Arthur W. Ham

Tratado de HISTOLOGIA

SEXTA EDICION

TRATADO DE HISTOLOGIA

SEXTA EDICION

Dr. Arthur W. Ham

Profesor, Departamento de Anatomía, Facultad de Medicina, University of Toronto; Jefe de la Sección de Investigación Biológica, The Ontario Cancer Institute, Toronto, Canadá

Traducido al español por el

DR. ALBERTO FOLCH Y PI

Tratado de HISTOLOGIA

Interamericana

México — Argentina — España — Brasil — Colombia — Chile — Perú — Uruguay — Venezuela

Propiedad de Nueva Editorial Interamericana, S. A. de C. V. - Cedro núm. 512. México 4, D. F., México

Este libro no puede ser reproducido, total o parcialmente, sin autorización escrita del editor

Todos los derechos reservados

Edición en español

© 1970 por NUEVA EDITORIAL INTERAMERICANA, S. A. DE C. V.

SEXTA EDICION

Traducido de la edición original de la obra
Histology, by Arthur W. Ham

COPYRIGHT UNDER THE INTERNATIONAL COPYRIGHT UNION

© 1969, by J. B. LIPPINCOTT COMPANY, PHILADELPHIA

Impreso en México — Printed in Mexico

Prefacio a la sexta edición

ESTA SEXTA edición corresponde a la revisión más amplia que se haya hecho desde la publicación de esta obra. Se revisó, capítulo por capítulo, y se escribió nuevo manuscrito para más de la mitad, con el propósito de que pudiera acortarse el texto previo adecuadamente para permitir incluir nuevas investigaciones extensas. En su mayor parte, se descartaron las ilustraciones inadecuadas y se prepararon y obtuvieron otras para substituir a las antiguas o para ilustrar nuevos datos.

Aunque casi todos los capítulos se han modificado mucho, mencionaremos en este sitio algunos de los cambios más importantes. Para ayudar al estudiante a interpretar las micrografías electrónicas, la explicación se acompaña de esquemas. Los capítulos sobre estructura celular y biología celular se han reescrito casi por completo y se han puesto lo más posible al día. Quizá el cambio más notable en esta edición se refiera a la explicación de las células de tejidos hemopoyéticos y sangre y a sus potencialidades respectivas. Esta explicación se acompaña de consideración minuciosa de la base celular de las reacciones inmunológicas, que comienza en el capítulo 11 y continúa en los capítulos 12, 15 y 16. Se describen la reacción de homoinjerto y los métodos intentados para vencerla. De esta manera, se ha dado gran importancia a los problemas de trasplantes de tejidos u órganos de una persona a otra, tema de gran interés actual. Los factores particulares que participan en el trasplante de cada tejido importante de la economía se explican en relación con el mismo. El capítulo sobre plaquetas se ha reescrito por completo y puesto al día. Se modificó bastante el capítulo sobre tejido nervioso, y se ilustra y se describe estructura mucho más fina. En el capítulo sobre sistema circulatorio hay explicaciones minuciosas de la elastogénesis y la formación y el papel de la elastina en las arterias. Se proporcionan esquemas y descripciones en relación con la piel para explicar cómo cicatrizan las incisiones, distintas clases de injertos dérmicos y otros asuntos prácticos. La sección sobre dientes se ha abreviado al mejorar las ilustraciones, que incluyen algunas que muestran la estructura fina de ameloblastos y odontoblastos. Hay nuevas ilustraciones de la porción respiratoria de los pulmones, y nuevas explicaciones de los tipos celulares que participan. La sección sobre células endocrinas se reorganizó y modificó, y se dio importancia a los factores liberadores que regulan las actividades de las células de la adenohipófisis. Se explica la calcitonina con detalle, al hablar de las glándulas endocrinas y en el capítulo sobre huesos. Dado que el control de la población es problema mundial apremiante, se revisó por completo la parte que se refiere a los efectos anticoncepcionales de las hormonas sexuales, y se consideró que pudiera ayudar a resolver conceptos equivocados describir cómo el estado anticonceptivo mediado por hormonas sexuales es carácter normal de los primeros meses de toda gestación. También se describió lo relacionado con la regulación del ciclo menstrual a la luz de nuevos conocimientos. Se explica en detalle el problema de la placenta como homoinjerto. Se reescribieron los apartados sobre área olfatoria y husos neuromusculares, y se incluyeron nuevas ilustraciones. Se describen desarrollo y crecimiento del cristalino, y se añadieron nuevas ilustraciones de estructura fina para ayudar a comprender algunos caracteres de la retina. Por último, se escribió de nuevo casi por completo la parte sobre oído interno y se añadieron ilustraciones de estructura fina.

Se intentó poner la bibliografía al día sin eliminar muchas de las citas antiguas, de gran importancia para cualquiera que desee revisar la literatura. Sin embargo, tratar de abarcar todas las citas bibliográficas que hoy debieran incluirse es tarea que exige demasiado para el autor de un tratado, pues prácticamente no quedaría tiempo para hacer otra cosa. Respecto a las incluidas, debo explicar que las citas bibliográficas son de dos clases; a saber: las que he leído y las que no he leído, pero lo hubiera hecho de tener más tiempo. A diferencia de la noción que tienen algunas personas de que un tratado es condensación de lo que el autor lee e incluye en las citas bibliográficas, el hecho es que con frecuencia incluyo referencias con las cuales no estoy completamente de acuerdo. Además, el plan general de este tratado surgió de mi experiencia al enseñar *histología*, y una parte muy importante de su contenido guarda relación con investigación en la que he participado.

ARTHUR W. HAM

Testimonio de agradecimiento

EN LA ACTUALIDAD, tratar de poner al día una obra sobre histología es tarea excesiva para una persona a menos que disponga de mucha ayuda. Tengo la fortuna de que mi buen amigo el Dr. C. P. Leblond, de la Universidad McGill, se interese mucho en la histología y siempre haya estado dispuesto a discutir ampliamente conmigo diversos aspectos de la misma; además, me dio ayuda directa en forma de notas e ilustraciones en relación con varios aspectos del tema que se estaba tratando en el programa de investigación que en la actualidad ha emprendido. En particular, mejoraron mucho con ayuda especial del Dr. Leblond las partes del libro que se refieren a técnicas, radioautografía, cubierta celular, aparato de Golgi, lisosomas, neuroglia, músculo, ameloblastos, odontoblastos, porción respiratoria del pulmón, tiroides y órgano de Corti, y muchas otras secciones también beneficiaron de sus conocimientos.

Mi colega en el Departamento de Anatomía de la Universidad de Toronto, el Dr. A. Axelrad, me brindó gran ayuda en las secciones referentes a cromosomas, potencialidades de los linfocitos y fenómenos de rechazo de injertos, y de muchas otras maneras. Asimismo, el Dr. David McLeod de nuestro departamento brindó ayuda en las secciones acerca de desmedro, placenta como homoinjerto y otros temas sobre los cuales a menudo hablamos.

De mis colegas en el Instituto Ontario de Cancerología, el Dr. Allan Howatson siempre estuvo dispuesto a hablar conmigo acerca de cualquier cosa relacionada con microscopia electrónica, interpretación de micrografías electrónicas y datos acerca de estructura fina, sin importarle lo que yo pudiera molestarlo, y ello me ayudó enormemente. Asimismo, los Dres. E. A. McCulloch, J. E. Till, G. F. Whitmore y L. Siminovitch siempre estuvieron dispuestos a discutir temas del campo general de la biología celular o de la formación de elementos figurados en la sangre cuando los consulté. Además, el Dr. W. Meakin me proporcionó muchos nuevos datos acerca de la forma en que las hormonas esteroides actúan en las células, y el Dr. T. C. Brown me hizo el favor de preparar hermosas fotografías de células gigantes de cuerpo extraño.

Antes de mencionar la ayuda que he recibido de sitios más alejados, deseo agradecer a otros miembros del departamento del Dr. Leblond cuya intervención fue particularmente valiosa. El Dr. Yves Clermont tuvo la generosidad de brindarme muchos esquemas y microfotografías magníficas obtenidos de su material de investigación o de enseñanza, y también revisó el capítulo sobre aparato reproductor masculino, en el cual ya me había dado gran ayuda. Tuve la fortuna de ponerme en contacto con el Dr. D. G. Osmond del mismo departamento y discutir problemas relacionados con el origen de los linfocitos y los monocitos. Los Dres. A. Weinstock y H. Warshawsky me brindaron gran ayuda en cuanto a los temas y las ilustraciones, y el Dr. Norman Nadler leyó el borrador del capítulo sobre glándulas endocrinas y me hizo magníficas sugestiones.

Se han utilizado muchas ilustraciones de personas que laboran en diferentes universidades, y su origen se menciona en los pies de figura. Expreso mi gratitud a todos ellos, quienes me las proporcionaron gustosamente.

Recibí ayuda muy generosa, que incluía nuevas ilustraciones, de los Dres. H. A. Gardner y M. D. Silver de nuestro Departamento de Patología al revisar el capítulo sobre plaquetas. El Dr. F. W. Fyfe, de la Universidad Dalhou-

sie, no omitió esfuerzo para ayudarme en el tema de la elastogénesis y el desarrollo de las arterias, y me permitió escoger entre muchas micrografías electrónicas. La Dra. Doris Jaffe y el Dr. W. S. Hartroft, del Instituto de Investigación, Hospital for Sick Children, de Toronto, me brindaron amplia colaboración al preparar el comentario sobre arterias coronarias. Además, el Dr. Hartroft tuvo la gentileza de ponerme al día sobre ciertos temas relacionados con las células yuxtaglomerulares, y me brindó consejos útiles en muchos otros aspectos.

En relación con el capítulo sobre aparato reproductor femenino, recibí sugestiones abundantes y muy útiles del Dr. Richard Wilson, de nuestro Departamento de Obstetricia y Ginecología, y volví a consultar al Dr. Don Thompson, del Departamento de Patología, como lo hice en la quinta edición, con gran beneficio.

No pude aprovechar toda la ayuda que me brindó el Dr. A. Angel en relación con la sección sobre tejido adiposo a causa de un problema de entrega de correo en un momento crítico, pero la ayuda que recibí a tiempo la agradezco cumplidamente. El Dr. Pierre Bois bondadosamente leyó la sección sobre células cebadas y me hizo sugestiones útiles. El Dr. Guy St. Marie proporcionó nuevos datos acerca de estructura de ganglios linfáticos, y el Dr. A. M. Rappaport me proporcionó ayuda ulterior en relación con el acino hepático.

El Dr. M. J. Hollenburg hizo caso omiso de las molestias para brindarme consejos al revisar la sección sobre el ojo, por lo cual le estoy muy agradecido, y aportó varias ilustraciones. El Dr. R. Buck, del mismo departamento, también me brindó ayuda acerca de temas sobre los cuales lo consulté, y además me proporcionó una ilustración que no tiene igual.

La Dra. Sybil Cooper, de la Universidad Oxford, tuvo la bondad de brindarme orientaciones utilísimas al describir e ilustrar los husos neuromusculares. Expreso asimismo mi gratitud al Dr. J. L. Gowans, de la misma Universidad, por los muchos datos que me envió por correo y una ilustración sobre las funciones de los linfocitos.

La Dra. D. M. V. Parrott, de la Universidad de Glasgow, tuvo la bondad de hablarme acerca de la región de los ganglios linfáticos que depende del timo y me brindó ilustraciones de su trabajo. El Dr. Leonard Belanger me proporcionó muchos datos acerca de la osteólisis, y el Dr. A. Travill me ayudó en el comentario sobre glándulas salivales.

Tuve la fortuna de hablar acerca del crecimiento del músculo estriado con el Dr. T. J. Harrop, quien ulteriormente me proporcionó varias micrografías electrónicas que ilustran el tema.

El Dr. A. W. Spira me ayudó en la explicación del músculo cardiaco y brindó algunas ilustraciones adicionales. El Dr. K. E. Money me proporcionó ayuda importante y que mucho agradezco en la sección sobre oído.

Expreso mi agradecimiento a la Sra. Margot Oeltzschner, la artista quien preparó la mayor parte de los nuevos dibujos que embellecen esta edición.

Expreso mi agradecimiento a la Srita. June Pitter por haber mecanografiado gustosa y competentemente el voluminoso manuscrito de esta edición, y también por muchos comentarios pertinentes de tipo editorial.

Como de costumbre, el Dr. Walter Kahoe y el Sr. Brooks Stewart, de J. B. Lippincott Company, fueron maravillosamente útiles en cuanto a todos los arreglos para esta edición, y les agradezco en particular haber asignado a la Srita. M. Purnell para encargarse de la edición de esta obra, pues ha sido la persona más comprensiva y apta imaginable para trabajar con ella en esta laboriosa tarea.

¿Se modificará el papel de los libros de texto?

LA ENSEÑANZA de la histología parece haber llegado a una encrucijada, y su posición futura en las ciencias biológicas básicas dependerá del camino que se elija. La necesidad de decidir depende de dos factores principales. El primero es que en los planes de estudio actuales el tiempo dedicado para enseñar el tema no se ha aumentado sino, en términos generales, se ha disminuido. El segundo es que tanto el contenido como la importancia de la histología han aumentado muchísimo en años recientes a causa de las investigaciones extensas efectuadas con métodos actuales. Además, gran parte de los nuevos conocimientos son de índole tal que se confunden imperceptiblemente con el asunto de que tratan otras disciplinas, de manera que mucha de la nueva histología no puede enseñarse como disciplina aislada; por ello, explicar su importancia para otras disciplinas, a menudo antes que se hayan estudiado estas últimas, exige tiempo. Quizá deba ilustrarse esta última afirmación.

Hace menos de dos decenios podían resumirse la mayor parte de los datos conocidos acerca de citoplasma de la llamada célula característica en una conferencia. En la actualidad, puede darse una serie de conferencias acerca del citoplasma, y para que sean eficaces entrañan relacionar la estructura fina con muchos aspectos de fisiología y bioquímica. De manera análoga, hace dos decenios todo lo que se sabía acerca de los linfocitos podía decirse en 15 minutos; también en este caso, en la actualidad podría darse una serie de conferencias y para que tuvieran eficacia habrían de relacionar la histología con muchos datos de inmunología. Los problemas de esta índole no pueden dejarse de lado al referirse únicamente a la morfología de los linfocitos, porque la histología es la materia que trata del origen posnatal de las células, sus potencialidades, sus movimientos de un tejido u órgano a otro, los factores que afectan su diferenciación, los linajes celulares que establecen, y qué secretan y cómo lo hacen. La histología se está enfrentando con tantos problemas semejantes a los mencionados, que exigen tratar mucho más en menos tiempo, que ello ha creado el dilema en que se encuentran los histólogos.

La solución fácil sería retirarse a enseñar un curso anticuado de anatomía microscópica inanimada y ceder los campos nuevos e interesantes de histología a otras disciplinas. Esta solución privaría al estudiante de adquirir conocimientos básicos de valor inestimable para integrar ciencias básicas, pues la histología tiene situación peculiar para actuar como núcleo que aglutina las disciplinas que la rodean, desde la anatomía macroscópica en un extremo hasta la biología molecular en el otro. La alternativa a este sistema de retirada es utilizar el tiempo de enseñanza disponible con mejor ventaja con el procedimiento que exige apartarse de la forma tradicional de enseñar la materia.

En la época en que yo estudiaba medicina tenía una opinión poco favorable acerca de la forma tradicional de enseñar. Asistí a centenares de conferencias en las cuales traté de tomar apuntes para estudio ulterior; lo más frecuente era que, al tratar de resumir lo que se había dicho, perdiera el hilo de lo que se estaba diciendo y, en consecuencia, mis puntos eran muy poco útiles para aprender la materia. Recurrir a tratados era menos satisfactorio de lo que podía haber sido, porque excepcionalmente estaban escritos para servir como substitutivo de un curso de conferencias que se impartiría a un

neófito. Quizá el motivo fuese que los tratados en aquella época solían ser escritos por autoridades destacadas, quienes tal vez titubearan para explicar el ABC de una materia con claridad, por temor de que sus contemporáneos los consideraran tan simples como sus obras.

Cuando comencé a enseñar histología seguí el sistema tradicional, pero pronto advertí que mis discípulos no eran mejores taquígrafos de lo que yo había sido; desde entonces, les proporcioné copias de cada clase conforme se las impartía, para que pudieran escucharme y no tuvieran que hacer apuntes. Los resultados agradaron a los estudiantes y a mí mismo. (Con el tiempo, este material se reunió en la primera edición de esta obra, lo cual explica gran parte de sus características.) Un día, un estudiante, quien, si hubiera persistido en su forma de pensar, hubiera podido revolucionar la enseñanza, sugirió que si les diera el material para leerlo de antemano estarían preparados para aprender aún más de la conferencia ulterior. Lo que sucedió cuando se adoptó el sistema de lectura por adelantado fue que descubrimos que gran parte de lo que se había presentado en conferencias formales ya no se necesitaba (o no se deseaba) y, en consecuencia, que el tiempo relativamente extenso por entonces dedicado a conferencias formales podía disminuirse sin menoscabar la calidad ni la cantidad de la materia que se aprendía.

En consecuencia, mi experiencia me hace pensar que tratar de enseñar más en menos tiempo puede facilitarse al encomendar a los estudiantes lecturas previas. Sin embargo, dado que estas lecturas en tales circunstancias deben funcionar como substitutivo, en parte por lo menos, de los temas que ordinariamente se abarcarían en conferencias formales, es importante que los tratados se escriban para servir a este fin particular. A mi juicio, el libro de texto tradicional está escrito sobre la presuposición de que será consultado después que el estudiante tiene algunos conocimientos acerca de los diversos aspectos de la materia. Para que los libros de texto sirvan como substitutivo de lo que antes pudiera haberse presentado en clases, considero que habrán de escribirse de manera muy semejante a como se presenta el material en una conferencia, en la cual se está frente a un grupo de estudiantes que ignoran casi por completo el tema de la clase y quienes, por sus expresiones de perplejidad, hacen que el maestro vuelva a poner los pies sobre la tierra siempre que supone que ya poseen conocimientos al respecto.

Apartarse en cierta medida de la forma tradicional de enseñanza como antes describimos no parece desventaja especial. El estudiante no necesita confiar excesivamente en los apuntes que toma, sino tiene oportunidad mucho mayor de aprovechar los conocimientos especiales de los maestros. Una gran dificultad en el sistema tradicional de enseñanza es que el profesor casi siempre se encuentra ante mentes sin conocimientos y sin preparación. Sólo después que el estudiante adquiere algunos conocimientos básicos acerca del tema puede aprovechar adecuadamente las enseñanzas del maestro. A nivel universitario, parece lamentable que el profesor deba dedicar tanto tiempo a enseñar los aspectos fundamentales de la materia. Es indudable que todos ellos pudieran aprenderse de tratados si estos se escribieran para el estudiante que apenas se inicia. Valiéndose del sistema de lecturas previas, el maestro se encuentra con mentes mejor preparadas y así da expresión individual a temas de interés particular para los estudiantes a un nivel muy superior al que se necesitaría en el caso de que carecieran de conocimientos y de preparación.

Todas las ediciones de esta obra se han escrito para estudiantes, con la idea de que pudieran servir para lecturas de antemano encaminadas a preparar la mente del estudiante para instrucción más formal, incluso para servir como substitutivo de la instrucción formal en algunos aspectos del tema cuando el tiempo es limitado. En consecuencia, tenemos la esperanza de que esta edición ayude a permitir que el contenido completo e interesantísimo de la histología actual esté al alcance de estudiantes que con el número de horas para enseñanza formal dificulta lograr esta meta valiéndose exclusivamente del sistema tradicional de enseñar la materia.

Por último, debe señalarse que si un libro de texto tiene el propósito de substituir adecuadamente temas que necesitarían mucho tiempo para ser abarcados en las clases, no puede ser una obra pequeña. Sin embargo, en tanto esté escrito de manera sencilla, sea fácil de leer y planeado para comprenderse y no para memorizarse, la extensión importa poco, pues puede leerse y comprenderse con rapidez. Y, considerando que debe permitirse a todo autor por lo menos una perogrullada, sugiero que al explicar la histología, lo cual no siempre es fácil, el rodeo más largo a menudo es el camino más corto.

A. W. H.

Indice

PARTE I

HISTOLOGIA MODERNA Y COMO SE ESTUDIA LA HISTOLOGIA

1. HISTOLOGÍA MODERNA Y FORMA DE ESTUDIARLA 3
   Un problema común a todos los estudiantes de la histología moderna 3
   Qué significa histología en sus comienzos y cómo ha ido aumentando cada vez más el campo que estudia 4

2. INTERPRETACIÓN DE LO QUE SE VE EN LOS CORTES CON EL MICROSCOPIO 9
   Valor de los cortes y forma de prepararlos 9
   Interpretación de los colores que se observan en cortes teñidos 12
   Componentes fundamentales de los tejidos 14
   Cómo y por qué los colorantes ácidos y básicos tiñen las proteínas 17
   Acidos nucleicos y nucleoproteínas 17
   Materiales inorgánicos y otras substancias de bajo peso molecular: su destino en el curso de las manipulaciones para preparar un corte 18
   Lípidos y forma de teñirse 19
   Carbohidratos 19
   Glucoproteínas y mucopolisacáridos 20
   Otras formas de preparar cortes 23

3. PROBLEMAS PLANTEADOS Y TÉCNICAS UTILIZADAS PARA EL ESTUDIO E IDENTIFICACIÓN DE CORTES EN EL LABORATORIO 25
   Técnicas útiles para emplear el microscopio de luz 25
   Dificultades que intervienen en la visualización de estructuras tridimensionales a partir de cortes que sólo muestran dos dimensiones 28
   Artefactos 31
   Microfotografía e interpretación de las microfotografías en blanco y negro 34

4. TÉCNICAS ESPECIALES QUE EL ESTUDIANTE DEBE CONOCER 35
   Radioautografías y su interpretación 35
   Microscopio electrónico y la interpretación de las micrografías electrónicas 39
   Microscopios de interferencia y de fase 47
   Algunas maneras de estudiar tejidos vivos o frescos 49

PARTE II

ESTRUCTURA Y BIOLOGIA CELULARES

5. CARACTERES Y PROPIEDADES GENERALES DE LAS CÉLULAS 53

Términos, definiciones y características generales 53
Consecuencias de la especialización de estructura y función en células corporales 55
Algunos posibles factores relacionados con la diferenciación 60

6. NÚCLEOS 64

Estudio microscópico de las células en cortes 64
Aspecto del núcleo de interfase en las células hepáticas 67
Cromatina de los núcleos de interfase de las células hepáticas 67
Significación de la cromatina en un núcleo de interfase 69
Partes de los cromosomas que funcionan en la interfase 70
Cuerpos de Barr de cromatina sexual 71
Cromatina y cromosomas; cambios que se producen en el curso de la división celular (mitosis) 75
Efectos de la colquicina sobre la mitosis 83
Morfología de los cromosomas de metafase y su clasificación 85
Poliploidia 87
Química e histoquímica de la cromatina y los cromosomas 89
Introducción a la química del material genético: cómo se almacena la información en el DNA 90
Cómo se duplican las moléculas de DNA 92
Estudio de la síntesis de DNA empleando una marca radiactiva y radioautografías 93
Algunos puntos que se han aclarado marcando núcleos con timidina radiactiva 95
Estructura fina de los cromosomas en metafase 99
Efecto de la radiación sobre los cromosomas y la mitosis 100
Cómo actúa en la célula la información genética de los cromosomas 103
Membrana nuclear (llamada también cubierta nuclear) 110
Jugo nuclear 111
Cambios nucleares indicadores de muerte celular 112

7. CITOPLASMA 115

Funciones generales y estructura del citoplasma 115
Organitos del citoplasma 116
Membrana celular (llamada también membrana plasmática o plasmalema) 117
Cubierta celular 123
RNA citoplásmico; ribosomas 124
Aparato de Golgi 138
Lisosomas 146
Mitocondrias 153
Otros organitos citoplásmicos 157
Inclusiones citoplásmicas 157

PARTE III

TEJIDOS DEL CUERPO

8. CUATRO TEJIDOS PRIMARIOS: TEJIDO EPITELIAL 169

Introducción 169
Tejido epitelial 169
Tipos de epitelio que se encuentran en las superficies húmedas 172
Estructuras y factores que intervienen conservando unidas las células epiteliales de una membrana 176
Epitelio cilíndrico ciliado simple 183
Epitelio cilíndrico seudoestratificado 183
Membranas epiteliales estratificadas 184
Epitelio queratinizado plano estratificado 187

9. TEJIDO EPITELIAL (CONTINÚA) 191

Glándulas epiteliales 191
Glándulas exocrinas 192
Control nervioso de la actividad secretoria en glándulas exocrinas 199
Glándulas endocrinas 202
Control de las funciones secretorias de las glándulas endocrinas 203
Glándulas que son a la vez exocrinas y endocrinas 204

10. TEJIDO CONECTIVO 206

Tejido conectivo laxo ordinario 207
Desarrollo del tejido conectivo laxo —mesénquima 207
Amplia distribución del tejido conectivo laxo 207
Interacción de tejidos en el desarrollo —inducción 208
Papel nutritivo del tejido conectivo laxo 209
Substancias intercelulares de tejido conectivo laxo 209
Fibras colágenas 210
Fibras elásticas 215
Fibras reticulares 215
Substancia intercelular amorfa del tejido conectivo laxo 216
Membranas basales 218
Líquido tisular 220
Presión hidrostática y formación de líquido tisular 222
Absorción de líquido tisular 223
Funciones del líquido tisular 224
Edema: relación con la medicina 224
Algunas causas de edema: relación con la medicina 225

11. CÉLULAS DEL TEJIDO CONECTIVO LAXO 229

1) Fibroblastos 229
2) Células grasas y tejido adiposo 234
3) Células plasmáticas 240
4) Macrófagos 247
5) Células cebadas 251

6) Células mesenquimatosas indiferenciadas persistentes 258
7) Células inmigrantes en el tejido conectivo laxo 258

12. LEUCOCITOS 261

Cómo se estudian los leucocitos de la sangre 261
Bases para clasificar los leucocitos 263
Estudio de leucocitos en un frotis de sangre teñido 265
Leucocitos granulosos: neutrófilos (polimorfos) 266
Eosinófilos 272
Basófilos 273
Leucocitos no granulosos. Linfocitos 274
Linfocitos de la sangre 274
Desarrollo de conocimientos sobre duración de la vida de los linfocitos 278
Desarrollo de conocimientos sobre relación entre linfocitos y reacciones inmunológicas 279
Papel de los linfocitos en el rechazo de trasplantes de tejido u órganos extraños 284
Monocitos 289

13. GLÓBULOS ROJOS (ERITROCITOS O HEMATÍES) 294

Características y función 294
Por qué la hemoglobina no puede salir de los eritrocitos 296
Recuento de eritrocitos 298

14. PLAQUETAS Y MECANISMO HEMOSTÁTICO 304

Estudio de plaquetas en el laboratorio con microscopio de luz 304
Estructura fina de las plaquetas 305
Hialómera, microtúbulos y microfilamentos 306
Componentes de la granulómera 307
Función de las plaquetas 309
Factores que intervienen en la formación de tapones de plaquetas 311
Formación y supervivencia de las plaquetas 313

15. TEJIDOS HEMATOPOYÉTICOS 314

Algunos comentarios generales sobre los dos subtipos de tejido hematopoyético 314
Tejido linfático 314
Nódulos linfáticos sin cápsula del tejido conectivo laxo 316
Ganglios linfáticos 316
Bazo 329
Timo 339

16. TEJIDO MIELOIDE 351

Concepto general del desarrollo y estructura del tejido mieloide y de las dos principales líneas de diferenciación que en él tienen lugar 351
Estructura —aspecto de los sinusoides en cortes 352
Tejido que hay entre los sinusoides. Formación de las células libres que se encuentran siguiendo las sublíneas de la línea principal 2 354
Formación de linfocitos en el tejido mieloide 358
Estudio de las células de la médula en el laboratorio 361
Otras células de la médula ósea 371

17. Tejido conectivo ordinario denso y cartílago 374

Tejido conectivo ordinario denso 374
Algunos detalles sobre tendones 375
Cartílago 377
Cartílago hialino 377
Estructura fina del cartílago hialino 381
Desarrollo del cartílago y su pericondrio 381
Crecimiento del cartílago 382
Nutrición del cartílago 383
Injerto de cartílago —ausencia de reacción de homoinjerto 386

18. Hueso 388

Diferencias entre cartílago calcificado y hueso 388
Se necesitan preparaciones de tipo especial para un estudio completo del hueso 391
Desarrollo del hueso 393
Qué significan los términos osificación intramembranosa, endocondral y heterotópica 397
Osificación intramembranosa 398
Crecimiento y resorción de hueso 402
Diferentes aspectos que presentan las superficies óseas en las cuales se produce depósito o resorción de hueso 403
Osteoclastos y resorción ósea 405
Osteoclastos como se observan con microscopio de luz 407
Crecimiento ulterior del cráneo 411
Osificación endocondral 411
Crecimiento global de un hueso largo 424
Cómo crecen en anchura las diáfisis óseas 428
Remodelado del hueso compacto que ocurre durante toda la vida 433
Cómo ciertos factores nutritivos y metabólicos pueden afectar los huesos en crecimiento y la estructura de los huesos en el adulto 435
Reparación de fracturas 439
Reparación de una fractura simple 441
Autotrasplantes de hueso 448
Injertos de hueso esponjoso autólogo 449
Injertos homólogos (aloinjertos de hueso) 451
Riego sanguíneo de un hueso largo y sus diversas partes 453
Riego sanguíneo de la metáfisis de un hueso en crecimiento 454

19. Articulaciones 460

Introducción 460
Sindesmosis 461
Sincondrosis 462
Sinostosis 462
Sínfisis 463
Articulaciones sinoviales 464

20. Tejido nervioso 476

Piedra de construcción básica y funciones del tejido nervioso 476
Evolución del tejido nervioso 478

Base de la sensación 483
Respuestas reflejas innatas y condicionadas 484
Origen embrionario del tejido nervioso del sistema nervioso 485
Base celular del desarrollo de la médula espinal 485
Substancia gris y substancia blanca 487
Desarrollo y estructura microscópica general del cerebro 490
Células del tejido nervioso del sistema nervioso central 494
Impulso nervioso 497
Tipos y estructura de sinapsis en el sistema nervioso central 499
Neuroglia 501
Estructura microscópica de la médula espinal 509
Aspecto microscópico de algunas partes del encéfalo 512
Meninges 516
Origen, circulación y absorción del líquido cefalorraquídeo 519
Tejido nervioso del sistema nervioso periférico 522
Desarrollo del sistema nervioso periférico 522
Estructura microscópica de los ganglios raquídeos 523
Estructura microscópica de nervios periféricos 523
Cómo aparecen los nervios en cortes estudiados mediante microscopio de luz 531
Algunas características histológicas de los nervios, de interés quirúrgico 531
Relaciones con la medicina y la cirugía; lesiones nerviosas, degeneración y regeneración de nervios periféricos 533
Sistema nervioso vegetativo 536
Introducción a la relación entre sistema nervioso vegetativo y medicina psicosomática 541

21. MÚSCULO (TEJIDO MUSCULAR) 545

Introducción 545
Músculo liso 546
Músculo estriado 550
Estructura fina de las sarcómeras 553
Componentes del sarcoplasma 558
Desarrollo y regeneración de las fibras musculares estriadas 561
Cómo están recubiertos y unidos a los tendones los músculos estriados 562
Vasos sanguíneos y linfáticos 567
Inervación eferente del músculo estriado 567
Músculo cardiaco 571
Sistema de conducción de impulsos en el músculo cardiaco 574

PARTE IV

SISTEMAS CORPORALES

22. SISTEMA CIRCULATORIO 579

Partes del sistema circulatorio 579
Histología de las arterias 582
Estructura microscópica de la íntima y la media de las arterias musculares y elásticas 587
Capilares y redes capilares: red vascular terminal 593
Estructura fina de capilares y vénulas 597

Venas 599
Trasplantes de vasos sanguíneos 601
Anastomosis arteriovenosa 602
Control nervioso de arterias 603
Corazón 604
Sistema cardiaco de conducción de impulsos 607
Porción linfática del aparato circulatorio 613

23. SISTEMA TEGUMENTARIO (PIEL Y FANERAS) 616

Estructura microscópica de la piel gruesa 618
Estructura microscópica de la piel delgada 624
Folículos pilosos 625
Glándulas sebáceas 632
Curación de la piel después de una incisión quirúrgica o un corte accidental 634
Injertos de piel 636
Pigmentación de la piel 639
Riego sanguíneo de la piel 641
Uñas 644

24. APARATO DIGESTIVO 648

Introducción 648
Labios 650
Mejillas 650
Lengua 652
Dientes 655
Estructura microscópica y funciones de partes importantes del diente 660
Glándulas salivales 670
Paladar duro 673
Paladar blando 673
Faringe 673
Amígdalas palatinas 675
Disposición general del tubo digestivo 675
Esófago 679
Estómago 681
Intestino delgado 689
Intestino grueso 698

25. PÁNCREAS, HÍGADO Y VESÍCULA BILIAR 703

Páncreas 703
Hígado 708
Estructura microscópica del hígado 709
Acino hepático 714
Revestimiento de los sinusoides y su relación con las células hepáticas 716
Algunas funciones de los hepatocitos 718
Espacio de Disse 721
Estructura fina de los hepatocitos y su relación con las funciones 722
Vesícula biliar 732
Desarrollo de conductos biliares, vesícula biliar e hígado 734

26. Sistema respiratorio 738

Introducción 738
Movimientos respiratorios 738
Cavidades nasales 740
Senos aéreos paranasales 742
Amígdala faríngea 742
Laringe 743
Tráquea 745
Arbol bronquial 746
Desarrollo de los pulmones 758
Inervación de la musculatura lisa de bronquios y bronquiolos 763

27. Aparato urinario 765

Consideraciones generales 765
Mecanismos básicos de eliminación de productos de desecho por el riñón .. 765
Riñón unilobar 767
Lobulillos y rayos medulares 770
Riñón multipiramidal o multilobular del hombre 772
Nefrona del riñón humano: sus partes y funciones 774
Circulación de sangre a través del riñón 796
Linfáticos del riñón 799
Crecimiento posnatal y desarrollo de nefronas 799
Uréter 800
Vejiga urinaria 801
Uretra 802
Inervación del sistema urinario 802

28. Sistema de glándulas endocrinas 806

Introducción 806
Hipófisis o glándula pituitaria 807
Glándula tiroides 823
Glándulas paratiroides 837
Glándulas suprarrenales (adrenales) 842
Islotes de Langerhans 852
Glándula pineal 860

29. Sistema reproductor femenino 869

Observaciones preliminares sobre sexo 869
Partes del aparato reproductor femenino y sus funciones 871
Estructura microscópica del ovario 875
Hormonas sexuales como anticoncepcionales 888
Trompas de Falopio 892
Cuerpo y fondo del útero 893
Placenta 900
Cuello 910
Vagina 912
Glándulas mamarias 916

30. APARATO REPRODUCTOR MASCULINO 927

Partes y funciones 927
Testículos 931
Epidídimo 945
Conducto deferente 947
Vesículas seminales 948
Próstata 949
Pene 952
Uretra masculina 953

31. TERMINACIONES NERVIOSAS AFERENTES Y ÓRGANOS ESPECIALES DE LOS SENTIDOS . 957

Receptores relacionados con presión, tacto, frío, calor y dolor 959
Impulsos aferentes de músculos y tendones 961
Terminaciones nerviosas aferentes en tendones y articulaciones 963
Organos especiales de los sentidos —órgano olfatorio 963
El ojo 968
Estructura microscópica de las diversas partes del ojo y relación con su función 973
Corpúsculo del gusto 996
El oído 997

INDICE ALFABÉTICO 1015

PARTE I

Histología moderna y cómo se estudia la histología

CAPITULO 1

Histología moderna y forma de estudiarla

COMO EL LECTOR pudiera desear saber qué tipo de libro es el que tiene en sus manos sin tenerlo que leer de principio a fin, y como el adelantar información acerca de los fines que persigue pudiera ayudarlo en su utilización, vamos a dar una breve descripción de su naturaleza.

En primer lugar, se trata de un libro de texto. Un libro de texto es un libro que brinda una relación bastante amplia de la información disponible sobre un tema determinado. Sin embargo, como aprendió el autor cuando era estudiante, un tema puede ser expuesto de manera tan amplia que resulte difícil para el estudiante comprenderlo. El autor de este libro es suficientemente ingenuo para creer que la mayor parte de cosas que parecen difíciles en realidad son fáciles de aprender si se explican debidamente, y también cree que si una cosa se comprende bien, es fácil recordarla. Por lo tanto, uno de los fines que persigue este texto es tratar de explicar diversos aspectos de los temas histológicos en la forma más simple posible, y también proporcionar, sobre todo en los primeros capítulos, información que ayude al estudiante a aprender de forma inteligente en el laboratorio.

El autor considera que no hay motivo para no intentar escribir un libro de texto en la forma más interesante que permite el material. Aunque la histología está llena de temas de interés, gran parte del que tienen los estudiantes —y en particular los estudiantes de medicina— depende de que comprendan que su estudio guarda relación con la comprensión de diversos aspectos del campo más amplio de la medicina. En consecuencia, los estudiantes tienen mejor motivación para su estudio y para aumentar su interés por la histología como disciplina por derecho propio, si se les explica precisamente su relación con la medicina. De hecho, como la histología es uno de los primeros temas estudiados en la carrera de médico, cuando los estudiantes empiezan la histología han tenido ya algunos años de entrenamiento premédico en temas que quizá consideren extraordinariamente alejados de la misma. Por lo tanto, cuando empiezan a estudiar histología tienen *gran deseo* de comprobar que el tema guarda relación con la medicina. Sería penoso desperdiciar esta fuente potencial de interés por la histología. En consecuencia, en este libro se trata ampliamente de la relación entre diversos aspectos de la histología y la comprensión de muchos problemas médicos.

UN PROBLEMA COMUN A TODOS LOS ESTUDIANTES DE LA HISTOLOGIA MODERNA

"¿Cuánto de lo que oigo, veo y leo durante este curso deberé retener?" es una pregunta frecuente que se hacen los estudiantes cuando siguen un curso de histología moderna. Claro está, pueden preguntarlo a propósito de cualquier tema, porque no tienen la seguridad de cuál sea la profundidad con la que han de estudiarlo, y los detalles que deben aprender. Pero este no es el motivo primario de que hagan esta pregunta en histología. Es el descubrir, a medida que va adelantando el curso, que lo que oyen, ven y leen va mucho más allá del concepto que tenían de la histología. El

motivo de la discrepancia entre lo que esperaban y lo que reciben depende básicamente de que muchos estudiantes empiezan a estudiar histología con la idea preconcebida de que histología es estrictamente un nombre diferente para anatomía microscópica, y que en un curso de histología no van a aprender más que la estructura microscópica de las partes más importantes del cuerpo. Por desgracia, muchos factores contribuyen a perpetuar este concepto de la histología, tanto entre estudiantes como en profesores de otras disciplinas.*

La forma más clara para que un estudiante evite la duda acerca de lo que ha de estudiar en un curso de histología moderna estriba en abandonar todas las nociones preconcebidas sobre sus fronteras limitadas y buscar cuáles son los temas que actualmente incluye. Pero la naturaleza y los límites de la histología solamente pueden comprenderse recordando algo de su historia, que es tan interesante como la de una sociedad en pleno desarrollo. Después de su nacimiento, la histología pronto tuvo un posible competidor (anatomía microscópica) amalgamándolo, y luego pasó por dos fases ulteriores de expansión, una de ellas relativamente reciente y dependiente de logros tecnológicos en su campo.

QUE SIGNIFICABA HISTOLOGIA EN SUS COMIENZOS Y COMO HA IDO AUMENTANDO CADA VEZ MAS EL CAMPO QUE ESTUDIA

Cómo se originó el término. El término *histología* provino del griego *histos* y *logos,* que significan *tejido* y *estudio* o *ciencia de,* respectivamente; fue creado en 1819. Por entonces la anatomía ya era una ciencia biológica bien establecida. Se disponía de microscopios que habían hechos varios estudios importantes en el campo de la anatomía microscópica. Cabría, pues, preguntar por qué motivo se creó un término nuevo y por qué vino a llenar una necesidad y fue ampliamente aceptado. Pero primero hemos de definir lo que es un *tejido.*

La palabra *tejido* fue tomada del francés *tissu* que significa *textura.* La palabra fue introducida en medicina por Bichat, un brillante y joven anatómico francés que vivió de 1771 a 1802. Cuando efectuaba sus disecciones macroscópicas Bichat quedó impresionado por el hecho de que las diversas capas y otras estructuras que iba separando presentaban textura diferente. Por lo tanto, escribió un libro sobre los tejidos del cuerpo, en el cual trataba

---

* En defensa de estudiantes e incluso de profesores de otras disciplinas que creen que histología es sólo otro nombre para indicar la anatomía microscópica, hemos de admitir que hay diversos factores que contribuyen en mayor o menor grado a dar esta impresión equivocada. En primer lugar, en Norteamérica, la histología suele enseñarse en los departamentos de anatomía. El estudiante, claro está, admite que la histología sólo constituye la contrapartida microscópica de la anatomía macroscópica que están estudiando en el mismo departamento. Esta idea puede confirmarse por el hecho de que algunas escuelas médicas y universidades no tienen cursos de histología, sólo cursos denominados de "anatomía microscópica" o "microanatomía" que probablemente les signifique el mismo valor que el que brinda el aprobar la histología.

Después, si un estudiante busca el sentido de la palabra histología en el diccionario, puede llegar a la conclusión de que no hay diferencia esencial entre histología y anatomía microscópica. La mayor parte de diccionarios consideran la histología como una rama de la anatomía; sólo unos cuantos, más precavidos, la incluyen como una rama de la biología. Hay algún diccionario que describe la histología como una rama de la ciencia que se ocupa de las funciones de los tejidos, al mismo tiempo que de su estructura microscópica. Finalmente, los diccionarios casi por unanimidad dan el término anatomía microscópica como sinónimo de histología, y esto basta en la mente de la mayor parte de lectores para afirmar la impresión de que anatomía e histología microscópica son nombres diferentes para una misma cosa.

Los sinónimos raramente o nunca tienen con precisión el mismo sentido que su supuesto equivalente en una frase determinada. Para ser considerados sinónimos, no basta que una palabra pueda utilizarse substituyendo a otra en una frase determinada, sin cambiar su sentido. Como la histología incluye el tema de la anatomía microscópica, esta última podría utilizarse como sinónimo de *histología* en la siguiente frase: "para estudiar histología es esencial tener un buen microscopio". Pero *anatomía microscópica* no podría utilizarse como sinónimo de *histología* en la frase siguiente: "el término *histología* se creó para disponer de una palabra que indicara una rama de la ciencia que se ocupa del concepto del cuerpo animal y de sus partes, desarrolladas y compuestas de ciertos tejidos básicos". Por lo tanto, el empleo de *anatomía microscópica* como sinónimo de *histología* en algunas frases no significa que la histología no trate de nada más que de la anatomía microscópica.

de más de 20. Pero Bichat no estudió estos tejidos con el microscopio ni utilizó la palabra *histología.*

El término *histología* fue creado 17 años después de la muerte de Bichat por un especialista en microscopio, A. F. J. K. Mayer. Dos motivos importantes explican la necesidad del término y su amplia aceptación.

En primer lugar, cuando se estudió la anatomía microscópica del cuerpo, resultó evidente, a medida que se exploraban partes diferentes de la economía, que había algunos dispositivos microscópicos de substancias corporales que se repetían una y otra vez en partes diversas. En otras palabras: las partes del cuerpo estaban formadas por algunos dispositivos básicos de los materiales de construcción. Este hecho hizo recordar los estudios de Bichat; por lo tanto, estas disposiciones microscópicas de substancias corporales observadas en tantas partes del cuerpo se denominaron *tejidos.* Sin embargo, los tejidos, como se ven con el microscopio, se distinguían entre sí no sólo por su textura sino por otros hechos. Además, el microscopio demostró que no existían tantos tejidos como había descrito Bichat, y hoy generalmente se admite que sólo hay cuatro tejidos básicos, con los cuales está construido todo nuestro cuerpo. No obstante, como cada uno de los cuatro tejidos básicos tienen dos o más subtipos, el reconocimiento y la clasificación de los tejidos son un proyecto que requiere cierta reflexión.

Los que ahora estudian histología probablemente tengan dificultad para imaginar cómo el concepto de tejido hace mucho más fácil el estudio de la anatomía microscópica. Si el estudio de cada órgano, o de otra estructura compleja del cuerpo, debiera efectuarse como una técnica particular, sin conocimiento previo de cuántos tejidos están reunidos, o compuestos por unos pocos materiales de construcción básicos familiares, reunidos en disposición lógica, el aprendizaje de la anatomía microscópica de los diferentes órganos y otras partes de la economía resultaría enormemente difícil. Este hecho explica el orden que se sigue en un curso corriente de histología. Deben estudiarse las estructuras y funciones de cada tejido antes de considerar la estructura microscópica de los órganos y de otras estructuras complejas; esto simplifica considerablemente el estudio de los órganos.

El segundo motivo importante para crear y adoptar el término *histología* fue que el concepto de tejidos ayudaba mucho a comprender el desarrollo embrionario de las diversas estructuras del cuerpo. A medida que se fue estudiando la embriología con el microscopio, se comprobó que en el embrión muy joven hay tres capas germinativas primarias: 1) el ectodermo; 2) el mesodermo, y 3) el endodermo. El ectodermo cubre el embrión, el endodermo reviste una cavidad dentro del embrión, y el mesodermo llena el espacio que queda entre ectodermo y endodermo. Se vio que estas tres capas germinativas originaban los cuatro tejidos básicos del cuerpo, en la siguiente forma:

El primero de los cuatro tejidos básicos se denomina *epitelio (epi* = encima de), porque cubre toda la superficie externa del cuerpo. El epitelio también recubre tubos importantes que existen dentro del cuerpo —por ejemplo, los conductos del intestino y bronquios. Por su posición, el epitelio tiene funciones protectoras y, como era lógico esperar, con pocas excepciones se desarrolla a partir del ectodermo o endodermo, las capas de revestimiento y de cubierta del embrión.

A su debido tiempo, el epitelio cubre otras dos funciones muy importantes además de brindar protección. Por ejemplo, algunas de las células de revestimiento del intestino tienen funciones selectivas de absorción; absorben hacia el interior del cuerpo productos alimenticios adecuados que se hallan en la luz del intestino, pero no absorben alimentos mal digeridos y, por lo tanto, inadecuados. Además, es el epitelio el que efectúa casi toda la función enormemente importante de secreción corporal. Los mecanismos que intervienen se explicarán en detalle más adelante. Baste decir que, si bien las secreciones son sintetizadas en células epiteliales de superficie, y elaboradas por las mismas en diversas partes del cuerpo (por ejemplo, en el intestino y los tubos bronquiales), una cantidad suficiente de secreción sólo puede proporcionarse aquí y en otros muchos lugares por otro dispositivo. Este último lo proporcionan las células ectodérmicas y endodérmicas del embrión que invaden la capa germinativa media para formar estructuras de volúmenes diversos denominadas glándulas (fig. 9-1). La mayor parte de glándulas conservan una conexión epitelial con la superficie a partir de la cual se desarrollaron; la conexión se transforma en un conducto que lleva la secreción producida por las células epiteliales más profundas hasta la superficie desde la cual se desarrolló la glándula (fig. 9-1, *izquierda, inferior).* Sin embargo, algunas glándulas pierden su conexión con la superficie y, por

lo tanto, mandan sus secreciones al interior, o sea, directamente al torrente sanguíneo (fig. 9-1, *derecha, inferior).*

El segundo de los cuatro tejidos básicos se denomina *tejido conectivo* (fig. 9-1, *arriba).* Su nombre es adecuado porque, como el mesodermo a partir del cual se desarrolla casi todo (y el mesodermo, como dijimos, une el ectodermo al endodermo), establece conexión y, por lo cual, fija juntos los otros tres tejidos básicos. El motivo de que el tejido conectivo esté tan adaptado para reunir otros tejidos y proporcionar resistencia y sostén al cuerpo (por ejemplo, el hueso del esqueleto es un tipo de tejido conectivo) es que algunas células de tejido conectivo producen substancias no vivas, algunas de las cuales son muy resistentes y quedan entre las células, las denominadas *substancias intercelulares.* Sin embargo, el tejido conectivo hace mucho más que unir otros tejidos y brindar sostén al cuerpo; hecho más notable, algunas subdivisiones de tejido conectivo aseguran la formación de sangre y vasos sanguíneos (hecho que explica que los vasos sanguíneos discurran por el tejido conectivo) y los mecanismos de defensa que evitan que nuestro cuerpo sea invadido y destruido por agentes patológicos.

El tercer tejido básico, el *tejido muscular,* se desarrolla a partir del mesodermo. Esto explica que los músculos estén localizados dentro de la substancia del cuerpo e invariablemente rodeados de tejido conectivo, desarrollado a partir de la misma capa germinativa.

El cuarto tejido básico es el *tejido nervioso.* Se desarrolla a partir de una zona del ectodermo que primero forma un surco, más tarde un tubo a lo largo del dorso del embrión (fig. 20-8). Las paredes del tubo se desarrollan en forma variable, de manera que el tubo se transforma en cerebro y médula espinal. Desde el tubo nervioso en desarrollo hay elementos que crecen hacia afuera, para constituir el sistema nervioso periférico. Este incluye los nervios que se extienden desde el encéfalo y la médula espinal a todas las partes del cuerpo; estos nervios siguen por el tejido conectivo, la mayoría de las veces en estrecha relación con vasos sanguíneos.

De lo dicho se desprende que un segundo motivo para adoptar el término *histología* es que incluía el concepto de tejidos que se desarrollaban en forma diversa partiendo de las tres capas germinativas del embrión, y el concepto de estos tejidos, creciendo juntos durante la vida prenatal, según determinados patrones, para constituir los órganos funcionales y otras estructuras del cuerpo posnatal.

PARA CONCRETAR: el término *histología,* cuando se creó, hacía referencia a un concepto particular y a un campo determinado de estudio. Tanto el concepto como el campo correspondiente resultaron preludios útiles para el estudio de la anatomía microscópica. En consecuencia, los libros de texto del pasado muchas veces se denominaban textos de histología y anatomía microscópica, y en ellos la histología se consideraba primero, y la anatomía microscópica de los órganos y de los sistemas orgánicos venía después. Pero con el tiempo, al establecerse cada vez más netamente que el estudio de todas las estructuras microscópicas en el cuerpo sólo incluye el conocimiento de los tejidos y la forma como están unidos unos con otros, el término *histología* fue ampliándose para incluir no sólo lo que inicialmente la constituía, sino también lo que se había considerado era la anatomía microscópica. Esta primera ampliación del sentido de la palabra histología fue seguida de otras, a medida que fueron desarrollándose las ciencias biológicas. Veamos cómo ocurrió.

Asociación que desarrolló con la fisiología a nivel microscópico. El microscopio de luz (LM) resultó tan útil para los fisiólogos como para los anatómicos. Con el microscopio fue posible estudiar la relación entre estructura y función a nivel microscópico. La estructura a este nivel se comprobó que no siempre era constante, sino que cambiaba según las etapas funcionales. Además, se comprobó que los innumerables aspectos microscópicos que presentaban las diversas partes del cuerpo eran ejemplos de disposiciones diferentes de estructuras microscópicas admirablemente adaptadas a las diferentes funciones que ejercía cada una de tales partes del cuerpo. De hecho, resultó tan manifiesto que estructura y función a nivel microscópico estaban estrechamente relacionadas, que fue inútil pérdida de tiempo estudiar cualquiera de los dos aspectos por separado. El percatarse de este hecho planteó un problema: la relación entre estructura y función a nivel microscópico ¿debía estudiarse en el departamento de anatomía o en el de fisiología? Según los lugares, se han tomado decisiones diferentes acerca de este punto. En todo caso, ahora se admite, en general, que la relación entre estructura y función a nivel microscópico es tema incluido propiamente en la histología, pues la relación entre estructura y función no

es más que otro aspecto de la ciencia de los tejidos y, por lo tanto, la relación entre estructura y función a nivel microscópico ha pasado a ser parte del tema de la histología, tanto si la histología se estudia en un departamento de anatomía como en uno de fisiología.

Con esta evolución, la histología pasó a ser, en cierto modo, una ciencia híbrida, que heredó parte de su naturaleza de la anatomía y parte de la fisiología. Y para el estudiante que busca una contestación a la pregunta hecha antes en este capítulo, tiene importancia práctica percatarse de que al estudiar histología ha de aprender mucho sobre funciones. A nivel microscópico, el conocimiento de la función es casi parte tan esencial de la histología como el conocimiento de la estructura adoptada para ejercer tal función. Como la función a nivel microscópico también se considera en los cursos de fisiología, hay cierta duplicación en histología y fisiología en cuanto a las cosas que ocurren a nivel microscópico, pero a este nivel los cursos de fisiología generalmente insisten menos en la estructura microscópica y se refieren más a la función y a su control.

Expansión última de la histología. La expansión siguiente y última de los temas histológicos ha sido amplia y relativamente reciente. En resumen, ha dependido de la aparición de nuevas técnicas microscópicas. Según veremos en el capítulo 4 y en otros posteriores, el microscopio electrónico, las radioautografías y otras formas de histoquímica, la separación de los componentes celulares por centrifugación diferencial, con el subsiguiente análisis bioquímico e identificación mediante el microscopio electrónico, el microscopio de inmunofluorescencia, el cultivo de tejidos y otras técnicas, todas las cuales incluyen estudios microscópicos, han ayudado enormemente abriendo un nuevo campo de conocimientos sobre estructura a nivel celular, y su integración con las reacciones químicas que constituyen los procesos vitales.

Como gran parte de la información reciente acerca de lo que existe y de lo que ocurre a nivel subcelular se refiere principalmente a células, y como aclarar esta información suele depender de la cooperación de investigadores de varias disciplinas (incluyendo la histología), y como la información obtenida corresponde diversamente a temas de todas las ciencias biológicas básicas, pero no exclusivamente a una de ellas, se ha intentado agrupar todos estos nuevos conocimientos juntos con el término general de *biología celular.* Esto, claro, indica que a medida que vamos conociendo más y más de las células, los límites que definen estructura, función, química, genética, farmacología y patología cada vez resultan menos netos. Sin embargo, gran parte de los nuevos conocimientos corresponden tanto a temas de diferentes ciencias biológicas, que deben incluirse en los cursos de éstas, sobre todo por cuanto han contribuido a su aclaramiento. En consecuencia, resulta inevitable mucha integración de temas que se enseñan en diferentes disciplinas en el campo de la biología celular.

Este hecho quizá sea un motivo adicional para que los estudiantes repitan la pregunta que hacíamos antes en este mismo capítulo. Los estudiantes pueden muy bien preguntarse hasta qué punto esta información nueva, y muchas veces integrada, han de asimilarla en su curso de histología. Para ayudar a los estudiantes a lograr perspectiva sobre estos puntos, intentaremos en esta obra presentar tal información de estos nuevos campos en la forma más fácil para que puedan comprenderla quienes no han estudiado las demás disciplinas con las cuales estos temas se integran. La mayor parte de la información presentada pudiera considerarse legítimamente componente del estudio de la histología. En los pocos casos en los cuales se presenta información más avanzada proveniente de investigaciones integradas de diversas disciplinas, el material irá llevando una indicación especial, por ejemplo, *de particular interés para estudiantes graduados o posgraduados.*

Resumen. Sería muy difícil para el alumno empezar a estudiar la histología moderna con la idea preconcebida de que sólo va a estudiar un tipo estático de anatomía microscópica. Aunque la histología incluye anatomía microscópica, abarca también mucho más. Para resumir, el término *histología* indica en gran parte el concepto de que todo lo que hay en el cuerpo está constituido a partir solamente de cuatro tipos básicos de materiales de construcción, los cuatro tejidos básicos. La histología estudia cómo estos se desarrollan a partir de tres capas germinativas, y cómo se adaptan juntos, durante el desarrollo, según formas muy frecuentes para formar algunas estructuras complicadas como son los órganos. Luego, la histología se ocupa de la relación entre estructura y función a nivel del microscopio de luz, y cómo la estructura cambia en relación con diversos estados de función. Esto significa que el que estudia histología se ocupa de cierto número de cosas que pudiera pensar son tema exclusivo de la fisiología. Fi-

nalmente, la histología ha sido un compañero muy importante para estudios de disciplinas integradas, que ha brindado mucha información nueva sobre estructura, su relación con la función, y química de la función a nivel subcelular. La mayor parte de la información a este nivel (la moderna biología celular), que admitimos está integrada con temas de otras disciplinas, se presenta aquí a un nivel en el cual la mayor parte es tanto tema de histología como de otras disciplinas. Por lo tanto, puede aprenderse aquí.

Otro punto merece breve comentario. Como ya hemos indicado, este libro intenta cubrir el deseo laudable de los estudiantes de medicina de comprobar que la histología guarda relación con la comprensión de problemas médicos. Si un libro de texto ha de cubrir este fin, debe presentar no sólo la histología, sino descubrir también la relación de diversas partes de la histología con otras disciplinas médicas, y la comprensión de problemas médicos correspondientes. En consecuencia, el estudiante percatándose de que esto aumenta el interés del libro se da cuenta de que significa cubrir muchos campos; por lo tanto, puede preguntarse si en la histología se le exigirá conocer *lo que puede representar gran parte de la medicina.*

La contestación a esta pregunta es fácil. Sería correcto esperar que a los estudiantes de un curso de histología no se les exigiera más que conocer la propia histología que, como ya hemos dicho, es muy amplia. Las excursiones hacia temas de disciplinas médicas, y en aplicaciones de la histología a problemas clínicos, deben considerarse hoy por hoy en mayor o menor grado como simples complementos.

Vamos a ver ahora cómo estudiar eficazmente la histología en el laboratorio.

CAPITULO 2

Interpretación de lo que se ve en los cortes con el microscopio

LO ESENCIAL de un curso de laboratorio de histología es el estudio microscópico, por el propio estudiante, de preparados denominados *cortes*.

VALOR DE LOS CORTES Y FORMA DE PREPARARLOS

¿Qué son los cortes? Un corte es una capa extraordinariamente delgada y transparente de una pequeña porción de tejido corporal, colocada plana sobre una laminilla de vidrio, teñida, cubierta primero con una pequeña cantidad de líquido de montaje de índice de refracción adecuado y, finalmente, de un pequeño cubreobjetos de lámina que se apoya firmemente sobre el tejido teñido. En el laboratorio, el estudiante podrá ver y estudiar cortes preparados de todas las partes importantes del cuerpo.

Aunque el término *corte* suele utilizarse para indicar el preparado completo (laminilla, tejido teñido, medio de montaje y cubreobjetos) también designa estrictamente el tejido; por ejemplo, "se necesita destreza para obtener un buen corte". Nosotros utilizaremos el término con ambos sentidos.

Aplicaciones diversas de los cortes. Después de estudiar en histología cortes teñidos de tejidos normales, el estudiante verá, al ocuparse de la patología, cortes teñidos de tejidos enfermos, y así aprenderá a distinguir las diversas maneras cómo enfermedades diferentes modifican la estructura microscópica normal. En los hospitales se preparan cortes teñidos de los cadáveres autopsiados, de manera que pueda determinarse la causa de la muerte con mayor precisión de lo que podría hacerse por la simple observación macroscópica. Además, muchas veces se interrumpen intervenciones quirúrgicas para poder preparar cortes con técnica rápida, utilizando tejido enfermo descubierto por el cirujano. Un examen microscópico inmediato de un "corte rápido" ayuda mucho a saber, por ejemplo, si el proceso patológico observado es o no es un cáncer. La información que así se logra puede ser muy útil para determinar la mejor forma de proceder del cirujano al proseguir la operación. Además, los cortes son esenciales para la mayor parte de investigaciones que utilizan la técnica del microscopio electrónico, de microscopio de fase y otros tipos de microscopio, así como para estudios de histoquímica, radioautografía e inmunofluorescencia.

Relación entre estudio cuidadoso de los cortes y desarrollo en el estudiante de una sensación de seguridad y capacidad crítica. Como esto es difícil de explicar directamente, vamos a hacerlo en forma indirecta, como sigue: se han escrito varias novelas sobre la vida y lugares de tierras lejanas, por autores que nunca han estado ahí. Con suficiente imaginación, lectura cuidadosa, y estudio de fotografías, es posible escribir historias sobre tales lugares que parezcan plausibles a los lectores que nunca han estado ahí. Una persona que en realidad ha vivido en aquel país lejano puede descubrir las fallas en una historia de este tipo, y percatarse de que algunas partes de la historia se basan más en la imaginación que en la realidad. La relación entre esto y el estudio de los cortes es la siguiente: los cortes no son cuadros; *son pequeñas rebanadas de substancia corporal.* Al ob-

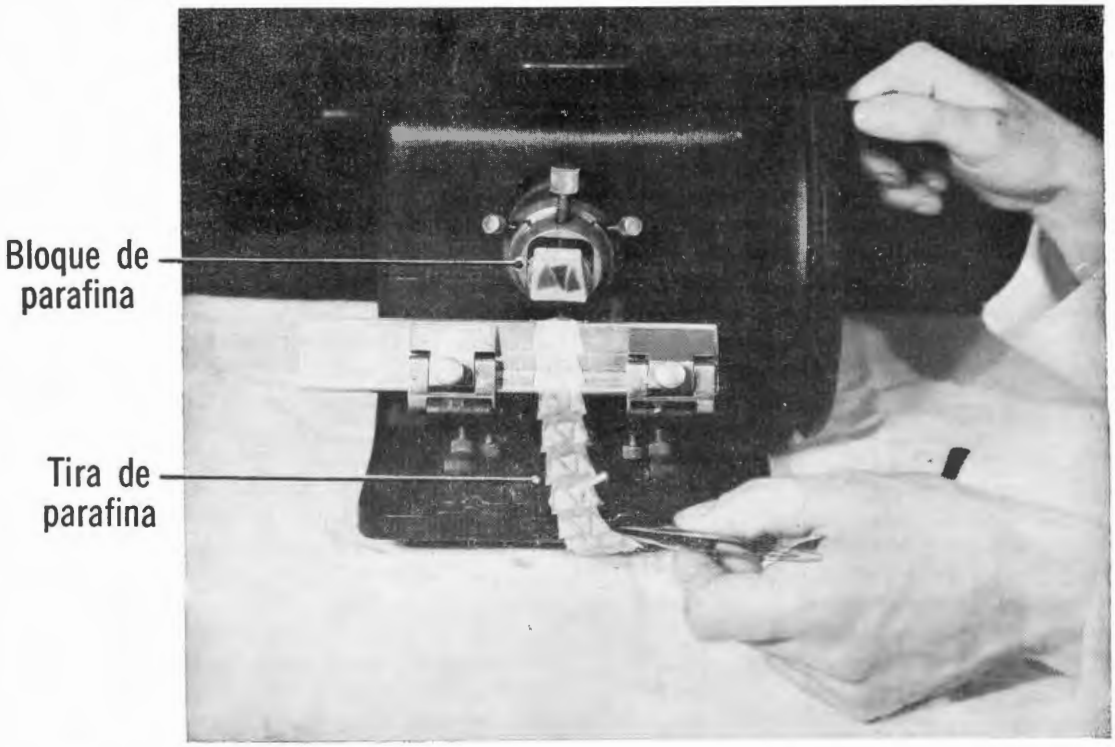

FIG. 2-1. Micrótomo para obtener una tira de cortes de parafina. Obsérvese que en el bloque de parafina están incluidas piezas histológicas; las tres pueden verse en cada corte, cuyos bordes se unen a los del vecino para formar la tira.

servarlos, el estudiante está mirando literalmente el interior del cuerpo y cada una de sus partes. Por lo tanto, el cuerpo pasa a ser algo como un país que el estudiante realmente ha visitado. Hecho esto, cuando el estudiante observa la superficie exterior de cualquier órgano del cuerpo, de inmediato imagina casi automáticamente la estructura microscópica que se halla en la profundidad, y las muchas actividades que ocurren a este nivel durante la vida. En tal sentido, el estudio cuidadoso de los cortes efectuado en un curso de histología da la seguridad que proviene de haber estado ahí; en nuestros días, esto se necesita si hemos de tener una actitud crítica justificada acerca de algunas cosas que se escriben y se dicen de tejidos por quienes "nunca han estado ahí", en el sentido de que jamás han seguido un curso completo de histología. Básicamente es el estudio cuidadoso de los cortes el que proporciona realidad a la vida y estructura de las diversas partes del cuerpo a nivel del microscopio.

Los cortes son tan importantes en muchos aspectos, que el estudiante debe conocer algo acerca de cómo se preparan. Es esencial conocer cómo se disponen si hay que emplearlos de manera inteligente. Vamos a ocuparnos de ello a continuación.

CÓMO SE PREPARAN LOS CORTES

En un curso de histología los estudiantes no suelen tener tiempo para aprender por sí mismos cómo se preparan los cortes; por lo tanto, lo que viene a continuación no será una exposición de "cómo debe hacerse", sino de algo de tipo más general. Para quienes deseen información más detallada, al final del capítulo daremos nombres de buenos libros de técnica histológica.

Al cortar rebanadas transparentes y delgadas de tejidos, adecuados para estudio microscópico, hay dos problemas principales a resolver.

El primero es que resulta imposible cortar rebanadas de unas pocas micras de espesor (una micra es una milésima de milímetro) de un tejido blando como jalea. Este problema se resol-

vió de dos maneras diferentes, endureciendo el tejido lo suficiente para poder obtener cortes delgados. El primer método incluye la coagulación del tejido blando con una solución fijadora, luego infiltrar el tejido coagulado de un material líquido que más tarde se endurece, después de lo cual el bloque impregnado permite hacer cortes delgados. El material más frecuentemente utilizado para impregnar los tejidos es la cera de parafina, pero se utilizan otros materiales, como la nitrocelulosa y la resina sintética, para fines especiales. El segundo método general para endurecer los tejidos blandos estriba simplemente en congelarlos.

El segundo problema que tuvo que resolverse para cortar rebanadas delgadas de tejido dependía de preparar máquinas que entre uno y otro cortes adelantaran el cuchillo (o el tejido) sólo unas pocas micras, de manera que pudieran cortarse de dicho bloque rebanadas consecutivas de espesor constante (fig. 2-1). Las máquinas especiales que logran esto se denominan micrótomos.

La mayor parte de cortes corrientes para estudios de histología y patología se cortan de un tejido que ha sido fijado e incluido en parafina. Los estudiantes deben familiarizarse con las diversas etapas y los motivos de cada una de las de esta manipulación que se denomina la *técnica de la parafina.* Vamos a describirla; después nos ocuparemos brevemente de la técnica de congelación.

Etapas de la técnica de parafina

1) Obtención del tejido. En primer lugar hay que obtener una pequeña porción de tejido de alguien que ha muerto, o de algún órgano obtenido al tiempo de operar. Las pequeñas porciones de tejido, así obtenidas, se llaman *bloques* y han de obtenerse con el máximo cuidado. Aplastar el tejido con tijeras poco afiladas o con un cuchillo romo al cortar un bloque puede cambiar completamente el aspecto de alguno de sus componentes más importantes, que se observarán con el microscopio una vez preparado, como puede comprobarse comparando *G* y *H* de la figura 3-11. Los bloques deben obtenerse con un cuchillo muy afilado y ejerciendo muy poca presión, lo antes posible después de la muerte, o de recibir el tejido durante la intervención quirúrgica, porque los tejidos empiezan inmediatamente a sufrir cambios degenerativos llamados *degeneración post mortem* cuando viene la muerte o cuando se separan del cuerpo vivo. Los cambios post mortem se interrumpen cuando el bloque de tejido se introduce en un fijador, y dicho bloque no ha de tener más de unos pocos milímetros de espesor para que el fijador pueda penetrar rápida y completamente en él.

2) Fijación. Como hemos dicho, los fijadores endurecen el tejido. Lo hacen básicamente coagulando los soles proteínicos a modo de jaleas que existen abundantemente en el tejido, según veremos luego. Al respecto, los fijadores hacen lo mismo para el tejido en forma de jalea que se produce al hervir un huevo durante cinco minutos. La clara del huevo, que es una proteína disuelta, la albúmina, por ebullición se coagula. Todos sabemos que un huevo duro puede cortarse en rebanadas. La ebullición puede utilizarse para fijar el tejido, pero no suele ser el método de elección. De ordinario se utilizan soluciones de algunos compuestos químicos que coagulan las proteínas; el más frecuentemente empleado es una solución al 4 por 100 de aldehido fórmico debidamente amortiguado.

Los fijadores tienen varias acciones. Coagulando los soles de proteína evitan que al lavar la pieza sean eliminados; además, esta coagulación general de los soles de proteína aprisiona algunos soles de carbohidrato e incluso algunos materiales grasosos, de manera que no se escapen durante la manipulación. Además, la mayor parte de fijadores son buenos antisépticos; por lo tanto, matan bacterias y otros agentes patógenos que pudieran hallarse en el tejido infectado y constituir peligro para la salud de quienes más tarde manipulan el tejido. Los fijadores pueden, asimismo, afectar el tejido, de manera que reaccione mejor a ciertos colorantes.

3) Deshidratación. Aunque la fijación de un bloque de tejido lo endurece, no lo hace en grado suficiente para poderlo cortar en rebanadas finas. Posiblemente, en lo pasado, alguna persona ingeniosa, observando lo fácil que era cortar rebanadas pequeñas de una bujía, tuvo la idea de infiltrar el tejido con cera, de manera que, igual que una bujía, pudiera cortarse en rebanadas delgadas. Sin embargo, la infiltración de un bloque de tejido con cera planteaba otro problema que necesitaba solución. Como no hay espacio vacío en un bloque de tejido, debe encontrarse algún medio para suprimir algo del bloque, de manera que la cera fundida pueda ocupar su lugar. En relación con ello se comprobó que hay gran cantidad de agua en el tejido (en la mayor parte, aproximadamente,

el 65 por 100); por lo tanto, si pudiera substituirse el agua por cera fundida, se lograría la impregnación. Pero la cera de parafina y el agua no son solubles una en otra. En consecuencia, no se produce intercambio de ellas si se sumerge en bloques de tejido fresco en parafina fundida. Así, se plantea la necesidad de suprimir toda el agua de un bloque de tejido, sumergiéndola en alcohol de grado creciente hasta que ya no contenga agua, solamente alcohol absoluto; esta etapa es la que se llama *deshidratación,* pero el alcohol y la cera de parafina tampoco son solubles uno en otro.

4) **Aclaración.** Por fortuna, hay agentes denominados aclarantes —por ejemplo, el xilol— que son solubles en ambos, cera y alcohol. Por lo tanto, después al salir del alcohol absoluto el bloque de tejido se sumerge en xilol hasta que todo el alcohol haya sido substituido por xilol. Esta etapa se denomina *aclaración.*

5) **Inclusión.** El bloque se coloca luego en parafina fundida caliente y se deja ahí hasta que todo el xilol sea substituido por parafina disuelta. Esta etapa se llama de *inclusión.*

6) **Sección.** La parafina se deja endurecer y se suprime el exceso cortándolo. Luego el bloque infiltrado de parafina se monta en un micrótomo y se cortan las rebanadas deseadas. Esta última etapa se llama la de *sección.* A medida que las secciones van saliendo del cuchillo, el borde de una se une al borde de la siguiente, de manera que se obtiene una cinta de cortes de parafina (figs. 2-1 y 2-2).

7) **Tinción y montaje.** Para teñir cortes obtenidos con la técnica de la parafina hay otro problema, ya que la mayor parte de colorantes sólo actúan en medio acuoso. Por lo tanto, antes de poder teñir el corte debe suprimirse la parafina que ha penetrado en cada corte de tejido y substituirse por agua. Para ello se coloca cada corte plano sobre un portaobjetos (fig. 2-2), al cual se adhiere haciendo que dicho portaobjetos sea algo pegajoso mojándolo con un material que no interfiera con la tinción. El portaobjetos, con el corte de tejido adherido, se introduce entonces en xilol para suprimir la parafina, luego en alcohol absoluto para suprimir el xilol, después en alcoholes cada vez menos concentrados, y, finalmente, en agua. Hecho esto puede secarse, y el corte de tejido quedará sobre el portaobjetos y podrá teñirse con colorantes en solución acuosa. Una vez teñido el corte se pasa a través de alcoholes de concentración creciente hasta el alcohol absoluto, luego en xilol. Ahora puede 8) **montarse** en un medio soluble de xilol y que tenga un índice de refracción adecuado. Finalmente se coloca un cubreobjetos encima del corte, se comprime firmemente, y así suele obtenerse un tipo bastante permanente de preparado.

FIG. 2-2. En la parte inferior derecha puede verse una tira de cortes de parafina obtenida con el micrótomo. Los cortes de dicha cinta se separan y se hacen flotar con un poco de agua sobre los portaobjetos; las arrugas formadas se suprimen en el portaobjetos calentado, como puede verse a la izquierda.

INTERPRETACION DE LOS COLORES QUE SE OBSERVAN EN CORTES TEÑIDOS

Cuando se examinan preparados frescos de tejido con el microscopio ordinario de luz, hay muy poco contraste entre los diversos componentes tisulares. El empleo de colorantes para teñir tejidos empezó aproximadamente a mitad del siglo pasado. Al principio solía utilizarse un solo colorante para teñir el corte. Con tales colorantes todos los elementos adoptan el mismo color, pero como los diferentes componentes

los toman con intensidades diversas, pueden distinguirse los distintos componentes unos de otros por la intensidad de su coloración. Esta técnica proporcionaba, aproximadamente, el mismo tipo de contraste que se puede obtener con una televisión de blanco y negro.

Cuando la industria de los colorantes siguió su desarrollo, cada vez más el histólogo pudo disponer de un número mayor de colorantes, tanto naturales como sintéticos, y algunos de los colorantes más nuevos resultaron ser mucho más selectivos en su acción que los empleados hasta entonces. Se comprobó, por ejemplo, que podía utilizarse la tinción de un color para teñir algunos componentes tisulares (por ejemplo, en azul), y luego la pieza podía someterse a una segunda coloración que impregnaría los materiales que no se habían teñido con la primera tinción, dándoles otro color (por ejemplo, rojo). Véase al respecto la figura 2-3. Las ventajas logradas fueron, aproximadamente, las que brinda la televisión de color en comparación con la de blanco y negro, permitiendo distinguir los jugadores de fútbol que llevan uniformes azules de los que llevan uniformes rojos, aunque ambos tengan más o menos la misma forma.

Diversos perfeccionamientos de los métodos de tinción, que no procede mencionar aquí, aumentaron la selectividad, ayudando a los histólogos no sólo a distinguir cada vez más entidades en los tejidos, sino también estimulando la investigación productiva. Por ejemplo, el famoso Paul Ehrlich (1854-1915), cuando todavía era estudiante de medicina, creó un método para, en cortes de tejidos obtenidos de pacientes muertos de tuberculosis, teñir las bacterias causa de la enfermedad. Quedó tan fascinado por el hecho de que el colorante podía tener tal acción específica, coloreando estas bacterias y dejando sin tinción el tejido que las albergaba, que más tarde pasó años de su vida intentando descubrir un colorante que pudiera inyectarse a un animal vivo e infectado, para ser captado específicamente por el agente patógeno, y destruir dicho agente sin perjudicar al animal. Después de años de experimentación sólo pudo descubrir un colorante que trabajara así, y únicamente para una enfermedad (el rojo de tripano en la tripanosomiasis). Desalentado con el ensayo de colorantes pasó a estudiar compuestos arsenicales; finalmente descubrió uno, el compuesto 606, que parecía ejercer un efecto específico sobre los organismos causantes de la sífilis; durante décadas este medicamento se utilizó como tratamiento específico de la enfermedad. Podrían darse otros ejemplos de investigación fértil resultante de los efectos estimulantes de la acción específica de colorantes, si el espacio lo permitiera; pensamos que debíamos dar por lo menos uno, pues la observación cuidadosa de la acción específica del colorante fue el origen de la ciencia de la quimioterapia.

Más tarde describiremos algunas técnicas específicas que incluyen reacciones histoquímicas efectuadas en cortes; tales reacciones causan cambios de color que indican la presencia de algún componente tisular especial. Esto se hace cuando se sabe que tal reacción es esencial para comprender el tema que se está estudiando. Necesariamente hemos de exponer la causa de los colores que se observan en los cortes utilizados en general, de manera que cuando el estudiante empiece a observar cortes comprenda por qué motivo algunas cosas que ve tienen color azul y otras color rosado o rojo. Como la mayor parte de estructuras que se observan en los cortes están teñidas en una u otra forma, es de importancia fundamental conocer este pequeño punto. Vamos a considerar la naturaleza química de algunos de los colorantes más utilizados.

Colorantes ácidos y básicos. La mayor parte de colorantes utilizados en histología son sales solubles que se ionizan en el agua. Aunque son sales, se dice que son *colorantes ácidos* o *colorantes básicos.* Para distinguirlos, recordemos que en una sal, por ejemplo, NaCl, el Na contiene carga positiva y se denomina *catión* o *radical básico,* y Cl tiene carga negativa y se llama *anión* o *radical ácido.* Por lo tanto, en un colorante (que es una sal), si el radical que proporciona el color ocupa la posición, digamos, del Na en el NaCl, el colorante se denomina colorante básico porque el radical que proporciona el color es el radical básico (el catión). Si el radical que proporciona el color ocupa la posición que tiene el Cl en NaCl se dice que el colorante es ácido, porque el color lo lleva el radical ácido o anión.

La mayor parte de cortes usuales que emplean los estudiantes están teñidos con un colorante básico y un colorante ácido, uno después de otro. La combinación más empleada de colorantes es la de *hematoxilina* y *eosina.* Un corte teñido con este método se denomina un *corte de H y E.*

La hematoxilina es un producto natural; para que actúe como colorante debe oxidarse hasta constituir una substancia denominada hemateína. Las reacciones físicas y químicas que intervienen en la tinción por hematoxilina no se

conocen muy bien, pero, en general, actúa sobre un tejido bien fijado en forma muy similar a la de un colorante básico, aunque algunos de sus efectos colorantes no puedan explicarse en esta forma. La hematoxilina proporciona color azul purpúreo a los constituyentes tisulares con los cuales se combina (fig. 2-3, *arriba, izquierda).* Por lo tanto, los materiales teñidos de color azul en un corte coloreado con hematoxilina se dice que son *basófilos (philein* = querer), porque quieren o apetecen un colorante básico (fig. 2-3).

La eosina es un colorante sintético que da color rosa o rojo a los constituyentes tisulares con los cuales se combina. Es un colorante ácido; en consecuencia, los constituyentes de los tejidos que se tiñen en color rosa o rojo con este producto se dice que son *acidófilos* o *eosinófilos* (fig. 2-3, *arriba, izquierda).*

De lo dicho se deduce que la tinción de algún ingrediente tisular —pongamos, por ejemplo, con un colorante básico— no depende de que el ingrediente del tejido absorba en forma difusa el colorante sino de que el ingrediente del tejido contenga en toda su substancia radicales con carga negativa que se combinen firmemente con los radicales del colorante que proporcionan color básico, que tienen carga positiva. En forma similar, un colorante actúa por sus radicales colorantes cargados negativamente combinándose con grupos cargados positivamente de los componentes tisulares. Teniendo esto presente, veamos cuál es la índole química de algunos de los componentes más importantes de los tejidos; y en particular veamos si tienen grupos con carga positiva o negativa que expliquen que se tiñan de color rojo o de color azul. Antes de referirnos a la composición química de los componentes fundamentales del tejido vamos a describirlos brevemente de manera que podamos considerar los materiales químicos de los cuales se componen, y el motivo de que se tiñan con colorantes.

COMPONENTES FUNDAMENTALES DE LOS TEJIDOS

Según ya hemos dicho, sabiendo que todo lo que existe en el cuerpo depende de la unión

---

FIG. 2-3. Esta lámina está destinada a ayudar al estudiante en la interpretación de los colores que observa en cortes teñidos.

Arriba, y a la izquierda, se observa una célula hepática aislada, tal como se ve en un corte de H y E. El núcleo tiene un borde azul; depende de la concentración de ácido nucleico, DNA, alrededor de la superficie interna de la membrana nuclear. Dentro del núcleo hay gránulos de material azul; son pequeños acúmulos de DNA, también hay un cuerpo redondeado mayor dentro del núcleo, denominado nucléolo. Este es de color azul por su contenido de otro ácido nucleico, el RNA. El citoplasma muestra algo de material rosado; este es proteína que se tiñe con eosina. Hay también pequeños acúmulos de material azul en el citoplasma; dependen de pequeñas acumulaciones de RNA con esta localización. Se observan, asimismo, espacios vacíos irregulares en el citoplasma; dependen de depósitos de glucógeno. Se observan como espacios vacíos porque el glucógeno no se tiñe ni por H ni por E.

Arriba, a la derecha, se ve una célula similar teñida según la técnica de PA-Schiff (que tiñe algunas macromoléculas e hidratos de carbono de color carmesí) y hematoxilina. La principal diferencia entre este aspecto y el de la célula a la izquierda es que la proteína del citoplasma no está teñida de rojo (porque no se empleó eosina), pero el glucógeno está teñido específicamente (carmesí) con la técnica de PA-Schiff.

La imagen del centro muestra una serie de células epiteliales situadas sobre un tejido conectivo laxo. La tinción aquí es con PA-Schiff y hematoxilina. Dos de estas células epiteliales de la hilera son células caliciformes que secretan una glucoproteína denominada moco. La secreción dentro de estas células, que están vertiendo hacia la superficie libre, se tiñe de color carmesí con la técnica de PA-Schiff. Los núcleos de las células epiteliales están teñidos de azul con hematoxilina, por la presencia de ácidos nucleicos. En el tejido conectivo laxo situado por debajo de la membrana epitelial hay algunas tiras de substancia intercelular; se teñirían mejor si se hubiera podido utilizar eosina. Se observa, asimismo, un capilar con algunos glóbulos rojos, que no son tan rojos como ocurriría si se hubiera podido utilizar eosina. Hay espacios que parecen vacíos en el tejido conectivo laxo; contienen algunos mucopolisacáridos, pero no se tiñen lo suficiente con la técnica aquí empleada. Parte de las zonas aparentemente vacías en el tejido conectivo laxo resultan de la presencia anterior de líquido tisular, que desapareció al preparar el corte.

Las dos imágenes inferiores son de células grasas. La parte izquierda muestra células grasas con tinción de H y E preparadas según la técnica usual de parafina. Con ella la grasa se disuelve y desaparece, dejando espacios vacíos. A la derecha, las células grasas se observan como se ven en un corte preparado con técnica de congelación; la grasa persiste en la célula, de manera que puede teñirse con un colorante especial para grasa, que le da color rojo.

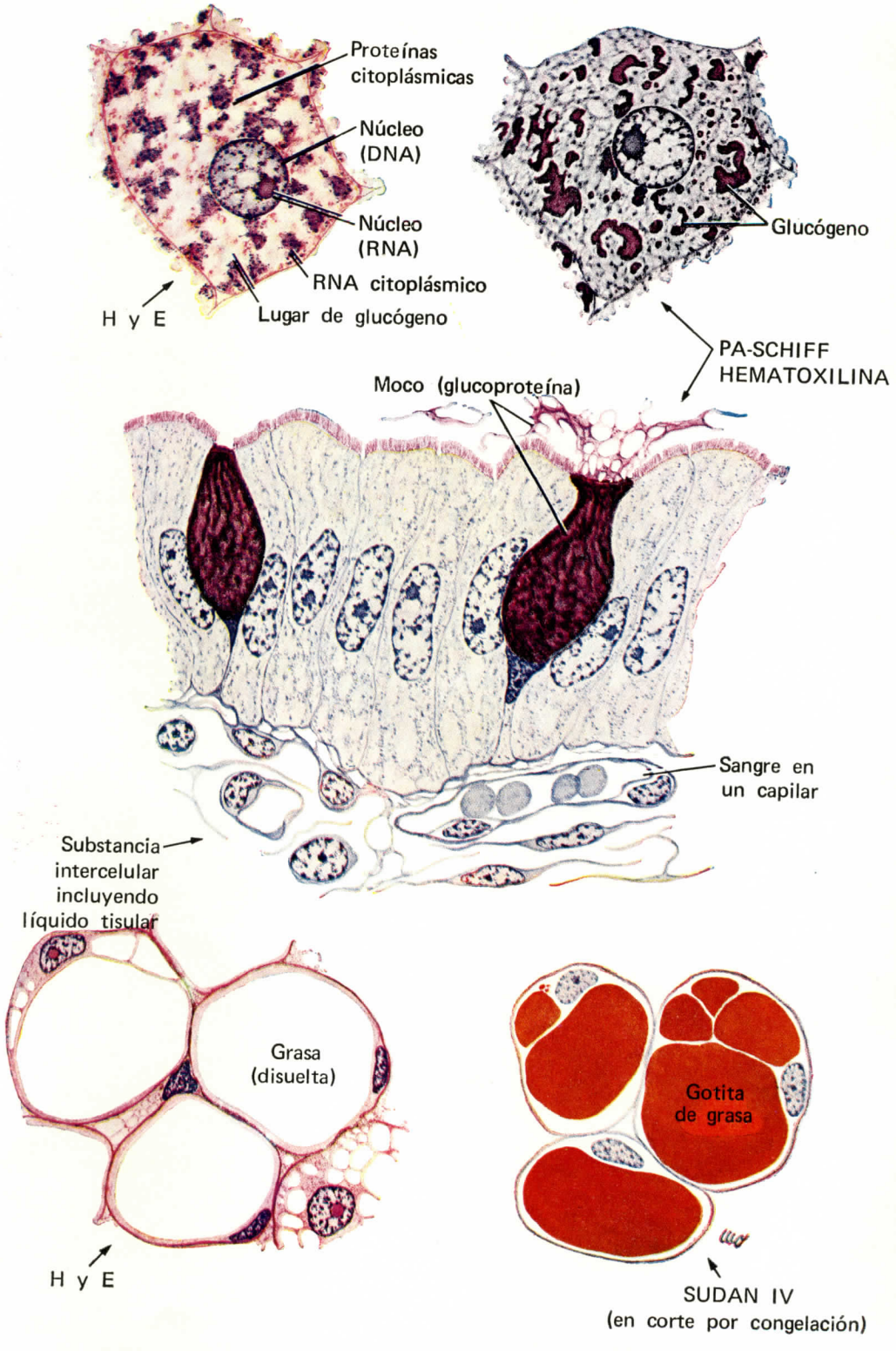

FIG. 2-3. *(Descripción en la página opuesta.)*

de uno o más de cuatro tejidos básicos se simplifica el estudio de la histología. Además, se simplifica más todavía al pensar en que sólo hay tres componentes fundamentales en todo tejido: 1) células; 2) substancias intercelulares, y 3) líquidos. Aunque en capítulos posteriores estudiaremos mucho más detalladamente las células, las substancias intercelulares y los líquidos, vamos a describir algo al respecto, de manera que podamos exponer la localización de los constituyentes químicos de los tejidos que se ven coloreados en un corte teñido.

1) Las **células** son los componentes vivos del tejido (fig. 2-3). Tienen consistencia de jalea, porque son soluciones coloidales que contienen soles y geles. Cuando las células están libres (cosa que les ocurre a muy pocas) tienden a adoptar forma redondeada y diámetro de unas 10 a 20 micras. Cada una contiene un cuerpo central, denominado núcleo (fig. 2-3, *arriba, izquierda),* que está separado del resto de la célula, el denominado *citoplasma,* por una membrana, la membrana nuclear (véase la figura 2-3).

2) Las **substancias intercelulares** (fig. 2-3) son materiales inertes elaborados por las células (parte inferior del dibujo central de la fig. 2-3). Como su nombre indica, se hallan situadas entre las células y grupos celulares. Existen en el cuerpo en un estado físico que va de sol semifluido a gel firme. Algunos son geles fibrosos con gran resistencia ténsil, como ocurre con los tendones. En los huesos, la impregnación de la substancia intercelular con sales de calcio les da rigidez y resistencia pétrea.

3) **Líquidos.** El mejor conocido de los líquidos corporales es la sangre (fig. 2-3, *centro).* La parte líquida de la sangre, que contiene células en suspensión, se denomina *plasma sanguíneo.* Además de la sangre, hay muchos otros líquidos de gran importancia. Uno, llamado líquido tisular (fig. 2-3), proviene de la sangre, y es en él donde viven la mayor parte de células corporales (es relativamente pequeño el número de células que tienen acceso directo a la sangre). Otros líquidos, como linfa, cefalorraquídeo que baña cerebro y médula espinal, y líquido sinovial que lubrica las articulaciones, se describirán a su debido tiempo.

1) COMPONENTES QUÍMICOS DE CÉLULAS, SUBSTANCIAS INTERCELULARES Y LÍQUIDOS
2) CÓMO SE MODIFICAN CON LAS TÉCNICAS UTILIZADAS AL PREPARAR UN CORTE
3) CÓMO LAS QUE QUEDAN SON AFECTADAS POR COLORANTES BÁSICOS Y ÁCIDOS

Del 65 al 70 por 100, aproximadamente, del cuerpo humano está formado por agua, el 15 por 100 de proteínas, del 10 al 15 por 100 por lípido (grasas y substancias similares), el 5 por 100 por material inorgánico y el 1 por 100 por hidratos de carbono. Los tejidos corporales también contienen una pequeña proporción de substancias orgánicas de bajo peso molecular que resultan difíciles de clasificar, sino es incluyéndolas en un grupo diverso. Vamos a considerar brevemente cada uno de estos tipos principales de substancia; también diremos lo que les ocurre con las diversas manipulaciones que constituyen la preparación de un corte de parafina, incluyendo la tinción con H y E.

1) **Agua.** El agua libre del tejido es suprimida por los deshidratantes que se utilizan antes de la inclusión en parafina.

2) **Proteína.** Las proteínas (*proteios* = de primer orden) son los componentes más importantes del tejido vivo. El químico holandés y agricultor Gerard Johannes Mulder, en 1838, escribía así: "sin proteína, la vida sería imposible en nuestro planeta".

Las proteínas son los constituyentes principales de células y substancias intercelulares; su presencia en el plasma sanguíneo y en algunos otros líquidos corporales tiene también gran importancia.

Las enzimas que en las células catalizan las reacciones que proporcionan la energía de la cual depende la vida, todas son proteínas.

La proteína de las células siempre está cambiando, porque las proteínas celulares se van desintegrando ininterrumpidamente y son substituidas por otras nuevas, sintetizadas a partir de bloques de construcción que llegan a las células por la sangre y el líquido tisular del intestino, donde las piedras de construcción son absorbidas como productos de digestión de los alimentos.

Las piedras de construcción de las proteínas son aminoácidos. Como estudiara el estudiante en el curso de bioquímica, sólo hay unos 20 aminoácidos. Para formar una molécula de proteína se necesita la unión química en forma lineal de un número muy elevado de aminoácidos. Las moléculas extraordinariamente largas como éstas reciben el nombre de *macromoléculas.*

Hay millares de tipos diferentes de macromoléculas proteínicas en el cuerpo. Más tarde,

nos ocuparemos de cómo los mecanismos hereditarios de las células dirigen la síntesis de cada uno de ellos; aquí explicaremos cómo pueden prepararse miles de macromoléculas proteínicas diferentes partiendo solamente de 20 aminoácidos: 1) El *número* total de moléculas de aminoácidos en cada tipo de macromolécula proteínica es diferente del de una macromolécula de cualquier otra proteína y generalmente muy elevado, pues muchas macromoléculas proteínicas están formadas por miles de moléculas de aminoácidos; de hecho, algunas macromoléculas de proteína son suficientemente voluminosas para poder ser vistas con el microscopio electrónico; 2) los *porcentajes relativos* de aminoácidos difieren según las proteínas, y no todos los aminoácidos se hallan representados en algunas de ellas; 3) el orden en el cual están dispuestos los aminoácidos, a lo largo de la macromolécula de proteína, es diferente para cada una, y 4) la estructura global de las macromoléculas proteínicas de diversos tipos también es diversa.

Estado físico de las proteínas durante la vida, y acción de los fijadores sobre ellas. Una solución coloidal difiere de una solución verdadera por cuanto las partículas o macromoléculas en una solución coloidal son demasiado voluminosas para atravesar las membranas que permiten fácilmente el paso, por ejemplo, de las sales que se hallan en solución verdadera. Las partículas o macromoléculas de una solución coloidal se conservan en solución básicamente porque todas ellas tienen la misma carga eléctrica; esto hace que se repelan entre sí, de manera que queden dispersas en la solución. Incluso el oro puede prepararse en forma de pequeñas partículas que se conservan en solución porque se repelen entre sí. Sin embargo, las partículas de oro no se adaptan bien al estado de solución, ya que fácilmente precipitan por la presencia de un electrólito que neutraliza las cargas de las partículas. Por lo tanto, los coloides de este tipo se denominan *liófobos (lyo* = disolver, *phobos* = miedo). Sin embargo, las macromoléculas de proteína están bien adaptadas al estado de solución; por lo tanto, reciben el nombre de *coloides liófilos.* Las partes externas de las macromoléculas o agregados de macromoléculas en una solución de proteína están hidratadas; en consecuencia, tienen afinidad por el agua dentro de la cual están dispersas; debido a ello, las soluciones de proteínas se denominan también *soluciones coloidales hidrófilas.*

Las soluciones coloidales hidrófilas pueden existir en forma de soles o de geles. Para dar un ejemplo, la gelatina que se toma como postre obtenido de un refrigerador está en forma de gel. Para preparar este postre se disuelve el polvo de gelatina en agua caliente y si la solución se conserva caliente se halla en forma de sol; en dicho estado es líquida, pero algo viscosa. Si se pone el sol de gelatina en el refrigerador se "endurece", transformándose en gel. Cuando un sol se transforma en gel el agua en la cual antes estaban dispersas las macromoléculas se incorpora a una red tridimensional que forman las macromoléculas en los geles, y con ello el agua previamente líquida pasa a ser agua fijada y, por lo tanto, parte del gel.

Las transformaciones de sol a gel, y de gel a sol, probablemente ocurran de manera constante en las células, no por la presencia de calor o frío sino también por otros motivos que no procede considerar aquí. Lo que tiene importancia es que las células vivas contienen durante la vida macromoléculas de proteína en estado de sol y en estado de gel.

Si no fuera por la fijación, los soles proteínicos de las células se disolverían y serían eliminados al preparar el corte. Los fijadores actúan precipitando los soles de proteína. Los diversos fijadores lo efectúan en forma diferente. Algunos se portan cambiando la concentración de electrólitos (las proteínas pueden separarse de una solución por adición de sales). Otras actúan extrayendo agua de las macromoléculas hidratadas. La fijación de formol establece nuevas uniones en las macromoléculas de los soles de proteína, y este cambio las conserva en su lugar.

La situación en las substancias intercelulares es algo diferente de la que existe dentro de las células, porque gran parte de las substancias intercelulares están formadas de geles proteínicos muy duros y resistentes. La colágena, proteína que abunda en los tendones, piel, cartílago y hueso, es un gel fuerte y muy resistente. Pero hay algunos soles proteínicos intercalados con geles en gran parte de la substancia intercelular del cuerpo, según veremos después.

La proteína de la sangre y de algunos otros líquidos corporales claro está que se halla en forma de sol. Aunque los fijadores coagulan la proteína del plasma sanguíneo, está suspendida en tal cantidad de agua que al preparar un corte parte de la proteína puede ser eliminada por el lavado, junto con el líquido en el cual está suspendida.

COMO Y POR QUE LOS COLORANTES ACIDOS Y BASICOS TIÑEN LAS PROTEINAS

Para comprender cómo reaccionan las proteínas con los colorantes quizá ayude considerar que las proteínas actúan como uno de los amortiguadores del cuerpo; si se origina alguna situación en la cual se produce o se ingiere una cantidad extra de ácido o de alcalino, las proteínas del cuerpo ayudan, junto con otros sistemas amortiguadores, a evitar que el ácido o el alcalino extra altere materialmente el pH de los líquidos corporales, normalmente muy cercano a la neutralidad. Las proteínas actúan así porque son *anfóteras* (*ampho* = ambos); pueden actuar como ácidos o como bases. Si los líquidos corporales tienden a volverse ácidos, las proteínas actúan como base, y viceversa. Las proteínas son capaces de actuar en cualquiera de las dos formas porque los aminoácidos de los cuales están formadas tienen cadenas laterales, algunas de las cuales se disocian como ácidos y otras como base. Si aparece más ácido en la economía, el ácido extra tiende a suprimir la disociación de las cadenas laterales que actúan como ácido, pero no la de las cadenas que actúan como base; por lo tanto, se disocia la porción básica de las cadenas y actúa neutralizando el ácido extra. En la neutralidad algunas proteínas son ligeramente básicas, porque tienen una preponderancia de cadenas laterales básicas. Tales proteínas, como la colágena de la substancia intercelular y las proteínas de los glóbulos rojos de la sangre, son ligeramente básicas; por lo tanto, se tiñen fácilmente con colorantes ácidos. El motivo de ello es que sus cadenas laterales básicas se disocian en radicales OH cargados negativamente y complejos cargados positivamente; estos últimos se combinan con los aniones colorantes cargados negativamente de los colorantes ácidos. En condiciones normales, pues, estas proteínas toman fácilmente color rojo en un corte teñido con H y E. Pero las proteínas del citoplasma de la mayor parte de células y del músculo no son particularmente básicas o ácidas sino que, por contener cadenas laterales básicas, éstas se disocian lo suficiente para proporcionar complejos cargados positivamente, que se combinarán con los aniones de carga negativa que tiñen en los colorantes ácidos.

Tales proteínas, pues, no se tiñen tan intensamente con eosina como las proteínas más básicas; así ocurre que el citoplasma (fig. 2-3, *arriba, izquierda)* o el músculo suelen teñirse de color rosa más bien que rojo.

El pH en el cual se efectúa la tinción modifica la captación de los colorantes básicos o ácidos por los tejidos. Por ejemplo, si el pH se desplaza un poco hacia el lado ácido, la disociación de las cadenas laterales ácidas queda suprimida, y los iones de hidrógeno del ácido extra pueden combinarse con los iones OH de las cadenas laterales básicas y dejar que los complejos cargados positivamente de estas cadenas laterales básicas queden libres y se combinen con los aniones cargados negativamente del colorante ácido. Por lo tanto, el citoplasma de la mayor parte de células y del músculo se tiñe mejor con eosina si el pH está ligeramente en el lado ácido.

ACIDOS NUCLEICOS Y NUCLEOPROTEINA

En la sección anterior decíamos que hay miles de tipos diferentes de macromoléculas proteínicas sintetizadas en el cuerpo, y que sirven para miles de fines diferentes. Todas estas proteínas son sintetizadas en el interior de las células. Gran número de estas macromoléculas proteínicas quedan en el interior de la célula actuando como componente estructural. Otras son las diversas enzimas que catalizan las innumerables reacciones químicas que intervienen en la vida. Algunas proteínas que se forman en las células pasan al exterior de las mismas como secreciones. Entre estas últimas se hallan las enzimas que van a parar al tubo digestivo, donde desintegran los alimentos hasta proporcionar las piedras de construcción que pueden absorberse y pasar al torrente vascular para ser utilizadas en la síntesis de más proteínas y otros materiales corporales. Además, una gran variedad de proteínas salen de las células para penetrar en el torrente sanguíneo y servir como anticuerpos específicos capaces de reaccionar con innumerables agentes diversos productores de enfermedad. Otras son eliminadas de las células y se transforman en geles para servir como substancias intercelulares proteínicas del cuerpo. Si las células corporales han de sintetizar tan enorme variedad de proteínas, tienen que estar especializadas, de manera que una fabrique ciertos tipos de macromoléculas proteínicas, y otra elabore otro tipo diferente.

Se necesita dirección para que una célula sintetice proteínas determinadas, y los ácidos

nucleicos en cada célula dan las órdenes de cuáles proteínas ha de sintetizar. Los ácidos nucleicos también brindan servicio de mensajero y otros medios para comprobar que las órdenes se ejecutan en la célula. La forma como esto tiene lugar se explicará detalladamente en el capítulo 6. Aquí baste decir que las órdenes acerca de cuáles proteínas particulares deben ser sintetizadas en cualquier célula están inscritas en un tipo de ácido nucleico denominado *ácido desoxirribonucleico* (DNA), contenido en el núcleo de la célula (fig. 2-3, *arriba, izquierda)*. Según describiremos en detalle en el capítulo 6, las órdenes procedentes del DNA para síntesis proteínica se imprimen en un segundo tipo de ácido nucleico denominado *ácido ribonucleico* (RNA); esta etapa también tiene lugar en el núcleo. El RNA que transporta esta información sale hacia el citoplasma donde, junto con otros dos tipos de RNA, el mensaje que lleva resulta en la unión de aminoácidos para formar el tipo de proteína que ordenó el DNA nuclear.

Los ácidos nucleicos en las células están unidos a la proteína, pero no con enlaces químicamente muy fuertes; por lo tanto, durante las manipulaciones para preparar los cortes, el ácido nucleico se separa de la proteína a la cual estaba unido y queda libre en los cortes para reaccionar con colorantes u otros reactivos. Como se trata de un ácido, se tiñe rápidamente con colorantes básicos. En consecuencia, en un corte teñido con H y E los ácidos nucleicos tienen color azul por la hematoxilina (figura 2-3).

Según describiremos en el capítulo 6, donde consideraremos un núcleo más detalladamente, hay métodos gracias a los cuales el DNA puede distinguirse del RNA dentro de las células. Estos métodos muestran que la mayor parte del color azul de la membrana nuclear, y lo que parece ser una serie de gránulos azules dispersos por todo el núcleo, según puede verse en la figura 2-3, en realidad depende de DNA. Uno o más cuerpos azules redondeados que se observan en el núcleo y se denominan *nucléolo* o nucléolos (fig. 2-3, *arriba, izquierda)* están formados principalmente por RNA, pero también contienen un poco de DNA; más tarde veremos los motivos de ello. En cortes teñidos en la forma corriente se observará que algunas células presentan gránulos, acúmulos, o incluso agregados voluminosos, de material teñido de azul en su proteína citoplásmica, que, en general, tiene color rosado (fig. 2-3, *arriba, izquierda)*. Estos componentes basófilos del citoplasma son RNA (fig. 2-3). En general, estos depósitos de RNA en el citoplasma indican los lugares donde está produciéndose la síntesis de proteína, según veremos más tarde.

MATERIALES INORGANICOS Y OTRAS SUBSTANCIAS DE BAJO PESO MOLECULAR: SU DESTINO EN EL CURSO DE LAS MANIPULACIONES PARA PREPARAR UN CORTE

Todas las sales inorgánicas que normalmente están en solución en el cuerpo desaparecen con el lavado en el curso de las manipulaciones efectuadas antes de teñir un corte. Pero los amplios depósitos de substancias inorgánicas que impregnan la substancia intercelular del hueso y del cartílago calcificado no se disuelven con los procesos ordinarios de fijación, deshidratación o aclaración. De hecho, estos depósitos son tan duros que plantean dificultades para cortar el hueso en cortes delgados. Para preparar cortes corrientes de H y E empleando hueso o cartílago calcificado, el bloque de tejido que se ha elegido (y debe tener que ser cortado con una sierra fina porque es muy duro), una vez fijado se coloca en una solución de *líquido descalcificante* que disuelve poco a poco su contenido mineral y deja la substancia orgánica intercelular en la cual se hallaba incluido. (Un hueso descalcificado tiene el mismo aspecto que uno con calcio; ver la fig. 18-4.) Los bloques de tejido descalcificados pueden incluirse en parafina y cortarse fácilmente, pero los cortes teñidos preparados en esta forma, claro está, no contienen ninguno de los materiales inorgánicos que existían en el tejido vivo; por lo tanto, las reacciones de coloración que se observan en cortes de tejido descalcificado no reflejan la tinción de material inorgánico, sino solamente los lugares donde antes existía.

Como para fines especiales interesa estudiar cortes de hueso en los cuales no se haya suprimido el mineral, se han creado técnicas para preparar cortes de este tipo. Con tal fin es útil obtener bloques de tejido óseo de animales jóvenes en los cuales el tejido de los huesos puede no estar tan densamente calcificado como ocurrirá más tarde, luego se inhiben los bloques, después de elaborados adecuadamente, con algún material más duro que la parafina, como una de las nuevas resinas sintéticas; finalmente, se cortan las secciones con un micrótomo y una

cuchilla particularmente resistentes. Los depósitos de calcio en tales cortes toman color azul púrpura con hematoxilina, igual que los depósitos calcificados que se observan en las arterias con diversos tipos de enfermedades arteriales, pero no está muy claro el motivo de tal coloración, pues dicha reacción no se obtiene si se inhiben sales de calcio puras en gelatina, y todo se tiñe con hematoxilina.

Otras substancias de bajo peso molecular, como ciertas hormonas, vitaminas y sales que pueden existir en diversos tejidos corporales, se hacen desaparecer con el lavado de los lugares donde normalmente se hallan en solución en algún líquido corporal. Sin embargo, si están contenidas en el interior de las células, algunas pueden quedar aprisionadas al coagularse la proteína a su alrededor y, por lo tanto, demostrarse en los cortes por algún método especial. Para información acerca de este tema hay que consultar los libros de histoquímica.

LIPIDOS Y FORMA DE TEÑIRSE

La mayor parte de la grasa del cuerpo representa grasa almacenada; como tal, se alberga en el citoplasma de algunos tipos de células, generalmente en forma de gotitas voluminosas (fig. 2-3, *abajo, izquierda).* Sin embargo, al preparar cortes de H y E la grasa en esta forma desaparece con el lavado de alcoholes y aclarantes.

Por lo tanto, toda la grasa almacenada se manifiesta en los cortes de H y E solamente por los agujeros redondos que quedan en el citoplasma, indicando los lugares de grasa globular que existían en la célula viva (fig. 2-3, *abajo, izquierda).* Utilizando el fijador especial tetraóxido de osmio, que reacciona con la grasa, la de las células puede hacerse suficientemente insoluble para resistir la solución al emplear agentes aclarantes. En cortes de parafina de material fijado según este método especial, la grasa tiene color negro; esto no depende de la tinción ulterior, sino de que el fijador, el tetraóxido de osmio, colorea la grasa de negro.

Existen lípidos en otras formas que no son grasa libre en gotitas dentro de los cuerpos celulares, pues los lípidos en cantidades menores entran en la composición de muchos compuestos diversos; pero la mayor parte de estos lípidos se disuelven y desaparecen al utilizar los aclarantes en el curso de la preparación de cortes con H y E.

Una de las maneras más fáciles de estudiar la grasa en cortes estriba en prepararla con la técnica de congelación, que vamos a explicar. Para preparar cortes por congelación no se necesita ni alcohol ni aclarantes; por lo tanto, la grasa queda retenida y puede teñirse con diversos colorantes que son solubles selectivamente en las grasas, como el Sudán IV; este colorante es captado por la grasa y da a las gotitas color rojo (fig. 2-3, *abajo, derecha).*

CARBOHIDRATOS

Como veremos, en los tejidos corporales hay cuatro categorías de carbohidratos. Todos tienen a su cargo importantes funciones. Vamos a considerar los siguientes puntos: 1) cómo cada uno de ellos es afectado al preparar un corte; 2) cómo los que persisten después de preparar el corte aparecen en las preparaciones de H y E, y 3) cómo los que quedan en el corte, pero no son teñidos por H y E, pueden demostrarse empleando otros métodos.

Las cuatro categorías de carbohidratos que vamos a estudiar se considerarán, por motivos prácticos, en el orden siguiente:

1) Azúcares simples; por ejemplo, glucosa.

2) Polímeros de azúcares simples; por ejemplo, glucógeno.

3) Glucoproteínas; carbohidratos —conjugados con proteínas. Se incluyen en esta categoría general (genérica) un grupo especial de substancias en las cuales la proteína está conjugada con gran cantidad de carbohidrato, en forma de polímeros largos que contienen azúcares con grupos ácidos y aminados. Los elementos de este grupo especial se denominan así:

4) Mucopolisacáridos.

1) Azúcares simples. Como todos son solubles en agua, desaparecen cuando se trata el tejido al preparar un corte.

2) Polímeros de azúcares simples. De la misma manera que el almidón es una forma de almacenamiento de carbohidratos en las plantas, el glucógeno es la forma de almacenamiento de los carbohidratos en células animales. El glucógeno es un polímero de la glucosa; por lo tanto, existe en forma de macromoléculas. La glucosa se polimeriza en glucógeno sobre todo en las células del hígado y de los músculos, y ahí sirve como reserva de carbohidratos que puede desintegrarse rápidamente en glucosa, forma en la cual las células utilizan los carbohidratos para producir energía. Como

el glucógeno es un polímero, no es muy soluble en agua; por lo cual, no se disuelve fácilmente al preparar un corte teñido. Sin embargo, si la fijación no es rápida, enzimas hidrolíticas empiezan a operar en las células poco después de la muerte, y convierten el glucógeno en glucosa que, claro está, es soluble y desaparece al preparar el corte. Si la fijación no es perfecta, el fijador al penetrar lentamente en las células de una a otra parte de las mismas coagula la proteína progresivamente desde un lado de la célula a otro y en consecuencia desplaza el glucógeno, por decirlo así, empujándolo; en consecuencia, el glucógeno desplazado hacia un lado de la célula se transforma en un artefacto, según veremos en el próximo capítulo.

El glucógeno no se tiñe ni por hematoxilina ni por eosina; por lo tanto, es transparente, y los lugares donde existían las células aparecen en los cortes H y E como zonas claras (fig. 2-3, *arriba, izquierda).* Pero estas zonas claras de las células difieren de las zonas claras que quedan en ellas al disolverse la grasa cuando se prepara un corte, porque los espacios que antes estaban ocupados por la grasa son redondos, mientras que las zonas claras del citoplasma que contienen o contenían glucógeno son irregulares y desgarradas según veremos en el capítulo 7.

Aunque en esta parte del libro intentamos ayudar al estudiante para que comprenda los motivos de los colores que observa en cortes ordinarios teñidos con H y E, y establecer correlación entre estos colores y la composición química del tejido, el hecho de que los hidratos de carbono sean tan importantes, pero se tiñan tan mal en cortes de H y E, ha obligado a utilizar otra tinción sistemática para preparar cortes que emplearán los estudiantes. Como este método de tinción demuestra muy bien algunos carbohidratos, vamos a describirlo. Esta técnica, denominada la reacción de Schiff del ácido peryódico, suele abreviarse con el nombre de PAS o, mejor, de técnica de PA-Schiff.

La técnica PA-Schiff es un método en dos tiempos basado en la aplicación a la histología de dos reacciones bien conocidas de los químicos. El ácido peryódico reacciona con los grupos glicol I, II (—CHOH—CHOH—), que existen en cada uno de los residuos de glucosa, constituyendo la cadena de glucógeno. Al tratar cortes que contienen glucógeno con ácido peryódico, ambos miembros de cada grupo glicol proporcionan un grupo aldehido (—CHO), de manera que la cadena polisacárida de glucógeno se transforma en una cadena polialdehídica. La segunda etapa estriba en tratar los cortes con un reactivo bien conocido de los aldehidos; se trata de un colorante denominado fucsina básica que puede palidecer intensamente con ácido sulfuroso y entonces recibe el nombre de reactivo de Schiff. Los aldehidos se combinan con el colorante descolorado para producir un complejo de color *carmesí* o *púrpura* (fig. 2-3, *arriba, derecha),* que se observa fácilmente con el microscopio. En el caso del glucógeno se observa una reacción de color púrpura brillante. En consecuencia, se dice que el glucógeno es una substancia PA-Schiff-positiva.

El glucógeno es desintegrado fácilmente por la alfa-amilasa, enzima existente en la saliva; después de tratamiento con esta enzima puede eliminarse de los cortes por lavado. Por lo tanto, cuando una substancia PA-Schiff-positiva existe en una célula, suele incubarse el corte en una solución de alfa-amilasa purificada (o en saliva, si es rica en dicha amilasa) para extraer el glucógeno, y luego se tiñe con el método de PA-Schiff. La desaparición del material de color púrpura demuestra que se trataba de glucógeno.

GLUCOPROTEINAS Y MUCOPOLISACARIDOS

Antes de considerar estos productos, proceden algunos comentarios generales sobre terminología.

Moco es palabra muy vieja; proviene del latín *mucus,* que significa mucílago. Con los años, el nombre *moco* y los adjetivos *mucoide* y *mucoso* se aplicaron en forma más o menos específica a diversos líquidos viscosos que se encontraban en diversas partes del cuerpo. El líquido viscoso que reviste —y, por lo tanto, protege— la capa epitelial del tubo intestinal se denomina moco. Por largo tiempo se admitió que el líquido gleroso de las cavidades de articulaciones móviles también era un tipo de moco, y que el material gelatinoso denominado substancia fundamental que se descubre en la substancia intercelular del tejido conectivo (particularmente frecuente en el feto, cuyos tejidos, en general, son muy blandos, a modo de jalea) era una substancia del mismo orden. En general, se consideró que las propiedades físicas de estos materiales, y de otros similares observados en el cuerpo en algunos procesos patológicos, podían atribuirse a que contenían mucina como uno de sus constituyentes principales; la química de la mucina

no estaba muy bien definida, pero se suponía que el material se identificaba con algunas reacciones coloreadas. El adjetivo *mucoide* solía utilizarse para describir estas substancias.

Con el tiempo se comprobó que estas substancias diversas llamadas mucoides contenían todas polímeros de carbohidratos; actualmente parece probable que estos polímeros sean los que les den la calidad viscosa o de jalea. Sin embargo, resultó evidente que había dos grupos algo diferentes de substancias con las propiedades previamente atribuidas a las mucinas. Este hecho ha creado nuevos problemas de terminología.

Cuando se identificó por vez primera al grupo de substancias denominadas mucopolisacáridos, y se les dio el nombre, se insistió mucho en que estaban formadas principalmente por polímeros de carbohidratos que contenían aminoazúcares; si bien se pensaba que en la naturaleza estos polímeros se asociaban con proteína, no estaba muy claro cuál tipo de asociación era ésta —si era al azar o si dependía de un tipo de enlace químico que justificaría que todo el complejo se denominara glucoproteína. En consecuencia, muchas veces se utilizó el término *mucopolisacárido* para referirse al componente carbohidrato solamente, y empleado el término en esta forma era costumbre decir que los mucopolisacáridos probablemente estuviesen unidos a la proteína. Actualmente parece comprobado que el enlace entre el carbohidrato y los componentes proteínicos de estas substancias es suficientemente enérgico (covalente) para justificar que se consideren un tipo de glucoproteínas. A consecuencia del empleo del término *mucopolisacárido* para describir solamente el componente carbohidrato del complejo, se han introducido nuevos términos con el fin de indicar el conjunto de un complejo de glucoproteína, en el cual polímeros carbohidratos que contienen aminoazúcares están unidos a las proteínas. Uno de estos términos es el de *proteína-polisacárido.*

Como el término *mucopolisacárido* aparece en miles de artículos y libros, ninguno de los cuales es viejo, crearía gran confusión el suprimirlo. Si el término se utiliza conociendo que se refiere a macromoléculas en las cuales largos polímeros de carbohidratos, conteniendo unidades repetidas de dos azúcares simples, uno con un grupo ácido y el otro con un grupo amino, están firmemente unidos a una proteína y, por lo tanto, que la proteína es parte de la macromolécula del mucopolisacárido; y si se acepta que un mucopolisacárido es un tipo de glucoproteína que se distingue por estar formado principalmente de hidratos de carbono y un tipo especial de polímero de carbohidratos, no habrá gran confusión. En este libro vamos a seguir usando el término con tal sentido.

GLUCOPROTEÍNAS

Sin embargo, aceptar que los mucopolisacáridos son tipos de glucoproteína plantea otra dificultad, a saber, que se ha empleado mucho el término *glucoproteína* en histología, no como un término genérico para una familia de substancias incluyendo mucopolisacáridos, sino como término específico para substancias en las cuales la proteína está conjugada con carbohidratos que tienen cadenas más cortas que las de los mucopolisacáridos y contienen los grupos que dan positiva la reacción con la técnica de PA-Schiff. Como el componente carbohidrato de los mucopolisacáridos no es PA-Schiff-positivo, o por lo menos sólo lo es débilmente, la técnica PA-Schiff brinda un método para distinguir los mucopolisacáridos de las glucoproteínas (aquí el término no es utilizado en su sentido genérico, sino en el sentido especial que se le ha dado en histología). Por lo tanto, en este libro utilizaremos el término *glucoproteína* no como término genérico, sino para un grupo particular de glucoproteínas que son diferentes de los mucopolisacáridos.

Según veremos, los mucopolisacáridos se producen en los tejidos conectivos y son componentes muy importantes de los mismos. Las glucoproteínas son producidas principalmente por células epiteliales como las que revisten el intestino y que producen el moco existente ahí en gran abundancia (fig. 2-3, *centro).*

MUCOPOLISACÁRIDOS

Al paso que las glucoproteínas son predominantemente proteínas, los mucopolisacáridos son predominantemente hidratos de carbono. Como los mucopolisacáridos suelen llenar los intersticios en redes u otros dispositivos de fibras proteínicas en la substancia intercelular del cuerpo, y como cierta cantidad de proteína sanguínea se filtra hacia la substancia intercelular, se plantea el problema de saber si el componente carbohidrato del mucopolisacárido está unido a una de las proteínas sanguíneas, a las fibras proteínicas (colágena), o bien a otra proteína.

Este problema no parece todavía resuelto. Un factor de confusión en todos estos problemas puede haber sido que el componente carbohidrato del mucopolisacárido, como una proteína, contiene nitrógeno, porque las cadenas de hidrato de carbono del mucopolisacárido contienen aminoazúcares.

Aunque hay mucopolisacáridos neutros en el cuerpo, los que tienen importancia en histología reciben el nombre de *mucopolisacáridos ácidos* porque tienen cadenas laterales ácidas prominentes. Las cadenas laterales ácidas pueden ser: 1) grupos simples de ácido orgánico —COOH—, o bien 2) grupos de ácido sulfúrico. Los mucopolisacáridos de este último tipo muchas veces reciben el nombre de *mucopolisacáridos sulfatados.*

1) El mucopolisacárido ácido más común que no está sulfatado recibe el nombre de *ácido hialurónico.* Existe en el cuerpo en forma de un sol coloidal cuya consistencia varía según su localización; desde un líquido ligeramente viscoso, como ocurre en las cavidades de las articulaciones sinoviales donde sirve de lubricante, hasta un material blando de tipo jalea que llena todos los intersticios entre las fibras proteínicas en las substancias intercelulares del tejido conectivo, donde constituye el principal ingrediente de lo que se denomina la *substancia fundamental.* El ácido hialurónico tiene gran capacidad de retener agua, sin que se trate de la unión de agua en un gel. Esta capacidad de retener agua probablemente dependa de que las macromoléculas de carbohidratos sean suficientemente largas y ramificadas, y de que la gran superficie de las macromoléculas plumosas pueda atraer y retener cantidades diversas de agua en su red, de manera que el contenido acuoso de la solución viscosa en la cual existen los mucopolisacáridos pueda variar dentro de ciertos límites sin que se modifiquen mucho las propiedades físicas de la solución.

2) Hay varios mucopolisacáridos que están sulfatados: difieren poco unos de otros. El más frecuente es el *ácido condroitinsulfúrico:* se descubre con abundancia relativa en la substancia intercelular del cartílago, pero también existe en cantidades menores en la substancia intercelular de otras formas de tejido conectivo.

Hay otros mucopolisacáridos sulfatados en las substancias intercelulares de diversas partes de la economía. Por ejemplo, hay sulfato de condroitina en el tejido conectivo de la piel, y en gran cantidad en el cordón umbilical. Otro mucopolisacárido sulfatado importante es la heparina, substancia que inhibe la coagulación de la sangre y que se observa en forma de gránulos en las células cebadas, según describiremos en el capítulo 11.

Los mucopolisacáridos sulfatados en cortes corrientes se tiñen ligeramente por la hematoxilina, que muchas veces proporciona un tinte azulado a la substancia intercelular que contiene mucopolisacáridos sulfatados en concentración suficiente. Diversas variedades de hematoxilina colorean la substancia intercelular de algunos cartílagos, dándole intenso color azul; esta reacción probablemente dependa del ácido condroitinsulfúrico presente en el cartílago. Sin embargo, muchas veces el cartílago no es teñido por la hematoxilina. La reacción PA-Schiff, tan útil para teñir glucoproteínas, no colorea los mucopolisacáridos sulfatados; si lo hace, sólo los tiñe muy ligeramente. La substancia intercelular del cartílago a veces se tiñe débilmente en una reacción de PA-Schiff, pero esta reacción no puede utilizarse para identificar en ella el mucopolisacárido sulfatado. Para demostrar bien la presencia de mucopolisacáridos hay que utilizar técnicas especiales.

Tinción de mucopolisacáridos. En cortes ordinarios de H y E, los lugares donde hay ácido hialurónico aparecen como zonas relativamente claras (fig. 10-3). Hay dos motivos para ello. En primer lugar, debe apreciarse que los lugares donde hay ácido hialurónico contienen gran cantidad de agua; por lo tanto, la cantidad real de substancia sólida en las moléculas plumosas de ácido hialurónico no es muy grande. Así, pues, no hay mucho que teñir en lugares donde el ácido hialurónico existe en el cuerpo durante la vida. En segundo lugar, no se tiñe ni con H ni con E. Según indicamos antes, los mucopolisacáridos sulfatados son ligeramente basófilos cuando se tiñen con H y E; por lo tanto, pueden dar un tinte ligeramente azulado a los lugares donde se hallan. Los tres principales métodos utilizados para teñir mucopolisacáridos son los siguientes: 1) métodos metacromáticos; 2) azul Alcian, y 3) método del hierro coloidal de Hale.

Los métodos metacromáticos (*meta* = más allá, *chroma* = color) incluyen el empleo de ciertos colorantes que, utilizados para teñir, dan a los tejidos un color diferente del que tiene el propio colorante. Suele utilizarse el azul de toloidina. Es azul y los mucopolisacáridos en cortes bien teñidos con este colorante representan color rojo, rosado o purpúreo.

El azul Alcian es un colorante de ftalocianina de cobre. Tiñe los mucopolisacáridos ácidos en

azul; se une a los grupos acídicos de los mucopolisacáridos.

La técnica del hierro coloidal de Hale aprovecha el hecho de que a pH 2.5 los grupos acídicos de los mucopolisacáridos se unen al hierro coloidal, que luego puede teñirse con un método específico para hierro.

OTRAS FORMAS DE PREPARAR CORTES

Infiltración de parafina por desecación y congelación. Cuando interesa conservar moléculas pequeñas en los cortes hay que evitar el tratamiento previo con fijadores, deshidratantes o aclarantes, que las disolverían y eliminarían. Esto se logra con el método de congelación-desecación. Para utilizar este método, el tejido fresco se congela en aire líquido o en isopentano enfriado con nitrógeno líquido. La deshidratación se logra guardando el tejido congelado en una cámara fría que se conserva sin aire y sin vapor mediante una bomba de vacío (se emplean algunos productos químicos para facilitar la supresión del vapor). Cuando toda el agua del tejido se ha transformado en vapor y se ha eliminado, puede elevarse la temperatura hasta la de la parafina disuelta, en la cual se coloca el tejido (o puede colocarse en aceite de parafina a temperatura más baja) donde se infiltra con la cera líquida (o el aceite). Se recomienda que esta etapa también se lleve a cabo en el vacío.

Técnica de cortes por congelación. En la técnica original se colocaba un bloque de tejido fresco o tejido fijado sobre el portapiezas de un micrótomo que tenía una salida por debajo de la platina a través de la cual podía mandarse bióxido de carbono para enfriar la pieza de manera que se congelara el tejido. Entonces podían cortarse rebanadas muy delgadas de la superficie con la cuchilla del micrótomo, que en este aparato está dispuesta de manera que se desliza horizontalmente sobre la superficie del bloqueo congelado de tejido.

En la actualidad, los cortes por congelación cada vez se emplean más utilizando un crióstato, aparato que permite que tanto la cuchilla del micrótomo como el bloque de tejido estén por debajo del punto de congelación, de manera que toda la intervención de preparar el corte se efectúa a la misma baja temperatura.

Algunas de las soluciones por las cuales se hace pasar el tejido cuando se prepara un corte de parafina (sobre todo las aclaradoras) disuelven la grasa que contiene el tejido. Los cortes por congelación pueden prepararse sin exponer el tejido a estos solventes de las grasas. En consecuencia, los cortes por congelación pueden teñirse bien con colorantes específicos de las grasas (fig. 2-3, *abajo, derecha).* Otra ventaja de los cortes por congelación es la rapidez de su preparación. Por este motivo, el anatomopatólogo utiliza esta técnica en las salas de operaciones cuando quiere establecer un diagnóstico rápido. Sin embargo, cuando se corta en crióstato, pueden ser de buena calidad y muy adecuados para algunos tipos de estudios histoquímicos.

Método de la celoidina. La celoidina es una substancia parecida al celuloide que puede impregnar al tejido después de un tratamiento preliminar adecuado. La técnica no requiere el empleo de calor; en consecuencia, la inclusión en celoidina no tiende a provocar contracción del tejido como ocurre al efectuar una inclusión en parafina.

Además, objetos relativamente voluminosos, como los dientes, pueden cortarse de preferencia incluyéndolos en celoidina, que conserva las porciones de un corte voluminoso en su lugar mejor que la parafina. Sin embargo, las técnicas son más laboriosas que las de parafina, y los cortes resultan más gruesos.

BIBLIOGRAFIA

PREPARACIÓN DE CORTES, COLORANTES Y CÓMO ACTÚAN, EMPLEO DE PRODUCTOS QUÍMICOS PARA IDENTIFICAR COMPONENTES PARTICULARES DE LOS TEJIDOS

Baker, J. R.: Principles of Biological Microtechnique. New York, John Wiley & Sons, 1958.

————: Staining. *En* Gray, Peter (dir.): The Encyclopedia of Biological Science. pág. 969. New York, Reinhold, 1961.

Barka, T. y Anderson, P. J.: Histochemistry—Theory, Practice and Bibliography. New York. Hoeber Medical Division, Harper and Row, 1963.

Conn, H. J.: Biological Stains. 7a. ed. Baltimore, Williams & Wilkins, 1961.

Danielli, J. F.: Cytochemistry. New York, John Wiley & Sons, 1953.

Drury, R. A. B. y Wallington, E. A.: Carleton's Histological Technique. 4a. ed. Oxford Medical Publications. London, Oxford, 1967.

Lillie, R D.: Histopathologic Technic and Practical Histochemistry. 3a. ed. New York, Blakiston-McGraw, 1965.

Lison, L.: Histochimie et Cytochimie Animales: Principes et Méthodes. Vols. 1 y 2. Paris, Gauthier-Villars, 1960.

Luna, L. G. (dir.): Manual of Histologic Staining Methods of the Armed Forces Institute of Pathology. 3a. ed. New York, Blakiston-McGraw-Hill, 1968.

McClung's Handbook of Microscopical Technique. 3a. ed. New York, Hoeber, 1950.

McManus, J. F. A. y Moury, R. W.: Staining Methods: Histological and Histochemical. New York, Hoeber, 1960.

Pearse, A. G. E.: Histochemistry—Theoretical and Applied. 2a. ed. Boston, Little, Brown and Co., 1960.

MÉTODO DE CONGELACIÓN Y DISECCIÓN

Bell, L. G. E.: The application of freezing and drying techniques in cytology. Int. Rev. Cytol., *1*:35, 1952.

CARBOHIDRATOS

Graumann, W.: Handbuch der Histochemie. Vol. II, parte 2, Polysaccharide, Stuttgart, Gustav Fischer, 1964.
Thompson, S. W.: Selected Histochemical and Histopathological Methods. Springfield, Ill., Charles C Thomas, 1966.

CAPITULO 3

Problemas planteados y técnicas utilizadas para el estudio e identificación de cortes en el laboratorio

TECNICAS UTILES PARA EMPLEAR EL MICROSCOPIO DE LUZ

Se supone que el estudiante está bastante familiarizado con el microscopio de luz. Para referencia, en la figura 3-1, se presenta un microscopio de luz con sus principales partes. La información y los consejos que aquí damos guardan relación con técnicas que la experiencia ha demostrado pueden ser de particular utilidad al emplear el microscopio en histología o histopatología.

Mejor método a seguir para estudiar e identificar cortes. Hay que resistir a la tentación de utilizar en seguida grandes aumentos. Parece que un famoso histopatólogo quitó los objetivos fuertes de los microscopios de todos los que iban a estudiar con él para que se vieran forzados a aprender el gran valor del objetivo de poco aumento para establecer diagnósticos.

Observación a simple vista. El primer paso al estudiar un corte es verlo con buena luz y examinarlo así con el ojo desnudo. Esto ayuda en la siguiente forma:

La identificación de la parte del cuerpo de donde se obtuvo el corte es algo parecido a establecer un análisis cualitativo en química inorgánica, o incluso a resolver una historia de detectives. El hecho tiene dos aspectos: en primer lugar, suprimir posibilidades y, por lo tanto, limitar el campo de sospechosos; en segundo lugar, identificar una de las posibilidades restantes. Mirando un corte directamente contra la luz puede inmediatamente limitarse el campo sospechoso. Por ejemplo, si el corte tiene un agujero de grandes dimensiones en su parte central probablemente sea un corte transversal de algún tubo de gran calibre y como en el cuerpo no hay muchos tipos de tubos, rápidamente disminuye el número de posibilidades. Una mirada a la pared del tubo, y en particular a su revestimiento, con objetivo de poco aumento suele brindar una identificación rápida y segura. Para dar otro ejemplo: si hay zonas netamente azules en el corte, o si todo se ve azul a simple vista, se plantea inmediatamente la posibilidad de un tejido formado principalmente de células con poco citoplasma, tan estrechamente aglomeradas que sus núcleos dan al corte un tinte azulado visto a simple vista. Como sólo hay unos pocos tejidos normales en los cuales células de este tipo están estrechamente aglomeradas, la inspección a simple vista limita las posibilidades.

Objetivo selector o explorador. Si el microscopio está provisto de un objetivo explorador (de muy poca amplificación) hay que examinar con él todo el corte. Esta acción, como la inspección a simple vista, disminuye las posibilidades cuando hay dudas acerca de la identificación.

Objetivo de poco aumento. El objetivo explorador permite observar de una vez zonas relativamente amplias del corte. Con el *objetivo de poco aumento* el área observada disminuye, pero la amplificación es mayor. Lo mismo ocurre con los objetivos secos de gran aumento y de inmersión de aceite, pues *sólo se obtiene mayor amplificación a costa de limitar las dimensiones*

del campo que se está observando. (Las figuras 6-1 y 6-2 ilustran este punto.)

Para trabajo corriente, el objetivo de poco aumento brinda la mejor solución entre las dimensiones deseables de campo y la amplificación.

Objetivo de gran aumento. Con el objetivo de poco aumento puede observarse una zona determinada que requiere examen más detallado; en tal caso hay que mover el corte de manera que la zona a examinar quede en el centro del campo de visión. El objetivo de gran aumento permite observar un campo mucho menor que el de poco aumento; por lo tanto, a menos que la zona que requiere un examen más detallado quede bien centrada, no se observará con el objetivo de gran aumento. En zonas en forma similar, las que van a examinarse con el objetivo de inmersión de aceite deben centrarse primero con el objetivo de gran aumento.

Uso del objetivo de inmersión en aceite. El empleo del objetivo de inmersión en aceite presenta una dificultad particular: la lente debe hallarse muy cerca del cubreobjetos. En consecuencia, al enfocar una preparación con el objetivo de inmersión en aceite hay el peligro de establecer contacto entre el cubreobjetos y el objetivo, lo cual puede dañarlos.

La mejor forma para enfocar con el objetivo de inmersión en aceite probablemente sea la siguiente: después de centrar mediante el objetivo fuerte la zona que se desea examinar, levántese el tubo del microscopio con el tornillo adecuado y póngase en su lugar el objetivo de inmersión en aceite. Colóquese una gota de aceite en la parte de la preparación que se halla inmediatamente por encima del condensador. Luego bájese el tubo del microscopio observándolo de lado, hasta que se compruebe que el objetivo ha entrado en contacto con la gota de aceite. Llegado este punto, la lente de inmersión en aceite todavía se halla por encima del punto en el cual la sección estará bien enfocada. Entonces cabe mirar por el microscopio y bajar lentamente el tubo con el tornillo micrométrico hasta lograr que la preparación esté enfocada. Si con una o dos vueltas del tornillo micrométrico no se logra enfocar, lo mejor es interrumpir la manipulación y comprobar que no se ha cometido ningún error. Hay que tener presentes dos posibilidades: 1) puede ocurrir que debajo del objetivo de inmersión se halle una parte de la preparación sin teñir, porque el portaobjetos se haya desplazado, o porque en esta parte de la preparación, por cualquier motivo, haya una zona vacía, o 2) puede ocurrir que el objetivo se halle *por debajo* del nivel en el cual está en foco. Si al mirar por el objetivo se puede ver color, hay que descartar la primera posibilidad; si el color resulta más definido al ir enfocando hacia abajo, lo más probable es que el objetivo se halle todavía por encima del punto que corresponde al foco, en cuyo caso puede seguirse bajando algo más sin peligro. Pero si hay motivos para dudar, lo mejor es elevar el tubo, eliminar el aceite del objetivo y del cubreobjetos, volver a centrar la zona que se desee examinar mediante el objetivo fuerte y repetir el resto de la técnica. Siempre será mejor proceder con gran cautela mientras no se tenga amplia experiencia.

Ocular. La resolución del microscopio depende sólo del objetivo. El ocular aumenta la imagen producida por el objetivo, pero no mejora su calidad.

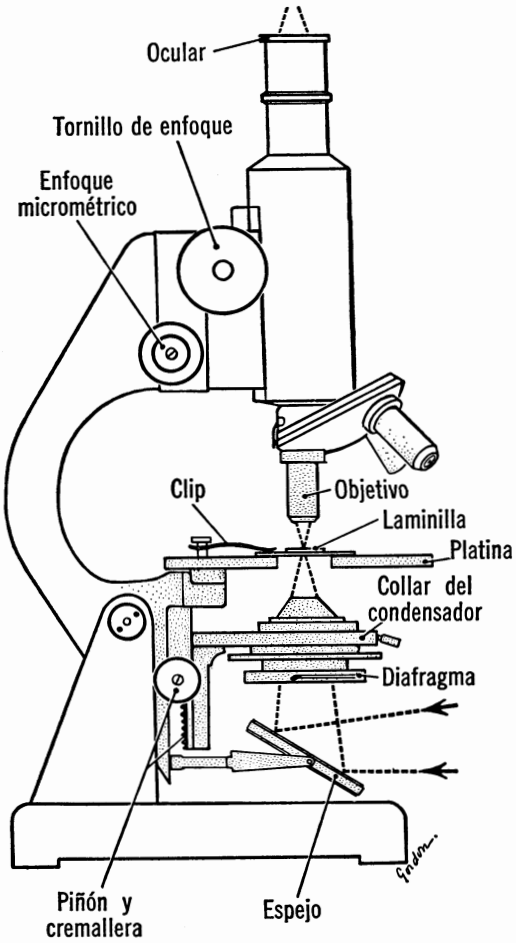

FIG. 3-1. Esquema de un microscopio.

La mayor parte de microscopios están equipados con dos o tres oculares, que multiplican 5, 8, 10, 12 ó 15 veces. Para el empleo general se recomiendan los oculares de 8 × o 10 ×.

Cómo saber si un ocular está sucio y manera de limpiarlo. Con mucha frecuencia los oculares se ensucian. Para saber si manchas o zonas turbias dependen de suciedad en el ocular, el estudiante debe hacerlo girar mientras está mirando con el microscopio. Todas las manchas y zonas sucias que giran con el ocular son del mismo. Para limpiarlo es frecuente dirigirle el aliento y luego frotarlo con papel para lentes hasta que quede claro y brillante. Sin embargo, las manchas sueltas muchas veces persisten después de esta maniobra y deben suprimirse no con el aliento (que es aire húmedo), sino con un chorro de aire obtenido empleando una pera de caucho preparada para tal fin. Una perita como la que *se emplea* para los oídos, que puede comprarse por poco dinero en cualquier almacén de instrumentos de medicina, sirve muy bien para ello; el estudiante debe tenerla preparada.

Interés de colocar un indicador en el ocular. Un estudiante al ver algo en un corte que no puede identificar quizá pierda mucho tiempo y malgaste el de su instructor intentando describirle la cosa vista y buscándola para que le indique de qué se trata. Son tales las dificultades de intentar identificar aspectos observados con descripciones, que el estudiante y el instructor pueden acabar viendo en el corte cosas completamente diferentes. La forma más rápida y segura de que un instructor identifique algo para el estudiante, o que pueda ver y enseñarle fácilmente una cosa interesante, es disponer un indicador de manera que el objeto que vaya a identificarse o demostrarse quede indicado en forma clara y neta por él, según se muestra en la figura 3-2.

FIG. 3-2. Obsérvese el puntero en el ocular, que puede utilizarse para indicar una estructura determinada en el corte que se estudia. En este corte de hígado, el extremo del puntero se extiende ligeramente más allá del borde del núcleo de una célula hepática. Se observa el nucléolo inmediatamente cerca del extremo del puntero.

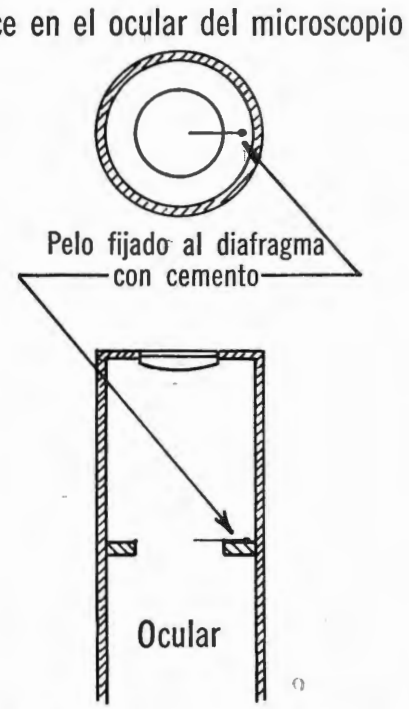

FIG. 3-3. Si la lente superior se desatornilla del ocular, se observará como en la imagen alta, y puede fijarse un pelo al diafragma empleando una gota de bálsamo de Canadá. El esquema inferior muestra la posición del pelo en un corte longitudinal del ocular.

Como los oculares no vienen equipados con indicadores, el estudiante suele tenerlo que preparar por sí mismo. Puede hacerlo así:

Sacar el ocular del microscopio y desatornillarlo quitando la lente superior. Mirar hacia abajo del ocular y observar una saliente circular, con una abertura central que está, aproximadamente a mitad de la altura del ocular (fig. 3-3, *arriba*). Cortar una pequeña porción de un pelo

recto, estrictamente suficiente para que se proyecte desde un lado hasta el centro del tubo. Colocar una gotita de bálsamo de Canadá o aceite de inmersión en el anaquel o saliente; luego, con un par de pinzas finas, poner el pelo en el anaquel de manera que la parte que apoya en el mismo quede dentro de la gota de aceite. Ajustar el pelo con las pinzas, de manera que quede plano sobre el anaquel y que su extremo libre quede muy cerca del centro del tubo, según se indica en la figura 3-3. Después atornillar nuevamente la lente superior. La figura 3-2 muestra cómo puede utilizarse el indicador para observar una estructura determinada en un corte.

DIFICULTADES QUE INTERVIENEN EN LA VISUALIZACION DE ESTRUCTURAS TRIDIMENSIONALES A PARTIR DE CORTES QUE SOLO MUESTRAN DOS DIMENSIONES

Hay que considerar ahora dos problemas que son, en cierto modo, las dos caras de una misma moneda. Ambos pueden explicarse muy simplemente utilizando como ejemplo un huevo duro de gallina.

Una cara de la moneda. Los histólogos necesitaron mucho tiempo y gran número de horas de estudio laborioso para comprobar y describir la estructura microscópica de muchos de los órganos del cuerpo, pues gran número de los mismos, según veremos en capítulos ulteriores, están reunidos a nivel microscópico de tal manera que quedan grandes superficies entre medios de composición diversos en espacios muy limitados; por lo tanto, tienen una estructura microscópica muy compleja. A este nivel no pueden efectuarse disecciones con el microscopio; por lo tanto, el histólogo tiene que estimar la estructura de estos órganos estudiando cortes de los mismos. Como puede verse en la figura 3-4, a menos que una persona haya observado un huevo duro y lo haya manipulado, tendrá una idea equivocada de la estructura y forma del mismo si sólo observa un corte de dicho huevo. Un *solo* corte a través de un huevo duro puede resultar muy equívoco, induciendo a error acerca de sus dimensiones, forma o estructura; y tal información, claro está, es tan fiel como los cortes de los órganos. Así, pues, para trabajar con la estructura microscópica de muchos órganos, los histólogos tienen que cortar partes representativas de los mismos en secciones consecutivas, luego, preparar un modelo ampliado de cada una de ellas, poner los modelos voluminosos de cada rebanada unos juntos a otros, en debido orden, hasta construir el órgano que están estudiando. Esta reconstrucción sería suficientemente grande para poder estudiar una estructura a simple vista, y separarla y examinarla en forma diversa en tres dimensiones. Una fotografía ordinaria, no una microfotografía, de un modelo de cera hecho de un solo corte de un glomérulo renal se observa en el lado derecho de la figura 3-5; el tipo de corte (pero no idéntico) del cual se tomó se muestra en el lado izquierdo. Es con este laborioso trabajo de efectuar *reconstrucciones* suficientemente voluminosas para ser estudiadas a simple vista que originalmente se determinó la estructura microscópica de varios órganos.

La otra cara de la moneda. Esta cara preocupa más inmediatamente al estudiante que no tenga tiempo para preparar reconstrucciones de cortes con el fin de estudiar la estructura de los órganos. Tendrá que imaginar una estructura en tres dimensiones partiendo de lo que observa en los cortes, si es capaz de interpretar los aspectos en dos dimensiones que está viendo en los cortes. Por ejemplo, si el estudiante examina

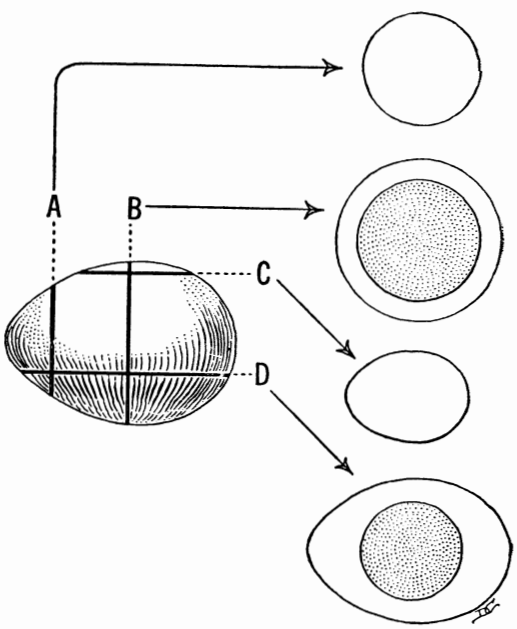

FIG. 3-4. Esquema de cómo al cortar un objeto según planos diferentes pueden obtenerse impresiones distintas acerca de su estructura. A la izquierda, un huevo duro. Nótese los cortes *A* y *B;* difieren entre sí y de los cortes longitudinales *C* y *D*

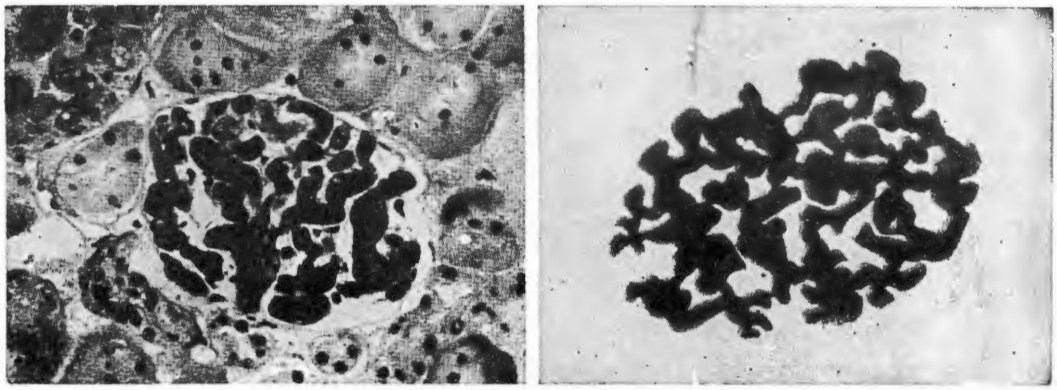

FIG. 3-5. *Izquierda,* Microfotografía con objetivo mediano de un corte de glomérulo de riñón cuyos vasos sanguíneos se inyectaron con un material que aparece de color negro. *Derecha,* Fotografía de una reconstrucción en cera de un glomérulo (no el mismo) preparado en forma análoga. (Preparación de M. H. Book.)

un corte de cinco micras de grueso, en el cual hay gran número de células reunidas, y ve algunas que tienen 15 micras de anchura y poseen núcleos, mientras que otras parecen mucho menores y tienen *núcleos* menores, o no los tienen, ¿a qué conclusión debe llegar? ¿Es que las células son muy diferentes unas de otras? ¿O bien, como el corte sólo tiene cinco micras de grueso, posiblemente haya cortado diferentes células a distintos niveles, de manera que aparecieran en un solo corte en forma muy diferente, aunque todas tengan las mismas dimensiones y todas tuvieran núcleos? Ver la figura 3-6. Las rebanadas finas a través de los objetos que son más gruesos que los cortes pueden inducir en graves errores (fig. 3-4).

Las rebanadas cortadas a través de tubos en ángulos diversos son difíciles de interpretar observando los cortes. Varios órganos del cuerpo tienen muchos tubos, que pueden ramificarse e incurvarse en las partes donde existen; por lo tanto, es importante saber el aspecto que presentan los cortes de los tubos que atraviesan el tejido con el cual se obtuvo la preparación. Las figuras 3-7 y 3-8 indican la situación. Obsérvese que en cortes a través de tubos rectos y de tubos curvos, el corte puede demostrar en un tubo que no hay luz; o el mismo tubo, si se incurva, pue-

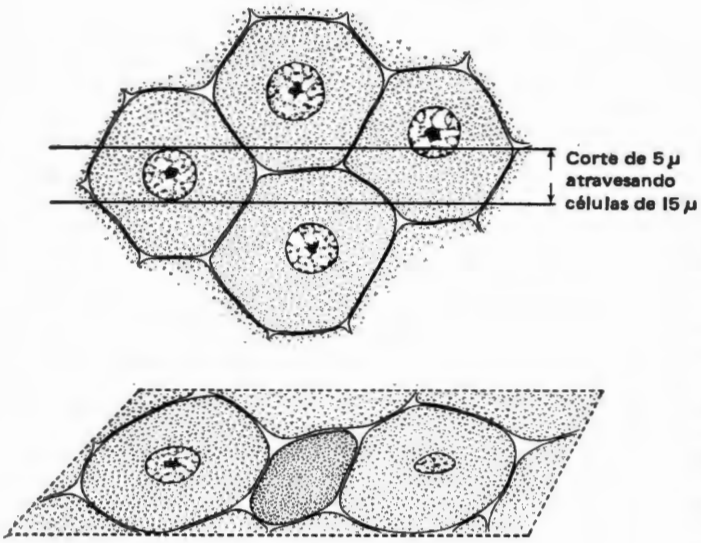

FIG. 3-6. Si al mirar con el microscopio el estudiante ve algunas células como aparecen en el dibujo de la parte inferior, puede llegar a la conclusión de que las células del material estudiado tienen dimensiones diversas, que algunas carecen de núcleo, y que en las que lo poseen, es de dimensiones muy varias. El dibujo de la parte superior muestra cómo un corte de un espesor determinado, atravesando un grupo de células de iguales dimensiones, visto al microscopio podría tener el aspecto del dibujo inferior.

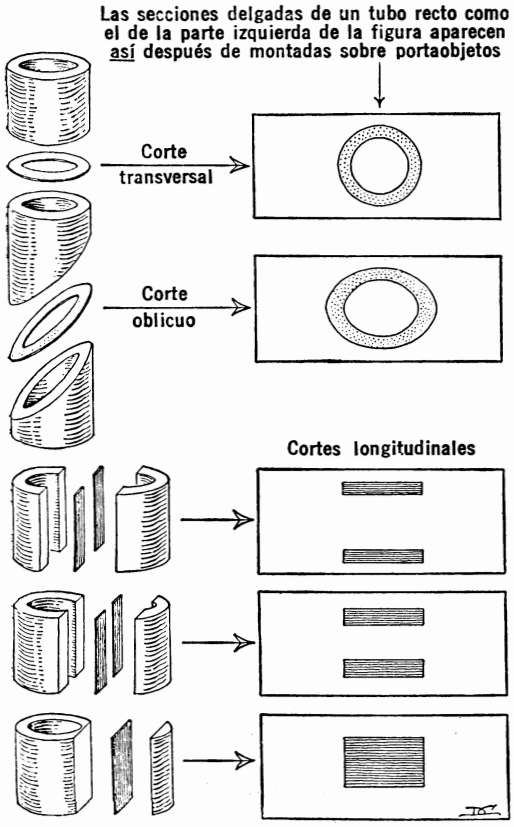

FIG. 3-7. Esquema para demostrar cómo al cortar un tubo recto en diferentes planos pueden obtenerse imágenes diversas al montar las piezas en portaobjetos y mirarlas con microscopio. Nótese que puede cortarse longitudinalmente un tubo sin observar su luz.

de cortarse dos veces en una misma preparación y dar la impresión que hay dos tubos en el corte; y, así, sucesivamente.

En diversos órganos hay gran número de lindes que dividen el órgano en muchas zonas menores. Aunque estas zonas pueden tener las mismas dimensiones generales, quizá en el corte esto no se aprecie, según lo demuestra el cortar una naranja en diversos planos (fig. 3-9).

Los nervios se observan muchas veces en cortes, y también pueden observarse en varios planos. Como se parecen mucho a cables que contienen varios alambres aislados, los aspectos familiares que percibe cualquier electricista aficionado que ha cortado cables en ángulos diversos ayudarán a interpretar el aspecto que pueden presentar los nervios en cortes cuando tales cortes se efectúan en planos diferentes (fig. 3-10).

Incluso con esta ayuda, el estudiante puede tener dificultades para comprender por qué motivo unos objetos cuya estructura tridimensional entiende bien, presentan el aspecto que observa en los cortes. Lo mejor para resolver estas

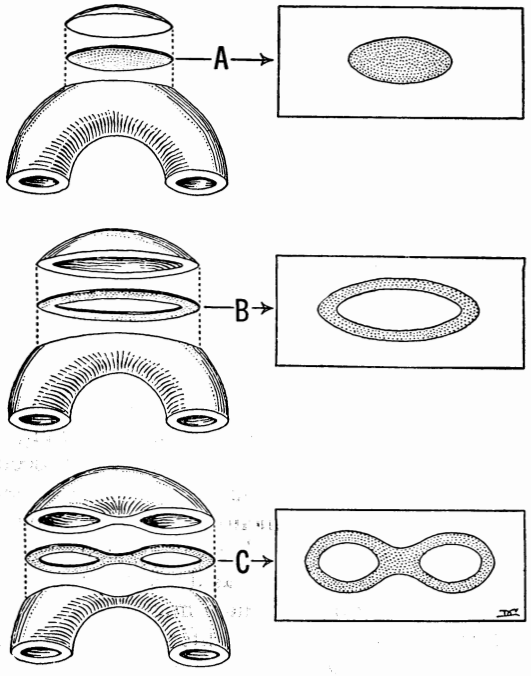

FIG. 3-8. Aspectos diversos de cortes obtenidos de un tubo curvo.

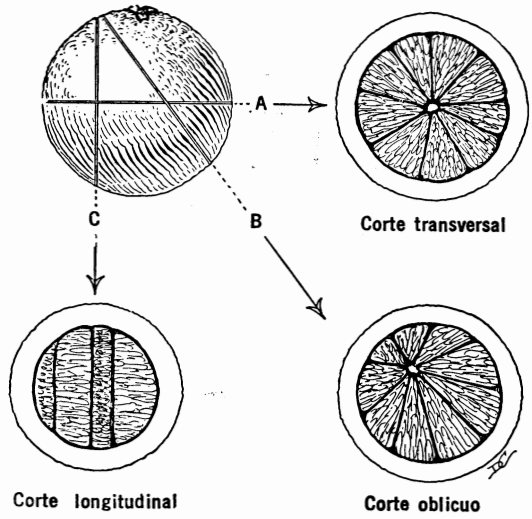

FIG. 3-9. Diversos aspectos que presentan los cortes obtenidos en diferentes planos de un material que, como la naranja, posee varios segmentos.

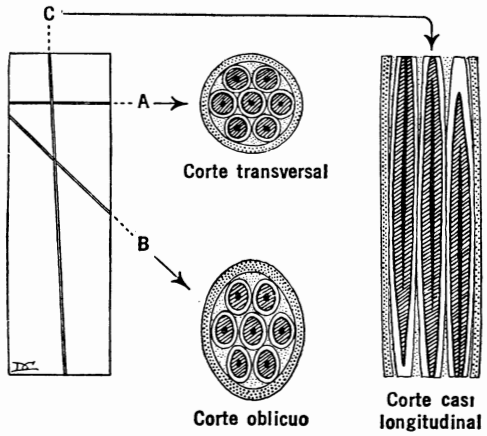

FIG. 10. Aspecto de los cortes de un cable que contiene varios hilos aislados, según el plano de sección.

dificultades es tomar algo de plastilina de diversos colores, hacer con ella unos cuantos modelos, cortarlos, y ver las rebanadas que quedan. Tales ejercicios pueden ser muy útiles, y resolver rápidamente discusiones y dudas.

ARTEFACTOS

Cada una de las etapas de la preparación de un corte brinda la oportunidad para que ocurra alguna cosa que haga que el producto final sea imperfecto. Las diversas imperfecciones que pueden existir en el producto final se denominan artefactos, porque, en general, artefactos son objetos hechos por el trabajo del hombre. El término *artefacto* no se refiere a cosa observada en un corte que resulte de algo ocurrido en el tejido durante la vida, sino solamente a cambios tisulares que han ocurrido más tarde, a consecuencia de la manipulación por el hombre.

El estudiante ha de aprender a conocer unos cuantos artefactos comunes, de manera que los reconozca de inmediato y que más tarde no interfieran con su estudio de cortes. Los que vamos a señalar dependen de las siguientes causas:

Retracción. Los diferentes productos químicos con los cuales se trata el tejido, o el calor de la parafina fundida, pueden causar *retracción.* En consecuencia, porciones de tejidos, que en vida eran vecinos, pueden separarse una de otra, como ha ocurrido en las zonas indicadas por las flechas en la figura 3-11, *A.*

Eliminación incompleta del fijador. A veces el fijador no queda totalmente eliminado de los tejidos, y hay cristales del mismo que precipitan en los cortes. El aspecto de cualquier otro material extraño añadido durante la preparación del corte es algo similar, pero depende, claro está, de la naturaleza del material. Ver la figura 3-11, *B.*

Arrugas y pliegues. Los cortes de parafina son tan delgados que no es raro que se arruguen o se doblen al cortarlos, y a veces estas pequeñas *arrugas* o *pliegues* no pueden hacerse desaparecer completamente al montar el corte sobre una laminilla. En tal caso se observan en el corte como puede verse en la figura 3-11, *C* y *D.*

Dientes en la cuchilla. Las muescas microscópicas en la cuchilla del micrótomo originan un defecto característico. Cuando la cuchilla se desliza a través del bloque de parafina en un plano recto cualquier diente crea un defecto en el corte, que aparece como una línea recta a través del mismo. La figura 3-11, E y F muestra ejemplos de defectos causados en esta forma. La figura *E* muestra una producida por una muesca voluminosa y la *F* por un diente pequeño. Cualquier aspecto curioso en un corte, en forma de línea recta que pasa de uno a otro lado, muy probablemente sea un artefacto de este tipo.

Manipulación poco cuidadosa del tejido fresco. Otro aspecto que muchas veces presentan los cortes, y que puede originar la suposición errónea de que el tejido que se está observando ha sido objeto de un cambio patológico, es el artefacto producido por la manipulación poco cuidadosa del tejido cuando se cortó extrayéndolo del cuerpo animal. Para obtener tejidos suelen utilizarse pinzas para fijar la pieza que se está cortando; en ocasiones, el corte se hace con tijeras (en lugar de utilizar un bisturí bien afilado), y tales tijeras están mal afiladas. La compresión que se produce al agarrar tejido firmemente con las pinzas y cortarlo con tijeras romas afecta mucho el aspecto que presenta en cortes teñidos. Este aspecto se indica en la figura 3-11, *G.* La figura 3-11, *H* muestra cómo se vería el tejido si no hubiera sido maltratado. Este tipo de artefacto presenta un aspecto algo similar al del tejido que ha sufrido degeneración post mortem, que consideraremos a continuación.

DEGENERACION POST MORTEM

Para comprender este artefacto, tan frecuentemente observado en cortes de tejidos humanos, hay que ocuparse brevemente de unos cuantos puntos.

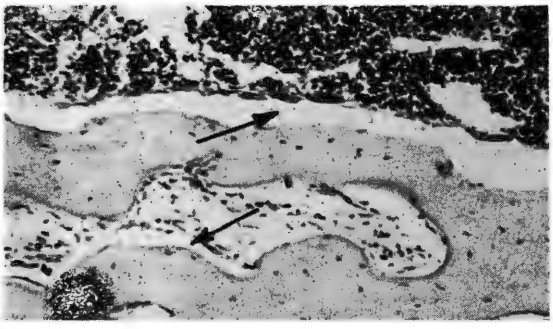

A Retracción

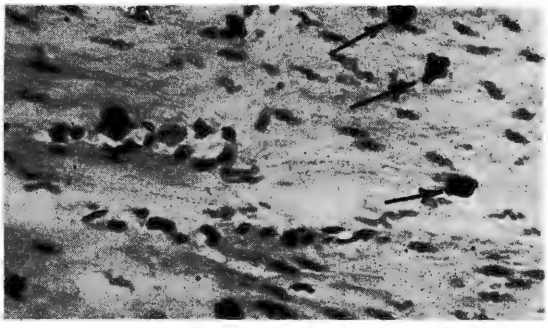

B Precipitados

C Pliegue

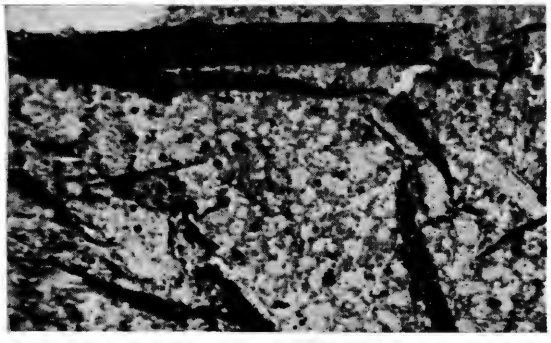

D Arrugas

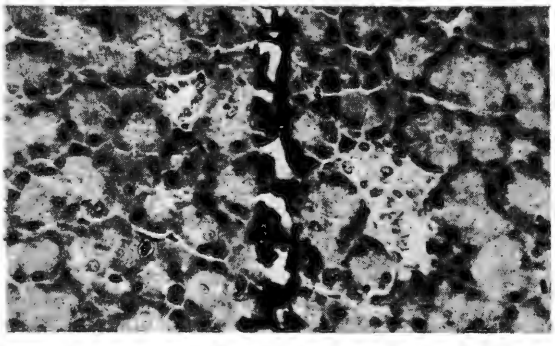

E Muesca en la cuchilla

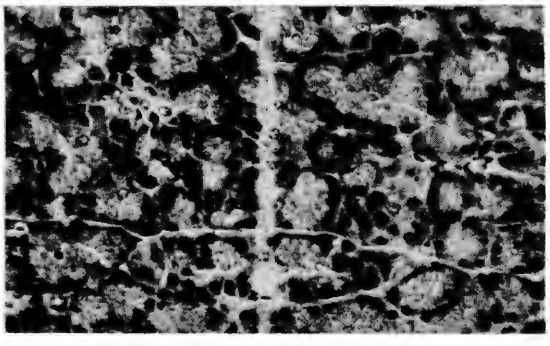

F Muesca en la cuchilla

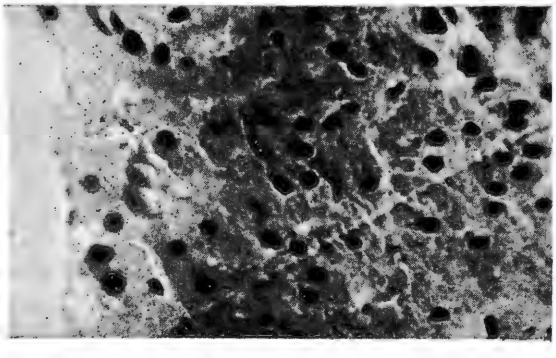

G Tejido aplastado

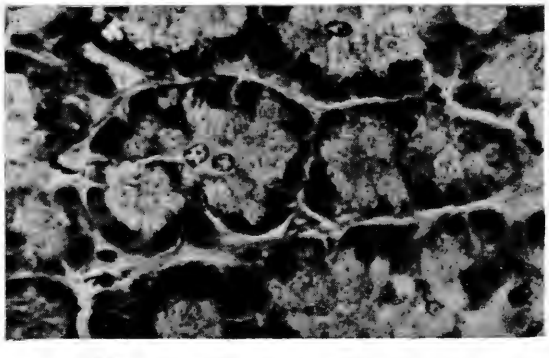

H Tejido normal

FIG. 3-11. Microfotografías con diversos tipos de artefactos.

Diferencia entre la muerte corporal y la muerte celular. La muerte de un cuerpo en conjunto se dice que no ocurre inmediatamente, sino poco después que el corazón ha dejado de latir y se ha interrumpido la respiración. Una vez que el corazón deja de latir y cesa la respiración, hay un breve periodo durante el cual es posible la reanimación. Pero cuando la circulación de sangre cesa, ya no reciben oxígeno las células del cuerpo. Algunas son más sensibles a la falta de oxígeno que otras; aquéllas pronto mueren después que quedan privadas de su necesario aporte de oxígeno. Probablemente las células del cerebro que controlan la operación del corazón y los músculos respiratorios sean las sensibles al oxígeno cuya muerte origina la muerte de todo el cuerpo. Algunos otros tipos de células que tienen un metabolismo menos intenso pueden seguir con vida largo tiempo en un cuerpo muerto. De hecho, un experto en cultivos de tejido ha afirmado al autor que empleando métodos de cultivo de tejido ha podido ver crecer algunas células de un pedazo de carne asada que compró en una carnicería.

Causa de la degeneración y sus efectos. Cuando la célula muere, inmediatamente empieza a sufrir cambios químicos irreversibles. Probablemente dependan de la liberación de algunas enzimas hidrolíticas que en vida están contenidas en pequeños sacos membranosos del citoplasma denominados *lisosomas* (que describiremos en detalle en el capítulo 7). Como éstos se hallan en el citoplasma, y sus enzimas hidrolizan otros constituyentes citoplásmicos, el citoplasma de células metabólicamente activas (que son las que mueren primero) es el primero en sufrir la degeneración post mortem, que se refleja en sus cualidades tintóreas y en su textura. Algo después se afectan los núcleos. Finalmente, la degeneración post mortem puede originar una imagen microscópica de fantasmas pálidos de las células que había inicialmente en el tejido vivo (fig. 3-12).

El hecho de que la degeneración post mortem empiece en algunas células muy poco después de su muerte hace difícil obtener cortes adecuados para estudiar la histología humana, ya que las necropsias raramente se efectúan antes

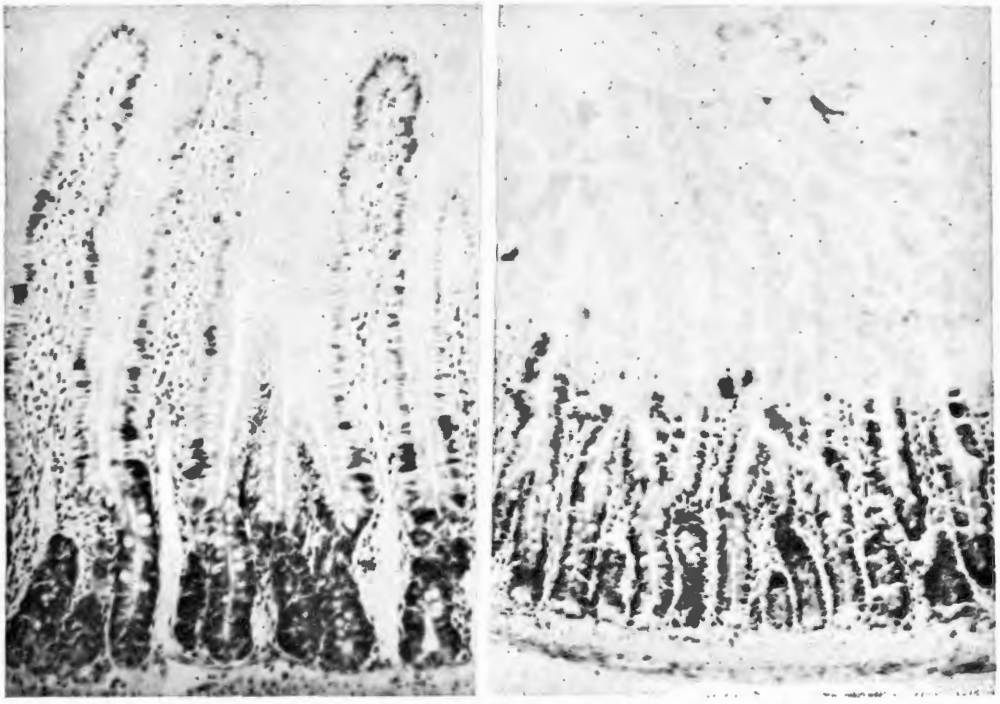

FIG. 3-12. *Izquierda,* Microfotografía de un corte de intestino de rata. El material se fijó inmediatamente después de morir el animal. *Derecha,* Preparado idéntico, pero con material no fijado hasta transcurridas cuatro horas después de haber muerto el animal. Obsérvese que gran parte del revestimiento del intestino ha sido digerido por las enzimas existentes en la luz del órgano, y también dentro de los lisosomas de las células. Este es un ejemplo de degeneración post mortem; muestra la importancia que tiene fijar el tejido, sobre todo del intestino, lo antes posible después de la muerte.

de pasadas varias horas después de la muerte. Algunos tejidos normales, claro está, pueden obtenerse de material extirpado en el curso de intervenciones quirúrgicas, y pueden fijarse más rápidamente que los obtenidos de necropsias. Dada la dificultad para obtener tejido humano que no haya sufrido degeneración post mortem, en histología suelen complementarse los cortes de tejidos humanos con cortes de tejidos tomados de animales, en los cuales la fijación puede efectuarse inmediatamente después de morir el animal.

Como la degeneración post mortem la producen enzimas del citoplasma, las substancias intercelulares no están directamente afectadas por estos fenómenos; solamente en fase secundaria, cuando las enzimas se escapan desde las células hacia las substancias intercelulares. Por lo tanto, en general, las substancias intercelulares son relativamente resistentes a los cambios post mortem.

Por qué motivo es tan difícil obtener buenos cortes del tubo digestivo humano. Finalmente, el líquido libre en algunos de los conductos del cuerpo —y en particular la mayor parte del tubo digestivo— contiene enzimas que pueden destruir tejidos. En el intestino esta situación es importante, ya que las enzimas del tubo digestivo actúan digiriendo el alimento que existe en él. En vida, las células vivas revisten el tubo y no son digeridas por las enzimas contenidas en la luz del tubo, pero tan pronto como mueren las células de la superficie, las enzimas del líquido libre en la luz intestinal empiezan a digerirlas. Aunque, por ahora, no es necesario estudiar la estructura histológica del intestino, una rápida mirada a la figura 3-12 demostrará este tipo de degeneración post mortem, tan frecuente en cortes de tejido obtenidos de cuerpos muertos.

MICROFOTOGRAFIA E INTERPRETACION DE LAS MICROFOTOGRAFIAS EN BLANCO Y NEGRO

Cualquier estudiante que desee tomar algunas microfotografías puede hacerlo fácilmente y con poco costo mediante una vieja cámara fotográfica y un vidrio deslustrado, o preparando una caja donde no entre la luz y en la cual se inserte una placa, una película o un vidrio deslustrado. El microscopio proporciona todas las lentes que se necesitan. Lo único que hay que hacer es enfocar con el microscopio el corte sobre el vidrio deslustrado, apagar la luz, colocar una placa o una película sensible a todos los tipos de luz en el lugar que antes ocupaba el vidrio deslustrado, poner un filtro verde delante de la luz, y encenderla por tiempo suficiente para que quede bien expuesta; si no se dispone de un medidor de luz, el tiempo de exposición puede determinarse fácilmente por tanteo.

Muchas de las fotografías en blanco y negro de este libro se tomaron con una cámara casera utilizando un filtro verde y placas pancromáticas.

La luz de un foco eléctrico que atraviesa un filtro verde es retenida en mayor proporción por los azules muy intensos de los cortes de H y E que por las zonas ligeramente teñidas con eosina. Por lo tanto, un negativo desarrollado de una placa o una película pancromática expuesta está claro donde existe en color azul intenso en el corte, y más obscuro donde había materiales rosados. En la ilustración, las partes teñidas con hematoxilina se ven obscuras y las que se tiñen con eosina se ven claras.

Al interpretar microfotografías en blanco y negro utilizando cortes de H y E, el grado de obscuridad observado puede confundirse con la intensidad de la tinción por hematoxilina, mientras que los grises dependen de la tinción con eosina o de la tinción menos intensa de hematoxilina.

Una nota alentadora para estudiantes que distinguen difícilmente los colores. Los estudiantes que no pueden distinguir colores no deben desalentarse para estudiar histología, pues ello no constituye una dificultad tan grande como cabría suponer. Es muy posible estudiar los aspectos histológicos en imágenes de blanco y negro; de hecho, es mucho lo que puede decirse al respecto, porque muchos estudiantes que intentan estudiar histología en forma superficial pueden depender mucho del color y, por lo tanto, están perdidos cuando examinan cortes que no están tan intensamente teñidos, o lo están en forma algo diferente de los cortes que habían examinado previamente. La imposibilidad de distinguir los colores con el microscopio puede muy bien hacer que el estudiante aprecie con mucha mayor precisión otros detalles. Además, el empleo del microscopio electrónico, o la interpretación de las micrografías electrónicas, no dependen de la percepción de los colores.

CAPITULO 4

Técnicas especiales que el estudiante debe conocer

RADIOAUTOGRAFIAS Y SU INTERPRETACION

La radioautografía brinda información imposible de obtener con otras técnicas o métodos más viejos. Los colores que toman diferentes componentes tisulares en un corte teñido, según ya hemos dicho, brindan cierta información acerca de su naturaleza química. Además, pueden efectuarse en los cortes muchas pruebas histoquímicas, como la reacción PA-Schiff ya descrita, y obtenerse información específica acerca de la índole química de diversos componentes tisulares. Describiremos diversos detalles de tales técnicas, pero no aquí; es más interesante describirlos más tarde, en relación con las partes del cuerpo cuya estructura o función puede aclararse mejor utilizando tales técnicas.

Ni los cortes teñidos en forma ordinaria ni las pruebas histoquímicas efectuadas sobre los cortes, por útiles que sean, brindan información directa alguna sobre el tiempo necesario para que los diversos componentes tisulares identificados sean sintetizados, o cuánto tiempo duran; en otras palabras, los métodos viejos no facilitan información acerca del tiempo de recambio de estos componentes tisulares. Además, tales métodos más viejos no brindan información directa acerca de la localización exacta en las células donde tiene lugar la síntesis de diferentes componentes tisulares, o cuáles piedras de construcción reuniéndose constituyen el tejido, o la naturaleza de sus movimientos de una parte de una célula a otra, o bien a células de otras localizaciones. El desarrollo de la técnica de la radioautografía ha permitido reunir información acerca de todos estos puntos; como el estudiante tendrá que examinar personalmente radioautografías de laboratorio empleando microscopio de luz, vamos a explicar cómo se preparan estos cortes especiales, o de qué manera se interpretan.

La moderna radioautografía fue posible hace poco más de 20 años. Su desarrollo tenía que esperar la era de la física nuclear, y la producción, por el ciclotrón y la pila atómica, del tipo de isótopos radiactivos que podían darse al animal con el alimento, o inyectársele, y que luego se incorporarían a diversos componentes tisulares. Al principio sólo fue posible marcar con un isótopo radiactivo unas cuantas piedras de construcción del tejido, pero en pocos años resultó posible marcar un número suficiente de tipos diversos de piedras de construcción para estudiar la historia vital de casi todos los componentes tisulares más frecuentes de la economía.

Precursores y productos. Una piedra de construcción tisular marcada se denomina un *precursor*. Las piedras de construcción marcadas (precursores) se incorporan a constituyentes más complejos del tejido de la misma manera que se incorporarían las piedras de construcción no marcadas. El constituyente tisular al cual se ha incorporado un precursor marcado se denomina *producto;* cuando se produce tal acontecimiento, el producto, claro está, emite radiación. Los productos marcados son tan insolubles (o solubles) en tejido fijado como los productos no marcados de igual composición. Los precursores son solubles. Por lo tanto, al fijar y cortar tejidos que se formaron en el animal durante el tiempo en que disponía de un precursor marcado, tales precursores solubles desaparecen con los lavados, y sólo quedan los productos inso-

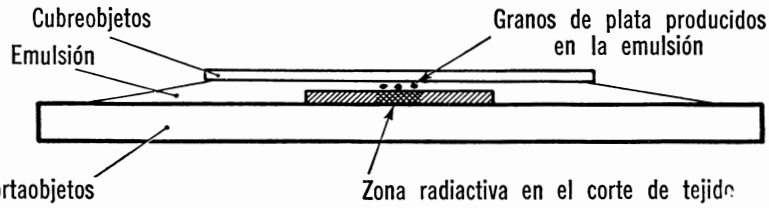

FIG. 4-1. Esquema de una radioautografía preparada con la técnica de revestimiento.

lubles. Por lo tanto, cualquier radiactividad descubierta en un corte depende de la presencia de una marca en un producto que ha sido fijado en posición; no depende de la presencia sostenida de un precursor soluble marcado.

Para descubrir localizaciones de productos radiactivos en un corte se aprovecha el hecho de que los productos marcados sirven como fuente de radiación, y la emisión de electrones desde los mismos afecta la emulsión fotográfica colocada inmediatamente por encima de ellos. Hay dos métodos para aplicar emulsión fotográfica a los cortes con este fin.

La técnica de revestimiento. El primer método, creado por Belanger y Leblond en el laboratorio de Leblond en 1946, señala el nacimiento de la moderna radioautografía. El método que crearon recibe el nombre de técnica de revestimiento. Las radioautografías revestidas se preparan como sigue:

El tejido de animales que han recibido algún tipo de bloque de construcción marcado —un precursor— se fija y corta. De hecho, el corte puede incluso teñirse. (En el fijador o en el colorante utilizado no tiene que haber ninguna substancia capaz de inhibir la respuesta de la emulsión, por ejemplo, sales metálicas). Los cortes se mandan luego a la cámara obscura donde se revisten de emulsión fotográfica y se secan. Los cortes revestidos se dejan en una caja herméticamente cerrada por tiempo adecuado, durante el cual cada pequeña cantidad de isótopo en el corte de tejido actúa como fuente de radiación, llevando a cabo la ionización de los átomos en cada cristal de bromuro de plata de la emulsión afectado por los rayos emitidos. La preparación más tarde se revela, se fija como una negativa fotográfica ordinaria, y se añade un cubreobjetos (fig. 4-1). Los cristales de bromuro de plata que han sufrido el choque aparecen como pequeñas manchas negras, generalmente denominados granos (fig. 4-1). Los lugares donde hay granos en la emulsión indican radiactividad por debajo de ellos; como vamos a ver, utilizando emisores beta de trayecto corto, cortes muy finos y capas delgadas de emulsión, los granos que se ven pueden relacionarse con la célula o con el componente particular de la célula o el tejido, directamente o casi directamente situados por debajo de ellos.

El método de la película despegada. Este método, creado por Pelc (1947), usa un tipo especial de película que permite despegar fácilmente la emulsión que lleva. Esta manipulación, claro está, se lleva a cabo en la cámara obscura, y la emulsión despegada se coloca en la superficie del agua en un recipiente. Se toma un portaobjetos que lleva montada una preparación, sin cubreobjetos, y se desliza por debajo de la emulsión despegada que está flotando en el agua; se eleva con cuidado la preparación de manera que la capa de emulsión quede plana sobre el corte. Los pasos siguientes son iguales que en la técnica anterior.

ALGUNOS FACTORES RELACIONADOS CON LA LOCALIZACIÓN PRECISA DE LOS EMISORES RADIACTIVOS EN LOS CORTES

Una marca radiactiva en un corte de tejido sirve como fuente de radiación, y, por lo tanto, manda rayos en todas direcciones. Si la marca utilizada es un emisor muy rico en energía, como ^{32}P, emisor de partículas beta con los electrones de gran contenido energético, afectan la emulsión colocada por encima del corte no sólo los electrones emitidos en ángulo recto, sino también los emitidos con ángulos diversos, aunque tengan que atravesar distancias mayores para llegar ahí. Por lo tanto, afectarían la emulsión a distancia considerable y a cada lado del emisor; en consecuencia, la zona marcada no podría localizarse con precisión. Por lo tanto, interesa utilizar emisores beta de baja energía, de manera que emitan electrones de trayectos breves, que sean suficientemente largos para al-

canzar la emulsión colocada directamente por encima del corte marcado, y no tan largos que alcancen la emulsión en ángulos diversos desde el punto de origen. En consecuencia, suele utilizarse tritio para las radioautografías porque los electrones que emite tienen una energía media baja (5.7 KeV) que les da en agua un trayecto de, aproximadamente, una micra. Por lo tanto, es evidente que parte de la emisión del tritio en la porción más profunda de un corte si no es muy delgado no alcanzará la emulsión; interesa, pues, tener la emulsión lo más cerca posible de los componentes tisulares del corte, y que los cortes utilizados para descubrir el tritio sean lo más delgados posible, de manera que los trayectos breves de las partículas emitidas se extiendan a través del corte y alcancen la emulsión.

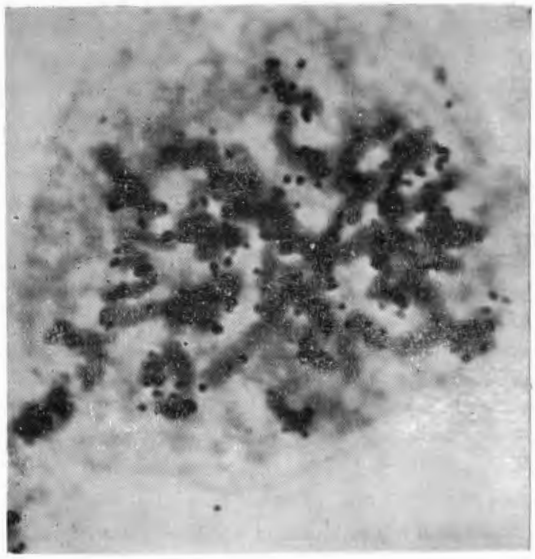

FIG. 4-2. Radioautografía de una preparación secada al aire, de célula L procedente de un cultivo expuesto durante 16 horas a timidina marcada con tritio. La timidina marcada fue captada mientras se duplicaba el DNA, y transcurrió tiempo suficiente para que la célula entrara en mitosis; esta célula se obtuvo mientras se hallaba en metafase. Los granos negros que se ven encima de los cromosomas dependen de los breves trayectos de las partículas beta desde el tritio, que ionizan la emulsión fotográfica de revestimiento. (Stanners, C. P. y Till, J. E.: Biochim. Biophys. Acta, *37*:406.)

TIPOS DE PIEDRAS DE CONSTRUCCIÓN MARCADAS UTILIZADOS PARA MARCAR LOS DIFERENTES COMPONENTES QUÍMICOS DE LOS TEJIDOS

Proteínas. Para marcar diversos tipos de macromoléculas proteínicas suele administrarse un aminoácido —por ejemplo, leucina—, que ha sido marcado con tritio. También pueden emplearse otros aminoácidos marcados con fines especiales; por ejemplo, como la proteína colágena contiene gran cantidad de glicina y prolina, estos aminoácidos marcados con tritio son precursores particularmente buenos para marcar la colágena que se está sintetizando.

Acidos nucleicos —DNA. Según veremos detalladamente en el capítulo 6, una substancia, la timidina, puede marcarse con tritio, administrarse a un animal, y servir de piedra de construcción para el DNA que entonces se está sintetizando; por lo tanto, marca el DNA que se está formando de nuevo. Ver figura 4-2.

Acidos nucleicos —RNA. La marca específica del RNA no fue fácil de resolver como la del DNA. Según hemos visto, la timidina marcada es captada por el DNA de nueva formación, pero no por el RNA que está formándose. La uridina es un constituyente del RNA, pero no del DNA; por lo tanto, se utiliza uridina marcada para estudiar la formación de RNA. Sin embargo, la forma como primero se marcó empleando tritio no logró que la marca fuera captada solamente por RNA, porque la uridina, al ser metabolizada, proporcionaba componentes que también eran captados por el DNA que se estaba formando de nuevo. Por lo tanto, cuando se marcó uridina en la forma ordinaria, la marca aparecía en ambos ácidos nucleicos de nueva formación, RNA y DNA. Esta dificultad al principio se combatió tratando los cortes en los cuales ambos ácidos eran marcados con la enzima DNA-asa, que disuelve el DNA, marcado o sin marca. La marca que queda después de esta intervención sólo es de RNA y puede demostrarse tomando una radioautografía según se indica en la figura 4-3.

Más recientemente, se comprobó que si se marca la uridina de manera que el tritio substituya al hidrógeno en posición 5, la uridina marca específicamente el RNA. El motivo de ello es que cuando la uridina sufre los cambios químicos necesarios para que parte de ella sea utilizada en el DNA, el hidrógeno que de ordinario ocupa la posición 5 no se emplea; en consecuencia, una marca a este nivel no es utilizada para la formación de DNA y, por lo tanto, la marca de uridina en posición 5 es un precursor específico para el RNA.

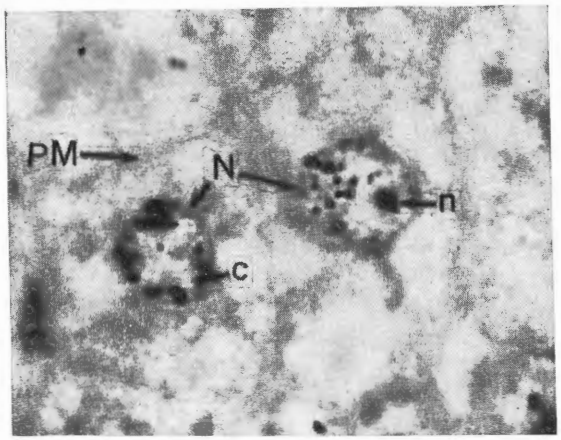

FIG. 4-3. Radioautografía que muestra RNA de nueva formación en dos células hepáticas. Cada célula presenta un núcleo redondeado. En uno de los núcleos puede verse un nucléolo; en ambos, material grisáceo, la cromatina.

Las células provenían de un animal que había recibido una inyección de citidina-H^3, 20 minutos antes de sacrificarlo. Como la citidina-H^3 es precursora de ácidos nucleicos, pueden marcarse tanto el RNA como el DNA. Aquí el DNA fue extraído de la preparación mediante DNAasa. Luego se tiñó el corte con H y E, se revistió de emulsión fotográfica y se expuso.

Después de revelado, se obtuvo esta preparación. Se observan gránulos negros de plata, indicadores de la presencia de un producto radiactivo, encima del núcleo celular (principalmente del nucléolo y la cromatina). Así, pues, se sintetiza RNA en estas partes del núcleo. (Amano y Leblond: Exp. Cell Res., *20:* 250.)

Lípidos. Se han utilizado diversos métodos. El descubrimiento de lípidos de nueva síntesis mediante radioautografía no se ha perfeccionado tanto como para otras macromoléculas. Los dos tipos principales de precursores que se han utilizado son, por una parte, ácidos grasos marcados como ^{3}H-oleico o ^{3}H-palmítico; éstos se utilizan como precursores de grasas neutras. Por otra parte, se han utilizado el glicerol marcado y la colina marcada para descubrir los lugares de síntesis de fosfolípidos.

Se han utilizado dos caminos: uno estriba en fijar los tejidos en formalina, preparar cortes de congelación, dejarlos secar y cubrir los cortes montados de emulsión fotográfica. Esto ha dado casi siempre preparados con artefactos, y no se emplea mucho. Al aparecer los nuevos métodos, basados en fijación de aldehido, posfijación de osmio y deshidratación rápida, que describiremos más tarde en este mismo capítulo, la mayor parte de los lípidos quedan contenidos en el corte. Pueden radioautografiarse para examen con el microscopio de luz o con el electrónico. Un perfeccionamiento es congelar en seco pequeñas porciones de tejido, fijarlas con humos de ácido ósmico e incluirlas directamente en Epon para radioautografía. Este método parece ser el de elección para trabajos futuros.

Substancias inorgánicas. Los fosfatos de calcio que se están depositando en el cartílago o el hueso pueden marcarse con isótopos de calcio o fósforo radiactivos (ver la fig. 18-35). El hierro que penetra en la formación de la hemoglobina de los glóbulos rojos que se están desarrollando puede marcarse con un isótopo radiactivo de hierro (fig. 4-4); esto se utiliza mucho para estudiar las enfermedades de la sangre. Las hormonas de la glándula tiroides tienen yodo en su composición. Por lo tanto, es posible observar el lugar donde el yodo es incorporado a la hormona que se está formando dando un isótopo radiactivo del yodo (figura 28-14).

Carbohidratos. La síntesis de glucógeno puede irse siguiendo mediante glucosa marcada con tritio. Ya señalamos que el glucógeno se extrae de los cortes tratándolos con alfa-amilasa (o saliva). Por lo tanto, si después de inyectar glucosa marcada persiste cierta radiactividad en las radioautografías de control, pero no existe en cortes tratados con alfa-amilasa antes de tomar las radioautografías, esta radiactividad se atribuye al glucógeno.

La radiactividad que persiste en cortes después de tratamiento con alfa-amilasa suele depender de mucopolisacáridos o de glucoproteí-

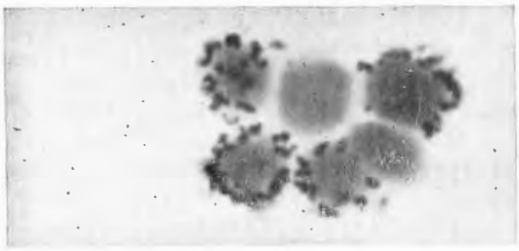

FIG. 4-4. Radioautografía de un frotis de células de médula ósea obtenida de un animal que había recibido hierro radiactivo. El hierro es un componente de la hemoglobina; por lo tanto, utilizando hierro radiactivo y radioautografías pueden identificarse las células que están sintetizando hemoglobina, o sea, las precursoras de los glóbulos rojos.

nas (ya que la glucosa puede dar origen a la mayor parte de residuos en estas substancias). Muchas veces es difícil decidir cuál de los dos tipos de substancias es el incluido. Un método para saberlo estriba en tratar los cortes con hialuronidasa (enzima que disuelve el ácido hialurónico y uno de los ácidos condroitinsulfúricos). Si la radiactividad persiste después de este tratamiento, probablemente dependa de glucoproteínas. Los mucopolisacáridos sulfatados pueden estudiarse en forma bastante específica administrando un isótopo radiactivo del azufre.

Destinos de productos marcados. Para seguir la formación y el destino de cualquier producto marcado suele darse por inyección o con la comida un precursor radiactivo a un número determinado de animales, y se obtienen tejidos de éste después de periodos diferentes (pero crecientes) de tiempo. Así, pueden obtenerse radioautografías de un mismo tejido que representan la situación en diversos momentos después de administrar el isótopo; con este medio pueden vigilarse la formación y el destino del producto marcado. En capítulos ulteriores daremos ejemplos concretos de resultados obtenidos con experiencia de este tipo.

La radioautografía con microscopio electrónico se estudiará a continuación.

MICROSCOPIO ELECTRONICO Y LA INTERPRETACION DE LAS MICROGRAFIAS ELECTRONICAS

Limitaciones del microscopio de luz. Como ya vio Abbé a fines del último siglo, el poder de resolución del microscopio de luz es irrevocablemente limitado, no por la calidad o la naturaleza de las lentes que pueden fabricarse, sino por la longitud de onda de la luz. Con la iluminación ordinaria, esto significa que no pueden separarse netamente como entidades distintas en el microscopio de luz dos objetos separados por menos de 0.2 de micra.

Búsqueda de una mayor amplificación efectiva. Como la longitud de onda de la luz resultó el factor limitante del microscopio ordinario, era natural que se prepararan microscopios aprovechando la ventaja de la menor longitud de onda de la luz ultravioleta. Esto significaba fabricar lentes de algún material que no fuera vidrio (que no transmite la luz ultravioleta); solían elaborarse de cuarzo. Como la luz ultravioleta es invisible para el ojo humano, los microscopios ultravioleta tenían que enfocarse en pantallas fluorescentes, que actúan transformando la luz de longitudes de ondas cortas en luz visible. Como la luz ultravioleta afecta las emulsiones fotográficas, podían prepararse microfotografías con microscopios ultravioleta, y estas microfotografías podían ampliarse hasta, aproximadamente, el doble de lo que permite ver el microscopio ordinario.

La barrera creada por la longitud de onda de la luz impidiendo una amplificación mayor todavía fue rota, finalmente, en la década de 1920, cuando se descubrió que podían utilizarse campos magnéticos o electrostáticos de forma adecuada como verdaderas lentes de un haz de electrones, y podían acelerarse estos electrones hasta velocidades en las cuales su longitud de onda podía ser un factor casi despreciable para resolver con ella los objetos. Estos descubrimientos de ciencia básica bastaron para estimular el interés por aplicarlos al microscopio y producir un microscopio que utilizaría electrones en lugar de luz.

El primer microscopio electrónico (ME) fue creado en 1931 por Knoll y Ruska; en 1933 habían construido en Alemania un instrumento con poder de resolución mayor que el que brinda el microscopio de luz. El primer ME construido en Norteamérica lo fue en el Departamento de Física de la Universidad de Toronto por Prebus y Hillier, quienes estaban trabajando bajo la dirección del profesor Eli Burton; se completó en 1938. Poco después pudo disponerse en el comercio de instrumentos de alta calidad. Sin embargo, transcurrieron varios años antes que se desarrollaran métodos adecuados para estudiar los tejidos con este nuevo instrumento; fue solamente a comienzos de la década de 1950 cuando empezó a aparecer nueva información importante de tipo histológico gracias a estudios con el ME —un torrente de información que ha ido aumentando cada año.

Como los microscopios electrónicos son de precio muy elevado, y su empleo requiere entrenamiento especial, el estudiante en general no lo utilizará como emplea su propio microscopio de luz para estudiar histología; lo que hará será aprender lo que se llama *estructura fina* o *ultraestructura,* la estructura visible con la amplificación que sólo puede obtenerse mediante el ME, principalmente por la observación de micrografías electrónicas que, como veremos luego, brindan tanta o más información que la lograda mediante el estudio con pantalla fluorescente. Aunque el estudiante ordinario no uti-

lizará el microscopio electrónico para aprender histología, en la mayor parte de laboratorios tendrá oportunidad de examinar el microscopio electrónico, y quizá observar con él unos cuantos cortes. Además, en muchos laboratorios la imagen proyectada en la pantalla fluorescente puede televisarse y, por lo tanto, ser observada por estudiantes cuando un instructor examina diversas partes de un corte, y con amplificaciones diferentes, mediante el microscopio electrónico. En consecuencia, vamos a describir brevemente el instrumento de manera que el estudiante conozca cómo está construido, cómo trabaja y cuáles son las técnicas empleadas para el estudio histológico con este instrumento. Para mayores detalles hay que consultar algunos libros sobre el instrumento que citaremos al final del capítulo.

Comparación de la óptica en los microscopios de luz y electrónico

Con el microscopio de luz, se aprovecha el hecho de que, en general, los rayos de luz se desvían cuando pasan de un medio a otro con diferente índice de refracción. Utilizando vidrios con superficies curvas (lentes), la luz proveniente de un objeto pequeño puede desviarse de manera que produzca una imagen voluminosa como puede verse en el lado izquierdo de la figura 4-5, que muestra el trayecto seguido por las ondas luminosas en un microscopio invertido. En el ME se recurre al hecho de que las vías seguidas por los electrones pueden influirse de manera similar por campos magnéticos. Por lo tanto, las lentes del ME son campos magnéticos; la fuerza de éstos puede variarse según la intensidad de corriente que pasa a través de las bobinas (en punteado, fig. 4-5) que excitan dichos campos.

En el microscopio ordinario, la luz de una fuente adecuada se enfoca mediante una lente condensadora (fig. 4-5). La lente del condensador dirige un haz poderoso de luz a través de la abertura de la platina y a través de la muestra, por ejemplo, un corte teñido situado en dicha platina (fig. 4-5, *objeto);* la muerta recibe el nombre de objeto. La luz que ha atravesado la muestra se enfoca luego por el objetivo (fig. 4-5, *izquierda).* Tal objeto proporciona una imagen del objeto en el foco, a cierta distancia entre el objetivo y la lente de proyección. La lente de proyección, una de las que hay en el ocular del microscopio ordinario, puede ampliar más la imagen todavía, hasta 10 ó 15 veces, y utilizarse para enfocar la imagen agrandada sobre una pantalla o sobre una placa fotográfica colocada en el lugar indicado por la flecha situada en el extremo inferior (fig. 4-5, *izquierda).*

La óptica de un ME se ilustra en el lado derecho de la figura 4-5. El instrumento en esencia (fig. 4-6) es un tubo de rayos catódicos desmontable, en el cual debe mantenerse el vacío por bombeo constante. Desde el catódo, un filamento de tungsteno en forma de V (figura 4-5, *arriba, derecha)* que puede calentarse eléctricamente, se emiten electrones que son atraídos hacia el ánodo (por una diferencia de potencial de 50 000 a 100 000 voltios). El ánodo tiene una abertura, de manera que es atravesado por un haz divergente de electrones (fig. 4-5, *derecha).* El haz divergente es enfocado por la lente condensadora (un campo magnético) y dirigido hacia el objeto (fig. 4-5, *derecha)* que, para nuestros fines, puede ser un corte extremadamente fino de tejido preparado según veremos luego. Cuando los electrones atraviesan la preparación unos son desviados más que otros.

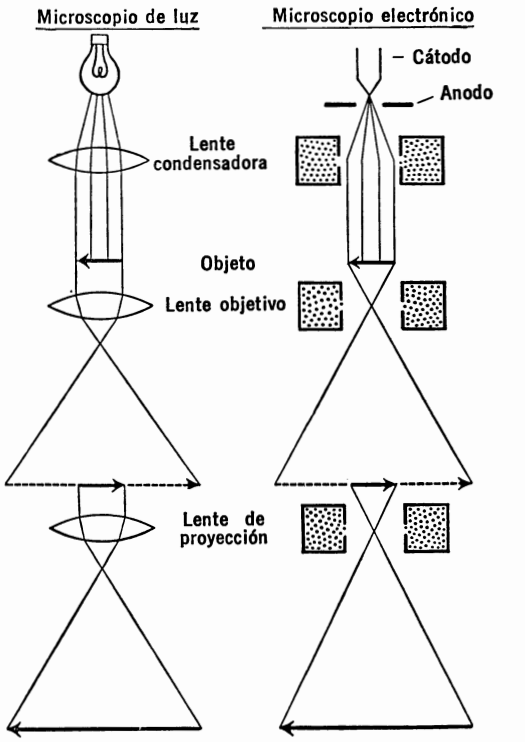

FIG. 4-5. Esquema de un trayecto óptico seguido en el microscopio de luz y en el electrónico.

Los electrones que han sido dispersados por las estructuras se separan del haz por la acción bloqueadora de una abertura muy fina colocada en posición adecuada en el objetivo. Esta abertura tiene sólo unas 30 micras de diámetro, y desempeña importante papel obteniendo contraste en el microscopio electrónico; puede decirse que actúa por acción substractiva. Los electrones restantes (que no se han dispersado y, por lo tanto, que no se han extraído ni restado del haz) son enfocados por el objetivo y proporcionan una imagen agrandada (fig. 4-5, *derecha).* Esta imagen se agranda más todavía por la lente intermedia, luego por la lente pro-



FIG. 4-6. Microscopio electrónico Siemens.

yectora, que la proyecta a la pantalla fluorescente (fig. 4-6).

Cómo se examinan los cortes en el ME

Cortes delgados, preparados en la forma que describiremos luego se colocan en el dispositivo portador del microscopio y se insertan en el instrumento. Debe producirse en él un vacío elevado antes de poder mandar el haz de electrones sobre la pieza examinada. Hay controles para mover la pieza en uno y otro sentidos, cambiar la amplificación y la claridad de la imagen, etc. (fig. 4-6). La amplificación puede cambiarse fácilmente girando un tornillo que controla la corriente que atraviesa la lente intermedia o proyectora. La imagen se enfoca modificando muy ligeramente la corriente de la lente objetivo. Así, se altera la longitud focal de la lente objetivo, y la imagen puede enfocarse netamente sobre la pantalla fluorescente. El enfoque debe efectuarse con gran precisión; para facilitarlo suele observarse la pantalla mediante un microscopio binocular de poco aumento.

Toma de micrografías electrónicas

Inmediatamente por debajo de la pantalla hay una placa o película fotográfica protegida. Para tomar una micrografía se desplaza la pantalla y se permite que el haz de electrones choque contra la emulsión fotográfica durante unos segundos. La placa o película expuesta se revela y se fija en la forma acostumbrada.

Las micrografías electrónicas en cierto modo son más fáciles de tomar que las microfotografías. El espesor de un corte ordinario de parafina es mucho mayor que la profundidad de foco que puede obtenerse con objetivos de gran amplificación en el microscopio de luz, de manera que es difícil, a veces imposible, lograr que todo quede en foco por igual. No ocurre así con el microscopio electrónico. Gracias a la estrechez de la abertura del haz de electrones, la profundidad de foco en el objeto es relativamente grande (aproximadamente una micra) y esta distancia es mucho mayor que el espesor de los cortes utilizados. Por lo tanto, los objetos en todas las profundidades del corte están enfocados al mismo tiempo, incluso estructuras que se superponen. Esto crea unos cuantos problemas especiales para interpretar las micrografías electrónicas; más tarde nos ocuparemos de tales dificultades.

Desarrollo de métodos para preparar los cortes destinados al microscopio electrónico

Transcurrieron varios años desde el momento en que hubo en el comercio buenos microscopios electrónicos hasta que pudieron utilizarse con ventaja en histología. Este periodo de espera dependía de que el haz de electrones en el instrumento penetra muy poco en la materia, de manera que tenían que obtenerse cortes de una delgadez desconocida cuando se empezó a utilizar el instrumento. Se necesitaron años para crear métodos que permitieran cortar piezas de aproximadamente una millonésima de pulgada de espesor (unas dos centésimas de micra).

Había que lograr diversos perfeccionamientos de los micrótomos. En primer lugar, tenían que prepararse micrótomos con mecanismos de avance especiales, capaces de operar en la amplitud que requiere el microscopio electrónico, aproximadamente de una décima a dos centésimas de micra (fig. 4-7). Después se comprobó que era importante evitar que el bloque pasara en sentido retrógrado sobre el borde de la cuchilla una vez completado el corte. En consecuencia, los ultramicrótomos suelen estar dispuestos de manera que el bloque siga un trayecto circular y evite el borde cortante después de hecha la sección. Otra mejoría incluía utilizar el borde roto de una placa de vidrio como cuchillo (fig. 4-8). Luego pudo disponerse de cuchillas de diamante trabajado en forma especial: el borde cortante no es más agudo que el de un cuchillo de vidrio, pero es tan duro que puede utilizarse mucho mayor tiempo. Su resistencia lo hace particularmente útil para cortar tejidos muy duros. Eran necesarios también medios de inclusión nuevos y más resistentes. Un material plástico, el n-butilmetacrilato resultó muy útil, pero tenía inconvenientes. Se han descubierto nuevos tipos que no causan tanta distorsión como el metacrilato y que no se subliman al ser bombardeados por electrones, como ocurre con el metacrilato. Entre los nuevos productos están las resinas de epóxido, Epon y Araldite.

Durante años, el único fijador de valor práctico para quienes trabajaban con microscopio electrónico eran las soluciones amortiguadas de tetraóxido de osmio, introducidas por Palade.

FIG. 4-7. Fotografía de un "ultramicrótomo" en acción. Este es del tipo creado por Porter y Blum. Obsérvese que el operador necesita un microscopio binocular para observar los cortes delgados que va obteniendo con el instrumento.

FIG. 4-8. Fotografía, de cerca, de un bloque de tejido (en el vértice de la pirámide) acercándose al borde de la cuchilla de vidrio. Obsérvese que hay un pequeño depósito en la superficie superior de la cuchilla; a medida que los cortes son obtenidos flotan en el líquido del depósito.

Sin embargo, una vez utilizado este producto resulta imposible hacer en los cortes algunas pruebas histoquímicas que dependen de reacciones enzimáticas. Más tarde se comprobó que una sucesión de dos fijadores, primero un aldehido, luego el tetraóxido de osmio usual, producen resultados comparables o mejores a los de la mejor y más perfecta fijación ósmica. Utilizando esta combinación pueden emplearse técnicas histoquímicas con el tejido entre las dos etapas de la fijación. Los aldehidos amortiguados que proporcionan los mejores resultados son: formalina, acroleína y, en particular, aldehido glutárico. Estos permiten conservar la fina estructura de la célula y también el empleo de varias técnicas histoquímicas.

Montaje. El problema de lograr un sostén adecuado para cortes muy delgados, que permita el paso de electrones a través de los mismos, se resuelve montando los cortes en pequeñas rejillas de cobre cada una de las cuales suele estar cubierta de una película de sostén muy delgada de Formvar (un plástico) o de carbón. La rejilla de cobre sostiene la película, y ésta sostiene el corte. La distancia entre las barras

de la rejilla es suficientemente grande para que puedan examinarse de una vez porciones relativamente extensas de un corte.

Tinción para ME. Como no intervienen colorantes, el término *tinción* sólo se utiliza en el sentido de que el material debe tratarse en alguna forma para mejor contraste de blanco y negro en las imágenes proporcionadas por el ME. Por lo tanto, la tinción se refiere a métodos gracias a los cuales diferentes componentes

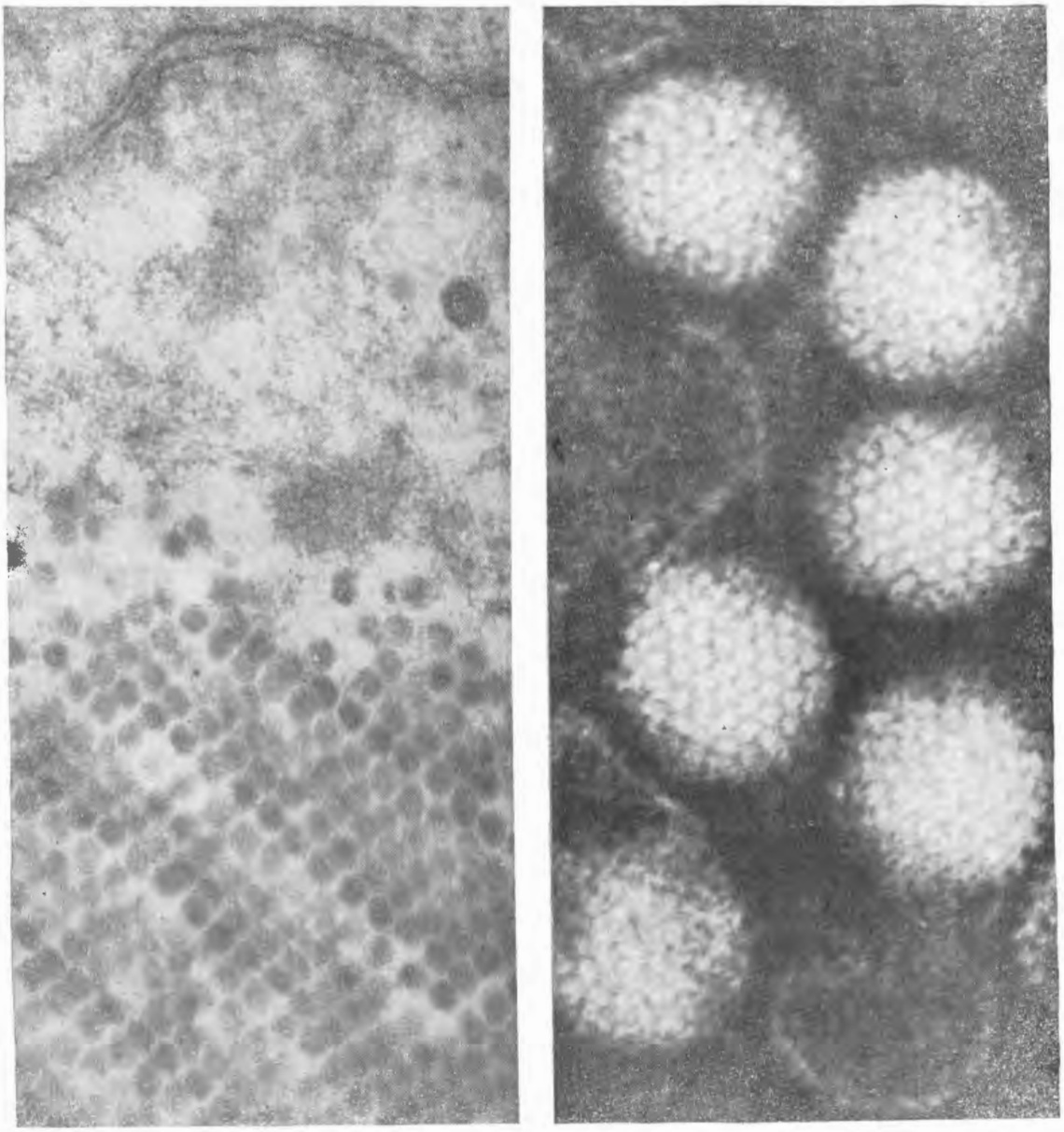

FIG. 4-9. *Izquierda,* Micrografía electrónica (× 70 000) de un corte delgado de célula infectada con adenovirus que se ha multiplicado en su núcleo. Pueden verse las partículas de adenovirus en la parte inferior de la ilustración, dispuestas en el núcleo a modo de cristales. *Derecha,* Micrografía electrónica (× 500 000) de una preparación teñida negativamente de partículas de adenovirus. Obsérvese que la técnica de tinción negativa muestra muchos más detalles acerca de los contornos que los cortes delgados. Las pequeñas proyecciones de proteína que tachonan las partículas se denominan capsómeras. (Preparación de June Almeida.)

tisulares captan en forma selectiva o diferencial productos químicos que los hacen más densos para los electrones. Es afortunado el hecho de que tan frecuentemente se utilice el osmio para fijación, porque el osmio, que dispersa fuertemente los electrones, normalmente es captado en diversos grados por los diferentes compuestos tisulares. Otras sales de metales pesados, generalmente el hidróxido de plomo y el acetato de uranio, actúan en forma similar, y también se utilizan sistemáticamente para aumentar el contraste.

Tinción negativa. En las técnicas antes descritas, el contraste suele obtenerse en el ME porque los átomos metálicos pesados se fijan en grado variable a los diversos componentes de los tejidos; por lo tanto, unas partes del corte tienen mayor densidad de electrones y, por lo cual, en la pantalla fluorescente se observan de color más obscuro que los demás. Partículas de virus teñidas en forma usual y fotografiadas en el ME se observan en el núcleo de una célula en la figura 4-9, *izquierda.* Con tinción negativa se permite que el objeto que se está examinando —por ejemplo, las partículas de virus (fig. 4-9, *derecha*)— conserve su propia ligera densidad electrónica, y se obtiene contraste entre él y el medio vecino rodeándolo con una substancia de gran densidad electrónica. En consecuencia, el objeto aparece de color claro sobre un fondo obscuro y, por lo tanto, tiene aspecto "negativo". El material rico en electrones más frecuentemente utilizado para este fin es una solución de ácido fosfotúngstico. Como el material que va a examinarse debe estar rodeado por todos lados por el material de contraste, que atraviesa incluso los intersticios más finos presentados por la superficie de los objetos que se están examinando, la técnica no puede aplicarse a un tejido incluido, solamente a las estructuras que pueden obtenerse en cierto tipo de suspensión; es así como se prepararon las partículas de virus del lado derecho de la figura 4-9. El detalle superficial que puede obtenerse con este método ha tenido gran aplicación para aclarar la morfología de partículas virales; de hecho, la tinción negativa ha sido de gran ayuda en los intentos para clasificar las partículas de virus según su morfología. Un hecho muy interesante al respecto ha sido el descubrimiento de que diversos virus que contienen DNA capaces de provocar tumores en los animales pertenecen a la misma familia morfológica (virus polioma, virus de verruga, S.V.40 y otros tipos de adenovirus). Para quien se interese por estos puntos damos algunas referencias al final del capítulo.

El sombreado es otro método que se creó en los primeros tiempos del microscopio electrónico, cuando todavía no era posible obtener cortes suficientemente delgados. Este método se utiliza con fines especiales. Se describe en los libros de técnica de microscopia electrónica y en la revisión de Almeida y Ham sobre morfología de partículas virales.

INTERPRETACIÓN DE MICROGRAFÍAS ELECTRÓNICAS

La principal diferencia que el estudiante observa al ver la estructura que demuestra el microscopio de luz y la del microscopio electrónico es que en el microscopio de luz la estructura se estudia principalmente observando cortes con el propio microscopio, mientras que en el ME no se utiliza personalmente el instrumento sino que se estudian micrografías. Además, como el estudiante en sus últimos años de carrera, y una vez graduado, seguirá leyendo libros y periódicos, encontrará innumerables micrografías electrónicas que ilustran nuevos descubrimientos. Por lo tanto, cada estudiante debe aprender lo antes posible a interpretar las micrografías electrónicas.

Similitudes entre las microfotografías en blanco y negro y las micrografías electrónicas. Felizmente, el estudio de las microfotografías en blanco y negro, tomadas de cortes teñidos con H y E, prepara en cierto modo al estudio de las micrografías electrónicas que, claro está, también son en blanco y negro. El motivo de ello es que al preparar microfotografías de cortes teñidos con H y E suelen utilizarse filtros que permiten que componentes del corte bien teñidos con hematoxilina bloqueen la mayor parte de la luz que atraviesa el corte. Por lo tanto, las partes del negativo por debajo de los componentes que están bien teñidos con hematoxilina, no quedan muy expuestas; en consecuencia, al desarrollar el negativo quedan de color claro. Cuando se imprime la figura del negativo, claro está, son de color obscuro. En forma similar, los componentes de un corte muy delgado que capta el osmio, u otro elemento para teñir electrones y, por lo tanto, dispersa los electrones del haz, muchas veces son los mismos componentes de células o tejidos que se teñirían con mayor intensidad por colorantes básicos —por ejemplo, la membrana nuclear o

los nucléolos. Por esto mismo, cuando se exponen los negativos en el ME, las substancias que han absorbido colorantes electrónicos (como las que toman colorantes básicos en los cortes ordinarios) se conservan claros, y cuando se hacen las fotografías, igual que los componentes que se tiñen con colorantes básicos en las secciones de H y E, son de color obscuro.

En general, las principales marcas fundamentales que se observan en microfotografías de blanco y negro de cortes de H y E son suficientemente similares a las señales principales en las microfotografías electrónicas para dar al principiante la seguridad de que no se halla en territorio totalmente extranjero.

Algunas diferencias entre las micrografías electrónicas y las microfotografías en blanco y negro. La primera diferencia es que si se obtiene una microfotografía de una preparación con objetivo de inmersión de aceite, y en una zona bastante amplia de la película, no tiene interés el hacer una amplificación del negativo para ver mayor detalle. Todo lo que puede verse existe en una simple impresión de contacto. Lo que puede verse en una microfotografía de blanco y negro (de buenas dimensiones) es similar a lo que puede verse con el microscopio de luz —limitado en forma obligada por la longitud de onda de la luz. Sin embargo, la longitud de onda de los electrones no crea esta restricción acerca de lo que podemos ver en agrandamientos tomados de placas expuestas en el ME. Por lo tanto, si se utilizan emulsiones adecuadas, puede registrarse un número increíble de detalles en una película revelada, detalles que no pueden observarse a simple vista en una placa de contacto, pero pueden descubrirse cuando se hacen amplificaciones de la película expuesta. Este es el motivo de que las micrografías electrónicas que se muestran a los estudiantes en las clases suelen ser amplificaciones de grandes dimensiones, y de que las micrografías electrónicas reproducidas en diversos artículos también sean de grandes dimensiones. Dentro de ciertos límites, cuanto mayores son, mayores detalles permiten observar.

La segunda diferencia entre las micrografías electrónicas y las microfotografías depende de una diferencia fundamental entre el estudio de cortes con microscopio de luz y el estudio de cortes con ME. La profundidad de foco del objetivo en inmersión de aceite con el microscopio de luz, según ya hemos dicho, es tan corta que resulta imposible tener el espesor del preparado, incluso un preparado muy delgado de parafina, enfocado todo al mismo tiempo. En consecuencia, al estudiar un corte con objetivo de inmersión de aceite, el observador constantemente ha de enfocar para arriba y para abajo. Esto tiene una ventaja y un inconveniente: enfocando hacia arriba y abajo el observador suele poder decir si un pequeño objeto se halla por encima o por debajo de un objeto vecino. Esto no es posible con el ME, por su profundidad de foco relativamente mucho mayor. En el ME está enfocado al mismo tiempo el contenido de todo el espesor de un corte. Este hecho impide decir si un pequeño objeto se halla por encima o por debajo de otro pequeño objeto. Por ejemplo, si hay, supongamos una pequeña esfera sólida por debajo de un saco mayor de paredes delgadas, puede parecer en el microscopio electrónico o en la micrografía electrónica que la pequeña esfera se halla dentro del saco voluminoso de pared delgada.

Una tercera diferencia entre las microfotografías y las micrografías electrónicas depende de que los cortes utilizados para ME son mucho más delgados que los empleados para el microscopio de luz; esto a veces origina lo que pueden parecer discrepancias. Por ejemplo, un tipo determinado de célula examinado con el microscopio de luz parece estar muy lleno de gránulos; cuando se examina la misma célula con ME puede observarse que sólo contiene algún gránulo ocasional. La explicación de esta aparente discrepancia es que si se preparara una serie de cortes del espesor necesario para el ME de la misma célula y se colocaran uno encima de otro hasta alcanzar el espesor del corte utilizado para microscopio de luz, y se viera toda la pila de cortes o secciones con un microscopio de luz, las células, claro está, se observarían intensamente granulosas. Con el microscopio de luz se tiene un espesor mucho mayor de células a través del cual observar; por lo tanto, se ven muchas más cosas que hay en ella, siempre que resulten visibles con dicho microscopio. En el capítulo 7 daremos mayor información sobre interpretación de las micrografías electrónicas.

RADIOAUTOGRAFÍA CON MICROSCOPIO ELECTRÓNICO

El tejido obtenido de animales que han recibido un precursor marcado se fija y se corta igual que para el microscopio electrónico ordinario. Sin embargo, hay algunos problemas especiales relacionados con el revestimiento de dichos cor-

tes delgados mediante emulsión, y la preparación ulterior de los mismos. Estos problemas se resuelven trabajando así:

En primer lugar, se introduce parcialmente una laminilla de vidrio en celoidina disuelta en acetato de isoamilo y se deja secar colocada verticalmente. Esta placa de celoidina tiene por finalidad conservar en posición una cinta de corte obtenida para el ME que ahora se coloca plana sobre la superficie de la laminilla cubierta de celoidina. La laminilla con su cinta adherente de cortes se sumerge en una de las emulsiones fotográficas creadas para este fin y luego vuelve a extraerse; los resultados buscados en esta etapa son que los cristales de bromuro de plata de la emulsión que quedan sobre la laminilla cubran los cortes con una sola capa de cristales, y que los cristales estén lo más cerca posible unos de otros. Una vez seca la emulsión se almacenan las laminillas en cajas herméticamente cerradas que no dejan pasar la luz y que contienen un agente secante. Después de tiempo suficiente para que la exposición sea adecuada, los cortes se revelan y se secan.

El siguiente problema es separar los cortes delgados del vidrio y dejarlos montados en rejillas de manera que puedan examinarse con el ME. Esto se logra cortando la celoidina alrededor de la cinta de cortes y dejando flotar la cinta con su delgada cubierta de celoidina separándose de la laminilla. Se coloca una rejilla sobre la cinta, y el complejo de celoidina, cinta y rejilla se capta con un aspirador, se coloca sobre un papel de filtro y se deja secar. Ahora pueden teñirse los cortes a través de la rejilla con citrato de plomo o acetato de uranilo. La preparación resultante puede examinarse en el ME. Los gránulos observados con el ME no son redondos como ocurre con las radioautografías del microscopio de luz; por lo contrario, con esta amplificación los granos tienen una curiosa forma de filamentos repetidos a modo de gusanos, como puede verse en la figura 4-10.

MICROSCOPIOS DE INTERFERENCIA Y DE FASE

La intención de esta parte del libro es limitar la discusión de métodos que debe conocer el estudiante para trabajar bien en histología. Como el estudiante probablemente no utilice el

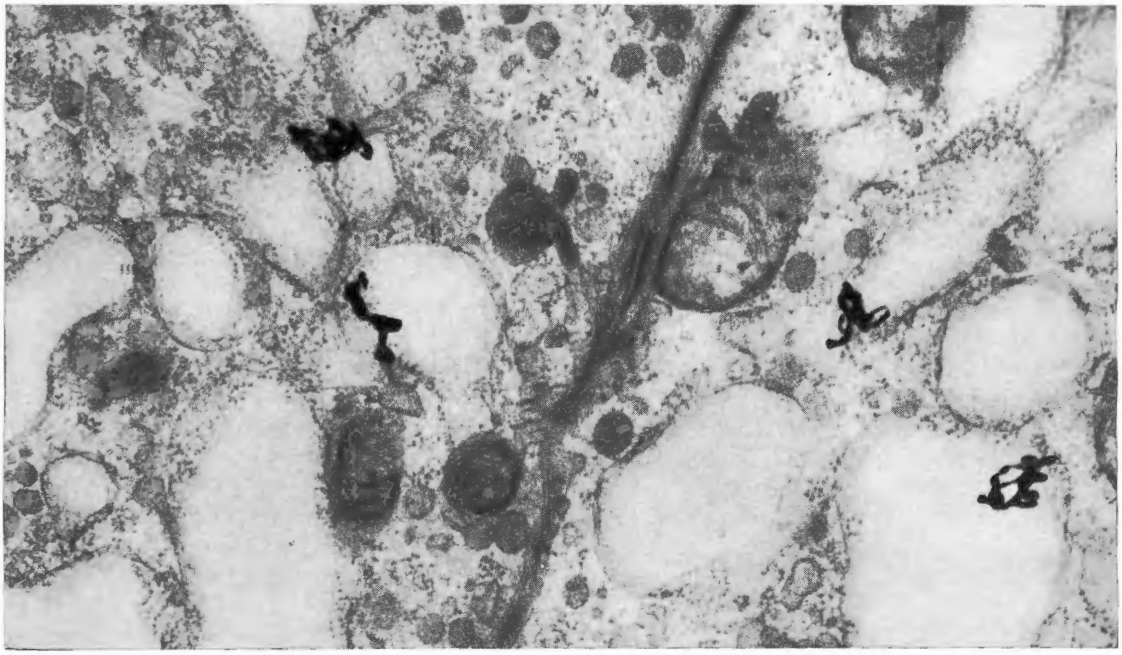

FIG. 4-10. Radioautografía vista con ME (× 280 000) que muestra proteína de nueva formación en porciones de dos células tiroideas. La muestra se obtuvo de una rata a la que se administró leucina-H^3 una hora antes de su muerte. Como la leucina-H^3 es un precursor de la proteína, quedará marcada la proteína de nueva formación. Aquí pueden verse granos filamentosos de plata negra, en número de cuatro, dispuestos contra vesículas de superficie rugosa del reticuloendoplásmico, indicando los sitios donde tiene lugar dicha síntesis. (Preparación de B. A. Young.)

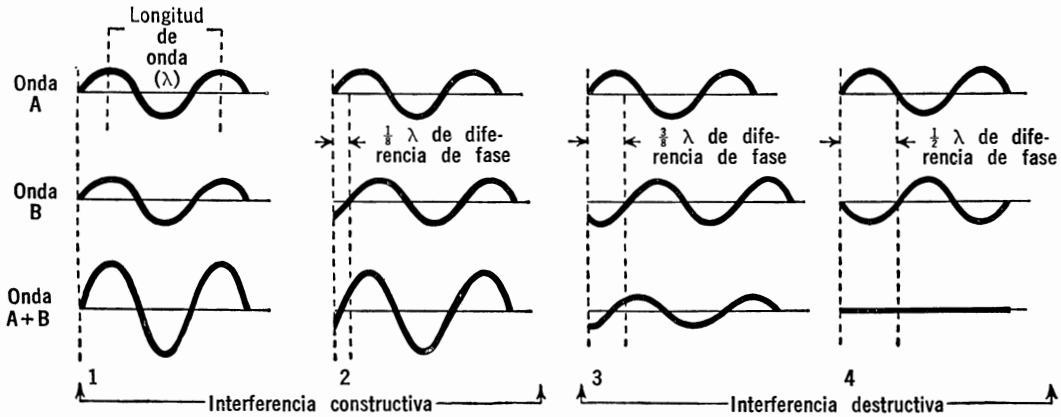

FIG. 4-11. Esquemas de cómo las ondas luminosas interfieren entre sí para aumentar o reducir la amplitud de las ondas resultantes.

microscopio de fase o de interferencia, sino que observará una demostración de lo que se puede hacer con él, y también algunas microfotografías de tejido fresco sin teñir obtenidas con uno y otro, sólo vamos a referirnos brevemente a tales instrumentos.

Con un microscopio de luz ordinario es muy difícil observar detalles en preparaciones de tejidos frescos sin teñir. El motivo de ello es que la cantidad de luz que atraviesa un preparado delgado de tejido sin teñir depende de la densidad óptica del componente del preparado, y la densidad de los diversos componentes es tan similar que no establecen contraste unos con otros y, por lo tanto, no resultan fáciles de distinguir. La amplitud de la luz, a la que corresponde su intensidad, se reduce más o menos por igual si atraviesa un núcleo celular o si atraviesa solamente su citoplasma. Para observar, por ejemplo, el núcleo de una célula distinguiéndolo de su citoplasma sería necesario que la amplitud de las ondas luminosas disminuyera más (o menos), al atravesar un núcleo que al atravesar sólo el citoplasma. Si esto pudiera lograrse, el núcleo sería más claro o más obscuro que el citoplasma, y los dos podrían distinguirse fácilmente entre sí. Esto puede lograrse con el microscopio de interferencia o el microscopio de fase. Ocurre así porque si bien la amplitud de las ondas luminosas que atraviesa, pongamos por caso un núcleo o el citoplasma, disminuye aproximadamente por igual, la fase de las ondas luminosas que atraviesan dos materiales diferentes puede modificarse en forma muy diversa. Así, pues, el problema está en lograr que las diferencias de fase existentes en las zonas luminosas de una misma amplitud y, por ello, de la misma intensidad, puedan producirse en ondas luminosas de diversas amplitudes y, por lo tanto, de intensidades diferentes. Si esto se pudiera lograr brindaría una luz que, por ejemplo, al atravesar un núcleo tendría intensidad diferente de la luz procedente de, por ejemplo, atravesar el citoplasma.

Todos sabemos que las ondas pueden interferir unas con otras. Si se puede disponer el movimiento de un bote de manera que las crestas de las ondas que se dispersan alrededor de un extremo del mismo (fig. 4-11, *derecha, arriba)* se unan a los valles de las ondas que se dispersan alrededor del otro extremo del bote (fig. 4-11, *derecha, medio),* el agua donde se recombinan las ondas está tranquila (fig. 4-11, *derecha, abajo),* pues la cresta de cada onda anula el valle de otra. Por lo tanto, la idea básica del microscopio de base y el de interferencia es disponer las cosas para aprovechar la interferencia de las ondas luminosas unas con otras originando diferente amplitud, que pueda ser observada con el ojo.

Para lograr interferencia tiene que haber dos tipos de ondas. Estas se obtienen en el microscopio de interferencia insertando por debajo del objeto un separador del haz. El separador permite que un haz, el *haz del objeto* pase directamente a través del objeto en el microscopio ordinario, pero el otro haz, denominado *haz de referencia* atraviese la preparación un poco a un lado del objeto. A consecuencia de ello los dos haces no atraviesan los mismos materiales. Se utiliza otro separador de haces para recombinar el del objeto y el de referencia. Como

la fase de la luz que ha atravesado cada parte del objeto ha sido alterada en grado diferente en el haz del objeto, y como la fase de luz en el haz de referencia no ha sido alterada, la amplitud de la luz que sale después que se recombinan los dos haces está afectada en grados diferentes, según la manera como cada ingrediente tisular ha modificado la fase de las ondas luminosas que lo han atravesado (en el haz del objeto). A consecuencia de los diferentes componentes que en el objeto alteran directamente la fase de la luz, y de que las diferencias de fase se convierten en divergencias de amplitud cuando un segundo separador de haz reúne el haz del objeto del haz de referencia (lo cual origina grados y tipos diferentes de interferencia —ver fig. 4-11, para ejemplo), los diversos componentes del objeto aparecerán unos más claros y otros más obscuros.

El microscopio de fase también utiliza dos haces, pero ningún separador de haz. Sin embargo, se basa en el mismo principio, o sea, el obtener interferencia entre dos series de ondas que no están en fase una con otra. Para detalles, consultar libros sobre microscopio.

ALGUNAS MANERAS DE ESTUDIAR TEJIDOS VIVOS O FRESCOS

Resulta posible examinar con el microscopio algunas partes del cuerpo de un animal sin privarlas de su riego sanguíneo. Quizá el tejido más fácil de examinar en esta forma sea la membrana interdigital de la rana. Es lo bastante delgada para que pueda atravesarla la luz. También puede estudiarse en forma análoga el mesenterio de la rana viva; se hace salir del vientre del animal mediante una pequeña incisión y se dispone sobre un portaobjetos colocado en la platina del microscopio y cubierto en forma adecuada para que no se seque. Ambos métodos permiten observar en forma muy interesante la circulación de la sangre.

Iluminador de varilla de cuarzo. Knisley ha estudiado órganos menos accesibles y estructuras más difíciles de desplazar utilizando un método ingenioso que permite hacer llegar la luz hasta ellos mediante pequeños, cilindros de cuarzo fundido. La luz los alcanza incluso pasando alrededor de otras estructuras, pues el índice de refracción del cuarzo es tal que toda la luz se refleja en el interior de la varilla; por lo tanto, puede hacerse llegar a órganos que de otra forma resultarían casi imposibles de iluminar para un buen examen microscópico. Utilizando el iluminador de varilla de cuarzo, Knisley ha logrado descubrimientos importantes para aclarar la forma en que se produce la circulación sanguínea en ciertos órganos y para estudiar lo que se denomina el "remanso de la sangre". El método también se utiliza con excelente resultado para transiluminación del ojo; la técnica ha sido descrita especialmente por S. Bensley.

Cámaras transparentes. Pueden lograrse observaciones muy claras mediante diversos tipos de ventanas de vidrio (o de otros materiales transparentes) que pueden insertarse quirúrgicamente en algunas partes del cuerpo. Sandison creó este método en 1924; abría boquetes en las orejas de los conejos y, empleando los bordes de los mismos como marcos, cortaba ventanas dobles que se adaptaban perfectamente y los ocluían por completo. Las dos hojas transparentes quedaban separadas entre sí por un espacio que se llenaba de solución salina adecuada. Desde el "marco" vivo, las células y vasos sanguíneos crecían en el espacio situado entre los dos planos transparentes de la ventana doble; colocando la oreja del conejo en la platina del microscopio, con la ventana directamente debajo del objetivo, este autor podía observar el crecimiento y los movimientos de las células vivas que crecían entre las dos láminas transparentes. El trabajo lo inició E. R. Clark; junto con E. L. Clark lo han ido desarrollando hasta lograr los perfeccionamientos que les han permitido sus estudios por iluminación, en particular de los vasos de menor calibre.

Microcirugía. Las disecciones que pueden efectuarse sobre tejido vivo bajo control del microscopio utilizando instrumentos sostenidos con las manos son muy limitadas; no resulta posible efectuar tales movimientos con la delicadeza necesaria. Pueden efectuarse movimientos más precisos gracias a lo que se conoce con el nombre de técnica de micromanipulación (microcirugía, que significa *trabajo de dimensiones mínimas).* Se han creado dispositivos mecánicos que se fijan al microscopio y permiten que, girando una manecilla u otro dispositivo análogo, los movimientos amplios de la mano se transformen en desplazamientos mínimos de instrumentos adecuados situados debajo del microscopio. Los instrumentos más utilizables pueden ser de diferentes tipos, pero todos de dimensiones mínimas. Empleando tal equipo, pueden lograrse disecciones muy finas, introducirse líquidos inyectados con gran precisión

y efectuarse otros trabajos que antes resultaban totalmente imposibles.

BIBLIOGRAFIA SOBRE RADIOAUTOGRAFIA

BIBLIOGRAFÍA GENERAL

Leblond, C. P. y Warren, K. B. (dirs.): The Use of Radioautography in Investigating Protein Synthesis. New York, Academic Press, 1965.

OTRAS REFERENCIAS

Belanger, L. F. y Leblond, C. P.: A method for locating radioactive elements in tissues by covering histological sections with a photographic emulsion. Endocrinology, *39:*8, 1946.

Cranboulan, P.: Comparison of emulsions and techniques in electron microscope radioautography, page 43 in general reference given above.

Kopriwa, B. M.: A semiautomatic instrument for the radioautographic coating technique. J. Histochem. Cytochem., *14:*923, 1966.

———: The influence of development on the number and appearance of silver grains in electron microscope radioautography. J. Histochem. Cytochem., *15:*501, 1967.

Kopriwa, B. M. y Leblond, C. P.: Improvements in the coating technique of radioautography. J. Histochem. Cytochem., *10:*269, 1962.

Pelc, S. R.: The stripping-film technique of autoradiography. Int. J. Appl. Radiat., *1:*172-177, 1956.

Pelc, S. R., Appleton, T. C. y Weldon, M. E.: State of light autoradiography, page 9 of the general reference given above.

Salpeter, M. M. y Bachmann, L.: Assessment of technical steps in electron microscope radioautography, page 23 of the general reference given above.

ARTICULOS Y LIBROS SOBRE MICROSCOPIO ELECTRONICO

HISTORIA

Bradbury, S.: The Evolution of the Microscope. New York, Pergamon Press, 1967.

Burton, E. F. y Kohl, W. H.: The Electron Microscope. 2a. ed. New York, Reinhold, 1946.

Freundlich, M. M.: Origin of the electron microscope. Science, *142:*185, 1963.

TÉCNICAS Y APLICACIONES

Pease, D. C.: Histological Techniques for Electron Microscopy. 2a. ed. New York, Academic Press, 1964.

Siegel, B. M. (dir.): Modern Developments in Electron Microscopy. New York, Academic Press, 1964.

Sjöstrand, F. S.: Electron Microscopy of Cells and Tissues. New York, Academic Press, 1967.

Wischnitzer, Saul: Current technics in biomedical electron microscopy. Int. Rev. Cytol., *22:*2, 1967.

Tinción negativa y su aplicación al estudio de la estructura de partículas de virus

Almeida, J. D.: The practical uses of the electron microscope in the virological field. X-Ray Focus, *8:*14, 1968.

Almeida, J. D. y Ham, A. W.: The position of oncogenic viruses in a classification based on particle morphology. Prog. Exp. Tumor Res., *6:*1, 1965.

Howatson, A. F.: The structure of tumor viruses and its bearing on their relation to viruses in general. Advances Cancer Res., *8:*1, 1964.

ARTICULOS Y LIBROS SOBRE MICROSCOPIA DE FASE Y DE INTERFERENCIA

Barer, B.: Phase contrast microscopy. Research, *8:*341, 1955.

Ross, K. F. A.: Phase Contrast and Interference Microscopy for Cell Biologists. New York, St. Martin's Press, 1967.

Zernike, F.: How I discovered phase contrast. Science, *121:* 345, 1955.

———: Phase contrast, a new method for the microscopic observation of transparent objects. Physica, *9:*686, 1942.

ARTICULOS SOBRE CAMARAS TRANSPARENTES Y OTRAS TECNICAS PARA OBSERVAR CELULAS IN VIVO

Algire, G. H. y Legallais, F. Y.: Recent developments in the transparent chamber technique as adapted to the mouse. J. Nat. Cancer Inst., *10:*225, 1949.

Bensley, S. H.: Microscopic studies of the living iris. Anat. Rec., *138:*39, 1960.

Bloch, E. H.: The bulbar conjunctiva of man as a site for the microscopic study of the circulation. Anat. Rec., *120:*349, 1954.

Clark, E. R.: The transparent chamber technique for the microscopic study of living blood vessels. Anat. Rec., *120:*241, 1954.

Forbes, H. S.: The fused quartz rod technique for transilluminating living internal organs in situ for microscopic study. Anat. Rec., *120:*265, 1954.

———: Study of blood vessels on cortex of living mammalian brain—description of technique. Anat. Rec., *120:*309, 1954.

Knisley, M. H.: An improved fused quartz living tissue illuminator. Anat. Rec., *71:*503, 1938.

———: A method of illuminating living structutes for microscopic study Anat. Rec., *64:*499, 1936.

Moore, R. L.: Adaption of the transparent chamber technique to the ear of the dog. Anat. Rec., *64:*387, 1935-1936.

Sandison, J. C.: A new method for the microscopic study of living growing tissues by the introduction of a transparent chamber in the rabbit's ear. Anat. Rec., *28:*281, 1924.

———: The transparent chamber of the rabbit's ear. Am. J. Anat., *41:*447, 1928.

Williams, Roy G.: Microscopic studies in living mammals with transparent chamber methods. Int. Rev. Cytol., *3:* 1954.

ARTÍCULOS SOBRE MICROCIRUGÍA

Chambers, Robert: New apparatus and methods for the dissection and injection of living cells. J. Roy. Micr. Soc., *42:*373, 1922.

———: Recent developments of the micromanipulative technique and its application. J. Roy. Micr. Soc., *60:* 113, 1940.

Kopac, M. J.: Cytochemical micrurgy. Int. Rev., Cytol., *4:* 1, 1955.

Reyniers, James A. (dir.): Micrurgical and Germ Free Technique. Springfield, Ill., Charles C Thomas, 1943.

———: Studies in mucrurgical technique, V and VI. Anat. Rec., *56:*295, 307, 1933.

PARTE II

Estructura y biología celulares

CAPITULO 5

Caracteres y propiedades generales de las células

TERMINOS, DEFINICIONES Y CARACTERISTICAS GENERALES

Originalmente, la palabra *célula* se utilizó para indicar un pequeño compartimiento *(cella* = habitación pequeña), y se sigue usando todavía en este sentido; por ejemplo, para referirse al lugar que ocupa un prisionero en una cárcel. La palabra fue introducida en biología cuando Robert Hooke, en el siglo XVII, utilizando un microscopio construido por él mismo examinó un corte de corcho y observó que estaba compuesto de innumerables pequeños compartimientos vacíos. A estos compartimientos los llamó *células* o *celdillas.* Otros autores observaron más tarde que, si bien los tejidos de vegetales en general contienen pequeños compartimientos, los del vegetal vivo y, por lo tanto, no secado (en contraste con los del corcho seco), estaban llenos de un pequeño elemento prisionero que parecía jalea, compuesto de un núcleo y un citoplasma. Poco a poco la palabra *célula* pasó a indicar el pequeño cuerpo vivo en un compartimiento de tejido vegetal, y el propio compartimiento. Por un tiempo, los dos sentidos diferentes de la palabra *célula* crearon cierta confusión en la literatura.

Cuando se estudiaron tejidos animales con el microscopio, se comprobó que varias partes del cuerpo estaban formadas por pequeños cuerpos vivos, cada uno con núcleo y citoplasma, reunidos juntos sin estar aislados por compartimientos separados. Por lo tanto, en el estudio de la histología animal la palabra *célula* pasó a utilizarse exclusivamente para indicar pequeños cuerpos vivos. Esto fue algo afortunado porque cuando se estudiaron detalladamente cartílago y hueso, se comprobó que las células de estos tejidos estaban incluidas en pequeños compartimientos con paredes de material inerte. Por fortuna, los compartimientos en el cartílago y en el hueso se denominaron *lagunas,* lo cual evitaba lo que hubiera podido ser una confusión mayor todavía alrededor del sentido de la palabra *célula.*

Resulta muy difícil dar una buena definición de célula que no pueda someterse a crítica, porque cualquier definición de una célula inevitablemente parece incluir cierto intento de definir la vida o material vivo. Definir la vida quizá sea un tema más adecuado para una discusión de sobremesa tardía de intelectuales, más que para un texto de histología. Sin embargo, puede ayudar al estudio de la histología decir que una célula constituye la unidad organizada más pequeña de material vivo capaz de existir independientemente en un medio inerte adecuado, substituyendo su propia substancia, a medida que resulte necesario, gracias a la síntesis de componentes nuevos partiendo de elementos nutritivos absorbidos del medio ambiente. Sería útil poder añadir que las células son las unidades menores de material vivo que pueden reproducirse conservando sus características, pero muchas células del organismo multicelular son incapaces de reproducirse. El motivo de que sea necesario calificar el ambiente de inerte es que los virus presentan algunas de las propiedades de la vida y a veces se reproducen y están en un medio vivo, o sea, en el interior de un tipo adecuado de células; pero para multiplicarse y manifestar así la propiedad de vivir, necesitan mucha ayuda de la célula que están parasitando. Los virus, a diferencia de las bacterias (que son

organismos unicelulares) no pueden reproducirse en soluciones nutritivas. Los virus no son células.

Una manera de evitar todo intento de definir la vida es decir que la célula es una pequeña masa de protoplasma rodeada de una membrana limitante, y que contiene, o en algún momento ha contenido, un núcleo. El motivo de "haber contenido en algún momento" es que los glóbulos rojos, como veremos luego, pierden su núcleo cuando alcanzan su forma final; de todas maneras siguen denominándose *células.*

Si esta segunda definición ha de tener sentido, resulta necesario definir y considerar el protoplasma; este es el término general utilizado para definir el material del cual está formada la célula. Huxley, hace años, definió al protoplasma como la base física de la vida. Según indica esta definición, la vida es algo superpuesto, por así decirlo, a su base física. Hoy sabemos que las manifestaciones vitales dependen de la continuación de un número muy elevado de reacciones que tienen lugar en el protoplasma, y como gran parte del protoplasma mismo interviene en estas reacciones, el protoplasma está renovándose constantemente. Para estudiar más detalladamente este concepto hemos de considerar el término *metabolismo.*

Metabolismo

La suma de todas las reacciones químicas, que tienen lugar en una célula, y que le confieren las propiedades de la vida, constituye su *metabolismo (metabolé* = cambio). Algunas reacciones metabólicas están relacionadas con la desintegración del protoplasma; se denominan *catabólicas (kata* = hacia abajo, *ballein* = echar). Otras se relacionan con la síntesis de protoplasma; se denominan *anabólicas (anabollein* = hacia arriba). En algunas células, la actividad anabólica y la catabólica se equilibran; en tal caso, se dice que se encuentran en un *estado constante.* Algunas células siguen en estado constante toda la vida. El crecimiento depende de que las reacciones anabólicas sean más intensas que las catabólicas. Gran parte de las reacciones químicas que intervienen en el metabolismo son catabolizadas por enzimas. Según se explicó en el capítulo 2, los componentes más importantes del protoplasma son proteínas. Muchas de estas proteínas son enzimas; de hecho, existe un número muy elevado de tales enzimas en cada célula. Las enzimas llevan a cabo en las células reacciones que necesitarían procedimientos muy drásticos para lograrse en tubos de ensayo.

La célula, claro está, no es simplemente un saco lleno de enzimas. Las proteínas de una célula pueden dividirse en dos tipos. Algunas existen como geles, otras como soles. Los geles permiten la existencia de disposiciones estructurales dentro de las células, como membranas, filamentos y microtubos. Las membranas permiten que las enzimas queden localizadas encima de ellas o dentro de ellas, y aíslan medios de composiciones diferentes. Al mismo tiempo, las membranas permiten que se produzcan reacciones entre los medios que separan. Como veremos, los lípidos entran también en la composición de algunos componentes membranosos de las células. Sin embargo, el concepto importante a tener en cuenta ahora, es que la vida depende de reacciones catalizadas por enzimas, que las enzimas son proteínas, y que el motivo de las diferencias entre las células de un mismo animal y las de diferentes animales es que las células sintetizan proteínas algo diferentes. Somos los que somos gracias a nuestras enzimas. Ni las proteínas enzimáticas ni las estructurales son constituyentes permanentes de la célula; en grado diverso sufren constante catabolia, y en su lugar se están sintetizando otras nuevas. La vida depende, pues, de la presencia continua de síntesis proteínica en las células —necesaria también para la existencia de la célula y para la realización de sus funciones. Por lo tanto, podría decirse que la indicación más importante de vida en las células es que en ellas tiene lugar constantemente síntesis de proteínas.

Propiedades fisiológicas del protoplasma

Antes de conocerse mucho de lo que hoy sabemos sobre bioquímica, y de saber que la vida dependía del metabolismo, algunas propiedades atribuidas al protoplasma parecían ser las que caracterizaban al material vivo. Estas propiedades se resumieron como sigue:

1) *Irritabilidad.* El protoplasma es sensible a la estimulación, por cuanto manifiesta algún tipo de respuesta al mismo.

2) *Conductividad.* El protoplasma estimulado en un punto conduce una onda de excitación a todo lo largo de su substancia.

3) *Contractilidad.* Una célula, formada de protoplasma, cuando es estimulada se acorta en alguna dirección.

4) *Absorción y asimilación.* Las células vivas pueden captar alimento y otras substancias, y utilizarlas.

5) *Secreción.* Las células pueden elaborar substancias nuevas útiles, diferentes de las que absorben, y mandar estos nuevos productos al medio que las rodea a través de una porción de su membrana celular.

6) *Excreción.* En alguna forma, la célula puede desembarazarse de los productos de desecho resultantes de la asimilación y utilización de alimentos.

7) *Respiración.* Una célula puede captar oxígeno y utilizarlo para oxidar diversas substancias alimenticias y obtener así energía.

8) *Crecimiento y reproducción.*

El crecimiento requiere que la síntesis de proteína sea más intensa que la pérdida de la misma. Como las células toman el alimento y el oxígeno a nivel de sus superficies, y como los productos de desecho tienen que difundirse saliendo de las células a través de su superficie, las células resultan ineficaces si aumentan excesivamente de volumen, porque sus partes externas quedan demasiado alejadas de las fuentes de alimentos y oxígeno, y del lugar donde eliminan los productos de desecho. En el crecimiento, las células suelen aumentar en número, en lugar de aumentar de volumen. La división celular ocurre por un proceso denominado *mitosis,* que describiremos en el capítulo siguiente, y el fenómeno del aumento del número de células recibe el nombre de *proliferación celular* o *hiperplasia.*

Los animales unicelulares eran muy tenidos en cuenta por quienes establecieron las listas de las propiedades del protoplasma, porque los animales unicelulares suelen presentar todas las propiedades señaladas. Un animal unicelular es, en cierto modo, un aprendiz de todo y oficial de nada, capaz de hacer muchas cosas, pero no todas ellas muy bien. Para que las células o las personas adquieran experiencia en cualquier campo, es necesario que se especialicen, y esto, claro está, ocurre también en el animal multicelular: al desarrollarse el cuerpo, unas células se especializan para efectuar un tipo de función y otras para efectuar funciones diferentes. La especialización de las células de un animal multicelular en el curso de su desarrollo tiene por consecuencia que diversos tipos de células aprovechen en grado diferente las propiedades diversas del protoplasma —las propiedades del protoplasma son las únicas aptitudes que pueden explotar. La división del trabajo, con la consiguiente especialización de función, entre los miembros de las sociedades celulares que existen en el cuerpo de un animal multicelular tienen muchas consecuencias de gran interés para el histólogo, como la especialización y la división del trabajo en los individuos de una sociedad moderna tienen muchas consecuencias de interés para el economista y el sociólogo.

CONSECUENCIAS DE LA ESPECIALIZACION DE ESTRUCTURA Y FUNCION EN CELULAS CORPORALES

1) Células que efectúan funciones diferentes tienen aspectos diversos. En lo que respecta al estudio de la estructura microscópica importa tener presente que si las células se especializan de manera que exploten alguna propiedad particular del protoplasma, adoptan un aspecto diferente del que presentan células especializadas para explotar otra propiedad del mismo. Por ejemplo, una célula muscular que se ha especializado para explotar la contractilidad, o sea, acortarse en una dirección, tiene forma alargada. Cuando dicha célula se contrae, se acorta a lo largo de su eje mayor, lo cual brinda un resultado mucho más eficaz de lo que ocurriría en una célula globular que se acortara en una dirección determinada. Las células nerviosas al especializarse para conducir desarrollan largas tiras de protoplasma (fibras nerviosas) que muchas veces se extienden a grandes distancias; por medio de estas tiras protoplásmicas, las células nerviosas pueden conducir impulsos a grandes distancias. Al especializarse para irritabilidad, se desarrollan en el ojo células nerviosas especiales sensibles a la luz, y otros tipos de disposiciones complejas se desarrollan en otras localizaciones, sensibles a estímulos particulares, como presión y calor. El microscopio electrónico ha demostrado que hay estructuras complejas en las células especializadas para secretar. Como regla general, el hecho de que las células se especialicen explotando algunas de las propiedades de su protoplasma hace que tengan estructuras y aspectos característicos observados con el microscopio de luz y el microscopio electrónico.

2) Especializaciones diferentes corresponden a tejidos diversos. Cuando el cuerpo se desarrolla, la especialización siguiendo líneas determinadas tiende a ocurrir en un tejido, y según otras líneas en otros tejidos. Por ejemplo, la irrita-

bilidad y la conductividad son las más desarrolladas en el tejido nervioso. La contractilidad es la más desarrollada en el tejido muscular. La absorción está muy desarrollada en el tejido epitelial, y la secreción en el tejido epitelial, pero también en las células de los tejidos conectivos que secretan substancias intercelulares y los que secretan anticuerpos. Cuando estudiemos cada uno de los tejidos, veremos sucesivamente que las propiedades del protoplasma son explotadas por cada uno.

3) Partes diferentes del cuerpo pasan a depender unas de otras. Como al irse desarrollando el cuerpo hay tendencia a que los grupos de células que efectúan una función especializada —o funciones estrechamente relacionadas— se localicen en un órgano o estructura especial, el cuerpo en conjunto pasa a depender de todos estos diferentes órganos o estructuras que efectúan tipos esencialmente diferentes de funciones para todo el cuerpo, cooperando constantemente unos con otros. Este concepto tiene importancia para comprender los estados patológicos, porque todo el cuerpo sufre cuando un órgano que alberga las células especializadas que efectúan alguna función esencial para todo el cuerpo está lesionado o destruido. Por lo tanto, una persona suele morir no porque todo su cuerpo haya quedado desprovisto de función, sino porque un grupo de células corporales especializadas, del cual depende toda la economía, ha sido destruido por el proceso patológico; este es el motivo de que ahora se estudie tanto la forma de efectuar trasplantes de órganos de una persona a otra. Por fortuna, el cuerpo humano en el cual la organización económica de las células es muy similar a la organización económica de las personas de nuestra sociedad moderna no experimenta enfermedades periódicas por huelgas. Las células siguen trabajando mientras son capaces de hacerlo.

4) La especialización celular tiene por consecuencia pérdida de potencialidades de las células. La palabra *potencialidad* se refiere a la capacidad de una célula de transformarse en una gran variedad de tipos diferentes de células. Se dice que el huevo fecundado es *omnipotente* porque tiene la potencialidad de formar todos los diferentes tipos de células especializadas que se desarrollan en el cuerpo. Sin embargo, la potencialidad total del óvulo sólo la conservan las células germinativas que forma para crear la generación siguiente, y no la conservan las células somáticas (*soma* = cuerpo, las células que constituyen el cuerpo), que se desarrollan a partir del huevo. El desarrollo de un cuerpo depende de la diferenciación (el proceso por virtud del cual la célula se diferencia, o sea, se especializa) que ocurre en las células que forman el cuerpo, y a consecuencia de esta diferenciación el cuerpo pasa a quedar compuesto de diferentes familias celulares. Cuando a consecuencia de la diferenciación se ha formado una familia celular, desde aquel momento los miembros de la familia son incapaces de transformarse en células de otras familias, o dar origen a las mismas; en otras palabras, el advenimiento de la especialización celular suele acompañarse de restricción de la potencialidad de las células que se están especializando, de manera que son incapaces de transformarse o producir células de una familia que no sea aquella a la cual pertenecen. Si las personas de nuestra sociedad moderna estuvieran organizadas tan rígidamente como las células, probablemente ello significaría que los hijos de los médicos acabarían siempre siendo médicos, y que este libro nunca se habría escrito porque el padre del autor era un industrial.

5) La especialización celular origina pérdida de capacidad reproductora. De la misma manera que la especialización incluye una disminución de la potencialidad de las células somáticas, parece que tarde o temprano también trastorna la capacidad de las células para reproducirse. Las especies se perpetúan no por células somáticas, sino por células germinativas multipotentes. Las células germinativas se perpetúan como tales a través de innumerables generaciones de individuos de la especie. Las restricciones de la capacidad productora que resultan de la especialización son manifiestas en algunas células inmediatamente después del nacimiento; en otros tipos celulares quizá no resulten visibles durante la vida del individuo. De todas maneras, hay motivos para creer que incluso aquellas células somáticas que siguen reproduciéndose toda la vida no pueden seguir reproduciéndose indefinidamente, según veremos más adelante.

Tres categorías de células corporales

Si se produce especialización constituyendo diversas familias de células somáticas en el cuerpo, y a expensas de la capacidad reproductora, cabría preguntar cómo la población celular de un cuerpo se conserva toda la vida. Al

considerar este problema conviene recordar que, en números redondos, hay tres categorías de células en el cuerpo; éstas tienen capacidades reproductoras diferentes.

Categoría 1. Al tiempo de nacer, hay algunas células en el cuerpo en las cuales parece haberse logrado un estado muy especializado a expensas de una pérdida completa de toda capacidad reproductora. Además, no hay provisión para substituir estas células especializadas si se desgastan o destruyen. Las células nerviosas constituyen un ejemplo clásico de este tipo. Todos hemos nacido con las células nerviosas que poseeremos toda la vida, y al irse desgastando o destruyendo durante toda la vida disminuye continuamente su número, lo cual es una idea bastante deprimente cuando se siguen escribiendo ediciones sucesivas de un mismo libro.

Categoría 2. Diversos tipos de células corporales que se especializan altamente para efectuar alguna función particular, se desgastan o se pierden desde las superficies corporales, muchas veces con ritmo rápido. Sin embargo, al paso que las células altamente especializadas de esta segunda categoría, como las células nerviosas, son incapaces de reproducirse, poseen, a diferencia de las células nerviosas, una provisión para substitución de células especializadas de la misma categoría. Esto se logra porque las células altamente diferenciadas van acompañadas de células de la misma familia que todavía no se han diferenciado hasta el punto que hayan perdido su capacidad reproductora. Estas células reciben el nombre de *células madres* o *células germinativas* de la familia a la cual pertenecen. Al reproducirse conservan una provisión de células de este tipo familiar particular, de manera que siempre haya algunas disponibles para diferenciarse y substituir a las que se han perdido. Esto significa que en muchas partes del cuerpo hay un *recambio continuo, muchas veces rápido, de la población celular;* la *población celular* existe en *estado constante* aunque cada uno de sus miembros vaya cambiando.

Las familias celulares de esta segunda categoría han sido ampliamente estudiadas por Leblond y colaboradores, que han comprobado, por ejemplo, que las células especializadas que revisten la mayor parte del intestino tienen una vida que sólo dura días, después de los cuales se caen y pierden en la luz del intestino. Las células viejas que se pierden son substituidas por células nuevas con el mismo ritmo con el cual se pierden las viejas. Las células que recubren nuestro cuerpo en la capa externa de la piel también tienen una vida limitada, antes de perderse exfoliadas. Nuestros glóbulos rojos, altamente especializados, son incapaces de reproducirse y sólo duran unos cuatro meses; en consecuencia, han de ser substituidos constantemente. Incluso el tejido de nuestros huesos se deteriora, en diversos lugares se disuelve, y debe ser substituido toda la vida. Por lo tanto, en diversas partes de nuestro cuerpo tiene lugar un recambio continuo de la población celular: las células más viejas y más diferenciadas, que no pueden reproducirse, se pierden a nivel de la superficie o desaparecen en alguna otra forma, y su lugar es ocupado por células nuevas que se diferencian a partir de un fondo común de células madre, que son específicas para diferenciarse en células del tipo particular considerado.

Categoría 3. En el cuerpo hay otros tipos de células que parecen representar una excepción a las reglas según las cuales la función especializada interfiere con la capacidad reproductora, ya que hay varios ejemplos de células muy diferenciadas que en determinadas circunstancias pueden reproducirse. Sin embargo, a tales células altamente especializadas, que conservan la capacidad reproductora, no suelen ser requeridas por su capacidad reproductora muy frecuentemente después que se ha completado el crecimiento del órgano en el cual viven. Células de esta categoría se encuentran principalmente en órganos donde las células tienen una supervivencia prolongada, y donde la división celular se produce raramente después de alcanzada la maduración completa. Las células del hígado son un ejemplo de esta categoría. En condiciones normales, las células hepáticas viven largo tiempo; por lo tanto, raramente se observa división celular en el hígado de un adulto normal. Sin embargo si se extirpan los dos tercios del hígado de un animal de experimentación, las células del tercio restante se dividen y reproducen tan rápidamente que el hígado se restablece hasta sus dimensiones primitivas en unos pocos días. Las células de otros órganos —por ejemplo, las que constituyen la secreción externa del páncreas— y las células de diversas glándulas que fabrican hormonas son muy especializadas. En condiciones normales raramente se reproducen, ya que viven largo tiempo; pero en estado patológico pueden sufrir división y, por lo tanto, demostrar que, si bien están especializadas, no han perdido la capacidad de reproducirse. De lo dicho sobre las tres categorías generales de células se deduce que es

imposible establecer una generalización categórica indicando que la pérdida de capacidad reproductora siempre sea consecuencia de la especialización celular.

Tal generalización sería válida para células de las dos primeras categorías, pero no para las de la tercera.

Sin embargo, lo que hemos estado considerando es lo que puede estudiarse en un individuo a lo largo de toda su vida normal. Otro problema es considerar si las células corporales colocadas en un medio adecuado pueden seguir reproduciéndose indefinidamente, o si a consecuencia de ser células corporales tienen algo limitada su capacidad reproductora. Una forma de intentar resolver esta pregunta ha sido trasplantar células corporales a soluciones nutritivas adecuadas fuera de la economía, e intentar determinar si en este medio siguen reproduciéndose indefinidamente, en la forma que vamos a ver.

Términos in vivo e in vitro

Que las células vivas podían transferirse del cuerpo a soluciones adecuadas donde sería posible estudiar su crecimiento directamente con el microscopio, lo demostró Harrison hace varias décadas. Utilizando este método pudo observar fibras nerviosas creciendo a partir de neuronas. Más tarde se comprobó que algunas células corporales se multiplicaban en medios adecuados. La técnica suele describirse como método in vitro (*vitreum* = vidrio), a pesar de que actualmente se utilizan muchas veces recipientes de plástico en lugar de receptáculos de vidrio para cultivar células in vitro. En contraste con los conocimientos logrados mediante experimentos in vitro, la experiencia obtenida por trabajos en animales completos se considera estudio efectuado in vivo.

Los métodos de cultivo de células y cultivo de tejidos, junto con lo que hemos aprendido sobre el uso de estos métodos, han sido descritos en diversos libros sobre el tema; algunos se incluyen al término de este capítulo. No resulta posible ni adecuado describir este campo de investigación detalladamente en un libro sobre histología. De cuando en cuando debemos estudiar diversos puntos que se han aclarado mediante métodos de cultivo de células y cultivos de tejidos; cuando así ocurra describiremos detalles acerca de los métodos que se utilizan, para poder comprender los resultados.

¿Qué es lo que limita la capacidad reproductora de las células madre?

Se tuvo la esperanza de que el método in vitro pudiera ayudar a resolver el problema de si las células madre, a las cuales corresponde la renovación constante de las células de tantas familias corporales, podrían, conservadas en medio adecuado, seguir proliferando indefinidamente, o si había en ellas algún factor inherente que, fuera cual fuera el medio en el cual se hallaran, limitara el número de veces que pueden dividirse. Este problema, claro está, tiene importancia para estudiar el problema del envejecimiento. El envejecimiento, ¿depende de factores inherentes de células somáticas, o bien depende de dificultades insuperables impuestas a ellas porque no han vivido en un cuerpo organizado o que no es capaz de asegurar un medio adecuado para los miles de millones de residentes celulares?

Hace unas décadas se opinaba, en general, que algunas células corporales de tipo de célula madre, en condiciones adecuadas podían multiplicarse indefinidamente in vitro. Esta opinión, muy extendida, dependía básicamente de las experiencias del difunto Alexis Carrel, quien, junto con sus colaboradores conservó un cultivo de una cepa de fibroblastos, procedentes de pollito durante más de 20 años, cuando terminó el experimento. Como 20 años era un periodo de tiempo mucho mayor que la vida del pollito del cual se obtuvieron las células, y como las indicaciones eran de que si hubiera continuado la experimentación las células habrían seguido multiplicándose mientras se hubieran cuidado adecuadamente, las conclusiones generales de este trabajo fueron que algunas células corporales en condiciones debidas podían ser inmortales. Este concepto, claro está, conllevó la deducción de que el envejecimiento no dependía de que las células madre fueran cada vez menos capaces de reproducirse; sin embargo, hoy se cree que las células en estos cultivos al término del ensayo no eran descendientes de las células con las cuales se inició el cultivo. Probablemente los cultivos habían sufrido la adición de células frescas provenientes de los extractos de embriones utilizados para alimentar los cultivos.

Es cierto que desde los tiempos de Carrel se ha observado que diversas líneas celulares siguen cultivándose. Pero cuando se estudiaron estas células con los nuevos métodos para identificar sus cromosomas (que describiremos en

el capítulo siguiente), métodos de los que no se disponía en tiempos de Carrel, fue evidente que las células de muchas de las líneas que proliferan indefinidamente habían sufrido alteraciones en su contenido cromosómico. Por lo tanto, las células de estas líneas que se multiplican indefinidamente no son células normales. Además, las células de muchas o la mayor parte de líneas celulares que pueden cultivarse indefinidamente, al ser inyectadas a huéspedes idénticos a aquellos de los cuales se obtuvieron las células cultivadas, crecen constituyendo células malignas (cáncer) y destruyen su huésped.

Finalmente, cada vez parece más seguro que si las células siguen normales en los cultivos de tejidos sólo pueden dividirse cierto número de veces. Claro está, es muy difícil tener la seguridad de que no exista ningún otro factor, aparte de la capacidad de las células para dividirse, al cual le corresponda la pérdida de la capacidad reproductora de la célula. Sin embargo, diversas experiencias in vivo, en las cuales células o tejidos son trasplantados, parecen sugerir tal conclusión. Un artículo interesante sobre este tema fue escrito por Hayflick para *Scientific American* (ver referencias).

Hoy por hoy, la mayor parte de los datos obtenidos con estos ensayos sugieren que la capacidad reproductora de las células somáticas es limitada. Que la única forma como las células somáticas pueden adquirir capacidad reproductora ilimitada es transformándose en células malignas (cáncer). En este sentido, el cáncer representa el intento de algunas células somáticas para lograr la inmortalidad. Como hemos tocado el tema del cáncer quizá proceda considerarlo algo más, aunque brevemente.

Naturaleza del cáncer

La enfermedad generalmente denominada cáncer, superficialmente parece ser muy simple. La explicación más corriente es que alguna célula corporal, muchas veces del tipo de célula madre, sufre un cambio genético de tal naturaleza que la célula alterada es mucho menos sensible que sus vecinas a los factores que controlan las poblaciones celulares de la economía; por lo tanto, se multiplica en condiciones en las cuales la reproducción de las células normales quedaría limitada. El hecho de que tales células escapen de los mecanismos de control del desarrollo se asocia, en forma más o menos recíproca, con una pérdida de capacidad para diferenciarse y, por lo tanto, para manifestar propiedades funcionales especializadas. A consecuencia de estas propiedades suele decirse que las células cancerosas destinan todas sus energías a crecer, en lugar de funcionar. Como el cambio que transforma las células corporales en células cancerosas tiene lugar en su mecanismo genético, las células cancerosas pueden transmitir sus características de poca sociabilidad a su descendencia. En consecuencia, una vez iniciado, el cáncer sigue creciendo, y si no se extirpa o destruye en etapa temprana, las células cancerosas que se van multiplicando invaden otros tejidos y órganos, incluso se diseminan por la linfa y la sangre a otras partes del cuerpo, donde establecen nuevos centros de crecimiento, denominados crecimientos secundarios o metástasis.

Al perder su capacidad de responder a la influencia que hace que las células normales se diferencien y limiten su crecimiento, las células cancerosas, en cierto modo, cubren los requisitos de la inmortalidad para una célula corporal. Claro está, no son capaces de demostrar la inmortalidad en el cuerpo en el cual se desarrollan, ya que si se dejan multiplicar en él acaban destruyéndolo. Pero si se extirpan y se hacen crecer in vitro, algunos tipos, por lo menos, pueden propagarse indefinidamente. Además, si las células de un cáncer nacido en un animal de experimentación se transfieren regularmente a otros animales de la misma cepa, siguen propagándose indefinidamente; de hecho, por trasplante continuado muchas veces sufren nuevas mutaciones, por virtud de las cuales aumenta su malignidad. Algunos cánceres se han conservado en ratones por este medio durante varias décadas. Las células cancerosas parecen capaces de reproducirse indefinidamente.

Por lo tanto, los estudios experimentales parecen sugerir que, a menos que las células madre del cuerpo sufran una transformación maligna, no pueden propagarse indefinidamente. En consecuencia, la capacidad de responder a la influencia que desencadena la diferenciación, existente en células madre normales, parecería asociarse con factores que limitan su capacidad reproductora.

Resumen de las consecuencias de la especialización (diferenciación) de células somáticas

Las células somáticas que forman el huevo fecundado se vuelven diferentes unas de otras.

Este cambio que las distingue se denomina diferenciación. En general, la diferenciación tiene por consecuencia que las células somáticas se utilicen más o menos para explotar algunas de las diversas propiedades del protoplasma. Al especializarse para efectuar alguna función especial, las células somáticas de los mamíferos por regla general *pierden su potencialidad para transformarse en células de otros tipos.* Además, al diferenciarse, las células suelen asumir forma y aspecto especiales reconocidos. Algunas propiedades del protoplasma se desarrollan más en las células del tejido epitelial, otras en las células del conectivo, del muscular y del nervioso. Como algunos tipos de células especializadas tienden a reunirse en órganos o partes especiales de la economía, los diversos órganos y partes del cuerpo dependen de las actividades de las otras si el cuerpo en conjunto ha de sobrevivir; por lo tanto, la dependencia mutua es el precio que pagan las células para especializarse en un organismo multicelular. Finalmente, la diferenciación de células en sitios especializados en muchos casos afecta su capacidad reproductora. En diversas partes del cuerpo, donde las células se desgastan o se pierden, hay dispositivos para conservar la población celular, porque algunas de las células no se diferencian sino que persisten como células de reserva o células madre en un estado relativamente indiferenciado, y en él siguen reproduciéndose y proporcionando células que se distinguen para conservar la población de células diferenciadas. Pero hay datos indicadores que incluso las células madre no pueden seguir reproduciéndose indefinidamente, y este puede ser un factor que intervenga en el proceso de envejecimiento.

Especialización de la estructura y las funciones dentro de la célula

En los dos capítulos siguientes veremos que hay una especialización de estructura y función *dentro* de la célula. Al estudiante pueden ayudarlo, para leer los dos capítulos siguientes, algunas observaciones preliminares.

Según ya hemos señalado, las células tienen dos partes principales, núcleo y citoplasma (figura 2-3). Estas dos partes de la célula están especializadas para funciones diferentes. El núcleo, que contiene el aparato hereditario de la célula, opera de manera que imparte las mismas características hereditarias a cada una de las dos células hijas que se forman en ocasión de la división celular. La base física del aparato hereditario se halla en estructuras denominadas *cromosomas* a lo largo de los cuales están distribuidos diversos *genes.* En una célula que efectúa una función determinada, sólo son activos algunos genes dirigiendo la operación celular; los genes que están operando en un tipo de célula especializada no son precisamente los mismos que están dirigiendo operaciones de tipo diferente en una célula especializada. La base química de la función genética es el DNA. *La única forma como los genes pueden dirigir el crecimiento de las células, o las funciones de las mismas, es estableciendo los tipos especiales de proteínas que son sintetizadas en ellas;* y todas las enzimas que intervienen en el metabolismo son proteínas.

La mayor parte de la síntesis proteínica ocurre en el citoplasma; por lo tanto, el citoplasma es la factoría de la célula. Cuáles proteínas van a ser sintetizadas en el citoplasma de cada célula depende del DNA de los cromosomas, mediante un servicio de mensajero que opera desde el núcleo hasta el citoplasma, según veremos en el próximo capítulo. Los tipos de proteínas sintetizadas en el citoplasma rigen las funciones que serán efectuadas por los diferentes tipos de células —por ejemplo, si la célula se va a especializar, pongamos por caso, para contraerse o para actividades secretorias. Incluso el tipo particular de secreción que producen las células se establece, de la misma manera, por los genes particulares que dan instrucciones a dichas células.

ALGUNOS POSIBLES FACTORES RELACIONADOS CON LA DIFERENCIACION

El proceso de diferenciación se refiere al fenómeno de las células que, nacidas de una sola célula madre, el huevo fecundado, se distinguen unas de otras. Además a su transformación, de manera que originan diferentes familias celulares, cuyos miembros más tarde transmitirán su naturaleza especial a su descendencia. *Parecería,* pues, que la diferenciación tiene por consecuencia que las células se transformen genéticamente.

El hecho de que las células corporales *parezcan* transformarse genéticamente durante el proceso de diferenciación, de manera que las diferentes familias celulares que nacen más tarde originan células estrictamente del correspon-

diente tipo familiar específico, podría sugerir que los genes de las células de los diversos tipos familiares se han vuelto diferentes. Para que esto ocurriera —para que los genes de células que se están diferenciando se volvieran diferentes en diversos tipos celulares— sería necesario que se produjeran mutaciones. De hecho, una explicación de la diferenciación, que se consideraba por lo menos en lo pasado, era que la diferenciación dependía de una serie de mutaciones que se producían en las células corporales durante el proceso del desarrollo. Sin embargo, este concepto se desvanece por lo que ahora sabemos sobre mutaciones. Las mutaciones son acontecimientos al azar. La diferenciación es un proceso ordenado que, además, en muchos casos está netamente dirigido por factores ambientales. No puede imaginarse que dependiera de mutaciones particulares diferentes producidas ordenadamente.

Si la diferenciación no depende de cambios espontáneos que ocurren en los genes celulares durante el desarrollo, quedamos con la idea de que las células corporales de todo individuo se van distinguiendo unas de otras, y después propagan su propio tipo especial familiar de célula, porque factores ambientales en una etapa particular del desarrollo destruyen en alguna forma determinados genes celulares de manera que otros pueden manifestarse plenamente, o porque influencias ambientales actúan causando activación de algunos genes y, al mismo tiempo, supresión de otros. Como diversas familias celulares en el cuerpo sólo reproducen su propio tipo familiar de célula, la supresión de genes y la activación de otros, una vez producida, se manifiestan como si fueran irreversibles.

Sin embargo, trabajos recientes sugieren que el motivo de que los mismos genes sean activos y queden suprimidos de una a otra generación, en una familia celular determinada, no es porque se produzca en ellos un cambio irreversible. Por lo contrario, parece que los genes que deban ser activos y los que deban ser suprimidos en una célula determinada dependerán del citoplasma que alberga el núcleo en el cual se hallan contenidos los genes. Se ha comprobado recientemente (ver referencias de Gurndon) que cuando el núcleo de una célula epitelial del intestino de un renacuajo se trasplanta a un huevo enucleado de rana, puede desarrollarse un embrión complejo. Parece, por lo tanto, que después de producido cierto grado de diferenciación en una célula, de manera que queda especializada para actuar como célula de revestimiento del intestino de un renacuajo, tales activación y supresión de genes en dicha célula (necesarias para conservarla en forma de un tipo celular especial, con función especial) no requieren que ninguno de los genes de su núcleo pierdan su potencialidad original, porque todavía son capaces de dirigir la formación de un embrión completo. Parece, pues, que los genes que deban expresarse y los que deban suprimirse en una célula en desarrollo dependerán del citoplasma. Sin embargo, después que el citoplasma ha hecho lo necesario para lograr la activación de algunos genes y la supresión de otros, estableciendo un tipo especial de célula, la composición proteínica del protoplasma de dicha célula es de un tipo especial controlado por los genes que han sido activados. En consecuencia, cuando una célula de una familia especial se divide, los genes nucleares que se duplican para lograr una serie completa para cada célula hija, siempre quedan albergados en el citoplasma de la célula materna en división; por lo tanto, cuando el citoplasma se divide para formar células hijas, el tipo especial de citoplasma de dicha línea celular seguirá conservando los mismos genes activados y los mismos suprimidos que los genes activados y suprimidos en la célula madre.

Parece, pues, que las características particulares de una familia celular determinada se hallan establecidas originalmente en el cuerpo porque alguna influencia ambiental afecta el citoplasma de una célula o grupo de células, de manera que el citoplasma, a su vez, afecta los genes del núcleo haciendo que algunos sean activados y otros sean suprimidos. Cuando esto ocurre, los genes activados desde aquel momento dirigen la síntesis de proteína en el citoplasma de manera que se conserve la composición citoplásmica que continuará actuando para conservar activados estos mismos genes. En consecuencia, la conservación de una familia celular parecería depender del citoplasma de los genes de las células de dicha familia, que continuarían actuando mutuamente, generación tras generación, para conservar un status quo particular.

Como el citoplasma de un óvulo no ha adquirido todavía las calidades especializadas de una célula diferenciada, cabe pensar que no actuaría conservando los genes de un núcleo trasplantado obtenido de una célula diferenciada en sus estados previos respectivos de activación y supresión, y que tal activación y supresión de genes, que se produce en las diversas células que más tarde se desarrollan a partir del huevo,

estarían dirigidas desde el citoplasma de las diversas células. Las influencias que podría ejercer el citoplasma sobre los genes nucleares en diversas células, a su vez pudieran depender de que el citoplasma de estas células diferentes estuviera rodeado de medios externos diferentes (o que tuviera una composición diferente por la forma como se dividió). En relación con esta idea debe apreciarse un hecho: influencias ambientales podrían afectar el citoplasma de una célula completamente indiferenciada en forma bastante fácil, porque los tipos enzimáticos de su citoplasma todavía no se han especializado completamente para estimular la activación de solamente algunos genes y la supresión de otros. Pero cuando las influencias ambientales empiezan a afectar el citoplasma, éste empieza a estimular la activación de determinados genes; por lo tanto, el citoplasma, a su vez, tiende a volverse más especializado y, por ello, menos sensible a las influencias ambientales. En consecuencia, parece que cuanto más se diferencian las células, menos sensibles resulta su citoplasma a influencias externas que pudieran afectar su diferenciación.

Por lo tanto, las vías de diferenciación abiertas a los miembros de la mayor parte de células corporales se limitan a la formación de los pocos tipos celulares que caracterizan la familia en cuestión.

El siguiente problema a considerar en relación con la diferenciación es, cómo agentes ambientales —o más específicamente, factores fuera del núcleo— pudieran, actuando sobre el citoplasma, activar la expresión de algunos genes.

En primer lugar, estudiando sistemas bacterianos, se conocen mecanismos que explican cómo la expresión de un gen determinado puede estimularse por un factor ambiental. Por ejemplo, si algunas cepas de *E. coli* —una variedad de bacterias— se hacen crecer en un medio que no contiene galactósido, las bacterias sólo producen indicios de la enzima (una proteína específica) que puede desintegrar los galactósidos. Pero si se añaden galactósidos al medio, la enzima es producida en gran cantidad por las células bacterianas. Como la producción de esta enzima se sabe que se halla bajo control de un gen especial, el hecho demuestra que un factor externo al núcleo puede estimular la expresión de un gen. Este fenómeno recibe el nombre de *inducción de una enzima.* Attardi ha demostrado que la inducción de una enzima aumenta la intensidad de síntesis de RNA mensajero, que dirige la síntesis de la enzima correspondiente.

Cabría preguntarse si mecanismos similares al señalado actuarían en la diferenciación. Sabemos que en las primeras divisiones del huevo fecundado, los componentes del citoplasma (alimento almacenado, por ejemplo), se dividen desigualmente en las primeras generaciones de células hijas y, por lo tanto, no es imposible que substancias que pudieran inducir diferentes enzimas sean atribuidas a diferentes células hijas en cantidades diversas; y que, en consecuencia, la expresión de diferentes genes sea estimulada en diversas células hijas, que en esta forma alcancen distintas constituciones proteínicas.

Es más difícil aclarar cómo factores ambientales pudieran explicar la supresión de genes que pudiera persistir en la descendencia de una célula. La explicación más probable es que la supresión de un gen sea un producto secundario de las reacciones que intervienen para estimular la expresión genética, y que incluya inhibiciones complejas de tipo de retroalimentación (feed-back).

Jacob y Monod, han estudiado los sistemas bacterianos y los posibles mecanismos de supresión genética.

Todavía conocemos menos por qué motivo la diferenciación, con activación de unos genes y supresión de otros, podría disminuir la capacidad reproductora de las células; lo conocemos menos que los mecanismos que intervienen en el hecho de que factores ambientales causen activaciones específicas de genes y supresiones específicas de genes, ambas permanentes. En general, parece que los genes que controlan las enzimas a las cuales corresponde la duplicación de DNA (la base química de los genes) quedan suprimidas en grado variable cuando se activan otros genes que controlan funciones especializadas en las células.

BIBLIOGRAFIA

Para bibliografía sobre recambio celular y sistemas de renovación celular en diversos tipos de tejidos epiteliales, ver la bibliografía del tema en el capítulo 8. Para bibliografía sobre recambio celular en otras estructuras, ver los capítulos correspondientes.

LIBROS Y ARTÍCULOS SOBRE CULTIVOS CELULARES Y FORMAS DE EMPLEAR ESTE MÉTODO PARA ESTUDIAR LA LONGEVIDAD Y LA DIFERENCIACIÓN DE CÉLULAS SOMÁTICAS

Carrel, A.: On the permanent life of tissues outside of the organism. J. Exp. Med., *15*:516, 1912.

Fell, H. B.: Histogenesis in tissue culture. *En* Bourne, G. (dir.): Cytology and Cell Physiology. 2a. ed. London, Oxford, 1951.

———: Recent advances in organ culture. Sci. Progr., *162:* 212, 1953.

Harris, M.: Cell Culture and Somatic Variation. New York, Holt, 1964.

Hayflick, Leonard: History of the development of human diploid cell strains. *En* Proceed. Human Diploid Cell Strains, p. 37, 1963.

———: Human cells and aging. Sci. Amer., *218:*32, 1968.

Merchant, D. J. y Neel, J. V.: Preface. *En* Approaches to the Genetic Analysis of Mammalian Cells. Ann Arbor, University of Michigan Press, 1962.

Parker, R. C.: Methods of Tissue Culture. 3a. ed. New York, Hoeber, 1961.

Puck, T. T., Ciecirua, S. J. y Fisher, H. W.: Clonal growth in vitro of human cells with fibroblastic morphology. J. Exp. Med., *106:*145, 1957.

ARTÍCULOS Y LIBROS CON MATERIAL SOBRE DIFERENCIACIÓN CELULAR

Attardi, G.: Stimulation of the rate of synthesis of specific messenger RNA after enzyme induction in *E. coli. En* Harris, R. J. C. (dir.): Biological Organization at the Cellular and Supercellular Level, p. 43. New York, Academic Press, 1963.

Brachet, J.: The Biochemistry of Development. New York, Pergamon Press, 1960.

Ebert, J. D.: Interacting Systems in Development. New York, Holt, 1965.

Gurndon, J. B.: Transplanted nuclei and cell differentiation. Sci. Amer., *219:*24, 1968.

Gurndon, J. B. y Woodland, H. R.: The cytoplasmic control of nuclear activity in animal development. Biol. Rev., *43,* No. 2:233, 1968.

Jacob, François y Monod, Jacques: On the regulation of gene activity. Sympos. Quant. Biol., *26:*193, 1961.

———: Elements of regulatory circuits in bacteria. *En* Harris, R. J. C. (dir.): Biological Organization at the Cellular and Supercellular Level, p. 1. New York, Academic Press, 1963.

———: Genetic repression, allosteric inhibition and cellular differentation. *En* Cytodifferentiation and Macromolecular Synthesis, 21st Symposium, p. 30, New York, Academic Press, 1963.

Hadorn, Ernest: Transdetermination in Cells. Sci. Amer., *219:*110, 1968.

McElroy, W. D. y Glass, B. (dirs.): The Chemical Basis of Development. Baltimore, Johns Hopkins Press, 1958.

Monod, Jacques y Jacob, François: General conclusions: teleonomic mechanisms in cellular metabolism, growth, and differentiation. Sympos. Quant. Biol., *26:*389, 1961.

Sherbet, G. V. y Lakshmi, M. S.: Structural organization and embryonic differentiation. Int. Rev. Cytol., *22:*147, 1967.

Sonneborn, T. M.: Beyond the gene. Am. Sci., *37:*33, 1949.

Waddington, C. H. (dir.): Biological Organization, Cellular and Subcellular. New York, Pergamon Press, 1959.

CAPITULO 6

Núcleos

ESTUDIO MICROSCOPICO DE LAS CELULAS EN CORTES

MATERIAL DE INTRODUCCIÓN

Cómo identificar células en cortes de tejidos de animales no es tan fácil para el principiante como podría pensarse, puede ahorrarse mucho tiempo si empieza por examinar un corte de una parte del cuerpo que esté casi totalmente constituida por células, y células que en su mayor parte (66 por 100) sean del mismo tipo. Un corte de hígado tiene estas ventajas. Además, las células que comprenden la mayor parte de la población del hígado tienen núcleos que ilustran muy netamente los diversos componentes nucleares que hemos de estudiar en este capítulo. Por lo tanto, a continuación: 1) vamos a ocuparnos de la localización y manera de distinguir células hepáticas, luego 2) procederemos al estudio detallado de núcleos como se observan en las células hepáticas.

Digamos de inmediato que por ahora el estudiante no ha de intentar aprender la estructura microscópica del hígado. Todo lo que necesita estudiar acerca del hígado es que la mayor parte de células observadas en este órgano son similares, y que en los cortes se observan dispuestas en hileras.

Cómo identificar hileras de células hepáticas. Si se examina un corte de hígado con poco aumento, y se desplaza la preparación, puede encontrarse fácilmente un campo parecido al de la figura 6-1. Pueden distinguirse hileras de células hepáticas porque son de color rojo a rosado y están separadas entre sí por conductos pálidos (que, según veremos más tarde, son vías para la sangre).

Cómo identificar los núcleos. Con el objetivo de poco aumento pueden observarse objetos de color azul, redondos u ovoides, dispersos a lo largo y *dentro de la substancia de las hileras.* Estos son los núcleos de las células hepáticas.

Es más fácil distinguir los núcleos que las células separadas de una hilera. El citoplasma de cada célula hepática está en contacto con el citoplasma de las células vecinas de la misma hilera y con el microscopio de luz puede ser difícil o imposible distinguir los límites de tales células que constituyen una hilera (figura 6-1). El motivo de que mencionemos este hecho es que cuando algunos estudiantes empiezan la observación de células en cortes esperan observarlas como objetos únicos o aislados, según suelen presentarse en esquemas de textos elementales. Como los núcleos son los únicos objetos de una serie de células hepáticas que están netamente aislados unos de otros, y como son objetos redondeados, un estudiante poco avezado puede cometer el mismo error que el autor confiesa cometió cuando era principiante —el de tomar equivocadamente los núcleos por células completas. Sin embargo, una vez que el estudiante examina un campo representativo de un corte de hígado con el objetivo de inmersión de aceite, ha de distinguir fácilmente las diferentes células del hígado y sus núcleos, pues con estos aumentos cada célula hepática tiene aproximadamente de la quinta a la séptima parte de la amplitud del campo de anchura, según el ocular utilizado (fig. 6-2).

TÉRMINO "NÚCLEO DE INTERFASE"

Este término nació al estudiar los tipos de células que se dividen en forma bastante regular. En células de este tipo hay siempre un periodo de tiempo entre dos divisiones celulares sucesivas durante el cual se dice que la célula

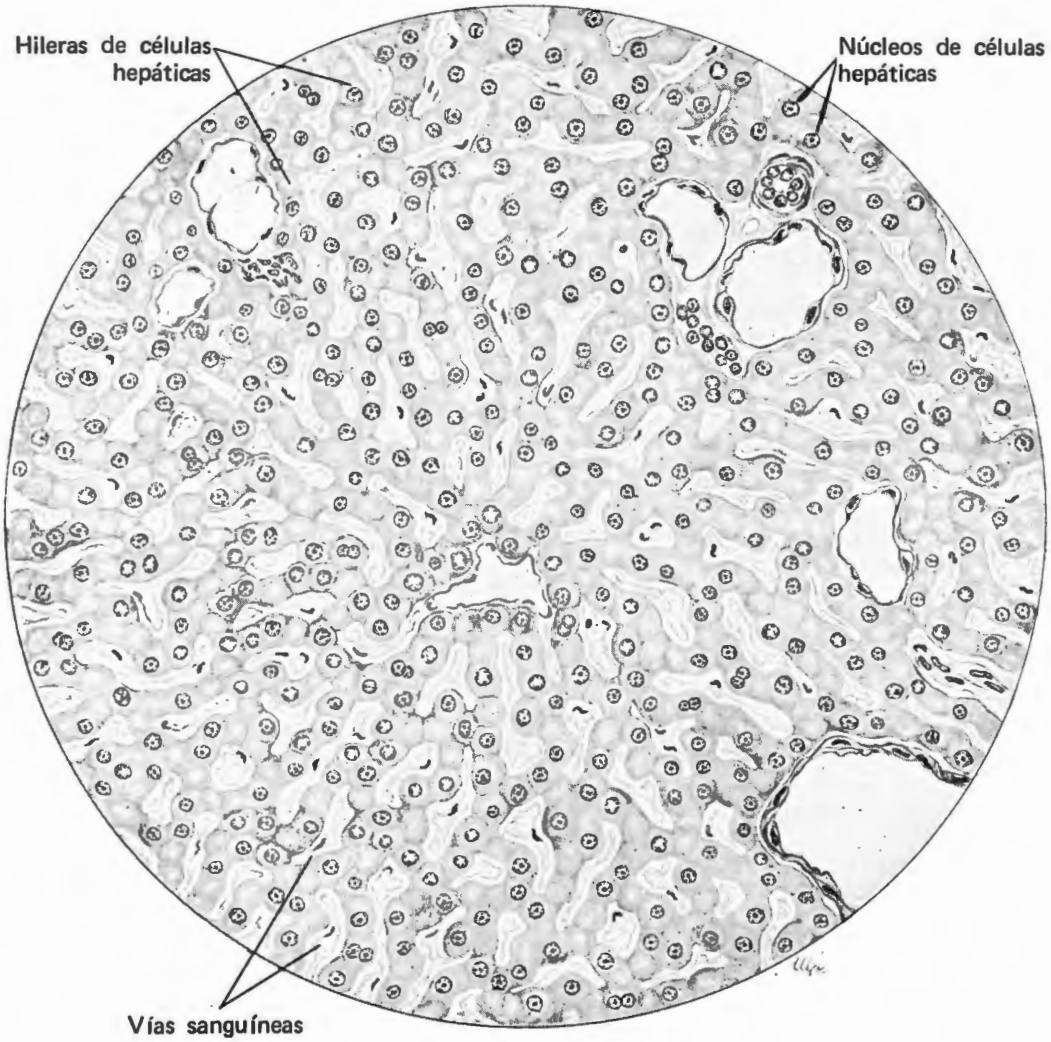

FIG. 6-1. Corte teñido con H y E de hígado, examinado con objetivo de poco aumento es fácil encontrar un campo similar al aquí presentado. Lo importante a observar es que hay hileras de células hepáticas que están separadas unas de otras por conductos sanguíneos. Luego debe observarse que hay núcleos redondeados teñidos en azul dentro de la substancia de los cordones de células hepáticas, que está de color rosado a rojo. El material rosado o rojo es el citoplasma de las células hepáticas.

se halla en *interfase* porque existe en el periodo *entre* dos fases de división. La célula efectúa su trabajo primario cuando se halla en interfase. Según describiremos dentro de pocas páginas, el núcleo es una célula que al entrar en proceso de división celular se modifica considerablemente, y sólo recupera su aspecto normal cuando la división ha terminado y entra en interfase.

Aunque, hablando estrictamente, el término *interfase* se refiere a células que han acabado una división celular y que más tarde empezarán otra, o sea, las células que se hallan *entre* dos divisiones sucesivas —el término también se aplica a células que se hallan en estado normal de trabajo, aunque quizá nunca vuelvan a dividirse. En otras palabras, toda célula que no

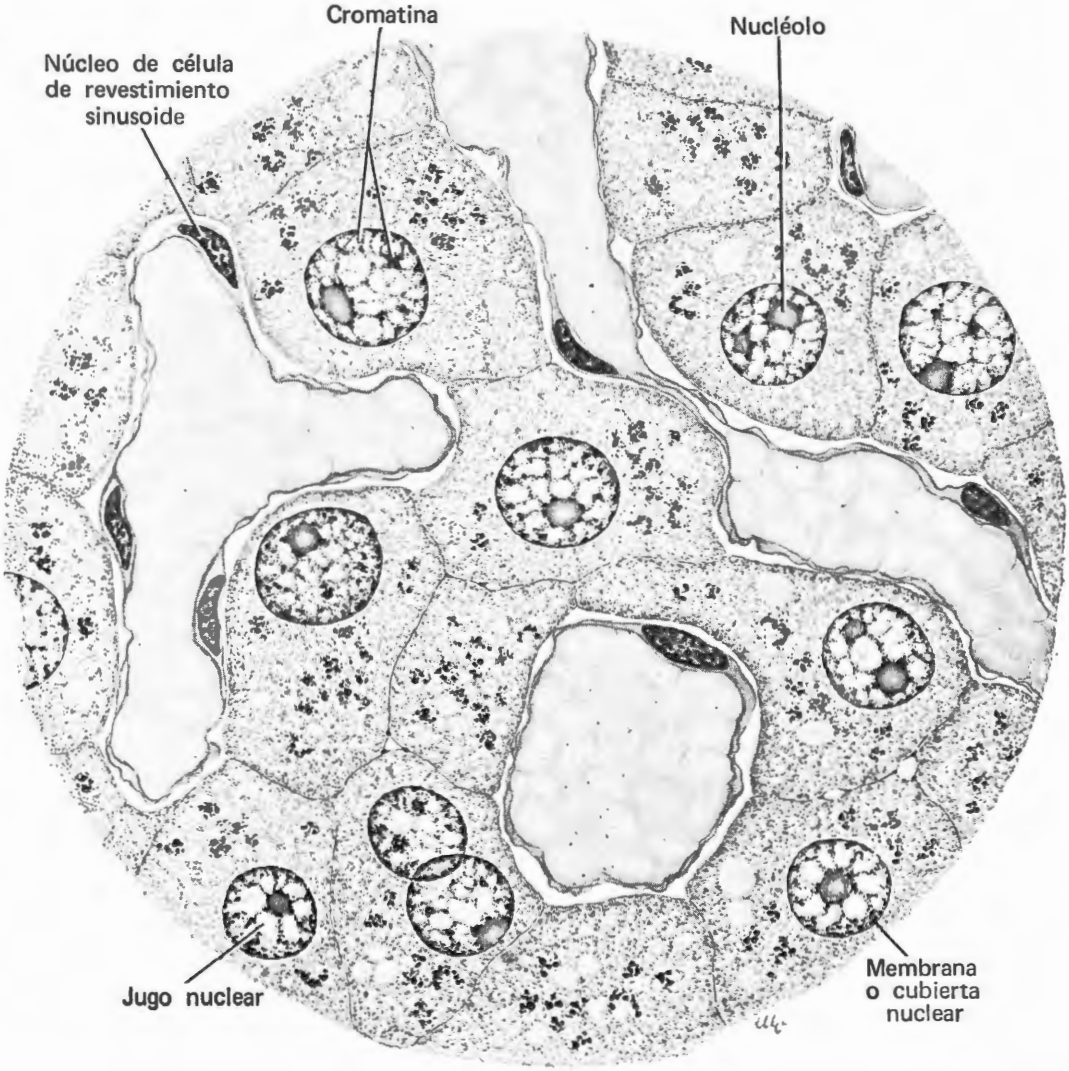

FIG. 6-2. Esto es lo que debe verse con inmersión de aceite al examinar un corte de hígado. Los detalles a observar son los siguientes: en primer lugar, cada núcleo de célula hepática contiene un nucléolo teñido de azul *(arriba, derecha)*, el resto de cada núcleo está constituido por tiras finas o gránulos de material azul (que es cromatina, *arriba, centro)*, entre los cuales hay pequeños espacios que parecen vacíos; estos últimos contienen jugo nuclear *(abajo, izquierda)*. Cada núcleo está rodeado por una membrana o cubierta nuclear *(abajo, derecha)*. Obsérvese también *(arriba, izquierda)* que los núcleos de las células que revisten los espacios sanguíneos son más obscuros, menores y más alargados que los núcleos de las células hepáticas; en éstos la cromatina está más condensada. Dentro de los conductos sanguíneos es frecuente observar contornos de glóbulos rojos.

esté en proceso de división se denomina una célula en interfase, y su núcleo es un núcleo de interfase. La mayor parte de células de un hígado normal de adulto, aunque quizá nunca más se dividan, son células que están trabajando, que no se hallan en etapa de división celular, y suele hablarse de ellas como células en interfase.

ASPECTO DEL NUCLEO DE INTERFASE EN LAS CELULAS HEPATICAS

Cuatro componentes del núcleo. 1) Con objetivo de inmersión de aceite cada núcleo en un cordón hepático se observa limitado por una membrana bastante bien definida y teñida de color azul obscuro; es la denominada *membrana nuclear* o, quizá más frecuentemente, *cubierta nuclear* (fig. 6-2).

2) Dentro de cada núcleo puede haber uno o más cuerpos redondeados, generalmente teñidos de color azul; son los cuerpos más voluminosos y redondeados dentro del núcleo. Estos cuerpos reciben el nombre de *nucléolos* (figura 6-2).

3) Dentro de cada núcleo hay gran número de partículas, muchas veces poco definidas, de material que se tiñe de color azul, de forma irregular y menores que los nucléolos. Este material recibe el nombre de *cromatina (chrome* = color) porque se tiñe bien. Lo que parecen ser partículas aisladas de cromatina reciben a veces el nombre de *gránulos de cromatina* (figura 6-2), aunque como hemos dicho no están netamente definidos.

4) El espacio de un núcleo que no está ocupado por la cromatina y los nucléolos está lleno de un material semilíquido denominado *jugo nuclear*. En cortes teñidos, este material se presenta con zonas teñidas muy pálidas o casi claras (fig. 6-2).

Vamos a considerar ahora con cierto detalle los cuatro componentes que acabamos de señalar que existen en el núcleo. Los tomaremos en el siguiente orden: 1) cromatina; 2) nucléolos; 3) jugo nuclear, y 4) membrana nuclear.

CROMATINA DE LOS NUCLEOS DE INTERFASE DE LAS CELULAS HEPATICAS

Cómo se reconoce la cromatina con microscopio de luz y microscopio electrónico. Lo primero que debe señalarse acerca de la cromatina es que recibió este nombre porque era algo que podía teñirse con colorantes *(chrome* = color) en el núcleo de interfase. Con hematoxilina la cromatina se tiñe de azul. Su capacidad de teñirse en forma basófila se pierde cuando los cortes se tratan con la enzima DNA-asa, lo cual demuestra que las propiedades basófilas de la cromatina dependen de su contenido de DNA. Con el microscopio electrónico la cromatina aparece como material granuloso de color obscuro en cortes preparados de material fijado debidamente (aldehido glutárico seguido de tetraóxido de osmio) como se muestra en la figura 6-3.

TRES LOCALIZACIONES PRINCIPALES

La cromatina se observa en tres localizaciones principales en los núcleos de interfase de las células hepáticas, según vamos a ver.

1) Cromatina periférica. Se admite, en general, por estudio de cortes teñidos y microscopio de luz que la membrana nuclear es fuertemente basófila; por lo tanto, se observa como una línea de color azul obscuro en los núcleos de las células hepáticas (fig. 6-2). Sin embargo, el microscopio electrónico (según veremos más tarde) demuestra que la membrana nuclear no es una estructura muy grande y fuerte (fig. 6-3) y no podría pensarse que captara suficiente colorante para aparecer en un corte teñido como la estructura de color azul obscuro que se observa en los cortes preparados. Además, el microscopio electrónico demuestra que hay una cantidad considerable de material granuloso obscuro intenso alrededor de la superficie interna de la membrana nuclear; esta es la denominada cromatina periférica del núcleo de interfase (figura 6-3, PC). Probablemente esta cromatina periférica sea la causa de la mayor parte del color azul atribuido a la membrana nuclear como se observa en cortes teñidos con H y E.

2) Gránulos, partículas o islotes de cromatina. Con el microscopio de luz y cortes teñidos, lo que parece ser gránulos poco definidos o acúmulos pequeños o islotes de material de color azul pueden verse dispersos en el núcleo entre la membrana nuclear y el nucléolo (fig. 6-2). Los gránulos, partículas o islotes de cromatina en un núcleo adecuado de interfase se observan rodeados de un material relativamente claro, el jugo nuclear (fig. 6-2). La inspección con el ME confirma la existencia de estas pequeñas

masas dispersas de cromatina, porque con dicho microscopio se observan pocos islotes de material granuloso obscuro en los mismos lugares (CI = islotes de cromatina en la fig. 6-3).

3) Cromatina asociada al nucléolo. En la mayor parte de cortes teñidos con H y E el nucléolo está teñido de azul. Sin embargo, con métodos especiales de tinción puede observarse que al paso que el propio nucléolo está teñido de azul por colorantes básicos, parte del motivo de que el nucléolo tenga un color azul tan obscuro en cortes es que está más o menos rodeado de una cubierta de cromatina que, claro está, es basófila. En el ME los cortes utilizados son suficientemente delgados para demostrar rebanadas cortadas a través de los nucléolos y esto

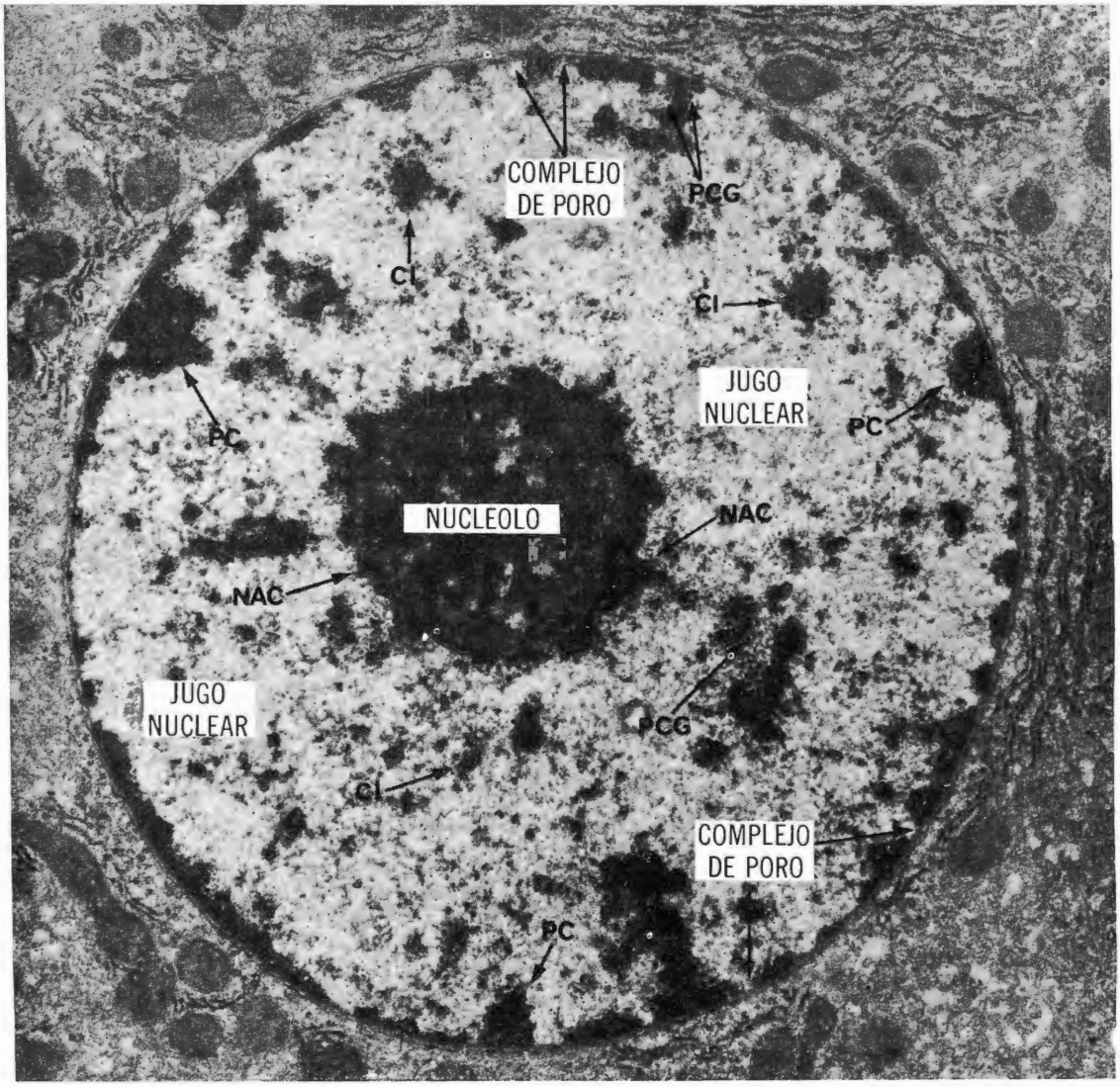

FIG. 6-3. Micrografía electrónica (× 14 000) de núcleos en interfase de célula de hígado de rata. El material se fijó con aldehido glutárico y se volvió a fijar con tetraóxido de osmio. Esta técnica permite ver claramente las partes condensadas de cromosomas, la cromatina periférica en formación (PC), islotes de cromatina (CI) y cromatina asociada con el nucléolo (NAC). El conducto intranuclear de un complejo de poro puede observarse en la zona pálida del jugo nuclear entre dos masas vecinas de cromatina periférica. La inspección cuidadosa demuestra gránulos de pericromatina (PCG). (Miyai, K. y Steiner, J. W.: The fine structure of interphase liver cell nuclei in subacute ethionine intoxication. Exp. Molec. Path., *4*:525.)

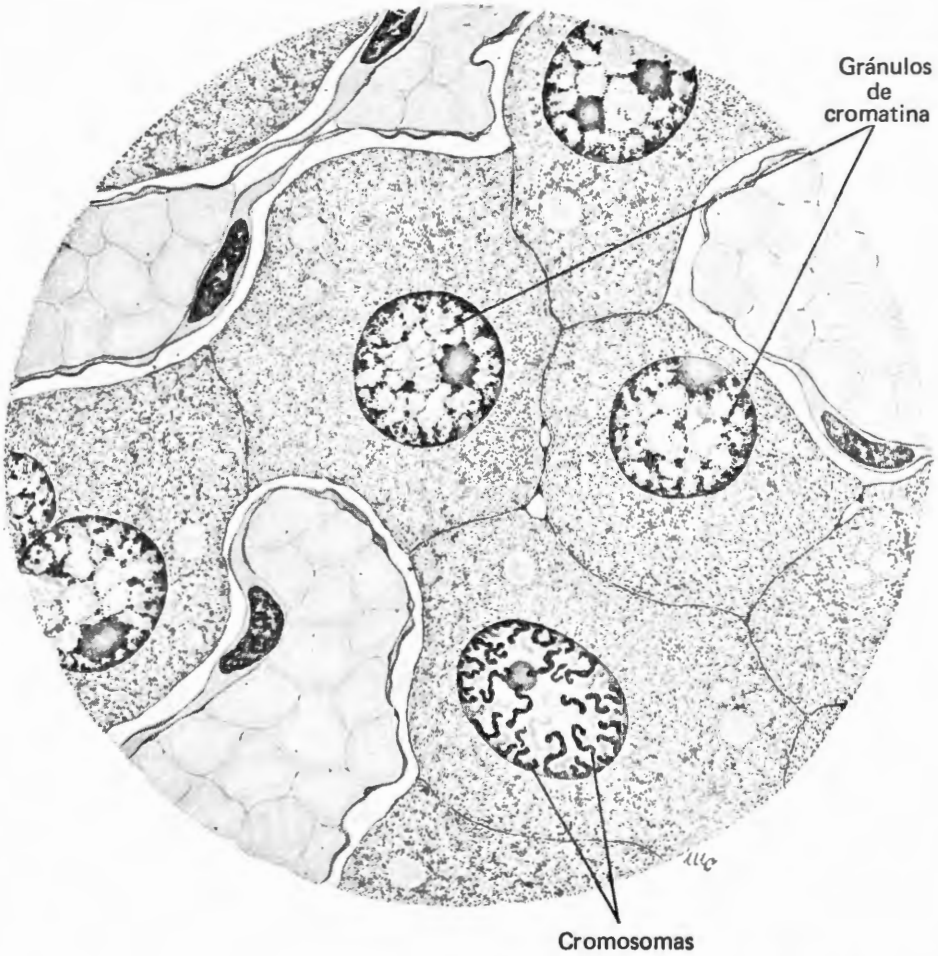

FIG. 6-4. Este dibujo indica la diferencia de aspecto entre el núcleo de una célula que está en interfase y una que ha entrado en la profase de la mitosis. Los núcleos de las células en la parte central son típicamente núcleos de interfase; en ellos pueden observarse los gránulos de cromatina. Cuando la célula de interfase entra en la profase, de la mitosis, se observan cromosomas teñidos en color azul intenso en lugar de gránulos de cromatina (célula inferior). Todavía hay un nucléolo en esta célula, que se halla en etapa temprana de profase. Más tarde desaparece, junto con la membrana nuclear.

confirma la existencia de una capa de cromatina rodeando el nucléolo (fig. 6-3, NAC), que aparece en forma de material granuloso obscuro. La substancia del nucléolo se comprueba que es de una consistencia algo diferente de la que tiene la cromatina asociada al nucléolo, según puede verse en la figura 6-3.

SIGNIFICACION DE LA CROMATINA EN UN NUCLEO DE INTERFASE

Cuando una célula pasa de la interfase a un periodo de división celular, el aspecto del núcleo cambia mucho. El primer cambio que se produce, y el que más nos interesa aquí, es que la cromatina del núcleo de interfase parece reunirse en pequeños cuerpos de forma de bastoncillos; éstos son muy basófilos y reciben el nombre de *cromosomas* (ver el núcleo inferior de la fig. 6-4). El nombre *cromosoma* se dio a estos pequeños cuerpos de aspecto bacilar porque se tiñen intensamente (*chrome* = color, *soma* = cuerpo).

El proceso por virtud del cual las células se dividen recibe el nombre de *mitosis* y los cromosomas que se observan en la mitosis reciben el nombre de *cromosomas mitóticos.*

FIG. 6-5. Puede verse el aspecto enrollado de un cromosoma mitótico en preparados por aplastamiento de células vegetales que están en mitosis si tales preparados se tratan con cianuro de sodio antes de teñirlos; esto hace que cada enrollamiento del cromosoma se separe ligeramente del vecino, como ocurre aquí. Esta preparación está teñida según la técnica de Feulgen, específica para el DNA. (Cortesía del Dr. A. R. Gopal-Ayengar y el profesor Lesley Coleman del Departamento de Botánica, Universidad de Toronto.)

Por largo tiempo fue un misterio la forma como las partículas de cromatina en el núcleo de interfase pudieron colocarse en una célula en división constituyendo cromosomas bacilares que se teñían intensamente. Se supuso, en forma más o menos precisa, que las partículas de cromatina del núcleo de interfase se reunían, al empezar la mitosis, constituyendo los cromosomas en forma de bastoncillos. Se creía que en alguna etapa de este proceso cada cromosoma se dividía longitudinalmente en dos mitades llamadas *cromátides* y que al dividirse la célula original, la mitad de estos semicromosomas (cromátides), pasaría a una célula hija y la otra mitad a la otra célula, donde las cromátides entonces pasarían a ser cromosomas. Por este medio se proporcionaría un complemento completo de cromosomas para cada célula hija. Luego, cuando una célula hija entraba en interfase, los cromosomas se rompían para constituir los gránulos de cromatina del núcleo en interfase.

Como se sabía que los cromosomas eran los portadores de los genes de la célula, se tenía la seguridad de que había una distribución al azar para que el cromosoma se rompiera en cada interfase y volviera a reunirse en cada división celular. La situación se aclaró cuando se comprobó que cada cromátide de los cromosomas mitóticos estaba constituyendo un hilo enormemente largo que se enrollaba, de manera que parecía en los preparados ordinarios vistos con microscopio de luz como bacilos sólidos fuertemente teñidos. El descubrimiento de que lo que parecían ser cromosomas sólidos como bastoncillos en realidad eran hilos fuertemente enrollados dependió, en parte, de descubrir que había algunos reactivos con los cuales podían tratarse las cromátides mitóticas y que hacían que sus enrollamientos se abrieran algo, separándose unos de otros según se observa en la figura 6-5. Después, con mejor resolución y mejor coloración, fue posible observar la índole de hilos retorcidos con el microscopio de luz (fig. 6-5). Los estudios con microscopio de fase también ayudaron a comprobar que los cromosomas mitóticos eran esencialmente hilos largos enrollados.

Así fue posible visualizar cómo al terminar la mitosis los cromosomas podían cambiar transformándose en las denominadas partículas de cromatina del núcleo de interfase. No era que los cromosomas se rompieran como se creía antes, sino que los enrollamientos de los hilos se abrían en determinados lugares a lo largo de su trayecto. Por lo tanto, en el núcleo de interfase los cromosomas en forma de hilos siguen intactos, pero se han extendido y han constituido segmentos de diversa longitud. El hilo mismo es tan fino que una porción desenrollada —una porción extendida— de un hilo cromosómico no puede observarse en un corte ordinario y teñido con microscopio de luz. Sin embargo, las porciones fuertemente enrolladas de los cromosomas que persisten como tales en el núcleo de interfase constituyen cuerpos pequeños suficientemente densos para ser teñidos y visibles, y éstos son los que se interpretan como gránulos de cromatina.

Para redondear el cuadro, cuando una célula en interfase empieza la mitosis, los cromosomas vuelven a enrollarse en toda su longitud para adoptar la forma de los que parecen ser cuerpos a modo de bastoncillos.

PARTES DE LOS CROMOSOMAS QUE FUNCIONAN EN LA INTERFASE

Cromatina condensada y extendida. Los genes, que controlan la herencia y las actividades de una célula, se distribuyen a lo largo de sus

cromosomas. Sin embargo, lo que es más interesante es que los genes durante la interfase parecen proporcionar información y, por lo tanto, dirigir las actividades de una célula *solamente si se hallan en segmentos de cromosomas que están extendidos.* Los genes que están en zonas enrolladas de los hilos cromosómicos, o sea, en la cromatina que puede observarse en el núcleo de interfase, probablemente no estén en etapa funcional en dicho núcleo. Por lo tanto, el tipo de cromatina que no puede verse —o sea, la substancia de los cromosomas que está extendida en el núcleo de interfase— es la llamada *eucromatina (eu* = bueno), la de buena categoría, porque es funcional. La cromatina de los segmentos de cromosomas que persisten en estado enrollado durante la interfase, y que pueden verse, suele denominarse *heterocromatina (hetero* = otro), la del otro tipo. Sin embargo, los términos *heterocromatina* y *eucromatina* se crearon hace largo tiempo, y suelen tener ciertas connotaciones para los especialistas en genética citoplásmica que hacen que estos términos no sean tan adecuados para lo que se observa en el núcleo de interfase como otros dos términos quizá menos restrictivos, actualmente de empleo común, a saber, *cromatina extendida* y *cromatina condensada.* Por lo tanto, al estudiar el núcleo de interfase utilizaremos estos últimos términos. El término *cromatina extendida* se empleará para referirse a la cromatina de aquellos segmentos de cromosomas que están extendidos, que en forma de finos hilos se enrollan en el jugo nuclear, donde son invisibles con el microscopio de luz en el núcleo de interfase, y donde funcionan proporcionando información que entonces dirige la producción de proteínas en dichas células. El término *cromatina condensada* se utilizará para referirse a los segmentos de cromosomas que están fuertemente enrollados en el núcleo de interfase, visibles como partículas de cromatina con el microscopio de luz y como material granuloso obscuro con microscopio electrónico, y que no mandan información mientras se hallan en estado fuertemente enrollado.

Lo dicho hasta aquí tiene significación para comprender el motivo de que los núcleos de diferentes tipos de células tengan calibre y densidades diferentes. En primer lugar, parece ser una regla general que la cantidad de jugo nuclear en el núcleo varía en proporción más o menos directa de la cantidad de cromatina extendida. Por lo contrario, la cantidad de jugo nuclear varía en proporción más o menos inversa de la cantidad de cromatina condensada. En consecuencia, los núcleos con mucha cromatina extendida y muy poca cromatina condensada suelen ser voluminosos y pálidos; por ejemplo, los núcleos de las células nerviosas (fig. 6-6). Los núcleos con mucha cromatina condensada tienden a ser pequeños y casi todos obscuros; por ejemplo, los núcleos de las células que revisten los vasos sanguíneos en el hígado, como puede verse en la figura 6-2, donde uno está marcado como *núcleo de la célula de revestimiento sinusoide,* son menores y más obscuros que los de las células hepáticas, porque tienen más cromatina condensada y menos cromatina extendida y jugo nuclear.

En el cuerpo pueden observarse casi todos los grados entre los grandes núcleos pálidos y los pequeños núcleos obscuros. Los núcleos de interfase de células hepáticas se hallan aproximadamente a mitad de camino entre los extremos. Además, hay varios ejemplos de núcleos que contienen sobre todo cromatina condensada que va cambiando y aumenta de volumen con un mayor contenido de cromatina extendida cuando la célula que los contiene es estimulada para emprender alguna función. Es interesante —aunque no conozcamos todavía el motivo— que los núcleos de las células nerviosas tengan tanta de su cromatina en estado extendido; parece que deban estar explotando muy ampliamente la información codificada en sus genes. Sin embargo, el hecho de que los núcleos de células nerviosas contengan tan poca cromatina condensada fue causa de que Barr y Bertram observaran en 1949 un hecho sorprendente, a saber, que era relativamente fácil, observando los núcleos de interfase de las células de diversas especies, incluyendo la humana, decir si provenían de un varón o de una hembra; esto nunca se había logrado antes.

CUERPOS DE BARR DE CROMATINA SEXUAL

Barr y Bertram estuvieron estudiando células nerviosas de gatos para observar qué ocurría en ellas cuando las fibras que de éstas provenían eran cortadas o estimuladas. Mientras estudiaban cortes de gatos sucesivos observaron en las células nerviosas de algunos que el núcleo contenía un cuerpo pequeño y obscuro, que muchas veces estaba en aposición con el nucléolo (figura 6-6, *izquierda).* Pero en cortes similares de otros gatos no pudieron observar dicho pe-

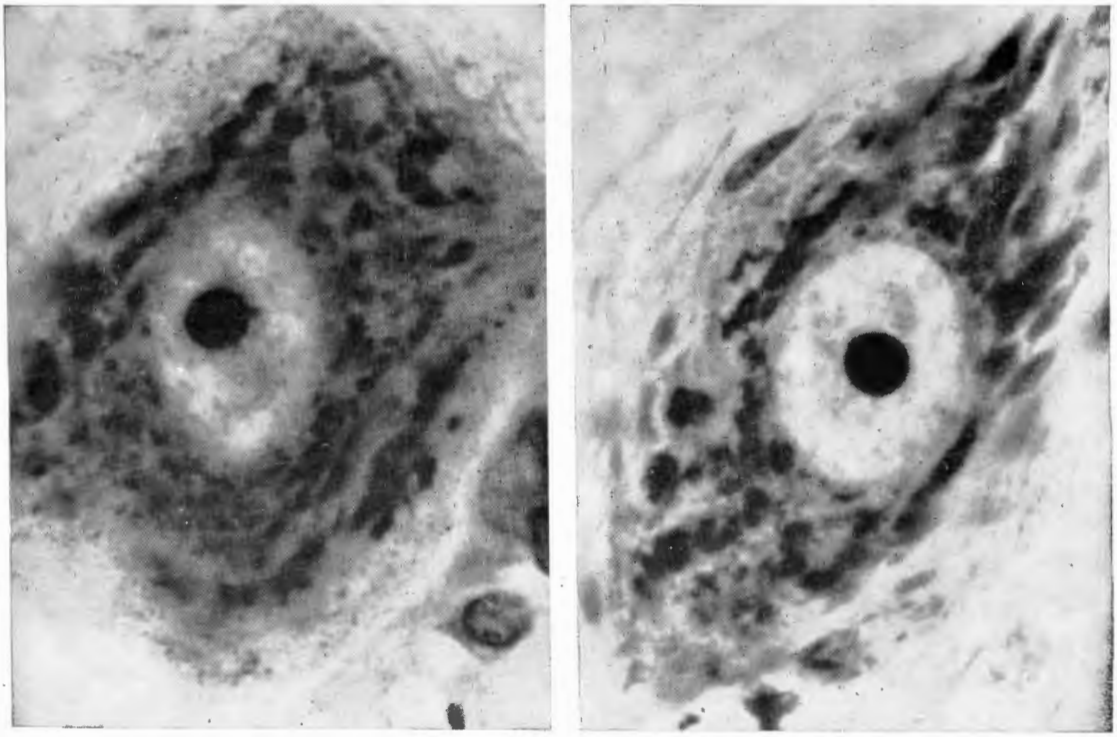

FIG. 6-6. Microfotografía vista con inmersión de aceite de dos células nerviosas del asta anterior de la médula de dos gatos. Los núcleos de las células tienen casi toda su cromatina extendida; por lo tanto, son voluminosos y pálidos. Además, cada núcleo tiene un nucléolo prominente. Barr y Bertram observaron que el núcleo del gato hembra de la izquierda, por ejemplo, era diferente del núcleo del gato macho, de la derecha. El pequeño cuerpo que observaron en el núcleo de las células nerviosas de los gatos hembras, que no se ve el mismo tipo de núcleos de los gatos machos, generalmente se halla junto al nucléolo; por lo tanto, el principio se denominó satélite nucleolar. (Barr, M. L., Bertram, L. F. y Lindsay, H. A.: Anat. Rec., *107*:283.)

queño cuerpo (fig. 6-6, *derecha*). Como buenos científicos que eran, habían conservado registrados en detalle sus experimentos; cuando volvieron a estudiarlos para saber si había alguna diferencia entre los gatos que estaban considerando comprobaron que los cortes que presentaban los pequeños cuerpos eran tomados de gatos hembras, mientras que los tomados de gatos machos no los presentaban. Estos autores y sus colaboradores extendieron sus estudios a otros tipos de células y a otras especies, y comprobaron que en otros tipos de células podía observarse un pequeño cuerpo en los núcleos de interfase de las células de hembras, que no existía en células de machos. Sin embargo, el pequeño cuerpo en otras células no se observaba junto al nucléolo, sino en la superficie interna de la membrana nuclear (fig. 6-7), y, claro está, solamente podía verse bien en núcleos en los cuales había relativamente poca cromatina condensada, o sea, núcleos de cierto volumen y relativamente pálidos. Cuando se observó por primera vez, el pequeño cuerpo recibió el nombre de satélite nucleolar por su posición en las neuronas. Poco después se denominó *cromatina sexual*. Incluso este nombre tiene inconvenientes, de manera que actualmente suele denominarse cuerpo de Barr.

Para explicar la índole de los cuerpos de Barr hemos de ocuparnos de los cromosomas en mayor detalle.

Cromosomas de las células masculinas y femeninas. Las células del cuerpo humano se desarrollan a partir de un huevo fecundado que posee 46 cromosomas; por lo tanto, las células corporales o, como suelen denominarse, *somáticas* (*soma* = cuerpo), que se desarrollan de tal huevo tienen cada una 46 cromosomas. Los cromosomas del huevo fecundado provienen de células germinativas, la mitad del huevo sin

fecundar, y la mitad de la célula germinativa masculina que fertiliza dicho huevo. Los cromosomas de una célula germinativa hembra normal son 23. Uno de ellos es un cromosoma sexual; los otros 22 reciben el nombre de *autosomas* (*auto* = uno mismo). El cromosoma sexual de las células germinativas femeninas siempre es de tipo X. Las células germinativas masculinas también poseen 22 autosomas y un cromosoma sexual; el cromosoma sexual puede ser un cromosoma X o un cromosoma Y (más tarde estudiaremos su morfología). La calidad masculina depende del cromosoma Y, de manera que una célula germinativa femenina (que siempre posee un cromosoma X) y que es fertilizada por una célula germinativa masculina, que tiene el cromosoma X, tendrá una combinación XX de cromosomas sexuales y, por lo tanto, será una hembra en la cual cada una de las células corporales poseerá 44 autosomas y dos cromosomas X. Si la célula germinativa masculina que ha fertilizado el huevo posee un cromosoma Y, el huevo fertilizado contendrá 44 autosomas y una combinación XY de cromosomas sexuales: por poseer un cromosoma Y se desarrollará como varón y todas las células de su cuerpo contendrán 44 autosomas, más un cromosoma X y un cromosoma Y.

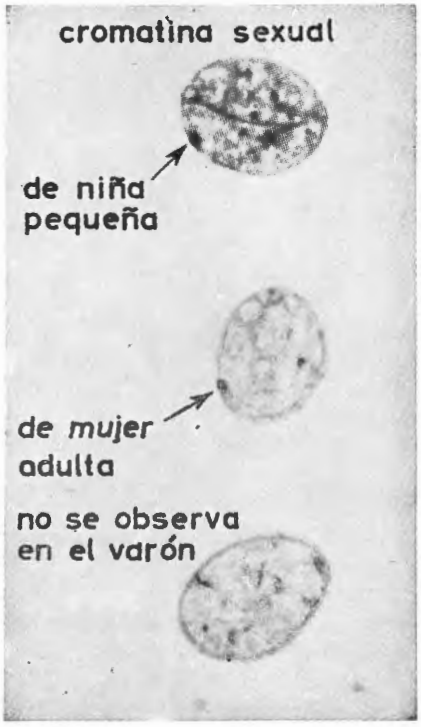

FIG. 6-7. Microfotografías de células epiteliales de la mucosa bucal teñidas con violeta de cresilo (× 2 000). Los dos núcleos superiores tienen cuerpos de Barr señalados por flechas. (Moore, K. L. y Barr, M. L.: Lancet, *269*:57.)

¿Qué constituye el pequeño cuerpo de cromatina que puede observarse contra la membrana nuclear en las células corporales de las hembras, pero no de los machos? Cuando fueron apareciendo métodos para estudiar y establecer la localización de los cromosomas en las células humanas en curso de división (métodos que describiremos después), y con ellos se estudiaron pacientes que presentaban ciertas anomalías sexuales, cada vez se vio más claramente que el cuerpo de Barr de los núcleos en interfase de las hembras no dependía, como se había pensado primeramente, de que los dos cromosomas X juntos constituyeran un cuerpo visible; proviene de que un cromosoma X se conserva enrollado fuertemente en casi toda su longitud, o todo él, durante la interfase. A consecuencia de tal enrollamiento apretado, tiene densidad suficiente para que, al teñirse, constituya un cuerpo visible (de Barr).

Si un cuerpo de Barr es un cromosoma X que persiste enrollado durante la interfase, cabría preguntar por qué motivo no se observan cuerpos de Barr en las células corporales de los machos, pues éstas contienen un cromosoma X al igual que un cromosoma Y. El motivo de que el cromosoma X aislado de las células corporales de los machos no aparezca como cuerpo de Barr es que se extiende (desenrolla) en la interfase y brinda información que es esencial para el funcionamiento de la célula. Se cree que ambos cromosomas X e Y derivan originalmente de autosomas, pero durante el curso de la evolución los cromosomas Y perdieron todos o casi todos los genes que no guardaban relación con la determinación del sexo. Por otra parte, el cromosoma X conservó más de 50 genes que no tienen nada que ver con el sexo. Si estos genes, que controlan la formación de enzimas importantes, no funcionaran en los machos, las células corporales masculinas sufrirían varios defectos. Por lo tanto, es esencial un cromosoma X extendido activo en las células corporales de los machos y en las células corporales de las hembras, por el mismo motivo de que son esenciales los genes funcionales en los autosomas. Como el cromosoma X en las células masculinas se halla extendido, no aparece como una masa de cromatina.

Pudiera preguntarse después por qué motivo uno de los dos cromosomas X de las células corporales de las hembras se conserva enrollado durante la interfase, mientras que el otro cromosoma X se extiende. No tenemos contestación para esta pregunta. Sin embargo, es importante que sólo uno de los dos cromosomas X en las células corporales de las hembras sea activo. Si estuvieran activos los genes de ambos cromosomas X durante la interfase, aumentaría la producción de las enzimas controladas por dichos genes, probablemente con graves consecuencias. Por lo tanto, parece que tiene que haber algún mecanismo para suprimir las funciones de la serie de genes en uno de los dos cromosomas X durante la interfase, y que el mecanismo por virtud del cual esto se logra se refleja en el hecho de que uno de los dos cromosomas se conserva enrollado, estado en el cual los genes se hallan inactivos.

Como se ha visto, y resulta interesante, si algunos genes de algún autosómico se translocan pasando a un cromosoma X, los genes que pertenecen al autosoma que sufrió translocación se vuelven inactivos si el cromosoma X al cual fueron translocados pasa a ser un cuerpo de Barr.

Un cuerpo de Barr forma uno de los cromosomas X solamente si también existe en la misma célula otro cromosoma X normal. Si un individuo ha nacido con células corporales que contienen tres cromosomas X, hay dos cuerpos de Barr visibles en cada célula corporal; si contienen cuatro cromosomas X, hay tres cuerpos de Barr visibles, o sea, en una serie diploide de cromosomas, y cada cromosoma X menos uno se transforma en un cuerpo de Barr.

Los cuerpos de Barr resultan manifiestos en células corporales cuando un embrión tiene aproximadamente dos semanas de vida; por ese tiempo está formado solamente por unos pocos centenares de células y se ha implantado en el revestimiento del útero. Por entonces, uno de los dos cromosomas X de las células corporales de las hembras se observa que está fuertemente enrollado, y el otro se halla extendido; cuál de los dos cromosomas en una célula corporal entonces se transforma en cuerpo de Barr es un fenómeno puramente al azar. Como los genes de los dos cromosomas X pueden ser algo diferentes, porque un cromosoma X proviene del padre y el otro proviene de la madre, las células de un embrión en el cual el cromosoma X del padre se vuelve activo serán ligeramente diferentes de aquellas en las cuales el cromosoma X de la madre es el que se vuelve activo. Después que el azar ha establecido la decisión original de cuál cromosoma será activo en cada célula corporal, el que se vuelve activo origina cromosomas activos en las generaciones subsiguientes de células que proceden de ellas. Por lo tanto, se establecen razas de células en el cuerpo, algunas con el cromosoma X de origen paterno activo, y otras con el cromosoma X activo de origen materno. Por este motivo las hembras en la especie humana son mosaicos formados por dos tipos de grupos de células ligeramente diferentes. De todas maneras, este hecho probablemente no explique por qué motivo las mujeres cambian tan frecuentemente sus opiniones.

Significación de los cuerpos de Barr en las células somáticas. Establecer que las células somáticas de un individuo contienen cuerpos de Barr, hablando estrictamente, no demuestra que dicho individuo sea una hembra. La presencia de cuerpos de Barr en las células somáticas de un individuo prueba simplemente que sus células somáticas contienen dos o más cromosomas X. El sexo de un individuo no depende de que sus células posean dos o más cromosomas X, sino de que existan cromosomas Y en sus células. Es el cromosoma Y el que tiene tanta importancia para regir el sexo, porque le corresponde el desarrollo de los testículos (glándulas sexuales del macho). Su ausencia explica la aparición de ovarios (glándulas sexuales de las hembras). Empleando la prueba del cuerpo de Barr, y estudiando la dispersión de los cromosomas (que vamos a describir luego) se ha comprobado que hay algunos individuos que tienen un cromosoma Y y más de un cromosoma X; por lo tanto, sus células muestran cuerpos de Barr. Como tales individuos tienen un cromosoma Y se trata de machos. Por lo tanto, hablando con precisión, una prueba positiva de cromatina sexual, o sea, la comprobación de la presencia de un cuerpo de Barr en las células somáticas de un individuo, no constituye una prueba concluyente de que dicho individuo sea una hembra; demuestra solamente que sus células somáticas contienen dos cromosomas X. La prueba final del sexo cromosómico de un individuo depende de establecer si las células somáticas poseen o no poseen uno o más cromosomas Y; esto se efectúa estudiando la dispersión de los cromosomas en metafase, según vamos a ver a continuación.

Cómo se efectúa la prueba de los cuerpos de Barr. Durante los primeros años que siguieron

al descubrimiento de Barr, la prueba solía llevarse a cabo cortando una pequeña porción de piel de un sujeto vivo (esto es lo que se denomina tomar una biopsia de piel) y luego preparando y tiñendo cortes del mismo. Más recientemente, Moore y Barr demostraron que la prueba puede llevarse a cabo simplemente preparando un frotis de las células que se descaman fácilmente de la cara interna del carrillo cuando se rasca con una espátula metálica del tipo generalmente utilizado para pesar en química analítica. Las células se extienden sobre un portaobjetos revestido de una delgada capa de albúmina de huevo; se fijan sumergiendo el portaobjetos en alcohol etílico al 95 por 100. El frotis se pasa luego por diversos alcoholes hasta el agua destilada, y se tiñe con violeta de cresilo (fig. 6-7).

Forma y disposición. Los cuerpos de Barr en las células de las hembras se observan de preferencia en núcleos. Un cuerpo de Barr se observa como una pequeña masa obscura, frecuentemente de forma planoconvexa, comprimida contra la superficie interna de la membrana nuclear (fig. 6-7). Suele tener una micra, aproximadamente, de diámetro de manera que resulta netamente visible si el plano de sección la atraviesa. Pero no cabe esperar que se observe en todos los núcleos hembras de cara abierta que se examinen porque el corte puede no atravesar el núcleo en un plano adecuado. Incluso en frotis, no todos los núcleos femeninos mostrarán cromatina sexual porque puede hallarse en la parte superior o inferior del núcleo aplanado y no en su periferia, que es donde mejor se observa. Probablemente otros factores, todavía desconocidos, expliquen la ausencia de cromatina sexual en algunas células femeninas.

Los núcleos de las células masculinas pueden mostrar pequeñas porciones de cromatina cerca de la membrana nuclear, que pudieran interpretarse como cuerpos de Barr; la probable explicación de ello es que algunas partículas de cromatina (que no pertenecen a cromosomas sexuales) accidentalmente han sido desplazadas hasta quedar cerca de la membrana nuclear. En consecuencia, como no puede verse el cuerpo de Barr en todos los núcleos femeninos, y como pueden verse a veces masas de cromatina con aspecto y posiciones similares a los que tienen los cuerpos de Barr en núcleos masculinos, la presencia o ausencia de cuerpos de Barr no puede establecerse por un examen rápido de un corte o de un frotis, sino estudiando, por ejemplo, 100 núcleos consecutivos, y calculando el porcentaje de células en las cuales se observa su aparición. En general, el aspecto de cuerpo de Barr se observa muy frecuentemente en los núcleos de células femeninas y rara vez en los núcleos de células masculinas (generalmente en menos del 10 por 100).

CROMATINA Y CROMOSOMAS; CAMBIOS QUE SE PRODUCEN EN EL CURSO DE LA DIVISION CELULAR (MITOSIS)

El proceso de la división celular se denomina *mitosis* (*mitos* = hilo, *osis* = estado). En la etapa de mitosis aparecen en el núcleo cuerpos que se tiñen en forma de bastoncillos o de hilos, los cromosomas. Los cromosomas substituyen a los gránulos de cromatina que se observan en el núcleo de interfase (comparar los dos núcleos de la fig. 6-4). Un núcleo en proceso de mitosis suele denominarse por los histólogos y patólogos como una *imagen mitótica.* Como es muy importante que el estudiante pueda reconocer imágenes mitóticas si aparecen en cortes teñidos, vamos a estudiar ahora su aspecto.

Dónde se observan normalmente imágenes mitóticas. Las imágenes mitóticas se observan en condiciones normales en los tejidos que participan en el crecimiento del individuo, tanto en la vida prenatal como la posnatal. Se observan, asimismo, cuando se necesita multiplicación celular para conservar la población celular de cualquier parte de un organismo adulto; por ejemplo, en el revestimiento del intestino y la médula ósea. La identificación de las imágenes mitóticas tiene gran importancia para interpretar diversos tipos de cuadros patológicos. Las imágenes mitóticas se observan, por ejemplo, en procesos de reparación que ocurren en diversos tejidos después que han sido lesionados, como en la reparación de fracturas óseas. La comprobación de la presencia de imágenes mitóticas también tiene importancia para el diagnóstico de tumores malignos (cáncer). En resumen, nunca se insistirá bastante en la importancia de aprender a reconocer las imágenes mitóticas.

Imágenes de mitosis en los cortes. Lo importante a recordar cuando se observan imágenes de mitosis en un corte es que los aspectos de los núcleos familiares al estudiar los núcleos de interfase cambian por completo. En primer lugar, cuando se produce la mitosis la membrana nuclear se disuelve, de manera que el núcleo ya no se presenta como un cuerpo netamente delineado redondo u ovoide (ver *A, B* y *C,* fi-

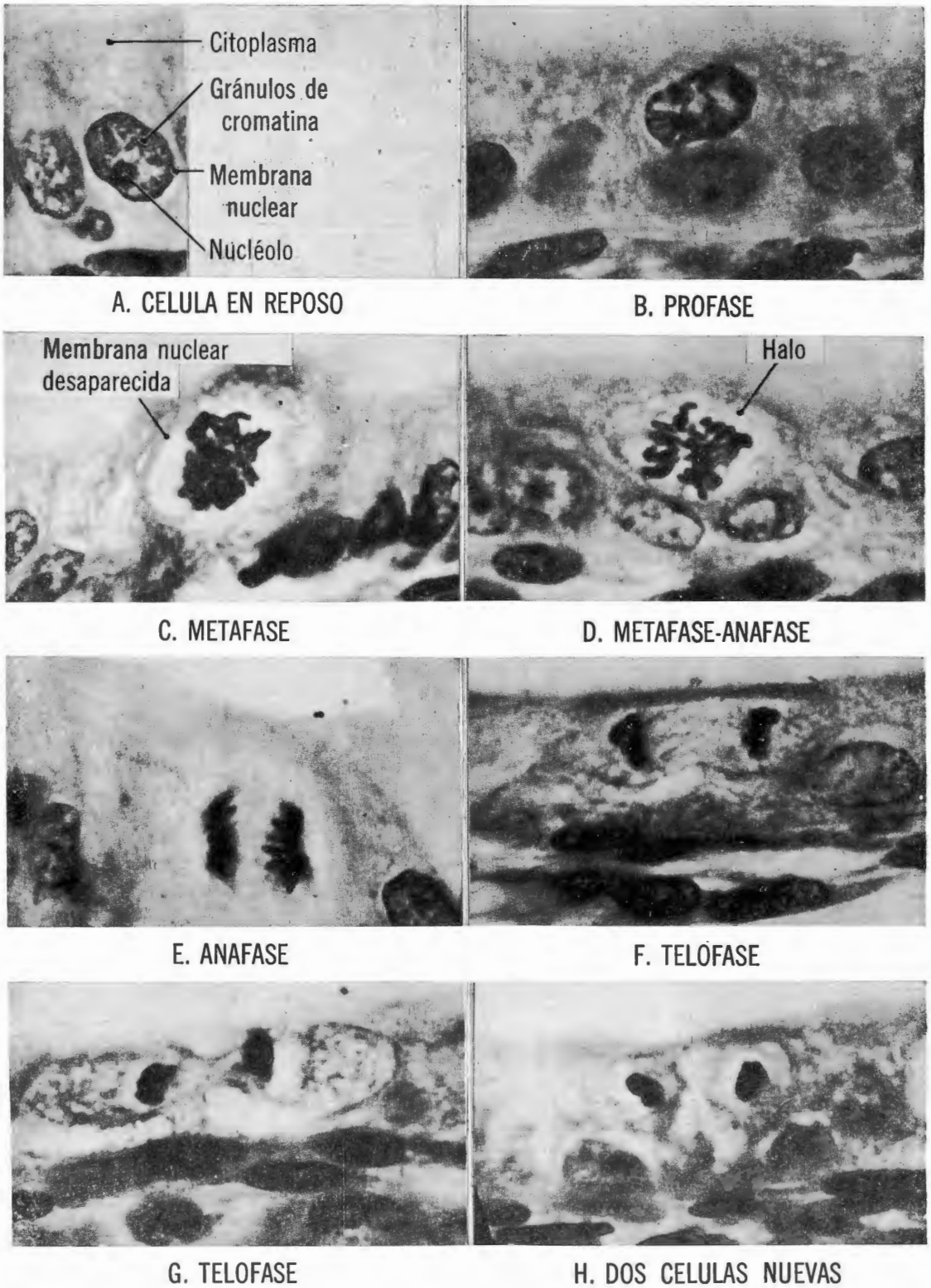

FIG. 6-8. Microfotografías (inmersión en aceite) de cortes del revestimiento uterino de una rata que 48 horas antes había recibido por inyección una dosis elevada de hormona sexual femenina. En las ilustraciones pueden verse las diferentes etapas de la mitosis.

gura 6-8); en segundo lugar, el nucléolo se disuelve (ver *A, B* y *C,* fig. 6-8); en tercer lugar, en vez de gránulos de cromatina en el lugar ocupado por el núcleo que antes estaba bien delineado, pueden verse grandes bastoncillos teñidos intensamente, los cromosomas (*B, C* y *D,* fig. 6-8). Los cromosomas de forma bacilar están incurvados más frecuentemente que rectos; con una buena resolución, cada uno puede observarse más o menos hendido longitudinalmente en dos mitades (fig. 6-9), cada una de las cuales se denomina un cromátide. (Los dos cromátides de cada cromosoma no están separados en las figs. 6-4 ó 6-8). Para que no haya confusión, recordemos que cada cromátide de un cromosoma mitótico es un hilo enormemente largo que se ha enrollado estrechamente al iniciarse la mitosis, y que cada cromátide se enrolla más fuertemente todavía a medida que la mitosis va evolucionando. Por lo tanto, las dos mitades de cada cromosoma mitótico son cada una un hilo, y se hallan muy cerca una de otra; si no estuvieran enrolladas, no serían suficientemente densas para poderse ver con el microscopio de luz.

El estado enrollado de los cromátides de algunas células vegetales que están empezando la mitosis puede demostrarse en forma muy hermosa tratándolas con reactivos que originan una ligera separación de los rollos del hilo que está enrollado en una hélice apretada (fig. 6-5). Mucho se ha estudiado para conocer la forma en la cual se hallan enrollados en las diferentes plantas y animales; y en muchos casos el proceso parece ser muy complejo, formándose hélices de diferentes categorías. Para mayores detalles de este tema hay que consultar libros y revisiones sobre cromosomas y citología.

Funciones generales de los cromosomas. Los genes de la célula están contenidos y distribuidos a todo lo largo de los hilos cromosómicos. Los genes son las unidades últimas que dirigen la naturaleza y las actividades de las células. Cuando una célula se divide en dos células hijas, cada una de ellas es una copia exacta de la otra, y de la célula madre que se dividió. Para que las células hijas sean idénticas, es necesario que cada una tenga exactamente el mismo complemento de genes en sus cromosomas. Como ya hemos indicado, los genes se duplican como preludio de la mitosis (más tarde nos referiremos a la química de la duplicación de los genes).

Debiera insistirse quizá en que la duplicación de los genes es un acontecimiento químico que incluye la duplicación de las moléculas de DNA; esto lo describiremos más tarde. La rotura de un cromosoma en dos cromátides, cada uno con un complemento completo de genes, es más bien un acontecimiento estructural, porque cromosomas y cromátides ambos son estructuras que contienen moléculas diferentes, además del

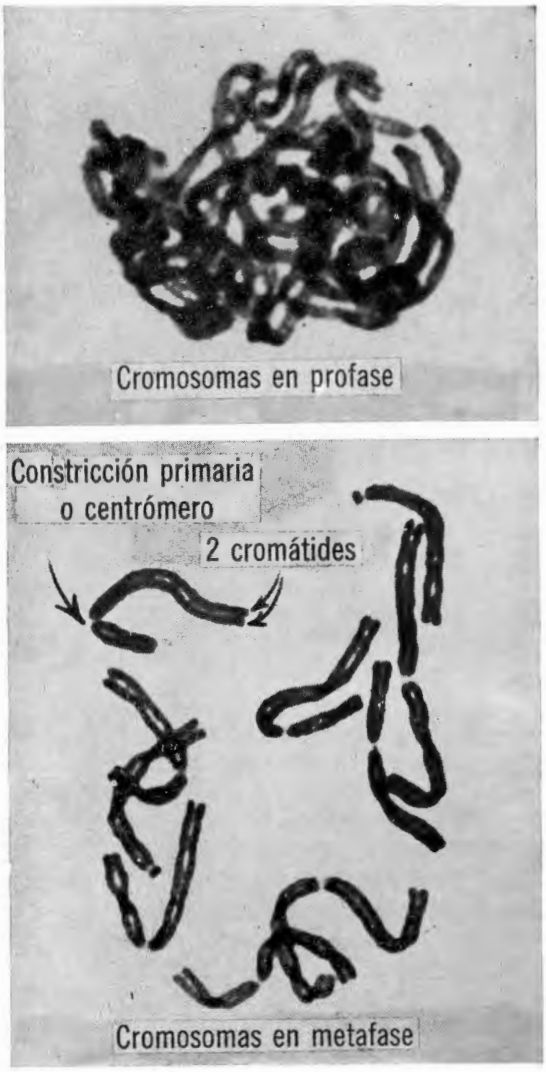

FIG. 6-9. Microfotografía de inmersión en aceite; preparación de cromosomas por aplastamiento de puntas de raíces de *Trillium*. Coloración de Feulgen. Estas fotografías demuestran que tanto en profase como en metafase cada cromosoma contiene dos cromátides. Estudiando con cuidado la microfotografía inferior el estudiante podrá comprobar que los 10 cromosomas pueden agruparse en cinco pares. (Preparación del Dr. K. H. Rothfels.)

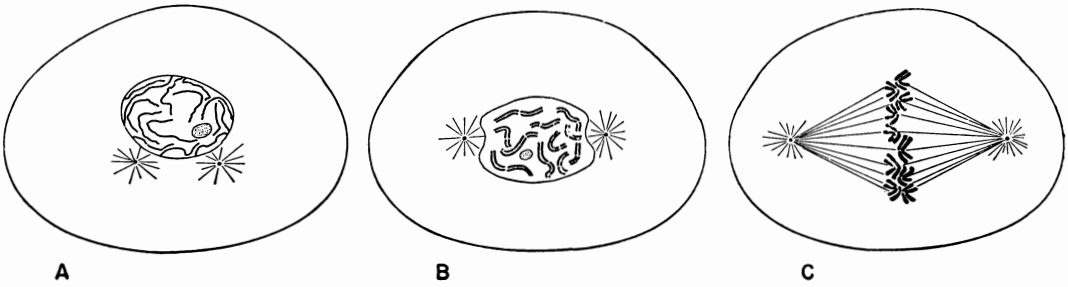

FIG. 6-10. Esquema para ilustrar la formación del huso.

A) Representa el comienzo de la profase. Los dos centríolos se han separado entre sí, y los rayos astrales salen de cada uno. Los cromosomas todavía están algo alargados, y en esta etapa sería difícil comprobar que cada uno está formado por dos cromátides.

B) Representa el final de la profase. Los dos centríolos se han desplazado hacia los extremos opuestos del núcleo. Los cromosomas son más cortos que antes, y se observa que cada uno está formado por dos cromátides.

C) Representa la metafase. La membrana nuclear ha desaparecido, y los rayos del centríolo en cada extremo se extienden hasta la línea media de la célula, donde se unen a los centrómeros de los cromosomas. Como los rayos divergen desde cada centríolo hacia la línea media de la célula, el aspecto es el de un huso. Los cromosomas se han acortado más todavía, y los dos cromátides de cada uno pronto se van a separar completamente uno de otro.

DNA. Ambos acontecimientos ocurren antes de iniciarse la mitosis, según veremos luego en detalle.

Cuando empieza la mitosis, cada uno de los dos cromátides de cada cromosoma se enrolla y los dos cromátides enrollados de cada cromosoma quedan muy juntos en toda su longitud, firmemente unidos unos a otros solamente en un punto llamado del centrómero del cromosoma (fig. 6-9). Según ya señalamos, los cromátides en una etapa de la mitosis se separan completamente unos de otros, y entonces se considera que constituyen cromosomas maduros. Por lo tanto, por un breve periodo la célula tiene 92 cromosomas maduros, 46 para cada una de las células hijas que luego van a formarse, y cada uno de los 46 normalmente son idénticos a su representante en la otra célula hija.

Los componentes químicos de los cromosomas y la química de la duplicación genética se estudiarán páginas más adelante; ahora vamos a considerar los cambios histológicos que se observan en el curso de la división celular.

FASES DE LA MITOSIS

La mitosis, proceso por virtud del cual los núcleos se dividen, incluye cuatro fases consecutivas: profase, metafase, anafase y telofase. Cuando la mitosis comienza, el proceso suele ser continuo; cada etapa pasa insensiblemente a la siguiente.

PROFASE

En etapa temprana de la profase la espiral formada por el arrollamiento de los cromátides no está tan apretada ni tiene tanto diámetro como más tarde; por lo tanto, los cromosomas en la profase no son tan cortos o tan gruesos como serán más tarde. Por este motivo, los cromosomas observados durante la mayor parte de la profase son más largos y no se tiñen tan intensamente como en la última etapa de la profase, y en las dos etapas siguientes de la mitosis.

En la última etapa de la profase ocurren otros dos acontecimientos importantes. En primer lugar, la membrana nuclear se disuelve, de manera que no queda una barrera formal entre los cromosomas y el citoplasma de la célula; este hecho tiene importancia para que se produzca la fase siguiente de la mitosis.

La desintegración de la membrana nuclear puede observarse en la figura 6-8, *B;* entre tanto, el nucléolo parece disolverse y desaparecer, y ya no puede observarse como cuerpo redondeado aislado.

METAFASE

Para describir los acontecimientos que ahora ocurren hemos de estudiar uno de los componentes del citoplasma, porque interviene básicamente en la mitosis.

Las células corporales que pueden dividirse, todas contienen en su citoplasma una pequeña zona esférica o cuerpo denominado centrosfera, así llamado porque parece adoptar posición en el centro de la célula. Como los núcleos generalmente ocupan las porciones centrales de la mayor parte de células, la centrosfera, que es una estructura citoplásmica, no suele poder alcanzar el centro de la célula, pero se halla lo más cerca posible de él; así, pues, si el núcleo forma *muesca en* uno de sus lados, la centrosfera suele observarse dentro de la muesca.

Con el microscopio de luz y tinciones especiales es posible observar pequeños puntos, generalmente dos, en la centrosfera; reciben el nombre de *centríolos*. Durante la profase los centríolos empiezan a desplazarse en direcciones opuestas alrededor del núcleo para tomar posiciones en polos opuestos de la célula (figura 6-10). En algunos tipos celulares, por ejemplo, en los huevos del erizo de mar, cuando los centríolos empiezan a desplazarse hacia los polos opuestos de la célula aparecen pequeños rayos en el citoplasma; éstos se extienden a modo de rayos de luz de las estrellas; este es el origen de la expresión rayos astrales (*astron* = estrella); se ilustran en el esquema de la figura 6-10. Sin embargo, este aspecto estrellado no puede observarse en la mayor parte de células de los mamíferos. En ellas, los centríolos en alguna forma provocan la formación, de lo que en un principio se denominaron fibras, pero que el ME ha demostrado que son túbulos muy finos, los llamados microtúbulos. Cuando la membrana nuclear ya ha desaparecido, irradian túbulos finos saliendo de cada centríolo; se extienden principalmente hacia: 1) la región del núcleo, y 2) a través de ella. Ahora pueden penetrar en esta zona porque la membrana nuclear se ha disuelto (fig. 6-10). Antes de estudiar más los túbulos vamos a describir la estructura fina de los centríolos.



FIG. 6-12. Micrografía electrónica (aproximadamente × 100 000) de un par de centríolos que forman ángulo recto entre sí. (Preparación de R. Buck.)

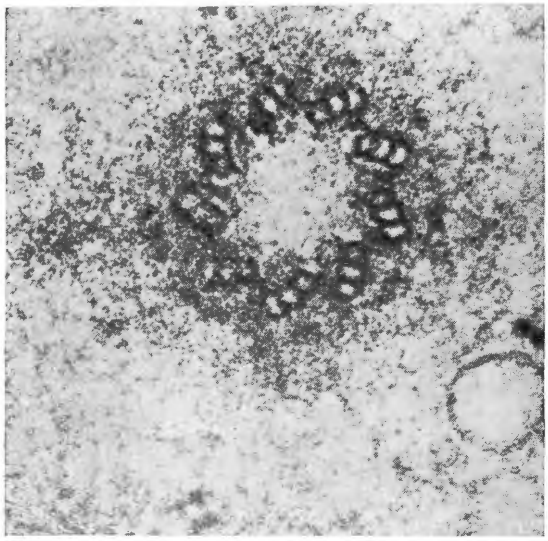

FIG. 6-11. Micrografía electrónica (× 125 000) de un centríolo en corte transversal. (Preparación de S. Dales.)

Estructura fina de los centríolos. Con el ME se comprueba que los pequeños puntos que demuestra el microscopio de luz son estructuras cilíndricas de aproximadamente 0.15 de micra de diámetro (fig. 6-11) y de 0.3 a 0.5 de micra de largo (fig. 6-12). Las paredes de estos cuerpos cilíndricos, cuando se cortan perpendicularmente, se comprueba que están formadas

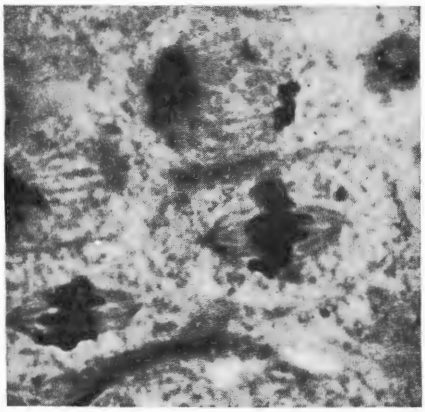

FIG. 6-13. Microfotografía, observada con inmersión en aceite, de células en la primera metafase mitótica del testículo de la rata. Se observan los husos porque el tejido fue fijado con solución de Flemming y teñido con hematoxilina-hierro. (Según Y. Clermont y C. P. Leblond.)

de haces de estructuras tubulares más finas todavía; hay nueve haces en total (fig. 6-11). Cada haz individual puede estar formado por tres túbulos. Además, con el ME pueden observarse cuatro centríolos en la centrosfera al comienzo de la profase, dispuestos en dos pares. En cada par un centríolo forma ángulo recto con el otro (fig. 6-12). Por lo tanto, parece que durante la interfase y al prepararse para la división celular ulterior, cada uno de los dos centríolos de la célula se duplica (esto ocurre porque cada centríolo da origen a un centríolo hijo), y que el centríolo hijo siempre se halla en ángulo recto con el progenitor (figura 6-12).

Al comienzo de la profase, un par de centríolos empieza a desplazarse hacia un polo de la célula, y el otro par hacia el otro polo. Cuando alcanzan los polos, ellos y su medio inmediato constituyen las centrosferas.

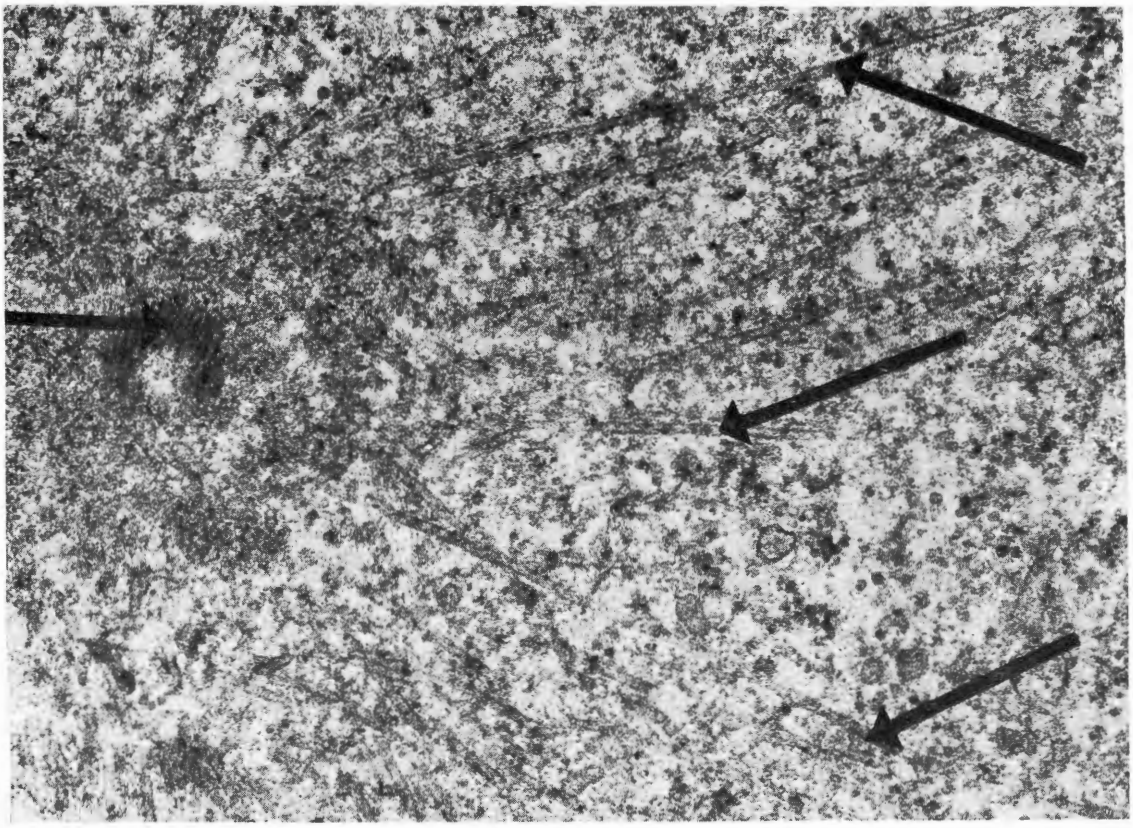

FIG. 6-14. Micrografía electrónica (× 60 000) de célula en mitosis que muestra centríolo (señalado por la flecha de la izquierda) y túbulos fusiformes (flechas) que se extienden desde éste hacia la derecha, donde van a parar a los cromosomas (no visibles aquí, pero sí en la fig. 6-15). (Preparación de S. Dales.)

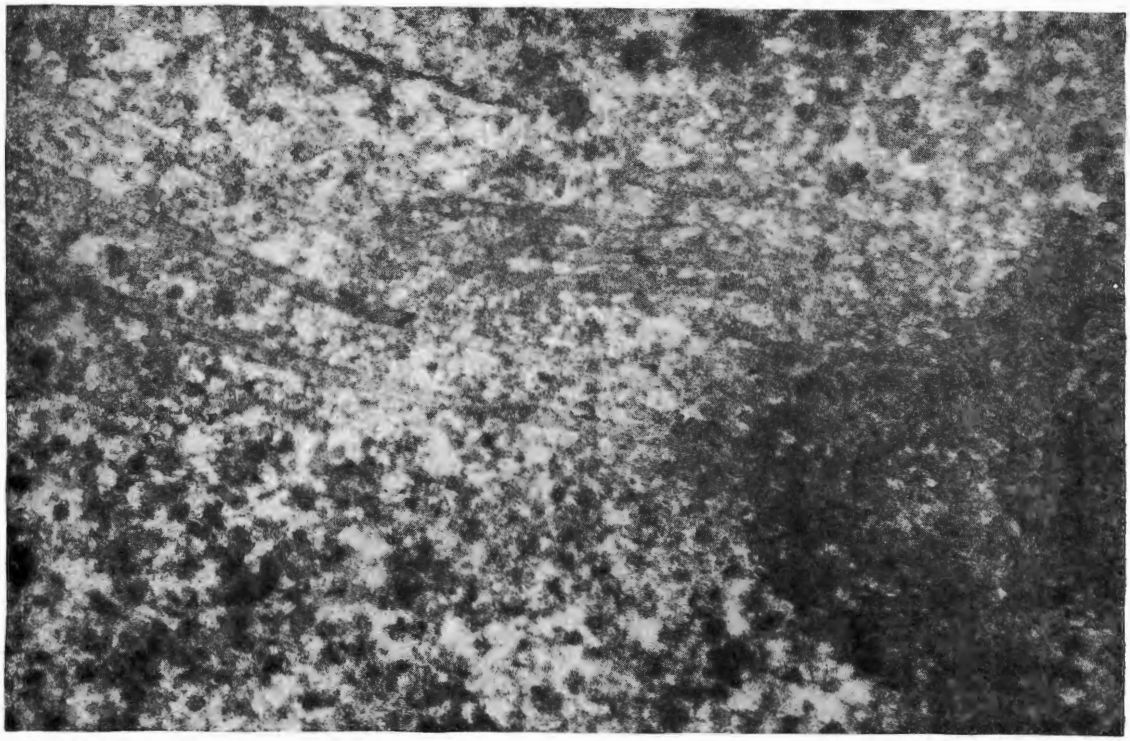

FIG. 6-15. Micrografía electrónica (× 110 000) que muestra túbulos fusiformes que van desde la parte izquierda alta al cromosoma (cuerpo obscuro) del ángulo derecho. (Preparación de S. Dales.)

Fibras (túbulos) asociadas con centríolos. Observados con microscopio de luz, los filamentos que irradian de los centríolos parecen ser fibrillas delicadas (fig. 6-13), pero en lugar de llamarse fibrillas generalmente se califican de fibras. Con el ME puede observarse que las fibrillas vistas con microscopio de luz son microtúbulos, con diámetro de 15 a 20 milimicras (fig. 6-14). Según su distribución, estos túbulos delicados se clasifican en dos grupos: 1) túbulos fusiformes, y 2) túbulos centrales continuos. Vamos a describir estos grupos.

Túbulos fusiformes. En la metafase, los centrómeros de los cromosomas quedan dispuestos en un plano que forma ángulo recto con una línea trazada entre las dos centrosferas, que ahora se hallan en los dos polos opuestos de la célula (fig. 6-10 y 6-13). Este plano se llama plano ecuatorial de la célula, por motivos evidentes. Los centrómeros de los cromosomas se reúnen en este plano, pero algunos se hallan cerca del centro de la célula, mientras otros se hallan más cerca de la periferia de la misma. Las ramas de los cromosomas no se hallan en el plano ecuatorial, sino que se extienden en forma que parece desordenada a cada lado. (Sólo los centrómeros se hallan en el plano ecuatorial.) Mientras los cromosomas se están disponiendo en esta forma, sus ramas siguen acortándose. Los túbulos de cada centrosfera se unen a centrómeros de los cromosomas, de tal manera que cada centrómero tiene túbulos de una centrosfera unidos a uno de sus lados, y túbulos de la otra centrosfera al otro. Los túbulos que se extienden desde un centríolo (fig. 6-14) alcanzan los cromosomas, como puede verse en la figura 6-15. Para fijarse en los centrómeros de los cromosomas en las regiones más periféricas del plano ecuatorial, los túbulos han de estar divergentes, lo cual origina una imagen metafásica mitótica con aspecto de huso (fig. 6-13).

Túbulos continuos centrales. Los túbulos centrales son los que pasan de una centrosfera a otra sin fijarse a los cromosomas cuando atraviesan el plano ecuatorial donde éstos se hallan reunidos.

Los túbulos fusiformes y los túbulos continuos centrales tienen funciones algo diferentes en la última etapa de la mitosis, según veremos más tarde.

Anafase

La anafase se caracteriza por dos acontecimientos. En primer lugar, los centrómeros de los cromosomas se dividen, de manera que los dos cromátides de cada cromosoma quedan totalmente separados. A partir de entonces cada cromátide se considera un cromosoma por derecho propio. En segundo lugar, cuando los centrómeros se dividen, los túbulos fusiformes que están unidos a los centrómeros tiran de los cromátides separados de cada cromosoma hacia polos opuestos de la célula. El motivo de tal movimiento no es bien conocido; un factor importante parecería ser que la célula, como puede verse en la figura 6-8, *F* y *G,* se ha estado alargando a lo largo de la línea que une sus dos polos (en ángulo recto con el ecuador) y las centrosferas han adoptado una posición cerca de cada polo celular; en consecuencia, se ha creado tensión en los túbulos fusiformes, de manera que cuando los centrómeros se separan los túbulos fusiformes tensos tiran de los cromátides hacia los extremos respectivos de la célula. Otro hecho es que cuando cada centrómero se divide, las mitades separadas se repelen entre sí. Pero pueden intervenir otros factores, todavía desconocidos.

Los túbulos continuos —los que se extienden desde un centríolo de un polo hasta un centríolo del otro polo— no están unidos a los cromosomas, y se observan prominentes solamente en la región del ecuador, donde tienen una densidad creciente, como puede observarse con el ME. La estructura fibrilar densa que forma recibe el nombre de cuerpo medio (fig. 6-16) y persiste hasta la telofase, que veremos ahora.

Telofase

Al final de la anafase y al comienzo de la telofase se desarrolla una constricción en la parte media de la célula alargada (fig. 6-8, *G);* esta constricción rodea la célula como un surco. Se denomina surco de segmentación porque cuando va haciéndose más profundo divide la célula en dos células hijas. Probablemente intervengan en la segmentación por lo menos dos mecanismos. En primer lugar, es muy probable que el surco de segmentación se desarrolle por acumulación y contracción de material fibrilar

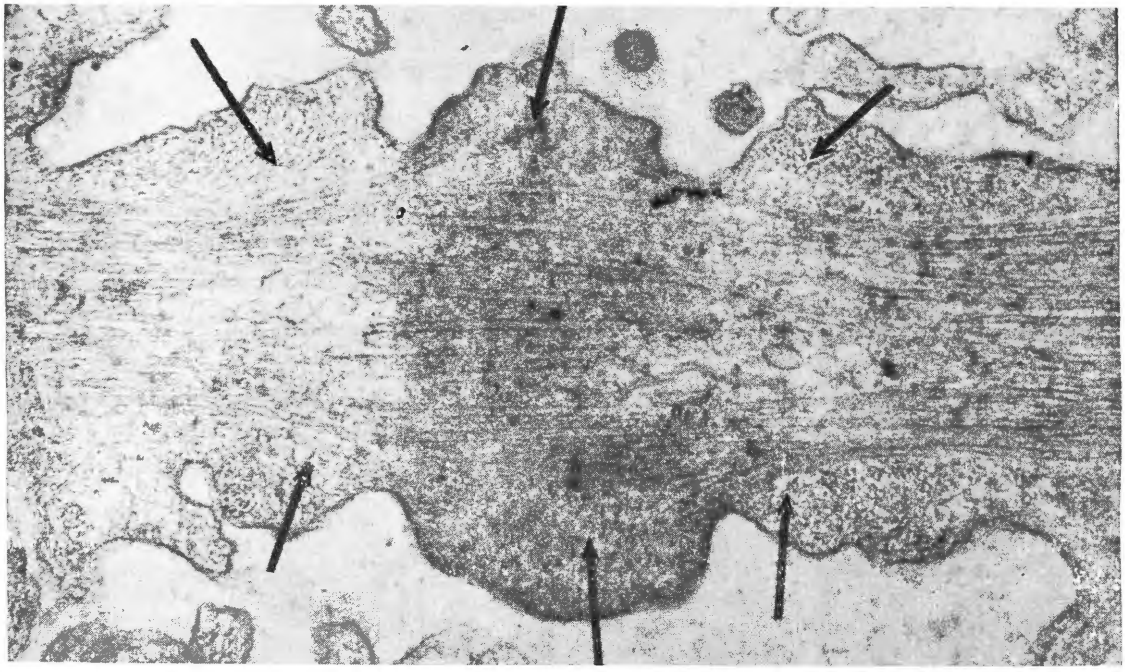

FIG. 6-16. Micrografía electrónica (× 60 000) que muestra la segmentación celular en la etapa de telofase de la mitosis. Un haz de túbulos continuos todavía une las dos células hijas; constituyen el cuerpo medio. Las flechas indican material fibrilar, probablemente contráctil. (Preparación de S. Dales.)

en el citoplasma, inmediatamente por debajo y a cada lado del surco de segmentación (figura 6-16). Con el microscopio de luz, Kallenbach ha demostrado una acumulación de material fibrilar a este nivel en algunos tipos de células, y en ellas este material puede adoptar la forma de un anillo por debajo y un poco a cada lado del surco de segmentación. Es posible que los filamentos de este material puedan ser contráctiles por separado, pero quizá sea más posible todavía que el material fibrilar se contraiga a medida que se condensa; esto estrecha el anillo y aumenta la profundidad del surco de segmentación. Otro factor que probablemente interviene como parte de la segmentación en algunos tipos de células es que se acumulan pequeñas vesículas membranosas por debajo del surco de segmentación, y luego se funden no sólo juntas, sino también con la membrana celular en el fondo del surco, lo cual, claro está, aumenta todavía más la profundidad de éste.

Mientras el surco de segmentación se va haciendo más profundo, puede verse todavía un haz de túbulos continuos que unen las dos células a punto de separarse; esto es lo que se llama el cuerpo medio de la célula en división (fig. 6-16). Cuando la segmentación es completa, los restos del cuerpo medio quedan indicados por una mayor densidad a lo largo de las membranas celulares de las dos células hijas en el punto donde se han separado; este aumento de densidad depende de lo que queda del cuerpo medio.

Entre tanto, los cromosomas de cada célula hija se han desenrollado en mayor o menor grado adoptando nuevamente el estado alargado de los cromosomas característicos de los núcleos de interfase. Se han reformado los nucléolos, y desarrollado una membrana nuclear en cada célula hija para rodear cromatina, nucléolos y jugo nuclear.

Datos adicionales para identificar las imágenes de mitosis en cortes ordinarios

Se necesita experiencia. Una dificultad estriba en que la mitosis tiene varias fases, y en los cortes las imágenes mitóticas quedan seccionadas en planos muy diversos. Para demostrar una imagen mitótica suele buscarse largamente en un corte, hasta hallar una seccionada perpendicularmente al plano ecuatorial. El error más frecuente de los estudiantes quizá sea admitir que dos núcleos que se hallan muy cercanos constituyan una imagen mitótica. Claro está, tal aspecto se observa en la telofase, pero dos núcleos pueden estar suficientemente cerca por diversos motivos; por lo tanto, este tipo de observación no merece gran confianza.

Hay que insistir luego en que muchos detalles que suelen observarse en esquemas de mitosis sólo se observarán raras veces en cortes ordinarios. En consecuencia, el estudiante no tiene que esperar observar centríolos o husos en los cortes corrientes.

Generalmente en un corte en el cual los núcleos no son demasiado densos, la imagen mitótica destaca por la fuerte tinción de sus cromosomas (ver fig. 6-8). Si se observa un acúmulo de material teñido intensamente libre en el citoplasma muchas veces con halo pálido a su alrededor, que no está rodeado por una membrana nuclear y que tiene aspecto de espiga porque los cromosomas individuales se proyectan en ángulos diversos, hay muchas probabilidades de que se trate de una imagen de mitosis. La forma más simple de figura de mitosis para el principiante, o para cualquiera, la más fácil de identificar es la de la anafase, siempre que esté cortada en un plano paralelo al que reúne los dos polos de la célula en división, como puede demostrarse en la figura 6-8, *E*. Pero las probabilidades de que en la anafase se corte en este plano no son tantas como las de cortar en algún otro plano. Quizá se necesite bastante tiempo y paciencia, y emplear varios cortes para descubrir imágenes de mitosis que ilustren las diversas etapas de la misma seccionadas en planos que resulten adecuados.

EFECTOS DE LA COLQUICINA SOBRE LA MITOSIS

Hay un alcaloide, la colquicina, extraída del bulbo o las semillas de una planta común, *Colchicum autumnale,* que tiene dos propiedades biológicas muy notables y, al parecer, independientes. La primera tiene interés para el médico y sus enfermos que sufren de gota, porque la colquicina tiene efecto beneficioso notable, hasta hoy no aclarado, sobre la inflamación gotosa de las articulaciones. El segundo efecto tiene mayor interés para biólogos, histólogos, citólogos y genetistas, porque la colquicina interrumpe el proceso de mitosis en la etapa de metafase interfiriendo en la formación de fibrillas fusiformes (túbulos) retrasando la división del

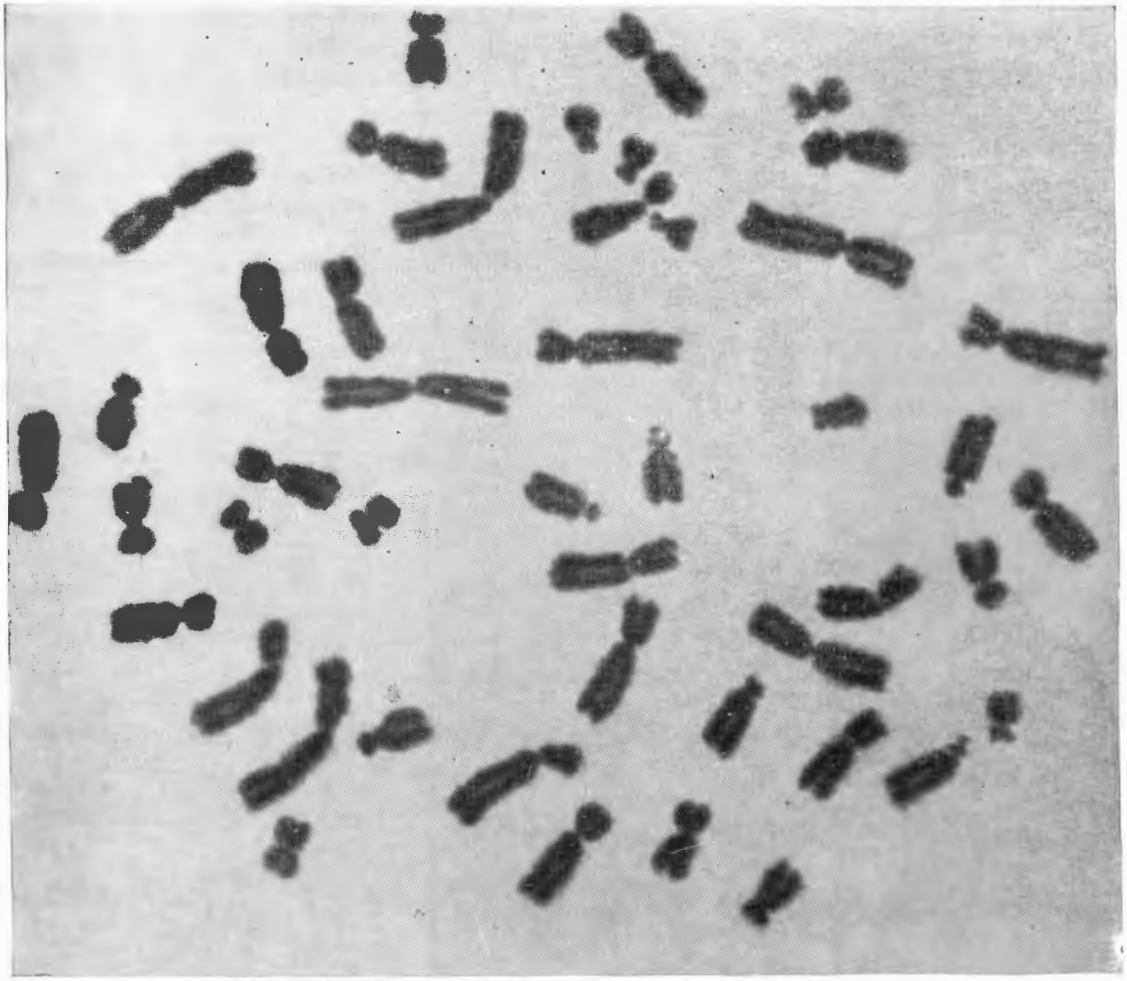

FIG. 6-17. Microfotografía de cromosomas de metafase de varón normal. Preparación obtenida de células sanguíneas cultivadas según se describe en el texto. (Preparación de Charles E. Ford.)

centrómero y evitando la división de los centríolos. Por influencia de la colquicina los cromátides no se separan en el momento adecuado y, por lo tanto, tienen mayor tiempo para conservarse enrollados; en consecuencia, los cromosomas de metafase observados después de tratamiento con colquicina son más cortos que los normales.

El descubrimiento de que la mitosis puede interrumpirse por el empleo de colquicina ha permitido dos aplicaciones muy importantes en relación con la histología.

En primer lugar, si se administra colquicina a un animal, o si se añade a un cultivo de células en el cual se está produciendo multiplicación, todas las células que entren en mitosis después que actúe la colquicina sólo alcanzan la metafase; en consecuencia, se acumulan las imágenes de mitosis en metafase hasta que el producto administrado desaparece. Si se cuentan en metafase, el número obtenido corresponderá prácticamente al número de células del tejido o del cultivo de tejidos estudiados que han iniciado la mitosis durante el tiempo empleado para la experiencia. En las estructuras y órganos corporales donde la multiplicación celular corresponde a la pérdida o muerte celular, se puede calcular el recambio de población celular determinando la proporción de células que entran en mitosis durante un periodo determinado de tiempo.

En segundo lugar, si se añade colquicina a cultivos de células que están creciendo en soluciones de medios nutritivos, y después de un

tiempo se obtienen células de los cultivos, se preparan en portaobjetos en forma especial y se tiñen adecuadamente, los cromosomas de las células en las cuales se ha interrumpido la mitosis en metafase utilizando colquicina quedan magníficamente dispersos y delineados (figura 6-17). Pueden tomarse microfotografías para observar todos los cromosomas de una célula aislada, como se indica en la figura 6-17. Los cromosomas entonces pueden contarse, y después cortar la microfotografía, disponiendo los pares de cromosomas idénticos como se indica en la figura 6-18. Esto es lo que se llama un *cariotipo (karyon,* nuez = un núcleo) de los cromosomas particulares del individuo del cual se obtuvieron las células. El cariotipo o mapa así constituido puede estudiarse para observar si hay anomalías en relación con el número o la forma de los cromosomas del individuo.

MORFOLOGIA DE LOS CROMOSOMAS DE METAFASE Y SU CLASIFICACION

Veintidós autosomas de cada célula del cuerpo humano provienen de la madre y 22 del padre. Aunque los autosomas provenientes de una parte de la familia pueden llevar genes diferentes de los provenientes de la otra parte, los autosomas respectivos provenientes de cada parte de la familia, como se observa en la metafase de la mitosis, son de aspecto prácticamente idéntico; esto significa que las células corporales tienen 22 pares de cromosomas, en los cuales los dos miembros de cada par tienen un aspecto idéntico o casi idéntico; este aspecto suele ser más o menos diferente del correspondiente a los demás pares de autosomas. Los dos cromosomas sexuales de las células corporales, tal como aparecen en la metafase de la mitosis, aunque tienen aspectos idénticos en las células de la hembra, claro está que no tienen el mismo aspecto en las células corporales del varón, porque el aspecto en metafase del cromosoma Y es muy diferente del que corresponde al cromosoma X. En la figura 6-18 el cromosoma Y está en el ángulo inferior izquierdo, marcado; el cromosoma X se halla inmediatamente por encima en el extremo de la segunda hilera.

Una forma usual de obtener dispersiones cromosómicas para examen microscópico es preparar algunos glóbulos de la sangre y colocarlos en un medio de cultivo al cual se añade fitohemaglutinina; esta substancia estimula algunos de los glóbulos blancos para que entren en división. Si se añade colquicina al cultivo, las células en curso de división la interrumpen en etapa de metafase, y estas laminillas pueden extender las dispersiones y teñirse. La figura 6-17 ilustra cómo puede obtenerse una excelente dispersión de una imagen de mitosis en metafase y se observa en el microscopio.

Cómo se clasifican los cromosomas. Después de obtener una buena microfotografía (o un dibujo preciso) de cromosomas bien teñidos dispersos en metafase, se corta la imagen de cada uno y se disponen los cromosomas en la forma que vamos a describir. Pero primero hemos de referirnos brevemente a la terminología.

Como los dos cromátides de los cromosomas de metafase todavía no se han separado completamente, la estructura formada por los cromátides recibe todavía el nombre de cromosoma; se dice que tiene dos "brazos" que se extienden más o menos en direcciones opuestas a partir del centrómero. Cada brazo del cromosoma, claro está, no es un cromátide; es una estructura par, formada por porciones paralelas de dos cromátides. Como veremos, el centrómero se halla en el punto medio de algunos cromosomas y, por lo tanto, los dos brazos de los mismos tienen semejante longitud.

Pero en otros cromosomas el centrómero se halla más cerca de un extremo del cromosoma que del otro; por lo tanto, los dos brazos de un cromosoma de este tipo son de longitud desigual.

La identificación de un cromosoma individual se basa fundamentalmente en su longitud total; en segundo lugar, en la posición de su centrómero; esta última, claro está, es la que rige la longitud relativa de los brazos.

Un cromosoma de metafase cuyo centrómero se halla situado aproximadamente a mitad de camino (en la zona denominada *mediana)* de su longitud, recibe el nombre de *cromosoma metacéntrico (meta* = entre); tal cromosoma tiene dos brazos de igual longitud. Un cromosoma cuyo centrómero se halla situado *entre* su punto medio y uno de sus extremos recibe el nombre de cromosoma *submetacéntrico;* tiene un brazo corto y un brazo largo. El cromosoma cuyo centrómero se halla muy cerca de un extremo recibe el nombre de cromosoma *acrocéntrico (acro* = en el extremo); tiene un brazo muy corto y uno largo.

Preparación de un cariotipo. La primera condición para disponer los cromosomas colocados de una microfotografía o un dibujo, con el fin

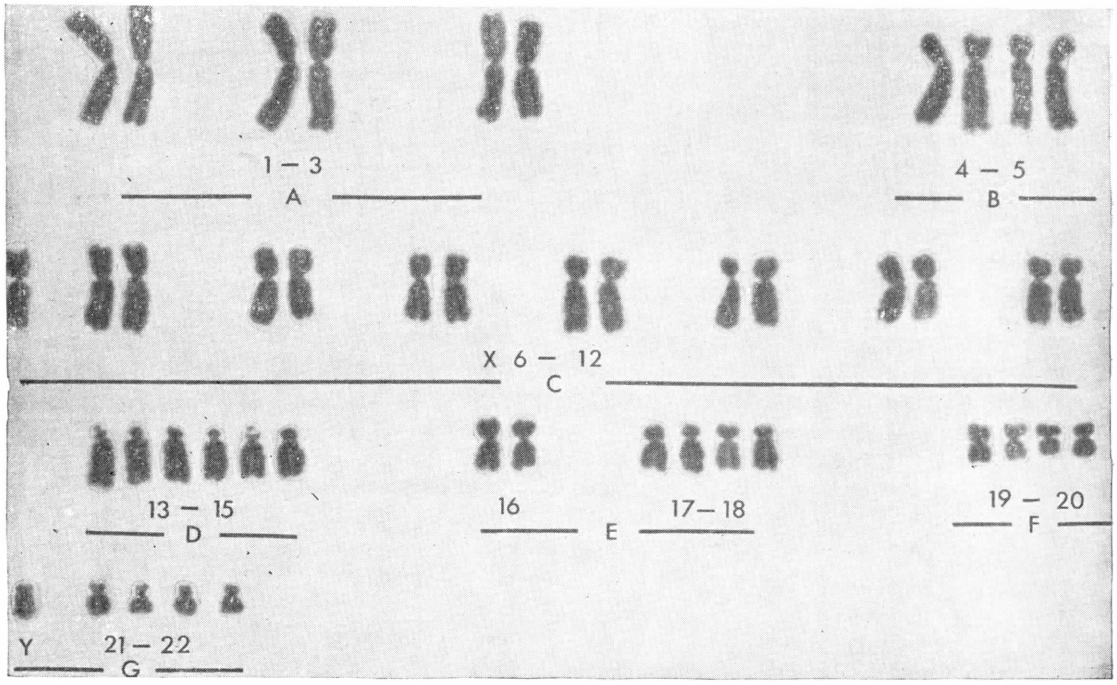

FIG. 6-18. Cariotipo de cromosomas de varón normal. (Preparación de Charles E. Ford.)

de construir un cariosoma, es considerar su longitud total. Lo primero es disponer provisionalmente los cromosomas en orden descendente según su longitud total, y con sus centrómeros dispuestos en una línea horizontal (fig. 6-18). En los casos en los cuales los cromosomas tienen un brazo más largo que el otro, cada cromosoma se orienta con su brazo corto hacia arriba y su brazo largo hacia abajo (fig. 6-18). Los cromosomas pueden luego dividirse en grupos; los miembros de éstos manifiestan aproximadamente las mismas proporciones entre las longitudes de sus brazos (fig. 6-18). Esta condición de la proporción de la longitud de los brazos a veces puede tener mayor importancia que la longitud total de un cromosoma para establecer la posición del mismo en el cariotipo; después de disponerlos en grupos según las longitudes relativas de sus brazos se comprobará que a veces el primer miembro de un grupo último puede ser algo más largo que el último miembro del grupo precedente. Disponiendo los cromosomas según sus longitudes, y luego modificando su posición en grupos según las longitudes relativas de sus dos brazos, resulta evidente que hay dos autosomas idénticos de cada tipo (pero no pares idénticos de cromosomas sexuales si la preparación es de un varón). Los autosomas idénticos, claro está, quedan emparejados en el cariotipo (fig. 6-18).

Otros caracteres morfológicos de los cromosomas, como la presencia de *constricciones secundarias,* también se utilizan para ayudar a identificarlos. (La *constricción primaria* es la región cromosómica donde está localizado el centrómero.) Una constricción secundaria es una región del cromosoma que se tiñe muy poco. Frecuentemente la región cromosómica inmediatamente vecina interviene en la organización del nucléolo. Si la constricción secundaria se halla cerca del extremo distal de un cromosoma, la masa terminal del cromosoma que se tiñe normalmente recibe el nombre de *satélite.* En el cariotipo humano cinco pares de cromosomas acrocéntricos, los números 13, 14, 15, 21 y 22, tienen satélites en sus brazos cortos. Los cromosomas 1, 4 ó 5, 9, 16 y el cromosoma Y tienen constricciones secundarias.

En un cariotipo, los pares de cromosomas humanos que están dispuestos primariamente en orden descendente de longitud se enumeran seriadamente de 1 a 22 (fig. 6-18). Los datos antes descritos permiten que los 22 pares se pongan en siete grupos. Estos siete grupos reciben de uno a tres el nombre de grupo A; de cuatro a cinco grupo B. de seis a 12 grupo C;

de 13 a 15 grupo D; de 16 a 18 grupo E; de 19 a 20 grupo F, y de 21 a 22 grupo G. El grupo A, por ejemplo, incluye pares de cromosomas uno a tres, que son los más largos metacéntricos; el grupo G incluye los pares 21 y 22 que son los más cortos acrocéntricos. En los varones, el grupo G también contiene el cromosoma Y, que es un cromosoma acrocéntrico como los otros, pero suele ser el más largo del grupo. El cromosoma X es muy similar a ciertos miembros del grupo 6-12 (C) (fig. 6-18) y no siempre puede distinguirse como entidad separada de algunos miembros del grupo.

Anomalías que afectan a los autosomas. Importancia en medicina. En años recientes se ha comprobado que muchas anomalías del hombre guardan relación con anomalías cromosómicas. Ya hemos mencionado, en relación con los cuerpos de Barr, que puede haber anomalías dependientes de anormalidades en el número de cromosomas sexuales; nos referiremos más ampliamente al hecho en los capítulos que estudian el sistema reproductor. Vamos a referirnos brevemente a una anomalía que incluye alteraciones de los autosomas.

La primera anomalía cromosómica autosómica que se descubrió en el hombre fue la existencia de un extracromosoma núm. 21 en el grupo G en niños afectados de lo que se denomina mongolismo o síndrome de Down. Normalmente, como ya dijimos, cada autosoma está representado dos veces en las células corporales de un individuo. En estos niños con síndrome de Down cada célula corporal contiene el cromosoma núm. 21 por triplicado; por lo tanto, se dice que sus células son trisómicas para dicho cromosoma; todos los demás autosomas se hallan en el estado duplicado usual.

La mayor parte de estos niños (que son anormales desde el momento de nacer, tanto física como intelectualmente) tienen sus dificultades por un error en la distribución de cromosomas a las células hijas cuando la célula germinativa de la madre se divide inmediatamente después de haber sido fertilizada. El tiempo más probable para producirse este error es en la segunda división de meiosis (la meiosis se estudiará en el capítulo de Sistemas reproductores) y en la mujer esto ocurre inmediatamente después de la fecundación del huevo que va a transformarse en embrión. Las probabilidades de que ocurra tal accidente aumentan con la edad de la madre. Aunque un varón sigue fabricando espermatozoos frescos (células germinativas masculinas) cada día hasta muy entrada la vejez, una mujer, desde el momento de nacer dispone de todos los huevos que podrá utilizar. Así, pues, al paso que los espermatozoos de un varón de edad avanzada todavía son jóvenes, los huevos de una mujer de edad avanzada pueden tener más de 40 años antes que deje de reproducirse. Se cree que a medida que la edad del huevo aumenta, se hace más difícil que sus cromosomas se distribuyan adecuadamente durante la división.

Hay un tipo de mongolismo que se sabe persiste en las familias. Aquí también, el proceso guarda relación con las tres dosis de cromosoma núm. 21 en lugar de dos; pero en este caso el desequilibrio genético resulta de una porción extra de cromosoma núm. 21 que se une y sigue transportado junto con otro cromosoma (generalmente del grupo D o del grupo G) en lugar de que el desequilibrio dependa de la existencia de un cromosoma extra y completo número 21. Se conocen otros procesos de trisomía autosómica. se asocian con anomalías graves y complejas, que muchas veces son letales por cuanto el feto muere antes de nacer.

Se conocen otras lesiones autosómicas. Probablemente la mayor parte de desequilibrios de genes autosómicos son incompatibles con la vida; se ha comprobado que un porcentaje considerable de abortos espontáneos y de fetos perdidos dependen de anomalías cromosómicas en las células del embrión o el feto.

POLIPLOIDIA

Las células corporales, llamadas también *somáticas* (*soma* = cuerpo) deben distinguirse de las células germinativas maduras por el hecho de que cada una tiene 46 cromosomas, mientras que las células germinativas sólo tienen 23. Como cada célula corporal tiene 46 cromosomas, lo cual es el doble del número de la célula germinativa, se dice que tiene un número *diploide* (*diplos* = doble) de cromosomas. Por lo tanto, las células corporales son característicamente *diploides*. Como las células germinativas maduras no tienen un complemento doble de cromosomas, se dice que tienen un número *haploide* (*haplos* = único) de cromosomas.

Por motivos que vamos a ver, las células corporales a veces tienen un número múltiplo del usual de cromosomas; este fenómeno recibe el nombre de *poliploidia*. Esta palabra proviene de *polys* = muchos, *ploos* = pliegue y *eidos* = forma. Pliegue se utiliza aquí en el sentido

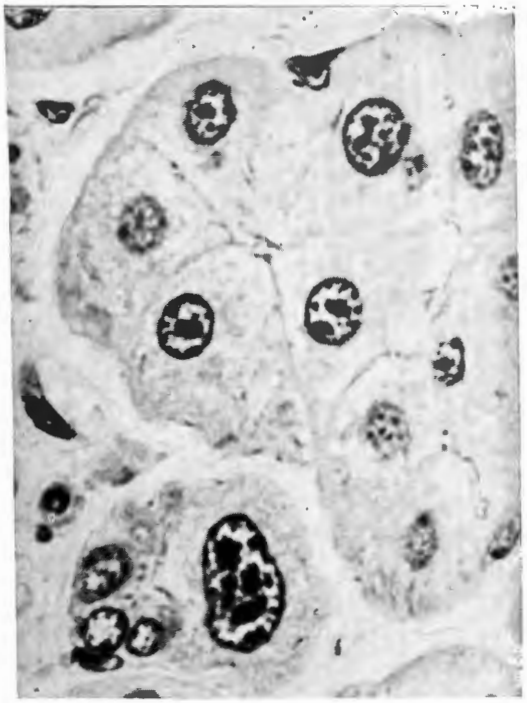

FIG 6-19. Microfotografía que muestra una célula *(centro, abajo)* con poliploidia. El núcleo es mucho más voluminoso y contiene más nucléolos que los núcleos de las células del grupo superior, que son normales y tienen un número diploide de cromomosomas.

de que tiene el doble; en otras palabras, se refiere a multiplicación. Así, pues, de la misma manera que una célula diploide tiene dos veces, o sea, el doble de cromosomas que la célula haploide, se dice que una célula se manifiesta poliploide cuando tiene un múltiplo mayor del número de cromosomas de las células haploides. Por ejemplo, una célula *tetraploide (tetra* = cuatro) tiene cuatro veces el número haploide de cromosomas, o sea, el doble del número diploide.

El estado poliploide no es raro en algunas familias celulares incluso en condiciones normales; de hecho, algunas células lo manifiestan regularmente y otras sólo en ocasiones; estas células se caracterizan por núcleos voluminosos (fig. 6-19). La primera manera, y probablemente la más común, es que una célula atraviese la profase y la metafase de la mitosis, pero luego, después que los cromosomas se han separado de sus dos cromátides (con lo cual se transforman en cromosomas) las dos porciones no se separan hacia los extremos de las células, sino que quedan en la región de la placa ecuatorial hasta que se forma una nueva membrana nuclear para incluirlos en un mismo núcleo. Otra forma de producirse el estado poliploide es cuando los cromosomas se duplican sin que se disuelva la membrana nuclear; en consecuencia, el núcleo tiene un número doble de cromosomas. Finalmente, otra manera es más indirecta y se produce en dos etapas. En primer lugar, viene la mitosis que origina dos núcleos, pero el citoplasma no se divide bien y se forma una célula binucleada. Luego puede ocurrir que ambos núcleos de la célula binucleada entren en mitosis al mismo tiempo y que, cuando las membranas nucleares se desintegren, los cromosomas de ambas células queden aprisionados en el mismo huso y nuevamente reunidos. Por lo tanto, cuando la división es completa sólo habrá dos células, pero cada una tendrá un contenido tetraploide de cromosomas porque el núcleo original se ha dividido dos veces. Un ejemplo de dos colecciones de cromosomas incluidos en un solo huso está ilustrado en la figura 6-20.

Aneuploidia. Si el número de cromosomas en una célula corporal: 1) es mayor que el número diploide, pero no es múltiplo del número haploide, o bien 2) es menor que el número diploide, la célula se dice que tiene un número

FIG. 6-20. Microfotografía (gran aumento) de un corte teñido con hematoxilina y eosina de hígado de rata en fase de regeneración, que demuestra un número de cromosomas de anafase doble del normal, en un huso que puede verse inmediatamente por encima de ellos.

aneuploide (*a* = no, *eu* = bien, *ploos* = fruncido, *eidos* = forma) o sea que no tiene un número bien fruncido (multiplicado) de cromosomas. La aneuploidia puede depender de un número anormal de cromosomas sexuales. También puede resultar de la presencia de cromosomas extra, según ya hemos descrito. Recordemos que la aneuploidia es frecuente en las células de cánceres, mientras que las células normales del resto del cuerpo son diploides.

QUIMICA E HISTOQUIMICA DE LA CROMATINA Y LOS CROMOSOMAS

Dos tipos de ácido nucleico en los núcleos DNA y RNA. El principal ácido nucleico que existe en los cromosomas (y, por lo tanto, en los gránulos de cromatina de los núcleos en interfase) proporciona por hidrólisis un azúcar particular, la D-2-desoxirribosa; así, pues, este tipo de ácido nucleico se denomina ácido desoxirribonucleico. El término suele abreviarse por DNA.

Un segundo ácido nucleico, que según veremos más tarde se encuentra en pequeña cantidad en la cromatina, pero abundantemente en los nucléolos y en el citoplasma, por hidrólisis proporciona el azúcar D-ribosa. Este tipo de ácido nucleico recibe el nombre de ácido ribonucleico y suele abreviarse por RNA.

Reacción de Feulgen para DNA. La reacción de Feulgen se funda en una prueba para los aldehidos conocida desde hace largo tiempo, que suele denominarse reacción de Schiff; aunque ya hemos descrito el hecho en relación con la tinción de ciertos carbohidratos por el método PA-Schiff, vamos a repetirlo aquí.

Existe un colorante, la fucsina básica, que es de color magenta (azul rojizo). Si se añaden ácido clorhídrico y bisulfito sódico a una solución de este colorante, en el orden indicado, se libera ácido sulfuroso, que la decolora por completo. En esta forma, lo que queda es el *leucoderivado* (*leukos* = blanco) de fucsina básica (o reactivo de Schiff). Los aldehidos devuelven el color magenta al colorante incoloro; ésta es la reacción de Schiff para descubrirlos.

Se someten los cortes que contienen ácido desoxirribonucleico a una hidrólisis ligera; primero mediante solución caliente, luego con solución fría de ácido clorhídrico; se liberan aldehidos a partir de la D-2-desoxirribosa del DNA. El ácido clorhídrico diluido que se utiliza no libera aldehidos del azúcar del RNA. En consecuencia, si los cortes se someten a esta hidrólisis ligera con ácido clorhídrico, y luego se lavan y sumergen en solución de leucoderivado de fucsina básica, los aldehidos liberados del azúcar del DNA reaccionan con el colorante y le devuelven el color; como esto sólo ocurre cuando hay DNA, puede decirse que el ácido desoxirribonucleico toma color magenta. Como ambos ácidos, DNA y RNA, son basófilos, la reacción de Feulgen permite saber cuál de ellos es el desoxirribonucleico. Como el DNA se halla limitado a la cromatina, la reacción de Feulgen constituye un excelente método de coloración específica para gránulos de cromatina o cromosomas (ver fig. 6-5).

Contenido de DNA de los núcleos. El contenido en DNA de las células puede determinarse por medios químicos siempre que se reconozca el número de células en la muestra estudiada. Además, el contenido de DNA de cada célula puede determinarse por microespectrofotometría. Este método, aunque complejo, estriba esencialmente en teñir cortes por la técnica de Feulgen de manera que el DNA específicamente toma color magenta; luego se utiliza una celda fotoeléctrica para medir la cantidad de luz en la longitud de onda magenta que es absorbida cuando atraviesa varios núcleos representativos en interfase. Según la cantidad de luz absorbida se calcula la concentración de DNA en el núcleo.

Utilizando todos estos métodos, se ha podido determinar el contenido en DNA de las células de diversos tipos. En general, se ha comprobado que la cantidad de DNA en las células somáticas diploides normales es idéntica y doble que la de las células germinativas haploides. Claro está, hay algunas células del cuerpo que normalmente son poliploides; en este caso, la cantidad de DNA es múltiplo del contenido normal. La aneuploidia, frecuente en las células cancerosas, también puede descubrirse por estos medios, según ha demostrado Stich.

El componente proteínico de los cromosomas. El hecho de que el DNA de los cromosomas explique su basofilia usual característica, y que tenga tal significación biológica, tiende a hacer olvidar la importancia de los constituyentes proteínicos de los cromosomas. Que los cromosomas tienen un componente proteínico importante lo ilustra netamente el hecho de que puede extraerse el DNA de los cromosomas mitóticos empleando la enzima DNA-asa, y entonces el componente proteínico que queda

puede teñirse; en tal preparado los cromosomas tienen un aspecto muy parecido al que muestran con microscopio de luz cuando su contenido de DNA está intacto. Además, hay indicaciones de que el componente proteínico de los cromosomas desempeña más funciones que la de simplemente fijar en su lugar moléculas de DNA. Como veremos, los genes de los cromosomas tienen la base química en el DNA. Sin embargo, en cada tipo particular de célula sólo algunos de los genes pueden expresarse: los relacionados con funciones especializadas que lleva a cabo dicha célula. Hay motivos para creer que el componente proteínico de los cromosomas puede intervenir en la supresión de genes.

Las proteínas de los cromosomas son principalmente histonas; se trata de proteínas básicas relativamente simples. Como la proteína de los cromosomas es básica, sólo se tiñe con colorantes básicos; como en el corte usual o en otros tipos de preparación de cromosomas el DNA con el cual se halla unida la proteína es tan basófilo que se tiñe intensamente con los colorantes básicos, cualquier coloración de la proteína de los cromosomas en preparaciones teñidas con ambos colorantes, ácidos y básicos, queda enmascarada por los colorantes básicos que se combinan con el DNA.

Aunque las histonas son las proteínas más abundantes, y probablemente las más importantes de los cromosomas, éstos contienen otras, que probablemente ayuden a brindar sostén estructural para los cromosomas.

INTRODUCCION A LA QUIMICA DEL MATERIAL GENETICO: COMO SE ALMACENA LA INFORMACION EN EL DNA

Ya hemos explicado que si una célula se divide en dos células idénticas tiene que existir algún mecanismo por virtud del cual los genes de los cromosomas de dichas células se duplican de manera que exista un surtido completo de genes idénticos para cada célula hija resultante de la división. Durante años pareció poco probable que se pudiera llegar a comprender la base química de la acción genética, o que se aclarara la química de la duplicación de los genes. Pero durante la última década y media se han hecho en este campo descubrimientos notables.

El primer paso importante en el desarrollo de los nuevos conocimientos sobre la base química de los genes fue obtener la prueba de que el DNA era realmente el material hereditario de las células. Este hecho se comprobó primeramente por estudios en bacterias, donde se vio que si se extraía DNA puro de una cepa determinada de bacterias que se caracterizaba por sus rasgos especiales (en este caso una cápsula que contenía azúcar) y se añadía a un cultivo de otra cepa de bacterias que carecía de esta propiedad, unos cuantos miembros de la segunda cepa adquirían una cápsula típica que contenía azúcar. Además, los miembros de la segunda cepa, que adquirían el carácter particular, lo transmitían indefinidamente a sus descendientes. La alteración de las propiedades genéticas de las células receptoras, por lo tanto, sólo podía explicarse admitiendo que parte del DNA puro de las células donadoras se incorporaba al material genético de las células receptoras, y que éstas desde entonces duplicarían este DNA junto con su propio DNA. Esta experiencia, denominada experimento de transformación, demostró de manera inequívoca que el DNA es el portador de las características hereditarias. Otros tipos de experiencias, que no podemos detallar aquí, confirmaron tal conclusión.

Después que se comprobó que la actividad genética tenía su base química en el DNA, era inevitable plantear algunos problemas y buscarles contestación. Por ejemplo, con el fin de que sirvan más o menos de guía para la exposición ulterior, vamos a considerar tres problemas que pueden plantearse.

1. ¿Cómo puede estar almacenada la información genética en un compuesto químico?
2. ¿Cómo puede duplicarse un compuesto químico que alberga la información genética, de manera que cada uno de los dos cromátides que se separan en la anafase contenga precisamente la misma información genética?
3. ¿Cómo puede una información almacenada en un compuesto químico, el DNA, transmitirse a las diversas partes de la célula donde están localizadas las enzimas que rigen las funciones de la célula, y por cuáles medios se efectuaría la ejecución de la información transmitida?

Como veremos en las secciones siguientes, actualmente disponemos de mucha información para responder a estas preguntas.

BASE QUIMICA DE LOS GENES

Para los desarrollos logrados en este campo resultó fundamental el concepto de la molécula

de DNA propuesto por Watson y Crick en 1953. La introducción de este concepto, ahora ya adoptado mundialmente inició una nueva era de investigaciones en biología. Por sus estudios originales y continuados sobre química de la herencia Watson y Crick recibieron el premio Nobel de 1962.

Para facilitar la comprensión del mecanismo por virtud del cual la molécula de DNA proporciona información, es útil considerar brevemente en qué forma la investigación es proporcionada por palabras. Las palabras están formadas de letras. Las palabras proporcionan información diferente, no sólo porque están compuestas de letras diversas sino porque las mismas letras pueden utilizarse en las palabras en *sucesiones diferentes.* Cuando consideremos la molécula DNA comprobaremos que tiene un alfabeto de solamente cuatro "letras" químicas, con las cuales están escritas y dispuestas en largas frases las palabras que llevan diferentes informaciones. Veremos, además, que este alfabeto de cuatro letras se utiliza para escribir únicamente palabras de tres letras. Sabemos que con cuatro letras, por ejemplo, a, e, p y r, es posible escribir diferentes palabras de tres letras que transporten información diversa; así, par, rae, era, etc. Si no fuera por el hecho de que las palabras necesitan ser pronunciadas, lo cual requiere atención en la colocación de vocales y consonantes, serían posibles 64 palabras de tres letras escritas con cuatro letras del alfabeto; claro está, cada palabra de tres letras correspondería a una palabra o código de diferente sentido. Como veremos, no se necesitan más de 20 palabras claves o códigos construidas con las letras químicas de la molécula de DNA, porque todo lo requerido es que exista una palabra de código diferente para cada uno de los 20 aminoácidos que, como indicamos en el capítulo 2, se disponen diversamente unidos para formar proteínas.

Las cuatro letras químicas en el alfabeto de cuatro letras de la molécula de DNA son cuatro bases: *adenina, citosina, guanina* y *timina.* Las representaremos en las ilustraciones utilizando A para adenina, C para citosina, G para guanina y T para timina. Para explicar cómo están dispuestas estas cuatro bases en las moléculas de DNA para código de información, hemos de considerar la molécula de DNA con cierto detalle.

Las moléculas de DNA de los cromosomas de los mamíferos están formadas cada una por dos largas cadenas delgadas, unidas constituyendo una hélice doble (fig. 6-21, *A).* Cada cadena está formada por una serie lineal de moléculas menores, conocidas como desoxirribonucleótidos (fig. 6-21, *B).* Cada una de estas últimas moléculas está formada por una de las cuatro bases antes mencionadas, más un azúcar, desoxirribosa y un fosfato. Las moléculas individuales vecinas de los desoxirribonucleótidos están unidas constituyendo una cadena en la cual el azúcar de una está unida al fosfato de la próxima (fig. 6-21, *B).* Hay hasta 40 millones de residuos de desoxirribonucleótidos dispuestos a lo largo de una cadena de una sola molécula de DNA.

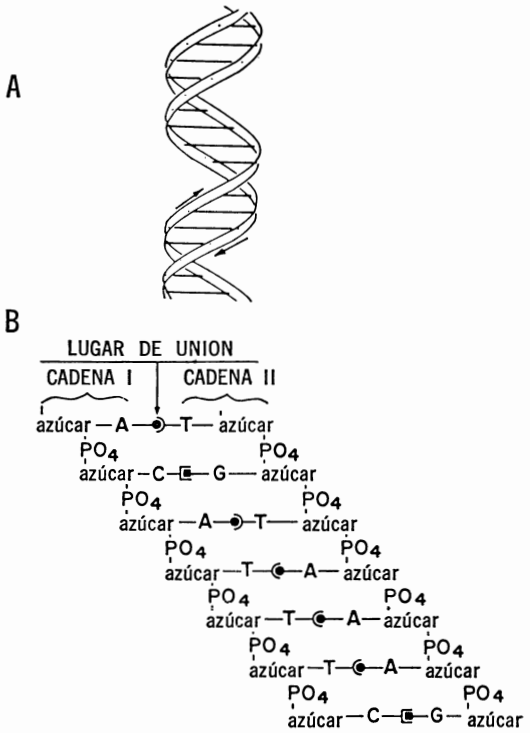

FIG. 6-21. *A,* Esquema de una porción de molécula de DNA de doble cadena según el modelo preparado por Watson y Crick. *B,* Porción de una molécula de DNA de doble cadena que muestra cómo los desoxirribonucleótidos de una cadena están unidos a los de la otra por sus bases; la adenina está unida a la timina; la citosina a la guanina.

En cada molécula de desoxirribonucleótido, la base de una cadena está unida a la base de la molécula de desoxirribonucleótido vecino de la otra cadena. Un carácter muy importante de esta unión entre las bases de las dos cadenas es que la adenina sólo se enlaza con timina, y la citosina solamente con guanina. *Por*

lo tanto, como se indica en la figura 6-21, B, siempre que hay A en una cadena tiene que haber T en la otra; y siempre que hay C en una cadena tiene que haber G en la otra.

La información genética contenida en una molécula de DNA depende del número y el orden de las palabras de tres letras que están escritas con el alfabeto químico de cuatro letras A, C, G y T, a lo largo de sus cadenas. Un gen está formado por una serie de palabras consecutivas de tres letras. Como veremos ahora en detalle, las largas moléculas de DNA actúan como plantillas para las moléculas largas de RNA mensajero que se forman junto a ellas, y en las cuales están impresas las series de palabras de tres letras escritas a lo largo de las moléculas de DNA. En esta forma la información en la molécula de DNA es inscrita en las moléculas de RNA mensajero, que luego se desplaza a los lugares de síntesis proteínica, donde se ejecutan las instrucciones que transportan en cuanto a la forma como deben unirse los aminoácidos constituyendo macromoléculas de proteína. A primera vista puede parecer increíble, pero la única forma en que los genes parecen ser capaces de actuar es rigiendo el tipo y el número de macromoléculas de proteína que son sintetizadas en la célula.

COMO SE DUPLICAN LAS MOLECULAS DE DNA

Según hemos descrito, los dos cromátides de cada cromosoma se separan en la anafase de la mitosis, y los cromátides separados se conocen entonces como cromosomas por derecho propio; cada uno tiene una provisión completa de genes. En un tiempo se creía que la duplicación de los genes ocurría durante la mitosis; hoy sabemos que los genes se duplican en la interfase, preparándose para la mitosis. Como los genes tienen su base química en el DNA, esto significa que todas las moléculas de DNA de los cromosomas se duplican durante la interfase, y que la mitad de las moléculas duplicadas ocupan su lugar en una cromátide de cada cromosoma, la mitad en el otro cromátide del mismo.

Como preludio para considerar el mecanismo de duplicación de las moléculas de DNA, importa tener presente que de las dos cadenas de una molécula de DNA, cada una lleva información diferente. Viendo la figura 6-21 se observará el hecho. Es evidente que las series de letras a lo largo de una cadena difieren de las series en la otra, y esto, claro está, ha de ser así, porque siempre que hay una A en una cadena hay una T en la otra, y siempre que hay una C en una cadena tiene que haber una G en la otra. Aunque este dispositivo impide que las dos cadenas tengan la misma información genética, asegura que las dos cadenas de cualquier molécula de DNA sean *complementarias* entre sí, hecho de gran importancia en relación con el proceso de duplicación como vamos a ver.

Para que las moléculas de DNA se dupliquen, primero tienen que desenrollarse (esto no significa que deban desenrollarse en toda su longitud en un momento determinado; el proceso que vamos a describir puede irse efectuando desde un extremo de la molécula hacia el otro, y el desenrollo se produce inmediatamente por delante del proceso de duplicación que va teniendo lugar). En todo caso, cuando las dos cadenas se desenrollan se separan a lo largo de una línea de su antigua unión entre las bases vecinas. En la figura 6-22 se indican porciones hipotéticas de dos cadenas desenrolladas y separadas.

Cada cadena de la molécula original sirve ahora como plantilla contra la cual se sintetiza una nueva cadena de DNA. Al formar las nue-

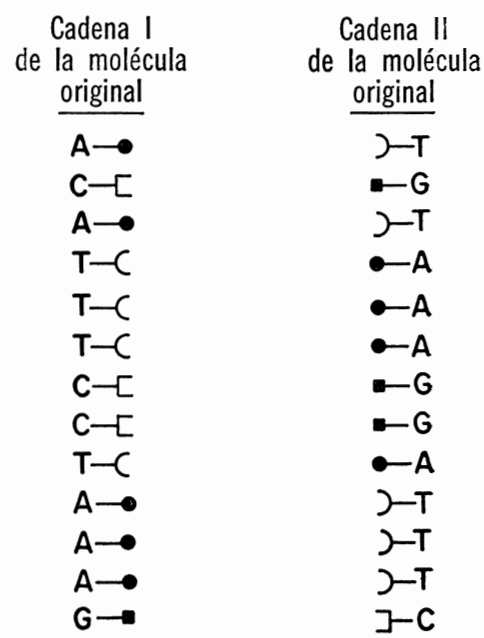

FIG. 6-22. La primera etapa en la duplicación de la molécula de DNA es la separación de sus dos cadenas.

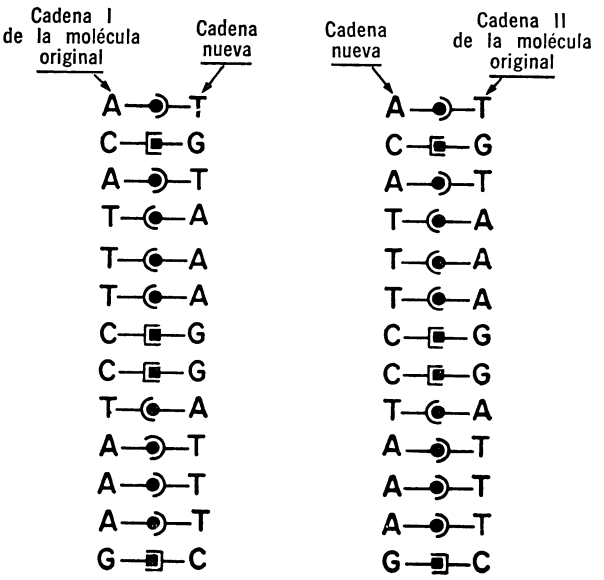

FIG. 6-23. Después que las dos cadenas de una molécula de DNA se han separado, como se indica en la figura 6-22, se sintetiza una nueva cadena a cada lado de las dos anteriores. Una A siempre se forma junto a una T, y viceversa; una C junto a una G, y viceversa; en consecuencia, cada una de las moléculas de doble cadena formadas es idéntica a aquella cuyas cadenas se separaron. Compárense entre sí estas dos, y con una de la figura 6-21, *B*.

vas cadenas, siempre se pone la adenina junto a la timina, y viceversa; siempre se forma guanina junto a la citosina, y viceversa (fig. 6-23). *Como las dos cadenas de la molécula original eran complementarias una para otra, la nueva cadena que se forma contra la cadena I de la molécula original es un duplicado exacto de la cadena II de la molécula original. Análogamente, la nueva cadena que se sintetiza contra la cadena II de la molécula original es un duplicado exacto de la cadena I de la molécula original,* como resulta evidente observando la figura 6-23. En consecuencia, las dos nuevas moléculas de doble cadena son duplicados exactos de la molécula original, como puede observarse comparando la figura 6-23 con la figura 6-21, *B*.

ESTUDIO DE LA SINTESIS DE DNA EMPLEANDO UNA MARCA RADIACTIVA Y RADIOAUTOGRAFIAS

Las dos nuevas cadenas de DNA que se forman cuando se duplica una molécula de DNA deben sintetizarse a partir de ingredientes más sencillos. Evidentemente, si uno de estos ingredientes pudiera marcarse con un isótopo radiactivo, se podría estudiar la síntesis de DNA nuevo mediante el método radioautográfico. Al elegir un precursor de DNA para marcar, lo importante es hallar un precursor que no quede incorporado a ningún otro producto sintetizado por las células; si dispusiéramos de un precursor específico, todas las marcas observadas en las células después de utilizar tal precursor marcado se hallarían en el DNA. El único producto en el cual se descubre timina en el cuerpo es el DNA; por lo tanto, la timina sería un producto ideal para marcar con el fin de estudiar la síntesis de DNA. Sin embargo, la timina marcada no tiene valor para estudiar la síntesis de DNA, pues la timina pura no se incorpora a las moléculas de DNA. La timina sólo se incorpora a moléculas de DNA cuando está unida al azúcar, y el azúcar no se une a la timina que se administra a un animal; hay que fijar el azúcar a la timina cuando ésta es sintetizada en un animal. Pero si la timina que se une a un azúcar (y este producto se denomina timidina) se marca y se administra a un animal, la timidina se incorporará al nuevo DNA que se vaya sintetizando, de la misma manera que la timina que estaba siendo sintetizada y unida al azúcar en la célula podría incorporarse al DNA de nueva formación. Por lo tanto, siempre se emplea timidina marcada con tritio para marcar específicamente el nuevo DNA que se está sintetizando.

Como las dos cadenas originales de una molécula de DNA sirven de plantilla contra la cual se sintetiza una cadena nueva (figs. 6-21 y 6-22), cada una de las moléculas de doble cadena de DNA resultantes cuando se ha completado la síntesis de DNA tiene una cadena vieja y una nueva, según se indica en la figu-

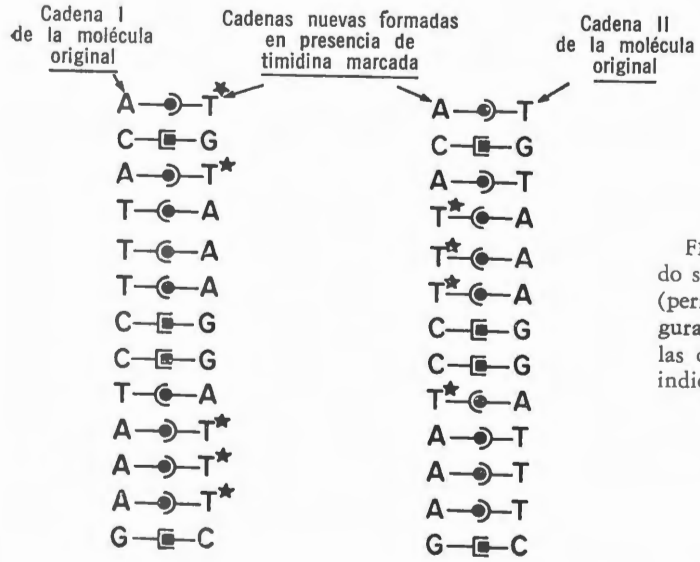

FIG. 6-24. Si hay timidina disponible cuando se están sintetizando las dos nuevas cadenas (periodo de tiempo que transcurre entre las figuras 6-22 y 6-23) la timina sintetizada para las dos nuevas tiras quedará marcada. Esta se indica por un asterisco.

ra 6-23. Si se dispone de timidina marcada durante el periodo de síntesis de DNA, la timina que estaba sintetizada en cada una de las nuevas cadenas está marcada; esto se observa en la figura 6-24, que lleva una estrella al lado de la T representando timina con marca. La timina preexistente en las cadenas viejas claro está que *no* estaría marcada.

Un punto importante a señalar es que si la timidina marcada fuera suficientemente abundante, todas las moléculas de DNA de dos cadenas formadas en las condiciones antes descritas comportarían una marca. Pero la marca sólo existiría en la *cadena nueva* de cada molécula de DNA, y no en la cadena que formaba parte de la molécula de DNA anterior. Por lo tanto, cuando una célula se divide, después de haber duplicado su contenido de DNA en condiciones en que disponía de marcas, *todos* los cromosomas de ambas células hijas portarán una marca, porque cada molécula de DNA de la cual están formadas llevaría una marca en *una de sus* dos cadenas (la recién formada que fue sintetizada en presencia de la marca) como se indica en la figura 6-24. Incluso a pesar de que la timidina marcada sólo queda incorporada a las cadenas neoformadas de moléculas de DNA, marca el DNA muy satisfactoriamente para estudios radioautográficos de síntesis de DNA, según puede verse en la figura 6-25. Esta figura es una microfotografía que muestra cómo aparecen los "granos" en los cromosomas en una radioautografía de células en mitosis, en la cual la síntesis de DNA tuvo lugar en la

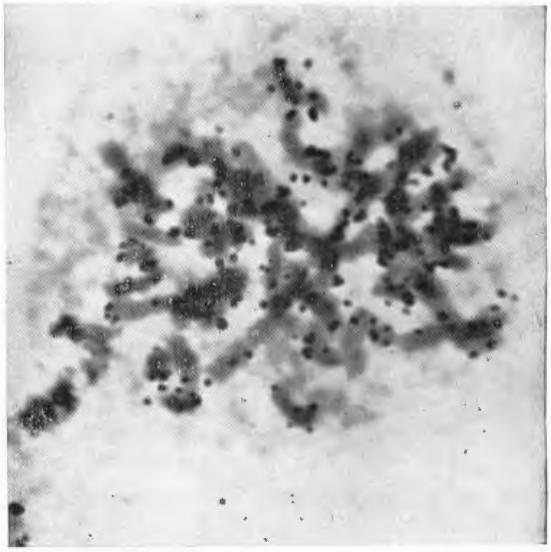

FIG. 6-25. Radioautografía de una preparación de célula L secada al aire, proveniente de un cultivo expuesto durante 16 horas a timidina marcada con tritio. La timidina marcada fue fijada por el DNA que se estaba duplicando, y transcurrió tiempo suficiente para que la célula entrara en mitosis; esta célula se obtuvo cuando se hallaba en metafase. Los puntos negros observados encima de los cromosomas dependen de trayectos breves de partículas beta del tritio que producen ionización en la emulsión fotográfica situada encima. (Stanners, C. P. y Till, J. E.: DNA synthesis in individual L-strain mouse cells. Biochim. Biophys. Acta, 37:406.)

interfase precedente, en presencia de timidina marcada.

La timidina marcada no se incorpora a ninguna otra substancia que se forma en el cuerpo, excepto el DNA, y se incorpora únicamente a las moléculas de DNA que están en formación. No se incorpora al RNA de nueva formación porque, según veremos más tarde, el RNA difiere del DNA por cuanto en lugar de tener timina como una de sus bases nitrogenadas tienen uracilo.

ALGUNOS PUNTOS QUE SE HAN ACLARADO MARCANDO NUCLEOS CON TIMIDINA RADIACTIVA

1) Puede emplearse a veces para seguir líneas celulares. Muchas veces en histología constituye un problema tener seguridad del tipo de células madre que se diferencian en tipos diversos de células especializadas. Con frecuencia puede obtenerse la demostración directa de este punto administrando a un grupo de animales timidina radiactiva, y luego matándolos a intervalos adecuados. Las radioautografías preparadas de cortes tomados de los animales poco después de administrarles la marca, demostrarán la presencia de ésta en diversas células que estaban duplicando su DNA durante el tiempo en que se dispuso de marca. Tales células generalmente son del tipo menos diferenciado, o de célula madre. Los cortes tomados después sucesivamente pueden mostrar la marca en células muy diferenciadas y, tomando precauciones adecuadas, puede admitirse que las células que fueron marcadas inmediatamente después de proporcionar la marca de timidina con el tiempo se diferenciaron en el tipo de célula en el cual ahora se observa dicha marca. Experiencias de este tipo permiten muchas veces utilizar una marca radiactiva para seguir el desarrollo y la diferenciación de algunos tipos celulares. Por ejemplo, si poco después de administrar la marca a un animal en crecimiento se descubre dicha marca en células relativamente indiferenciadas que cubren la superficie de un hueso, pero no en células dentro de la substancia del mismo, y si después de una semana aproximadamente se comprueba que el hueso ha aumentado de espesor y la marca se halla ahora en células situadas dentro del mismo, rodeadas de substancia intercelular, pero sólo a poca distancia de la superficie ósea, cabe admitir que las células así marcadas poco después de administrar la timidina marcada, durante la semana siguiente se han transformado en células formadoras de hueso, y se han rodeado de substancia intercelular, de

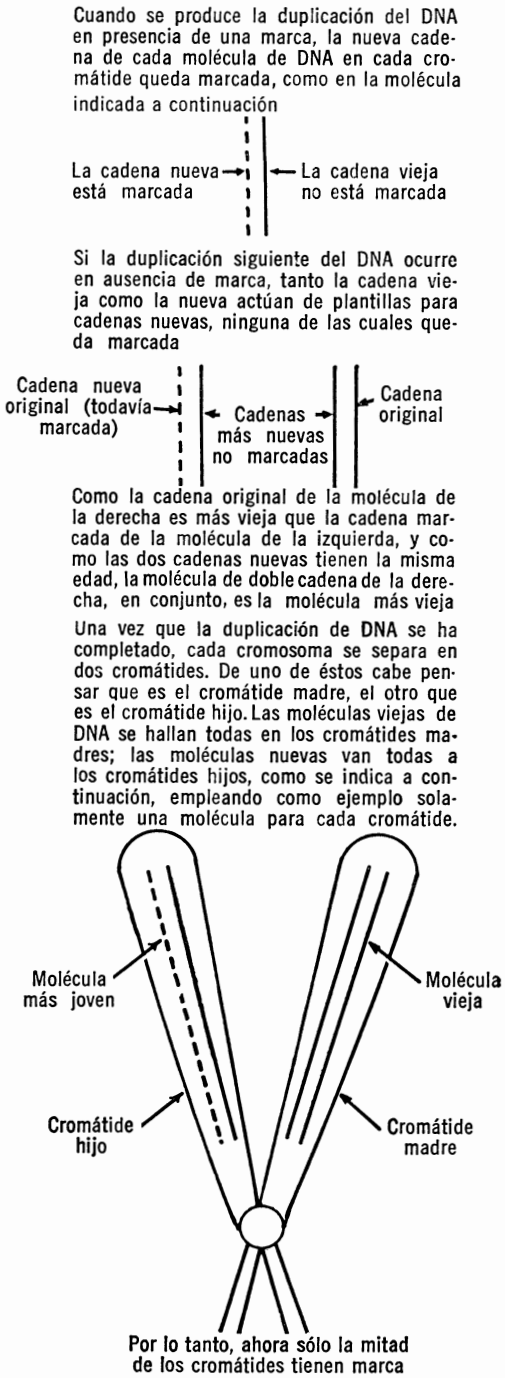

FIG. 6-26. Esquemas que muestran moléculas nuevas de DNA pasando a cromátides hijos.

manera que ahora están incluidas en la substancia ósea que ellas mismas han producido.

De especial interés para estudiantes y posgraduados:

2) Brinda información sobre la formación de cromátides y su conducta durante la mitosis. Vamos a suponer ahora que las células marcadas inmediatamente después de proporcionar timidina marcada no se diferencian, sino que continúan dividiéndose. En tales circunstancias no pueden seguirse por largo tiempo, porque la marca se va diluyendo por motivos que vamos a ver.

Si la marca fue tomada durante el periodo en que se estaba duplicando el DNA, todas las moléculas de DNA que resultan de la duplicación quedarán marcadas, pero sólo en una de sus cadenas, según se indica en la figura 6-24. ¿Qué ocurre ahora si no se administra más marca y las células marcadas siguen dividiéndose? Lo que ocurre, como han demostrado Taylor y colaboradores, es que después que las células marcadas se dividen en ausencia de marca, sólo la mitad de los cromátides de las células que entran en mitosis llevan marca. Para explicar este fenómeno es útil recordar que cada vez que se duplica una molécula de dos cadenas de DNA, una de las dos moléculas resultantes, también de dos cadenas, tendrá *una* cadena que es *más vieja* que la otra en la molécula. Esto puede observarse estudiando la figura 6-26. La molécula de arriba tiene una cadena (marcada con línea interrumpida) que fue sintetizada en presencia de marcas, y es la cadena nueva de esta molécula. La cadena no marcada (señalada por línea continua) es la más vieja. Cuando la duplicación de esta molécula de dos cadenas tiene lugar en ausencia de marca, como se indica en los dibujos centrales, cada cadena de la molécula vieja gana una nueva cadena no marcada; ambas cadenas nuevas están sin marcar, y son de la misma edad, las más jóvenes de las cuatro. Por lo tanto, ahora cada una de las moléculas tiene una cadena nueva y una vieja, pero la cadena vieja en la molécula de la derecha es más vieja que la cadena vieja (marcada) de la molécula de la izquierda, porque sirvió inicialmente como plantilla para la cadena marcada. Por lo tanto, la molécula completa de la izquierda puede considerarse que, en conjunto, es más joven que la molécula de la derecha. A medida que cada cromosoma de interfase empieza a dividirse en dos cromátides, para prepararse para la mitosis próxima, las moléculas de DNA "más jóvenes" van todas al cromátide hijo, y las moléculas "viejas" quedan todas en el cromátide madre original. A consecuencia de ello, todas las moléculas marcadas de DNA (las más jóvenes) terminan en los cromátides hijos. Sería fácil comprender cómo podría ocurrir esto si sólo hubiera *una* molécula de DNA de dos cadenas en cada cromosoma, pero no hay seguridad de que cada cromosoma de las células de los mamíferos tenga solamente una molécula de DNA.

Por qué la marca se diluye al proseguir la división celular. Por lo dicho pudiera creerse que como todo el DNA marcado después de la segunda división del DNA (esta vez sin marca) va a parar a los cromátides nuevos, éstos a su vez irían a la misma célula hija y que, en consecuencia, una célula hija de cada división seguiría marcada indefinidamente. Pero no ocurre así, pues en la metafase, cuando los cromosomas que tienen un cromátide marcado y un cromátide no marcado, se disponen en la región del plano ecuatorial, la dirección que adoptan depende del azar. En consecuencia, el cromátide marcado de un cromosoma puede quedar delante de un polo de la célula y el marcado de otro cromosoma en el polo opuesto. Por lo tanto, cuando los centrómeros de los cromosomas se separan, la mitad de los cromátides marcados (en promedio) son arrastrados hacia un polo y se transforman en cromosomas de una célula hija; la mitad es arrastrada hacia el otro polo, y se transforma en cromosoma de la otra célula hija. En consecuencia, la marca en cada célula hija se diluye en promedio en 50 por 100 por cada división celular. Lo mismo ocurre en divisiones subsiguientes de las células hijas, de manera que la marca se va diluyendo con cada división subsiguiente de células hijas en 50 por 100; pronto queda tan poca marca en las células que se están dividiendo, que ya no puede descubrirse.

De interés para todos los estudiantes: el ciclo celular y las tres etapas de la interfase. Las células que siguen dividiéndose regularmente, como las de un cultivo, pasan consecutivamente por interfase, mitosis, interfase, mitosis, y así sucesivamente. Un paso completo a través de la interfase y la mitosis recibe el nombre de un *ciclo celular*. El tiempo tomado por cualquier tipo de célula para completar un ciclo celular completo recibe el nombre de *tiempo de generación*.

Como puede verse en la figura 6-27 hay tres etapas que atraviesa la célula cuando evoluciona en interfase. Una vez terminada la mitosis

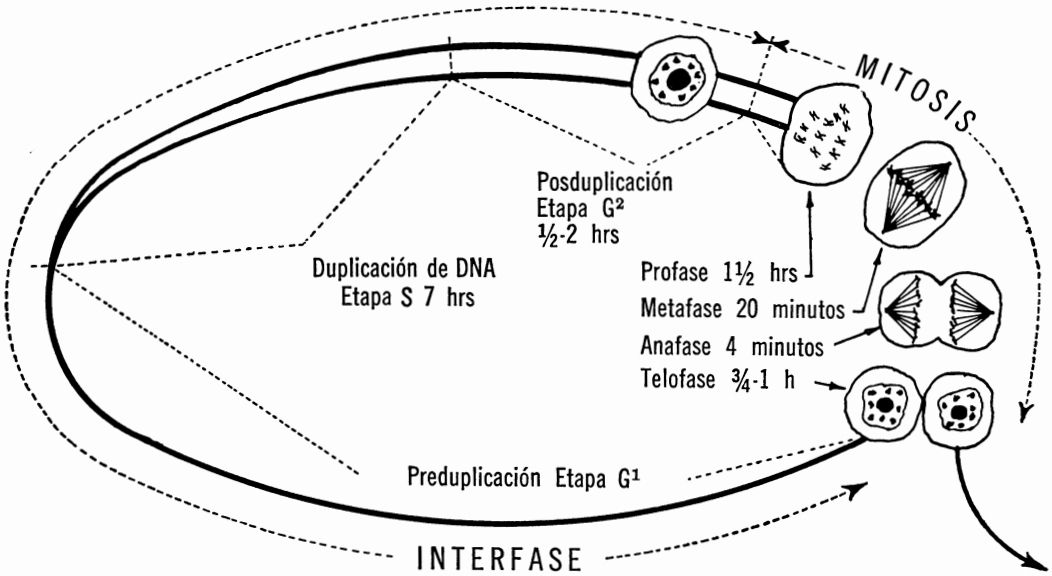

FIG. 6-27. Esquema que ilustra las etapas del ciclo celular.

la célula entra en la etapa que se ha denominado G1 o de preduplicación. Cuando se obtienen las células de cultivos, y son de un tipo que siguen dividiéndose en cultivo, el tiempo que permanece la célula en esta etapa puede comprobarse con bastante seguridad, y es bastante constante para cada tipo celular. La etapa de preduplicación es aquella en la cual se hallan la mayor parte de células del cuerpo, y en esta etapa trabajan.

Sin embargo, en cultivos celulares como los antes descritos, y en los de tejidos corporales donde hay división celular con el fin de conservar la población de células de la parte correspondiente, una célula en etapa de preduplicación entra en la etapa de duplicación de DNA, llamada también etapa S. Se necesitan unas siete horas para que todo el DNA de una célula se duplique; esto se comprueba utilizando quinidina marcada, según veremos luego.

Después de terminar la duplicación de DNA, la célula pasa a la etapa de posduplicación, o sea, un intervalo relativamente breve antes de empezar la mitosis. El tiempo necesario para la etapa de duplicación de DNA (G2) es bastante.

Según indicamos antes, la etapa de preduplicación varía considerablemente; puede durar hasta toda una vida.

Parece que la división celular estaría desencadenada por el mecanismo que establece la duplicación del DNA; una vez que ésta comienza, la célula automáticamente sigue el resto de la interfase, y luego la mitosis.

De particular interés para los estudiantes y los posgraduados: cómo se determinan los tiempos necesarios para las diferentes etapas de la interfase. Vamos a considerar ahora cómo se determina el tiempo que toman las células para desarrollar cada una de las etapas de la interfase en cultivos celulares. Sería más fácil hacerlo si todas las células de un cultivo estuvieran sincronizadas, de manera que todas estuvieran en la misma etapa de la interfase o de la mitosis al mismo tiempo. Aunque se está progresando para lograr la sincronización en los cultivos de células, el tiempo tomado por diversas etapas de la interfase suele calcularse efectuando estudios en cultivos de células que en un momento determinado se hallan en etapas diferentes del ciclo celular; esto hace que el estudio sea algo más difícil.

El método más usual estriba en añadir por breve tiempo timidina marcada a un cultivo del tipo antes descrito. Es importante recordar que la exposición a la timidina marcada es momentánea.

Después se toman muestras del cultivo con periodos regulares de tiempo, y se examinan con la técnica radioautográfica. Será muy útil consultar frecuentemente la figura 6-27 mientras se vaya leyendo lo que sigue.

Se toman muestras de células del cultivo *inmediatamente después de la exposición a la timidina marcada;* ello muestra, primero, que no están marcadas las imágenes de mitosis que se observan en el cultivo. La marca sólo se observará en el núcleo de interfase y, además, únicamente en un porcentaje determinado de núcleos. Como la marca se observa solamente en algunos núcleos de interfase, es evidente que en un momento determinado sólo hay un porcentaje de las células del cultivo que están en periodo de duplicación de DNA; como una muestra presentará células de interfase no marcadas, tiene que haber otras etapas, aparte de la duplicación de DNA, durante la interfase. El porcentaje de núcleos de interfase que presentan marca en una muestra tomada inmediatamente constituye, por lo tanto, el porcentaje de células que estaban en etapa de duplicación de DNA cuando momentáneamente se pudo disponer de la marca. Las células de interfase no marcadas en la muestra podían hallarse en la etapa que precedía a la duplicación de DNA (etapa de preduplicación o G1) o después de la misma (etapa de posduplicación o G2).

El hecho de que exista una etapa de posduplicación y una de preduplicación puede confirmarse fácilmente efectuando más observaciones sobre las células del cultivo. Es necesario señalar que las células que captan la marca cuando están expuestas momentáneamente a timidina marcada serán todas las que van desde las que están empezando la etapa de duplicación de DNA hasta aquellas que ya casi la han completado. A su debido tiempo se observarán marcas en cromosomas *mitóticos,* y las primeras células marcadas que llegan a la profase de la mitosis serán aquellas que casi habían completado el proceso de duplicación de DNA cuando quedaron expuestas a la marca. Por lo tanto, si se toman regularmente muestras del cultivo, vendrá un momento en que se verá la marca sobre los cromosomas de una pocas células que habían entrado en la profase de la mitosis. Como las células en las cuales se *observa primeramente* marca en los cromosomas de profase son células que se marcaron como si estuvieran acabando la duplicación de su DNA, el tiempo transcurrido entre el momento en que estuvo la marca a disposición y el momento en que se observa la marca por primera vez en los cromosomas de profase, es el tiempo de posduplicación o etapa G2.

Aunque la existencia de etapa posduplicación puede comprobarse, y la duración necesaria se calcula aproximadamente a base de las observaciones antes descritas, recordemos que no es tan fácil identificar imágenes de mitosis en etapa de profase como identificar y buscar marcas en cromosomas de metafase. Ahora vamos a dirigir nuestra atención a cromosomas de metafase, y buscar una marca en ellos. Haciéndolo así, como es lógico, se comprobará que a medida que se toman muestras sucesivas del cultivo, es cada vez mayor el número de imágenes de mitosis en metafase que presentan marca, hasta que llega un momento en que *todas* las imágenes de mitosis de metafase están marcadas. Luego cuando va pasando el tiempo, las muestras tomadas indican que el porcentaje de imágenes de mitosis de metafase marcadas empieza a disminuir, y al poco tiempo las muestras ya no presentan imágenes mitóticas de metafase con marca. El hecho de que el número de imágenes de mitosis en metafase marcadas aumente primero y luego disminuya, puede explicarse como sigue.

Las primeras imágenes de mitosis en metafase se observan en células que estaban casi al final de su etapa de duplicación de DNA; después que terminaron su etapa de posduplicación entraron en mitosis, y la marca se observó en sus cromosomas. Pero el porcentaje de células en un cultivo que estaban cerca del final de la duplicación de DNA cuando se dispuso de marca sería pequeño. El porcentaje de células que estaban en alguna etapa entre el comienzo y el final de la etapa de duplicación de su DNA cuando se dispuso de señal sería mucho mayor. Como la metafase sólo dura unos 20 minutos, habría un momento en el cual las células marcadas en el punto medio de la etapa de duplicación de DNA estarían pasando todas por la metafase, y, por lo tanto, el 100 por 100 de las imágenes mitóticas de metafase observadas entonces estarían marcadas. Pero después, cuando las células marcadas en metafase pasan a la mitosis, el porcentaje de imágenes mitóticas en metafase marcada disminuiría, porque ahora solamente estarían alcanzando la mitosis las células que estaban empezando su etapa de duplicación de DNA cuando recibieron la marca; y como la metafase necesita unos 20 minutos aproximadamente, estarían mezcladas con otras células a punto para empezar, pero que todavía no habrían comenzado sus duplicaciones de DNA cuando se dispuso de marca. Las figuras de mitosis no marcadas, observadas entonces, representan las células que estarían en etapa de *preduplicación* cuando se dispuso de marca, y

actualmente todas las células en mitosis serían de este tipo.

El tiempo necesario para la etapa de duplicación de DNA se determina como sigue. En primer lugar, se señala el momento en que el 50 por 100 de las imágenes de mitosis de metafase se descubren en las muestras que van a marcarse. Después de esto, como ya describimos, el porcentaje aumenta hasta que el 100 por 100 de las imágenes de mitosis en metafase muestran marca. Tomando nuevas muestras llega el momento en que el porcentaje de imágenes de mitosis en metafase marcadas baja hasta el 50 por 100. El tiempo transcurrido entre el momento en que el 50 por 100 primero estuvieron marcadas, y el momento en que se ve marcado el 50 por 100 último, es el tiempo necesario para la etapa de duplicación de DNA de interfase (hemos empleado valores medios).

El tiempo necesario para la etapa de preduplicación puede determinarse como sigue. La cifra obtenida sumando el tiempo necesario para el proceso de mitosis, el tiempo necesario para la etapa de posduplicación, y el tiempo tomado para la duplicación de DNA, se resta del tiempo correspondiente al ciclo celular completo (tiempo de generación); esto proporciona el tiempo que corresponde a la etapa de preduplicación. El tiempo necesario para la etapa de preduplicación varía según las líneas celulares; no es tan constante como los tiempos de mitosis o las demás etapas de la interfase.

ESTRUCTURA FINA DE LOS CROMOSOMAS EN METAFASE

Según ya señalamos, las moléculas de DNA están asociadas con proteína y enrolladas. Ade-

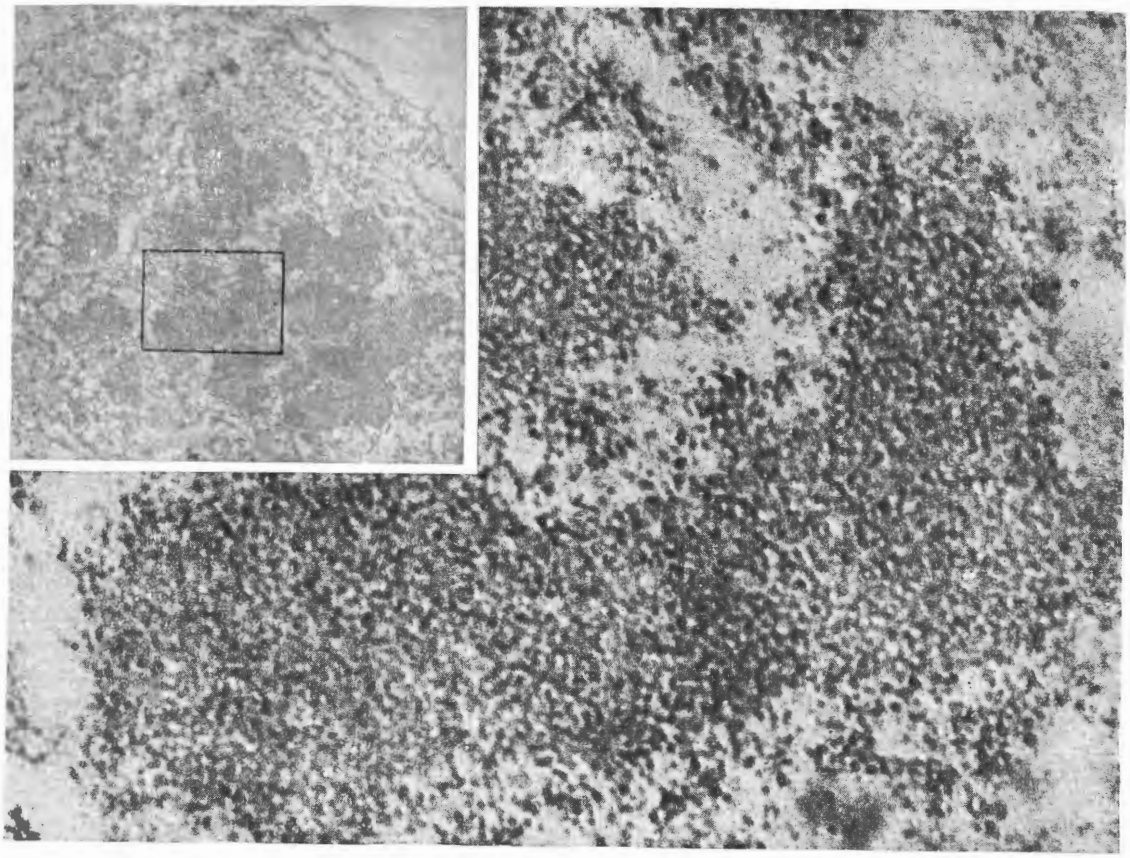

FIG. 6-28. Micrografía electrónica de un corte de célula L en división, fijada con formol. La amplificación del grabado inserto es de 8 000 veces, la de la figura principal de 53 000. Como puede verse en esta última, el cromátide seccionado tiene aspecto granuloso, probablemente debido a microfibrillas curvadas de cinco a 20 milimicras de diámetro, que generalmente quedan cortadas transversal y oblicuamente, pero a veces en breve trecho longitudinalmente. (Preparación del Dr. Samuel Dales.)

más, se hallan en cromátides que en etapa de metafase están estrechamente enrollados. Por lo tanto, cabría pensar que un corte delgado a través de un cromosoma en metafase, y examinado con microscopio electrónico, sería esencialmente un corte a través de enrollamientos de material de diversos órdenes y espesores. Lo que puede observarse son pequeños gránulos, muchas veces incurvados y, en general, de tal forma que pueden ser cortes transversales, oblicuos o secciones cortas, casi longitudinales, de hilos finos de espesores diferentes que están siguiendo un trayecto curvo en el material que se ha cortado (fig. 6-28). En ocasiones, puede observarse un pedazo muy corto de un hilo que se está incurvando. El material granuloso obscuro se acompaña de un material más claro dispuesto entre los gránulos en forma algo irregular. Hubo ciertas dudas acerca de si el material granuloso obscuro contenía DNA. Dales demostró que si los cortes se trataban con DNA-asa el material granuloso obscuro desaparecía, de manera que parece que el material granuloso observado en cortes delgados de cromosomas en metafase representa cortes transversales, oblicuos, y a veces muy pequeños cortes longitudinales de hilos incurvados que contienen DNA. No se deduce necesariamente que cada gránulo obscuro observado represente algún tipo de sección a través de una sola molécula de DNA, pues los gránulos descritos varían en sus diámetros desde cinco a 15 milimicras. Las moléculas de DNA se considera que son mucho más delgadas; sin embargo, las dimensiones de los gránulos pueden depender, en parte, de la proteína asociada y de un artefacto de fijación.

Como era lógico esperar, el aspecto de la cromatina en un corte a través de un cromosoma en metafase es muy similar con el microscopio electrónico al observado en un corte que atraviese cromatina condensada en un núcleo de interfase.

EFECTO DE LA RADIACION SOBRE LOS CROMOSOMAS Y LA MITOSIS

El efecto biológico de los rayos gamma o los rayos X se ejerce por medio de electrones muy ricos en energía desplazados por fotones muy ricos en energía. Los electrones energéticos, a su vez, pueden chocar contra otros electrones, separándolos de los átomos dentro de la célula. Los átomos que pierden en esta forma un electrón son intensamente reactivos; instantáneamente entran en una nueva combinación química con el medio que los rodea. Claro está, esto altera la composición química del material con el cual reaccionan. Un *cambio químico* menor resultante de esta causa en cualquier parte de una célula en interfase (que no sea un gen) probablemente sólo tenga significación temporal porque la célula dispone de duplicados del componente alterado o, si no hay ninguno, sigue poseyendo el gen o genes adecuados para dirigir la síntesis substitutiva del elemento celular lesionado.

Efecto mutágeno. Si se ionizan átomos de su DNA, los resultados pueden ser más graves. En el proceso por virtud del cual los genes se duplican en la interfase, cada cadena sirve como modelo de la nueva cadena que va a ser sintetizada. En consecuencia, si se altera el material de unos pocos genes, cuando éstos se duplican formarán genes igualmente alterados. Si la alteración global en el material genético no es mucha, la célula puede seguir perpetuándose por mitosis, pero todos los descendientes de esta célula carecerán no sólo de genes normales del tipo alterado, sino también de las cualidades normales proporcionadas por tales genes normales. Además, los genes alterados pueden proporcionar algunas cualidades nuevas a las células. Esta es la forma en la cual la radiación, en dosis no mortales para una célula, provoca mutaciones de la misma.

En dosis mayores de las necesarias para producir efectos mutágenos, la radiación puede ejercer efectos letales sobre las células. Estos se observan generalmente cuando las células intentan dividirse.

Por qué motivo los efectos de la irradiación de células en interfase pueden manifestarse solamente cuando la célula intenta dividirse. En este capítulo hemos utilizado mucho las células hepáticas como ejemplo de células en interfase, y se ha señalado que en condiciones normales raramente se dividen, pero las que persisten se dividirán si, por ejemplo, se extirpan dos tercios del hígado; la división celular continuará hasta que el hígado recupere su volumen normal. Si el hígado recibe una dosis substancial de radiación, y más tarde se estudian las células, pueden observarse pocos efectos, y las células en interfase pueden tener un aspecto muy similar al normal. Sin embargo, si una porción del hígado irradiado se extirpa y el resto se examina al cabo de pocos días, los efectos de la irradiación resultan manifiestos, pues cuando las células hepáticas intentan dividirse con el

fin de restaurar el hígado hasta sus dimensiones normales, aparecen varias imágenes mitóticas y núcleos de organización anormal. Veamos ahora un probable motivo de que los efectos de la irradiación de células en interfase resulten mucho más manifiestos cuando las células intentan dividirse que cuando persisten en interfase.

Como ya dijimos, el DNA de un núcleo de interfase está dispuesto en cromosomas. En la mayor parte de células en interfase algunos de los cromosomas están extendidos y otros están enrollados; estos últimos constituyen la cromatina condensada de un núcleo en interfase. El DNA de los cromosomas extendidos está mandando información, por vía del RNA mensajero, que dirige la síntesis de proteínas particulares en la célula. El DNA de los cromosomas que están enrollados —la cromatina condensada— se considera inactivo; o sea, que no está dirigiendo por entonces ninguna síntesis proteínica.

Cuando se irradia un núcleo, puede lesionarse el DNA de los cromosomas extendidos y también el DNA de la cromatina condensada. Sin embargo, mientras la célula persiste en interfase, sólo los choques que ha sufrido el DNA de los cromosomas extendidos ejercen cierto efecto. Estos efectos estribarían en que algunos genes, hasta entonces activos y dirigiendo la síntesis de alguna proteína particular, se lesionarían; pero cabe imaginar que tal lesión pudiera causar sólo algunas desapariciones en el complemento de enzimas que se están sintetizando en la célula, y que estas desapariciones quizá no fueran cruciales para que persistiera la vida y la función de la célula —por lo menos en cierto grado.

Mientras la célula persiste en fase G1, cabe admitir que sólo las lesiones infligidas al DNA que dirige la síntesis de proteína en una célula que trabaja la afectarían, pero cuando la célula entra en la etapa de duplicación de DNA y sigue por la fase G2 de la mitosis, deben producirse muchas más síntesis, que no tienen lugar en una célula que trabaja. Recuérdese que toda la actividad que tiene lugar en una célula cuando sigue por estas etapas del ciclo celular deben lograrse por la acción de enzimas. Cabría admitir que el complemento enzimático de la célula cambiara considerablemente desde el comienzo de la duplicación de DNA hasta la terminación de la mitosis. Tienen que ocurrir muchas cosas, y todas ellas dependen de actividad enzimática. Los centríolos deben duplicarse, igual que el DNA. Los cromosomas se desenrollan para volverse a enrollar más tarde. El sistema de microtúbulos incluidos en el huso debe organizarse. Hay mucho movimiento; de hecho, cualquiera que vigila con el microscopio cómo va pasando una célula por las diferentes etapas de la mitosis no puede evitar la impresión de que el proceso de división representa para la célula una verdadera lucha. Sin embargo, lo que nos interesa es que entre el momento en que la célula empieza a prepararse para la mitosis y la terminación de ella, las actividades enzimáticas que ocurren en su interior han de ser muy diferentes de las que ocurren en la fase G1, en la cual la célula efectúa su función ordinaria.

Durante el periodo que sigue a la fase G1 tienen lugar toda una serie nueva de síntesis, y esto requeriría un complemento de enzimas diferente del que existe en la célula G1 funcional. El trabajo ordinario se suspende de manera que pueda producirse la mitosis. Es lógico suponer que el cambio que ocurre en el complemento enzimático de la célula para que pueda dividirse necesitaría que muchos genes que no operan en una célula en estado funcional entren en juego para dirigir la síntesis de enzimas adicionales. Además, parece probable que estos genes se hallen en el DNA que existe en la célula de trabajo en la cromatina condensada. Para que pueda trabajar, la cromatina que previamente estaba condensada tendrá que extenderse y mandar información para dirigir la síntesis por vía del RNA mensajero. Sólo entonces las lesiones del DNA de la cromatina previamente condensada ejercen sus efectos; esto pudiera reflejarse por los efectos adversos sobre la síntesis necesarios para duplicación del DNA, síntesis del centríolo, formación de huso, movimiento de cromosomas y cromátides, licuación de la cubierta nuclear y muchos otros acontecimientos. En otras palabras, gran parte de la lesión infligida al DNA de la cromatina condensada (lesión que no se advierte mientras la célula se halla en fase G1) resulta manifiesta cuando una célula intenta dividirse. Por lo tanto, como los cromosomas que intervienen dirigiendo el trabajo ordinario de la célula, y los cromosomas que sólo dirigen el trabajo que incluye preparar la escena para la mitosis, ambos tienen que dividirse y separarse en el momento de la mitosis; y como ambos pueden haber estado lesionados por la irradiación, la división de una célula irradiada representa un gran peligro, que se manifiesta por las diversas anomalías del proceso que puedan observarse.

FIG. 6-29. Microfotografía obtenida con inmersión en aceite de una preparación por aplastamiento de célula L en mitosis después de someter el cultivo donde se hallaba la célula a 5 000 r de rayos X. La radiación ha dificultado el proceso normal de división celular de manera que: 1) el huso en esta célula tiene tres polos en lugar de dos; 2) varios cromosomas están retrasados en su evolución y, en consecuencia, forman *puentes cromosómicos,* y 3) varios son de forma anormal. (Till, J. E. y Whitmore, G. F.: Effects of x-rays on mammalian cells in tissue culture. En Proc. 3rd. Canadian Cancer Res. Conf., New York, Academic Press.)

Estas son las siguientes: 1) Los cromosomas pueden verse alterados de forma, desintegrados o reunidos en imágenes anormales. 2) El huso puede presentar anomalías; por ejemplo, puede haber tres polos en lugar de dos, con el resultado de que los cromosomas son atraídos por tres puntos en lugar de dos (fig. 6-29). 3) Los cromosomas actúan como si fueran adherentes y en la anafase los cromátides no se separan uniformemente unos de otros. Algunos pueden retrasarse y formar puentes entre los dos grupos de cromosomas (fig. 6-29). 4) Los cromosomas pueden dividirse sin que se divida el núcleo; esto origina núcleos voluminosos, con un número de cromosomas mayor que el normal, o los núcleos pueden dividirse sin que se divida el citoplasma. En ambos casos, las células afectadas resultan mucho más voluminosas que en estado normal y se denominan células gigantes.

Qué entendemos por "sensibilidad a la radiación". Este término se utiliza con sentidos diversos; su empleo puede causar confusión.

En primer lugar, en ciertas condiciones ambientales las células que reciben la misma cantidad de irradiación presentan intensidades diversas de lesión en su DNA. El proceso más notable que influye en el grado de lesión que reciben las células por irradiación es la tensión de oxígeno.

Por lo tanto, pudiera decirse que las células en condiciones en las cuales se eleva la tensión de oxígeno sean más sensibles a la irradiación que las células que se hallan en un medio pobre en oxígeno.

En segundo lugar, se ha discutido acerca de si las células son más sensibles a la lesión de su DNA cuando se hallan en una fase particular del ciclo. Hay datos indicadores de que pueden existir algunas diferencias, pero no parecen ser uniformes para el mismo tipo de células obtenidas de diversos tipos de animales. La vieja teoría según la cual las células son más sensibles cuando en realidad se hallan en mitosis sólo es parcialmente cierta, pues si bien es verdad que se ha demostrado en algunas células de animales de ciertas especies, no ocurre lo mismo para las mismas células de otras especies.

En tercer lugar, podría decirse que las células que persisten en fase G1 por largo tiempo, incluso toda la vida, son menos sensibles a la irradiación que las células que se dividen frecuentemente, porque las primeras no pasan por la etapa en la cual se produce la acción letal de la irradiación. Sin embargo, si existe la misma intensidad de recambio, parece que todos los tipos de células corporales en un mismo ambiente presentan una sensibilidad prácticamente igual a la irradiación. Por *lo tanto, en la* práctica las células corporales no difieren entre sí fundamentalmente por su sensibilidad a la irradiación; varían solamente cuando se modifica su medio ambiente (tensión de oxígeno) o la intensidad de su recambio.

La teoría para tratar tumores malignos mediante irradiaciones sólo se funda en el hecho de que la irradiación puede mandarse de tal manera que el tumor reciba más radiación que la mayor parte de tejido normal que lo rodea, pero también por el hecho de que las células de tumores malignos (cáncer) generalmente tienen una intensidad de recambio mayor que las del tejido normal vecino. Sin embargo, la radiosensibilidad de los diversos tipos de tumores no depende solamente de la intensidad de recambio de las células neoplásicas; pueden intervenir otros factores que no procede describir aquí.

Si un animal recibe irradiación en todo su cuerpo, la máxima lesión se observa en los tejidos que producen glóbulos sanguíneos y en el revestimiento del intestino, porque estas son zonas corporales donde la intensidad de recambio es máxima.

COMO ACTUA EN LA CELULA LA INFORMACION GENETICA DE LOS CROMOSOMAS

Por qué las proteínas formadas en las células son de extraordinaria importancia. El principal motivo de que las células del hombre sean diferentes de las células de cualquier otra especie, es que las proteínas de las células humanas difieren de las de otros animales. Además, excepto en el caso de gemelos idénticos, muchas de las proteínas de las células de una persona son diferentes de las proteínas de las células de cualquier otro individuo. En fin, los diversos tipos de células que existen dentro del individuo difieren unos de otros principalmente porque tienen diferentes organizaciones de macromoléculas proteínicas en su interior; esto les permite llevar a cabo diferentes funciones, gracias a sus constituciones enzimáticas, que, a su vez, dependen de que las organizaciones particulares de macromoléculas proteínicas difieran. Así, que una célula sea de planta o de animal, de ratón o de hombre, un glóbulo rojo o una célula de piel en un individuo determinado, dependerá de su constitución proteínica. Se deduce, por lo tanto, que como las células se reproducen conservando su naturaleza, y como ésta depende de que tengan una particular constitución proteínica, los genes tienen que actuar controlando la constitución proteínica de las células. De hecho, ahora sabemos que un gen consiste en una larga serie de palabras químicas de tres letras, con cada palabra de la frase estableciendo el código para un aminoácido particular, y la frase en conjunto —el gen— constituyendo un código para un tipo particular de macromolécula proteínica (no todos los genes son código para una sola proteína; estudios recientes indican que un gen puede controlar la síntesis de más de una). Así, pues, los genes actúan controlando las proteínas que van a ser formadas en las células. El intermediario entre los genes y la formación de proteínas en las células es el segundo tipo de ácido nucleico que existe en las células —el ácido ribonucleico (RNA) que estudiaremos ahora.

LOS DIVERSOS PAPELES DEL RNA

Las macromoléculas de RNA tienen una estructura química muy similar a las de DNA, con tres excepciones principales. En primer lugar, la mayor parte son de una sola cadena, pero algunas son de cadena doble. En segundo lugar, aunque tienen cuatro bases, sólo tres son las mismas que en las moléculas de DNA, a saber, adenina, citosina y guanina. La cuarta base en las moléculas de RNA es el uracilo, no la timina; este es el motivo de que el RNA no incorpore timidina marcada cuando se proporciona este material radiactivo. En tercer lugar, el azúcar del RNA es la ribosa en lugar de la desoxirribosa; este RNA no proporciona reacción de Feulgen positiva.

Tipos funcionales de RNA. Hay por lo menos tres tipos funcionales de RNA, y los tres guardan relación con el mecanismo por virtud del cual la información almacenada en el DNA de los cromosomas actúa en los lugares donde hay síntesis de proteína. Los tres tipos se denominan respectivamente: 1) RNA mensajero; 2) RNA ribosómico, y 3) RNA de transferencia. Los datos actualmente disponibles sugieren que los tres tipos se han formado en el núcleo.

El RNA mensajero en la célula viva se sintetiza a lo largo solamente de una de las dos cadenas de la molécula de DNA, probablemente de la misma manera como se forma la nueva cadena de DNA junto a una cadena vieja al duplicarse las moléculas de DNA. La síntesis de RNA mensajero dependiente del DNA se llama transcripción. Sin embargo, existe una diferencia, porque en la formación de RNA mensajero, aunque siempre se forma un A en la molécula de RNA junto a un T en la molécula de DNA, y un C junto a G, y un G junto a C, se forma siempre un U (por uracilo) (y no un T) en la molécula de RNA cuando hay un A en la molécula de DNA (fig. 6-30). Por lo tanto, las macromoléculas de RNA mensajero transportan una inscripción de las series dispuestas a lo largo de la molécula de DNA, pero con palabras de tres letras escritas con el alfabeto A, C, G y U. Las moléculas de RNA mensajeras, que llevan la inscripción desde las moléculas de DNA, luego viajan a los lugares de síntesis proteínica —los ribosomas. Vamos, pues, a ocuparnos del RNA ribosómico.

El RNA ribosómico se presenta en forma de gránulos que tienen aproximadamente 15 milimicras de diámetro y, por lo tanto, son suficientemente grandes para poder ser vistos con el

microscopio electrónico (figs. 7-8 y 7-9). Están formados por dos partes o subunidades, que en los mamíferos tienen constantes de sedimentación diferente, 60S y 40S. Por un tiempo los ribosomas se denominaron gránulos de Palade, en honor de su descubridor. Cuando se comprobó que eran ricos en RNA, se fue generalizando la costumbre de llamarlos gránulos de RNA; cuando los bioquímicos empezaron a extraerlos de las células y estudiarlos, el término *gránulo,* que básicamente era un término histológico descriptivo, fue substituido por el término ribosoma que significa, claro está, que son cuerpos que contienen *ribosoma (soma* = cuerpo).

Los ribosomas se hallan distribuidos en el núcleo y el citoplasma. Los gránulos, tan manifiestos en el nucléolo y que explican en gran parte su aspecto granuloso con el microscopio electrónico, muy probablemente sean ribosomas. En el núcleo, los ribosomas también están dispersos en el jugo nuclear. En el citoplasma están distribuidos en dos formas generales; en primer lugar, a lo largo de las superficies externas de las vesículas membranosas intracitoplásmicas que describiremos a su debido tiempo; en segundo lugar, como gránulos frescos dispersos en el resto del citoplasma. El contenido citoplásmico de ribosomas varía considerablemente según los tipos de células y los grados de actividad de las mismas.

Los ribosomas y las agrupaciones de los mismos llamados polirribosomas parecen esenciales para servir como lugares donde las palabras de tres letras a lo largo de las moléculas del RNA mensajero se unen específicamente a palabras clave de tres letras del RNA de transferencia al cual corresponden, y que, a su vez, cada una se fija a los aminoácidos respectivos para los cuales sirven de código, según veremos pronto. Esta adaptación mutua de las palabras-código de tres letras inscritas a lo largo de las moléculas de RNA mensajero y las palabras-código de tres letras del RNA de transferencia, que a su vez están unidas a los respectivos aminoácidos, y que tienen por consecuencia que los aminoácidos se junten formando macromoléculas de proteína, no ocurre en ausencia de ribosomas. La función que llevan a cabo los ribosomas, actuando como lugares donde las palabras-código del RNA mensajero y el RNA de transferencia se acoplan juntas, parece no ser específica, pues los ribosomas de una especie introducidos en sistemas artificiales permiten que el RNA mensajero y el RNA de transferencia procedente de otra especie se adapte bien y, por lo tanto, que se produzca la síntesis proteínica. (Sin embargo, este tipo de experimento no se ha logrado todavía con RNA mensajero en los mamíferos.)

El RNA de transferencia, como los otros dos tipos de RNA, es fabricado en el núcleo, y también desde ahí sale hacia el exterior a lugares de síntesis proteínica. Existe un tipo separado de RNA de transferencia para cada uno de los aminoácidos. Pero cada tipo actúa de la misma manera, o sea, fijándose a su respectivo aminoácido, que ha llegado a la célula procedente del torrente circulatorio, o que ha sido sintetizado en su interior. El tipo específico de RNA de transferencia que se une a cada uno de los 20 aminoácidos identifica dicho aminoácido mediante una palabra de tres letras, y existe una palabra de tres letras diferente para identificar cada uno de los 20 aminoácidos. Muchas de las palabras de tres letras que identifican aminoácidos específicos son ahora conocidas (fig. 6-30). Cada una de estas palabras de tres letras del RNA de transferencia se adapta a una de las palabras de tres letras que están eslabonadas a lo largo de la molécula de RNA mensajero.

Por lo tanto, lo que ocurre, a grandes rasgos, es que al formarse una larga molécula de RNA mensajero procedente de DNA, se desplaza hasta un lugar donde hay ribosomas, y ahí se fija. Aquí se halla en un lugar donde hay una mezcla de 20 aminoácidos, cada uno de los cuales lleva una marca distintiva de RNA de transferencia. El RNA mensajero, por así decirlo, llama la primera palabra de tres letras en el extremo de su molécula, y la palabra de tres letras del RNA de transferencia que está unida a un aminoácido particular, y que se adapta a la palabra de tres letras del RNA mensajero, responde a la llamada y se fija al RNA mensajero en este lugar (fig. 6-30). Luego, por así decirlo, se pronuncia la segunda palabra a lo largo de la molécula de RNA mensajero, y la palabra de tres letras del RNA mensajero, y el aminoácido unido al RNA de transferencia se fijan con los aminoácidos que acaban de acoplarse al RNA mensajero por su RNA de transferencia. El proceso continúa así, de manera que, uno después de otro, los aminoácidos especificados por el código escrito a lo largo del RNA mensajero se unen tanto al RNA mensajero como entre ellos mismos, en orden adecuado. Después de efectuado este trabajo, y completada la macromolécula de proteína, probablemente el RNA mensajero y el de transferencia sean desintegrados.

Ahora que hemos acabado de describir el primer componente importante del núcleo, o sea, la cromatina y los cromosomas, y que hemos resumido brevemente las funciones de los diferentes tipos de RNA en la célula, estamos en mejor posición para describir y considerar la segunda estructura importante del núcleo, a saber, el nucléolo, porque es el lugar donde se sintetizan las subunidades del ribosoma y se almacenan temporalmente antes de pasar a otras partes del núcleo o, como hacen muchas más, al citoplasma.

NUCLEOLOS

Los ribosomas están formados por RNA y proteína. El RNA de los ribosomas, como el RNA mensajero, y el de transferencia, debe formarse a partir de una plantilla de DNA. Los análisis químicos han demostrado que los ribosomas que se observan en el citoplasma se reúnen de subunidades que se sintetizan en el núcleo y, más específicamente, en los nucléolos. Por lo tanto, tiene que haber cierta ordenación a lo largo de las moléculas de DNA, por

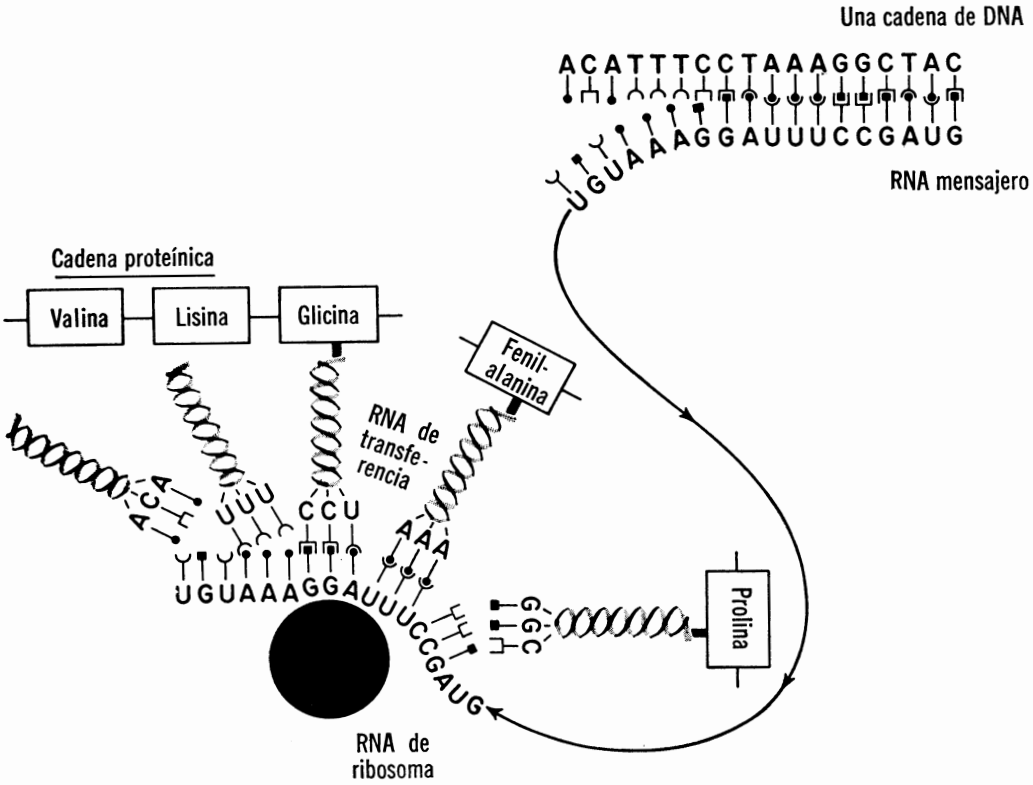

FIG. 6-30. Esquema que muestra cómo la información codificada en una cadena de una molécula de DNA en el núcleo *(arriba, derecha)* es transferida a una cadena de RNA mensajero que se forma junto a ella *(arriba, derecha)* y cómo esta última se separa de la molécula de DNA *(arriba, derecha)* y se desplaza *(flecha en el lado derecho)* hacia el citoplasma y un ribosoma *(izquierda, abajo)*. Aquí la cadena de RNA mensajero está rodeada de un fondo común de aminoácidos, cada uno de los cuales está identificado (por lo que al RNA mensajero se refiere) con una palabra particular de código de tres letras del RNA de transferencia; así, la valina se identifica por ACA, la lisina por UUU, la glucocola por CCU, la fenilalanina por AAA y la prolina por GGC. La primera palabra código de tres letras inscrita a lo largo de la cadena de RNA mensajero *(izquierda, fondo)* corresponde con ACA, de manera que el aminoácido valina es el primero seleccionado por el RNA mensajero. La siguiente palabra código de tres letras selecciona UUU, de manera que se añade valina cuando la construcción de la molécula proteínica empieza. La siguiente palabra selecciona glucocola, que se añade a la cadena proteínica. El esquema muestra que la fenilalanina y la prolina se añadirán luego *(lado derecho)* y que el RNA de transferencia responsable de la identificación de valina y lisina *(lado izquierdo)* después de trabajar se ha separado tanto del RNA mensajero como de los aminoácidos que ha identificado.

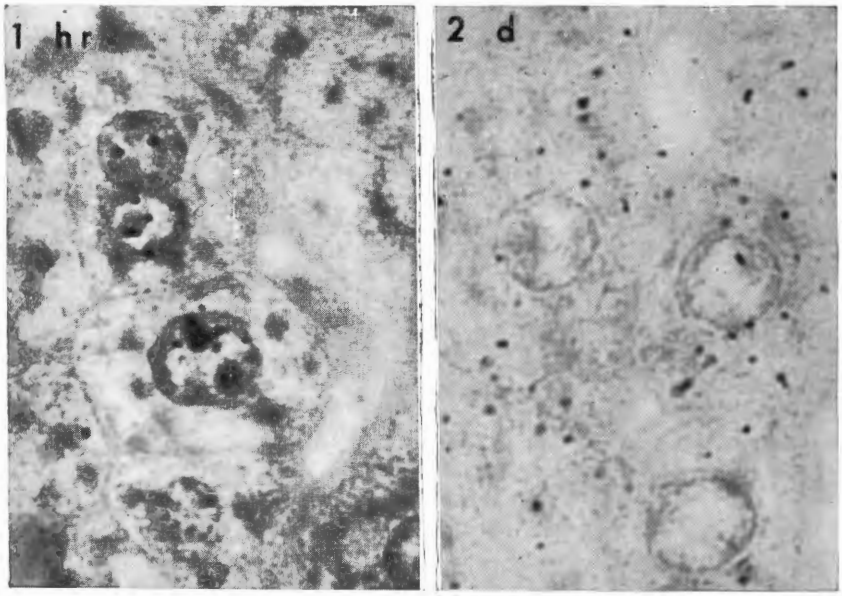

FIG. 6-31. Como se indicó a propósito de radioautografía en el capítulo 4, es posible marcar un precursor de ambos, DNA y RNA, y luego suprimir el DNA con DNA-asa. Empleando esta técnica se comprueba que se descubre un precursor marcado solamente en el RNA del núcleo donde se halla en la cromatina y en el nucléolo en la primera hora *(imagen izquierda)*. Cuarenta y ocho horas más tarde el RNA marcado se halla solamente en el citoplasma *(imagen derecha)*. (Microfotografías de C. P. Leblond.)

lo menos en algunos cromosomas, que codifique la formación de RNA de los precursores de ribosomas. Las porciones de los cromosomas donde se codifica el DNA para síntesis de precursores de ribosomas reciben el nombre de *organizadores nucleolares*. Los organizadores nucleolares, por motivos no conocidos, se localizan solamente en aquellos cromosomas que poseen satélites; además, los organizadores nucleolares son las porciones de los cromosomas vecinas de los satélites. Estos satélites sólo se descubren en cinco de los cromosomas de las células del hombre: en los miembros de los pares 13, 14, 15, 21 y 22 (fig. 6-18). Cada organizador nucleolar puede producir un acúmulo de partículas parecidas a cromosomas (de hecho son subunidades de ribosoma) que es un nucléolo. Por lo tanto, puede haber cinco nucléolos en una célula somática del hombre. Sin embargo, suele ocurrir que los nucléolos que se desarrollan por diferentes organizadores nucleolares se funden mientras se están formando; en consecuencia, la mayor parte de núcleos tienen menos de cinco nucléolos, y muy frecuentemente sólo tienen uno.

Los nucléolos, únicos o múltiples, aparecen como cuerpos esferoidales basófilos que están contenidos en el núcleo (fig. 6-2, en cordones de células hepáticas) o quedan enmascarados por la cromatina (ver fig. 6-2, núcleo de célula de revestimiento sinusoidal).

Una observación común es que los nucléolos desaparecen cuando la célula pasa la profase y entra en la metafase de la mitosis. Recuérdese que en la metafase los cromosomas se han enrollado, y que disponen ordenadamente sus centrómeros en el plano de la lámina ecuatorial. Pero, al paso que los cromosomas de profase con satélite se asocian con su nucléolo, en la metafase el nucléolo ha desaparecido. Probablemente, cuando los cromosomas con organizadores nucleolares se enrollan, los organizadores nucleolares se alejen de los nucléolos, y los ribosomas y sus precursores en el nucléolo se dispersen por el citoplasma (en este tiempo no hay membrana nuclear, de manera que les es fácil penetrar en el citoplasma).

Cuando ha terminado la mitosis, y los cromosomas enrollados vuelven en parte a extenderse, las porciones extendidas de cromosomas vuelven a mandar información para la síntesis de los diversos tipos de RNA. En consecuencia, se forma nuevo RNA ribosómico y, por lo tanto, nuevos nucléolos. Este proceso, de hecho, comienza en la telofase y continúa durante la interfase.

Así, pues, el dispositivo para síntesis de proteína y de RNA ribosómico funciona de nuevo después que la célula ha acabado la mitosis; se forman nuevos ribosomas para constituir nucléolos en asociación con organizadores nucleolares.

El hecho de que los tres tipos de RNA son sintetizados en el núcleo se ha comprobado por radioautografía. Como puede verse en la figura 6-31, proporcionada por C. P. Leblond, un

precursor de RNA marcado se incorpora primeramente a un producto del núcleo de una célula. Más tarde la marca aparece en el citoplasma; este hecho se interpreta como indicando que el producto formado en el núcleo emigra hacia el citoplasma, probablemente atravesando los poros nucleares, según veremos en una sección ulterior.

Aspecto y reacción tintórea de los nucléolos vistos con microscopio de luz. Los nucléolos se observan de preferencia en núcleos que contienen grandes cantidades de cromatina extendida y mucho jugo nuclear (ver fig. 6-6). En los núcleos con mucha cromatina condensada y muy poco jugo nuclear su presencia queda enmascarada por dicha cromatina condensada. Un núcleo pequeño que contiene mucha cromatina condensada y poco jugo nuclear puede quedar totalmente contenido dentro del espesor de un corte ordinario; por lo tanto, para ver un nucléolo en su interior el observador debe mirar a través de la cromatina condensada que está por encima, por debajo, y a cada lado; esto no permite distinguir el nucléolo con toda seguridad. Para ver nucléolos en núcleos densos pequeños, hay que utilizar cortes suficientemente delgados para representar rebanadas mucho más delgadas que las de los núcleos; este procedimiento suprime gran parte de la cromatina que está por encima o por debajo del nucléolo y, por lo tanto, ayuda a distinguirlo. Los cortes muy finos utilizados para microscopio electrónico son particularmente útiles para demostrar nucléolos en núcleos donde de ordinario no es fácil observarlos.

En un corte teñido con H y E los nucléolos suelen verse de color azul. Hay dos motivos para ello: en primer lugar, los nucléolos suelen estar cubiertos de una capa de cromatina condensada, según puede verse en la figura 6-3; en segundo lugar, los ribosomas o precursores ribosómicos, que constituyen gran parte de la masa del nucléolo, contienen abundante RNA, y este es fuertemente basófilo. Sin embargo, la proteína de los ribosomas es acidófila; si el RNA se suprime del nucléolo tratando un corte con ribonucleasa, el componente proteínico se tiñe con colorantes ácidos. De ordinario las propiedades basófilas de la cubierta de cromatina condensada y del RNA de los ribosomas superan, con creces, por así decirlo, la acidofilia de la proteína de los ribosomas, de manera que en cortes ordinarios el nucléolo es de color azul.

Tiene interés el hecho de que la cantidad total de substancia nuclear, según observó Shea trabajando con células del sistema nervioso en el laboratorio de Leblond, siempre es la misma, tanto si hay uno como si hay más nucléolos en un núcleo. Por lo tanto, cuanto mayor el número de nucléolos, menor su volumen.

Estructura fina del nucléolo. En lo pasado se utilizaron algunos términos, en pacientes *nucleolonema* y *pars amorpha* para indicar partes de los nucléolos que podían observarse en células vegetales y animales con microscopio de luz o con ME. Pero estos términos han sido utilizados según los autores con sentidos algo diferentes. Para evitar las confusiones, no los emplearemos aquí.

Si se observa un buen ejemplo de nucléolo con microscopio electrónico, puede verse ante todo que está formado por dos componentes principales; uno de ellos es obscuro, el otro es claro. El material más obscuro suele estar dispuesto como la substancia de una esponja, y como se vería cortando ésta. El material claro está distribuido como los huecos lo estarían en una esponja. Un componente del material claro es el jugo nuclear. Sin embargo, en lugar de haber agujeros separados en una estructura esponjosa, por lo menos algunos de los espacios que contienen material claro en realidad son cortes transversales de conductos que se enrollan atravesando la substancia obscura (Chouinard). En estos conductos hay la cromatina extendida del organizador nucleolar (fig. 6-32).

El material más obscuro varía, de granuloso a fibrilar. Las zonas de material granuloso se funden insensiblemente con zonas de material fibrilar, y viceversa. Cada gránulo de material granular se parece a los ribosomas del citoplasma. Cada fibrilla del material fibrilar tiene aproximadamente 60 a 100 Å de anchura y puede tener varios centenares de Å de longitud. El componente que constituye el material tanto granular como fibrilar, por ser de color obscuro desaparece después de tratamiento con ribonucleasa (por lo tanto, está formado por RNA). El material que queda hemos visto que era proteína.

Hay diversos motivos para considerar que el material fibrilar es un precursor del material granuloso.

La cromatina extendida que existe en los conductos que atraviesan la substancia obscura se halla estrechamente asociada con el material fibrilar de la substancia obscura. Se cree que el DNA manda asas hacia el material fibrilar para codificar la formación del RNA de los futuros ribosomas. Por lo tanto, el precursor sería pri-

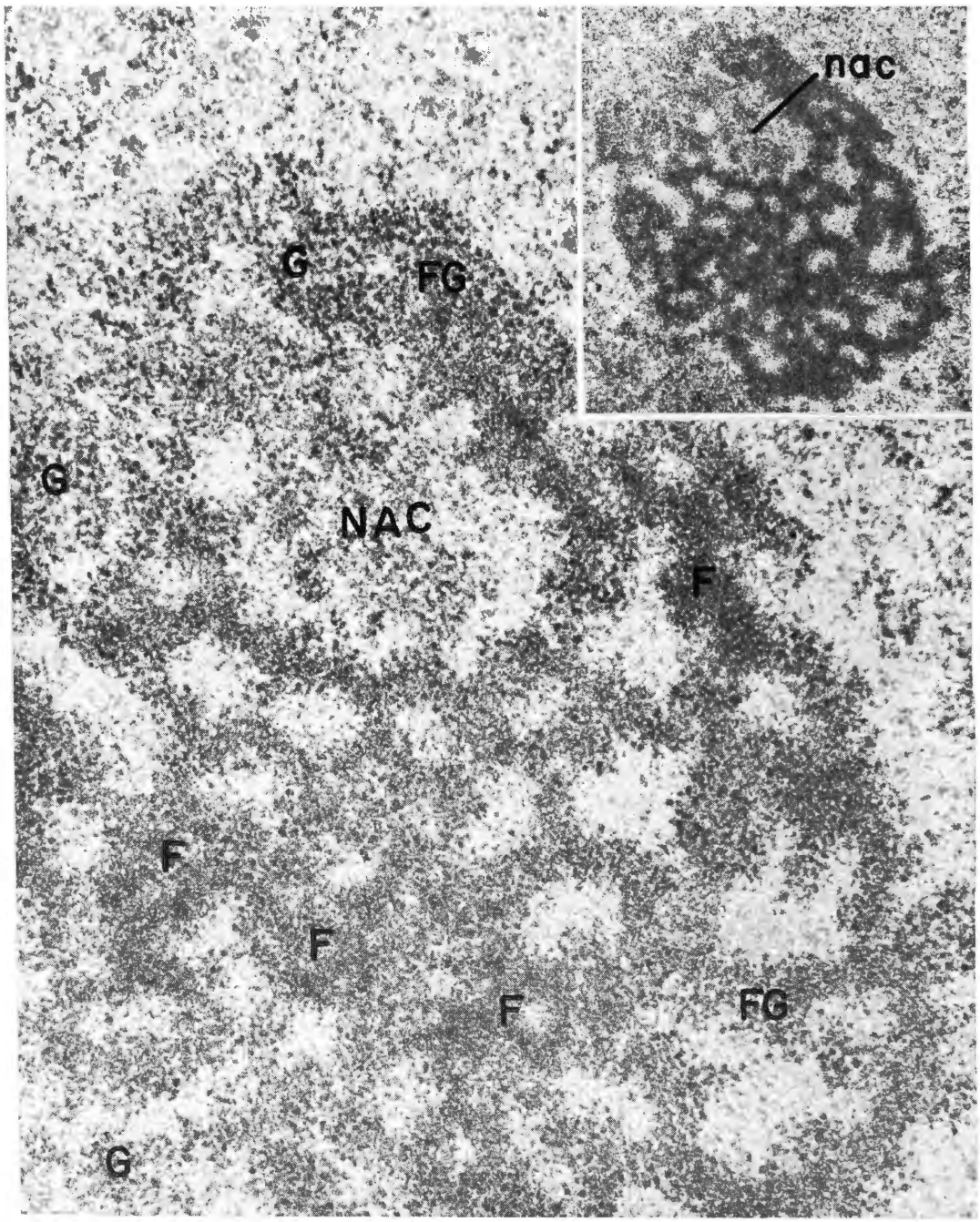

FIG. 6-32. Micrografía electrónica (inserto, × 12 000; imagen principal, × 36 000) del nucléolo del oocito de ratón cuando penetra en la profase meiótica. El nucléolo presenta estructura esponjosa, con la cromatina asociada al nucléolo (NAC) penetrando profusamente dentro de la masa. Partes de la red esponjosa son predominantemente fibrilares (F), otras predominantemente granulosas (G) y algunas son de textura fibrogranulosa (FG). Los intersticios poco teñidos de la red esponjosa están llenos de un material cuya textura corresponde bien a la del jugo nuclear. (Micrografía electrónica cortesía de L. A. Chouinard.)

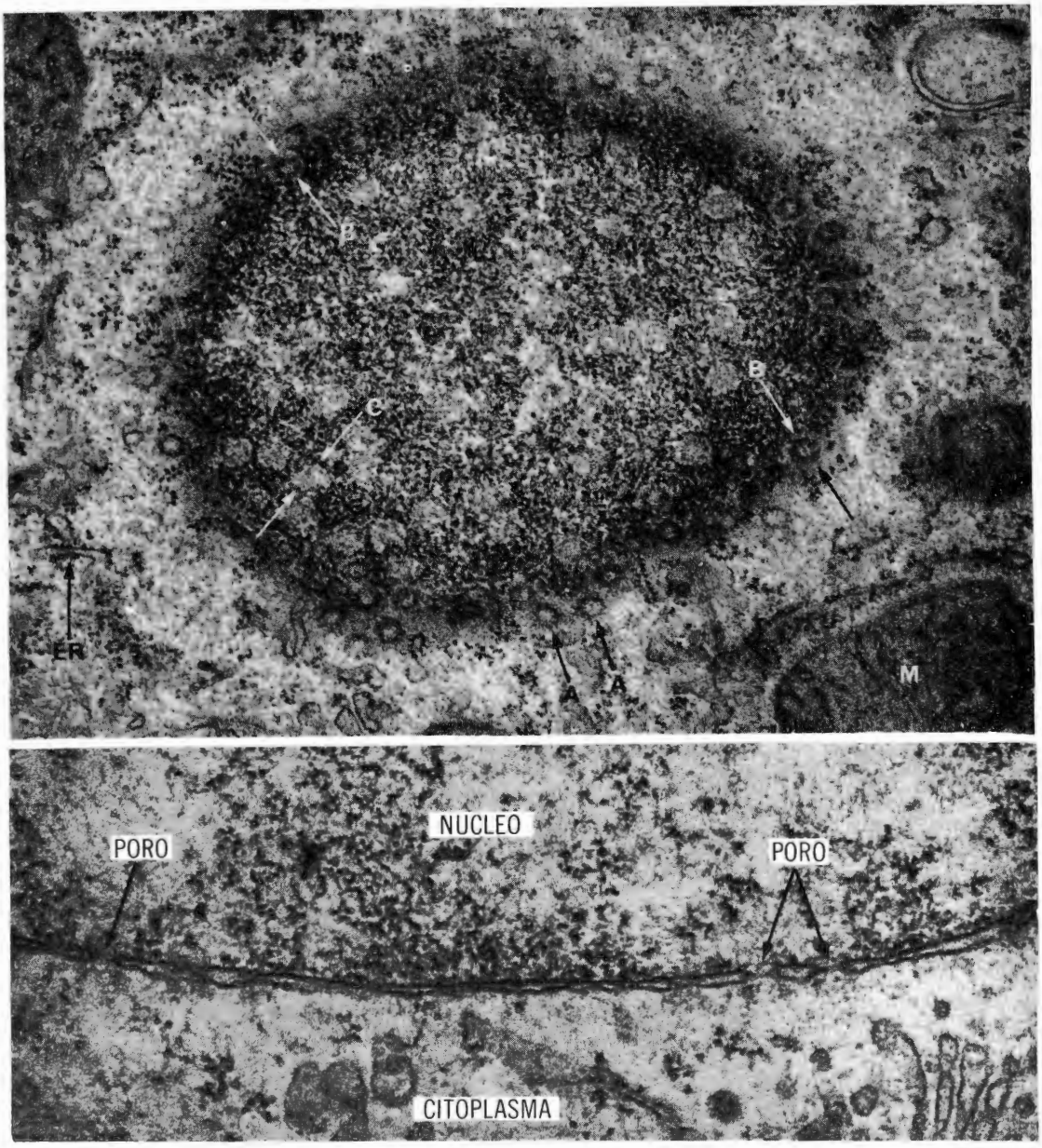

FIG. 6-33. Micrografía electrónica (× 35 000) del núcleo en interfase de célula de hígado de rata. *Arriba,* Corte ligeramente oblicuo que atraviesa parte del núcleo, demostrando complejos de poros nucleares. Donde los complejos de poros son seccionados atravesando su porción citoplásmica (A) se hallan dentro del citoplasma a cierta distancia de la cromatina del núcleo. Cuando son cortados a través del conducto intranuclear (C) el complejo de poro se halla dentro de la cromatina periférica. Los poros señalados como (B) se observan en cortes entre los niveles A y C. (M = mitocondrias; ER = retículos endoplásmicos). *Abajo,* Micrografía electrónica (× 56 000) de un corte en ángulo recto con la membrana nuclear mostrando poros nucleares. La membrana externa y la interna de la cubierta nuclear se funden en la periferia de los poros nucleares. Obsérvese el aspecto del diafragma a través de la abertura del poro en el lado derecho de la micrografía. (Miyai, K. y Steiner, J. W.: The fine structure of interphase liver cell nuclei in subacute ethionine intoxication. Exp. Molec. Path., *4:*525.)

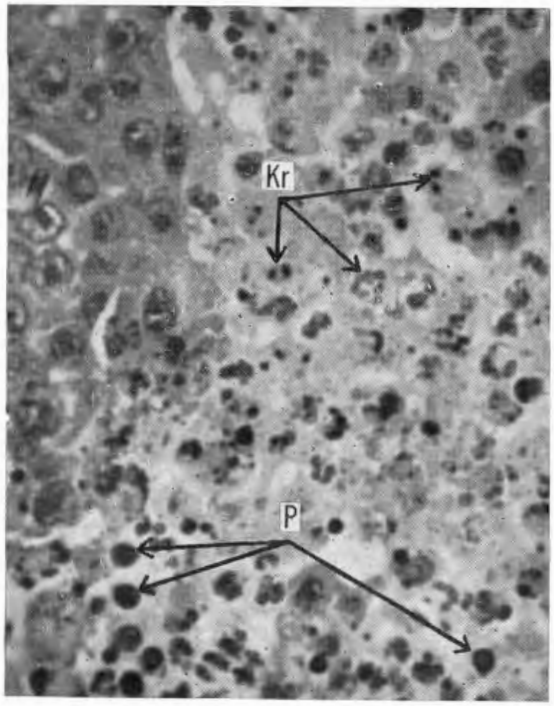

FIG. 6-34. Microfotografía a gran aumento; corte de un tumor maligno. Las células de la parte izquierda todavía vivían y se desarrollaban cuando se tomó la pieza, pero las del lado derecho habían muerto y, en consecuencia, sus núcleos habían sufrido cambios indicadores de ello. Algunos núcleos se habían fruncido constituyendo cuerpos redondeados fuertemente teñidos (P); es lo que se denomina *picnosis*. Otros núcleos se habían fragmentado (Kr), la denominada *cariorrexis*. Las zonas de tejido donde las células mueren en vida se denominan áreas de necrosis (*necros* = cuerpo muerto). Ver también la cariólisis, en la figura 6-35, *derecha*.

meramente fibrilar. Cuando el precursor se va alejando de su lugar de formación, parece que se transforma en los gránulos de las regiones granulosas. Estos gránulos, a su vez, emigran hacia el citoplasma, donde sirven como cromosomas maduros.

Hipertrofia nucleolar. Como el principal papel del nucléolo sería el de servir como lugar de producción de ribosomas, que más tarde emigran hacia el citoplasma donde sirven como lugares de síntesis proteínica, parece justificado pensar que los nucléolos debieran aumentar algo de volumen en las células que están sintetizando proteína de manera activa, y por lo tanto necesitan más ribosomas que las células inactivas. Antes de conocerse el papel del RNA en las células, muchos investigadores a lo largo de los años observaron que los nucléolos parecían mayores que de ordinario en las células activas, y en particular cuando estaban sintetizando intensamente proteína. Parece, pues, que existe una base funcional para admitir esta idea.

MEMBRANA NUCLEAR (LLAMADA TAMBIEN CUBIERTA NUCLEAR)

Con el microscopio de luz la membrana nuclear aparece como una línea basófila única (fig. 6-2). De lo que nos ha enseñado el ME se deduce que el aspecto que había sido interpretado como membrana nuclear utilizando microscopio de luz en cortes teñidos probablemente dependa de la tinción de la cromatina que se halla en aposición con su superficie interna. El ME muestra que contiene dos capas separadas por un espacio, que mide de 200 a 300 Å y recibe el nombre de espacio perinuclear (fig. 6-33, *abajo*). Las dos capas de la membrana nuclear tienen densidades algo diferentes. La externa es menos densa y muchas veces está tachonada en su superficie externa de ribosomas. La capa externa de la membrana nuclear, en células que se hallan en proliferación activa, se observa que en algunos lugares se conecta, y en otros es continua, con algunas membranas intracitoplásmicas que estudiaremos en el capítulo siguiente; éstas constituyen lo que se denomina el retículo endoplásmico de superficie rugosa del citoplasma. La capa interna de la membrana nuclear no está tachonada de ribosomas, pero la cromatina periférica suele estar adherida a su superficie interna. El espacio perinuclear está lleno de un material amorfo de la misma densidad electrónica, aproximadamente, que el citoplasma.

Poros nucleares. Los nuevos conocimientos sobre interacciones bioquímicas que tienen lugar entre los componentes nucleares y los citoplásmicos sugerirían que tiene que haber un medio para el paso fácil de macromoléculas de dimensión considerable entre el núcleo y el citoplasma. Una vía parece que sería proporcionada por pequeños espacios circulares en la membrana nuclear, demasiado pequeños para ser observados con microscopio de luz, pero que ha demostrado netamente el ME (fig. 6-33, *arriba*). Estos espacios reciben el nombre de poros nucleares. En la mayor parte de células están distribuidos uniformemente y son muchos, generalmente separados entre sí por sólo 0.1 a 0.2 de micra de distancia. A nivel del borde de

cada poro las capas interna y externa de la membrana nuclear se funden. El diámetro de los poros varía algo, entre 300 y 1 000 Å. Los cortes delgados más o menos paralelos a la superficie de los núcleos demuestran que los poros son aproximadamente circulares (figura 6-33, *arriba)*. Los estudios detallados sobre poros han hecho que se cree la denominación complejo de poro, esencialmente un conducto que atraviesa el poro en ángulo recto con él y se proyecta en una breve distancia a cada lado del mismo, en el núcleo en un extremo, y en el citoplasma en el otro. Dentro del núcleo el conducto está rodeado por una zona de cromatina condensada (fig. 6-33, *arriba)*. En el lado citoplásmico de la membrana nuclear el conducto está rodeado por citoplasma de densidad ligeramente aumentada; éste recibe el nombre de *manguito citoplásmico del complejo de poro.* El contenido del conducto se denomina material del conducto y contiene filamentos de baja densidad electrónica.

Se ha preguntado si el conducto de un poro está totalmente abierto o si existe un diafragma muy delgado que lo atraviesa. Aunque los datos disponibles parecen indicar que los poros a veces están completamente cerrados por diafragmas delgados, también señalan que algunos poros están abiertos.

Conducta de la mitosis. La membrana nuclear se disuelve en la profase y vuelve a formarse en la telofase (fig. 6-8).

JUGO NUCLEAR

Hasta aquí hemos considerado tres de los cuatro componentes del núcleo: 1) cromatina y cromosomas; 2) nucléolo, y 3) membrana o cubierta nuclear. Vamos a considerar ahora brevemente el cuarto componente del núcleo, el jugo nuclear. Este término, *jugo nuclear,* nació de estudios con microscopio de luz mucho antes que se conociera la existencia de los cromosomas

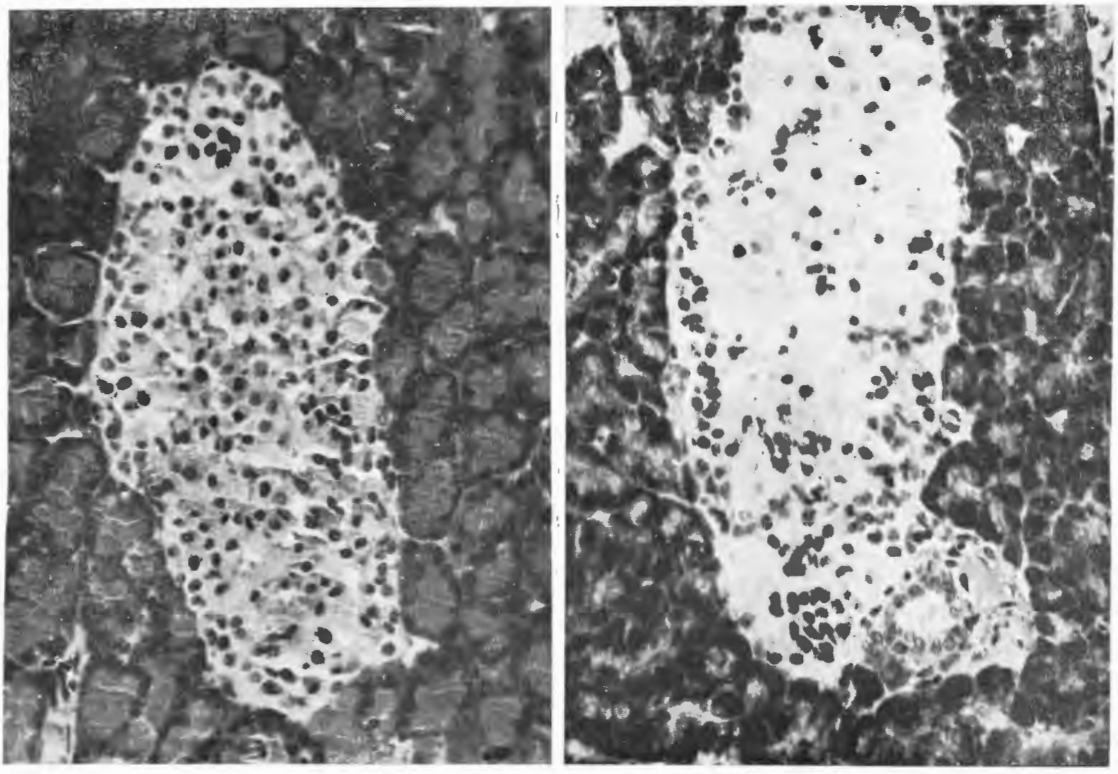

FIG. 6-35. Microfotografías (mediano aumento) de cortes de páncreas obtenidos de ratas que hacía unas horas habían recibido aloxana (destruye gran número de células de los islotes de Langerhans). *Izquierda,* Pueden verse los núcleos de las células que forman el islote ovalado; *derecha,* casi todos han desaparecido, lo que recibe el nombre de cariólisis.

como estructuras filamentosas separadas en el núcleo de interfase, y que partes cromosómicas del núcleo en interfase estuvieran arrolladas (para aparecer como cromatina en cortes teñidos) y partes extendidas e invisibles, trabajando intensamente para mandar información por vía de RNA que controlará la síntesis de proteína en el citoplasma. Actualmente parece que tiene lugar mucha actividad en el jugo nuclear de una célula en interfase, pues en esta etapa las porciones extendidas de cromosomas se hallan suspendidas en una suspensión coloidal semilíquida que contiene proteína, pero se tiñe poco, y no tiene densidad suficiente para ser observada bien con el ME.

CAMBIOS NUCLEARES INDICADORES DE MUERTE CELULAR

Es evidente que en un corte histológico de material fijado todas las células están muertas. Cuando los histólogos o anatomopatólogos hablan de ver "células muertas" en un corte no se refieren a ellas, sino a células que ya habían muerto mientras el cuerpo que las contenía seguía con vida.

En un cuerpo vivo se encuentran células muertas por dos motivos. En primer lugar, en algunos tejidos es normal que las células mueran y sean substituidas por otras; esto ocurre, por ejemplo, en la capa externa de la piel. Análogamente, los glóbulos blancos de la sangre tienen vida breve y mueren dentro del cuerpo. En consecuencia, en tejido obtenido de un cuerpo sano es usual observar cambios nucleares indicadores de muerte celular en los lugares donde es normal que las células sucumban. En segundo lugar, puede haber células muertas por enfermedad. Por ejemplo, una arteria que riegue alguna zona limitada de tejido puede, a consecuencia de un proceso patológico, quedar obstruida; en consecuencia, las células de la zona irrigada por dicha arteria mueren por falta de oxígeno y alimento. En tales lugares los núcleos de las células a veces demuestran en formas diversas los cambios que luego describiremos. Los tumores en crecimiento rápido tienen tendencia a contener zonas de tejido muerto, probablemente porque el riego sanguíneo resulte inadecuado para las células en crecimiento rápido (figura 6-34).

Aunque el citoplasma se modifica mucho en las células muertas, la indicación más neta de que las células están muertas la dan sus núcleos. Los cambios que aquí indican la muerte celular son de tres tipos. El más frecuente se denomina *picnosis* (masa densa); consiste en una retracción del material nuclear que constituye una masa hipercrómica homogénea (figura 6-34). El estudiante debe tener cuidado en no confundir un núcleo picnótico con un núcleo normal de cromatina condensada o con una figura de mitosis mal fijada. Si encuentra dificultades, se le recomienda examinar el citoplasma de la célula; si el núcleo ha fallecido, el citoplasma presentará algunas alteraciones y no tendrá aspecto normal como puede verse en la figura 6-34. En otros casos la muerte se indica por la rotura del núcleo en varios pedazos; esto es lo que se denomina *cariorrexis;* cuando varios núcleos se rompen en esta forma, puede producirse verdadero "polvo" nuclear (figura 6-34). En fin, en otros casos la muerte celular se manifiesta por la disolución del núcleo; a esto es a lo que se le denomina *cariólisis* (fig. 6-35).

BIBLIOGRAFIA

Las siguientes referencias se hallan, en la medida de lo posible, en el mismo orden en que se describen los diversos temas sobre el núcleo en el texto.

BIBLIOGRAFÍA GENERAL, ESPECIALMENTE SOBRE ESTRUCTURA FINA DE LOS NÚCLEOS

Dalton, A. J. y Haguenau, F. (dirs.): Ultrastructure in Biological Systems. vol. 3, The Nucleus. New York, Academic Press, 1968.

Fawcett, D. W.: The Cell—Its Organelles and Inclusions. Philadelphia, W. B. Saunders, 1966.

Porter, K. R y Bonneville, M. A.: An Introduction to the Fine Structure of Cells and Tissues. 3a. ed. Philadelphia, Lea & Febiger, 1968.

BIBLIOGRAFÍA SOBRE CROMATINA SEXUAL: CUERPOS DE BARR

Barr, M. L.: The significance of the sex chromatin. Int. Rev. Cytol., *19*:35, 1966.

———: The sex chromosomes in evolution and in medicine. Canad. Med. Assoc. J., *95*:1137, 1966.

———: The significance of nuclear sexing. *En* Howells, J. G. (dir.): Modern Perspectives in World Psychiatry. Capítulo 2, pp. 20-49. Edimburgh, Oliver & Boyd, 1968.

Barr, M. L. y Bertram, E. G.: A morphological distinction between neurons of the male and female, and the behaviour of the nucleolar satellite during accelerated nucleoprotein synthesis, Nature, *163*:676, 1949.

Bartalos, M. y Baramki, T. A.: Medical Cytogenetics. Baltimore, Williams & Wilkins, 1967.

Lewis, K. R. y John, B.: The chromosomal basis of sex determination. Int. Rev. Cytol., *23*:277, 1968.

Mittwoch, Ursula: The Sex Chromosomes. New York, Academic Press, 1967.

Moore, K. L. (dir.): The Sex Chromatin. Philadelphia, W. B. Saunders, 1966.

BIBLIOGRAFÍA SOBRE CROMOSOMAS Y MITOSIS, INCLUYENDO SU ESTRUCTURA FINA

Barnicott, N. A. y Huxley, H. E.: Electron microscope observation on mitotic chromosomes. Quart. J. Micr. Sci., *106:*197, 1965.

Bennett, H. S.: Fine structure of cell nucleus, chromosomes, nucleoli and membrane in biophysical science. *En* Oncley, J. L. y col. (dirs.): A study Program. New York, Wiley, 1959.

Buck, R. C.: The central spindle and the cleavage furrow. *En* Levine, L. (dirs.): The Cell in Mitosis. pp. 55 ff. New York, Academic Press, 1963.

Dales, S.: A study of the fine structure of mammalian somatic chromosomes. Exp. Cell Res., *19:*577, 1960.

de Harven, E.: The centriole and the mitotic spindle, p. 197. *En* the first general reference given above (Dalton, A. J., etc.).

DeRoberts, E. D. P., Nowinski, W. W. y Saez, F. A.: Cell Biology. ed. 4. Philadelphia, W. B. Saunders, 1965.

Levine, L. (dir.): The Cell in Mitosis. New York, Academic Press, 1963.

Mazia, Daniel: Mitosis and the physiology of cell division. *En* Bracher, J. y Mirsky, A. E. (dirs.): The Cell. vol. 3, p. 77. New York, Academic Press, 1961.

Ris, H.: Chromosome structure. *En* McElroy, W. D. y Glass, B. (dirs.): Chemical Basis of Heredity, p. 23. Baltimore, Johns Hopkins Press, 1957.

———: Ultrastructure and molecular organization of genetic systems. Canad. J. Genet. Cytol., *3:*95, 1962.

Robbins, E. y Gonates, N. K.: The ultrastructure of a mammalian cell during the mitotic cycle. J. Cell Biol., *21:*429, 1964.

EFECTOS DE LA COLQUICINA SOBRE LA MITOSIS

Bertalanffy, F. D.: Triated thymidine vs. colchicine technique in the study of cell population cytodynamics. Lab. Invest., *13:*871, 1964.

Eigsti, O. J. y Dustin, P.: Colchicine in Agriculture, Medicine, Biology, and Chemistry. Ames, Iowa State College Press, 1955.

MORFOLOGÍA DE CROMOSOMAS DE METAFASE. CARIOTIPOS

Conferencias

Birth Defects. *En* Bergsma, D., Hamerton, J. L. y Klinger, H. P. (dirs.): Chicago Conference: Standardization in Human Cytogenetics. Original Article Series. vol. 2, No. 2. New York, The National Foundation, 1966.

London Conference on The Normal Human Karyotype, 28-30 agosto, 1963. Ann. Hum. Genet. (London), *27:* 295, 1964.

A Proposed Standard of Nomenclature of Human Mitotic Chromosomes. Cerebral Palsy Bull., Supl., *2*(3):1, 1960.

Artículos

Book, J. A. y col.: A Proposed Standard System of Nomenclature of Human Mitotic Chromosomes. Lancet, *1:*1063, 1959.

Burdette, W. J. (dir.): Methodology in Human Genetics. San Francisco, Holden-Day, 1962.

Lewis, K. R. y John, B.: Chromosome Marker. London, J. & A. Churchill, 1963.

Pavan, C.: Modern concept of chromosome structure and function. Triangle, *6:*287, 1964.

POLIPLOIDIA Y ANEUPLOIDIA

Beams, H. W. y King, R. L.: The origin of binucleate and large mononucleate cells in the liver of the rat. Anat. Rec., *82:*281, 1942.

Sachs, L. y Shelesnyak, M. C.: The development and suppression of polyploidy in the developing and suppressed deciduoma in the rat. J. Endocr., *12:*146, 1951.

Stich, H. F.: The DNA content of tumor cells. II. Alterations during the formation of hepatomas in rats. J. Nat. Cancer Inst., *24:*1283, 1960.

Wilson, J. W. y Leduc, E. H.: The occurrence and formation of binucleate and multinucleate cells and polyploid nuclei in the mouse liver. Am. J. Anat., *82:*353, 1948.

QUÍMICA E HISTOQUÍMICA DE CROMOSOMAS

Alfrey, V. G., Faulkner, R. y Mirsky, A. E.: Acetylation and methylation of histones and their possible role in the relation of DNA synthesis. Proc. Nat. Acad. Sci., *51:*786, 1964.

Bloch, D. P.: The histones: Syntheses transitions and functions. *En* Levine, L. (dir.): The Cell in Mitosis, p. 205. New York, Academic Press, 1963.

Huang, Ru-Chih y Bonner, James: Histone suppressor of chromosomal RNA synthesis. Proc. Nat. Acad. Sci., *48:* 1216, 1962.

Kurnick, N. B.: Histochemistry of nucleic acids. Int. Rev. Cytol., *4:*221, 1955.

Lessler, M. A.: The nature and specificity of the Feulgen nucleal reaction. Int. Rev. Cytol., *2:*231, 1953.

Mazia, D.: Some problems in the chemistry of mitosis. *En* McElroy, W. D. y Glass, B. (dirs.): The Chemical Basis of Development, Symposium. Baltimore, Johns Hopkins Press, 1958.

Thomson, R. Y. y Frazer, S. C.: The desoxyribonucleic acid content of individual rat cell nuclei. Exp. Cell Res., *7:*367, 1954.

QUÍMICA DE LA HERENCIA; BASE QUÍMICA DE LOS GENES; DUPLICACIÓN DEL DNA

Cairns, J.: The form and duplication of DNA. Endeavour, *22:*141, 1963.

Crick, F. H. C.: Genetic code. Science, *139:*461, 1963.

Goldstein, L.: The control of nuclear activity. Englewood Cliffs, Prentice Hall, 1967.

Ochoa, S.: The chemical basis of heredity—the genetic code. Bull. N. Y. Acad. Med., *40:*387, 1964.

———: Synthetic polynucleotides and the genetic code. Canad. Cancer Conf., *5:*37, 1963.

Siminovitch, L.: The chemical basis of heredity in viruses and cells. Canad. Med. Assoc. J., *86:*1137, 1962.

Swift, H. S.: Molecular morphology of the chromosome. In Vitro, *1:*26, 1966.

Watson, J. D. y Crick, F. H. C.: Genetical implications of the structure of deoxyribonucleic acid. Nature, *171:* 737, 1953.

ESTUDIO DEL CICLO CELULAR Y MARCANDO EL DNA

Meissier, B. y Leblond, C. P.: Cell proliferation and migration as revealed by radioautography after the injection of tymidine-H^3 into male rats and mice. Am. J. Anat., *106:*247, 1960.

Prescott, D. M.: Comments on cell life cycle. Nat. Cancer Inst. Monographs, *14:*55, 1964.

Stanners, C. P. y Till, J. E.: DNA synthesis in individual L-strain mouse cells. Biochem. Biophys. Acta, *37:*496, 1960.

Taylor, J. H.: Chromosome reproduction. Int. Rev. Cytol., *13:*39, 1962.

———: The time and mode of duplication of chromosomes. Am. Naturalist, *91:*209, 1957.

ESTRUCTURA FINA DE LOS CROMOSOMAS

Véase bibliografía sobre Morfología de los cromosomas de metafase; cariotipos.

EFECTO DE LAS RADIACIONES SOBRE CROMOSOMAS Y CÉLULAS

Bender, M. A. y Wolff, S.: X-ray induced chromosome aberration and reproductive death in mammalian cells. Am. Naturalist, *95:*39-52, 1961.

Cellular Radiation Biology. Baltimore, Williams & Wilkins, 1965.

Elkind, M. M. y Whitmore, G. F.: The Radiobiology of Cultured Mammalian Cells. New York, Gordon and Breach, 1967.

Evans, H. J.: Chromosome aberrations induced by ionizing radiations. Int. Rev. Cytol., *13:*221-321, 1962.

Wolff, S.: Chromosome aberrations. *En* Hollaender, A. (dir.): Radiation Protection and Recovery. pp. 157-174. New York, Pergamon Press, 1960.

CUBIERTA NUCLEAR Y POROS NUCLEARES

Gall, J. G.: Octagonal nuclear pores. J. Cell Biol., *32:* 391, 1967.

Miyai, K. y Steiner, J. W.: The fine structure of interphase liver cell nuclei in acute ethionine intoxication. Lab. Invest., *16:*677, 1967.

Pappas, G. D.: The fine structure of the nuclear envelope of Amoeba proteus. J. Biophys. Biochem. Cytol., *2* (Supl.):431, 1965.

NUCLÉOLO

Mucha de la información sobre el nucléolo puede encontrarse en:

Bernhard, W. y Granboulan, N.: Electron microscopy of the nucleolus in vertebrate cells. *En* Dalton, A. J. y Haguenau, F. (dirs.): Ultrastructure in Biological Systems. vol. 3, p. 81. New York, Academic Press, 1968.

Lafontaine, J. G. y Chouinard, L. A.: A correlated light and electron microscope study of the nuclear material during mitosis in Vicia fava. J. Cell Biol., *17:*167, 1963.

Vincent, V. S. y Miler, O. J., Jr. (dirs.): The Nucleolus, Its Structure and Function. Nat. Cancer Inst. Monograph No. 23, diciembre de 1966.

CAPITULO 7

Citoplasma

FUNCIONES GENERALES Y ESTRUCTURA DEL CITOPLASMA

Según vimos en el capítulo anterior, el núcleo no sólo desempeña el principal papel en la reproducción, y para conservar las características hereditarias de las células, también dirige el trabajo que efectúa la célula en interfase. Sin embargo, la mayor parte de este trabajo se lleva a cabo en el citoplasma que, como veremos, tiene componentes muy especializados para efectuarlo.

Las células necesitan energía para existir y para efectuar trabajo; se produce dentro del citoplasma de la misma célula por oxidación de substancias alimenticias absorbidas por el citoplasma desde el medio ambiente. Los productos alimenticios adecuados llegan al medio que rodea las células en la siguiente forma. La comida ingerida por un individuo incluye los tres componentes principales: proteínas, hidratos de carbono y grasas. Estos principios básicos se digieren en el tubo digestivo. Como resultado de la digestión, las proteínas se han desintegrado en aminoácidos, que son absorbidos por el revestimiento del intestino y pasan al torrente sanguíneo. Los carbohidratos son desintegrados hasta monosacáridos, también absorbidos en el intestino pasando a la sangre. La grasa es desintegrada en el tubo digestivo, pero en su mayor parte vuelve a sintetizarse cuando se absorbe. A diferencia de aminoácidos y azúcares, en su mayor parte no penetran en el torrente vascular directamente, sino por vía indirecta, a través de vasos linfáticos (que describiremos en su debido momento) y cuando alcanzan el torrente sanguíneo es en forma de pequeñas gotitas revestidas de proteína; son los llamados quilomicrones. Sin embargo, cuando éstos pasan a lo largo de los capilares quedan expuestos a una enzima, la lipasa de lipoproteína, que desintegra su contenido graso —en el caso de los triglicéridos hasta ácidos grasos y glicerol. El oxígeno es absorbido por la sangre a través de los pulmones, donde el aire penetra y regularmente queda separado de la sangre circulante a nivel de los capilares solamente por una membrana delgada, a través de la cual difunde el oxígeno.

Vía por la cual el alimento y el oxígeno llegan a las células corporales. La mayor parte de células corporales no quedan directamente expuestas a la sangre; de hecho, los capilares, donde está sangre circulante, con pocas excepciones, raramente quedan desnudos en contacto con las células corporales; suelen estar separados de ellas por lo menos por un poco de substancia intercelular inerte. Esta substancia intercelular que separa los capilares de las células corporales es atravesada por un líquido denominado *líquido tisular,* que atraviesa las paredes permeables de los capilares (los mecanismos consiguientes se describirán en detalle en el capítulo 10). Baste decir aquí que aminoácidos, monosacáridos, ácidos grasos, glicerol, oxígeno y iones inorgánicos pueden salir de la sangre hacia el líquido tisular, mientras que las paredes de los capilares retienen las células y la mayor parte del contenido proteínico de la sangre. Como el líquido tisular atraviesa la substancia intercelular, y como las diferentes substancias alimenticias mencionadas y el oxígeno se hallan todos disueltos en el líquido tisular, la mayor parte de células corporales absorben alimento y oxígeno del líquido tisular (fig. 7-1). Tales células corporales dispuestas en la substancia intercelular como unidades aisladas quedan así expuestas al alimento y el oxígeno por todos

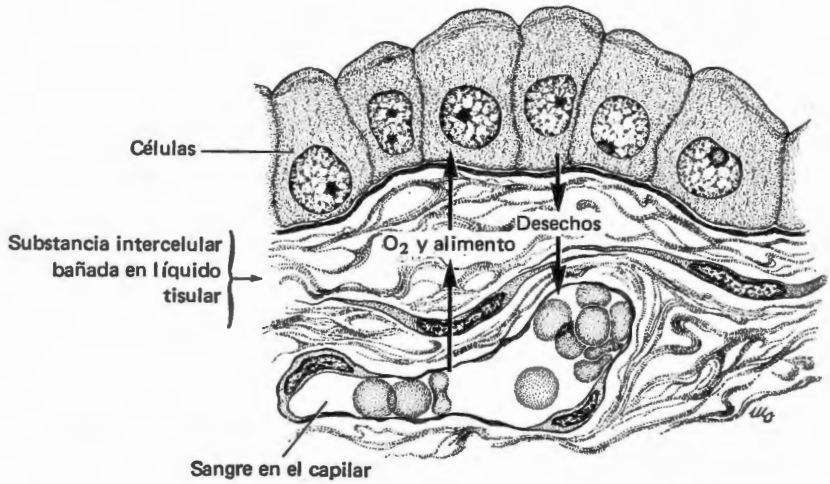

FIG. 7-1. Esquema para indicar las vías por las cuales el alimento y el oxígeno de los capilares sanguíneos alcanzan las células que están lejos de ellos, y cómo los productos de desecho del metabolismo celular viajan en dirección opuesta. Ambas vías dependen de unas substancias que se difunden por el líquido tisular que atraviesa la substancia intercelular entre capilares y células. Para penetrar en las células epiteliales, que se ven arriba, substancias disueltas en el líquido tisular tienen que atravesar la membrana basal del epitelio, que se observa en forma de línea obscura, y luego la membrana que rodea las propias células epiteliales (que se observa en forma de línea clara).

sus lados. Pero las células corporales que están dispuestas en grupo muchas veces lo hacen de manera que cada célula del grupo queda expuesta al líquido tisular solamente en un área limitada de su superficie. En otros casos puede haber varias capas de células, y sólo una cara celular de la capa más profunda es la que queda expuesta al líquido tisular, según puede verse en la figura 10-3; en este caso, el alimento y el oxígeno deben ser transportados desde las células más profundas hasta las células más superficiales.

Los alimentos básicos, aminoácidos, monosacáridos y ácidos grasos, que son absorbidos desde el líquido tisular hacia el interior de la célula, pueden entrar en reacciones catabólicas, desintegrándose para proporcionar energía, o en reacciones anabólicas para la síntesis de nuevas proteínas, nuevos carbohidratos complejos o nuevas grasas. Todas estas reacciones, claro está, son catalizadas por enzimas. Si bien muchas reacciones químicas ocurren en la matriz citoplásmica, o sea la parte del citoplasma donde primero penetran las substancias alimenticias cuando son absorbidas a través de la membrana celular, muchas de las reacciones químicas que tienen lugar en el citoplasma requieren la separación de unas substancias de otras y esto se logra por las membranas de los organitos membranosos del citoplasma. Vamos a describirlos ahora, y señalar sus funciones.

ORGANITOS DEL CITOPLASMA

Cuando sólo disponíamos de microscopio de luz los histólogos se percataron de la existencia de pequeños cuerpos o zonas en el citoplasma diferentes del citoplasma en conjunto, y sospecharon que les correspondía alguna función especial; por lo tanto, los denominaron *organitos* (órganos pequeñitos).

El aclaramiento de la naturaleza, estructura y función de los organitos citoplásmicos ha sido acontecimiento relativamente reciente, gracias al desarrollo de métodos modernos. La mayor parte de los nuevos conocimientos acerca de ellos se han obtenido utilizando el microscopio electrónico para estudiar cortes, el estudio combinado químico y de microscopio electrónico de diversas fracciones que pueden separarse homogeneizando las células por centrifugación diferencial, y, finalmente, mediante radioautografías y algunos otros métodos histoquímicos.

Con excepción de los ribosomas, se ha comprobado por métodos modernos que todos los organitos del citoplasma relacionados con el metabolismo de las células eran estructuras

membranosas, compuestos de membrana similar a la membrana que rodea toda la célula.

Importancia de las membranas. El citoplasma de una célula muy pronto se licuaría y moriría si todas las enzimas y los substratos que se hallan en dicho citoplasma pudieran mezclarse libremente. Además, las actividades que ocurren en el citoplasma son algo similares a las que tienen lugar en una línea de fabricación: diversos individuos a lo largo de la línea efectúan actividades que son necesarias para lograr un producto completo al término de la cadena. Por lo tanto, tiene que haber mucha separación de enzimas citoplásmicas y substratos, y una producción de tipo de producción en cadena dentro del citoplasma, cosa que se logra gracias a las membranas. Las membranas son tales que impiden el paso de algunos componentes y, sin embargo, permiten interacción entre ciertos componentes del interior y otros del medio situados en la parte exterior. Además, las enzimas pueden estar dispuestas ordenadamente dentro de las propias membranas, o a lo largo de las mismas.

La membrana celular separa el citoplasma del líquido tisular en el que baña la célula. Una función muy manifiesta de esta membrana es no permitir que las enzimas del citoplasma (que son coloides) se desparramen fuera de la célula llegando al líquido tisular. Además, veremos que gran parte del citoplasma se halla en forma de sol coloidal; en esta parte del citoplasma hay una mezcla de gran número de enzimas y substratos. Esta parte del citoplasma la llamaremos *matriz citoplásmica.* Suspendidos en esta matriz hay organitos rodeados de membranas de diversos tipos: las membranas separan el contenido de estos organitos de la matriz citoplásmica en el grado necesario.

Los organitos membranosos del citoplasma son los siguientes:

1) La membrana celular (plasmalema) y la cubierta celular.
2) El retículo endoplásmico.
3) El aparato de Golgi.
4) Los lisosomas.
5) Las mitocondrias.

Al estudiar la matriz citoplásmica y una parte del retículo endoplásmico comentaremos más ampliamente lo correspondiente a ribosomas que, si bien se originan en el nucléolo, efectúan su función principal en el citoplasma y, por lo tanto, merecen ser denominados organitos citoplásmicos; pero, claro está, no se trata en este caso de estructuras membranosas.

Vamos a describir y considerar estos diversos organitos del citoplasma.

MEMBRANA CELULAR (LLAMADA TAMBIEN MEMBRANA PLASMATICA O PLASMALEMA)

Algunas propiedades y funciones. Aunque la membrana celular sirve de barrera entre la matriz citoplásmica y el líquido tisular, es una barrera a través de la cual hay un tráfico limitado en ambos sentidos. El hecho de que la barrera imponga ciertas restricciones a lo que puede penetrar o lo que puede salir explica que la composición del citoplasma sea diferente de la composición que tiene el líquido tisular que baña la célula. Hecho más notable todavía, la membrana celular no es permeable a las macromoléculas de proteína que tienen a su cargo las propiedades coloidales de la matriz citoplásmica, y tampoco a la mayor parte de otras substancias fuera del agua en la cual están dispersas dichas macromoléculas. El hecho de que las soluciones coloidales ejerzan presión osmótica, y que el líquido tisular sólo contenga un poco de proteína, a igualdad de otros factores, tendría por consecuencia que el citoplasma extraería agua a través de la membrana del líquido tisular hasta que la célula estallara. Pero otros fenómenos no son iguales, pues hay más iones inorgánicos en el lado del líquido tisular de la membrana que en su superficie interna, y los iones extra de la superficie externa ejercen una presión osmótica suficiente para equilibrar la presión osmótica impartida por los coloides de la matriz citoplásmica.

Un hecho importante para explicar la diferencia de contenido en iones inorgánicos a los dos lados de la membrana se cree que es la denominada bomba de sodio. Con su operación, que necesita energía proporcionada por la célula, impulsa iones de sodio a través de la membrana celular hacia el exterior de la célula y, por lo tanto, conserva la concentración de iones de sodio más baja en el interior que en la parte exterior de la membrana. La bomba de sodio se cree que transporta iones por medio de una substancia portadora que va y viene a través de la membrana. El portador capta iones de sodio dentro de la membrana, les hace atravesar ésta, y luego libera los iones de sodio en su superficie externa. En su viaje de regreso el portador probablemente capte iones de potasio y los lleve hasta la superficie interna de la

membrana celular, pero no es necesario que transporte tanto potasio hacia el interior como sodio transportó hacia el exterior.

La diferencia en el número y naturaleza de iones inorgánicos a cada lado de la membrana explica otro hecho importante —una diferencia de potencial eléctrico entre los dos lados de la membrana. La superficie externa de la membrana tiene carga positiva en comparación con la interna, y esto basta, en las células musculares, por ejemplo, para explicar una diferencia de potencial de aproximadamente 85 milivoltios. La existencia de una diferencia de potencial entre la superficie interna y la externa de las membranas celulares es común a todas las células en general, pero la diferencia de potencial no es la misma; en la mayor parte de células no es tan grande como en las musculares. La existencia de esta diferencia de potencial, según describiremos en capítulos ulteriores, tiene gran importancia en el mecanismo por virtud del cual se transmiten impulsos nerviosos y se produce la contracción muscular. Sin embargo, nos interesa señalar que la membrana celular, para conservar esta diferencia de potencial eléctrico entre sus dos lados, ha de tener buenas propiedades dieléctricas (aislantes) y parece muy probable que estas propiedades le sean proporcionadas por su elevado contenido de lípido, que es un buen aislante.

En este mismo capítulo nos ocuparemos de los organitos citoplásmicos que intervienen en la síntesis de nuevas proteínas a base de aminoácidos absorbidos en el líquido tisular a través de la membrana celular. También nos ocuparemos del organito que utiliza monosacáridos para añadir un componente carbohidrato a diversas secreciones de las células. Hemos de considerar, asimismo, los organitos que intervienen en la catabolia de monosacáridos, aminoácidos y ácidos grasos, para producir energía, y de otros organitos relacionados con la digestión de substancias de dimensiones macromoleculares que a veces ingresan por lo menos en ciertos tipos de células. Pero primero hemos de referirnos a cómo estas diversas substancias sobre las que actúan los organitos penetran en el citoplasma a través de la membrana celular, hacia la matriz citoplásmica. Por lo tanto, lo primero a considerar va a ser la estructura de la membrana celular.

Desarrollo de conocimientos sobre estructura de las membranas celulares. El microscopio de luz no contribuyó mucho con información acerca de la existencia o la estructura de una membrana celular. Esto se comprende porque la membrana sólo tiene unos 80 Å de espesor, o sea, que es demasiado delgada para que un corte de la misma pueda ser resuelto por el microscopio de luz. Sin embargo, algo que parece una membrana se observa en células contiguas en algunos cortes teñidos. Este aspecto probablemente dependa de que los cortes utilizados para microscopio de luz suelen tener aproximadamente la mitad del grueso de la mayor parte de células, y como las células tienden a ser redondeadas, la membrana de la célula atraviesa los cortes utilizados para el microscopio de luz formando ángulos diversos. Si el colorante es absorbido por las membranas celulares, o se precipita a nivel de las mismas, un observador no ve un corte teñido de membrana en una sección ordinaria, sino una porción importante e inclinada de una membrana treñida tal como se indica en la figura 7-2, *visible;* ésta sería suficientemente grande para poderse observar con el microscopio de luz. Sin embargo, si las membranas de células vecinas atraviesan un corte en ángulo recto o en la superficie del mismo, la sección de las dos

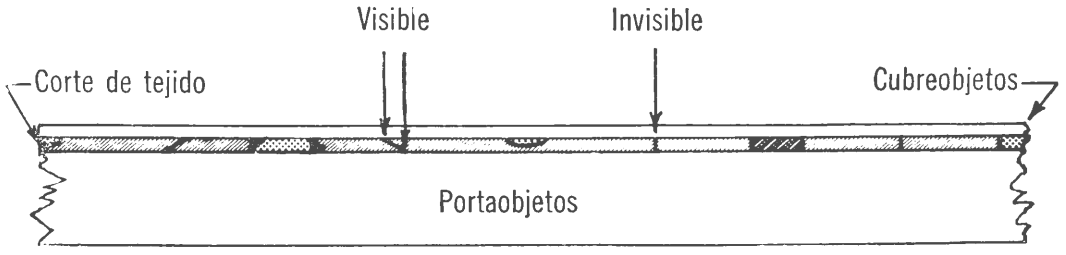

FIG. 7-2. Esquema para demostrar cómo una membrana celular teñida demasiado delgada para que su corte transversal pueda resolverse (invisible) puede observarse en un corte si pasa a través de ella formando un ángulo que no sea recto, pues entonces su lado teñido se observa en una superficie suficiente para que resulte visible (visible).

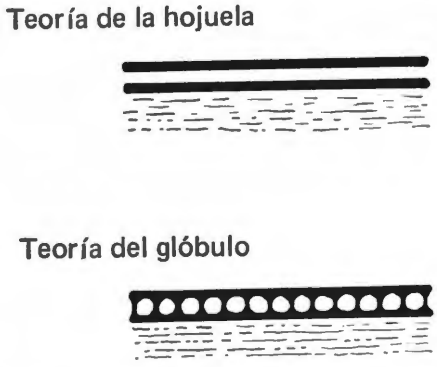

FIG. 7-3. Esquemas que ilustran en forma general las dos teorías sobre estructura de la membrana celular. La ilustración superior presenta la membrana constituida por tres capas, llamadas frecuentemente *hojuelas,* dispuestas como en sandwich; el pan sería la proteína y la inclusión sería el lípido. En la teoría del glóbulo, el líquido se halla en forma más o menos de esferas y hay continuidad entre la proteína de la superficie externa e interna de la membrana. Con el ME la proteína se observa de color obscuro y el lípido de color claro.

membranas no sería suficientemente gruesa para resolverse (fig. 7-2, *invisible).* De todas maneras, se adujo que tales líneas teñidas como se observan a veces entre células contiguas podían explicarse por una precipitación de colorante a nivel de los bordes celulares y, por lo tanto, las primeras pruebas de la existencia de membranas especiales alrededor de las células se obtuvieron más de otras fuentes que del empleo del microscopio de luz. En particular, se comprobó que las células en soluciones de diversas presiones osmóticas se hinchan o se retraen en una forma que indica que han de estar rodeadas por una membrana con propiedades especiales de permeabilidad. También se observó que las células eran más permeables a materiales solubles en lípidos que a otras substancias. Datos experimentales y consideraciones teóricas, mucho antes de descubrirse el microscopio electrónico, a propuesta de Danielli hicieron suponer que una membrana celular está formada por dos capas paralelas de proteína separadas por dos hileras de moléculas de fosfolípidos dispuestas más o menos perpendicularmente a la superficie de la membrana, de manera que sus extremos no polares o hidrófobos se reunían, y sus extremos polares estaban en contacto con la proteína (fig. 7-3, *arriba).*

Después que pudo utilizarse el microscopio electrónico para estudios citológicos, se emplearon generalmente soluciones de osmio para fijar el material que iba a cortarse. En las primeras micrografías electrónicas, y de hecho todavía en muchas actuales (por motivos que luego veremos), la membrana celular aparece como una línea obscura única, y se admitió que esto dependía básicamente de que el osmio se combinaba con el lípido de la membrana. Sin embargo, cuando mejoró la resolución del instrumento, fue posible obtener cortes más delgados y utilizar otros fijadores y diversas tinciones electrónicas; las micrografías de cortes atravesados por las membranas celulares en ángulo recto con la superficie del corte demostraron que la membrana estaba formada por tres capas, dos obscuras, una a cada lado, y una membrana más clara en medio; cada una de estas capas tenía aproximadamente 25 a 30 Å de espesor (fig. 7-4). Este hecho planteó un problema, porque si la capa central era de lípido y si el lípido se teñía bien con osmio, parecía que la repleción del sandwich debía ser obscura, y las capas interna y externa del sandwich

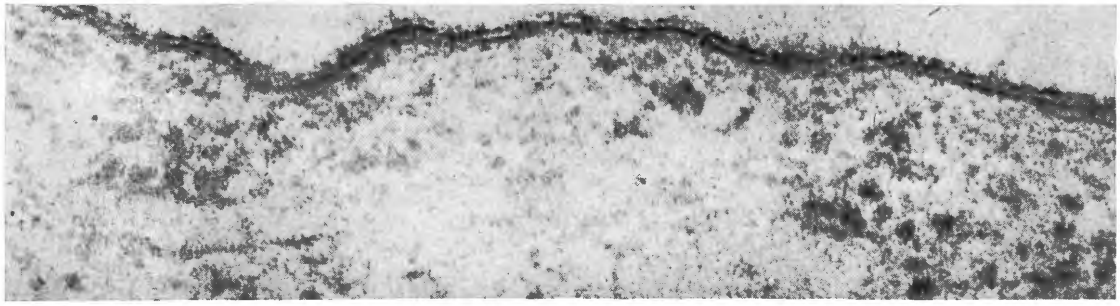

FIG. 7-4. Micrografía electrónica (× 160 000) de un corte de riñón de ratón, incluido en Epon y teñido con hidróxido de plomo; demuestra tres capas de la membrana celular que se extienden desde un lado de la ilustración al otro. Las capas de la membrana celular externa e interna son obscuras, la capa media es clara. (Preparación de A. F. Howatson y J. D. Almeida.)

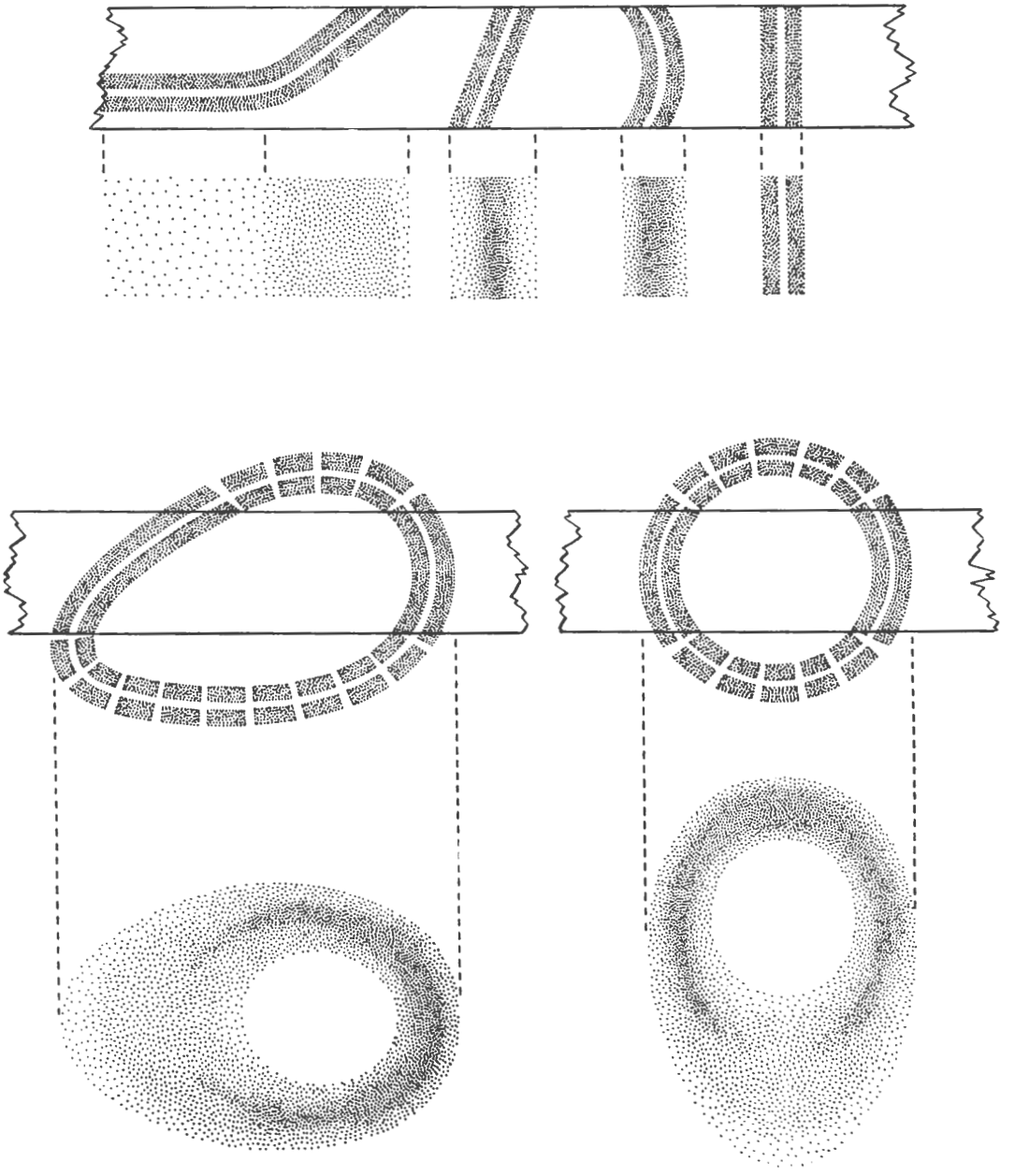

FIGURA 7-5 *(ver la página siguiente).*

debían ser claras. Sin embargo, es evidente que, la mayor parte del lípido de la membrana no se tiñe bien con osmio, y actualmente se admite, en general, que el aspecto observado con microscopio electrónico en localizaciones favorables, o sea, de dos capas obscuras separadas por una capa más clara, confirma el concepto de Danielli de la membrana. Robertson, que ha efectuado amplios estudios de membranas con microscopio electrónico, y cuyos trabajos deben leer quienes requieren informaciones detalladas, considera que todas las membranas de la célula, tanto la membrana celular como las membranas que constituyen los organitos membranosos, tienen esencialmente la misma estructura básica; la llama la *membrana unitaria.*

El problema de interpretar micrografías electrónicas de membranas celulares. Sin embargo, el estudiante no ha de esperar poder ver la estructura en tres capas en todas las micrografías electrónicas de membranas celulares, ni trabajando con preparados muy buenos y excelente resolución. Debe recordarse que todo lo que se ve en un corte examinado con microscopio electrónico está en foco al mismo tiempo, y que el contraste con dicho microscopio sólo existe porque algunos objetos con los cuales choca en el corte un haz de electrones tienen mayor densidad electrónica y, por lo tanto, se dispersan más los electrones que al atravesar otras cosas que están junto a ellos. Los electrones que atraviesan poco más que el espesor de la membrana celular, como puede verse en la figura 7-5, *arriba, izquierda,* no tienen que atravesar material de suficiente densidad electrónica para ser dispersados en alto grado; por lo tanto, una pequeña porción de membrana celular cortada en una sección con este plano no demostraría

---

FIG. 7-5 *(ver página anterior).* Esquema para mostrar (1, *arriba)* por qué motivo las membranas celulares observadas con micrografías electrónicas suelen aparecer en forma de líneas obscuras únicas, y en raros casos como líneas triples, y demostrar que están formadas por tres capas; también (2, *abajo)* por qué motivo una vesícula puede cortarse de tal manera que su pared membranosa aparentemente desaparece poco a poco en la periferia.

Para interpretar las micrografías electrónicas es fundamental comprender que los electrones atraviesan una sección en línea recta para afectar la emulsión fotográfica, a menos que se dispersen de su línea recta encontrando algo que no pueden atravesar fácilmente. Que los electrones pasen a través de un corte para afectar una emulsión fotográfica depende: 1) de la densidad electrónica de lo que encuentren, y 2) de la cantidad de este material que se halla en el trayecto rectilíneo.

Al atravesar una membrana celular paralela a la substancia de un corte, incluida en el mismo *(arriba, izquierda)* los electrones no se dispersan mucho porque no tienen que atravesar material muy denso en electrones —sólo el espesor de una membrana celular. Por lo tanto, afectan la emulsión fotográfica por debajo del corte, y cuando ésta se revela es de color obscuro. En la impresión esta zona está clara, como lo indica la parte inferior de la ilustración superior izquierda. *(Lo que se ve por debajo de cada figura representa la impresión tomada del negativo.)*

Luego, como puede verse en la parte superior izquierda, *segunda en la hilera,* las membranas que atraviesan un corte en forma inclinada proporcionan un material más denso en electrones que las membranas que estaban dentro del corte paralelamente al mismo. En forma similar, las membranas curvas *(tercera en la hilera)* proporcionarían bastante cantidad de material rico en electrones. Tanto las membranas inclinadas como las incurvadas aparecerían en la impresión como líneas únicas bastante obscuras, anchas, con bordes poco definidos.

Abajo, a la derecha, se muestra una membrana que pasa a través de un corte en ángulo recto y se observa fácilmente que aparecería en la impresión como una estructura de tres capas.

Siguiendo el razonamiento antes señalado, puede comprenderse que la pared de una vesícula llegue a parecer que se va desvaneciendo hasta desaparecer en algún punto. En la parte *baja izquierda* se muestra una vista lateral de una vesícula en forma de huevo a través de la cual se ha hecho un corte. Los electrones que pasan hacia abajo a través del extremo derecho de esta vesícula se dispersarán de la misma manera que se dispersarían al atravesar la membrana curva que se presenta en la ilustración de la parte alta de la página. Por lo tanto, este final de vesícula aparecería como una línea obscura. Pero el extremo izquierdo de la vesícula no dispersaría suficientemente los electrones, por motivos que se comprenden observando el esquema. Las paredes de las vesículas que pasan a través de cortes en ángulo agudo no dispersan mucho los electrones; por lo tanto, la pared de una vesícula puede parecer que va desvaneciéndose hasta desaparecer en dicha región. Los lados de esta vesícula en forma de huevo, como se observa en la ilustración *inferior derecha* (que presenta la misma sección vista desde un extremo en lugar de verla desde un lado), pasan a través del corte como línea curva; por lo tanto, se manifiestan como líneas obscuras aisladas con bordes mal definidos.

más que un contraste muy ligero con el resto del material del corte. Además, con una membrana de tres capas atravesada con un ángulo que no fuera completamente recto o en un plano curvo, como se observa en la figura 7-5, *arriba, centro,* no sería posible ver la estructura en tres capas. Los electrones en este caso tienen que atravesar suficiente substancia de membrana para ser dispersados; por lo tanto, una membrana dispuesta en este plano se observaría como una línea aislada obscura, no muy bien definida. La estructura en tres capas sólo se observaría si una membrana fuera atravesada formando ángulo recto con la superficie del corte, porque sólo en este caso los electrones serían suficientemente dispersados por las capas interna y externa de la membrana, respectivamente, y no por la capa media de la misma (fig. 7-5, *arriba, derecha).* Como es relativamente raro que las membranas celulares queden seccionadas en un plan en el cual pasan de un lado del corte al otro exactamente perpendiculares a la superficie de la sección, y es más corriente que queden dispuestos formando otros ángulos o en curvas, como se ve en la figura 7-5, *arriba, centro,* lo corriente es que las membranas celulares, incluso en cortes de gran calidad, se presenten como una línea obscura única.

Si la capa lípida de la membrana celular constituye una lámina continua, es difícil explicar cómo substancias no solubles en los lípidos pueden ser absorbidas a través de la membrana. Para explicar cómo el agua y pequeños iones inorgánicos penetran en la célula, se ha supuesto que la membrana ha de tener poros de unos pocos Å de diámetro; sin embargo, éstos no se han podido comprobar en los cortes mediante el microscopio electrónico, y la resolución neta de poros de tan pequeñas dimensiones resultaría muy difícil. Se admite, en general, que la glucosa, los aminoácidos y los ácidos grasos necesitan mecanismos especiales para ser transportados desde el líquido tisular hacia la matriz citoplásmica. La mayor parte de estos mecanismos necesitan energía y se cree que dependen de portadores que se combinan en alguna forma con la substancia que va a ser absorbida y la transportan a través de la membrana hacia el citoplasma, donde la substancia queda en libertad. Los mecanismos de este tipo se denominan mecanismos de *transporte activo,* y tal operación incluye actividades enzimáticas.

La comprensión de cómo el alimento y algunas otras substancias pudieran absorberse a través de la membrana celular sería fácil si existiera continuidad entre las dos capas de proteínas de la membrana de manera que las substancias no tuvieran que atravesar necesariamente el lípido o los poros para penetrar en la célula. En relación con ello, tiene interés un hecho: se han propuesto otros modelos de célula de la membrana; uno importante se observa en la parte baja de la figura 7-3. Según este modelo, la membrana celular está compuesta por una capa de glóbulos contiguos. La capa central de cada glóbulo está formada de fosfolípido, y se halla totalmente rodeado por una capa de proteína. Los lados proteínicos de estos glóbulos proporcionarían proteína y, por lo tanto, continuidad enzimática entre las superficies externa e interna de la membrana, así como un medio de dispersión acuosa. Por lo que se dice acerca de la interpretación de los aspectos que presentan las membranas en micrografías electrónicas, y lo que se dirá más tarde acerca de la interpretación de micrografías electrónicas y organitos membranosos, el estudiante apreciará que si una membrana celular construida según este concepto se dispusiera en un corte de manera que lo atravesara formando ángulo recto, y se fotografiara con microscopio electrónico, la micrografía mostraría una estructura de tres capas muy similar a la que se observa en realidad, por cuanto: 1) los electrones que atraviesan las capas externa e interna de la proteína se dispersarían, ya que estas capas serían prácticamente de igual densidad en este modelo que en el primero, y 2) los electrones que atraviesan la capa media no tendrían que pasar a través de una proteína sólida continua, sino solamente a través de lípido, y en su mayor parte a través de paredes proteínicas; en otras palabras, la densidad electrónica de la capa media no sería tan grande como la de las capas externa e interna. Sjostrand sugirió este tipo de modelo para algunas membranas hace varios años; hay que leer sus trabajos para mayores detalles.

Pinocitosis y fagocitosis. Estos términos que se refieren a beber y comer, respectivamente *(pinein* = beber, *phagein* = comer), se utilizan para indicar los procesos gracias a los cuales una célula puede captar gotitas de líquido (pinocitosis) o pequeños objetos de dimensiones macromoleculares o partículas (fagocitosis). El mecanismo es el mismo en ambos casos, y puede verse en la figura 7-29; consiste en que la membrana celular rodea la pequeña gotita o la partícula de manera que se ha adherido a su

superficie externa. Cuando la gotita o el corpúsculo quedan totalmente rodeados por la membrana celular, la gotita o el corpúsculo revestido de membrana se desprende de la membrana celular, y queda libre en la matriz citoplásmica. El destino de las vesículas pinocitóticas lo estudiaremos más tarde a propósito de los capilares, y el de las vesículas fagocíticas se estudiará en relación con los lisosomas, en este mismo capítulo.

CUBIERTA CELULAR

Desarrollo de conocimientos. Recuérdese que las células vegetales viven en compartimientos. El carbohidrato es el jefe o un componente importante en las paredes del compartimiento. Las membranas de las células bacterianas están revestidas de un material carbohidrato que tiene importancia fisiológica. Por ejemplo, si este revestimiento celular se suprime, las bacterias están afectadas por soluciones de presiones osmóticas que no las afectarían si tal cubierta estuviera intacta. Además, se conoce desde hace tiempo, según mencionamos en el capítulo 5, que las células corporales en muchos de los tejidos conectivos del hombre están rodeadas por substancias intercelulares —por ejemplo, en el cartílago— y que los carbohidratos, como las proteínas, penetran en la composición de estas substancias intercelulares. Sin embargo, durante muchos años se creyó que la mayor parte de células corporales del hombre en los tejidos eran células que se adaptaban estrechamente una contra otra, como ocurre en un epitelio, sin manifestar herencia de células ancestrales que vivían en compartimientos y, por lo tanto, que su membrana celular tocaba a la membrana vecina estrechamente, aunque se concedía, en general, que podía haber una capa delgada de algo a modo de substancia de cemento entre células contiguas para ayudarlas a conservarse juntas.

En la década de 1930, Chambers demostró la existencia de una capa de naturaleza desconocida sobre las membranas celulares de células ovulares, y sugirió que muchas células corporales tendrían que poseer cubiertas similares. Diez años más tarde señaló que muchas de las propiedades físicas que hasta entonces se creían atributos de la superficie celular dependían del revestimiento extraño. Más tarde, con el advenimiento de la técnica PA-Schiff y otros métodos para demostrar glucoproteína, diversos

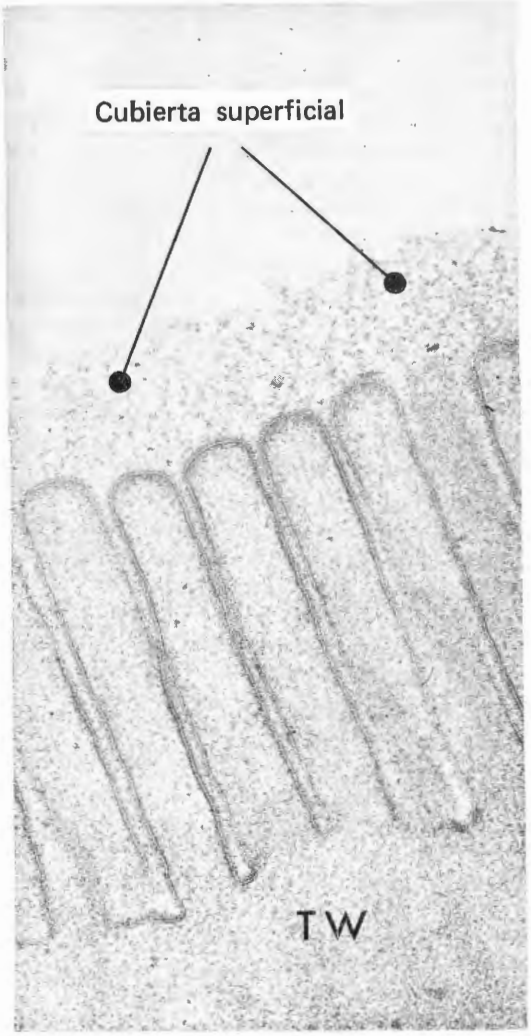

FIG. 7-6. Micrografía electrónica (× 75 000) de parte de un corte de revestimiento epitelial de intestino delgado de gato. La membrana unitaria de la superficie de la célula que está en contacto con la luz del intestino forma proyecciones digitiformes paralelas y muy cercanas entre sí. Estas son las microvellosidades. Entre microvellosidades vecinas y en las superficies libres de sus extremos hay una capa de un material de aspecto fibrilar que incluye la cubierta superficial; esto proporciona un revestimiento para la membrana unitaria que, a su vez, cubre las microvellosidades. Las tres capas de la membrana unitaria pueden observarse en diversos lugares. El citoplasma de la célula en las bases de las microvellosidades es fibrilar y no muestra organitos; esta parte del citoplasma recibe el nombre de velo terminal (TW). (Micrografía electrónica cortesía del Dr. Susumu Ito.)

observadores comprobaron que muchas de las membranas epiteliales que revisten superficies en el interior del cuerpo tenían en su superficie libre una fina capa de material glucoproteínico. Sin embargo, tales hallazgos no demuestran necesariamente la existencia de una capa de revestimiento en estos lugares, pues es común que el moco eliminado se adhiera estrechamente a las células epiteliales.

Con el advenimiento del ME se lograron más datos convincentes; muchos observadores, empezando a mitad de la década del 50, comprobaron que las microvellosidades del intestino (microvellosidades son pequeñas proyecciones digitiformes con membrana celular, que se proyectan desde la superficie libre de las células epiteliales para aumentar la zona de absorción de la superficie) estaban cubiertas de una "pelusa" que era esencialmente una capa de material de baja densidad electrónica muy rica en filamentos delgados (fig. 7-6).

Una cosa era aceptar la existencia de una cubierta celular en superficies epiteliales húmedas libres; otra aceptar la idea de una cubierta celular que contendría hidrato de carbono como herencia demostrable en mayor o menor grado en todas las células corporales. De todas maneras, empezaron a acumularse observaciones sugerentes en tal sentido, y en 1967 Rambourg y Leblond emprendieron un estudio amplio buscando las posibilidades de la universalidad de la cubierta en las células del cuerpo. En estos estudios utilizaron las técnicas de PA-Schiff y la del hierro coloidal para el microscopio de luz, y para complementar los estudios de microscopio de luz con microscopio electrónico emplearon la técnica del ácido peryódico —metenamina argéntica, que sirve prácticamente para los fines del microscopio electrónico como la técnica PA-Schiff para el microscopio de luz. Se examinaron más de 50 tipos diferentes de células corporales en la rata, y se comprobó que todos los 50 tipos de células examinadas tenían cubiertas celulares que se manifestaban como delgadas películas en toda su superficie, tanto si las superficies estaban muy en contacto con las superficies de otras células (como puede verse en la fig. 8-13), como en membranas basales o en células libres. Se observó una excepción: la cubierta celular no se vio en lugares donde células vecinas tienen uniones muy estrechas; esta observación, y otros detalles acerca de la cubierta celular observada entre células contiguas, serán comentados en el próximo capítulo.

Naturaleza de la cubierta celular. La cubierta celular ha sido estudiada con técnicas histoquímicas, como ya hemos descrito, y por estudio químico de fracciones ricas en membranas celulares obtenidas por centrifugación. El empleo de las técnicas de PA-Schiff y PA-plata indica que la cubierta contiene glucoproteínas. Como también se tiñe con torio coloidal, se cree que el carbohidrato o los carbohidratos que contiene son ricos en grupos acídicos. Estudios químicos sobre fracciones adecuadas obtenidas por centrifugación han permitido identificar el ácido siálico en la cubierta. La conclusión probable es que la cubierta celular contiene glucoproteínas, las cuales, a su vez, contienen grupos de ácido siálico.

Función de la cubierta celular. Como veremos más detalladamente en el capítulo siguiente, la cubierta celular probablemente actúe como un adhesivo, ayudando de este modo a conservar juntas las células.

Probablemente desempeñe importante papel en la capacidad de las células para reconocer otras células de su propia especie y formar agregados con ella. Como ha demostrado Moscona, si células de diferente naturaleza, pero del mismo animal, se disocian y se colocan juntas en un medio de cultivo, las de un tipo especial, como las cartilaginosas, se buscan unas a otras y se adhieren entre sí. De hecho, las células del mismo tipo especializado se reconocen entre ellas mucho mejor que las células de la misma especie, pero de tipo diferente, pues las células cartilaginosas de células de diferentes especies se asocian mejor que con otros tipos de células especializadas del mismo animal.

Según veremos más tarde cuando estudiemos los fenómenos inmunológicos, es posible que la cubierta celular desempeñe algún papel en el carácter antigénico de las células.

Formación y conservación de la cubierta celular. Este tema será discutido en relación con el aparato de Golgi.

RNA CITOPLASMICO; RIBOSOMAS

Desarrollo inicial de conocimientos. Después que se observó la cromatina del núcleo en cortes teñidos con microscopio de luz, y que recibió su nombre, los histólogos señalaron que el citoplasma de diversos tipos de células contenía una substancia que tenía afinidad por colorantes básicos similar a la de la cromatina

nuclear; por lo tanto, durante un tiempo se denominó *substancia cromidial* o *cromófila.* Como el citoplasma, en general, es acidófilo y, por lo tanto, se tiñe con colorantes ácidos, este componente nuevo descubierto que era basófilo también se conoció frecuentemente como *componente basófilo* del citoplasma. En 1900, Garnier estudió ampliamente el material basófilo de las células de diversas glándulas, y quedó tan convencido de que efectuaba trabajo importante en el citoplasma que le dio otro nombre, el de *ergastoplasma (ergon* = trabajo).

Histoquímica. Al aparecer la reacción de Feulgen se comprobó que el material basófilo del citoplasma no era DNA. De todas maneras, se vio que absorbía luz ultravioleta en una banda que indicaba que contenía un ácido nucleico. Cuando se pudo disponer de la enzima ribonucleasa se vio que en un corte tratado con esta enzima las propiedades tintóreas basófilas de la substancia desaparecían. Por lo tanto, se estableció que el componente basófilo del citoplasma contenía RNA, y pronto se aceptó que la substancia a la cual correspondía la tinción basófila del citoplasma era una ribonucleoproteína.

Estudios con ME. Cuando se estudió por vez primera este material con el microscopio electrónico se pensó que al material membranoso del citoplasma le correspondía la tinción basófila observada con el microscopio de luz. Sin embargo, cuando mejoraron ambas técnicas, de preparar los cortes y de mejorar la resolución del ME, se comprobó que el material basófilo observado en cortes teñidos con microscopio de luz estaba formado por concentraciones de gránulos, cada uno de los cuales tenía unos 150 Å de diámetro. Por un tiempo estos gránulos citoplásmicos se denominaron *gránulos de Palade,* en honor del doctor George Palade, quien contribuyó mucho a establecer su naturaleza y su existencia. Sin embargo, como los gránulos contenían RNA pasaron a denominarse *gránulos de RNA,* y en algunas de las ilustraciones de este libro tomadas de ediciones anteriores todavía están señaladas como tales. Más tarde, cuando los bioquímicos se fueron interesando cada vez más por ellos, fue común denominarlos *ribosomas.* Actualmente este es el término con el cual se les conoce universalmente.

Significación de la presencia de material basófilo observado con microscopio de luz, o ribosomas observados con ME. Como explicamos en el capítulo anterior, los ribosomas son los lugares donde los aminoácidos se unen para formar proteína. Por lo tanto, el número de ribosomas observados en el citoplasma con microscopio electrónico brinda cierta indicación de la intensidad de la síntesis proteínica que tiene lugar en dicho citoplasma. En forma similar, la intensidad de la basofilia observada con el microscopio de luz da cierta indicación de la intensidad de la síntesis proteínica que ocurre en dicho citoplasma.

El microscopio electrónico ha aclarado algunos aspectos de la síntesis proteínica en el citoplasma. En primer lugar, el microscopio electrónico ha demostrado que los ribosomas: 1) pueden estar libres en la matriz citoplásmica, o 2) unidos a la superficie externa de las vesículas membranosas y los túbulos de una parte importante del retículo endoplásmico (el próximo organito que vamos a estudiar). Por lo tanto, los ribosomas unidos a la membrana se estudiarán más tarde. Aquí hay que explicar que los ribosomas libres —los que no están unidos a membrana— se relacionan con la síntesis de proteína que constituye la matriz citoplásmica (que llena todo el espacio de la célula incluido por la membrana y no ocupado por núcleo, organitos u otros materiales denominados inclusiones que quedan suspendidos en la matriz citoplásmica). Como veremos, los ribosomas unidos a las superficies externas de las paredes membranosas de las vesículas y los túbulos del retículo endoplásmico guardan relación con la síntesis de proteína destinada a separarse de la matriz citoplásmica, generalmente para exportación de la célula como secreción. Vamos a ocuparnos algo más de estos ribosomas libres.

Ribosomas libres. La primera función importante de los ribosomas libres es servir como lugares de síntesis de proteínas necesarias para conservar la constitución enzimática de la matriz citoplásmica. Según ya indicamos, las proteínas se catabolizan en la matriz citoplásmica, y han de ser substituidas. En la mayor parte de células el recambio proteínico en la matriz citoplásmica no requiere suficientes ribosomas libres para hacer que el protoplasma sea netamente basófilo cuando se examinan cortes teñidos con microscopio de luz.

En segundo lugar, cuando las células están proliferando, claro está, tiene que haber mucha síntesis de proteína de matriz citoplásmica (de manera que quede citoplasma suficiente para que cada célula se transforme en dos células). Por lo tanto, es corriente en células que se hallan en proliferación activa descubrir que su

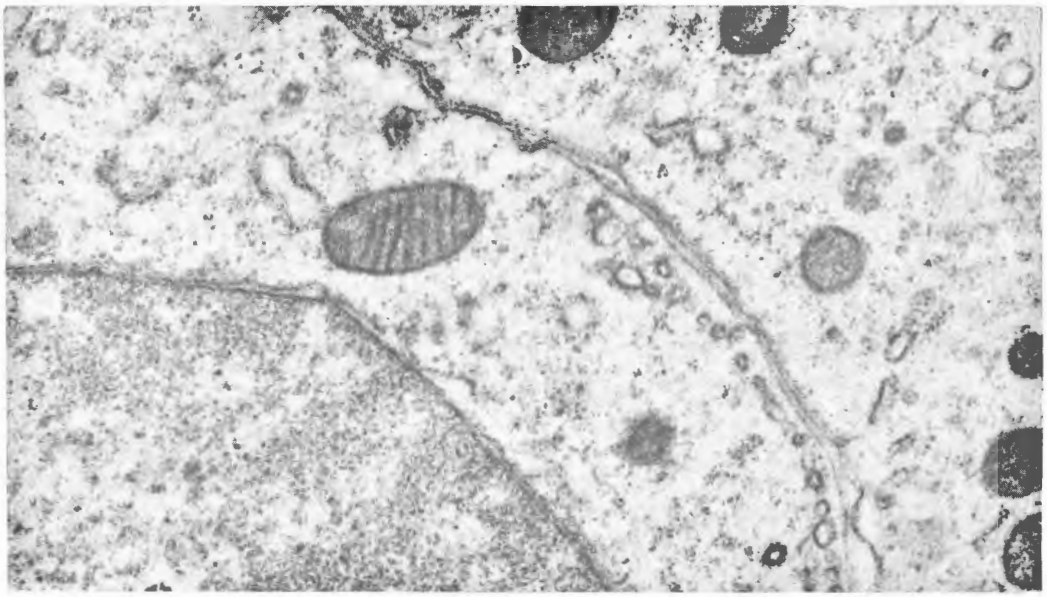

FIG. 7-7. Esta micrografía electrónica (× 30 000) muestra parte de dos células de un tumor maligno de hígado de rata. En la porción inferior izquierda se observa parte de un núcleo. Las membranas de las células adyacentes discurren de arriba e izquierda hacia abajo y a la derecha. El protoplasma de ambas células muestra rico contenido de pequeñas partículas obscuras que son ribosomas. Esta fue una de las primeras micrografías electrónicas publicadas para mostrar la índole del citoplasma de células tumorales; se preparó cuando todavía no se disponía de los actuales métodos de tinción, que delinean más claramente los ribosomas libres. De todas maneras, muestra que la basofilia de las células tumorales de crecimiento rápido debe explicarse por su contenido en ribosomas libres. (Howatson, A. F. y Ham, A. W.: Cancer Res., *15*:62, 1955.)

citoplasma observado con microscopio de luz es más basófilo que el de las células no proliferantes del mismo tipo, y con el microscopio electrónico los ribosomas libres se hallan en número relativamente elevado en dichas células. Además, los ribosomas se distribuyen difusamente por toda la matriz citoplásmica. Constituía una observación frecuente, en lo pasado, que el citoplasma de las células de tumores malignos (células cancerosas), que estaban proliferando rápidamente, tendían a presentar una basofilia difusa. En uno de los primeros estudios efectuados sobre este tema con microscopio electrónico, Howatson y el autor de estas líneas comprobaron que el citoplasma de las células de los dos tumores hepáticos de crecimiento rápido que estudiaban tenían un contenido relativamente elevado de ribosomas libres (fig. 7-7). Además, observaron que, si bien los ribosomas libres estaban aumentados en número en las células tumorales, el número de ribosomas unidos a las membranas y la cantidad de membrana a la cual podían fijarse estaban disminuidos, con lo cual confirmaban la idea de que células tumorales destinaban sus energías al crecimiento, en lugar de dedicarlas a funciones especializadas.

En tercer lugar, los ribosomas libres aumentan mucho en número y se dispersan con otro fin en las células que se hallan en una etapa particular del desarrollo que origina su diferenciación final como glóbulos rojos. Los hematíes plenamente formados han perdido sus núcleos, y casi todos los componentes citoplásmicos que tenían en una etapa anterior del crecimiento; de hecho, en su estado funcional no son gran cosa más que pequeños depósitos formados por membrana celular, y llenos de la proteína hemoglobina. Como todo el mundo sabe, la hemoglobina sirve como portador de oxígeno, y por medio de la hemoglobina contenida en los glóbulos rojos el oxígeno se lleva de los pulmones a las diversas células del cuerpo.

Una célula que se transformará en un glóbulo rojo (según veremos más detalladamente en un capítulo posterior) recibe el nombre de eritroblasto (fig. 7-8); el DNA en este núcleo manda información por vía del RNA mensajero

al citoplasma. El citoplasma de los eritroblastos presenta basofilia difusa (fig. 16-5) y el microscopio electrónico demuestra que es muy rico en ribosomas libres (fig. 7-8). Sin embargo, casi toda la información proporcionada por el DNA del núcleo en un eritroblasto se refiere a dirigir la síntesis de hemoglobina, que a su debido tiempo ocupará casi todo el lugar de lo demás existente en el citoplasma. Por lo tanto, casi todos los ribosomas libres que están dispersos por todo el citoplasma en los eritroblastos representan lugares de síntesis de hemoglobina. En consecuencia, puede haber ribosomas libres abundantes y muy dispersos en las células para fines que no sean los de proporcionar la síntesis de proteína para conservación o crecimiento; pueden existir, como en este caso, para sintetizar la proteína que finalmente acabará substituyendo el citoplasma en un tipo de célula que puede efectuar la función muy importante de ser portadora de oxígeno.

Polirribosomas. El estudio de los ribosomas que intervienen en la síntesis de hemoglobina en los glóbulos rojos en desarrollo ha proporcionado la oportunidad de aprender algo más sobre los ribosomas libres: que la síntesis de proteína suele tener lugar en pequeños grupos de ribosomas (llamados polirribosomas), más bien que en el ribosoma aislado. Esto fue visto primeramente por Warner, Rich y Hall, quienes crearon unos métodos nuevos especiales para extraer ribosomas de glóbulos rojos en desarrollo; comprobaron que, si bien los ribosomas son libres, por cuanto no están unidos a las membranas, tienden a disponerse en acúmulos, el número medio en los cuales (en el caso de la síntesis de hemoglobina) parecía ser de cinco. Además, como puede verse en la figura 7-9,

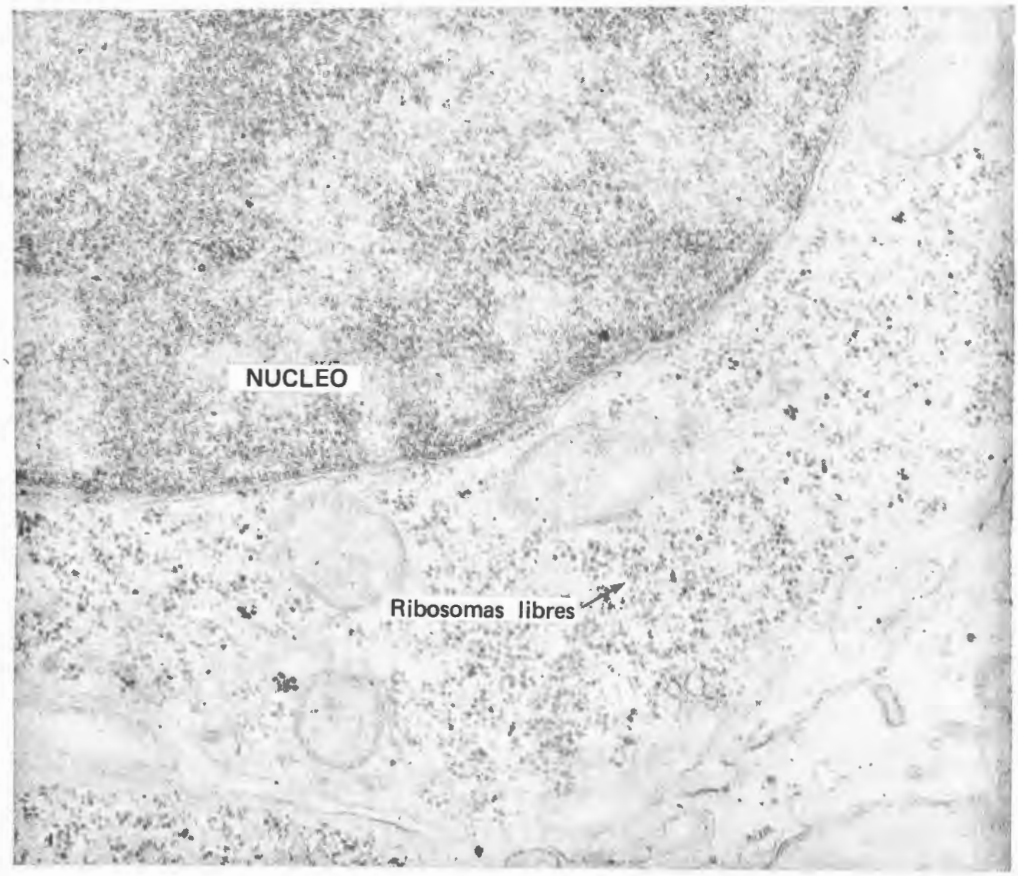

FIG. 7-8. Micrografía electrónica (× 40 000) que muestra parte de un eritroblasto de rata. Obsérvese que el citoplasma tiene un contenido difuso y pesado de ribosomas libres, dispuestos en polirribosomas para la síntesis de hemoglobina. (Preparación cortesía de A. M. Jézéquel.)

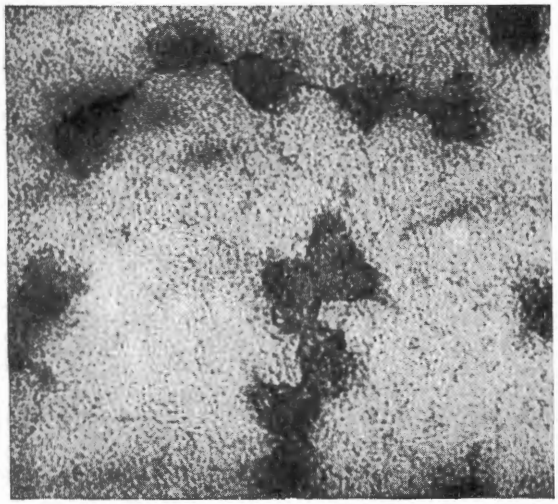

FIG. 7-9. Micrografía electrónica (× 400 000) de polirribosomas de reticulocito teñidos con acetato de urano. Obsérvese el hilo de RNA mensajero que une los cinco ribosomas en la parte alta de la figura. (Preparación de Henry S. Slater, proporcionada por el Dr. Alexander Rich.)

los ribosomas de un polirribosoma parece que a veces están conectados por hilo muy delgado, lo cual sugiere que se trata de RNA mensajero, y junto con ello se admite que los ribosomas intervienen proporcionando condiciones adecuadas para que las letras del código del RNA de transferencia, unidas a los diversos aminoácidos, se junten según el código del RNA mensajero.

Aunque parece que los aminoácidos puedan reunirse para formar una proteína con ayuda de un solo ribosoma, constituiría una regla bastante general que cuanto más larga es la cadena proteínica, mayor el número de ribosomas que se encuentran en los polirribosomas que intervienen con su síntesis. Según ya dijimos, en la síntesis de hemoglobina el número generalmente es de cinco. Sin embargo, aunque diferentes números de ribosomas queden dispuestos en los polirribosomas relacionados con la síntesis de diferentes proteínas, se considera que los ribosomas no son específicos; ribosomas que pudieran intervenir en la síntesis de alguna proteína particular en un tipo determinado de células serían igualmente eficaces para permitir la síntesis de una proteína diferente en una célula también diferente. La especificidad, y probablemente también el número de ribosomas que intervengan en un polirribosoma, dependen del RNA mensajero.

RETICULO ENDOPLASMICO

Desarrollo de conocimientos y terminología. Antes de poderse preparar cortes adecuados para ME, Porter, Claude y Fullam hicieron crecer células en cultivos de manera que su citoplasma se aplastara quedando muy delgado —suficiente para poderse estudiar con ME. En el citoplasma de las células aplastadas muy delgadas se observó una red que parecía estar formada por hilos y vesículas, que llamaron *retículo endoplásmico.* El término *retículo* se eligió porque los hilos y vesículas estaban dispuestos en forma de red (*rete* = red). Para que el estudiante no crea que el término *endoplásmico* también tiene una significación especial (cosa que ya no posee), hay que explicar que la red en el tipo de preparados en la cual se observó por vez primera, parecía estar limitada al citoplasma en la parte más central de la célula (que entonces se llamaba *endoplasma* para distinguirlo del citoplasma de la parte más periférica de la célula, que a veces se llamaba *ectoplasma).* Sin embargo, cuando se pudo estudiar el retículo endoplásmico en cortes delgados, se comprobó que la red no estaba limitada al llamado endoplasma, sino que, por lo menos en muchos tipos de células, se extendía también por el citoplasma periférico. De todas maneras el término *endoplásmico* por costumbre se utiliza universalmente.

El estudio con ME del retículo endoplásmico en material cortado aclaró algunos otros puntos. En primer lugar, se comprobó que todos los constituyentes de la red eran estructuras membranosas vacías, en forma de *túbulos* o pequeñas estructuras como vejigas denominadas *vesículas* (*vesícula* = vejiga pequeña). La figura 7-10 muestra algunas en tres dimensiones. Las vesículas grandes aplanadas del retículo endoplásmico suelen denominarse *cisternas.* (Tanto las vesículas como las cisternas son recipientes para líquido, pero la cisterna que se emplea para conservar agua de lluvia en países secos no es una estructura distensible como lo es una vejiga, y como estos componentes del retículo endoplásmico tienen paredes distensibles, el autor piensa que se parecen mucho más a vesículas que a cisternas y, por lo tanto, el término de elección es *vesícula.)* En segundo lugar, el estudio del retículo endoplásmico en cortes demostró que hay cantidades diferentes del mismo según las células, pero que todos o casi todos los tipos de células contienen por lo menos algo de retículo endoplás-

mico. Además, el estudio de estos cortes indicó que, si bien en general hay continuidad entre las diversas partes del mismo distribuidas en el citoplasma, hay algunos ejemplos de zonas del retículo endoplásmico aisladas de otras partes del sistema en una misma célula.

Las dos divisiones del retículo endoplásmico, la rugosa y la lisa. Al mejorar la técnica del microscopio electrónico resultó evidente que había dos tipos de retículo endoplásmico, que podían distinguirse por el hecho de que las paredes membranosas de los túbulos y vesículas de una división estaban tachonadas con ribosomas adheridos y, por lo tanto, eran *rugosas* o *granulosas,* mientras que las paredes membranosas de la otra división estaban libres de ribosomas y, por lo tanto, eran *lisas.* Las dos divisiones se conectan una con otra en diversos lugares. Las proporciones relativas de los dos tipos de retículo endoplásmico son muy diferentes según los tipos de células especializadas.

Terminología. El tipo de retículo endoplásmico, por estar formado de túbulos membranosos y vesículas cuyas paredes exteriores están tachonadas de ribosomas, recibe el nombre de *retículo endoplásmico de superficie rugosa, retículo endoplásmico granuloso* o *retículo endoplásmico rugoso.* El tipo de retículo cuyas paredes membranosas no están tachonadas de ribosomas se denomina *retículo endoplásmico de superficie lisa, retículo endoplásmico liso* o *retículo endoplásmico agranuloso.*

INTERPRETACIÓN DE MICROGRAFÍAS ELECTRÓNICAS DE ORGANITOS MEMBRANOSOS CITOPLÁSMICOS

Algunos de los problemas relacionados con la interpretación de micrografías electrónicas ya se comentaron en el capítulo 4; otros se estudiaron en el presente capítulo en relación con la membrana celular. La interpretación de las micrografías electrónicas de los diversos organitos citoplásmicos, como la consideramos en este capítulo, se relaciona con el problema especial dependiente de que sean túbulos o estructuras redondeadas con paredes membranosas muy delgadas. Los cortes en los cuales aparecen estos organitos, claro está, son rebanadas cortadas a través de estas estructuras membranosas en ángulos diversos; por lo tanto, es necesario reconstruir mentalmente la forma de cada estructura a partir de lo que se vio en un corte adecuado. Después, lo que ve el observador en el microscopio electrónico o en una micrografía es el resultado último de la dispersión de los electrones cuando atraviesan diversas partes del corte en las cuales hay cantidades diferentes de material rico en electrones.

Como las paredes membranosas de tantos organitos citoplásmicos son estructuras curvas, sus paredes membranosas, como se ven en cortes más o menos perpendiculares, raramente se observan como membranas de tres capas. Por lo contrario, suelen aparecer como líneas negras únicas, por los motivos que señalamos en la

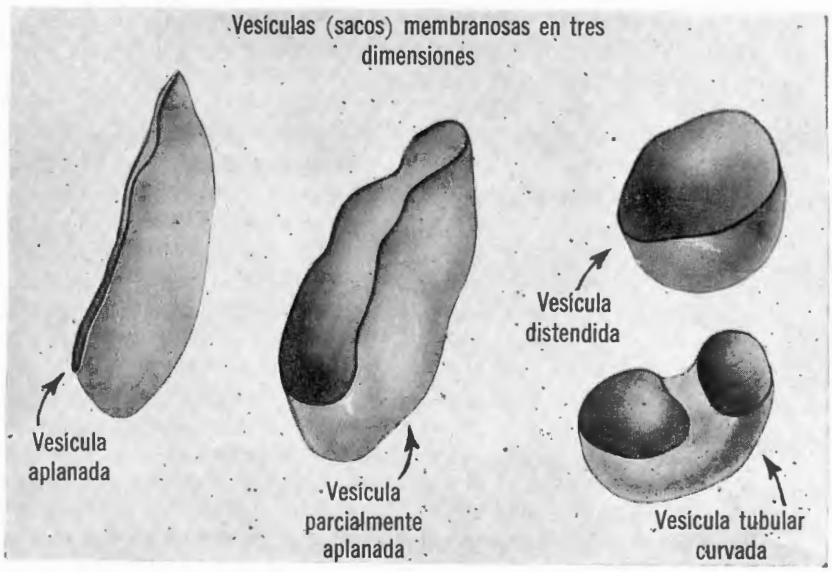

FIG. 7-10. Dibujos esquemáticos que ilustran en tres dimensiones las diversas formas adoptadas por las vesículas membranosas citoplásmicas. La superficie cortada de cada vesícula demuestra cómo aparecerá en un corte.

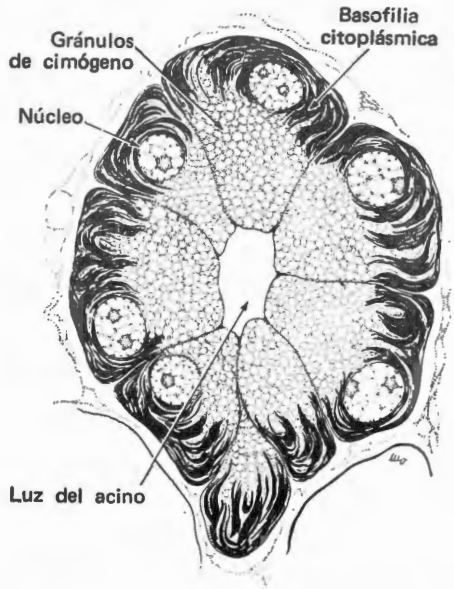

FIG. 7-11. *Izquierda,* Corte de páncreas humano teñido con azul de toluidina y observado con mediano aumento. En el rectángulo se observa un acino aislado. *Derecha,* Dibujo del acino agrandado y marcado.

parte superior de la figura 7-5 y que ahí explicamos. Además, parte de la pared de una vesícula membranosa puede existir en un plano dentro de la substancia de un corte de manera que casi no se ve o no se ve en absoluto, como la parte inferior de la figura 7-5; por lo tanto, algunas vesículas puede parecer que tengan paredes discontinuas. Los motivos de ello se explican en el pie de la figura 7-5.

TIPO GRANULOSO O DE SUPERFICIE RUGOSA DEL RETÍCULO ENDOPLÁSMICO

Como el microscopio de luz es el instrumento básico utilizado por los estudiantes en los cursos de laboratorio de histología e histopatología, el empleo cada vez mayor del ME ha obligado a imaginar lo que se observaría en micrografías electrónicas a partir de lo que se ve con el microscopio de luz. Con suficiente experiencia, los aspectos observados en diferentes células y tejidos pueden traducirse mentalmente en imágenes como se verían en la misma zona examinada con ME. Para aumentar esta práctica vamos a empezar nuestra descripción del retículo endoplásmico rugoso señalando lo que puede verse con el microscopio de luz en las células donde existe, a pesar de que las membranas del retículo endoplásmico, por sí mismas, no pueden resolverse con el microscopio de luz.

Al estudiar los ribosomas señalábamos que pueden existir en la matriz citoplásmica como ribosomas libres, o que pueden estar unidos a las superficies externas de la pared membranosa de las vesículas y túbulos del retículo endoplásmico de superficie rugosa. También señalamos que, en general, la existencia de gran número de ribosomas libres en el citoplasma explica que tenga una basofilia *difusa,* manifiesta con el microscopio de luz. Pero la basofilia impartida al citoplasma por los ribosomas que están unidos a las estructuras membranosas del retículo endoplásmico rugoso sólo dan un color difuso al citoplasma en un tipo importante de célula, la célula plasmática (la que produce y secreta anticuerpos), y en esta célula plasmática el retículo endoplámico rugoso está muy disperso. En todos los demás tipos celulares importantes la reacción basófila observada con el microscopio de luz y dependiente de ribosomas unidos a membranas, se halla *o bien localizada en una parte del citoplasma, o en forma de pequeñas zonas dispersas por todo él.*

El órgano favorito para estudiar el retículo endoplásmico rugoso con microscopio electrónico, y la basofilia que proporciona al citoplasma observado con microscopio de luz, es el

páncreas. En este órgano el retículo endoplásmico rugoso se observa bien en las partes basales de las células que producen una secreción destinada a ser mandada al intestino, según luego veremos. Sin embargo, para estudiar cortes de páncreas con microscopio de luz y comprender las micrografías electrónicas de cortes de este órgano hemos de describir lo suficiente de su estructura microscópica para que los estudiantes puedan localizar y estudiar los tipos de células de este órgano que demuestran basofilia citoplásmica localizada de manera tan hermosa.

Observación de basofilia localizada en células del páncreas. Una de las dos funciones del páncreas es producir una secreción que, por un sistema de conductos, va a parar al intestino. La secreción contiene enzimas que, claro está, han de ser proteínas; estas enzimas al llegar al intestino ayudan a digerir ciertos alimentos. Las enzimas son sintetizadas en las células de pequeños acúmulos celulares existentes en el páncreas que reciben el nombre de *acinos* porque tienen una forma que recuerda la de los racimos de uva (*acinus* = uva). Los "racimos" están unidos a un tallo (que es un pequeño conducto); este pequeño conducto se vacía en otros mayores y, así sucesivamente, hasta que finalmente dos conductos principales llevan la secreción del páncreas, elaborada por las células secretorias de los acinos, hacia el intestino.

Al observar un corte de páncreas con mediana amplificación se observa una imagen muy parecida a la de la figura 7-11 en la parte izquierda. Para descubrir un acino cortado en este preparado hay que tener presente, ante todo, que los acinos en forma de racimos en el páncreas están dispuestos como estarían los raci-

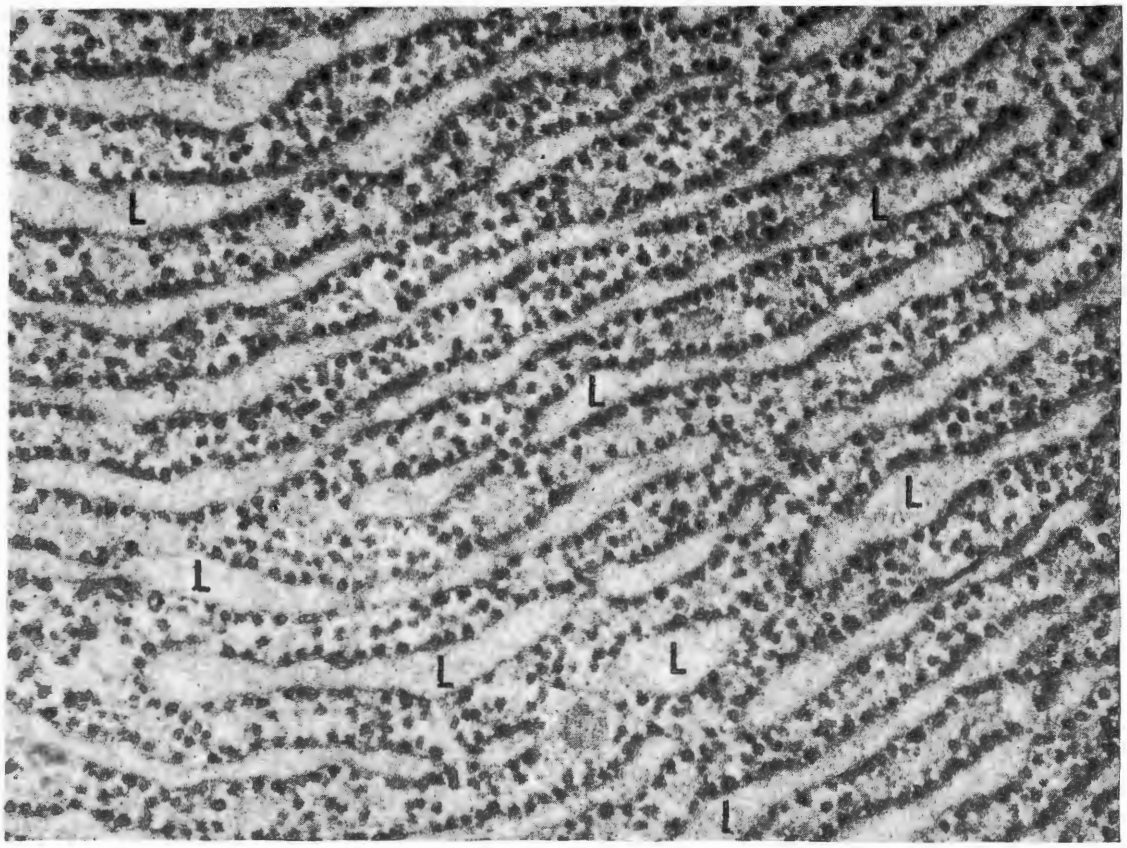

FIG. 7-12. Micrografía electrónica (× 66 000) que muestra vesículas de superficie rugosa de retículo endoplásmico en la parte basal de una célula acinosa de páncreas de rata. La luz de diversas vesículas se ha marcado con L; las luces contienen proteína recién sintetizada destinada a la secreción. Las superficies externas de las vesículas están tachonadas con gránulos obscuros, que son ribosomas. También hay algunos ribosomas libres entre vesículas vecinas. (Preparación por George E. Palade.)

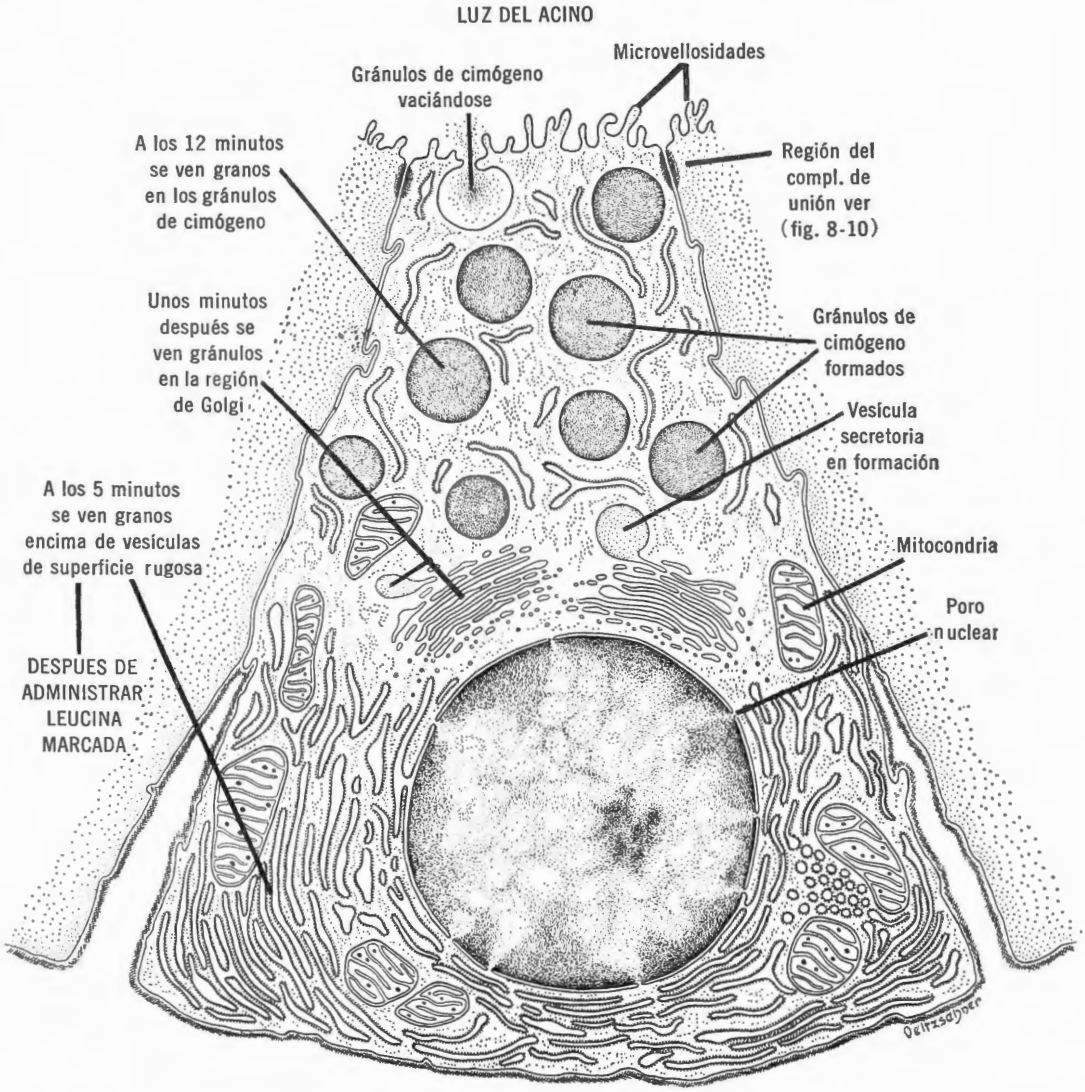

FIG. 7-13. Esquema de una célula acinosa de páncreas que muestra los lugares donde se observan granos en radioautografías en diferentes momentos después de administrar al animal leucina marcada. (Esquema de C. P. Leblond.)

mos si se hallaran firmemente empacados en una caja; por lo tanto, un corte a través de una caja de racimos de uva, o sea del páncreas, corta los acinos en todos los planos imaginables. Se necesita buscar bien para descubrir un buen ejemplo de acino que ha sido cortado perpendicularmente. Cuando se encuentra, tiene aproximadamente el aspecto de la microfotografía; un esquema del corte transversal se presenta en la figura 7-11.

En una sección cortada a través de un acino más o menos perpendicularmente, las células secretorias que comprenden el acino se comprueba que están dispuestas de manera que rodean una pequeña luz central (fig. 7-11, *derecha),* y mandan su secreción a esta luz central, que drena hacia el sistema de conductos. Un corte transversal a través de un acino se parece a un pastel cortado ya en piezas, pero que todavía no ha sido servido (fig. 7-11, *derecha).* Cada una de las células del acino aparece como una porción aislada del pastel, con una base ancha y un vértice estrecho. La secreción sale por el vértice de cada célula, como se

indica en el lado derecho de la figura 7-11, hacia la luz central del acino.

Cada célula del acino elabora una secreción proteínica. El producto final que va a ser secretado se observa en forma de cuerpos redondeados denominados *gránulos de cimógeno* (figura 7-11, *derecha),* que se observa de preferencia hacia los vértices de las células.

Con el microscopio de luz el citoplasma cerca de la base de cada célula de un acino se ve que tiene color azul obscuro (fig. 7-11, *izquierda).* Aquí la basofilia depende del RNA en el número muy elevado de ribosomas que están unidos a membranas a este nivel, y también a ribosomas libres en la matriz citoplásmica entre vesículas membranosas aplanadas vecinas. Fue el material basófilo de este tipo de célula secretoria el que recibió el nombre de *ergastoplasma* dado por Garnier hace años.

Con el ME se comprueba que el material contenido en las porciones basales basófilas de las células secretorias del páncreas está formado por ribosomas unidos a vesículas membranosas (cisternas) o libres entre el número elevadísimo de tales vesículas, que muchas veces están dispuestas paralelamente, como puede observarse en el esquema de una célula secretoria de la figura 7-13. Una micrografía electrónica de gran amplificación de una zona cerca de la base de la célula se observa en la figura 7-12. La gran concentración de ribosomas, tanto los adherentes a las vesículas como los libres en el citoplasma entre las vesículas, explica la basofilia observada con el microscopio de luz en esta parte del citoplasma.

Aunque los gránulos de cimógeno no se observan en las porciones basales de estas células, sino solamente hacia sus vértices (figs. 7-11 y 7-13), la síntesis de la proteína que acabará siendo secretada en forma de gránulos de cimógeno tiene lugar en la parte basal de la célula. La secreción en las vesículas (cisternas) del retículo endoplásmico en esta parte de las células de los acinos pancreáticos de la mayor parte de especies parece ser de consistencia líquida, y distiende ligeramente las vesículas que lo contienen; por lo tanto, las luces de las vesículas de superficie rugosa son fáciles de observar (fig. 7-12).

Polirribosomas del retículo endoplásmico de superficie rugosa. Como ya hemos indicado, los ribosomas libres se disponen en acúmulos; en cada uno el número guarda cierta relación con la longitud de las macromoléculas de proteína que se están sintetizando por medio de ellos. Las proteínas destinadas a exportación también son sintetizadas en relación con acúmulos de ribosomas; pero estos se hallan unidos a la superficie externa de las cisternas. Como muchas de las proteínas exportables aquí son macromoléculas largas, nacen en acúmulos de varios ribosomas, que muchas veces están dispuestas en espiral, como en la figura 7-14.

Cómo se determinó por radioautografía la rapidez de síntesis de las secreciones que pasan a ser contenidas en el retículo endoplásmico granuloso. Para investigar este punto, Warshawsky, Leblond y Droz inyectaron ratas con un aminoácido marcado, leucina, las mataron en periodos diversos después, y prepararon radioautografías del páncreas de cada animal muerto. En animales muertos tan pronto como cinco minutos después de administrarles la leucina marcada, comprobaron la presencia de granos sobre el retículo endoplásmico de superficie rugosa en las partes basales de las células acinosas (fig. 7-13); esto demostraba que en cinco minutos el aminoácido marcado había sido incorporado a un producto proteínico que en este breve intervalo de tiempo se había separado de la matriz citoplásmica y había penetrado en la luz de una vesícula de retículo endoplásmico de superficie rugosa (las luces se ven bien en la figura 7-12).

Cómo las macromoléculas de proteína recién sintetizadas alcanzan las luces. La síntesis de la proteína ocurre en la superficie externa de las paredes membranosas del retículo endoplásmico; aquí los aminoácidos, el RNA de transferencia y el RNA mensajero, todos se hallan en la matriz citoplásmica para participar con ribosomas y polirribosomas adheridos a la membrana en las reacciones por virtud de las cuales los aminoácidos se reúnen según las instrucciones codificadas en el RNA mensajero, como se ilustra en la figura 6-30. No sabemos cómo las macromoléculas de proteína sintetizadas en este lugar atraviesan las paredes membranosas de las vesículas para penetrar en su interior. Una posibilidad pudiera ser la existencia de poros en la membrana a través de los cuales pudieran, por así decirlo, impulsarse el extremo de una macromolécula proteínica a medida que se va formando, cuando se fuera alargando en el exterior de la membrana. Otra, que se reúnan macromoléculas completas en la superficie externa de la vesícula membranosa y luego, por un proceso similar a la pinocitosis, una molécula de nueva síntesis quede incluida dentro de la membrana y se libere en la luz de la vesícula.

Cómo la secreción es transportada a los pequeños sacos del aparato de Golgi. Las secreciones proteínicas sintetizadas por las vesículas de superficie rugosa del retículo endoplásmico, y destinadas a salir de la célula, son transferidas rápidamente al aparato de Golgi, otro organito membranoso que estudiaremos muy pronto (figura 7-13). El mecanismo por virtud del cual se logra esta transferencia depende de que las vesículas de superficie rugosa cercanas al aparato de Golgi emitan vesículas sin ribosomas, denominadas vesículas de transferencia, que con su contenido de secreción se desplazan hacia la parte más cercana del aparato de Golgi, de estructura membranosa; cuando llegan ahí sus paredes membranosas se fusionan con las paredes membranosas de esta porción del aparato de Golgi, y su secreción se vacía en esta parte del aparato de Golgi, según veremos en detalle muy pronto al describir el aparato de Golgi. Pero hemos de considerar algunos otros aspectos del retículo endoplásmico.

Causa de la basofilia localizada en el citoplasma. El gran número de ribosomas, los unidos a vesículas aplanadas y aglomeradas de retículo endoplásmico de superficie rugosa, y los libres entre las vesículas en las partes basales de las células acinosas del páncreas, como se observan en las figuras 7-12 y 7-13, explican la basofilia localizada que se observa a este nivel con el microscopio de luz en cortes teñidos, según puede verse en la figura 7-11. Ahora hemos de preguntarnos cuál es la causa de las placas dispersas de basofilia que se observan en el citoplasma de algunos otros tipos de células.

Significación de placas de material basófilo dispersas irregularmente en el citoplasma de algunas células. En algunos tipos de células, por ejemplo, células nerviosas y hepáticas, los colorantes básicos muestran placas de material basófilo dispersas por el citoplasma (ver fig. 2-3). Con el microscopio electrónico resulta evidente que las placas de material basófilo observadas con microscopio de luz están formadas por acúmulos de vesículas aplanadas de superficie rugosa del retículo endoplásmico con ribosomas libres entre ellas (fig. 7-15). La función de las placas dispersas de retículo endoplásmico de superficie rugosa que se encuentran en el citoplasma todavía no está tan aclarada como las de las células acinosas del páncreas, que se ocupan de la síntesis de proteína destinada a la exportación. Sabemos, por ejemplo, que a las células del hígado les corresponde la síntesis de gran parte de la proteína de la sangre, y es probable que esta síntesis ocurra en los acúmu-

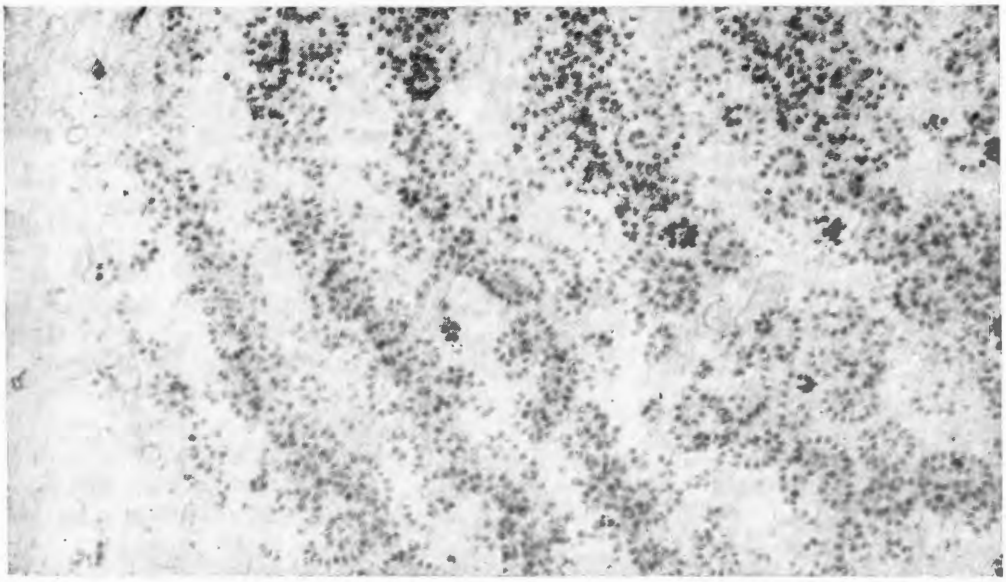

FIG. 7-14. Micrografía electrónica de un corte de corteza suprarrenal de feto humano. Los dos tercios derechos del cuadro muestran polirribosomas unidos a la superficie externa de las cisternas del retículo endoplásmico. Obsérvese cómo los ribosomas de un polirribosoma están dispuestos en forma de espiral. A la izquierda se ve algo de retículo endoplásmico de superficie lisa. (Preparado cortesía de E. Yamada.)

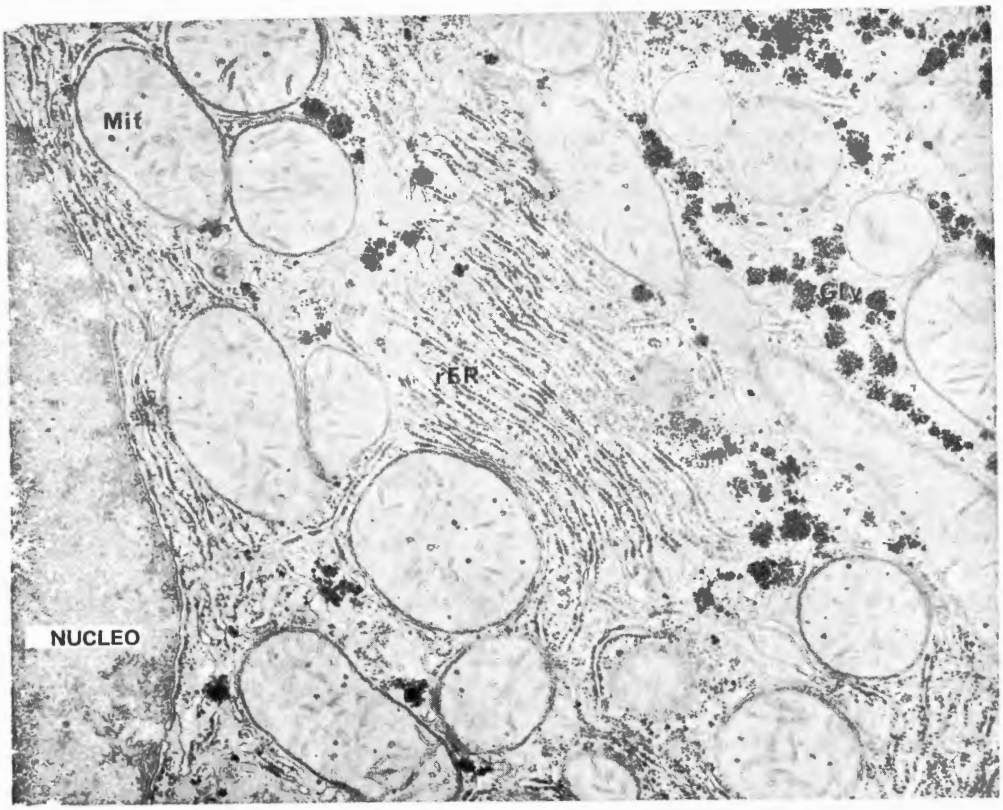

FIG. 7-15. Una porción de retículo endoplásmico granuloso (marcado rER) en el citoplasma de una célula hepática. Placas como estas en las células hepáticas explican la basofilia dispersa del citoplasma que se observa con microscopio de luz. A la derecha, arriba, hay algo de glucógeno teñido (Gly). Muchas mitocondrias dispersas por el citoplasma. (Coimbra, A. y Leblond, C. P.: J. Cell Biol., *30:*151, 1966.)

los de retículo endoplásmico rugoso observados en el citoplasma del hígado; hay datos indicadores de que la proteína capta el carbohidrato en los saquitos de Golgi. Además, sabemos que la proteína producida en los cuerpos de las células nerviosas es impulsada constantemente desde los cuerpos celulares hacia las fibras que de ellos salen; por lo tanto; con este fin tiene que haber una producción continua de proteína en las células nerviosas. En general, las placas dispersas de retículo endoplásmico de superficie rugosa en el citoplasma de las células indican alguna síntesis de proteína para fines especiales.

Microsomas y fracciones microsómicas. Por centrifugación pueden separarse diversas fracciones de preparados homogeneizados celulares. Una fracción, aislada antes de poderse efectuar la inspección de las fracciones con ME, recibió el término de fracción microsómica; ello originó en algunas mentes la impresión equivocada de que los microsomas eran un tipo de organito celular. Cuando resultó posible estudiar fracciones celulares con ME se comprobó que las fracciones denominadas microsómicas, separadas de los homogeneizados celulares por centrifugación, estaban formadas principalmente de vesículas membranosas de superficie rugosa del citoplasma (fig. 7-16). Las vesículas mayores, claro está, se rompieron en otras menores a consecuencia de las técnicas utilizadas, pero muchas menores parecen quedar intactas. Tiene interés el hecho de que en estas fracciones los ribosomas tienden a persistir adheridos a las vesículas de superficie rugosa durante toda la preparación (fig. 7-16); este es el motivo de que las fracciones microsómicas contengan RNA. Algunas vesículas de la fracción microsómica son del tipo de superficie lisa. Por lo tanto, la fracción microsómica observada con ME se vio que constaba principalmente de vesículas membranosas desintegradas del citoplasma, de superficie rugosa y de superficie lisa.

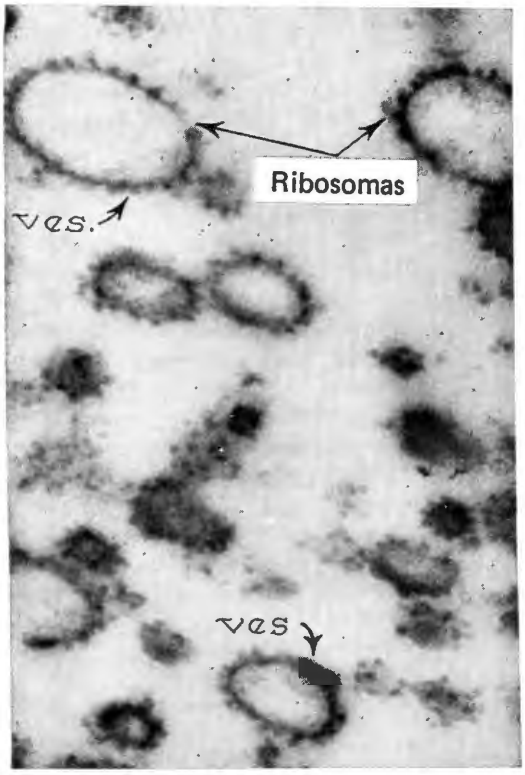

FIG. 7-16. Micrografía electrónica (× 80 000) de un corte de comprimido obtenido de una fracción microsómica preparada por centrifugación diferencial de células homogeneizadas de páncreas. La ilustración muestra que la fracción microsómica está constituida principalmente por pequeñas vesículas, algunas de las cuales se forman a partir de vesículas mayores. La mayor parte de vesículas en esta fracción tienen ribosomas unidos a su superficie externa. (Palade, G. y Siekevitz, P.: J. Biophys. Biochem. Cytol, *2*:671, con leyenda añadida.)

Como puede verse en la figura 7-17, ahora es posible fraccionar la porción microsómica en varias subfracciones, compuestas casi exclusivamente de ribosomas (ver Palade y Siekevitz) o casi exclusivamente de membranas. Es evidente que en la actualidad cualquiera que se ocupe de una fracción microsómica ha de definir exactamente el término para evitar confusión.

RETÍCULO ENDOPLÁSMICO DE SUPERFICIE LISA, LLAMADO TAMBIÉN RETÍCULO AGRANULOSO

Esto último suele abreviarse como RA. El RA, la segunda porción del sistema de retículo endoplásmico, existe en grado diferente en los diversos tipos de células. Sólo en algunas es muy manifiesto. Difiere del tipo granuloso estructuralmente por dos motivos. En primer lugar, su superficie externa no está tachonada de ribosomas; de aquí su nombre. En segundo lugar, en vez de tener un contenido considerable de vesículas bastante grandes, aplanadas o en otra forma, el RA consta casi exclusivamente de túbulos anastomosados que siguen cursos muy tortuosos en el citoplasma. En la mayor parte de células sólo hay unos pocos o no están acumulados, pero en determinadas células que luego veremos, son muy manifiestos.

Función. En lugar de guardar relación básicamente con la síntesis de proteína, como ocurre con el retículo granuloso, el agranuloso parece relacionado con el metabolismo y la separación de diversas substancias. Un tipo de ellas puede

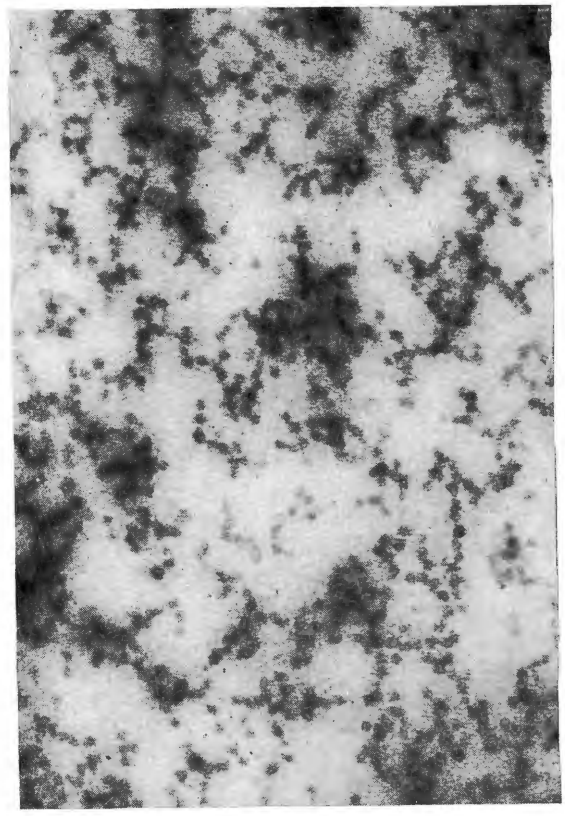

FIG. 7-17. Micrografía electrónica (× 80 000) de un corte de comprimido de fracción obtenida por centrifugación diferencial de un homogeneizado de páncreas. Obsérvese que esta preparación es pura de gránulos de RNA. (Palade, G. y Siekevitz, P.: J. Biophys. Biochem. Cytol., *2*:671.)

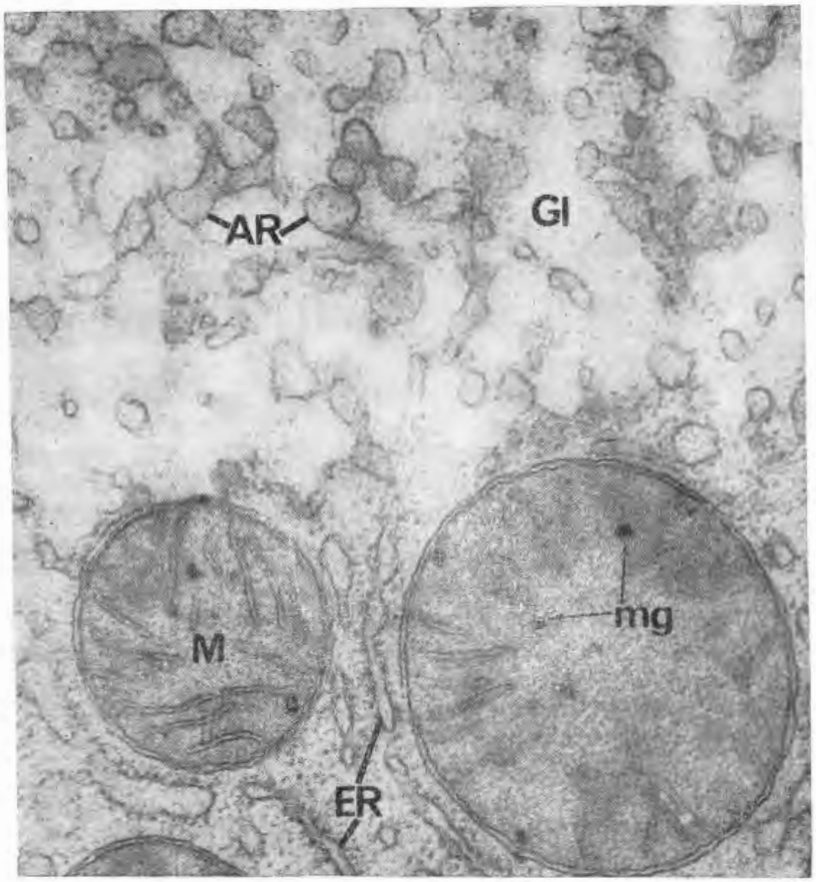

FIG. 7-18. Micrografía electrónica de célula hepática de ratón normal que muestra retículo endoplásmico de superficie lisa (agranular) (AR) y glucógeno (Gl) entre los túbulos y las vesículas de retículo agranular, y mitocondrias (M) y gránulos mitocondriales (mg). (Trump, B. F.: Lab. Invest., *11*:986.)

ser los lípidos de la familia del colesterol. El RA es muy abundante en células que sintetizan y secretan hormonas esteroides (fig. 30-11) (las hormonas esteroides están relacionadas químicamente con el colesterol). Además, el RA aumenta con tratamiento de ciertas drogas lipídicas (como el carcinógeno denominado amarillo de mantequilla), y como se sabe que el hígado disminuye la toxicidad de esta droga se cree que el RA guarda relación con la destoxicación de tales substancias.

Otra substancia relacionada es el glucógeno. El citoplasma de la célula hepática muestra placas de retículo endoplásmico de superficie lisa y superficie rugosa que alternan en forma más o menos regular, a modo de un tablero de ajedrez (fig. 7-15). Las placas de RA (AR en la fig. 7-18) están formadas de túbulos irregulares asociados con una abundancia de glucógeno (Gl en la figura 7-18, no teñido como en la 7-15). El RA separado del tejido hepático por centrifugación contiene varios factores que intervienen en el metabolismo del glucógeno, en particular 6-fosfato de glucosa, que activa la enzima sintetasa de glucógeno, y otro factor que lleva a cabo esta función cuando no hay 6-fosfato de glucosa. La asociación de glucógeno con RA también se observa en un sistema presente en el músculo estriado, denominado retículo sarcoplásmico; ahí muchas estructuras más o menos tubulares de retículo endoplásmico liso se hallan en el sarcoplasma asociadas con gránulos de glucógeno. Finalmente, en alguna célula del estómago que estudiaremos más tarde, el retículo agranuloso parece guardar relación con el mecanismo por virtud del cual los iones de cloro son concentrados en relación con la producción de ácido clorhídrico libre.

Por lo menos algunas de las funciones atribuidas hasta aquí al RA recuerdan las funciones de la membrana celular, por cuanto intervienen en la absorción de substancias liposolubles y, por lo menos en fibras musculares, asegurando diferentes equilibrios iónicos y una diferencia de potencial eléctrico a uno y otro lados.

Formación. Como el retículo agranuloso es continuo con el granuloso en algunos lugares, y como no hay dispositivos para síntesis de proteína a lo largo del tipo agranuloso, parece lógico admitir que la variedad agranulosa se forma primero como retículo granuloso, y que hay una transformación continua del granuloso en agranuloso donde este último es abundante; dicho retículo granuloso pierde sus ribosomas y se vuelve agranuloso, pero rápidamente se regenera constituyendo de nuevo un retículo granuloso.

El problema de ver el retículo agranuloso en las micrografías electrónicas. Según explicamos antes, las membranas sólo se ven bien en cortes con el ME cuando atraviesan el campo en ángulo casi recto con su superficie; el motivo de ello es que los electrones pueden pasar a través de membranas inclinadas con poca resistencia, y por lo tanto no hay suficiente dispersión del haz para producir constraste en las micrografías. Como el retículo agranuloso está formado por tubos que se anastomosan y que siguen generalmente cursos tortuosos en el citoplasma, las paredes membranosas de los túbulos raramente se extienden a todo lo largo de arriba abajo de un corte en ángulo recto con su superficie; por lo tanto, no dispersan los electrones tan eficazmente como lo hacen, por ejemplo, las cisternas del retículo granuloso en las células de los acinos pancreáticos cuando estas estructuras aplanadas se cortan en ángulo recto con la superficie de la sección. En consecuencia, las paredes membranosas de los túbulos del retículo agranuloso, que tan frecuentemente atraviesan el campo en ángulos diversos con relación a la superficie del corte, no dispersan suficientemente los electrones para que pueda haber contraste muy neto entre lo que hay por dentro y lo que hay por fuera de ellas. Por este motivo son relativamente pálidas en las micrografías electrónicas (fig. 7-18).

APARATO DE GOLGI

El aparato de Golgi fue por mucho tiempo un organito citoplásmico rodeado de gran curiosidad y de especulaciones; sólo se tuvo información definitiva acerca de su naturaleza y funciones después de aparecer el microscopio electrónico y las técnicas de trazadores para radioautografía. Primero se comprobó que es un tipo de organito membranoso de superficie lisa (pero no una parte del retículo endoplásmico agranuloso). Luego se vio que en las células muy especializadas para secreción como las células acinosas del páncreas, constituye una parte importante del dispositivo a *modo de cadena* que interviene en el almacenado y la eliminación de la secreción hacia el citoplasma, para que vaya a parar al vértice de la célula. En conexión con las células que producen secreciones que son glucoproteínas, se comprobó que es en el aparato de Golgi donde la mayor parte del componente carbohidrato se añade al componente proteínico; el componente proteínico, claro está, es producido en relación con el retículo endoplásmico rugoso. Su papel en las células no especializadas para producir, almacenar, y eliminar secreciones a través de alguna superficie libre todavía no se ha comprobado en todos sus aspectos. Sin embargo, como veremos dentro de unas pocas páginas, enzimas digestivas potentes son producidas y almacenadas en los recipientes membranosos de todas las células; las enzimas almacenadas que actúan en el citoplasma reciben el nombre de *lisosomas.* Las enzimas de estos lisosomas son producidas en el retículo endoplásmico de superficie rugosa, y es muy probable que estén almacenadas en el aparato de Golgi, y que también en dicho aparato se añada carbohidrato a alguna de ellas. También hay datos indicadores de que algunas vesículas ricas en carbohidrato salen del aparato de Golgi y se desplazan para fundirse con la membrana celular, donde sus paredes membranosas ayudan a rellenar la membrana celular y su contenido glucoproteínico ayuda a conservar el revestimiento de la célula. Con estos datos generales, vamos a detallar ahora algo más acerca del aparato de Golgi.

Desarrollo inicial de conocimientos con el microscopio de luz. En 1898 Camillo Golgi, neurólogo italiano, trabajando solamente con un microscopio y el material que podría encontrar en una cocina, hizo un descubrimiento que lo puso en camino de compartir el premio Nobel unos años más tarde. Observó en algunos cortes de tejido cerebral que habían estado fijados en una solución de bicromato y luego impregnados con sal de plata, que las células nerviosas presentaban unas redes obscuras en su citoplasma. Las llamó aparato reticular interno de la célula, pero este nombre no era muy adecuado, y por fortuna se olvidó. Poco después, el organito que él vio por primera vez pasó a conocerse como *complejo de Golgi* o *aparato de Golgi.* Después de ver esta pequeña estructura en células nerviosas, junto con otros autores y utilizando la

misma técnica, demostró que existía en otros tipos de células.

En 1902 Kopsch observó que la estructura podía demostrarse en células que se habían sumergido por largo tiempo en solución al 2 por 100 de tetraóxido de osmio.

Durante años, antes de aparecer el microscopio electrónico, el aparato de Golgi parecía fascinar a todos los citólogos, y se ensayaron diversas técnicas intentando demostrar sus características, saber su localización y su forma en diferentes tipos de células, y si era posible, conocer sus funciones. Se ha calculado que antes de aclararse su estructura gracias al ME, se habían publicado más de 2 000 trabajos sobre este aparato, y se habían inspirado por lo menos igual número de discusiones. Se trataba de una estructura tan difícil y elusiva con el microscopio de luz que algunos autores sostenían que en realidad no era un organito. Sin embargo, se ha comprobado con el ME que algunos de los componentes del aparato descritos mediante estudios efectuados con microscopio de luz tienen realidad.

Como el ME ha proporcionado tal información definitiva sobre su naturaleza y estructura, ahora ya podemos describir lo que se pensó acerca de sus componentes, y por qué motivo pudo demostrarse empleando técnicas especiales cuando sólo se disponía del microscopio de luz.

De todas maneras, el microscopio de luz revelaba algunas características del aparato de Golgi que debían aprenderse; a saber, su posición y su forma eran diferentes según los tipos de células especializadas. En células secretorias altamente especializadas, como las acinosas del páncreas, el aparato estaba localizado entre el núcleo y el vértice de la célula a través del cual la secreción es eliminada (fig. 7-19). En otros tipos de células sin tales actividades secretorias polarizadas, partes del aparato a veces se observaba que estaban más o menos distribuidas al azar en el citoplasma, pero generalmente bastante cerca del núcleo. Por lo menos en algunos tipos de células nerviosas el aparato de Golgi está distribuido en el citoplasma de manera que rodea en mayor o menor proporción al núcleo. Finalmente, dado lo que hemos aprendido acerca del aparato de Golgi desde que apareció el microscopio electrónico y la radioautografía, recordemos que Bowen en la década de 1920, y Hirsch en la de 1930, llegaron a la conclusión de que tiende a funcionar como una zona de acumulación y condensación de productos de secreción preparados en otra parte de la célula.

Imágenes de Golgi negativas. En el laboratorio el estudiante suele observar cortes con microscopio de luz y uno o dos cortes preparados con una de las técnicas que demuestran el aparato de Golgi en la célula. Aunque los métodos ordinarios de tinción no colorean todo el apa-

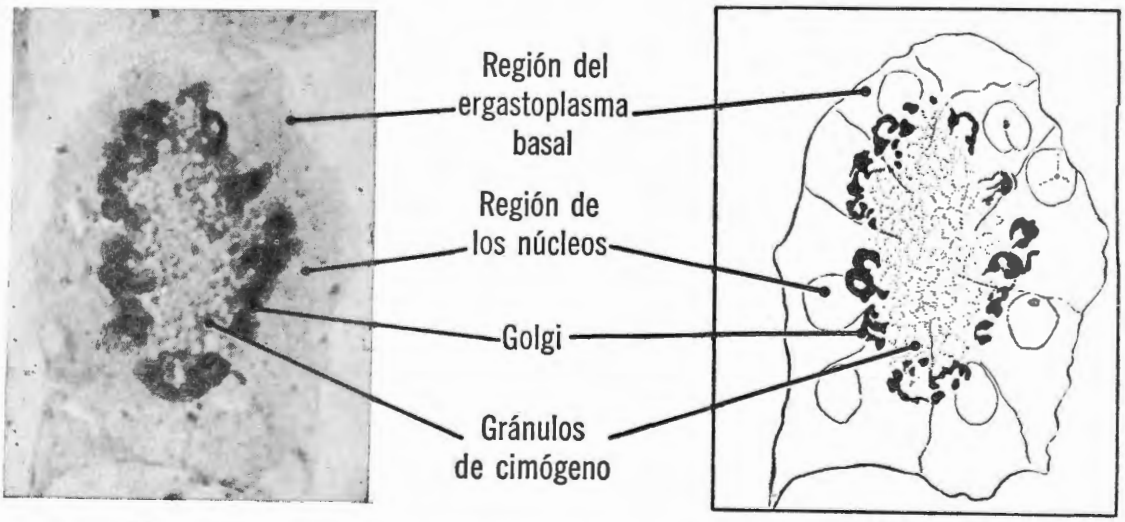

FIG. 7-19. *Izquierda,* Acino pancreático teñido para demostrar el aparato de Golgi en las células acinosas. *Derecha,* Esquema para orientación. Obsérvese que el aparato de Golgi está entre los núcleos y los acúmulos de gránulos de cimógeno situados hacia las porciones apicales de la célula. (Preparación por C. P. Leblond y H. Warshawsky.)

FIG. 7-20. Microfotografía a mediano aumento de un corte de hueso descalcificado teñido con azur-eosina-hematoxilina. Muestra osteoblastos que empiezan a depositar hueso cerca de un foco de fractura. Los osteoblastos muestran áreas pálidas (Golgi negativos) en su citoplasma basófilo.

rato de Golgi, es fácil en cortes teñidos con H y E descubrir una zona relativamente clara en el citoplasma que señala su localización. Las zonas claras que indican la localización del aparato de Golgi se denominan *imágenes de Golgi negativas* y se ven de preferencia en células que están elaborando secreciones. Por ejemplo, son netamente manifiestas en las células de la figura 7-20; estas son osteoblastos que están sintetizando y secretando la substancia intercelular orgánica del hueso. Sin embargo, la llamada imagen de Golgi negativa no es en modo alguno una verdadera imagen negativa de los diversos componentes del aparato; solamente es una zona pálida que se observa en el citoplasma porque los componentes del aparato de Golgi no captan los colorantes ordinarios, mientras que el citoplasma que rodea dicho aparato en las células con secreción activa, donde las imágenes negativas se ven mejor, suele presentar cierta basofilia por la presencia de ribosomas libres o fijos, y, por lo tanto, este citoplasma coloreado brinda contraste con la zona clara donde hay el aparato de Golgi.

ESTRUCTURA FINA DEL APARATO DE GOLGI

El ME ha demostrado que la unidad estructural principal del aparato de Golgi es una acumulación de vesículas membranosas de superficie lisa más o menos aplanada dispuestas una encima de otra como una pila de tortillas (figura 7-21). Las vesículas membranosas más o menos aplanadas suelen denominarse *sáculos* (sacos pequeños). El motivo de utilizar este término para las vesículas membranosas aplanadas no está muy claro, pero como constituye la terminología usual, lo emplearemos aquí. Las localizaciones de estos acúmulos en una célula acinosa se muestran en la figura 7-13.

Puede haber varias pilas de sáculos en un aparato de Golgi (fig. 7-13). Las pilas pueden estar bastante cerca unas de otras, en las células altamente especializadas para la secreción, por ejemplo en las acinosas del páncreas, pero en células con funciones secretorias menos netamente definidas o menos polarizadas, las pilas de sáculos pueden observarse dispersas en el citoplasma. A lo largo de casi toda su longitud las dos partes membranosas de cada sáculo están separadas entre sí muy ligeramente por material contenido en la luz.

Las dos caras de la pila. La pila de sáculos se dice que tiene dos caras, una *cara de formación* o *inmadura,* que suele ser convexa, y una *cara madura,* que suele ser cóncava. Estas dos caras de la pila se observan de preferencia en el aparato de Golgi de células acinosas del páncreas. La cara de formación es la de la pila de sáculos que mira al retículo endoplásmico de superficie rugosa; en general, se halla situada hacia la base de la célula. La cara madura de la misma pila es la que mira el vértice de la célula a través del cual se libera la secreción (figuras 7-13, 7-21 y 7-22).

Pérdida de sáculos de la cara madura por formación de gránulos de secreción. Aunque los sáculos de cada pila suelen ser delgados, los que se hallan cerca de la cara madura, sobre todo alrededor de su periferia, muestran abombamientos redondeados u ovoides aislados porque estas porciones de los sáculos están distendidas en su interior por su contenido (figs. 7-13 y 7-21). Las porciones hinchadas de los sáculos, al asumir la forma de glóbulos membranosos, se separan de los sáculos que les dieron origen (figs. 7-21 a 7-24). Al quedar libres son más bien voluminosas y claras, pero la densidad de su contenido pronto aumenta (figu-

ra 7-22). Por lo tanto, muchas veces reciben el nombre de *vacuolas de condensación* o, más simplemente, vacuolas, a pesar de que no son agujeros en el citoplasma sino pequeñas vesículas membranosas llenas de secreción. Cuando se desplazan alejándose de la región de Golgi hacia el vértice de la célula reciben el nombre de *gránulos de cimógeno.* Pueden separarse por centrifugación, pero persisten como gránulos aislados mientras su membrana está intacta. (En realidad, su contenido es semilíquido; el aspecto granuloso observado en cortes teñidos, con microscopio de luz, depende de que estén coagulados por el fijador.)

Es evidente que si el proceso de secreción depende de vesículas secretorias (vacuolas) que hacen prominencia saliendo de los sáculos más cercanos a la cara de maduración de una pila (figs. 7-21 y 7-22), y si no hay forma de que las nuevas membranas sean sintetizadas localmente en los sáculos de la cara madura de la pila, entonces el proceso de secreción "gastaría" la membrana de los sáculos en la cara madura de la pila, y cada sáculo en esta localización tendría una existencia muy pasajera antes de transformarse en vesículas secretorias que se desplazarían alejándose. Por lo tanto, si este fuera el único proceso que tuviera lugar en una pila, dicha pila muy pronto desaparecería.

Sin embargo, persiste con dimensiones bastante constantes porque se forman nuevos sáculos con la misma rapidez en la cara de formación (inmadura) de la pila como los sáculos se gastan para vesículas secretorias (vacuolas de condensación) en la cara de maduración.

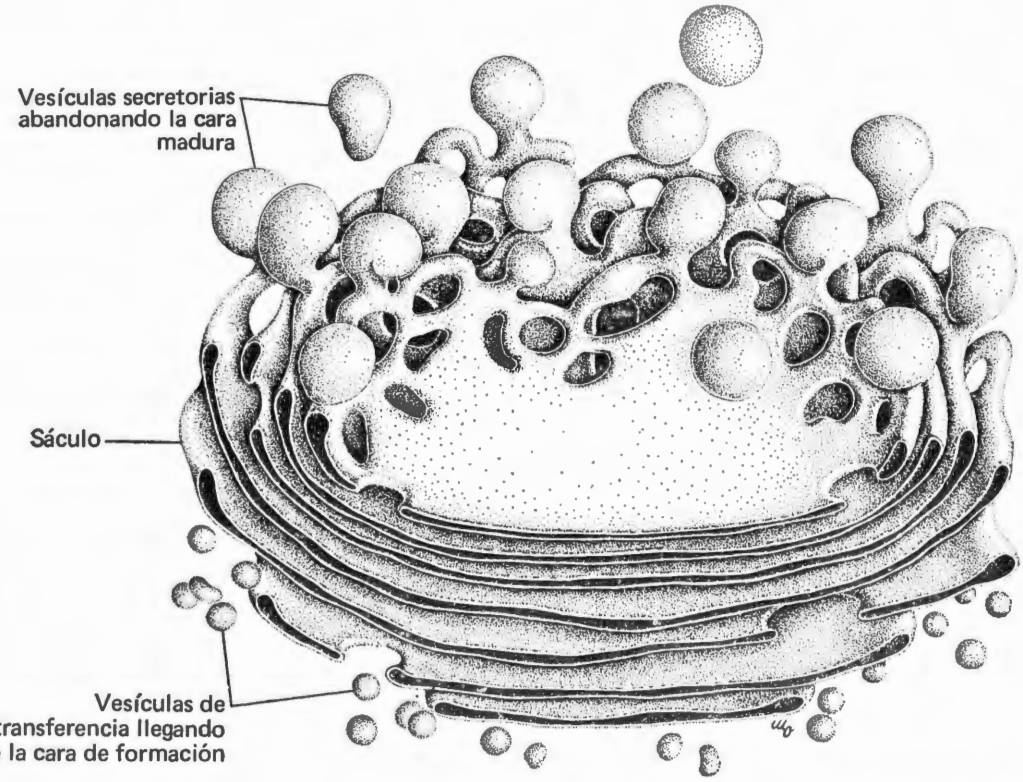

FIG. 7-21. Dibujo que muestra el aparato de Golgi de una célula secretoria en tres dimensiones. Las vesículas de transferencia que se ven en la parte inferior en este caso son suficientemente pequeñas para poderse llamar microvesículas, pero en algunas células son mucho mayores. Las vesículas de transferencia crecen en el retículo endoplásmico de superficie rugosa que se ve debajo. Las vesículas secretorias que nacen de sáculos en la cara madura, en el caso de células acinosas se transforman en los denominados gránulos de cimógeno. (Preparación cortesía de C. P. Leblond.)

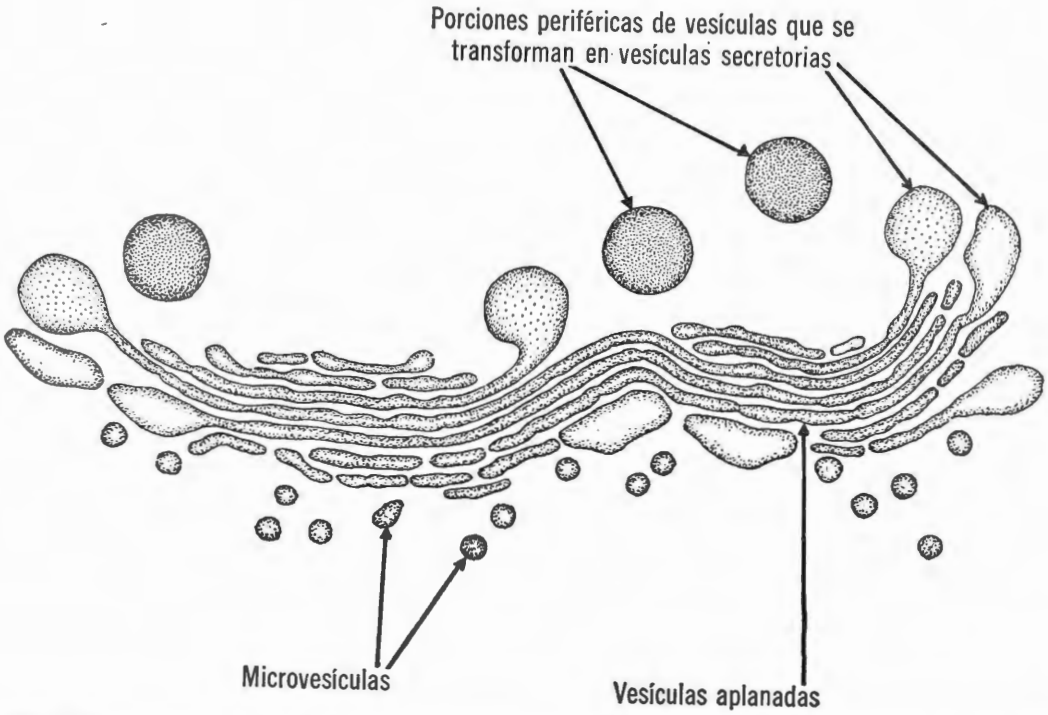

FIG. 7-22. Esquema que muestra los tres componentes del aparato de Golgi; microvesículas, vesículas aplanadas y vesículas secretorias.

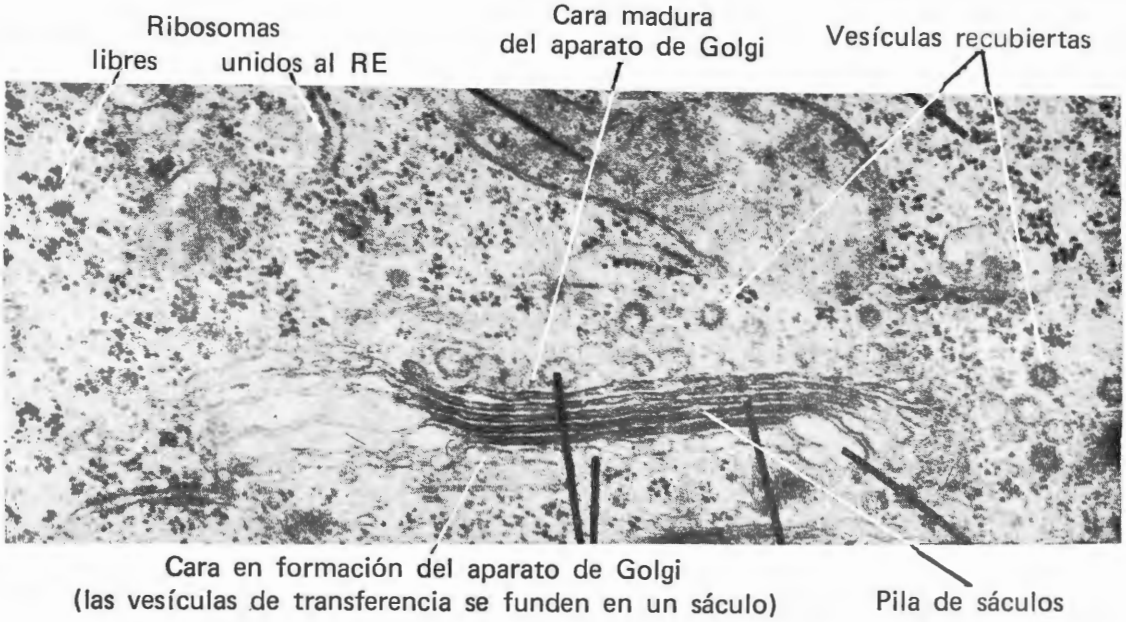

FIG. 7-23. Micrografía electrónica de una célula epitelial de intestino que muestra las diversas características del aparato de Golgi y, además, algunas vesículas recubiertas. También pueden identificarse otros componentes del citoplasma. (Preparación cortesía de J. McNabb.)

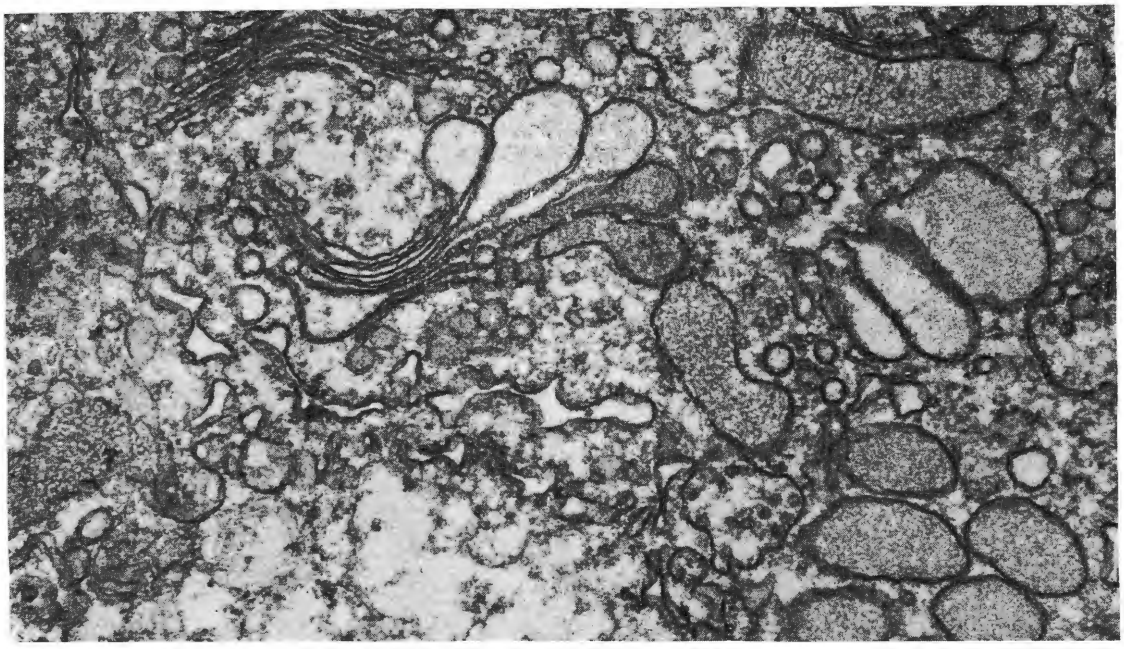

FIG. 7-24. Micrografía electrónica (× 34 000) de corte de un extremo de raíz primaria de *Zea mays* L., mostrando aparato de Golgi que produce vesículas secretorias. Fijación con tetraóxido de osmio e inclusión en una mezcla de resinas epoxy Epon y Araldite. (Preparación de H. H. Mollenhauer.)

VESÍCULAS DE TRANSFERENCIA (MICROVESÍCULAS); SU FORMACIÓN Y SUS DOS FUNCIONES

En una sección anterior describimos la síntesis de proteína destinada a secreción y su separación en las cisternas del retículo endoplásmico de superficie rugosa, cerca de las bases de las células acinosas del páncreas. Señalamos, además, que su síntesis es rápida y que se mueve con rapidez para alcanzar el aparato de Golgi; los tiempos se indican en el esquema de la figura 7-13.

Ahora hay dos problemas a considerar: 1) cómo la secreción proteínica en las cisternas alcanza la cara inmadura (de formación) de las pilas de sáculos de Golgi, y 2) cómo las paredes membranosas de los sáculos de la cara de formación de una pila de Golgi se llenan tan rápidamente como la membrana "se gasta" por vesículas secretorias (vacuolas de condensación) que se están formando y se pierden en la cara de maduración de la pila.

Ambas funciones las efectúan las que se denominan *vesículas de transferencia.* Las primeras estudiadas eran pequeñas; por lo tanto, recibieron el nombre de *microvesículas;* sin embargo, en algunas células son demasiado voluminosas para llamarse microvesículas; por lo tanto, es mejor el término *vesículas de transferencia,* que, además, describe su función.

Las vesículas de transferencia son vesículas membranosas llenas de proteína destinada a la exportación, que hacen prominencia saliendo del retículo endoplásmico de superficie rugosa cerca de la cara inmadura de una pila de sáculos de Golgi. Cuando se separan del retículo endoplásmico de superficie rugosa, las vesículas de transferencia quedan libres de ribosomas, como puede verse en la figura 7-25, donde dichas vesículas (que en esta ilustración son suficientemente pequeñas para poderse llamar microvesículas) están indicadas por flechas. Estas vesículas de transferencia, de paredes membranosas lisas, y que están llenas de secreción proteínica, se desplazan hacia la cara inmadura de formación de una pila de Golgi y se fusionan con el primer sáculo que logran alcanzar.

Actualmente se cree que ello tiene dos consecuencias: en primer lugar, la vesícula de transferencia vacía su contenido proteínico en el sáculo; en segundo lugar, su pared membranosa se funde con la del sáculo para proporcionar membrana que permita a dicho sáculo aumentar de volumen.

Papel del aparato de Golgi para añadir un componente carbohidrato a las secreciones proteínicas que llegan a dicho aparato procedentes del retículo endoplásmico de superficie rugosa con las vesículas de transferencia

Para exponer este tema es útil considerar otro tipo de células secretorias, uno que produce y elabora un producto secretor que es una glucoproteína. Diversos tipos de células en la economía producen secreciones glucoproteínicas, pero más frecuente, que, por ejemplo abunda en el revestimiento del intestino delgado y grueso y en los conductos mayores del sistema respiratorio, se denomina de *células caliciformes*. Vamos a considerar ahora las células caliciformes, y describir cómo su estudio mediante radioautografía demostró que el componente carbohidrato de sus glucoproteínas era añadido a su producto secretor por el aparato de Golgi.

El intestino delgado está revestido de una sola capa de células más altas que anchas y dispuestas una al lado de otra (fig. 2-3, *centro*). Algunas de estas células están especializadas para absorber los productos de la digestión; otras para secretar moco que, según explicamos en el capítulo 2, es una solución viscosa de glucoproteína que toma color carmesí con la técnica de PA-Schiff, según puede verse en la figura 2-3. El moco protege las superficies desnudas de las células de absorción. Las células especializadas para secretar moco suelen tener

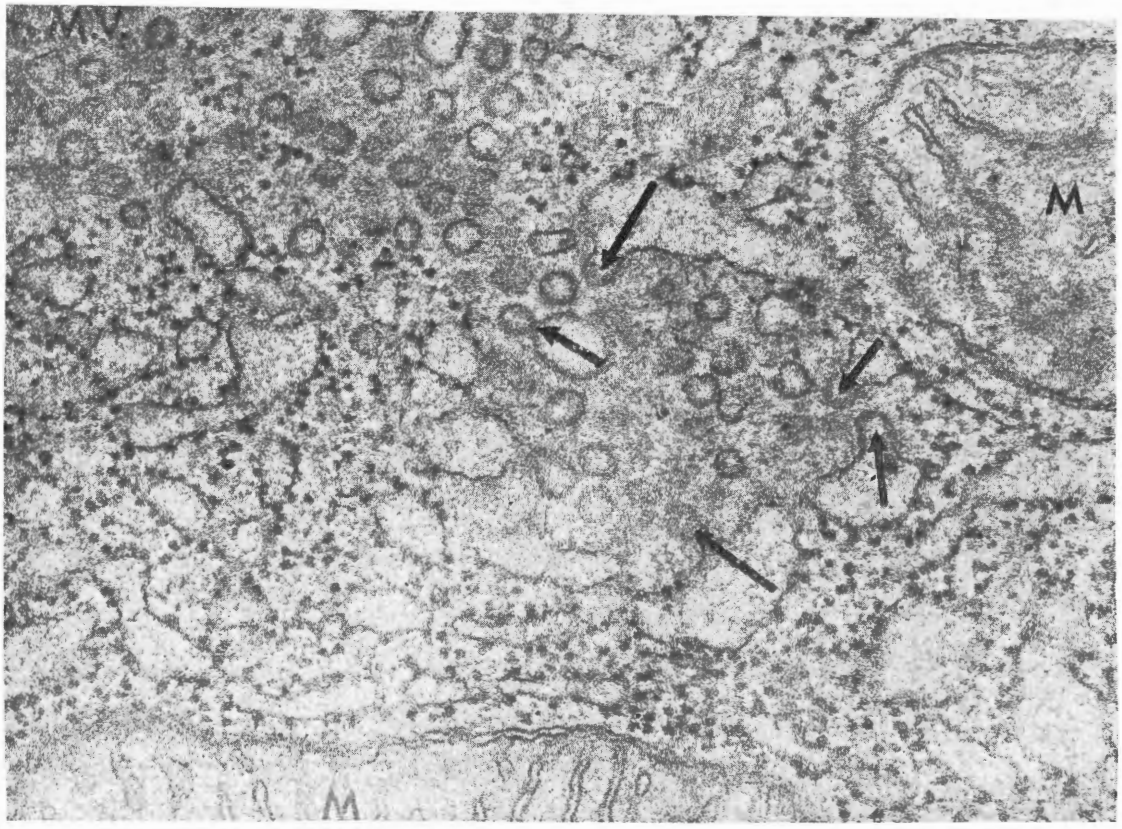

FIG. 7-25. Micrografía electrónica (× 70 000) que muestra la región de una célula secretoria donde vesículas de superficie rugosa del retículo endoplásmico están junto a la periferia del aparato de Golgi. Las microvesículas del aparato de Golgi son manifiestas en el centro de la ilustración y también en el ángulo superior izquierdo, donde se marcan M.V. En diversos lugares, algunos de los cuales están indicados por flechas, las microvesículas de superficie lisa probablemente nazcan de vesículas de superficie rugosa del retículo endoplásmico. Es porque estas microvesículas se llenan de secreción procedente de vesículas de superficie rugosa que la secreción proteínica puede ser transportada desde el retículo endoplásmico de superficie rugosa al aparato de Golgi. (Palade, G. F.: Proc. Nat. Acad. Sci., *52*:613.)

forma de cáliz (fig. 2-3). Esta forma depende, 1) de que la parte basal de la célula, que contiene el núcleo, es estrecha y, por lo tanto, parece el pie de una copa, y 2) la parte de la célula dispuesta entre el tallo y la superficie libre se ensancha, por así decirlo, de manera que es mucho más ancha que el tallo, y cerca de la superficie libre de la célula vuelve a estrecharse. La similitud con un cáliz es más notable todavía por el hecho de que la parte más ensanchada de la célula se observa que está llena de glóbulos de moco a modo de burbujas incluidas en membranas (fig. 7-26).

Los datos indicadores de que el aparato de Golgi pudiera desempeñar cierto papel para proporcionar el componente carbohidrato de las secreciones vinieron de diversas fuentes. Por ejemplo, la técnica de PA-Schiff (que colorea ciertos hidratos de carbono en color carmesí) muchas veces revelaba material PA-Schiff positivo en la región de Golgi de diversos tipos de células. Badinez y colaboradores demostraron que la región de Golgi se tiñe con la técnica del hierro coloidal; esta técnica descubre los grupos acídicos de los hidratos de carbono. Revel y Hay, utilizando el microscopio electrónico, observaron que esta reacción (que atribuyeron a mucopolisacáridos) ocurría en el contenido de las porciones distendidas de las vesículas aplanadas del aparato de Golgi de las células que producen la substancia intercelular del cartílago (muy rico en carbohidratos). Peterson y Leblond señalaron luego que administrando glucosa radiactiva a los animales, y preparando radioautografías de tejidos que contenían células caliciformes, podían descubrirse gránulos a

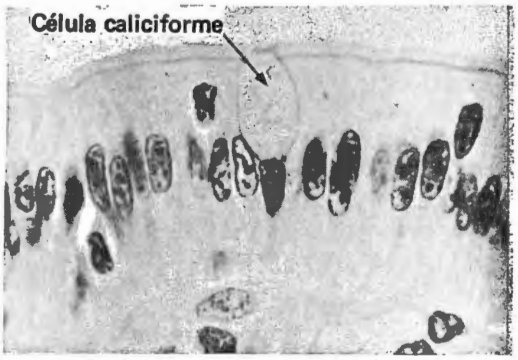

FIG. 7-26. Microfotografía (× 800) de un corte de intestino de perro, teñido con H y E, que muestra una célula caliciforme. Obsérvese el núcleo de la célula caliciforme por debajo de la parte ensanchada del cáliz.

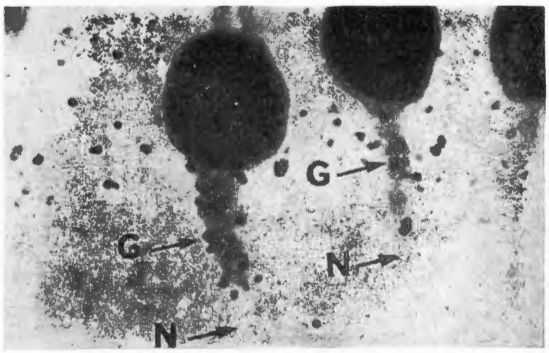

FIG. 7-27. Radioautografía de epitelio duodenal de rata preparada con tejido separado cinco minutos después de dar la última de cuatro inyecciones de glucosa marcada con tritio. Coloración de PA-Schiff. La ilustración muestra granos a nivel de la región de Golgi (señalada con G) de las células caliciformes. Los núcleos de las células caliciformes no están teñidos; su localización queda señalada por N. (Peterson, Marian y Leblond, C. P.: J. Cell Biol., *21*:143.)

través de la región de Golgi de células caliciformes menos de cinco minutos después de administrar la glucosa radiactiva (fig. 7-27). Este último hecho indica que casi inmediatamente después de administrar glucosa marcada se incorpora a las macromoléculas glúcidas de la región de Golgi. El material marcado más tarde entraba en la porción caliciforme de la célula, y más tarde todavía, era eliminado a través de la superficie libre de la misma.

Los datos disponibles indican que el componente carbohidrato se está añadiendo continuamente al contenido proteínico de todos los sáculos. Admitiendo que los sáculos emigran desde una a otra cara con ritmo constante, claro está que cuanto más cerca están de la cara madura mayor será la cantidad de carbohidratos que contendrán los sáculos. Rambourg, Hernández y Leblond observaron que el contenido de los dos o tres primeros sáculos de la cara de formación de la pila dan poca región positiva para carbohidratos según la técnica del ácido peryódico y la plata (esta técnica para microscopio electrónico corresponde a la técnica de PA-Schiff, tan frecuentemente utilizada para demostrar la glucoproteína con microscopio de luz). Pero estos investigadores comprobaron que la reacción en el contenido de los sáculos aumentaba de intensidad a medida que se acercaban a la cara madura, y que la reacción más intensa se descubría en el último sáculo de la pila. Novikoff comprobó que este sáculo tam-

bién daba reacciones positivas para enzimas como tiaminopirofosfatasa y, muchas veces, fosfatasa ácida, enzima que existe en los lisosomas.

Recambio de los sáculos de una pila

De lo que hemos dicho cabe deducir que una pila de sáculos no es una estructura más o menos estática, como solía insinuarse hace unos años, sino que se trata de una estructura dinámica que está sufriendo continuamente cambios en su estructura y composición. Sin embargo, una pila existe en estado estacionario porque constantemente se añaden nuevos sáculos a su cara de formación, a medida que se pierden en su cara de maduración, donde originan las vesículas secretorias (incluyendo lisosomas). El ritmo con el cual los últimos sáculos de la cara de maduración se convierten en vesículas secretorias varía enormemente según el tipo celular. Se observa un recambio de sáculos extraordinariamente rápido en las células caliciformes del colon, donde Neutra y Leblond han señalado que existe un recambio completo de toda una pila de sáculos en menos de 40 minutos; con este ritmo se monta un nuevo sáculo a partir de vesículas de transferencia en la cara de formación cada dos minutos aproximadamente.

Papel del aparato de Golgi para ayudar a conservar la membrana celular y, posiblemente, la cubierta celular

Según hemos descrito, parece que la membrana está siendo sintetizada ininterrumpidamente en el retículo endoplásmico de superficie rugosa y luego, por medio de vesículas de transferencia, se añade constantemente a los sáculos en la cara de formación del aparato de Golgi, pero la membrana de la cara de maduración de la pila de sáculos se pierde tan rápidamente como se convierten éstos en vesículas secretorias. Las vesículas secretorias en células secretorias muy especializadas se desplazan hacia la superficie libre de la célula donde son eliminadas. Según los estudios efectuados con ME, Palade ha comprobado que los "gránulos" de cimógeno están separados del citoplasma por membranas de superficie lisa y no sólo hasta el momento de ser secretado sino también durante dicha secreción. Cuando un "gránulo" incluido en una membrana alcanza la superficie libre de la célula, la membrana que lo rodea establece continuidad con la membrana de la célula que cubre su superficie libre. El "gránulo" luego se rompe a través de la membrana, y así penetra en la luz del acino; sin embargo, esto no tiene por consecuencia una rotura en la continuidad de la membrana celular en su superficie libre, pues la membrana alrededor de la parte más profunda del gránulo se conserva intacta, y como se fusiona con la membrana celular alrededor de los bordes del gránulo que está escapando, el contenido residual de la célula siempre está incluido en una membrana continua (fig. 7-13).

Es evidente que la operación de este mecanismo proporcionaría constantemente membrana nacida del retículo endoplásmico de superficie rugosa para añadirse al de la superficie libre de la célula a través de la cual se vacían los contenidos de las vesículas secretorias.

Posible papel de las vesículas de revestimiento ligero para conservar la membrana celular y la cubierta celular. Las vesículas recubiertas se caracterizan porque la membrana que las rodea está cubierta en su parte exterior de cerdas que se proyectan desde ellas en dirección radial (figura 7-23), según describiremos detalladamente al estudiar los lisosomas. Los que se denominan los tipos menores de vesículas recubiertas se cree que nacen de la cara de maduración de las pilas de sáculos en el aparato de Golgi, según puede verse en la figura 7-23. Los datos existentes sugieren que puede haber diversos tipos de vesículas recubiertas. Uno de ellos se caracteriza porque su contenido da fuertemente positivas las reacciones de los carbohidratos, y es posible que el fin primario de desplazarse y fundirse con la membrana celular, donde sus paredes membranosas contribuyen a la conservación de la membrana celular, y de su contenido, sirva para proporcionar los materiales hidrocarbonados necesarios para conservar la cubierta celular.

LISOSOMAS

Algunas características generales. *Lisosoma* es término genérico utilizado para denotar ciertos cuerpos del citoplasma que, si bien pueden presentar aspectos diversos, generalmente tienen en común las siguientes características: tienen de 0.25 a 0.50 de micra de diámetro; cada uno está rodeado de una membrana; finalmente, cada uno puede comprobarse que contiene enzimas de la naturaleza de las hidrolasas. La presencia de hidrolasas en los lisosomas puede

demostrarse bien utilizando la técnica histoquímica para fosfatasa ácida, una de las hidrolasas que contiene.

Como veremos, en diversas etapas de su función pueden llegar a contener substancias que no son enzimas, y esto hace que tengan aspectos diferentes y que hayan recibido nombres especiales diversos. En general, sus hidrolasas intentan digerir estas otras substancias que llegan a contener. Sin embargo, un punto a señalar de gran importancia es que en condiciones normales las paredes membranosas de los lisosomas representan una barrera para las hidrolasas que contienen y, por lo tanto, evitan que escapen hacia la matriz citoplásmica, porque las hidrolasas pueden desintegrar componentes importantes de proteínas, carbohidratos, grasas y ácidos nucleicos; en otras palabras, si las enzimas contenidas en un lisosoma escaparan hacia la matriz citoplásmica, pudieran crear una catástrofe en la célula. De hecho así ocurre cuando una célula, por falta de oxígeno o por algún otro motivo, se acerca a la muerte o fallece. Los lisosomas entonces liberan sus enzimas y efectúan la digestión de la célula, incluso de algunos de los materiales del ambiente que rodea la célula. Por lo tanto, se cree que las enzimas de los lisosomas son la causa en gran parte de los cambios profundos que se inician en células y tejidos después de la muerte, y explican lo que suele denominarse *degeneración post mortem.*

Distribución en diferentes tipos de células. Hay por lo menos unos cuantos lisosomas en todos los cuerpos celulares, excepto los glóbulos rojos. Algunos tipos de células, por ejemplo, ciertos leucocitos de la sangre, tienen un número muy elevado de gránulos en su citoplasma, y se admite que son lisosomas. La mayor parte de células metabólicamente activas en casi todos los órganos tienen gran riqueza de lisosomas en su matriz citoplásmica, pero en dichas células los lisosomas, claro está, no son tan numerosos como, por ejemplo, mitocondrias.

Daremos más información a medida que estudiemos los diferentes tipos de células en otros capítulos.

Función general de los lisosomas en las células del cuerpo vivo. La función general que corresponde a los lisosomas durante la vida se describe a veces diciendo que actúan como aparato digestivo de la célula. Sin embargo, no debe pensarse que los lisosomas se ocupen de metabolizar aminoácidos, azúcares y ácidos grasos utilizados por las células para la síntesis de nuevos productos y para la producción de energía. Los lisosomas intervienen en la digestión de substancias de dimensiones macromoleculares, o materias formes que puede captar el citoplasma por virtud de pinocitosis o fagocitosis. Estas substancias no pueden utilizarse o metabolizarse por las enzimas de la matriz citoplásmica dentro de la cual penetraron. La desintegración de substancias ingeridas de este tipo necesita la cooperación de lisosoma; sin embargo, la desintegración de este material ingerido debe efectuarse sin que las enzimas para lisosomas se liberen totalmente en el citoplasma. Esto se logra por un proceso que tiene lugar dentro de las vesículas membranosas dilatadas, según veremos pronto en detalle.

Para completar estas pocas observaciones generales sobre los lisosomas, digamos que a medida que aprendamos más acerca de ellos, cada vez resultará más claro que los lisosomas intervienen para evitar algunas enfermedades, y que también pueden intervenir causando ciertos procesos patológicos. Más tarde veremos algunos ejemplos de ello.

Desarrollo de conocimientos sobre lisosomas. La existencia de lisosomas fue postulada primeramente por Christian de Duve y colaboradores en 1955. Poco antes, de Duve y colaboradores estaban examinando con métodos bioquímicos el contenido enzimático de diversas fracciones que podían separarse de homogeneizados de células de hígado de rata por centrifugación diferencial. Se interesaron en particular por investigar las enzimas de las fracciones obtenidas que contenían las mitocondrias. Mediante perfeccionamientos de la centrifugación lograron obtener lo que al principio consideraron que eran dos fracciones diferentes de mitocondrias, una llamada *la ligera* y la otra *la pesada.* En la fracción ligera descubrieron inesperadamente cierto número de enzimas hidrolíticas, incluyendo fosfatasa ácida; todas se caracterizaban por un pH óptimo bajo. Luego efectuaron diversas experiencias bioquímicas, que les hicieron suponer que las enzimas hidrolíticas que habían encontrado en la denominada fracción ligera de las mitocondrias debían estar contenidas en partículas de aproximadamente 0.4 de micra de diámetro, y que cada una de estas partículas estaba rodeada por una pared membranosa que evitaba que las enzimas entraran en reacción con substratos existentes en el citoplasma. Dándose cuenta de que los pequeños cuerpos de esta fracción no eran mitocondrias, sino un nuevo tipo de organitos citoplásmicos, propusieron el nombre de *lisosomas* para los organitos cuya

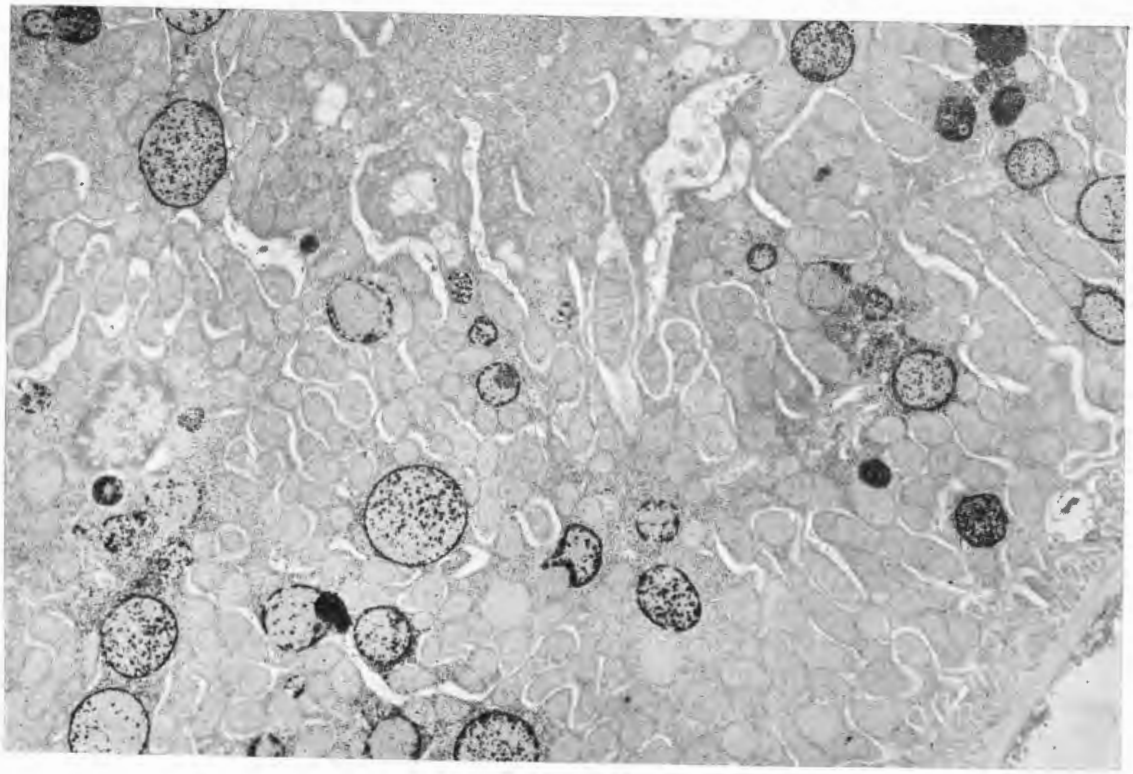

FIG. 7-28. Micrografía electrónica (× 7 600) de un corte de riñón de rata macho. Este corte ilustra cómo pueden identificarse los lisosomas y, por lo tanto, demuestran contener fosfatasa ácida. La enzima se demuestra aquí por la técnica de Gomori. El resultado final de esta técnica histoquímica origina el depósito de sales de plomo donde había fosfatasa ácida. Como las sales de plomo son de gran densidad electrónica, en la figura los lugares donde están depositadas tienen color negro. (Novikoff, A. B.: Ciba Symposium on Lysosomes, p. 36, Boston, Little, 1963.)

existencia postulaban a partir de sus experimentos bioquímicos.

Identificación de lisosomas con ME. Más tarde, las fracciones que daban los signos bioquímicos de contener estas partículas fueron examinados con ME por Novikoff, Beaufay y de Duve, y fueron observadas las partículas cuya existencia habían postulado de Duve y colaboradores. Desde entonces Novikoff y otros autores han estudiado los lisosomas en gran variedad de células, combinando pruebas bioquímicas para fosfatasa ácida y microscopio electrónico. Aunque los lisosomas contienen otras varias enzimas hidrolíticas, la fosfatasa ácida es la más fácil de descubrir mediante una técnica histoquímica (fig. 7-28). Según veremos en el capítulo 18, la presencia de fosfatasa puede comprobarse por una técnica que descubre y localiza la enzima por el depósito de un precipitado de color negro. Este último presenta cierta densidad electrónica; por lo tanto, se observa como material de color negro en una micrografía electrónica (fig. 7-28).

Otras hidrolasas contenidas en los lisosomas son estearasas, por ejemplo las que rompen los ésteres de acetato; glucosidasas, que desintegran los residuos de ácido glucurónico y grandes moléculas de hidratos de carbono; sulfatasas, que separan grupos sulfato; catepsinas, que desintegran proteínas, y muchas otras que no hemos de mencionar aquí.

Formación de lisosomas. La manera como se forman lisosomas en las células no está aclarada con la misma seguridad con que conocemos la formación de los gránulos de cimógeno. Sin embargo, los lisosomas son algo similares a los gránulos de cimógeno (ambos son vesículas membranosas llenas de enzimas) y es probable que se formen de la misma manera. Por lo tanto, parece que las enzimas de los lisosomas, que obligadamente son proteínas, se sintetizarían a nivel de las vesículas de superficie rugosa

del retículo endoplásmico, y desde ahí serían transportadas por vesículas de transferencia a los sáculos de la cara de formación del aparato de Golgi, donde las enzimas pronto quedarían contenidas en una porción dilatada del borde de un sáculo en la superficie madura del aparato de Golgi, que haría prominencia para constituir una vesícula rodeada de membrana llena de enzimas (fig. 7-22). En otras palabras, la principal diferencia entre la formación de gránulos de cimógeno y la de lisosomas sería que en el primer caso las enzimas están destinadas a desintegrar proteínas fuera de la célula, mientras que en el último están destinadas a digerir materiales dentro de la misma. Además, los lisosomas son ricos en glucoproteína. Por lo tanto, es probable que su fracción de carbohidrato sea captada en el aparato de Golgi.

Conducta de los lisosomas en la matriz citoplásmica y terminología utilizada para designarlos en las diversas etapas de su función. Un lisosoma que se desprende de la cara madura de una pila de sáculos de Golgi se denomina *cuerpo denso, lisosoma primario* o *lisosoma inactivo* (fig. 7-29). Un lisosoma primario puede actuar con material que llega a la célula desde el exterior de la misma, según veremos luego, y puede actuar sobre productos desintegrados y nacidos dentro de la propia célula, como vamos a ver. Cuando actúa con material de cualquiera de los dos orígenes se denomina *lisosoma secundario,* y también con otros nombres.

Hay cierta discusión acerca de las características morfológicas de los lisosomas primarios. En la figura 7-29 se observan vacuolas poco teñidas (vesículas secretorias) que hacen pro-

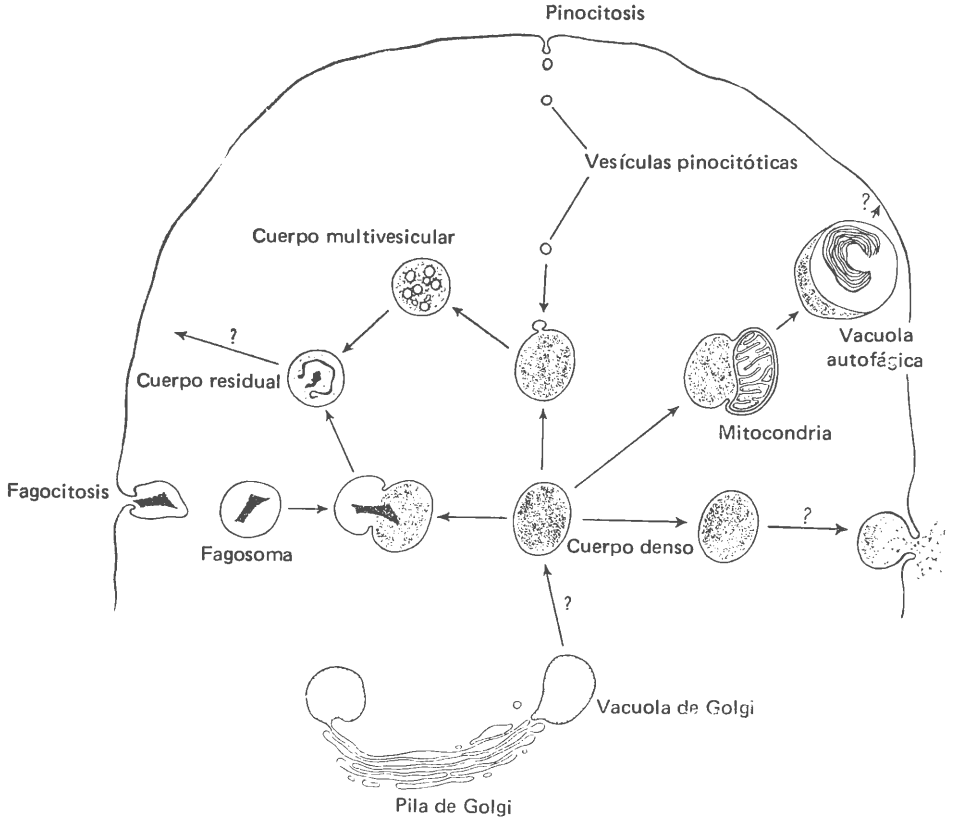

FIG. 7-29. Esquema de fagocitosis a la izquierda, pinocitosis arriba, y formación de lisosomas del aparato de Golgi. Se indica el destino de diversos materiales ingeridos contenidos en vesículas que se reúnen y fusionan con los lisosomas. En forma similar se indican los diversos posibles destinos de los lisosomas. Como en este campo está investigándose mucho, la terminología y los conceptos probablemente sufran cambios.

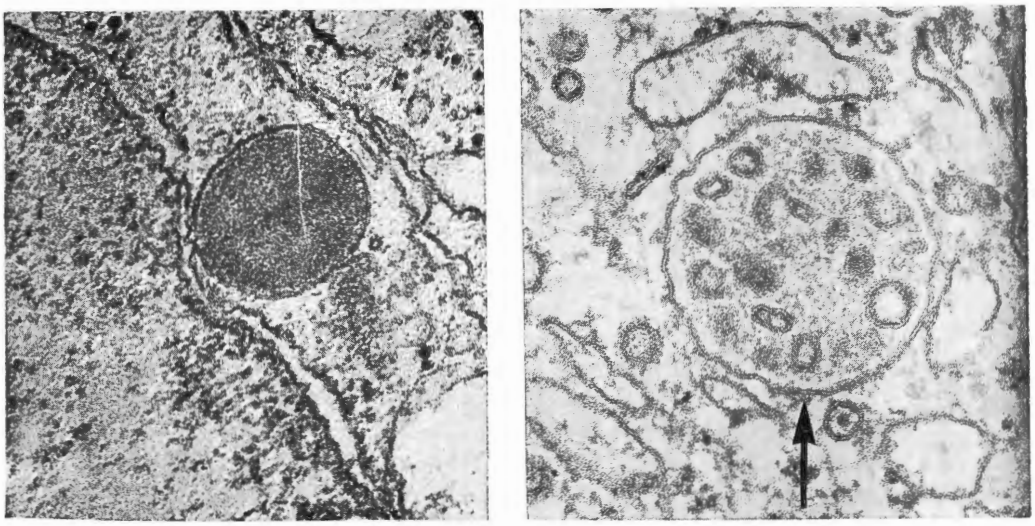

FIG. 7-30. *Izquierda,* Micrografía electrónica que muestra un cuerpo denso en una célula tiroidea. (Cortesía de C. P. Leblond.) *Derecha,* Micrografía electrónica (× 90 000) que muestra un cuerpo multivesicular. (Friend, D. S. y Farquhar, M. G.: J. Cell Biol., *35:*357, 1967.)

minencia saliendo de sáculos de Golgi y transformándose en "cuerpos densos". Hay de hecho en muchas células vesículas poco teñidas y cuerpos densos; ambos pueden contener hidrolasas como la fosfatasa ácida.

Vamos a considerar primero cómo la materia forme o no estructurada, que tiene dimensiones macromoleculares, penetra hasta el interior de la célula.

Como puede verse en la parte izquierda de la figura 7-29, dicha materia primero se adhiere a la superficie celular. La membrana celular rodea la materia adherida; en consecuencia, ésta queda contenida en una vesícula formada por membrana celular. La vesícula que contiene la materia empieza a penetrar hundiéndose en la matriz citoplásmica y al hacerlo se separa completamente de la membrana celular. La vesícula membranosa que dentro de la célula contiene el material extraño proveniente del exterior recibe ahora el nombre de *fagosoma* (fig. 7-29). El proceso que acabamos de describir, por virtud del cual una partícula penetra en una célula, es el que durante años ha sido denominado fagocitosis. Sin embargo, si el material fagocitado en la vesícula está destinado a unirse a un lisosoma, el proceso por algún motivo suele llamarse *endocitosis.* Si el material introducido en la célula es pequeño y de carácter líquido, las vesículas que se forman en la superficie pueden ser pequeñas y el proceso se denomina *pinocitosis* (fig. 7-29).

Cuando un fagosoma encuentra un lisosoma, por ejemplo, uno de tipo de cuerpo denso (figura 7-29), las membranas que rodean las dos vesículas se fusionan en su punto de contacto; luego las membranas fusionadas se rompen, de manera que el contenido del fagosoma se mezcla con el del lisosoma. La vesícula membranosa así formada se denomina *lisosoma activo* o *secundario.* Otros lisosomas también pueden unirse y fusionarse con este lisosoma secundario, y así hay coalescencia de lisosomas secundarios.

Las enzimas que fueron aportadas por lisosomas secundarios o primarios actúan digiriendo el material que estaba incluido en los fagosomas. Mientras esto ocurre, o si no se completa, el lisosoma secundario se denomina un *cuerpo residual* (fig. 7-29). Los cuerpos residuales pueden acabar siendo expulsados de la célula.

Si el material extraño que penetró en la célula se halla contenido en vesículas pinocitóticas, el curso de los acontecimientos quizá sea algo diferente, pues lo que parece que ocurre es que las pequeñas vesículas pinocitóticas y su contenido son rodeados por las paredes membranosas de los lisosomas o de los cuerpos densos; en otras palabras, las paredes membranosas de estos lisosomas parecen captar vesículas pinocitóticas y su contenido por un proceso muy similar al de la pinocitosis que ocurre a nivel de la membrana celular. En todo caso, aparecen dentro del lisosoma pequeñas vesículas que

parecen intactas; por lo tanto, entonces el lisosoma se denomina *cuerpo multivesicular* (figuras 7-29 y 7-30) y, claro está, también es un lisosoma secundario. Probablemente el destino de tal cuerpo es que su contenido sea digerido.

Después, a consecuencia del desgaste, materiales ordinarios de desintegración insolubles de diversos tipos pueden aparecer en el citoplasma. Probablemente las mitocondrias se desgasten, porciones de retículo endoplásmico de superficie rugosa se desprenden y quedan sin función, y estos organitos establecen coalescencia con cuerpos lisosómicos, cuya membrana parece incluir el material que va a acabar. Las estructuras resultantes pueden tomar finalmente aspectos de lo más diverso; de ordinario originan estructuras vacuolares en las cuales existen restos de membrana más largos que los demás componentes de los organitos (fig. 7-31). Estas estructuras, que a veces se denominan *vacuolas*

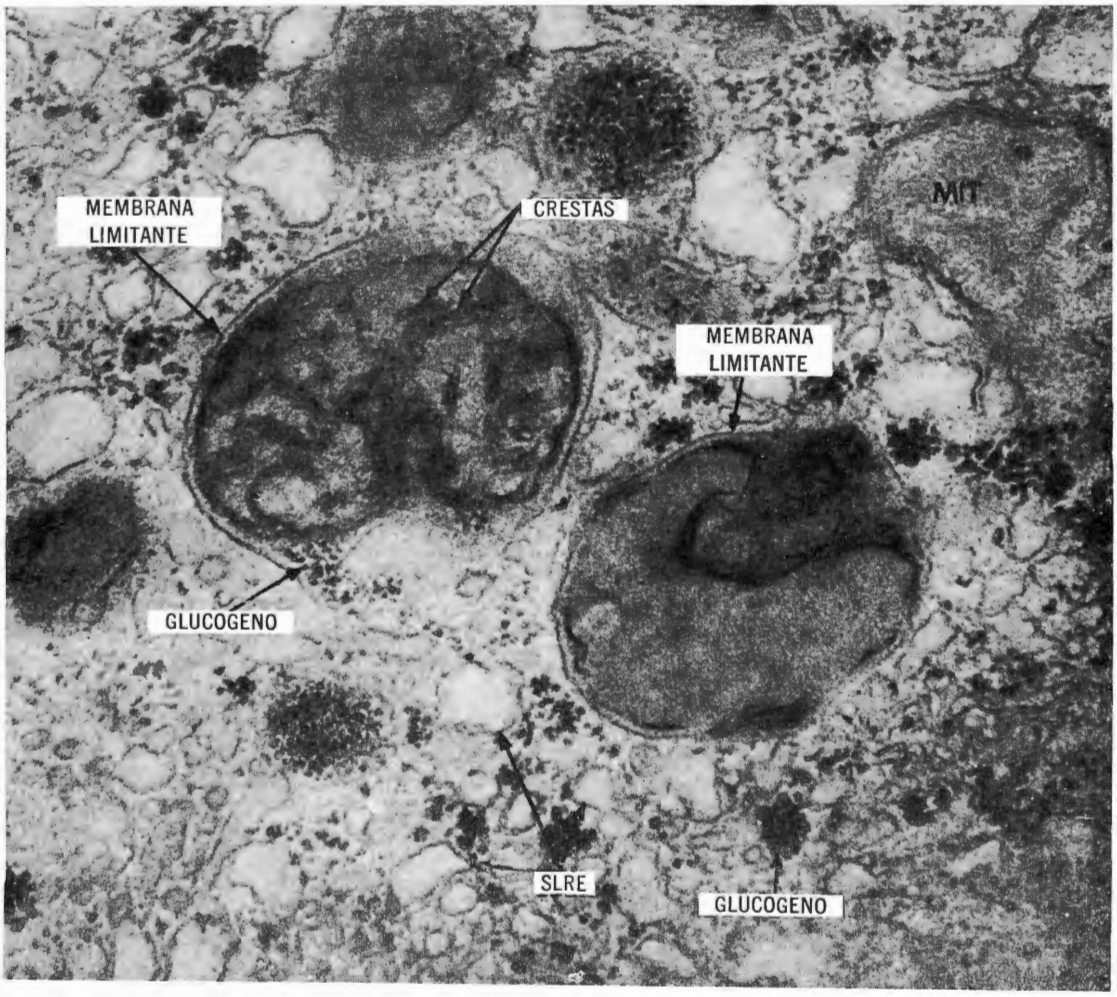

FIG. 7-31. Micrografía electrónica (× 57 000) de parte del citoplasma de una célula hepática de rata tres días después de una hepatectomía parcial. En el centro hay dos citolisomas, cada uno rodeado por una membrana incompleta. Lo incompleto de la membrana puede depender de un corte tangencial a través de la misma. También pudiera interpretarse como indicando que el contenido del citolisoma está en proceso de ser incluido por una membrana. El citolisoma de la izquierda contiene una mitocondria netamente reconocible, aunque muy alterada, y algo de glucógeno. Los contenidos organitoides del citoplasma a la derecha ya no son netamente reconocibles. Se cree que los citolisomas son lisosomas especializados en los cuales componentes citoplásmicos gastados están sometidos a desintegración. (Preparación de A. M. Jézéquel.)

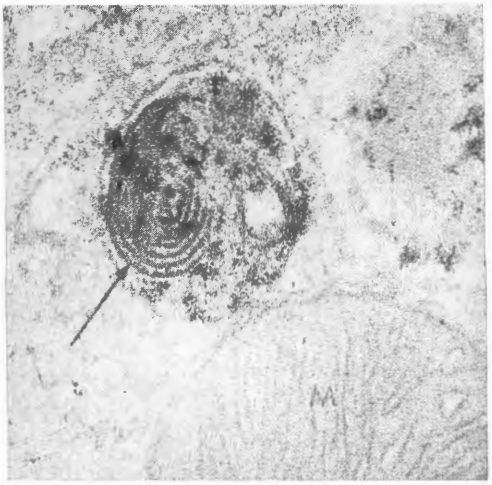

FIG. 7-32. Micrografía electrónica (× 41 000) que muestra figuras de tipo mielínico en el lisosoma identificado por reacción histoquímica. (Goldfischer, S., Essner, E. y Novikoff, A. B.: J. Histochem. Cytochem., *12*:72.)

autofágicas o *citolisosomas* pueden expulsarse al exterior o persistir en las células largo tiempo, en cuyo caso pueden acumular productos lípidos y, finalmente, desintegrar un pigmento denominado lipofucsina, sobre todo en células de músculo cardiaco, tejido nervioso e hígado. En la figura 7-31 se observa uno con una porción de mitocondria en su interior, y en la figura 7-32 se observa uno que ha captado algo de material lípido, como suele aparecer dentro de los citolisosomas constituyendo figuras de mielina.

ABSORCIÓN DE LA PROTEÍNA Y SU DESTINO

Según describimos antes en este mismo capítulo, aminoácidos, monosacáridos y ácidos grasos, las principales piedras de construcción de los componentes tisulares, son absorbidas por la membrana celular, penetrando en la matriz citoplásmica por actividad enzimática; el mecanismo que interviene se denomina transporte activo a través de la membrana celular. Estas substancias son utilizadas en el citoplasma para conservación y crecimiento del protoplasma y producción de energía; en este capítulo describimos los organitos que intervienen en tales procesos. Pero la constitución enzimática de la matriz citoplásmica y la de los organitos fuera de los lisosomas no está destinada a desintegrar proteínas por motivos obvios. Por lo tanto, las proteínas absorbidas por las células deben ser tratadas de manera especial.

Como las proteínas normalmente no son muy abundantes en el líquido tisular, la absorción de proteína tiene poca importancia para la mayor parte de células corporales. Pero algunas normalmente absorben cierta cantidad de proteína, y en determinadas circunstancias anormales otras células pueden tener que absorber proteína como tal. Friend y Farquhar efectuaron un estudio muy interesante sobre absorción de proteína por las células que normalmente la absorben; investigaron este fenómeno en las células que revisten el conducto deferente de la rata. En esta estructura las células de revestimiento normalmente absorben proteína por su superficie libre y así concentran otros constituyentes presentes en la luz del tubo.

La membrana celular de la superficie libre de las células de revestimiento del conducto deferente de la rata tiene muchas pequeñas concavidades y proyecciones; además, la superficie interna (citoplásmica) de la membrana celular que se proyecta en las concavidades presenta aspecto ciliado. Utilizando una proteína que pueda seguirse mediante métodos histoquímicos, Friend y Farquhar observaron que la proteína en las partes más profundas de las concavidades de la membrana estaba rodeada por la membrana celular que rodea la región, de manera que lo que antes era el fondo de la oquedad pasaba a ser una vesícula. Además, como la cara citoplásmica de la membrana celular tiene carácter ciliado, el exterior de la vesícula que contiene proteína formada en esta forma tendría aspecto ciliado. Tales vesículas reciben el nombre de vesículas recubiertas; la cubierta consiste en cilios que tienen aproximadamente 150 a 200 Å de largo y están dispuestos regularmente en forma radial alrededor de la vesícula, proyectándose desde la misma como puede verse en la figura 7-33.

Las vesículas recubiertas tienen unos 1 000 Å de diámetro.

Se comprobó que las vesículas *recubiertas* transportaban su contenido de proteína a cuerpos multivesiculares, en los cuales la proteína probablemente se digería. Hecho curioso, Friend y Farquhar observaron que las vesículas recubiertas de pequeño diámetro (aproximadamente 750 Å) que se originaron del aparato de Golgi en las mismas células, parecían ser lisosomas primarios y muchas veces se desplazaban y se fundían con lisosomas secundarios preexistentes.

con lo cual se reforzaba el contenido enzimático de los lisosomas secundarios.

Densidades diferentes de los lisosomas. Casi todos los lisosomas primarios al principio parecen tener un contenido de material homogéneo sin gran densidad de electrones. Pero parece que después que abandona el cuerpo de Golgi, su contenido se hace más denso y muestra un pequeño punteado. Se comprueba que la mayor parte de estructuras descritas como cuerpos densos por los observadores que trabajan con microscopio electrónico, son lisosomas, primarios o secundarios (fig. 7-29). En este sentido, las estructuras consideradas cuerpos multivesiculares serían lisosomas secundarios.

Muchos de los tipos de cuerpo denso de lisosomas muestran *halos;* la membrana que rodea un lisosoma puede observarse separada del contenido del mismo en algunos lugares por un espacio semicircular menor o mayor, como puede verse en la figura 7-31.

MITOCONDRIAS

Desarrollo de conocimientos. En la última mitad del siglo pasado, unos cuantos especialistas en microscopio observaron que a veces podían verse pequeños gránulos en forma de bastoncitos en el citoplasma de ciertas células. Pero muchas veces se veían con dificultad en los preparados entonces disponibles, y el hecho de que estos pequeños cuerpos del citoplasma son difíciles de demostrar queda indicado por cuanto no pueden verse en los cortes teñidos con H y E, tan utilizados.

A fines de siglo Altmann preparó un método para teñir estos pequeños cuerpos en forma más o menos selectiva. Para ello fijaba el tejido en una mezcla de cromo-osmio y luego teñía los cortes con una solución concentrada caliente de fucsina ácida; después trataba los cortes con ácido pícrico, hasta que los pequeños cuerpos se observaban contrastando con el citoplasma, según puede verse en la figura 7-34, *izquierda.* Consideraba que estos pequeños cuerpos existían en todas las células y les dio un nombre, pero ni el nombre que dio ni sus teorías acerca de su naturaleza y función fueron recibidos con entusiasmo por sus contemporáneos; el nombre con el cual actualmente se conocen, *mitocondrias (mitos* = hilo, *chondrion* = granos), se lo dio poco después otro investigador.

Durante la primera parte de este siglo las mitocondrias se estudiaron mucho con microscopio de luz. Se comprobó, por ejemplo, que podían demostrarse en tejido fresco con el *método de tinción supravital;* éste incluye una interacción entre células vivas y algunos colorantes. El colorante supravital generalmente utilizado para demostrar las mitocondrias es el verde de Janus. Si un preparado de células vivas se mezcla con una solución diluida de este colorante, hay una coloración pasajera azul verdosa de las mitocondrias, que puede observarse en el intervalo entre el momento de añadir el colorante y el de morir las células. Este método fue muy utilizado para estudiar las mitocondrias; se ha discutido acerca del significado de la reacción.

Cuando resultó posible conservar células en cultivo, pudieron estudiarse las mitocondrias en células vivas sin teñir y por largo tiempo.

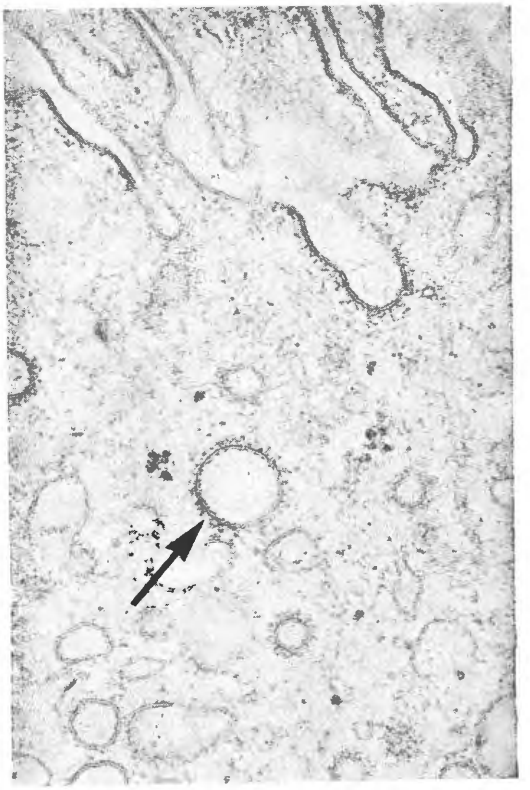

FIG. 7-33. Porción de una célula de revestimiento epitelial del conducto deferente, cerca de su superficie libre. Se observa un tipo voluminoso de vesícula revestida cerca del centro de la figura. Obsérvese su capa ciliada, y también que el pozo entre las microvellosidades más cercano y por encima de ella muestra una capa ciliada similar en el lado citoplásmico de la membrana celular. (Friend, D. S. y Farquhar, M. G., J. Cell Biol., *35:*357, 1967.)

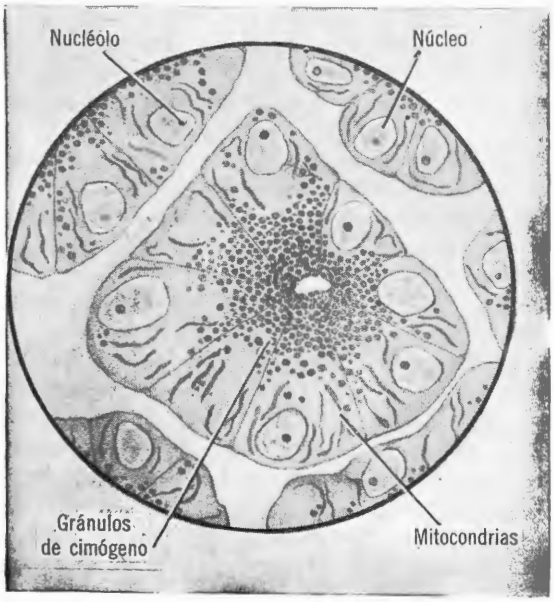

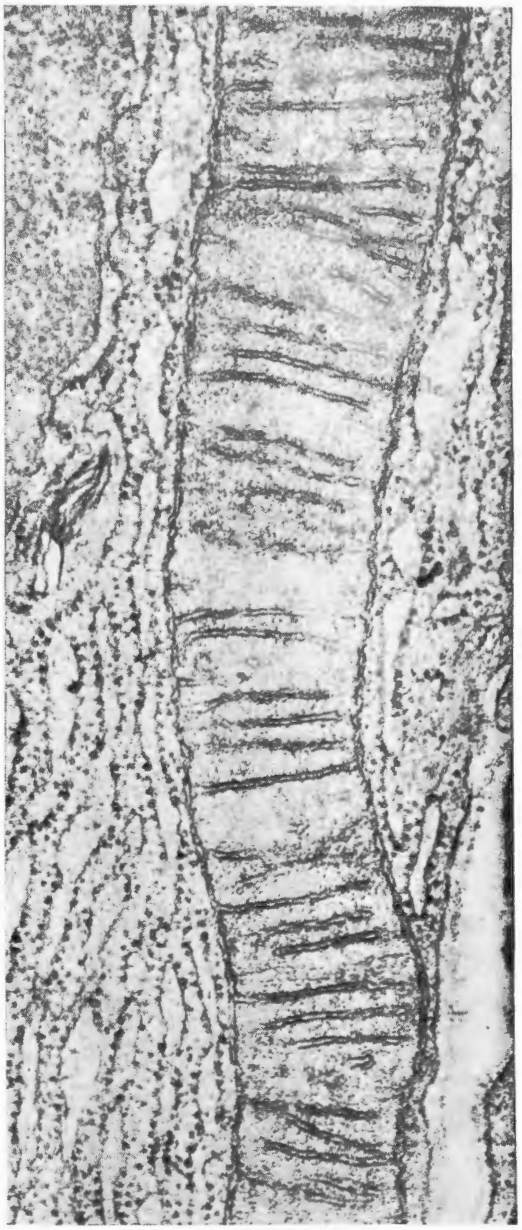

FIG. 7-34. *Arriba,* Dibujo de gran aumento, con microscopio de luz, de un acino pancreático teñido con fucsina ácida de anilina y verde de metileno. Hay mitocondrias largas a nivel de las bases de las células acinosas. (Preparación cortesía de S. H. Bensley.) *Derecha,* Micrografía electrónica de una porción de célula acinosa cerca de su base y junto al núcleo; ilustra la estructura fina de las mitocondrias largas observadas en esta localización. (Preparación cortesía de H. Warshawsky.)

Estos estudios demostraron que las mitocondrias se movían constantemente y cambiaban de forma.

Algunas observaciones indicaban que las mitocondrias podían sufrir fisión, y una dar lugar a dos.

R. R. Bensley, quien durante mucho tiempo se interesó por teñir mitocondrias y por sus posibles funciones, junto con Hoerr, fueron los primeros en intentar separar las mitocondrias de homogeneizados de células por centrifugación. El logro de estos anatómicos, junto con el rápido desarrollo de conocimientos sobre química enzimática, hizo que los bioquímicos se interesaran cada vez más por estudiar las enzimas de las mitocondrias, separándolas por centrifugación de homogeneizados celulares; gracias a estudios de este tipo se comprobó que albergan las enzimas que intervienen en la oxidación de los alimentos, cuyas reacciones proporcionan la mayor parte de la energía que necesita la célula.

Aproximadamente a mitad de este siglo Palade y Sjostrand, separadamente, pudieron preparar cortes para ME que permitieron determinar la estructura fina de las mitocondrias. En consecuencia, pronto se comprobó netamente la naturaleza membranosa de estos organitos. Se observó que las mitocondrias tienen dos paredes membranosas, una interna y otra externa, están separadas por un espacio de unos 80 Å de ancho (figs. 7-13 y 7-18). Las propias membranas son ligeramente más delgadas que el espacio que rodean; tienen aproximadamente 70 Å de espesor.

La membrana interna se frunce formando pliegues que se proyectan a modo de anaqueles en la mitocondria (figs. 7-13 y 7-18); se observan en el esquema de la figura 7-35 y reciben el nombre de crestas mitocondriales. Claro está, en cortes delgados las mitocondrias raramente quedan cortadas longitudinalmente y en toda su longitud. La mayor parte se observan en cortes perpendiculares. Por lo tanto, decidir cuál es su forma, dimensión y estructura, utilizando estos cortes delgados, significa un ejercicio de visualización en tres dimensiones. Las mitocondrias típicas tienen forma cilíndrica, pero algunas pueden ramificarse, y generalmente varían de dimensión para cada tipo celular. Por ejemplo, Palade comprobó que su diámetro variaba entre 0.35 de micra y 0.74 de micra en las células hepáticas. En diversos tipos celulares, el desarrollo de las crestas (anaqueles internos) varía; son cortas y se extienden solamente hasta mitad de la mitocondria en las células hepáticas, pero en algunas otras las crestas se extienden atravesando totalmente la mitocondria. Si un corte atraviesa longitudinalmente una mitocondria cerca de su borde pueden aparecer crestas relativamente cortas, que se extienden a lo largo de la mitocondria.

En las mitocondrias de algunos tipos de células las crestas son de forma tubular, según puede verse cuando se cortan perpendicularmente.

El interior de cada mitocondria está lleno de un líquido que suele ser más denso que el citoplasma vecino y carece de estructura; a veces recibe el nombre de matriz mitocondrial. En ocasiones se ven en él gránulos obscuros esféricos, u ovoides (mg en la fig. 7-18). Estos gránulos son cationes, como los de hierro o calcio, su presencia confirma la capacidad de las mitocondrias para concentrar los cationes, hasta el punto que precipitan en forma de gránulos sólidos.

Estructura en relación con la función. Las células contienen gran número de mitocondrias; en una célula hepática se han contado más de 1 000. Las mitocondrias están suspendidas en la solución coloidal que ocupa el espacio citoplásmico entre sus diversos organitos; esta porción libre del citoplasma, conocida también como matriz citoplásmica, contiene enzimas, algunas de las cuales desintegran parcialmente la glucosa que entra en la célula. Esta desintegración origina la formación de ácidos pirúvico y acetoacético, que luego son captados por las mitocondrias, donde sufren una serie compleja de transformaciones conocidas como ciclo del ácido cítrico de Krebs. Este ciclo, que corre a cargo de enzimas localizadas en la matriz de las mitocondrias, proporciona metabolitos adecuados para la síntesis por dichas mitocondrias de aminoácidos y otros productos.

Otra función de las mitocondrias es albergar una familia de enzimas que desempeñan un papel clave en procesos respiratorios (los dos tipos principales son las flavoproteínas y los citocromos que, como la hemoglobina, contienen hierro). Estas enzimas están dispuestas en la membrana interna de las mitocondrias, y las reacciones que catalizan proporcionan energía para la fosforilación oxidativa. Este último proceso depende de otro grupo de enzimas que actúan añadiendo un tercer grupo fosfato a la substancia denominada difosfato de adenosina (ADP), que sólo tiene dos grupos fosfato, y, por lo tanto, la convierte en trifosfato de adenosina (ATP), que tiene tres grupos fosfatos. La energía que necesitan las enzimas fosforilantes para poder añadir este grupo fosfato extra al ADP, de manera que se transforme en ATP, es proporcionada por las reacciones catalizadas por las enzimas respiratorias. El ATP rico en energía queda a disposición del citoplasma por fuera de las mitocondrias, donde transformándose nuevamente en ADP, proporciona la energía necesaria para varios de los procesos metabólicos que tienen lugar en el citoplasma. Por lo tanto, una de las principales funciones de las mitocondrias es proporcionar ATP rico en energía al resto de la célula, y es liberando la energía que recibe al poseer un tercer grupo fosfato que puede proporcionar la necesaria para los procesos vitales. Por este motivo, las mitocondrias muchas veces se denominan las generadoras de energía de las células.

Localización de las enzimas. Las enzimas respiratorias (flavoproteínas y citocromos) y las enzimas fosforilantes están unidas a las mem-

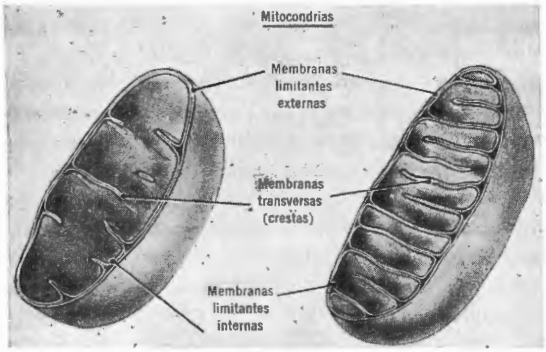

FIG. 7-35. Dibujos esquemáticos para demostrar la estructura de mitocondrias en tres dimensiones.

branas de las mitocondrias. Las membranas de las mitocondrias se han estudiado con ME mediante técnicas de tinción negativa descritas en el capítulo 4. En la figura 7-36 se presenta una imagen a gran aumento de las crestas de una mitocondria de hígado, como aparece en una pieza preparada en esta forma. La superficie de la cresta se observa cubierta de objetos con aspecto de hongos, denominados "subunidades de membrana interna" que tienen cabezas de 90 Å de diámetro y tallos de 35 Å de ancho. Britton Chance, D. F. Parsons y G. R. Williams, rompiendo las subunidades de membrana interna de las crestas, han demostrado que las enzimas respiratorias de citocromo no se hallan en las subunidades, sino en la membrana sobre la cual apoyan dichas subunidades. Todavía no sabemos cuál sea la significación de la aparición de tales subunidades.

Propiedades de las mitocondrias. Hay una renovación continua de las mitocondrias; en el hígado de la rata su recambio toma unos 10 días. Su forma puede cambiar; así, en la rana las crestas son perpendiculares al eje durante el verano (como en la fig. 7-35, *derecha)*, pero son más longitudinales durante la hibernación.

En diversos procesos patológicos las mitocondrias tienden a hincharse; por lo tanto, pasan de alargadas a esféricas. Esto puede depender de un tono bajo del citoplasma vecino o de una parálisis de las moléculas contráctiles que se cree existen ahí. Otra imagen patológica resulta de su tendencia a captar cationes en condiciones anormales, que puede ocasionar una calcificación parcial o masiva de la matriz de la mitocondria.

Acidos nucleicos en las mitocondrias. Hace mucho tiempo, poco después de descubrirse en las células, se dudaba de que las mitocondrias fueran verdaderos organitos. Una teoría de entonces sostenía que se trataba de parásitos intracelulares que se habían vuelto simbiontes de las células. Con el tiempo, las mitocondrias se aceptaron como verdaderos organitos. Sin embargo, a medida que han evolucionado los conocimientos —aunque esto no prejuzga que se trate de verdaderos organitos celulares— se ha comprobado que las mitocondrias poseen algunos de los requisitos para independencia que hasta aquí se consideraron únicos del núcleo, ya que poseen algo de DNA y reproducen este DNA. El DNA es fácilmente visible en las células de algunos hongos, pero también se ha observado en mitocondrias de otras células. Este DNA está formado por moléculas alargadas filamentosas, relativamente pequeñas, dispuestas en círculo cerrado. Que el DNA de las mitocondrias se reproduce, está comprobado; al hacerlo puede marcarse con ^{3}H-timidina. La duplicación del DNA se cree que precede a la réplica de las mitocondrias. Además, como el DNA en el núcleo, es el lugar donde ocurre la síntesis de RNA, y este RNA puede ser utilizado para controlar alguna síntesis de proteína

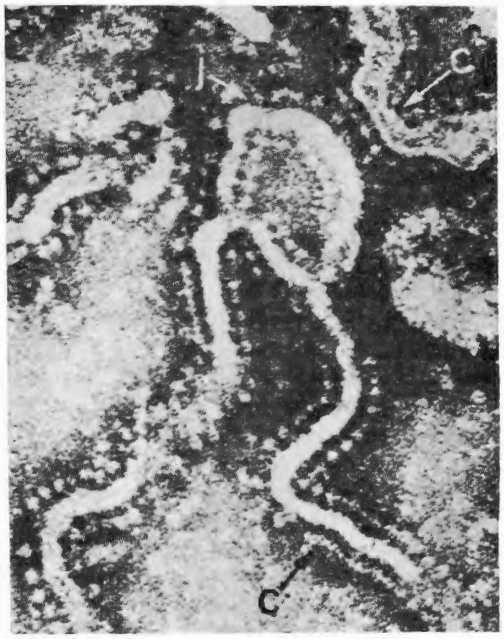

FIG. 7-36. Micrografía electrónica (× 192 000) de preparados teñidos negativamente que muestran crestas mitocondriales. Las crestas cubiertas en ambas superficies con subunidades están marcadas por C. (Parsons, D. F.: Science, *140*:985.)

dentro de las mitocondrias. De hecho, tal síntesis de proteína muchas veces se ha observado utilizando métodos bioquímicos, y Droz lo comprobó mediante radioautografías. Por lo tanto, a las mitocondrias puede corresponderles la síntesis de parte de sus componentes enzimáticos. Aunque probablemente no sean por completo independientes de las células donde viven, serían semiautónomas. El hecho de que posean ácidos nucleicos permite comprender mejor su capacidad de aumentar de volumen y reproducirse por fisión.

OTROS ORGANITOS CITOPLASMICOS

Cada uno de los organitos citoplásmicos que hemos estado considerando, los organitos membranosos y los ribosomas, desempeñan una parte activa en los procesos metabólicos del citoplasma. Sin embargo, hay otras estructuras organizadas dentro del citoplasma que, si bien probablemente no participen en procesos metabólicos continuos de la célula, tienen a su cargo misiones particulares, y deben considerarse organitos. Quizá tenga importancia distinguir este segundo grupo del primero, porque si cualquier elemento del segundo grupo participa en las actividades metabólicas del citoplasma, su papel al respecto, hoy por hoy es obscuro; parecería ser más bien pasivo, proporcionando fijación y sostén a la célula en conjunto, o bien a algunos de sus componentes. Algunos también intervienen, como veremos en el próximo capítulo, para ayudar a conservar unidas células contiguas.

Los organitos de esta categoría pasiva son los siguientes:

1) *Centríolos.* Estas estructuras citoplásmicas que desempeñan tan importante papel en la mitosis ya han sido descritas y estudiadas en el capítulo 6 e ilustradas en las figuras 6-10, 6-11 y 6-12.

2) *Microtúbulos.* Como indicamos en el capítulo 6, el ME ha demostrado que las llamadas fibras del huso demostrables con microscopio de luz, como puede verse en la figura 6-13, son microtúbulos, según se observa en las figuras 6-14, 6-15 y 6-16. Aparte de su papel en el proceso de la mitosis, los microtúbulos pueden tener cierta función, probablemente de sostén, en células en interfase. Algunos de los microtúbulos de las células en interfase pueden persistir desde la mitosis. Sin embargo, se han demostrado microtúbulos en la mayor parte de tipos de células en interfase. Son estructuras cilíndricas de unos 200 Å de diámetro (figuras 6-14, 6-15 y 6-16). Son muy largos, tanto que a veces ha constituido un problema intentar descubrir dónde empiezan y dónde terminan en células en interfase. Hay datos indicadores de que las paredes de los microtúbulos, vistas en cortes transversales en buenas condiciones en células vegetales, contienen 13 subunidades.

3) *Fibrillas, microfibrillas, material fibrilar y filamentos.* El tema relacionado con estos términos no puede tratarse bien aquí. Nos ocuparemos de parte del mismo en el capítulo siguiente en relación con el velo celular y el resto en el capítulo sobre el músculo.

4) *Cuerpos microscópicos.* Son cuerpos ovoides o redondos, rodeados de membrana, que existen en el citoplasma de las células hepáticas y en algunas del riñón. Contienen enzimas, y muchas veces presentan en sus partes centrales cierto material cristalino. Como no son comunes a las células en general no vamos a describirlas aquí sino en relación con el hígado, donde abundan.

INCLUSIONES CITOPLASMICAS

El término *inclusión* se ha utilizado desde hace décadas en relación con el citoplasma. Se introdujo para indicar ciertas estructuras demostrables en el citoplasma con el microscopio de luz que no se consideraba representaban partes verdaderas de dicho citoplasma; se pensó que eran objetos inanimados que habían quedado incluidos en alguna forma en el citoplasma. Probablemente la palabra se utilizó por vez primera para designar material o cuerpos visibles que podían observarse captados por el citoplasma desde el medio externo. Más tarde el sentido de esta palabra se amplió para incluir cosas observadas en el citoplasma que, según los conocimientos de aquel tiempo, no parecían pertenecer a él o efectuar ninguna función metabólica. El término también pasó a utilizarse para indicar ciertas acumulaciones de material que presentan determinadas características y se observan en algunas células dentro de las cuales hay virus que están proliferando y destruyendo a la propia célula; estos cuerpos productores de virus reciben el nombre de *inclusiones intracitoplásmicas* o *inclusiones intranucleares,* según su posición. En conjunto, el término *inclusión.*

como se usa en relación con células, no tiene un sentido preciso. De todas maneras, algunas estructuras observadas frecuentemente en el citoplasma de determinadas células normales suelen clasificarse con este nombre —en particular alimentos, pigmentos y gránulos de secreción almacenados. Estos últimos probablemente fueron incluidos en la categoría de inclusiones porque se consideró que no efectuaban su función dentro del citoplasma, sino fuera del mismo. Como ya nos hemos ocupado de los gránulos de secreción, vamos a tratar ahora solamente, y en forma breve, del aspecto que presentan los alimentos y pigmentos almacenados en el citoplasma.

Alimentos almacenados

Un hombre sano puede resistir el ayuno varias semanas. En el tiempo en que no toma alimento su metabolismo, aunque algo alterado, persiste. Esto requiere un aporte constante de combustible. Como no tiene alimentos del exterior ha de lograrlos de sus reservas internas. Estas consisten sobre todo en alimentos almacenados en el citoplasma de algunas de sus células en forma de inclusiones.

De los tres tipos básicos de alimentos, proteínas, carbohidratos y grasas, sólo los carbohidratos y las grasas se almacenan en las células como inclusiones citoplásmicas. Además, sólo algunos tipos de células pueden almacenar carbohidratos y grasas. Los carbohidratos se almacenan principalmente en células hepáticas y en células musculares, pero pueden descubrirse en cantidades menores en diversos tipos celulares. La grasa se almacena principalmente en células especiales denominadas células adiposas, que están distribuidas ampliamente por todos los tejidos conectivos, pero en especial se acumulan en determinadas partes del cuerpo denominadas depósitos grasosos, uno de los cuales está en el vientre. En determinadas condiciones también se observa grasa en células hepáticas.

Glucógeno. Según veremos en relación con el hígado en el capítulo 25, las células hepáticas pueden captar glucosa de la sangre y convertirla en su polímero glucógeno; éste se almacena

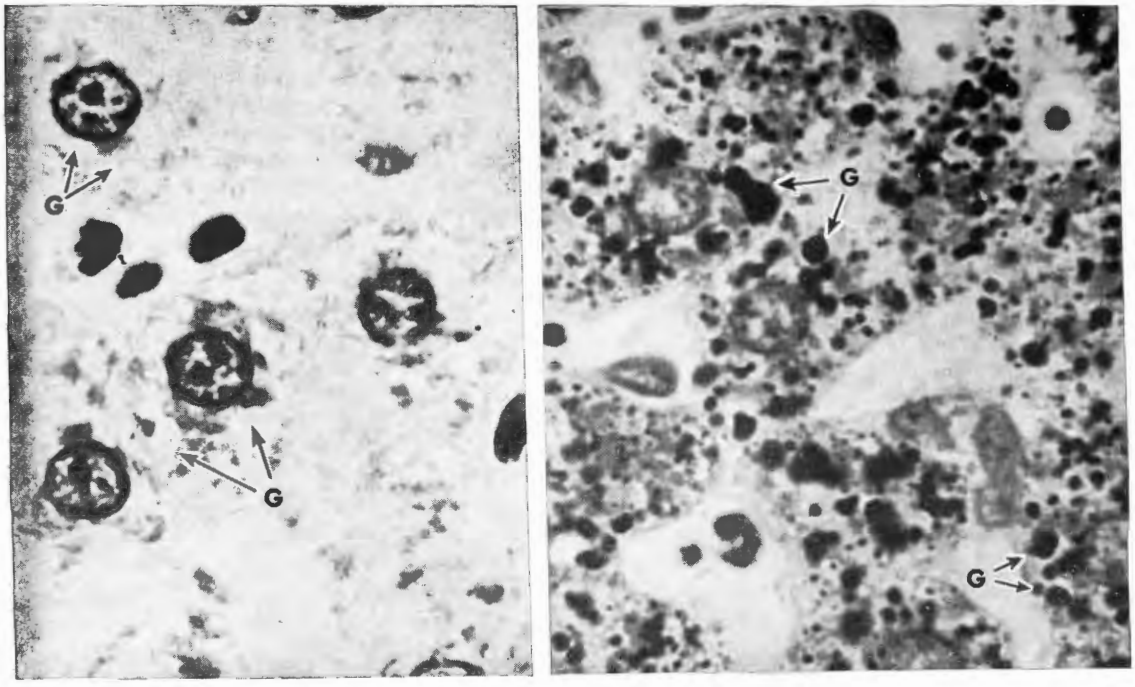

FIG. 7-37. Microfotografías de cortes de hígado de rata bien alimentada. *Izquierda,* Corte teñido con hematoxilina y eosina; los lugares donde había glucógeno se manifiestan en el citoplasma como zonas claras irregulares (G). *Derecha,* Corte similar teñido según la técnica PA-Schiff que da color rojo al glucógeno; aparece negro en la fotografía (G).

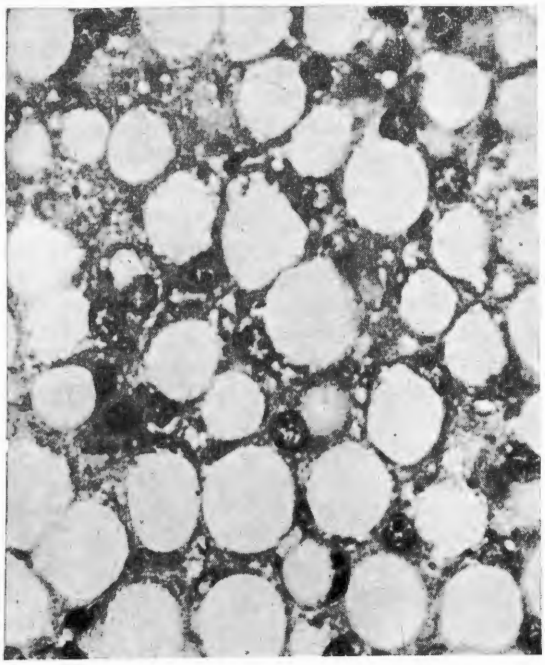

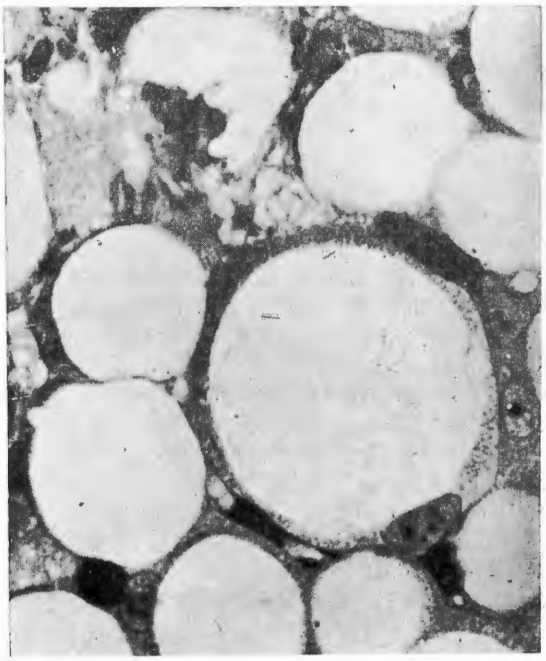

FIG. 7-38. *Izquierda,* Microfotografía de un corte de hígado de rata sometida a carencia de colina durante 12 días. (Tinción de McGregor, × 600.) Las células hepáticas, que están distendidas por la grasa, tienen un volumen casi doble del normal. *Derecha,* Preparación similar de una rata que sufrió la misma carencia durante 45 días. Obsérvese que las células han vertido su grasa en un quiste rodeado de varias de ellas. Las estructuras de color obscuro son capilares que estaban inyectados con tinta china. (Hartroft, W. S.: Anat. Rec., *106:*61.)

como tal en la matriz citoplásmica. Además, las células hepáticas pueden desintegrar nuevamente el glucógeno en glucosa y devolverla al torrente vascular. Que la glucosa sea captada por las células hepáticas y almacenada en ellas, o que el glucógeno se desintegre en glucosa o pase a la sangre, en circunstancias normales depende básicamente de la concentración de azúcar en la sangre; de hecho, el mecanismo es muy importante para conservar la concentración sanguínea de azúcar en un valor adecuado.

Ya explicamos en el capítulo 2 que después de la muerte, o en tejido extraído del cuerpo, el glucógeno empieza a desintegrarse en glucosa en el tejido no fijado, y la glucosa soluble se disuelve y desaparece al preparar un corte. Con fijación rápida el glucógeno se conserva bastante bien en los cortes, y puede identificarse específicamente mediante la técnica de PA-Schiff combinada con una prueba de saliva. El glucógeno no se tiñe en los cortes tratados con H y E; por lo tanto, las zonas donde hay glucógeno aparecen como espacios claros en los preparados teñidos de células hepáticas; estas zonas claras se caracterizan por su forma irregular y, a veces, sus bordes desgarrados (figura 7-37, *izquierda).* Esto contrasta con la zona clara que queda en la célula cuando se disuelven las grasas con las manipulaciones que sufren los cortes, pues la grasa se halla en forma de gotitas, y los agujeros que deja en el citoplasma fijado, después de disolverse al preparar un corte, son redondos con bordes netos y definidos (fig. 7-38, *izquierda).*

Estructura fina. Con el ME, si existe en grandes cantidades el glucógeno sin teñir se observa constituyendo zonas voluminosas amorfas pálidas en la matriz citoplásmica (G1 en la figura 7-18). Entre grandes zonas de glucógeno, el retículo endoplásmico y las mitocondrias quedan aglomerados formando tiras o particiones entre masas de glucógeno. En micrografías electónicas preparadas de cortes en los cuales hay una cantidad menor de glucógeno, y donde ha sido teñido con colorantes para electrones, el glucógeno suele observarse en forma de partículas de unas 200 a 300 Å de diámetro. En determinadas condiciones estas partículas se re-

únen para constituir rosetas (fig. 7-15). Las rosetas se observan mejor en preparaciones sometidas a tinción negativa. Cada partícula tiene un diámetro de unos cuantos centenares de Å, a veces reciben el nombre de partículas beta; los agregados que constituyen rosetas se denominan partículas alfa.

Grasa. La grasa se acumula sobre todo en las células adiposas, pero también puede hacerlo en las células hepáticas, especialmente en caso de deficiencias dietéticas.

La grasa no es captada por las células adiposas como tal; probablemente tampoco sea tomada por las células hepáticas como tal. La grasa almacenada dentro del citoplasma de las células ha sido sintetizada ahí mismo, partiendo de precursores absorbidos a través de la membrana celular.

¿Cómo se reconoce la grasa acumulada en el citoplasma? La grasa se disuelve y desaparece cuando se preparan los cortes corrientes, pues en los agentes aclarantes es muy soluble. Puede endurecerse con un fijador especial (ácido ósmico) que la ennegrece y la modifica de manera que no sea disuelta tan fácilmente por los agentes aclarantes; así, pues, la fijación de ácido ósmico permite demostrar la grasa. También puede demostrarse cortando piezas congeladas y, sin someterlas a deshidratación ni a la acción de agentes aclarantes, teñirlas con colorantes especiales para grasa (por ejemplo, Sudan IV, que proporciona a las gotas de grasa color rojo brillante) (fig. 2-3, *abajo, derecha).*

En la mayor parte de casos puede estimarse con bastante aproximación la cantidad de grasa contenida en las células estudiando el aspecto que tiene el protoplasma después que dicha grasa ha sido disuelta y arrastrada por lavados. A semejanza del glucógeno, en el citoplasma, la grasa constituye un molde alrededor del cual el protoplasma queda endurecido por el proceso de fijación. La grasa empieza acumulándose en las células en forma de gotitas que tienden a reunirse para constituir gotas mayores. Si una de tales gotas alcanza gran volumen, la célula queda reducida a una mínima corteza alrededor de la gota de grasa (fig. 7-38, *izquierda);* cuando se prepara un corte, la célula tiene aspecto de "anillo de sello"; el núcleo forma la parte más voluminosa o "sello" (fig. 7-38, *izquierda).* Hartroft ha comprobado que en ciertas condiciones las células hepáticas captan mayor cantidad de grasa que la que más tarde podrían contener en su protoplasma. Cuando células adyacentes siguen captando grasa, en los lugares donde están en contacto sus paredes delgadas acaban fundiéndose; si el proceso continúa, acaban por romperse. Los glóbulos de grasa que antes estaban contenidos en las células aisladas se reúnen para constituir una masa líquida voluminosa; el glóbulo así formado se halla rodeado de una serie de segmentos semilunares de las células originales que quedan en la periferia de la masa voluminosa (fig. 7-38, *derecha).*

Tales estructuras, que se producen en el hígado y otros tejidos que contienen grasas, reciben el nombre de *quistes grasos* (fig. 7-38, *derecha).*

El aspecto de los espacios huecos que quedan en las células hepáticas cuando se disuelven las gotitas de grasa es de huecos redondos y lisos, en contraste con los espacios que deja el glucógeno disuelto (comparar las figuras izquierdas de 7-37 y 7-38).

Además, según ya señalamos, la grasa tiende a desplazar el núcleo de la célula a un lado y lo aplasta más que el glucógeno.

Las proteínas no se almacenan como inclusiones. El propio citoplasma se halla constituido principalmente por proteína; en periodo de ayuno, las células pueden consumir hasta cierto punto su propio citoplasma. En tal sentido, hay una reserva normal de citoplasma que puede servir de reserva proteínica.

PIGMENTO

Nunca se insistirá bastante en el interés que tiene para el estudiante de medicina el color de los tejidos. Factor de gran importancia a veces esencial para el diagnóstico de algunas enfermedades, es el cambio de color sufrido por alguna parte del cuerpo; tiene mayor importancia todavía para el anatomopatólogo que para el clínico. Una buena parte de la descripción del aspecto microscópico de los órganos enfermos en el acto operatorio o en la necropsia se relaciona con sus cambios de color. En consecuencia, aconsejamos al estudiante que aprenda a conocer las causas de los diversos colores normales y anormales que presentan las diferentes partes del cuerpo.

En cualquier tejido el color depende principalmente de su contenido en pigmento. Los pigmentos suelen hallarse en los tejidos constituyendo inclusiones citoplásmicas de las células. Por fortuna, sólo hay unos pocos grupos de pigmentos con los cuales debe familiarizarse el estudiante. Se sabe bastante acerca de algunos de ellos, relativamente poco acerca de otros.

Interesa darse cuenta de qué es lo que constituye un pigmento. Las células contienen varios ingredientes que, incoloros en vida, adoptan colores brillantes después que han sido tratados con colorantes. Estos no son pigmentos. Para que un material pueda denominarse pigmento ha de poseer color durante la vida de la célula; por lo tanto, para ver el pigmento no necesita ser teñido. Sin embargo, por acción de los colorantes los pigmentos a veces se hallan teñidos más intensamente o en forma diferente.

Clasificación de los pigmentos. Suelen dividirse en dos grupos: exógenos y endógenos. Son pigmentos exógenos los creados como tales fuera del cuerpo y que han penetrado en él por una u otra vía. Son pigmentos endógenos los generados en el interior del cuerpo a partir de ingredientes no pigmentados.

Pigmentos exógenos

Lipocromos —carotenoides. El caroteno es un pigmento formado en diversos vegetales. Hay varios tipos de caroteno, y los diversos tipos de vegetales forman carotenos también diferentes. El caroteno abunda en las zanahorias; en ellas tiene generalmente color amarillo. En los tomates el caroteno tiene color más rojo. Los carotenos son solubles en grasa y, por lo tanto, son captados de los alimentos que toman los animales para colorear ciertos componentes corporales que contienen grasa. Por ejemplo, el color de las yemas de los huevos depende del caroteno absorbido por las gallinas de los vegetales que consumieron. En forma similar, el color amarillo (natural) de la mantequilla depende del caroteno consumido por las vacas, que se ha disuelto en la grasa de la mantequilla. La grasa corporal del hombre muchas veces tiene un tono amarillento por su contenido en caroteno.

Como los carotenos son solubles en grasa, los pigmentos carotenoides a veces reciben el nombre de pigmentos lipocromos. Sin embargo, el término *lipocromo* en lo pasado se aplicó también a ciertos pigmentos endógenos que contenían algo de lípido en su constitución mal definida, y por lo tanto su empleo puede causar confusión. Sin embargo, los carotenoides son netamente pigmentos lipocromos, porque son solubles en la grasa y pueden dar color a los materiales grasos.

Diversas formas de caroteno son provitaminas y pueden convertirse en vitamina A en el cuerpo, lo cual es un motivo para comer vegetales verdes o beber zumos de vegetales. Hay individuos que no son muy moderados al respecto. Es posible comer tal cantidad de zanahorias o de tomates, o beber tal cantidad de zumos de vegetales, que la piel del cuerpo tome color amarillo o incluso rojizo debido a su elevado contenido de caroteno. El proceso causado por un consumo excesivo de caroteno se denomina hipercarotenemia; los individuos a primera vista pueden dar la impresión de estar ictéricos. Sin embargo, se trata de un proceso poco frecuente. Las personas que se interesen por este tema encontrarán en "The Orange Man", un artículo que apareció en el semanario *The New Yorker* (volumen 43, 27 de mayo de 1967), una historia de misterio muy interesante y muy rica información. No damos más comentarios porque quitaría mérito y gracia al desenlace.

Polvos. Un segundo grupo importante de pigmentos exógenos está constituido por los diferentes tipos de polvo que pueden penetrar en las vías respiratorias con el aire inspirado. Claro está que la pigmentación de partes de este aparato así producida es patológica. Pero hay tal cantidad de partículas en el aire de las ciudades donde se utiliza el carbón como combustible que el proceso es muy frecuente, si no quiere llamarse normal. La existencia de polvo de carbón en los tejidos pulmonares se denomina antracosis (*anthrax* = carbón; *osis* = aumento, invasión) y es muy frecuente (figura 7-39).

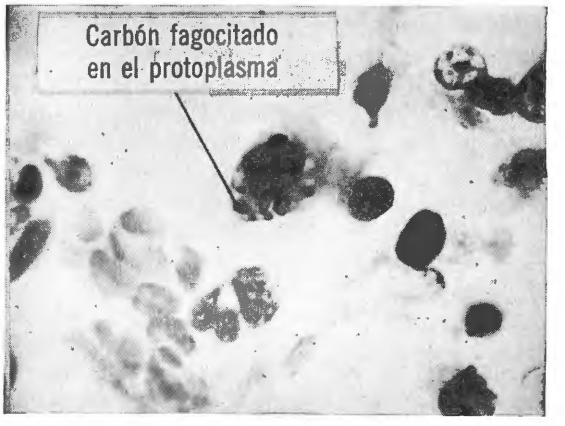

FIG. 7-39. Microfotografía (gran aumento) de un corte de pulmón de rata. Puede verse un fagocito alveolar muy voluminoso en el centro de la figura; su citoplasma contiene gránulos de carbón fagocitados, provenientes de humo inhalado.

FIG. 7-40. Microfotografía (gran aumento) de un ganglio nervioso humano. Pueden verse dos células ganglionares; su citoplasma contiene gran número de gránulos de pigmento lipofuscina.

El polvo de carbón no es tan peligroso para los pulmones como otras partículas que pueden ser inhaladas por obreros no protegidos en determinadas industrias. Así, por ejemplo, cuando se hallan en el tejido pulmonar en cantidad suficiente, las partículas de sílice (silicosis) pueden causar graves complicaciones, según se estudia en anatomía patológica.

Minerales. Algunos minerales tomados por la boca o absorbidos a nivel de la superficie del cuerpo pueden causar pigmentación. Por ejemplo, si se aplica un exceso de plata a las superficies del cuerpo para tratar determinadas enfermedades, puede producirse acumulación de plata con pigmentación gris de todo el cuerpo. El plomo absorbido origina una línea azulada en las encías.

Las señales de tatuaje dependen de pigmentos que mediante agujas se han hecho penetrar profundamente en la piel.

Pigmentos endógenos

El más importante es la hemoglobina, substancia colorante férrica de los glóbulos rojos, el gran transportador de oxígeno para la economía. La estudiaremos en detalle en el capítulo 13; allí también haremos referencia a ciertas formas de hemoglobina modificada que tienen color anormal. Aquí vamos a limitarnos a considerar brevemente un grupo de pigmentos que resultan de la destrucción normal de la hemoglobina.

Pigmentos originados por la destrucción de la hemoglobina. En condiciones normales, los eritrocitos sólo viven unos pocos meses en el torrente circulatorio. Cuando han envejecido, son fagocitados por grandes células del bazo, hígado y médula ósea.

En el citoplasma de estas células, la hemoglobina que contiene hierro es desintegrada y queda un pigmento que sigue conteniendo hierro y se denomina hemosiderina, y otro no férrico denominado hematoidina o bilirrubina.

Hemosiderina. La hemosiderina es de color pardo dorado; se halla en el citoplasma de los fagocitos constituyendo gránulos o pequeñas masas irregulares. Diversas pruebas químicas permiten comprobar que la hemosiderina contiene hierro; esto la distingue de otros pigmentos pardos y dorados que hay en el cuerpo.

El cuerpo humano normal es muy avaro para el hierro; el de la hemoglobina en su mayor parte vuelve a ser utilizado para sintetizar hemoglobina destinada a los nuevos hematíes. No se sabe si todo el hierro liberado al desintegrarse la hemoglobina es convertido en hemosiderina antes de poder ser aprovechado de nuevo. Es poco lo que conocemos acerca de la forma en la cual el hierro de la hemosiderina vuelve a entrar en solución para poder ser aprovechado en la neoformación de hemoglobina.

La hemosiderina normalmente se halla en cierta cantidad en los fagocitos de bazo, hígado y médula ósea; aumenta en enfermedades que se acompañan de destrucción anormalmente elevada de eritrocitos. En determinados procesos patológicos puede incluso aparecer en gran cantidad de otras células.

Hematoidina y bilirrubina. La bilis es un líquido amarillo pardusco secretado por el hígado, que se almacena y concentra en la vesícula biliar y termina vertiéndose en el intestino donde desempeña importante papel en la absorción y digestión. Su material colorante es la bilirrubina, pigmento amarillo pardusco que fácilmente se oxida transformándose en biliverdina, de color verde. En algunos animales (pájaros) la bilis normalmente contiene gran cantidad de biliverdina y tiene tendencia a ser de color verde.

pero en el hombre normalmente la bilis contiene poca biliverdina, por cuyo motivo la bilis humana es amarilla o pardusca.

Durante muchos años se creyó que la bilirrubina era fabricada por las células hepáticas que la secretaban.

Transcurrido algún tiempo se comprobó que la bilirrubina, como la hemosiderina, son productos de desintegración de la hemoglobina; por lo tanto, se forma en los lugares donde son destruidos los glóbulos rojos viejos y gastados. Sin embargo, a diferencia de la hemosiderina, la bilirrubina no contiene hierro y es muy soluble; por lo tanto, no tiende a persistir en el citoplasma de los fagocitos que destruyen los hematíes, sino que se disuelve en la sangre, de donde es extraída continuamente por las células del hígado para pasar a la bilis.

Fueron necesarios gran número de experimentos para demostrar que la bilirrubina se originaba de la hemoglobina. El primer indicio bien fundado lo proporcionó Virchow, hace aproximadamente un siglo. Este autor observó que los tejidos del cuerpo donde se habían producido hemorragias internas solían contener cristales de pigmento. A este pigmento que cristalizaba entre los restos de hematíes viejos y desintegrados lo llamó hematoidina y dedujo que provenía de la hemoglobina. No contento con los simples exámenes microscópicos, sometió a estudio químico los depósitos de este pigmento y descubrió el hecho muy notable de que la hematoidina, por lo menos según demostraban estas pruebas, era igual que el pigmento normal que en condiciones fisiológicas da su color a la bilis (bilirrubina); según sus propias palabras "esto tiene particular interés ya que permite suponer que los colorantes de la bilis se producen por descomposición del colorante de la sangre".

Sin embargo, pasaron muchos años hasta que se aceptó la hemoglobina como origen del pigmento; esta idea solamente ha merecido atención en las últimas décadas.

Melanina. La melanina suele ser un pigmento pardo a negro, que se halla principalmente en la piel y anexos, y en el ojo. En las personas de raza blanca aumenta en la piel sometida a la acción de la luz solar. La melanina explica el color de la piel de los negros; pero en ellos la pigmentación también aumenta por acción de la luz del sol. El color de los ojos depende de la melanina. En la profundidad del ojo la melanina se utiliza como material opaco a la luz, en forma muy parecida a como los fotógrafos utilizan las cortinas, la pintura y el papel negros.

La melanina aparece en el cuerpo en forma de gránulos aislados o agrupados en el citoplasma de las células, constituyendo inclusiones (figura 23-18, *derecha)*.

La melanina es una substancia nitrogenada; cuando es pura no contiene azufre ni hierro. El problema de la formación de la melanina será estudiado detalladamente al tratar de la piel en el capítulo 23. Las células productoras de melanina se denominan *melanocitos;* se trata de elementos epiteliales particulares. Contienen una enzima susceptible de actuar sobre un cromógeno incoloro que le llega a la célula por la sangre y líquidos tisulares, y convertirlo en melanina.

Lipofuscina. Se trata de un pigmento que contiene algo de material graso, permitiendo que se tiña con colorantes para grasas. En estado natural tiene color pardusco *(fuscus* = pardo. La lipofuscina aparece en forma de pequeños acúmulos, a veces denominados gránulos (figura 7-40). Es más frecuente en las células musculares de corazón, nerviosas y hepáticas que en la mayor parte de los demás tipos celulares. La cantidad de lipofuscina en estos y otros tipos celulares aumenta con la edad. Este último hecho ha dado origen a la idea de que se trata de un pigmento con las características de un producto "de desgaste" que no es fácil de aprovechar o eliminar por el citoplasma. El desarrollo de métodos histoquímicos para identificar algunas enzimas de los lisosomas ha tenido por consecuencia comprobar que los depósitos de lipofuscina suelen presentar cierta cantidad de hidrolasa; por lo tanto, este pigmento normalmente está contenido dentro de los lisosomas, especialmente en personas de edad avanzada.

BIBLIOGRAFIA SOBRE CITOPLASMA

Está dispuesta en orden lo más posible similar al que tienen los temas correspondientes en el texto.

BIBLIOGRAFÍA GENERAL SOBRE ESTRUCTURA FINA

Fawcett, D. W.: The Cell —Its Organelles and Inclusions. Philadelphia, W. B. Saunders, 1966.

Porter, K. R. y Bonneville, M. A.: An Introduction to the Fine Structure of Cells and Tissues. 3a. ed. Philadelphia, Lea & Febiger, 1968.

Rhodin, J. A. G.: An Atlas of Ultrastructure. Philadelphia, W. B. Saunders, 1963.

(NOTA: el *Atlas* de Rhodin contiene una bibliografía más extensa acerca de la estructura fina de las células, tejidos y órganos.)

MEMBRANA CELULAR

Curtis, A. S. G.: The Cell Surface. Its Molecular Role in Morphogenesis. New York, Academic Press, 1967.
Dalton, A. J. y Haguenau, F. (dirs.): Ultrastructure in Biological Systems. vol. 4, The Membranes. New York, Academic Press, 1968.
Locke, M.: Cellular Membranes in Development. New York, Academis Press, 1964.
Maddy, A. H.: The chemical organization of the plasma membrane of animal cells. Int. Rev. Cytol., *20:*1, 1966.
Paul, J.: Cell Biology. London, Heinemann Educational Books, 1965.
Robertson, J. D.: Unit membranes. A review with recent new studies of experimental alterations and a new subunit in synaptic membranes. *En* Cell Membranes in Development. New York, Ronald Press, 1964.
Sjöstrand, F. S.: A comparison of plasma membrane, cytomembranes and mitochondreal membrane elements with respect to ultrastructural features. J. Ultrastruc. Res., *9:* 561, 1963.

CUBIERTA CELULAR

Bennett, H. S.: Morphological aspect of extracellular polysaccharides. J. Histochem. Cytochem., *11:*15, 1963.
Brandt, P. W. y Pappas, G. D.: An electron microscopic study of pinocytosis in amoeba. The surface attachment phase. J. Biophys. Biochem. Cytol., *8:*675, 1960.
Chambers, R.: The relation of the extraneous coats to the organization and permeability of cell membranes. Sympos. Quant. Biol. (Cold Spring Harbour), *8:*144, 1940.
Chambers, R. y Chambers, E. L.: Explorations into the Nature of the Living Cell. p. 33. Cambridge, Mass., Harvard University Press, 1961.
Gasic, G. y Berwick, L.: Hale stain for sialic acid containing mucins adaption to electron microscopy. J. Cell Biol., *19:*223, 1962.
Moscona, A.: Analysis of cell recombination in experimental synthesis of tissues in vitro. Symp. on Cell Differentation and Interaction. p. 64. Philadelphia, Wistar Institute, 1962.
Rambourg, A. y Leblond, C. P.: Electron microscopic observations on the carbohydrate rich cell coat present at the surface of cells in the rat. J. Cell Biol., *32:*27, 1967.
Rambourg, A., Neutra, M. y Leblond, C. P.: Presence of a "cell coat" rich in carbohydrate at the surface of all cells in the rat. Anat. Rec., *154:*41, 1966.
Revel, J. P. e Ito, S.: The surface components of cells. *En* Davis, B. D. y Warren, L. (dirs.): The specificity of Cell Surfaces. Englewood Cliffs, N. J., Prentice Hall, 1967.

BASOFILIA PLASMÁTICA —ERGASTOPLASMA— RIBOSOMAS Y POLIRRIBOSOMAS

Alfrey, V. G.: Nuclear ribosomes, messenger RNA and protein sinthesis. Exp. Cell Res., Supl., *9:*183, 1963.
Darnell, J. E., Jr.: Ribonucleic acids from animal cell. Bact. Rev., *32:*262, 1968.
Garnier, C.: Du rôle de l'ergastoplasme dans la sécrétion. J. Anat. Physiol., *26:*22, 1900.
Haguenau, F.: The ergastoplasm: its history, ultrastructure and biochemistry. Int. Rev. Cytol., *7:*425, 1958.
Howatson, A. F. y Ham, A. W.: Electron microscope study of sections of two rat liver tumors. Cancer Res., *15:*62, 1955.
Palade, G. E.: A small particulate component of the cytoplasm. J. Biophys. Biochem. Citol., *1:*59, 1955.
Rich, A.: Polyribosomes. Sci. Amer., *209:*44, 1963.
Stanners, C. P.: Polyribosomes of hamster cells; Transit Time measurements. Biophys. J., *8:*231, 1968.
Warner, J. R., Rich, A. y Hall, C. E.: Electron microscope studies of ribosomal clusters synthesizing hemoglobin. Science, *138:*1399, 1962.

RETÍCULO ENDOPLÁSMICO DE SUPERFICIE RUGOSA Y SÍNTESIS DE PROTEÍNA DESTINADA A SECRECIÓN

Anderson-Cedergren, E. y Karlsson, V.: Polyribosomal organization in intact intrafusal muscle fibers. J. Ultrastruct. Res., *19:*409, 1967.
Cotter, R. I., McPhie, P. y Gratzer, W. B.: Internal organization of the ribosome. Nature, *216:*864, 1967.
Leblond, C. P. y Warren, K. B.: The use of radioautography in investigating protein synthesis. New York, Academic Press, 1965.
Palade, G. E.: Studies on the endoplasmic reticulum. II. Simple disposition in cells in situ. J. Biophys. Biochem. Cytol., *1:*567, 1955.
———: Functional changes in the structure of cell components. *En* Hayashi, T. (dir.): Subcellular Particles. p. 64. New York, Ronald Press, 1959.
Palade, G. E. y Siekevitz, P.: Liver microsomes; an integrated morphological and biochemical study. J. Biophys. Biochem. Cytol., *2:*171, 1956.
Porter, K. R.: Electron microscopy of basophilic components of cytoplasm. J. Histochem. Cytochem., *2:*346, 1954.
Porter, K. R., Claude, A. y Fullam, E. F.: A study of tissue culture cells by electron microscopy. J. Exp. Med., *81:*233, 1945.
Warshawsky, H., Leblond, C. P. y Droz, B.: Synthesis and migration of proteins in the cells of exocrine pancreas as revealed by specific activity determination from radioautographs. J. Cell Biol., *16:*1, 1963.
Weiss, J. M.: The ergastoplasm: its fine structure and relation to protein synthesis as studied with the electron microscope in the pancreas of the Swiss albino mouse. J. Exp. Med., *98:*607, 1953.

RETÍCULO ENDOPLÁSMICO DE SUPERFICIE LISA

Christensen, A. K.: Fine structure of testicular interstitial cells in the guinea pig. J. Cell Biol., *26:*911, 1965.
Ito, S.: The endoplasmic reticulum of gastric parietal cells. J. Biophys. Biochem. Cytol., *11:*333, 1961.
Jones, A. L. y Fawcett, D. W.: Hypertrophy of the agranular reticulum in hamster liver induced by phenobarbital. J. Histochem. Cytochem., *24:*215, 1966.
Remmer, H. y Merker, H. J.: Effect of drugs on the information of smooth endoplasmic reticulum and drug metabolizing enzymes. Ann. N.Y. Acad. Sci., *123:*79, 1965.
Véase también Bibliografía general sobre Estructura fina.

APARATO DE GOLGI

Beams, H. W. y Kessel, R. G.: The Golgi apparatus: structure and function. Int. Rev. Cytol., *23:*209-276, 1968.
Neutra, M. y Leblond, C. P.: The Golgi apparatus and carbohydrates. Sci. Amer., febrero de 1969.
Whaley, W. G.: The Golgi apparatus. *En* Edward Biltar's Biological Basis of Medicine. New York, Academic Press, 1969.

LISOSOMAS

Abraham, R., Morris, M. y Smith, J.: Histochemistry of lysosomes in rat heart muscle. J. Histochem. Cytochem., *15:*596, 1967.
Allison, A.: Lysosomes and disease. Sci. Amer., *217:*62, 1967.

deDuve, C.: The lysosome. Sci. Amer., *208(5):*64, 1963.
deDuve, C. y Wattiaux, P.: Functions of Lysosomes. Annual Rev. Physiol., *28:*435, 1966.
deReuck, A. V. S. y Cameron, M. P. (dirs.): Lysosomes, Ciba Foundation Symposium. London, Churchill, 1963. (Esta publicación *contiene* artículos de deDuve, Novikoff y muchos otros.)
Gahan, P. B.: Histochemistry of lysosomes. Int. Rev. Cytol., *21:*1, 1967.
Gordon, G. B., Miller, L. R. y Bensch, K. G.: Studies on the intracellular digestive process in mammalian tissue culture cells. J. Cell Biol., *25:*41, 1965.
Novikoff, A. B. y Esner, E.: Cytolysomes and mitochondrial degeneration. J. Cell Biol., *15:*140, 1962.
Novikoff, A. B., Esner, E. y Quintana, N.: Golgi apparatus and lysosomes. Fed. Proc., *23:*1010, 1964.
Smith, R. E. y Farquahr, M. G.: Lysosome function in the regulation of the secretory process in cells of the anterior pituitary gland. J. Cell Biol., *31:*319, 1966.
Trump, B. F. y Ericsson, J. L. E.: Electron microscopic observations on the localization of acid phosphatase in mouse hepatic parenchymatous cells. Exper. Cell Res., *33:598, 1964.*

MITOCONDRIAS

Ball, E. G. y Joel, C. D.: The composition of the mitochondrial membrane in relation to its structure and function. Int. Rev. Cytol., *13:*99, 1962.
Bensley, R. R. y Hoerr, N.: The preparation and properties of mitochondria. Anat. Rec., *60:*449, 1934.
Chance, B. y Parsons, D. F.: Cytochrome function in relation to inner membrane structure of mitochondria. Science, *142:*1176, 1963.
Chance, B., Parsons, D. F. y Williams, G. R.: Cytochrome content of mitochondria stripped of inner membrane structure. Science, *143:*136, 1964.
Claude, A. y Fullam, E. F.: Electron microscope study of isolated mitochondria. J. Exp. Med., *81:*51, 1945.
Cowdry, E. G.: The mitochondrial constituents of protoplasm. Contrib. Embryol., *271:*39, 1918.
Fernandez Moran, H., Oda, T., Blair, P. V. y Green, D. R.: A macromolecular reapting unit of mitochondrial structure and function. J. Cell Biol., *22:*63, 1964.
Lehninger, A. L.: New York, W. A. Benjamin, 1964.
Luck, D. J. L. y Reich, E.: DNA in mitochondria of Neurospora crassa. Proc. Nat. Acad. Sci., *52:*931, 1964.
Nass, M. M. K., Nass, S. y Afzelius, B. A.: The general occurrence of mitochondrial DNA. Exper. Cell Res., *37:*516, 1965.
Palade, G. E.: An electron microscope study of the mitochondrial structure. J. Histochem. Cytochem., *1:*188, 1953.
———: The fine structure of mitochondria. Anat. Rec., *114:*427, 1952.
———: Functional changes in the structure of cell components. *En* Hayashi, T. (dir.): Subcellular Particles. p. 64. New York, Ronald Press, 1959.
Parsons, D. F.: Recent advances correlating structure and function in mitochondria. Int. Rev. Exp. Path., *4:*1, 1965.
Parsons, J. A. y Rustad, R. C.: The distribution of DNA among dividing mitochondria of Tetrahymena pyriformis. J. Cell Biol., *37:*683, 1968.
Peachey, L. D.: Electron microscope observations on the accumulation of divalent actions in intramitochondrial granules. J. Cell Biol., *20:*95, 1964.
Rouiller, C.: Physiological and morphological changes in mitochondrial morphology. Int. Rev. Cytol., *9:*1960.

PIGMENTOS

Björkerud, S.: Isolation of lipofuscin granules from bovine cardiac muscle. J. Ultrastr. Res. (Supl.), *5:*5, 1963.
Malkolf, D. y Strehler, B.: The ultrastructure of isolated and in situ human cardiac age pigment. J. Cell Biol., *16:*611, 1963.
Para melanina ver bibliografía del capítulo 23.

PARTE III

Tejidos del cuerpo

CAPITULO 8

Cuatro tejidos primarios: tejido epitelial

INTRODUCCION

Cuando un estudiante observa un corte desconocido, descubrir los tejidos que está viendo no requiere considerar muchas posibilidades sino solamente cuatro; si conoce bien las diferencias fundamentales entre los cuatro tipos básicos, puede decidir con facilidad cuál es el representado en la preparación. Ciertamente, cada uno de los cuatro tipos básicos tiene subtipos, pero la diferencia entre los subtipos y los tipos originales se comprenderá bien antes de empezar a estudiar los sistemas orgánicos mucho más tarde. Nunca se insistirá bastante en que lo principal para dominar la histología y la histopatología, es conocer perfectamente el carácter y el aspecto de los cuatro tejidos básicos.

Son los siguientes:
1. Tejido epitelial.
2. Tejido conectivo.
3. Tejido muscular.
4. Tejido nervioso.

TEJIDO EPITELIAL

Origen del término "epitelio". El término *epithelium* deriva de *epi* = sobre y *thele* = pezón o papila. Se empleó por primera vez para la membrana transparente que cubre los labios. Los pezones a los que se refiere el término son los pequeños pezones o papilas de tejido conectivo ricos en capilares que se proyectan en la membrana epitelial de los labios, y que originan el color rojo de los mismos, porque la sangre en los capilares de las papilas es visible a través del epitelio transparente.

Sentido más amplio del término. Epitelio acabó aplicándose a todas las membranas, tanto transparentes como opacas, que revisten y cubren superficies fuera o dentro del cuerpo. Señalemos aquí que los términos "recubre" y "reviste" no son sinónimos. Por ejemplo, una pelota de tenis está cubierta de fieltro, pero está revestida de caucho. Por lo tanto, se dice que el cuerpo está *cubierto* de epitelio, pero los conductos de la economía como el intestino o la tráquea están *revestidos* de epitelio. El matiz, de todas maneras, resulta más neto en inglés que en español.

Cuando se desarrolló el estudio microscópico, la palabra epitelio incluyó algo más que las membranas de cubierta y revestimiento, ya que los estudios embriológicos demostraron que durante el desarrollo las células de revestimiento epitelial y las membranas de revestimiento muchas veces crecían introduciéndose en el cuerpo, mucho más profundamente que las membranas, para formar estructuras denominadas glándulas. En el capítulo siguiente estudiaremos estas glándulas y su desarrollo. Por lo tanto, tenemos dos grandes divisiones del tejido epitelial:

1. Membranas de cubierta y revestimiento.
2. Glándulas que se desarrollan a partir de las membranas de cubierta y revestimiento.

Base para una definición de epitelio. La mayor parte del epitelio nace del ectodermo o del endodermo, cosa que resulta comprensible porque estas dos capas germinativas son, en cierto modo, membranas de cubierta y revestimiento del embrión en etapa temprana de su desarrollo. Pero no puede admitirse que el término *epitelio* implique necesariamente un origen ectodérmico o endodérmico, porque una proporción importante de epitelios del cuerpo (la mayor parte de los correspondientes al sistema urinario y genital, y los de la glándula suprarrenal) se desarrollan a partir de la capa germinativa me-

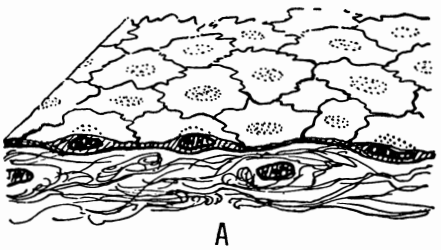

A
Plano simple

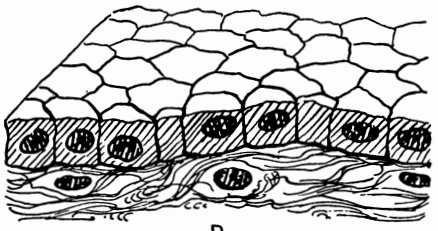

B
Cúbico simple

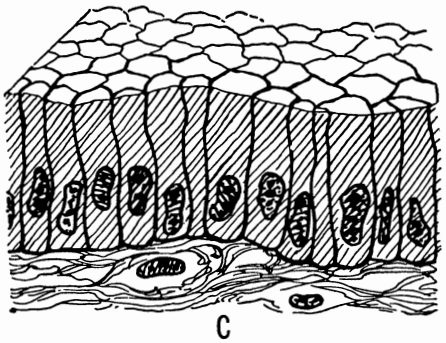

C
Cilíndrico simple

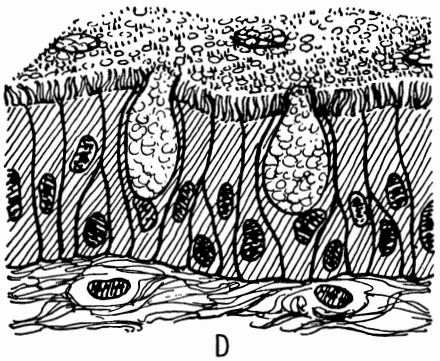

D
Cilíndrico seudoestratificado ciliado

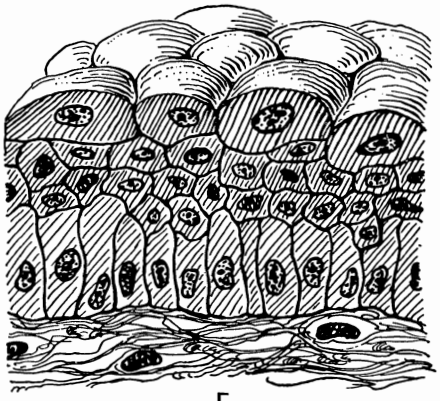

E
De transición

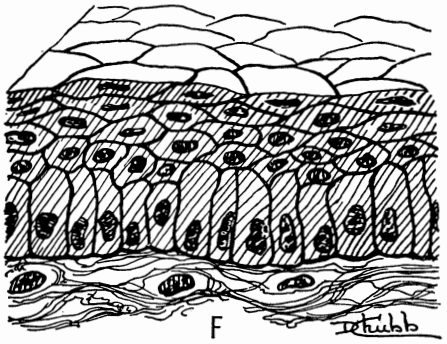

F
Plano estratificado
(no queratinizado)

FIG. 8-1. Esquemas que representan en tres dimensiones los diferentes tipos de membranas epiteliales que se observan en superficies húmedas.

dia, el mesodermo. Por lo tanto, el término *epitelio* se define por su morfología y no por su embriología. Un tejido se llama epitelio por su estructura microscópica, su posición y, hasta cierto punto, su función. Pero son tales las inconsistencias de la terminología que, dicho lo anterior, hemos de aclarar inmediatamente que hay dos excepciones importantes a la regla.

Excepciones a la regla: endotelio y mesotelio. Las membranas celulares que revisten los vasos de los sistemas sanguíneo y linfático no reciben el nombre de epitelio sino de *endotelio,* y la

membrana celular que reviste las grandes cavidades corporales y que cubre los órganos que se proyectan en estas cavidades recibe el nombre de *mesotelio*. Estructuralmente tanto el endotelio como el mesotelio son ejemplos típicos de un tipo de epitelio que pronto describiremos, el denominado epitelio plano o escamoso simple. Pero no suele llamarse epitelio. Una explicación superficial de que tengan un nombre que no es el de epitelio sería que ambos se desarrollan a partir de la capa germinativa media —pero hacen lo mismo muchos otros epitelios; por lo tanto, este motivo por sí solo no basta. Es más bien el hecho de que nunca olvidan su herencia celular. Se desarrollan junto con diversos otros tipos de células de tejido conectivo a partir de lo que se denominan células mesenquimatosas, según describiremos en detalle en los capítulos 10 y 11. Pero persisten estrechamente relacionados con otras células del tejido conectivo aunque adopten la forma epitelial. Esta estrecha relación se observa en condiciones patológicas. Hay muchos datos indicadores de que en determinadas condiciones las células endoteliales pueden actuar como fibroblastos y producir substancia intercelular. Además, cuando se desarrollan tumores a partir de ellas, tales tumores se parecen a los tumores que se desarrollan en el tejido conectivo, y tienen la misma conducta que ellos, más que la de los originados en células epiteliales. De hecho, se clasifican como tumores nacidos en células conectivas y no como tumores que se desarrollen partiendo de células epiteliales. Probablemente porque las células endoteliales y mesoteliales en condiciones patológicas manifiesten su relación persistente y estrecha con las células del tejidos conectivo son una excepción a la regla según la cual un tejido se llama epitelio por su morfología.

Membranas epiteliales de cubierta y de revestimiento

Algunas características que tienen en común las membranas epiteliales. Las membranas epiteliales están formadas totalmente de células; en la figura 8-1 se observan varios tipos de epitelio que describiremos más tarde. Las células están unas junto a otras tan estrechamente (por medio de lo que describiremos más tarde en este mismo capítulo) que las membranas epiteliales siguen unidas cuando se desprenden, como ocurre, por ejemplo, al formarse una vesícula o una ampolla a consecuencia de una quemadura ligera.

Las membranas epiteliales por sí mismas no tienen capilares. Por lo tanto, las células de las membranas capilares han de obtener su nutrición por vía de los líquidos tisulares desde los capilares del tejido conectivo (ver la fig. 10-3). Siempre hay líquido tisular por debajo de la membrana epitelial.

Como el epitelio está formado solamente de células, las membranas epiteliales, aunque continuas, no son muy resistentes. En general, están firmemente unidas al tejido conectivo que les presta sostén. La fijación de la membrana epitelial al tejido conectivo se facilita por el hecho de que generalmente entre membrana epitelial y tejido conectivo subyacente hay una capa muy delgada de material inerte denominado *membrana basal* (M.B. en la fig. 8-2 y la fig. 10-9), que, si bien es muy permeable, tiene función adhesiva. Las membranas basales son sintetizadas junto con el epitelio y el tejido

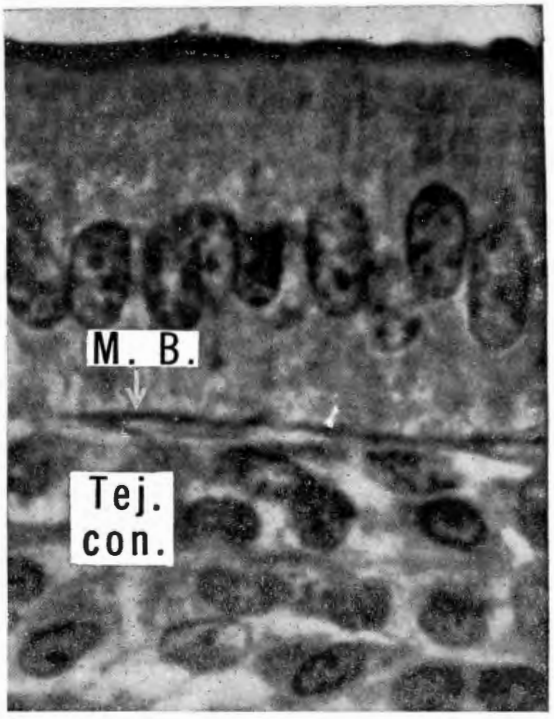

FIG. 8-2. Microfotografía de un corte de epitelio de intestino de ratón, teñido por el método PA-Schiff. El moco en las superficies libres de la célula se tiñe con este método, al igual que la membrana basal (M.B.) que se observa entre las bases de las células epiteliales y el tejido conectivo (tej. con.) sobre el cual descansa la membrana epitelial.

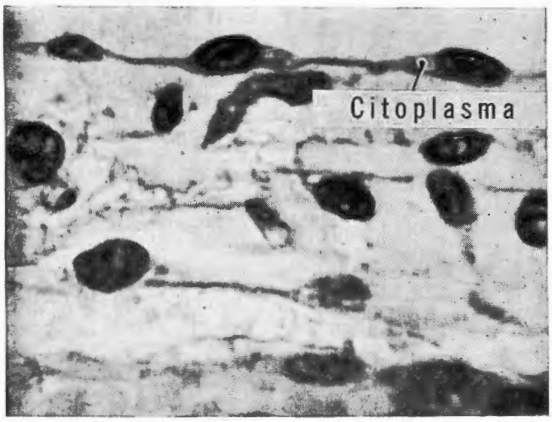

FIG. 8-3. El epitelio plano simple se halla en la parte alta y atraviesa de un lado a otro. Se observa así en cortes perpendiculares a su superficie plana. Obsérvese cómo los núcleos hacen prominencia y constituyen pequeños montículos en la superficie libre, y que el citoplasma es muy delgado.

conectivo; se describirán y se verán en detalle en relación con este último.

Todas las membranas epiteliales sufren cierto grado de desgaste, lo cual hace que constantemente pierdan células. Para substituir las perdidas, hay una buena proporción de mitosis que puede observarse en las membranas epiteliales. Otra forma de decirlo es que existe un recambio considerable de población celular en las membranas epiteliales. El tema será expuesto en detalle en relación con las membranas epiteliales específicas. Por ahora baste decir que las imágenes de mitosis de la figura 6-8 son ejemplos de mitosis que ocurren en células de una membrana epitelial con espesor de una célula.

Algunas diferencias básicas de membranas epiteliales que explican la terminología empleada para ellas. Las funciones ejercidas por algunas membranas epiteliales sólo requieren (y de hecho sólo podían efectuarse eficazmente así) una membrana que conste de una sola capa de células. Tal membrana recibe el nombre de *epitelio simple* (*A, B* y *C* en la fig. 8-1). Otras membranas epiteliales han de tener espesor de dos o tres células; estas se denominan membranas epiteliales *estratificadas* (por ejemplo, *F* en la fig. 8-1). Hay todavía otro tipo, denominado *seudoestratificada;* más tarde lo describiremos.

Existe, además, una importante diferencia entre las membranas epiteliales de las superficies secas y las de las superficies húmedas. Las membranas presentes en superficies secas son todas estratificadas, y sus células más superficiales se convierten en un material proteínico resistente e impermeable denominado *queratina.* Por debajo de esta capa de queratina, las células más profundas de la membrana epitelial pueden hallarse en un medio líquido. Si no fuera por la queratina, las células de la parte epitelial de la piel se secarían y morirían; sin queratina, las células más profundas de la parte epitelial de la piel no podrían conservarse en un medio líquido. El proceso de queratinización será descrito más tarde en este mismo capítulo.

Finalmente, la terminología utilizada para las membranas epiteliales se refiere, en parte, a la forma de las células existentes en cada una de ellas. La forma más rápida de describirla es indicando los diversos posibles tipos de epitelios que se descubren en superficies húmedas, porque es en superficies húmedas donde se descubren la mayor parte de tipos de epitelio. Después consideraremos detalladamente el tipo de epitelio que se observa en superficies secas, y el proceso de queratinización.

TIPOS DE EPITELIO QUE SE ENCUENTRAN EN LAS SUPERFICIES HUMEDAS

Epitelio plano (escamoso) simple. El plano o escamoso está formado por una sola capa de células *delgadas* y *aplanadas,* de forma irregular, que se adaptan perfectamente unas con otras y tienen los bordes unidos por substancia cementosa constituyendo una fina membrana delgada (véase la fig. 8-1, *A,* para una imagen en tres dimensiones). Si no es demasiado delgado, en cortes perpendiculares a la superficie aparece como en la figura 8-3. Si es muy delgado, el citoplasma no resulta visible; sólo pueden observarse los núcleos aplanados distribuidos irregularmente en toda la superficie. El epitelio plano simple está adaptado para funciones de diálisis o filtración. No es adecuado para resistir al frotamiento. Endotelio y mesotelio, como ya indicamos, son morfológicamente epitelio plano simple. El epitelio escamoso o plano simple delgado presente en los espacios aéreos, que los reviste en el pulmón, es tan delgado que su citoplasma no puede verse en cortes teñidos con H y E y observados con microscopio de luz. Resulta difícil sugerir ejemplos de este tipo de membrana, aparte del endotelio y del mesotelio, que el estudiante pueda descubrir y estudiar fácilmente con microscopio de luz. La microfotografía de la figura 8-3 se obtuvo de la parte baja de la rama descendente del asa

de Henle en el riñón. Quizá el estudiante haga bien posponiendo la búsqueda de epitelio plano simple hasta que haya estudiado el riñón.

Epitelio cúbico simple. Presenta aspecto algo más grueso que el plano simple (fig. 8-1, *B)*. Se halla en pocos lugares del organismo; para el estudiante quizá el ejemplo más fácil sea un corte de ovario de animal adulto (no viejo), que constituye la cubierta de este órgano. Las células del epitelio cúbico simple no son verdaderos cubos, como puede verse en la figura 8-1, *B;* el nombre se refiere al aspecto de las células cuando se han cortado perpendicularmente a la superficie que recubren.

Epitelio cilíndrico simple y formas diversas como modifican su estructura para cubrir funciones especiales. Hay varios subtipos de epitelio cilíndrico simple. Vamos a describirlos. La estructura básica de todos los tipos de epitelio cilíndrico simple es similar, por cuanto las células son más altas que anchas y están unidas lado con lado, y los núcleos dispuestos hacia la base. Vistos en corte (fig. 8-1, *C)* las células del epitelio cilíndrico simple tienden a presentar forma hexagonal, lo cual permite que se adapten bien unas a otras en todos sus lados.

Hay algunos ejemplos de epitelio cilíndrico simple en el cuerpo que aparecen como cabe esperar según la descripción hecha del plan básico. Sin embargo, estos ejemplos no son frecuentes; sólo se descubren en lugares donde la función principal del epitelio cilíndrico simple es brindar protección a lo largo de algunas superficies húmedas, sin intervenir en forma importante en actividades secretorias ni de sostén. En tal epitelio las células se parecen mucho unas a otras, su citoplasma es de textura uniforme, y se tiñe ligeramente en cortes preparados con H y E. Un lugar para descubrir epitelio de este tipo es el revestimiento de conductos glandulares de mediano calibre.

Sin embargo, la mayor parte del epitelio cilíndrico simple se modifica para efectuar, además de función protectora, funciones de secreción o de absorción. Veamos algunos ejemplos.

En primer lugar, en un tipo de epitelio cilíndrico simple todas las células están especializadas para secretar moco; por lo tanto, todas las células de tal membrana son iguales. Dos lugares donde se descubre este tipo de epitelio son los siguientes: 1) la superficie del estómago, y 2) la superficie del conducto cervical. Ambos se describirán cuando se estudien los órganos correspondientes. En cortes teñidos con H y E el citoplasma de todas las células de una membrana epitelial de este tipo se tiñe en forma muy similar (fig. 8-4). Como la mayor parte del citoplasma de todas las células de una membrana de este tipo está repleto de glóbulos de moco rodeados de membrana destinados a secreción en el extremo libre de la célula, y como los glóbulos de moco no se tiñen bien con H y E, el citoplasma superficial con relación al núcleo de las células del epitelio cilíndrico simple de este tipo aparece en un corte de H y E pálido y vacuolado (fig. 8-4). Con la técnica de PA-Schiff el citoplasma se tiñe en forma parecida a como lo hacen las células caliciformes. De hecho, cada célula de una membrana de este tipo es muy similar a una célula caliciforme, excepto por cuanto no adopta la forma de cáliz, ya que todas las células son iguales, y por lo tanto no hay la posibilidad de que hagan prominencia.

Epitelio cilíndrico simple formado de ambos tipos de células, secretorias y absorbentes. El epitelio de este tipo tiene enorme importancia; por ejemplo, reviste el intestino delgado. Constituye una buena disposición que esta membrana epitelial esté formada por una mezcla de células, algunas que secretan moco y algunas que absorben los productos de digestión, porque si hay que lograr una buena absorción, la membrana sólo puede tener espesor de una célula, y como esta membrana se halla sometida a intenso desgaste, ayuda el tener su superficie revestida de moco, que es una substancia viscosa protectora. Como las células especializadas para la absorción están dispersas entre células caliciformes secretorias de moco, especializadas para ello, hay un número suficiente de células caliciformes para proporcionar una cubierta pro-

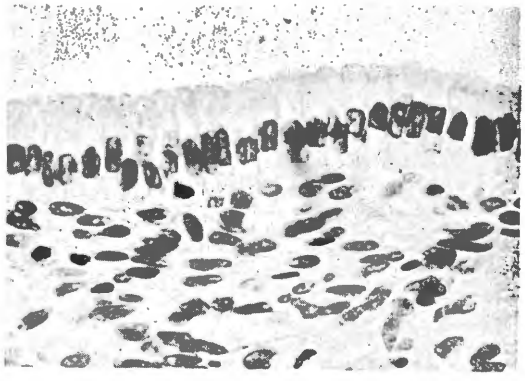

FIG. 8-4. Microfotografía de epitelio cilíndrico secretor, en el cual todas las células son iguales. Conducto cervical.

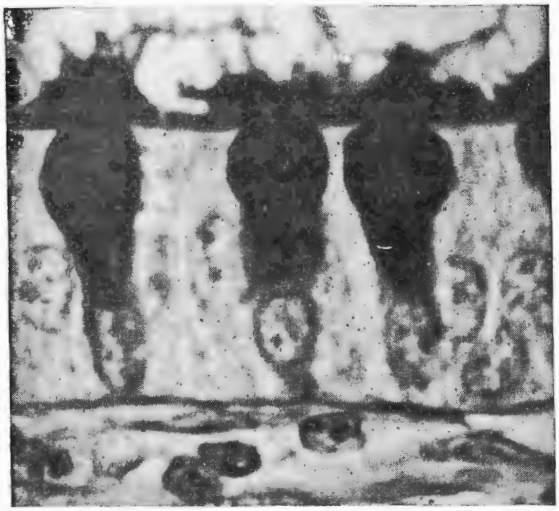

FIG. 8-5. Epitelio intestinal de ratón, teñido con la técnica de PA-Schiff. Se observan tres células caliciformes; su secreción fluye sobre la superficie libre de células vecinas. También puede verse la membrana basal.

tectora sobre toda la superficie interna de la membrana, según puede verse en el preparado de PA-Schiff de la figura 8-5.

Células caliciformes. Las células caliciformes, con su contenido mucoso teñido según la técnica de PA-Schiff, se observan en la figura 8-5. El primer punto a señalar es que donde hay células secretorias de moco dispersas entre otros tipos de células —en este caso, células absorbentes— una célula secretoria de moco puede adoptar la forma de cáliz porque la parte de la misma que está repleta de vesículas membranosas llenas de moco puede dilatarse adoptando forma de copa, ya que puede desplazar al citoplasma de la célula absorbente vecina.

Los núcleos de las células caliciformes, según puede verse en la figura 8-5, se hallan en las porciones estrechas en forma de tallo de dichas células, cerca de sus bases.

Estructura fina. Como puede verse en la parte derecha de la figura 8-6, que ilustra la estructura fina de una célula caliciforme observada en corte, hay un retículo endoplásmico de su-

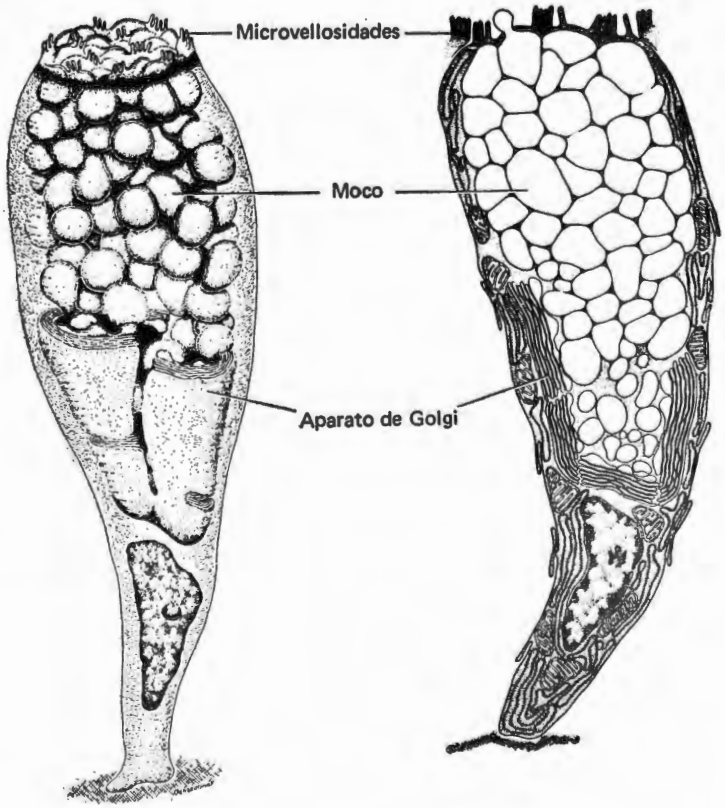

FIG. 8-6. Dibujos para ilustrar la estructura fina de las células caliciformes. (Preparación cortesía de C. P. Leblond.)

perficie rugosa por debajo del núcleo y alrededor del mismo. Hay también a este nivel unas cuantas mitocondrias. En localización superficial con relación al núcleo están pilas de sáculos de Golgi; éstas también se extienden hasta aproximadamente mitad de camino, hacia la parte alta de la célula, pero están distribuidas en la parte periférica más o menos tubular de la misma. En la parte de la célula que rodean, hay glóbulos de glucoproteína rodeados de membrana (véanse ambas imágenes en la figura 8-6). Cuando estos glóbulos son impulsados hacia la parte alta de la célula, pueden establecer coalescencia unos con otros e ir aumentando de volumen. Estos glóbulos rodeados de membrana, glóbulos de glucoproteína (moco), probablemente nazcan de protrusiones de la cara madura de las pilas de Golgi, como vesículas secretorias. Según se describió en el capítulo 7, el componente proteínico de la glucoproteína es sintetizado en el retículo endoplásmico de superficie rugosa en la base de las células, y el componente carbohidrato de la glucoproteína se añade en el aparato de Golgi.

Hay unas cuantas microvellosidades (que pronto vamos a describir) en la membrana celular en la superficie entre lugares donde salen glóbulos de moco rodeados de membrana. No sabemos con seguridad si la membrana celular persiste intacta cuando los glóbulos de moco son impulsados a través de ella.

Células de absorción, bordes estriados y microvellosidades. En un corte bien teñido con H y E, se observa que las células de absorción que ocupan las zonas entre las células caliciformes del epitelio cilíndrico simple del intestino están cubiertas de una delgada capa de cierto material de índice de refracción diferente del que tiene el citoplasma subyacente (fig. 8-14). Cuando se observó por primera vez hace años, esta capa superficial sobre las células de absorción se creyó que era del tipo de una cutícula protectora. Sin embargo, al mejorar los métodos de estudio resultó posible, empleando el microscopio de luz, demostrar la presencia de finas estriaciones, aproximadamente paralelas a los ejes largos de las células subyacentes a este borde; por esto se denominó *borde estriado.* Cuando los métodos para obtener cortes delgados mejoraron al punto de poderse estudiar este borde con el ME, Granger y Baker, y Dalton comprobaron que el aspecto estriado depende de que el citoplasma a nivel de la superficie libre de las células estaba dispuesto en proyecciones digitiformes múltiples vecinas y muy pequeñas; estos son las denominadas microvellosidades (fig. 8-7).

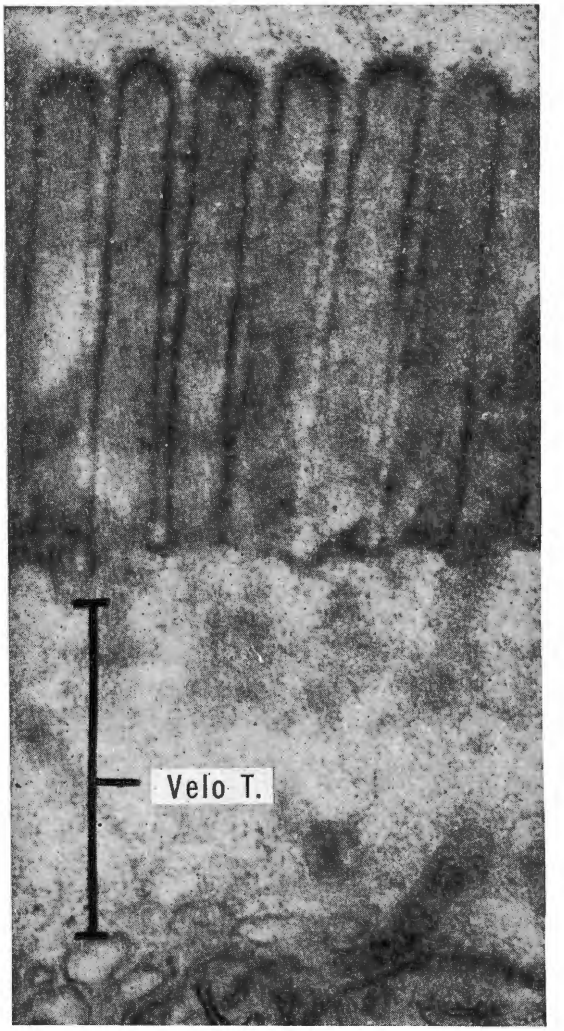

FIG. 8-7. Micrografía electrónica (× 52 000) de un corte de intestino de ratón que muestra microvellosidades proyectándose desde la superficie de células de absorción. El velo terminal también se observa netamente. (Preparación de A. F. Howatson.)

Cada microvellosidad tiene de 80 a 100 milimicras de diámetro, y algo más de media micra de longitud. Cada una está cubierta por membrana celular y tiene un núcleo de citoplasma continuo con el citoplasma de la parte principal de la célula. El citoplasma del núcleo parece algo más denso que el citoplasma en conjunto, y el citoplasma más denso de los núcleos de las vellosidades puede observarse que es filamentoso y se extiende a la región de la membrana

terminal (como se indica en la fig. 8-8), que también tiene un contenido filamentoso, como vamos a ver.

Estas vellosidades tienen por fin aumentar la superficie a través de la cual puede producirse absorción. Granger y Baker han estimado que una sola célula puede tener 3 000 microvellosidades y que en un milímetro cuadrado de revestimiento intestinal puede haber 200 000 000 de microvellosidades. Se observan en muchos tipos de células que no tienen funciones de absorción; por lo tanto, probablemente también tengan otras.

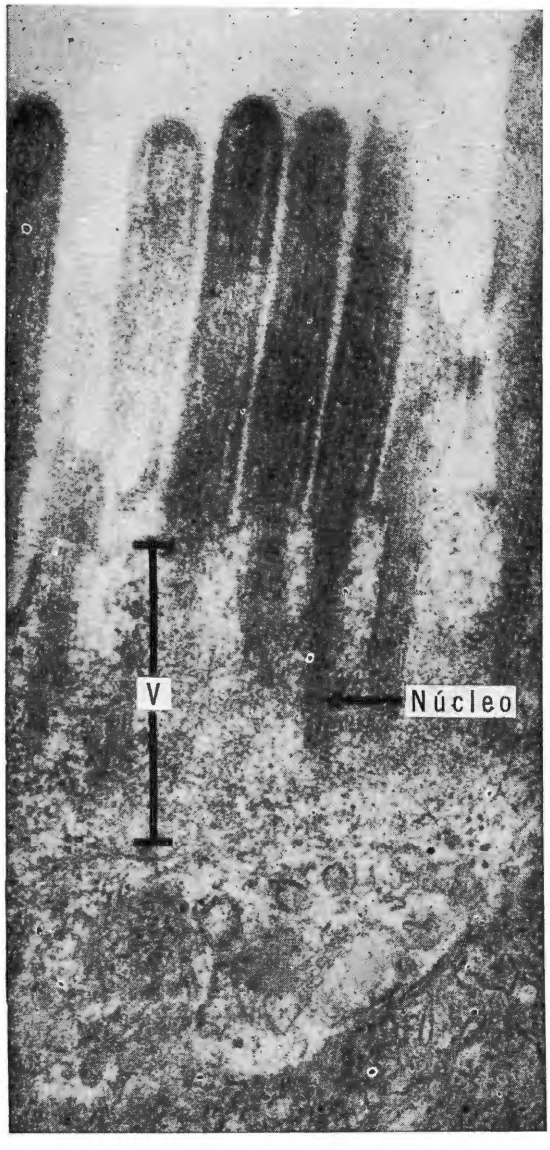

FIG. 8-8. Micrografía electrónica (× 52 000) de un corte de epitelio intestinal de ratón mostrando microvellosidades y sus núcleos de material fibrilar, que aquí se observa se extienden en la región del velo celular. (Preparación de A. F. Howatson.)

ESTRUCTURAS Y FACTORES QUE INTERVIENEN CONSERVANDO UNIDAS LAS CELULAS EPITELIALES DE UNA MEMBRANA

Para estudiar cómo se conservan unidas las células epiteliales, probablemente el mejor ejemplo que pueda emplearse es el epitelio cilíndrico simple, ya que ilustra todas las estructuras y factores que se descubren en otros tipos de epitelio. Vamos a ocuparnos de las estructuras que intervienen para conservar juntas células absorbentes adyacentes.

Complejos de unión. La membrana epitelial que reviste el intestino representa una barrera entre el contenido del intestino y el medio interno del cuerpo. El contenido del intestino es exterior con relación al cuerpo, y tiene gran importancia el hecho de que sólo algunas de las substancias presentes en el intestino sean absorbidas y que otras no puedan penetrar en la economía. La capacidad de seleccionar y excluir es propiedad que corresponde a las células epiteliales. Por lo tanto, tiene gran importancia que no se produzcan separaciones entre las células de la capa única que constituye la membrana. Una separación iniciada entre los bordes libres de células vecinas pudiera pronto hacerse completa, ya que actuaría como una cuña introducida en un leño para abrirlo. Por lo tanto, importa que exista la *adherencia más estrecha entre las células epiteliales a nivel de sus bordes libres.*

En un tiempo se creía que la adhesión entre ellas a este nivel la proporcionaba una substancia especial de cemento situada entre sus bordes libres en eversión, de la misma manera como se pone cal entre los bordes externos de las planchas de un bote de madera. La comprobación de las barras de substancias *de cemento* existentes en estos lugares se estableció al descubrir que estos lugares se teñían fuertemente con algunos colorantes (fig. 8-9). Recientemente, la estructura fina de las uniones entre los bordes de células epiteliales contiguas se ha podido resolver suficientemente con el ME para comprobar que en lugar de existir hendiduras llenas de cemento (barras terminales) entre los bordes libres de células contiguas, las

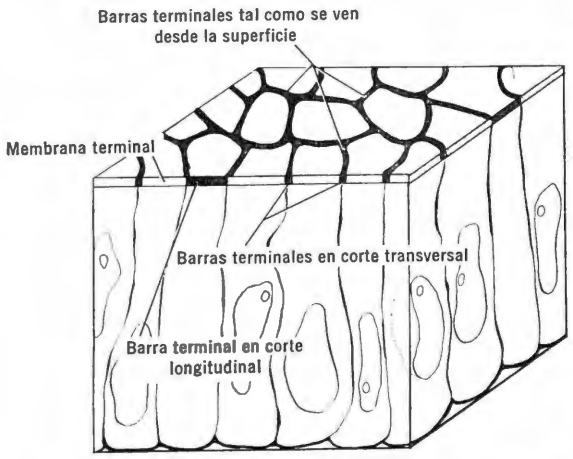

FIG. 8-9. Esquema para ilustrar unas pocas células epiteliales cilíndricas, y los aspectos que originaron el concepto de barras terminales de substancia de cemento entre los bordes libres de células contiguas.

membranas de las células contiguas en realidad se funden a este nivel y las barras terminales, como se imaginaron inicialmente, no existen. Este hecho, y otras características de los dispositivos que mantienen unidas las células juntas cerca de sus bordes libres, han sido descritos por Farquhar y Palade con el nombre de complejos de unión.

Los complejos de unión tienen tres segmentos que se suceden unos a otros pasando desde los bordes libres de las células hacia sus bases. El primer segmento, el más superficial, ha recibido por Farquhar y Palade el nombre de *zónula ocluyente* o de *unión estrecha* (fig. 8-10). Como ya hemos dicho en el capítulo anterior, la membrana celular tiene tres capas (dos obscuras con una capa más clara intermedia). En la zónula ocluyente las capas externas de las membranas celulares de dos células contiguas se funden, constituyendo lo que aparece en una micrografía como una línea única bastante obscura. Esta línea obscura única puede observarse bien en la figura 8-11, que es una micrografía electrónica tomada con casi un cuarto de millón de diámetros. A cada lado de la línea obscura única que se ve en la parte central de la zónula ocluyente hay una línea más clara; estas líneas más claras representan las capas medias de las respectivas membranas celulares de las células contiguas. Las líneas obscuras que se observan por fuera (citoplásmicas) representan las capas internas de las membranas celulares de las dos células contiguas.

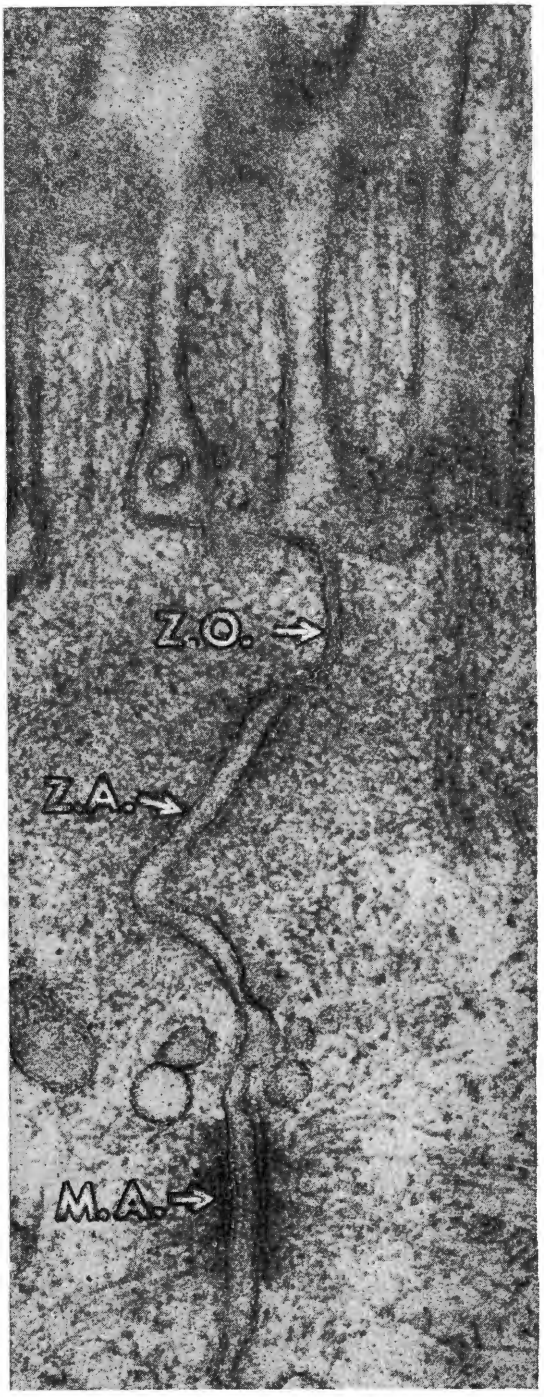

FIG. 8-10. Micrografía electrónica del complejo de unión entre dos células de intestino de rata, mostrando zonula occludens (Z.O.), zonula adhaerens (Z.A.), y macula adhaerens (M.A.). (Tomado de Farquhar, M. G. y Palade, G. E.: J. Cell Biol., *17:* 375.)

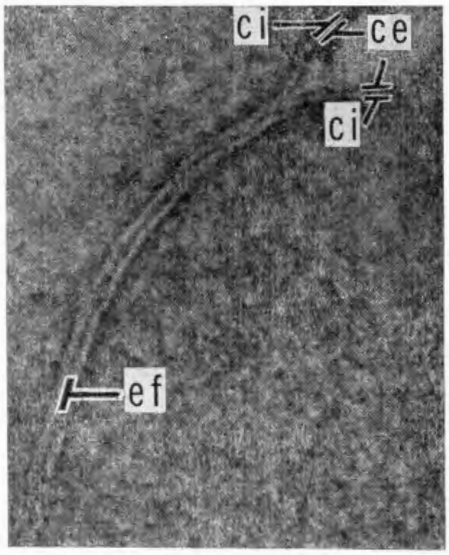

FIG. 8-11. Micrografía electrónica (× 230 000) de un corte a través de la zónula ocluyente de un complejo de unión entre dos células de mucosa gástrica. La línea de fusión entre las capas externas de las membranas celulares de las dos células se ha señalado con ef; constituye una línea obscura continua a lo largo de esta porción del complejo. Cerca de la parte alta de la ilustración las membranas celulares de las dos células divergen. La capa externa de la membrana celular de cada elemento se ha señalado ce, y la interna ci. (Farquhar, M. G. y Palade, G. E.: J. Cell Biol., *17*:375.)

En consecuencia, en el lugar más importante para lograr una unión fuerte y eficaz entre células vecinas, donde se creía que había barras terminales, las membranas celulares de células contiguas están fusionadas.

Vamos a describir ahora otra función de esta unión estrecha. Recuérdese que hay una diferencia de potencial eléctrico entre los dos lados de una membrana celular, y que ello resulta posible por las cualidades dieléctricas de la membrana celular. Además, el equilibrio de iones entre los dos lados de la membrana normal es tal que conserva una diferencia de potencial entre uno y otro lados. Se ha comprobado que a nivel de las uniones que estamos estudiando las membranas fusionadas no actúan como barreras para el potencial eléctrico o el equilibrio iónico; por lo tanto, las células unidas por estas uniones estrechas actúan, en cuanto a sus cargas eléctricas, como si formaran una sola célula gigante, cuyo exterior estaría representado por la membrana celular que cubre todas las partes de todas las células del grupo, excepto en lugares donde las membranas celulares se funden para constituir uniones estrechas.

El segundo componente del complejo de unión, generalmente en localización más profunda, recibió por Farquhar y Palade el nombre de *zonula adhaerens*. Aquí las membranas de las células vecinas no están fusionadas. De hecho, están ligeramente separadas por un espacio de aproximadamente 200 Å, lleno de un material homogéneo de baja densidad electrónica que vamos a estudiar luego (fig. 8-10). El material fibrilar del velo terminal de cada una de las células contiguas parece estar condensado a lo largo de la superficie interna de la parte de la membrana celular de cada célula que participa formando esta parte del complejo.

Las dos primeras secciones del complejo de unión reciben el nombre de *zónulas* porque rodean células (zónula significa una pequeña banda, cinturón o algo que rodea). Al paso que los dos primeros segmentos del complejo de unión son constantes, no lo es el tercero, formado por desmosomas frecuentemente existentes por debajo de la zónula adherente. Estos han recibido el nombre de *mácula adherente* porque no forman una estructura continua alrededor de cada célula sino que están dispuestas al azar (*mácula* = mancha), aquí y allá, alrededor de las células; más frecuentemente se llaman desmosomas. Como los desmosomas intervienen estableciendo la conexión de diversos tipos de células en el cuerpo, vamos a describirlos ahora por separado.

Desmosomas. Esta palabra (proveniente de *desmos* = unión, fijación, y *soma* = cuerpo) ha salido de una obscuridad relativa al empleo común gracias a los estudios efectuados con ME sobre las fijaciones intercelulares. Estos estudios han demostrado que hay pequeños cuerpos, generalmente dispersos a lo largo de membranas celulares vecinas de células contiguas (figura 8-10, *M.A.*), destinados a mantener las células estrechamente unidas. Con el microscopio de luz y empleando técnicas especiales de tinción pudieron observarse puntos obscuros en algunos de los lugares donde actualmente se identifican los desmosomas con ME; de hecho, durante años los aspectos observados con el microscopio de luz en el epitelio plano estratificado (e ilustrados en la fig. 23-4) se interpretaron como indicando que en los lugares donde las células epiteliales estaban adheridas entre sí, delgadas fibrillas (tonofibrillas) cruzaban del citoplasma de una célula al de la vecina. Sin embargo, el



FIG. 8-12. Micrografía electrónica (× 114 000) de la unión de dos células del estrato espinoso del epitelio de paladar humano, que muestra desmosomas y uniones estrechas entre la membrana de la célula de la derecha y la de la célula de la izquierda, que se juntan en zigzag.

En la parte alta se observa un desmosoma voluminoso (D). En su extremo izquierdo, las dos membranas celulares que se reúnen divergen y sólo puede observarse la membrana de la célula de la derecha. Tanto la capa externa (ol) como la interna (il) de esta membrana celular son manifiestas. Después de hacer una vuelta en horquilla, la capa interna continúa en una de las líneas que se observan dentro del desmosoma (olD). En forma similar la capa interna se continúa con otra línea (ilD) inmediatamente vecina de una banda gruesa de material citoplásmico, la placa de fijación (P). Haces de tonofilamentos formando tonofibrillas (T) parecen conectar la placa de fijación a cada lado del desmosoma. A mitad del desmosoma, puede observarse una línea central paralela a las capas interna y externa de la membrana celular, la línea intermedia (In). Esta línea está situada en el centro del espacio intercelular.

Siguiendo más allá del desmosoma de izquierda a derecha, las membranas celulares se fusionan formando una unión estrecha, que no resulta netamente visible debido al plano de sección. Luego la membrana gira de nuevo hacia la izquierda y forma un tercer desmosoma. Después de otra vuelta en horquilla gira hacia abajo y a la derecha; las membranas convergen y se fusionan una vez más para formar una segunda unión estrecha *(abajo, centro)*. La unión estrecha se caracteriza por las dos líneas paralelas más gruesas que representan las capas internas (ilt) y una línea de fusión central más delgada (f) que muestra las dos capas externas fundidas de las membranas celulares vecinas. Fijación de osmio. (Wilgram, G. F. y Weinstock, A.: Arch. Derm., *94*:456, 1966.)

ME ha enseñado que en estos lugares no hay continuidad citoplásmica entre células vecinas; vamos a describir lo que se observa con el ME.

En un desmosoma las membranas celulares de células vecinas ni se funden ni entran en contacto directo una con otra. Además, si se observa un desmosoma en cortes obtenidos en ángulo recto con el plano de las membranas celulares vecinas, se comprueba como puede verse en la figura 8-12, la presencia de delgadas líneas paralelas obscuras, con líneas más claras entre ellas. Además, a cada lado hay una línea obscura más gruesa, y, más por fuera todavía, a cada lado, buena cantidad de material fibrilar obscuro. Vamos a describir lo que parece explicar estos diversos aspectos.

Las membranas de dos células contiguas no entran en contacto directo a nivel de un desmosoma; están separadas y conectadas por un material de baja densidad electrónica, excepto por una línea obscura a mitad del mismo; la línea obscura sigue paralelamente a las membranas celulares que se hallan a cada lado y se denomina línea *intermedia.* A cada lado de la línea intermedia, entre ella y la capa externa de la membrana celular de la célula del lado correspondiente, está una capa de baja densidad electrónica. La línea intermedia obscura, que en realidad es una capa delgada, probablemente represente la substancia de las cubiertas celulares de las dos células que están en contacto a nivel de un desmosoma. La explicación de la capa de baja densidad electrónica situada a cada lado de la línea intermedia no se conoce; puede

FIG. 8-12, *A*. Micrografía electrónica (× 23 000). Esta no es la imagen de un corte; se trata del equivalente de una vista de la superficie relativamente plana de una célula epitelial obtenida por raspado de la superficie interna del carrillo humano. Se obtuvo de manera que las partes elevadas aparecen claras y las más deprimidas se ven de color más obscuro. La parte ligeramente elevada que atraviesa el campo representa las mitades de desmosomas que pertenecían a esta célula y que se separaron de las mitades de desmosoma pertenecientes a la célula a la cual estaba unida antes de producirse el desprendimiento. Esta ilustración demuestra cuán numerosos son los desmosomas a nivel de la superficie de una célula plana de un epitelio plano estratificado, y demuestra también que los desmosomas son mucho más largos de lo que podría pensarse estudiando cortes delgados. (Preparación cortesía de R. C. Buck.) Para quienes se interesen en el método utilizado en este tipo de fotografía, damos una nota al pie.*

* Esta ilustración es una micrografía electrónica de lo que se llama una réplica de sombreado. Se preparó como sigue: la superficie de la célula obtenida del carrillo se revistió de una capa muy delgada de un material resistente que se adapta a todos los contornos de las superficies. Luego se digiere la célula dejando un delgado revestimiento de material resistente, que ahora es un molde de la superficie de la célula. Se manda un haz de moléculas de densidad electrónica elevada contra la superficie del molde en ángulo agudo. Como esta dispersión se efectúa desde un ángulo, las partes altas reciben un revestimiento más grueso de moléculas de gran densidad electrónica, y las partes más bajas obtienen un revestimiento mucho más elevado o ninguno. El molde de la superficie así tratada se fotografía ahora con microscopio electrónico. Los puntos altos, con su depósito mayor de material denso en electrones, se observa de manera que el negativo expuesto por debajo de estos puntos altos, cuando se revela, queda claro, y los puntos en la parte más bajada quedan obscuros. Por lo tanto, cuando se hace la impresión los puntos altos quedan impresos en obscuro, y los puntos bajos en tono claro; para obtener la imagen verdadera con los puntos claros arriba es necesario invertir la fotografía, en la forma que aquí se presenta.

representar alguna modificación y engrosamiento del material de revestimiento celular, o puede ser algo diferente.

A cada lado de la estructura que acabamos de describir existe una capa obscura, es la capa externa (hojuela) de la membrana celular de la célula que está en dicho lado. Más hacia afuera, a cada lado está una capa clara, la capa media (hojuela) de la membrana celular de la célula en el lado correspondiente, y más hacia afuera una capa obscura gruesa. Esta última en cada caso depende en parte de la capa interna de la membrana celular de la célula del lado correspondiente, y también, en parte, de una condensación de material rico en electrones en el lado citoplásmico de la membrana celular. La línea obscura *gruesa* así producida a este nivel en una desmosoma se denomina *placa de fijación*. Desde ella haces de filamentos del velo celular (que vamos a describir) se extienden penetrando en el citoplasma. Los haces que son suficientemente grandes para poderse observar con el microscopio de luz cuando son teñidos adecuadamente pueden denominarse *tonofibrillas*.

El número y la longitud de los desmosomas a nivel de la superficie de una célula epitelial plana pueden mostrarse bellamente por el sombreado de réplicas de la superficie celular, como se indica en la figura 8-12, *A*.

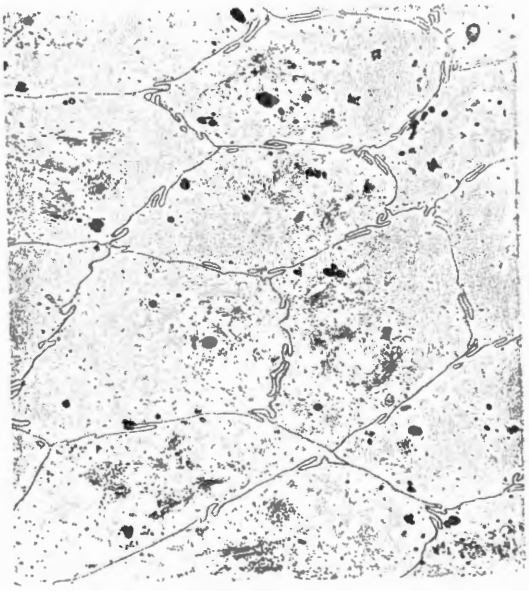

FIG. 8-13. Micrografía electrónica (× 2 600) de un corte oblicuo a través de células epiteliales de intestino, teñido con la técnica de PA-metenamina argéntica para glucoproteínas. Las líneas negras entre células vecinas representan la tinción del material de la cubierta celular. Obsérvese también cómo hay interdigitación de las células. (Preparado cortesía de C. P. Leblond y A. Rambourg.)

El problema del cemento intercelular —la cubierta celular. De lo dicho hasta aquí se deduce que las membranas de células vecinas, excepto en uniones apretadas, no entran en verdadero contacto en ninguna de las pequeñas estructuras que se cree intervienen para conservar juntas las células. Además, el microscopio electrónico demuestra que las membranas celulares de células vecinas en todas las áreas donde no hay estructuras especiales relacionadas con la conservación de las células juntas, no están en contacto entre sí, sino separadas por una distancia de aproximadamente 150 Å. El espacio está lleno de un material de baja densidad electrónica, y utilizando la técnica del ácido peryódico metenamina argéntica, muy específica para descubrir glucoproteína. Rambourg y Leblond han observado no sólo que las superficies libres de las células están revestidas de un material rico en carbohidrato (según describimos en relación con la cubierta celular en el capítulo anterior), sino también que el material entre membranas celulares vecinas en el epitelio cilíndrico da positiva la reacción con esta técnica (fig. 8-13). En consecuencia, los datos disponibles indican que el material que ocupa el espacio de 150 Å entre membranas celulares vecinas está ocupado por las cubiertas celulares de las dos membranas adyacentes. En forma similar, el material que existe entre membranas celulares adyacentes en los desmosomas, en parte por lo menos, puede explicarse de la misma manera. Sin embargo, la técnica, como cabría esperar, no demuestra material rico en carbohidratos en las uniones estrechas.

Durante años se ha admitido que probablemente exista una substancia de cemento entre células vecinas que ayuda a conservarlas unidas. Pero incluso el comprobar que la cubierta celular, que no está demostrada actúe o no actúe como substancia de cemento, puede constituir una simplificación excesiva del problema porque, según ya señalamos, la superficie externa de la membrana celular está cargada positivamente en relación con su superficie interna, y cabría esperar que existiera la tendencia de las superficies externas cargadas positivamente de células vecinas de repelerse unas a otras, en lugar de adherirse entre sí, a menos que existiera alguna substancia que las separara y que

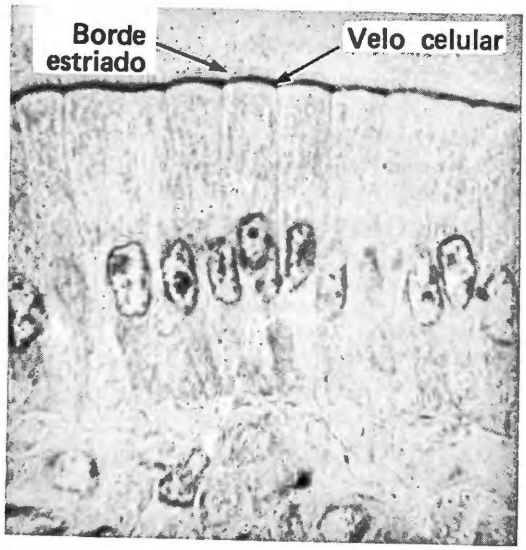

FIG. 8-14. Microfotografía de células de absorción del intestino de la rata teñidas (ver el texto) para observar los velos terminales de la célula. Obsérvese cómo el velo terminal parece penetrar profundamente en los lugares donde las células son contiguas. El borde estriado de las células epiteliales puede verse inmediatamente por encima del velo terminal.

en alguna forma anulara o compensara tal efecto eléctrico.

El soporte interno de la célula —el velo celular. Las pequeñas estructuras que intervienen conservando juntas las células están conectadas al material fibrilar intracitoplásmico que proporciona soporte interno a la célula. Este material pudiera decirse que constituye un organito del citoplasma que se conoce con el término genérico de *velo celular*. La distribución de este material fibrilar, que sirve más o menos de esqueleto para las células, difiere según los tipos celulares. Si se tiñen cortes de epitelio cilíndrico simple del intestino con cualquiera de los diversos métodos especiales de tinción —pero en particular con el ácido tánico, el ácido fosfomolíbdico y la técnica del negro amido creada en el laboratorio de Leblond— aparece una línea obscura gruesa en los bordes libres de las células de absorción inmediatamente por debajo de las microvellosidades (fig. 8-14). Este es el llamado *velo terminal* de la célula. Se extiende a través del borde libre de la célula de la misma manera como la piel de un tambor se extiende encima del mismo. Sin embargo, en lugar de parecerse a una piel, el velo terminal se parece más a una red de delicadas fibrillas.

En micrografías electrónicas de epitelio intestinal el velo terminal de la célula se observa como una zona de citoplasma fibrilar que se extiende atravesando el borde libre de la célula directamente por debajo de las microvellosidades y que no contiene mitocondrias o vesículas del retículo endoplásmico (fig. 8-7). Los filamentos muy delicados a este nivel probablemente brinden el sostén interno necesario para el extremo libre de la célula, y sirvan como fijación para los núcleos citoplásmicos de las microvellosidades (fig. 8-8) (y para las raicillas de los cilios en células ciliadas). En toda la circunferencia de la célula el velo terminal está conectado en la membrana celular, que queda incluida en el complejo de unión. Los filamentos aislados del velo terminal tienen diámetro de aproximadamente 70 Å; por lo tanto, se hallan más allá del poder de resolución del microscopio de luz; en consecuencia, tales fibrillas, según se ven con el microscopio de luz en células epiteliales, como las tonofibrillas manifiestas sobre todo en el epitelio plano que se está queratinizando, han de ser conjuntos o haces de dichos filamentos. Un corolario de esta interpretación es que siempre que se observan en el citoplasma de una célula filamentos ampliamente dispersos, pueden escapar a la observación con microscopio de luz. Hay haces de filamentos visibles con el microscopio de luz que se denominan fibrillas del velo celular; pueden verse, por ejemplo, en el epitelio de transición en preparados adecuados. Muchos otros tipos de células contienen haces de filamentos que se hallan en posiciones diferentes de las que corresponden al velo terminal de células de absorción. Así, las células caliciformes del intestino de la rata no tienen velos terminales. En su lugar, las células caliciformes poseen fibrillas denominadas fibrillas verticales, que se extienden a lo largo de sus bordes desde sus superficies libres hasta más allá de los núcleos hacia las bases de las células.

Leblond, Puchtler y Clermont han descrito velos en diversos tipos de células; deben consultar sus trabajos quienes deseen más detalles.

Tanto la *zonula occludens* como la *zonula adhaerens* rodean células epiteliales cilíndricas del intestino a nivel del velo terminal de cada célula. El material fibrilar del velo no se concentra particularmente en la región de la *zonula occludens;* se condensa y aumenta en cantidad en la región de la *zonula adhaerens* (figs. 8-10 y 8-14). Los desmosomas no existen a nivel del velo terminal. El material del velo de la célula

que está condensado en asociación con ellos (figura 8-12) se une a las porciones más profundas del velo celular.

Barras terminales. Como no hay hendiduras entre células vecinas a nivel de sus bordes libres, y no hay barras de cemento en esta región, tiene interés buscar cuál sea la causa de la reacción coloreada observada con el microscopio de luz que en lo pasado dio la impresión equivocada de la existencia de barras a este nivel (figura 8-9). Los métodos de tinción y los estudios efectuados en el laboratorio de Leblond sobre el velo terminal de la célula dan cierta explicación, porque el velo teñido se introduce un poco en los lugares donde se creía que existían las barras (fig. 8-14). Además, el microscopio electrónico indica que hay una condensación de material fibrilar del velo terminal alrededor de la zonula adhaerens. Estos dos hechos sugieren que las reacciones utilizadas para demostrar lo que se creía eran barras, probablemente teñían el material condensado del velo que se asocia con la *zonula adhaerens* que rodea cada célula aproximadamente en la región donde se creía que existían las barras terminales. Pero este material, claro está, se halla dentro de las células, no entre ellas.

EPITELIO CILINDRICO CILIADO SIMPLE

En los párrafos anteriores sobre epitelio cilíndrico simple nos hemos referido a un tipo formado de células de absorción con bordes estriados, y células que secretan moco y tienen la forma de cálices. Este tipo de epitelio se halla en el intestino. Otra combinación de células en una membrana epitelial cilíndrica simple es el de células caliciformes mezcladas con células ciliadas; estas últimas se caracterizan por pequeñas prolongaciones filiformes que se proyectan desde sus superficies libres y reciben el nombre de cilios (fig. 8-15). Los cilios laten de manera que desplazan el moco a lo largo de la membrana. Este tipo de epitelio se observa en diversas partes de las vías respiratorias altas, pero aquí no es tan común como en otro tipo denominado epitelio ciliado seudoestratificado; por lo tanto, describiremos los cilios en relación con este último.

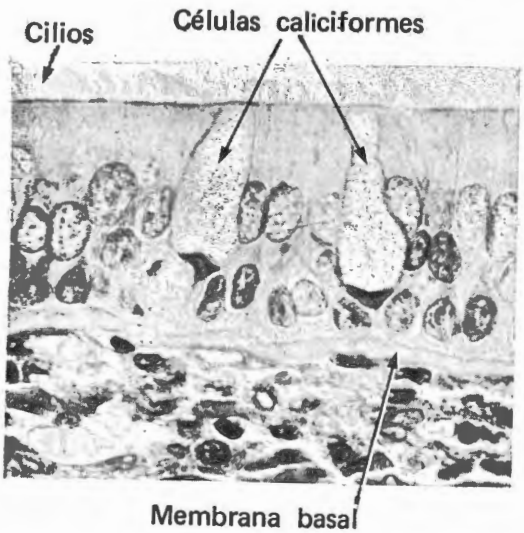

FIG. 8-15. Microfotografía de un corte teñido con H y E de epitelio ciliado cilíndrico seudoestratificado (tráquea de perro).

EPITELIO CILINDRICO SEUDOESTRATIFICADO

El epitelio estratificado se define como formado por dos o más capas de células. El seudoestratificado no llena plenamente esta condición. Algunas de las células que están en contacto con la membrana basal no llegan a la superficie, muchas otras sí (fig. 8-15). Sin embargo, el epitelio parece estratificado, ya que en los cortes perpendiculares a su superficie se observan núcleos a dos niveles diferentes: los de las células más cortas, que no alcanzan la superficie, se hallan más cerca de la membrana basal que los núcleos de las células largas que llegan hasta dicha superficie. Como las dos hileras de núcleos le proporcionan *aspecto estratificado*, pero el epitelio en realidad no lo es, se denomina *seudoestratificado*. Un epitelio cilíndrico seudoestratificado forma el revestimiento de las vías respiratorias superiores; la mejor manera de comprobar esta disposición es observando bien un corte de tráquea (fig. 8-15).

En este tipo de epitelio las células que alcanzan la superficie son células ciliadas o células caliciformes. El moco secretado por las últimas forma una película en la superficie interna de las vías respiratorias y sirve para captar el polvo evitando que penetre hasta los pulmones; también humedece el aire inspirado. Los cilios sirven para mover hacia arriba el moco que contiene partículas de polvo, donde puede ser deglutido o eliminado en otra forma. La función de las células que no alcanzan la superficie estriba en servir como células madre para producir células nuevas de tipo largo en que se ha perdido la membrana.

Estructura fina de los cilios. Con métodos de tinción especiales se comprobó empleando el microscopio de luz que los cilios eran terminaciones a modo de pelos que hacían protrusión en la superficie celular, y parecían anclados en el citoplasma cuerpos que se teñían intensamente, denominados *corpúsculos basales.* Estos últimos, dijimos, guardaban similitud con los centríolos. Con el ME hemos logrado mucho mayor detalle; quizá lo más notable que nos ha revelado acerca de los cilios es que su estructura fina, compleja, es idéntica en todo el reino animal y en todo el reino vegetal. Vamos a comentar algunos de los descubrimientos hechos con el ME.

El ME permitió contar el número de cilios poseídos por una sola célula; por ejemplo, se comprobó que cada una de las células ciliadas de la tráquea posee aproximadamente 270 cilios.

El ME ha confirmado que cada cilio es una estructura aislada, con una parte libre o tallo que se proyecta hacia afuera desde la superficie libre de la célula, y una parte que se extiende hacia la porción superficial del citoplasma. La parte libre está cubierta de una membrana celular; la parte intracelular no lo está.

El tallo de un cilio cortado transversalmente (fig. 8-16, *arriba, derecha)* revela en su centro dos filamentos tubulares dispuestos longitudinalmente uno contra el otro. Estos dos filamentos centrales están rodeados de nueve pares de filamentos, cada uno de los cuales en corte transversal presenta una imagen en forma de 8 (fig. 8-16, *arriba, derecha).* El anillo de nueve dobles filamentos está localizado aproximadamente a mitad de camino entre los filamentos centrales y la membrana celular que rodea el tallo del cilio (véase la figura 8-16, *arriba, derecha).*

El núcleo del cilio se extiende en la substancia de la célula en breve distancia, y a nivel de lo que se ha denominado la *zona de transición* resultan evidentes algunos cambios estructurales en el núcleo. En primer lugar, los ligamentos axiales centrales (fig. 8-16, *izquierda)* terminan. En segundo lugar, inmediatamente por debajo de donde terminan, hay una estructura a modo de diafragma que recibe el nombre de *placa basal* (fig. 8-16, p.b.). La porción del cilio por debajo de la placa basal se conoce como corpúsculo basal. Cada uno de los nueve pares de filamentos dobles al alcanzar el corpúsculo basal gana otro filamento, de manera que en lugar de ser filamentos dobles se transforman en filamentos triples (fig. 8-16, *derecha, abajo).*

Un carácter importante del corpúsculo basal es el denominado pie basal. Se trata de un grupo de filamentos muy finos, en forma de cono, que se extienden desde el corpúsculo basal en dirección de los movimientos del cilio. Esta estructura (que no se observa en la fig. 8-16) probablemente fija firmemente el cilio en su lugar, permitiendo así un latido vigoroso. Además del pie basal, filamentos finos similares se extienden desde cada filamento triple del corpúsculo basal en el citoplasma vecino. Todos estos filamentos delicados parecen formar parte del velo celular. Algunos de ellos unen los corpúsculos basales entre sí, y también con los complejos de unión.

Como ya hemos dicho, los cuerpos basales observados con el microscopio de luz parecían ser como centríolos. Con el ME, la similitud es mucho más notable. Recuérdese (cap. 6, figuras 6-11 y 6-12) que los centríolos son estructuras tubulares, cuyas paredes contienen nueve pares de filamentos dobles dispuestos longitudinalmente, similares a los observados en los cuerpos basales de los cilios.

Los mecanismos que explican los latidos de los cilios y su acción sincronizada no son bien conocidos. Sin embargo, parece muy probable que los filamentos de los cilios sean contráctiles, y que el movimiento de latido pudiera explicarse porque los filamentos de un lado se contraerían mientras que los del otro se relajarían, y viceversa.

MEMBRANAS EPITELIALES ESTRATIFICADAS

Las membranas epiteliales estratificadas —de dos o más células de espesor— pueden resistir mucho mejor al frotamiento y al uso que las membranas simples. Pero por ser estratificadas no pueden servir eficazmente como órganos de absorción; además, la estructura estratificada las hace mal adaptadas a funciones secretorias; por lo tanto, la secreción observada a su nivel proviene de glándulas situadas por debajo de la membrana epitelial que se abren por conductos que la atraviesan. En consecuencia, las membranas estratificadas sirven principalmente para proteger; las que hay en el cuerpo sólo se diferencian por el tipo y grado de protección que brindan a cada una de las zonas correspondientes.

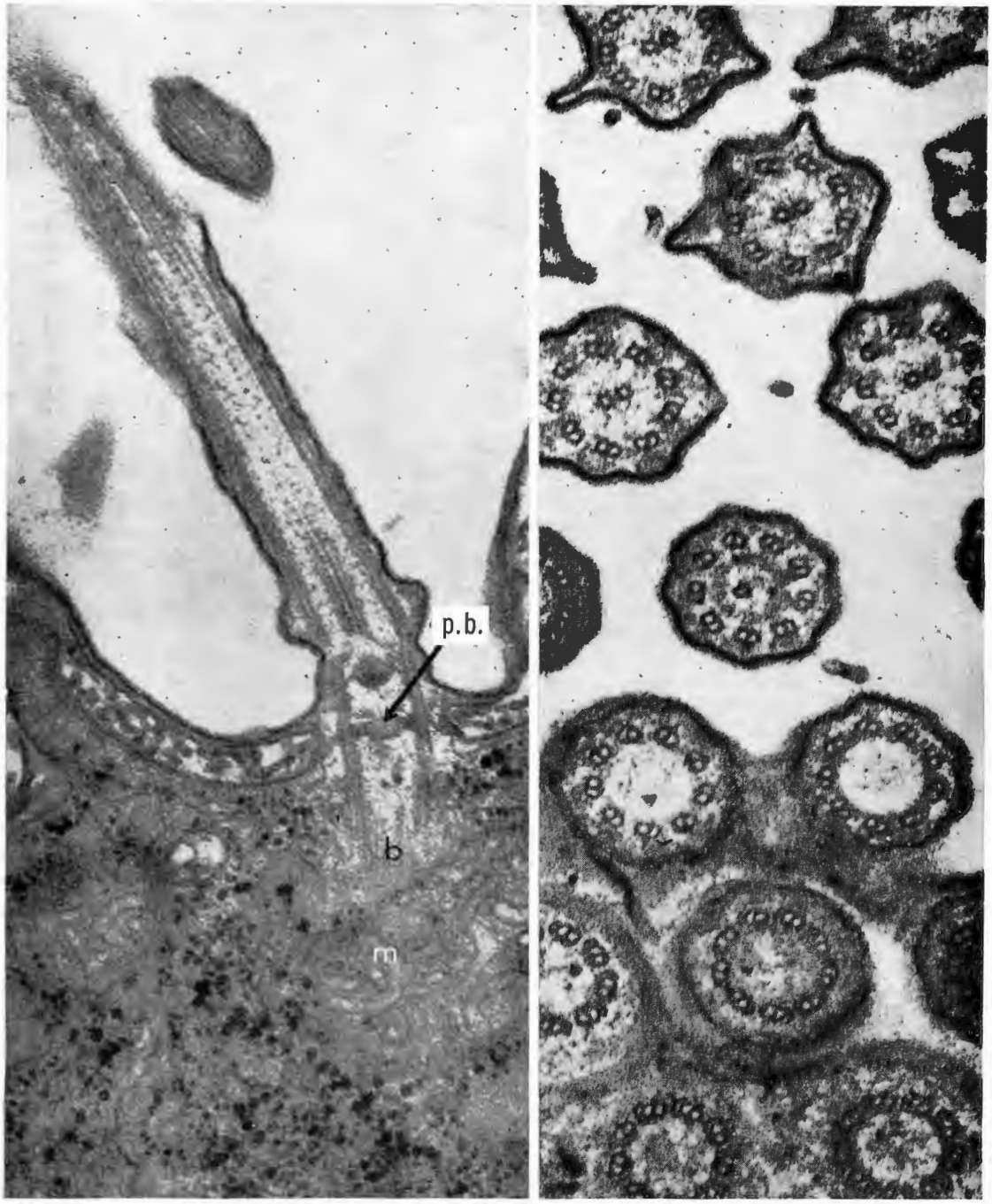

FIG. 8-16. Micrografías electrónicas de cortes longitudinal *(izquierda)* y transversal *(derecha)* de cilios de paramecio (× 100 000). A la izquierda, la parte libre del cilio está cubierta por membrana celular. Los filamentos centrales no se extienden hacia el corpúsculo basal (b), sino que terminan antes de alcanzar la placa basal (p.b.). El corpúsculo basal (b) parece un centríolo. Los cortes transversales de la derecha difieren entre sí porque arriba se trata de cortes de porciones libres de los cilios, mientras que en la parte baja se trata de cortes de las porciones de cilios que se proyectan en el citoplasma para transformarse en corpúsculo basal. Pasando de los cortes de arriba a los de abajo puede verse que los filamentos centrales desaparecen, y que los filamentos dobles se vuelven triples. La estructura por debajo del corpúsculo basal *(izquierda)* es una mitocondria (m). (Preparación del Dr. K. R. Porter.)

Epitelio plano estratificado no queratinizado. Es el que se halla (ver fig. 8-1, *f)* en las superficies húmedas sujetas a desgaste considerable y sin funciones de absorción. El líquido necesario para mantener dicha superficie húmeda suele estar proporcionado por glándulas situadas en la propia membrana o debajo de ella. El interior de la boca y el esófago están revestidos de este tipo de epitelio, humedecido por la saliva, que los protege de los alimentos vastos. Parte de la epiglotis está recubierta con él, al igual que la vagina. Puede verse en la figura 8-1, *f.*

El epitelio plano estratificado no queratinizado, según indica su nombre, está compuesto de capas sucesivas de células planas. Las células más profundas (la capa inferior que colinda con la membrana basal) son cilíndricas. Inmediatamente encima se hallan las *poliédricas* (de varias caras); es únicamente al acercarnos a la superficie que las células adquieren forma plana (fig. 8-1, *f)* para constituir verdaderos estratos. Así, pues, *sólo son realmente planas las células más superficiales de este epitelio.*

El epitelio cilíndrico estratificado se halla únicamente en unas pocas superficies húmedas del cuerpo necesitadas de mayor protección que la que brinda el epitelio cilíndrico simple, pero no tanta como la que proporciona el epitelio plano estratificado no queratinizado.

Así, por ejemplo, al paso que los conductos de calibre moderado suelen estar revestidos de epitelio cilíndrico simple, los grandes conductos glandulares suelen estar tapizados de epitelio cilíndrico estratificado.

En algunos lugares el epitelio cilíndrico estratificado es ciliado.

El epitelio de transición se parece mucho al epitelio plano estratificado no queratinizado, pero sus células más superficiales tienden a la forma redondeada más que plana (figs. 8-1, *c,* y 8-17). Esto permite que tal membrana sea distendida sin que las células superficiales se rompan y queden separadas; sólo se extienden adoptando forma parecida a la de las células planas. En consecuencia, el epitelio de transición está adaptado para revestir tubos y estructuras huecas que periódicamente están sujetas a dilatación por presión desde el interior, como en la vejiga urinaria.

Hace años se observó que las imágenes de mitosis que se ven en las células superficiales del epitelio de transición de los roedores eran muy voluminosas. Más tarde, Leuchtenberger, y Leuchtenberger y Davis comprobaron que los núcleos de las células superficiales del epitelio de transición de la vejiga urinaria en el hombre contenían múltiples acúmulos de DNA; en otras palabras, estas células eran poliploides. Walker ha estudiado el desarrollo de este proceso en el ratón y ha comprobado que aproximadamente alrededor del decimosexto al decimoséptimo días de la vida embrionaria aparecen manifiestamente en las capas superficiales de la vejiga urinaria células binucleadas y células con núcleos poliploides. Walker sospecha que los cromosomas de las células binucleadas que entran en división se agrupan y, en consecuencia, cada una de las células hijas que resulta tiene un número de cromosomas doble del anterior.

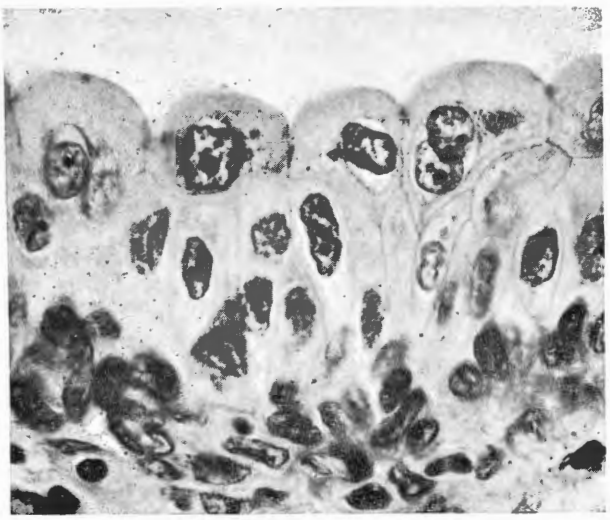

FIG. 8-17. Microfotografía de un corte teñido con H y E de epitelio de transición; vejiga de perro.

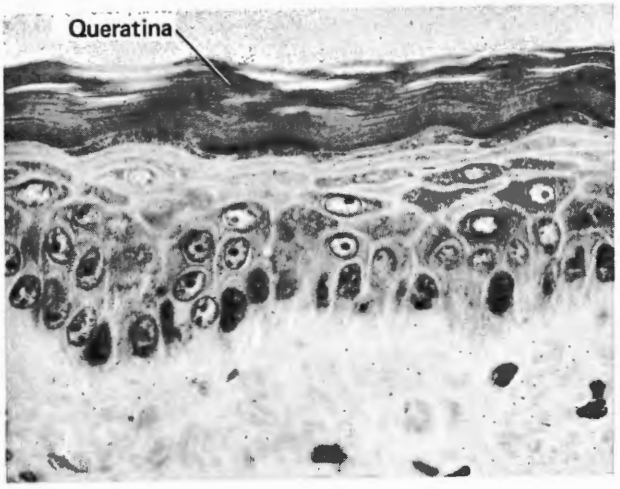

FIG. 8-18. Microfotografía de un corte teñido con H y E; piel de oreja de mono que muestra epitelio plano estratificado que se está queratinizando.

EPITELIO QUERATINIZADO PLANO ESTRATIFICADO

(Cubierta usual de las superficies secas)

El epitelio queratinizado plano estratificado se parece al epitelio plano estratificado no queratinizado, pero difiere por cuanto a que las células más superficiales de la membrana sufren una metamorfosis que las transforma en una capa gruesa e inerte de queratina firmemente adherida a las células vivas subyacentes de la membrana epitelial. La capa externa de la piel brinda un buen ejemplo de epitelio plano estratificado queratinizado (fig. 8-18). En la piel la queratina desempeña varios papeles. Es relativamente impermeable al agua; por lo tanto, evita que se evapore líquido de las células vivas situadas por debajo; también impide que el cuerpo se embeba de agua al tomar un baño.

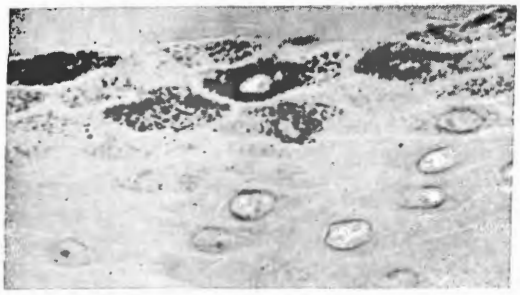

FIG. 8-19. Microfotografía de un corte teñido con H y E de piel gruesa del hombre que muestra la capa granulosa a gran aumento, para poder observar los gránulos de queratohialina.

Como es resistente y elástica, protege las células epiteliales vivas subyacentes de las lesiones por desgaste al cual se halla constantemente expuesta la piel. Es relativamente impermeable a las bacterias; por lo tanto, constituye una primera línea de defensa contra la infección. A nivel de las plantas de los pies y de las palmas de las manos el epitelio plano estratificado de la piel se hace más grueso, en particular la queratina más espesa; esto permite resistir mejor el desgaste al cual se hallan tan expuestas estas superficies.

Formación de queratina en el epitelio plano estratificado. La queratina es una proteína fibrosa, correosa, muy resistente a los cambios químicos. Según lo que se ha dicho en capítulos anteriores sobre síntesis de proteínas que han de quedar dentro de las células, o que han de ser exportadas de las mismas, pudiera pensarse que la queratina sería sintetizada en las células como queratina asociada con polirribosomas libres, o incluso quizá asociada con retículo endoplásmico de superficie rugosa. Sin embargo, la producción de queratina parece ser más compleja, pues una parte de ella, por lo menos, no parece sintetizada como tal queratina, sino depender de la transformación de otros constituyentes celulares en queratina, como vamos a ver brevemente. Daremos más detalles sobre la formación de queratina en el capítulo 23, al estudiar piel, pelo y uñas.

Las células más profundas de una membrana epitelial plana estratificada generalmente tienen forma más o menos cilíndrica y constituyen la *capa basal*, que muchas veces recibe el nombre de capa germinativa de la membrana (figu-

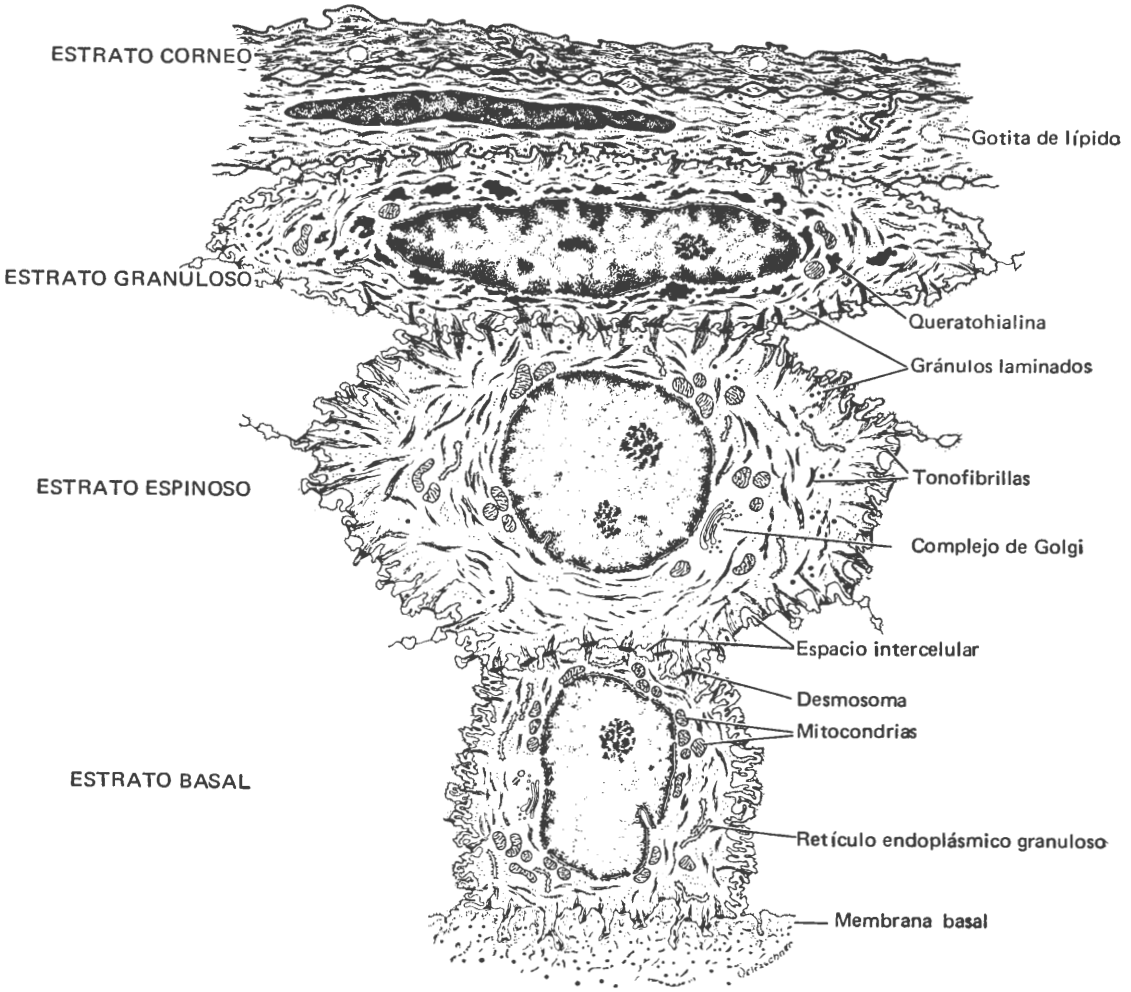

FIG. 8-20. Dibujo basado en micrografías electrónicas de epitelio plano estratificado queratinizado. Muestra una célula representativa de cada capa y la queratina de la capa córnea. Obsérvese en particular desmosomas y tonofibrillas. (Preparado cortesía de A. Weinstock.)

ras 8-18 y 8-20) porque en esta capa son frecuentes las mitosis. Este último fenómeno explica que las células sean impulsadas desde esta capa hacia la próxima superior.

Las células de la capa germinativa tienen un buen contenido de ribosomas libres, que probablemente intervengan en la síntesis del elevado contenido de material fibrilar (tonofilamento) que forman los velos celulares en las células de esta capa y que, finalmente, pasan a formar parte de la queratina. Cuando las células pasan a la capa inmediata superior, el material fibrilar del velo celular muestra muchas condensaciones; éstas originan haces de fibrilla que adquieren dimensiones suficientes para poder ser vistos con microscopio de luz (fig. 8-20). Estos haces se denominan de tonofibrillas. Las tonofibrillas en esta capa suelen estar unidas a desmosomas (fig. 8-20) y a este nivel tienden a ser pequeñas proyecciones del citoplasma de la célula, manifiestas en preparados de tejido fijado (quizá porque el citoplasma en estos lugares no puede retraerse durante la fijación separándose del punto donde está unido al citoplasma de la célula vecina por medio de un desmosoma). Estas pequeñas proyecciones explican que las células de esta capa tengan aspecto espinoso y, por lo tanto, esta capa se denomina de células espinosas (fig. 23-4).

Cuando las células de la capa espinosa son impulsadas hacia la superficie, se van aplanando y acumulan en su citoplasma gránulos de un

material que se tiñe de color azul con la hematoxilina. Este material recibe el nombre de *queratohialina* (figs. 8-19 y 8-20). Con el microscopio electrónico los gránulos de queratohialina, que tienen unas pocas micras de diámetro, se observan íntimamente mezclados con el material fibrilar de la célula (fig. 8-20). Debido a la existencia de gránulos, esta capa se denomina capa granulosa de la membrana o estrato granuloso (fig. 8-19).

A medida que las células son empujadas hacia la superficie en el estrato córneo, sus núcleos y todos los organitos citoplásmicos van desapareciendo. Incluso los gránulos de queratohialina se ven desaparecer. De todas maneras, todavía desmosomas que conectan las escamas que en un tiempo fueran células vivas pueden distinguirse con el microscopio electrónico. Hay diferentes puntos de vista en relación con lo que ocurre: según uno de ellos los gránulos de queratohialina se transforman en una matriz densa donde queda incluido todo el material fibrilar previamente formado del velo celular, y es así como se forman las escamas de queratina que constituyen la capa queratínica (estrato córneo). Otra opinión sostiene que los gránulos de queratohialina se transforman en material fibrilar que viene a añadirse, y esto explica cómo se forma la queratina. No todo lo que existe en las células se transforma en queratina; todavía queda algo de otras proteínas y unos cuantos materiales que pueden recuperarse de la capa queratinizada del epitelio.

Quizá debiera señalarse que los gránulos de queratohialina no son esenciales para la queratinización. Algunas especies tienen piel queratinizada en la cual no existen gránulos de queratohialina.

En el capítulo 23 describiremos dos tipos de queratina.

ALGUNAS REFERENCIAS SOBRE MEMBRANAS EPITELIALES

MESOTELIO

Odor, D. L.: Observations of the rat mesothelium with the electron and phase microscopes. Am. J. Anat., *95:*433, 1954.

CÉLULAS CALICIFORMES

Freeman, J. A.: Fine structure of the goblet cell mucous secretory process. Anat. Rec., *144:*341, 1962.

Hollman, K. H.: The fine structure of the goblet cells in the rat intestine. Ann. N. Y. Acad. Sci., *106:*545, 1963.

Jennings, M. A. y Florey, H. W.: Autoradiographic observations on the mucous cells of the stomach and intestine. Quart. J. Exp. Physiol., *41:*131, 1956.

Moe, H.: The goblet cells, Paneth cells and basal granular cells of the epithelium of the intestine. Int. Rev. Gen. Exp. Zool., *3:*241, 1968.

Neutra, M. y Leblond, C. P.: Synthesis of the carbohydrate of mucus in the Golgi complex, as shown by electron microscope radioautography of goblet cells from rats injected with ^{3}H-glucose. J. Cell Biol., *30:*119, 1966.

BORDES ESTRIADOS

Fawcett, D. W.: Surface specializations of absorbing cells. J. Histochem. Cytochem., *13:*75, 1965.

Granger, B. y Baker, R. F.: Electron microscope investigation of the striated border of intestinal epithelium. Anat. Rec., *107:*423, 1950.

Ito, S.: J. Cell Biol., *27:*475, 1965.

FIJACIÓN ENTRE LAS CÉLULAS; COMPLEJOS DE UNIÓN; DESMOSOMAS; CEMENTO INTERCELULAR; CUBIERTA CELULAR

Curtis, A. S. G.: Biol. Rev., *37:*82, 1962.

Farquhar, M. G. y Palade, G. E.: Junctional complexes in various epithelia. J. Cell Biol., *17:*375, 1963.

Fawcett, D. W.: Intercellular bridges. Exp. Cell Res., Supl. *8:*174, 1961.

Kelly, D.: Fine structure of desmosomes, hemidesmosomes and an adepidermal globular layer in developing new epidermis. J. Cell Biol., *28:*51, 1966.

Rambourg, A. y Leblond, C. P.: Electron microscope observations on the carbohydrate-rich cell coat present at the surface of cells in the rat. J. Cell Biol., *32:*27, 1967.

Wilgram, G. E. y Weinstock, A.: Advances in genetic dermatology. Arch. Derm., *94:*456, 1966.

Weiss, Leonard: The adhesion of cells. Int. Rev. Cytol., *9:* 187, 1960.

Weiss, P.: Cell contact. Int. Rev. Cytol., *7:*391, 1958.

VELO CELULAR

Clermont, Y. y Pereira, G.: The cell web in epithelial cells of the rat kidney. Anat. Rec., *156:*215, 1966.

Kallebanch, E., Clermont, Y. y Leblond, C. P.: The cell web in ameloblasts of the rat incisor. Anat. Rec., *153:* 55, 1965.

Leblond, C. P., Puchtler, H. y Clermont, Y.: Structures corresponding to terminal bars and terminal web in many types of cells. Nature, *186:*784, 1960.

Leblond, C. P., Sarkar, K., Kallenbach, E. y Clermont, Y.: Fibrillar structures ("cell web") in the cells of human adenocarcinomas. Cancer Res., *26:*2259, 1966.

CILIOS

Fawcett, D. W. y Porter, K. R.: A study of the fine structure of ciliated epithelia. J. Morphol., *94:*221, 1954.

Gibbons, I. R.: The relationship between the fine structure and direction of beat in gill cilia of a lamellibranch mollusc. J. Biophys. Biochem. Cytol., *11:*179, 1961.

———: Chemical dissection of cilia. Arch. de Biol. (Liège), *76:*317, 1965.

Mantin, I.: The fine structure of plant cilia. Sympos. Soc. Exp. Biol., *6:*306, 1952.

EPITELIO DE TRANSICIÓN

Richter, W. R. y Moize, S. M.: Electron microscopic observations on the collapsed and distended mammalian urinary bladder. J. Ultrastruct. Res., *9:*1, 1963.

Walker, B. E.: Electron microscopic observations on transitional epithelium of the mouse urinary bladder. J. Ultrastruct. Res., *3*:345, 1960.

RECAMBIO Y RENOVACIÓN CELULARES. SISTEMAS DE MEMBRANAS EPITELIALES

Altmann, G. G. y Enesco, M.: Cell number as a measure of distribution and renewal of epithelial cells in the small intestine of growing and adult rats. Am. J. Anat., *121*:319, 1967.

Bertalanffy, F. D. y Lau, C.: Cell renewal. Int. Rev. Cytol., *9*:357, 1962.

Cairnie, A. B., Lamerton, L. F. y Steel, G. G.: Cell proliferation studies in the intestinal epithelium of the rat. Exper. Cell Res., *39*:528 y 539, 1965.

Clermont, Y.: Cinètique de la spermatogenèse chez les mammifères. Arch. Anat. Micr. Morph. Exp., *56* (Supl.): 7-60, 1967.

Leblond, C. P., Clermont, Y. y Nadler, N. J.: The pattern of stem cell renewal in three epithelia (esophagus, intestine and testis). Can. Cancer Res. Conf. (Pergamon Press), *7*:3, 1967.

Leblond, C. P. y Walker, B. E.: Renewal of cell populations. Physiol. Rev., *36*:255, 1956.

Marques-Pereira, J. P. y Leblond, C. P.: Mitosis and differentiation in the stratified squamous epithelium of the rat esophagus. Am. J. Anat., *117*:73, 1965.

Stevens Hooper, C.: Use of colchicine for measurement of mitotic rate in the intestinal epithelium. Am. J. Anat., *108*:231, 1961.

Sohlman, F., Jr.: The Kinetics of Cellular Proliferation. New York, Grune & Stratton, 1959.

CAPITULO 9

Tejido epitelial (continúa)

GLANDULAS EPITELIALES

El cuerpo necesita tanta secreción que sus membranas de cubierta y revestimiento no bastan para albergar el gran número de células secretorias requeridas. En lugares donde se necesita mucha más secreción que la proporcionada por las células de una membrana, se comprueba que parte de ellas se han dirigido hacia la parte interna y han crecido a partir de la superficie, en el tejido conectivo de sostén, para formar estructuras epiteliales muy especializadas que proporcionen toda la secreción necesaria. Estas estructuras epiteliales se denominan *glándulas* porque algunas de las primeras estudiadas tenían forma que semejaba a la de una bellota (*glans* = bellota).

CLASIFICACIÓN

Las glándulas del cuerpo se clasifican en exocrinas y endocrinas. El sufijo *crina,* que aparece en ambos términos proviene de *krino,* que significa "yo separo"; en el caso de las glándulas, equivale a "secreto". Así, pues, las glándulas exocrinas son las que secretan "hacia fuera" del cuerpo; las endocrinas, las que secretan hacia el interior del cuerpo. Ambos tipos de glándulas, claro está, se hallan incluidas en tejido conectivo. En consecuencia, para poder secretar "hacia fuera" del cuerpo tienen las glándulas endocrinas que estar provistas de *conductos* o tubos que reúnan la secreción formada por las células secretorias de la glándula y la lleven hasta la superficie donde pueda ser eliminada. Las glándulas endocrinas, como secretan directamente en la propia substancia del cuerpo (en los capilares), no necesitan conductos; por este motivo suelen denominarse *cerradas* o *incretorias.*

DESARROLLO DE LAS GLÁNDULAS

En la figura 9-1 se indica la forma en la cual se desarrollan los dos tipos de glándulas, exocrinas y endocrinas. Ambos tipos glandulares nacen porque las células epiteliales invaden el tejido conectivo y por virtud de proliferación y diferenciación celular vienen a constituir una glándula. En el caso de la glándula exocrina la conexión epitelial entre la glándula y la superficie persiste (fig. 9-1, *abajo, izquierda).* Las células epiteliales que unen la glándula a la superficie se diferencian para constituir el revestimiento de un conducto por el cual la secreción elaborada en la glándula se vacía en la superficie de la cual tomó origen la glándula. En el caso de las glándulas endocrinas, las células epiteliales que unen la glándula con la superficie, y que señalan la vía seguida por la misma en su desarrollo, desaparecen y dejan el islote epitelial completamente rodeado de tejido conectivo (fig. 9-1, *abajo, izquierda).* A veces persisten grupos aislados de estas células epiteliales que en un tiempo unieron la glándula a la superficie de la que provienen, y en etapa avanzada de la vida, pueden empezar a producir líquido de forma que queden rodeadas de dicho líquido secretado; constituyen entonces la cubierta de una esfera llena de líquido. Tal estructura se denomina un *quiste (kystis* = vesícula). Así, los quistes pueden formarse a lo largo de las vías siguiendo las cuales se desarrollaron las glándulas endocrinas. Hay otros tipos de quistes que se desarrollan por motivos y en forma distinta.

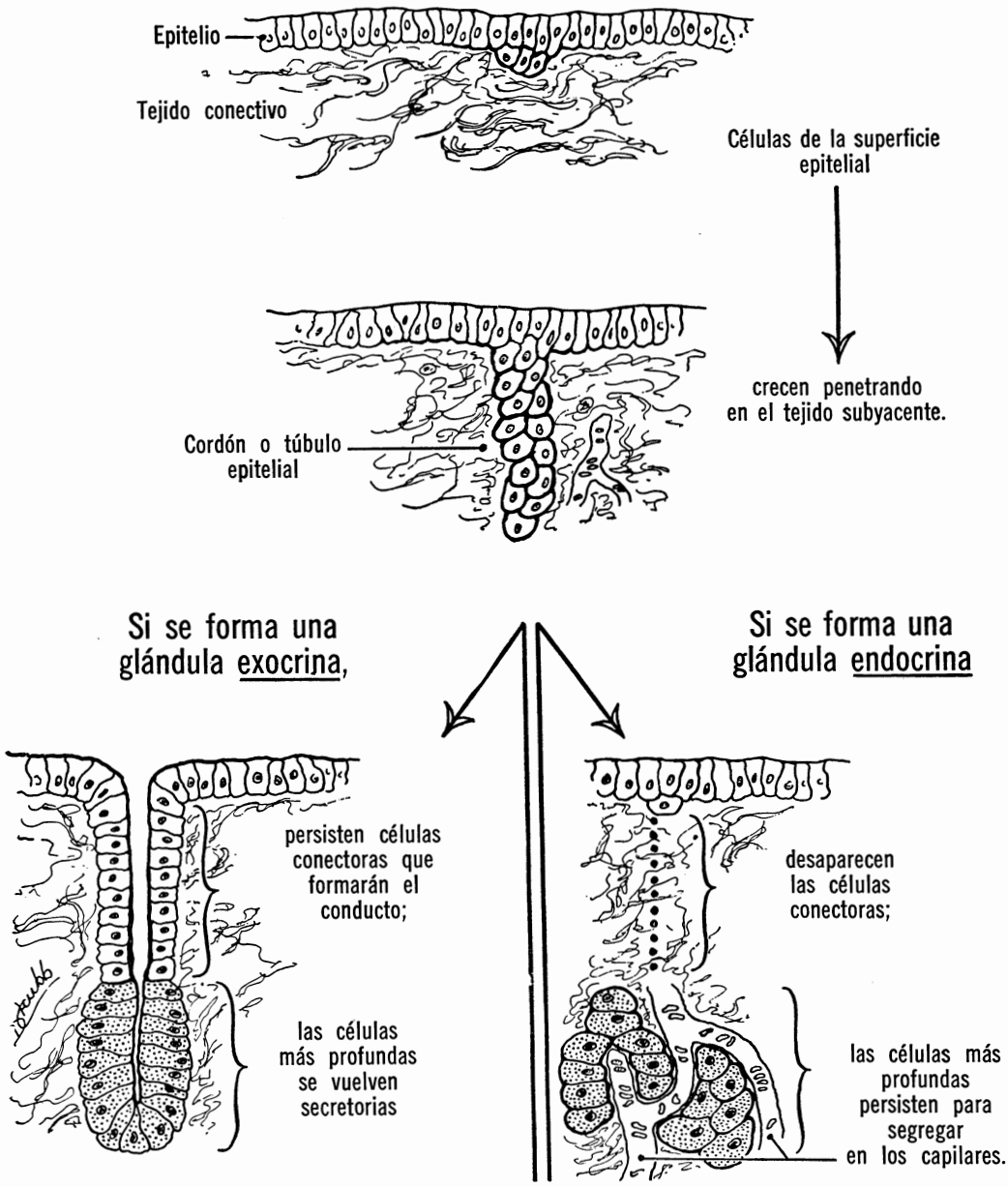

FIG. 9-1. Esquema que indica el desarrollo de las glándulas endocrinas y exocrinas.

GLANDULAS EXOCRINAS

Aunque todas las células epiteliales de una glándula exocrina pertenecen a la misma familia, y, por lo tanto, guardan estrecha relación, no todas se han diferenciado en idéntico grado ni siguiendo las mismas líneas. Las células más diferenciadas son las especializadas para secretar; las menos diferenciadas son las que revisten el conducto simple o múltiple, que vierte la secreción en la superficie.

Al desarrollarse una glándula, las células que se hallan más cerca de las puntas del crecimiento epitelial que invade el tejido conectivo se diferencian en células secretorias; las que se hallan entre éstas y la superficie, en células de conducto (fig. 9-1, *abajo, izquierda).* En consecuencia, las células secretorias deben encon-

trarse en el extremo del conducto o, si éste es ramificado, en el extremo de cada una de sus ramas. A este nivel se hallan dispuestas constituyendo un pequeño racimo de células secretorias que denominaremos *unidad secretoria.* Cada unidad secretoria posee una cavidad o luz central en la cual pueden verter la secreción las células que la componen. Esta luz o cavidad de la unidad secretoria continúa con la luz del conducto correspondiente (fig. 9-1, *abajo, izquierda).*

Formación de nuevas células secretorias. Las células secretorias se desintegran; por lo tanto, deben ser substituidas. Hay dos posibles orígenes de nuevas células: 1) otras células secretorias, y 2) las células del conducto con el cual se continúa la unidad secretoria. Según ya indicamos, la diferenciación implica pérdida de la capacidad reproductora. Las células de los conductos, en particular las de los conductos menores que van directamente a las unidades secretorias y que son continuos con las células de las mismas, no se considera que hayan perdido muchas de sus capacidades para división y diferenciación en células secretorias; en general, se admite que constituyen la fuente principal de células para rellenar aquellas que se desgastan en las unidades secretorias o que son destruidas en alguna otra forma. Sin embargo, por lo menos en algunas glándulas exocrinas, las propias células secretorias conservan la capacidad de reproducirse. Por ejemplo, en algunos experimentos en los cuales se inyectaron perros con extractos de glándula hipofisaria anterior, Ham y Haist comprobaron la presencia de abundantes imágenes de mitosis en las células acinosas del páncreas.

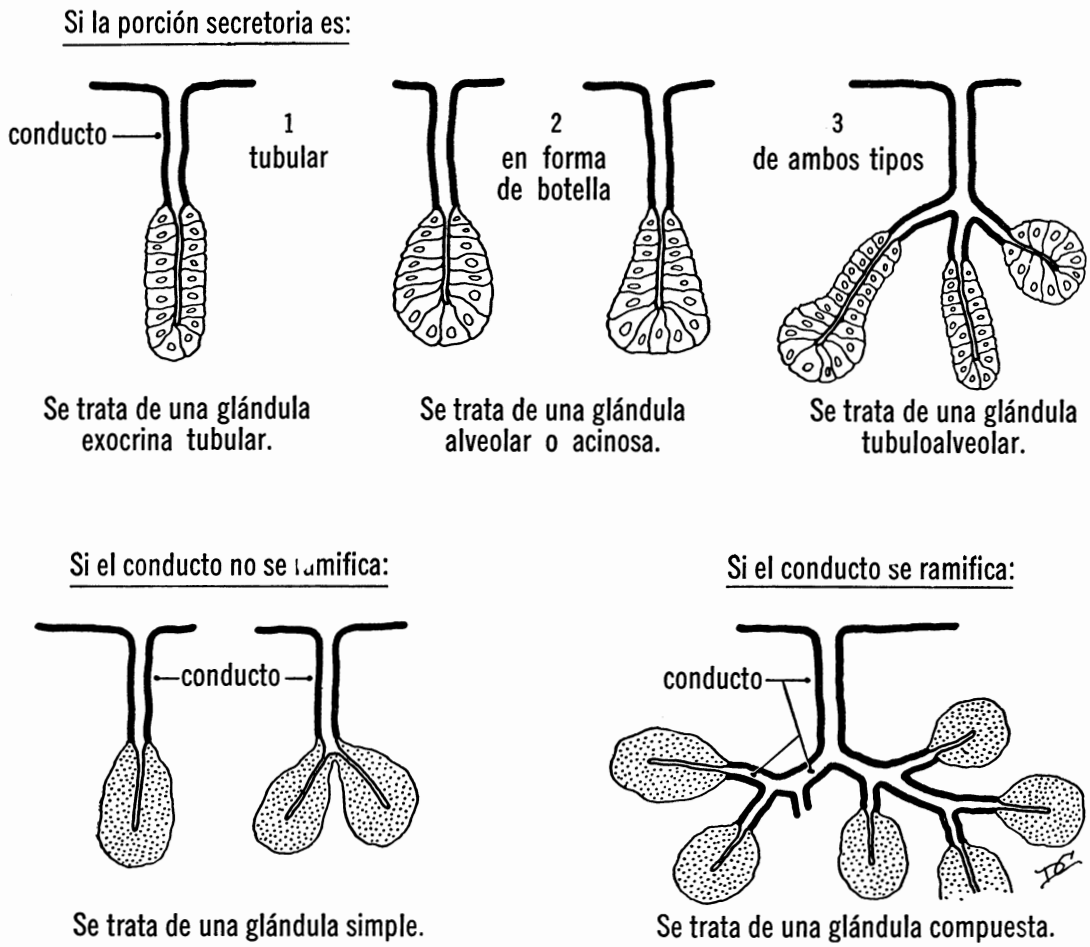

FIG. 9-2. Esquema de los diferentes tipos de unidades secretorias en las glándulas exocrinas, y de las diferencias entre glándulas simples y compuestas.

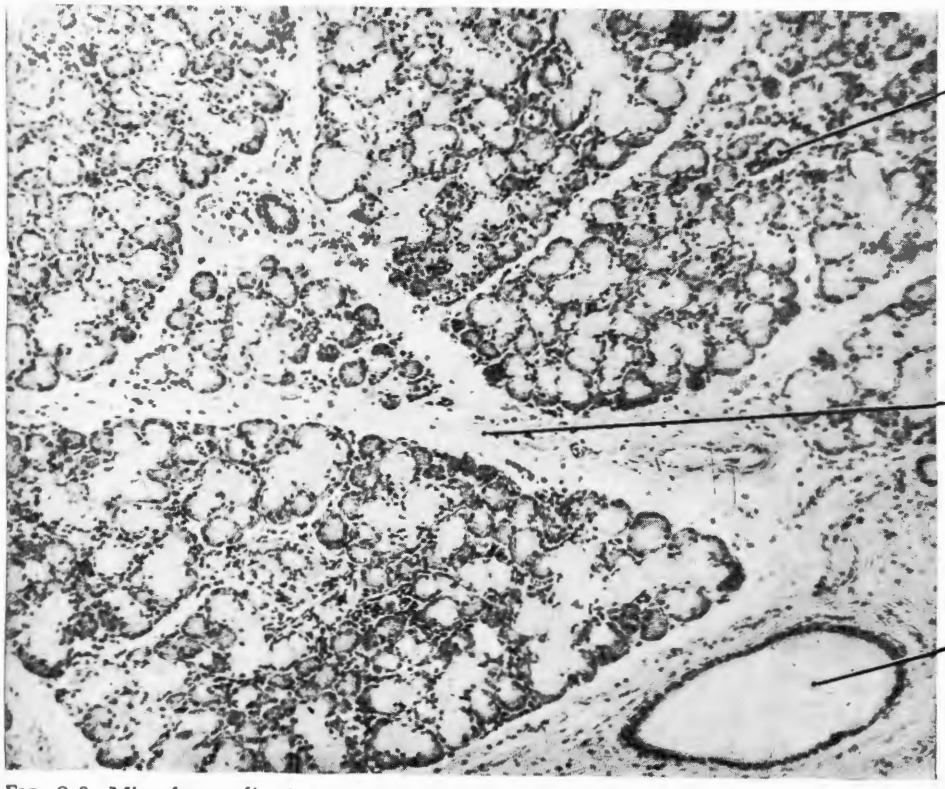

FIG. 9-3. Microfotografía (poco aumento) de una glándula salival de tipo mixto. Véanse los tabiques interlobulillares, los conductos interlobulillares e intralobulillares y las unidades secretorias.

Clasificación de las glándulas exocrinas. Las glándulas exocrinas pueden clasificarse según diversos criterios. Una clasificación se funda en que la glándula considerada es tubular; según otra base, será una glándula compuesta, y así sucesivamente. Para establecer el tipo de una glándula determinada, suele prestarse atención a las diferentes bases de clasificación, de manera que, por ejemplo, puede denominarse compuesta, tubular y mucosa. Vamos a considerar ahora las diversas bases de clasificación y los tipos correspondientes.

Glándulas tubulares, acinosas y alveolares. Si los grupos de células que constituyen la unidad o unidades secretorias de una glándula tienen forma tubular (fig. 9-2), se dice que la glándula es tubular. Pero si las unidades secretorias tienen forma redondeada, se dice que la glándula es *acinosa* (*acinus* = racimo, grano) o *alveolar* (*alveolus* = pequeña oquedad, pequeño vaso hueco). Aunque en lo pasado se estableció cierta distinción, entre acinos y alveolos, ahora suelen llamarse todos alveolos, excepto los del páncreas, que por costumbre se denominan todavía acinos. Si las glándulas contienen unidades secretorias de los dos tipos, tubulares y alveolares, o unidades que presentan características de las dos, reciben el nombre de glándulas tubuloalveolares (fig. 9-2).

Glándulas simples y compuestas. Toda glándula exocrina que tiene un conducto no ramificado se denomina *glándula simple* (fig. 9-2, *abajo, izquierda*). Si el conducto se ramifica entonces la glándula se denomina *compuesta* (fig. 9-2, *abajo, derecha*).

Como el tronco de un árbol se ramifica primero en dos ramas de gran volumen, luego en ramas cada vez menores y más numerosas, y acaba dando tallos para las hojas, el conducto principal de la glándula se divide en conductos cada vez más delgados y numerosos para las muchas unidades que forman una glándula compuesta de gran volumen. En consecuencia, las glándulas voluminosas tienen sistemas característicos de conductos muy ramificados.

Lóbulos, lobulillos y tabiques. Las grandes glándulas compuestas, por ser estructuras epiteliales, necesitan soporte conectivo. Se lo pro-

porcionan una cápsula de tejido conectivo que rodea la glándula y las láminas conectivas que dividen la substancia de la glándula en diversas áreas "tabicadas" en sus tres dimensiones por tejido conectivo. En algunas glándulas, si la división se ha producido de manera que las áreas tabicadas queden bastante separadas entre sí, se denominan *lóbulos;* pero si las áreas tabicadas no son muy grandes y se hallan en estrecho contacto, se denominan *lobulillos* (lóbulos pequeños).

Un tejido conectivo como el antes indicado se denomina *tabique.* En consecuencia, los tejidos conectivos situados entre los lóbulos se denominan *tabiques interlobulares;* los que se hallan entre los lobulillos, *tabiques interlobulillares* (fig. 9-3).

Conductos interlobulillares e intralobulillares. En algunas glándulas los septos convergen hacia el punto donde el conducto principal penetra en la glándula. Así, pues, proporcionan un medio excelente para distribuir las ramas principales del conducto y protegerlas en el interior de la glándula. Como las ramas principales del sistema de conductos siguen por los tabiques interlobulillares, se denominan *conductos interlobulillares,* y son fáciles de reconocer por su gran calibre, por tener un revestimiento epitelial grueso y por estar rodeados de tejido conectivo correspondiente al tabique que los alberga (figura 9-3). Las ramas de los conductos interlobulillares abandonan los tabiques para penetrar en la substancia de los lobulillos, y al hallarse *dentro* y no *entre* los lobulillos, reciben el nombre de conductos *intralobulillares.* Son de menor calibre que los anteriores y están revestidos de epitelio que no es tan grueso como el de los conductos interlobulillares correspondientes. Además, no están rodeados de tanto tejido conectivo, pues no siguen su curso por un tabique.

Sin embargo, pueden estar rodeados de cierta cantidad de tejido conectivo, ya que los tabiques suelen mandar prolongaciones de tejido conectivo hacia el interior de la substancia que contienen los lobulillos para proporcionarles cierto grado de soporte (véase la fig. 9-3).

Glándulas holocrinas, merocrinas y apocrinas. Estos términos se refieren a la forma de elaborar la secreción las células de las glándulas. En las glándulas holocrinas el proceso es muy drástico. Para secretar, una célula empieza por acumular productos secretorios en su citoplasma, luego muere y se desintegra. En consecuencia, la célula muerta es eliminada y constituye la secreción (fig. 9-4); en las glándulas holocrinas (*holos* = todo) lo secretado es toda la célula. Tales glándulas no son muchas. Para estudiarlas resultan adecuadas las glándulas sebáceas de la piel (fig. 9-4). Es evidente que para que una glándula holocrina persista, sus células menos diferenciadas deben reproducirse constantemente para proporcionar células nuevas que puedan diferenciarse en las células que mueren y constituyen la secreción de la glándula.

Los términos *apocrina* y *merocrina,* aunque todavía utilizados a veces, siempre han creado confusión, porque era difícil comprender por el origen de estas palabras cómo se utilizaban con el sentido que suele atribuírseles. Aunque *apo* significa aproximadamente "de", se consideraba que las glándulas apocrinas eran glándulas en las cuales algo de citoplasma superficial era eliminado con la secreción que elaboraban las células. Sin embargo, para complicar las cosas, estudios con microscopio electrónico han demostrado que algunas células glandulares que se supuso contribuían con parte de su citoplasma a la secreción que elaboraban probablemente no lo hagan, o por lo menos no lo hagan en el grado en que se pensara. Por lo tanto, *apocrino* es término que ahora debiera utilizarse con mucha precaución o abandonarse. El término *merocrino* también ofrece confusión, pues *meros* significa "una parte"; por lo tanto, *merocrino* significa "secretor parcial" o quizá "parte secretoria" de su citoplasma; pero se utiliza para indicar células que *no pierden nada de citoplasma* en el proceso de secreción. Por lo tanto, según este último sentido, la mayor parte de glándulas exocrinas son de tipo merocrino.

GLÁNDULAS SEROSAS, MUCOSAS Y MIXTAS

Esta clasificación sólo es aplicable a unas cuantas glándulas exocrinas, no a todas. Se utiliza particularmente para las glándulas salivales, cuyos conductos se abren en la cavidad bucal y en ella vacían la saliva.

Esta clasificación se basa en el carácter de la secreción de la glándula. La palabra *seroso* significa "como suero", líquido claro y acuoso; las glándulas con secreción de este tipo (que contiene enzimas) se denominan *glándulas serosas.* El moco es un líquido algo más viscoso. Las glándulas que secretan glucoproteína, que al mezclarse con agua constituye el moco, se denominan *glándulas mucosas.* Toda glándula que

produce una mezcla de líquido seroso y líquido mucoso se denomina *glándula mixta.*

Al estudiante de histología no le corresponde clasificar estas glándulas según el carácter de su secreción, sino por el aspecto de los cortes tal como se ven con el microscopio. Como las células que producen las secreciones serosas difieren considerablemente de las que producen las secreciones mucosas, es relativamente fácil identificar en los cortes las glándulas serosas, las mucosas y las mixtas.

Con el objetivo de poco aumento, el estudiante que observa por primera vez un corte de glándula salival o de páncreas (que se le parece mucho en el plan general de disposición, aunque sea diferente por algunas de sus funciones secretorias) podrá observar las líneas que limitan los lobulillos (fig. 9-3). Nótese que tales lobulillos no siempre son completos, es decir, que en un corte determinado no siempre están totalmente rodeados por tabiques conectivos. Además, en las glándulas se produce retracción a nivel de las líneas de separación de los lobulillos; se trata simplemente de un artefacto. Con el objetivo de poco aumento pueden verse en el interior del lobulillo unos pocos de conductos intralobulillares (fig. 9-5). Estos pueden estar cortados perpendicularmente a su eje mayor, o más o menos paralelamente a él. (Consúltese lo que dijimos al tratar del aspecto de los conductos cortados según planos diferentes.) Los conductos cortados perpendicularmente se parecen a los pasteles llamados donas o roscas, en el sentido de que la sección perpendicular del conducto tiene un agujero en su centro, que es la luz del conducto y se observa fácilmente. En este caso particular, el aspecto de un corte perpendicular de un conducto difiere netamente del correspondiente a una unidad secretoria serosa.

Cuando el corte se examina con objetivo de gran aumento, pueden verse las unidades secretorias (fig. 7-11, *arriba).* Al intentar identificarlas el estudiante debe recordar que en un corte cualquiera se hallan seccionadas en todos los planos imaginables, muchos de ellos oblicuos. Un estudio cuidadoso pronto demostrará algunos conductos cortados aproximadamente en ángulo recto; el diámetro de uno de estos

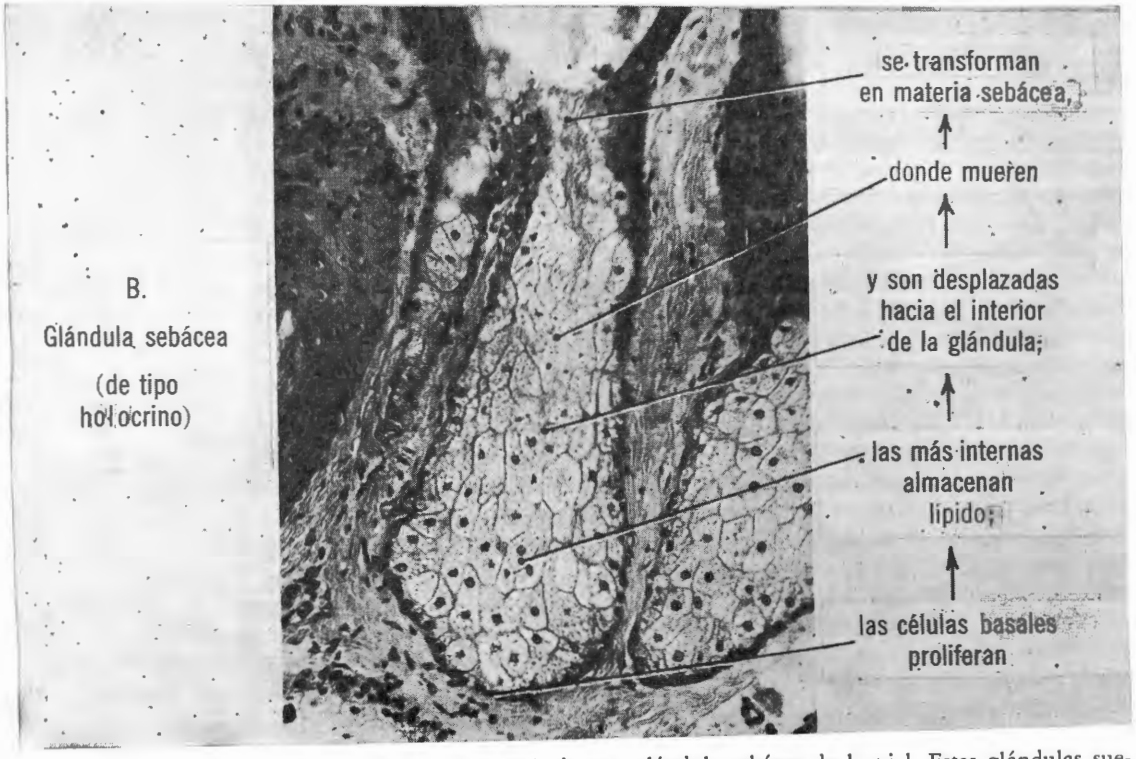

FIG. 9-4. Microfotografía (mediano aumento) de una glándula sebácea de la piel. Estas glándulas suelen abrirse en los folículos pilosos y producen la secreción grasosa denominada sebo. Para detalles acerca de su estructura véase el capítulo 23.

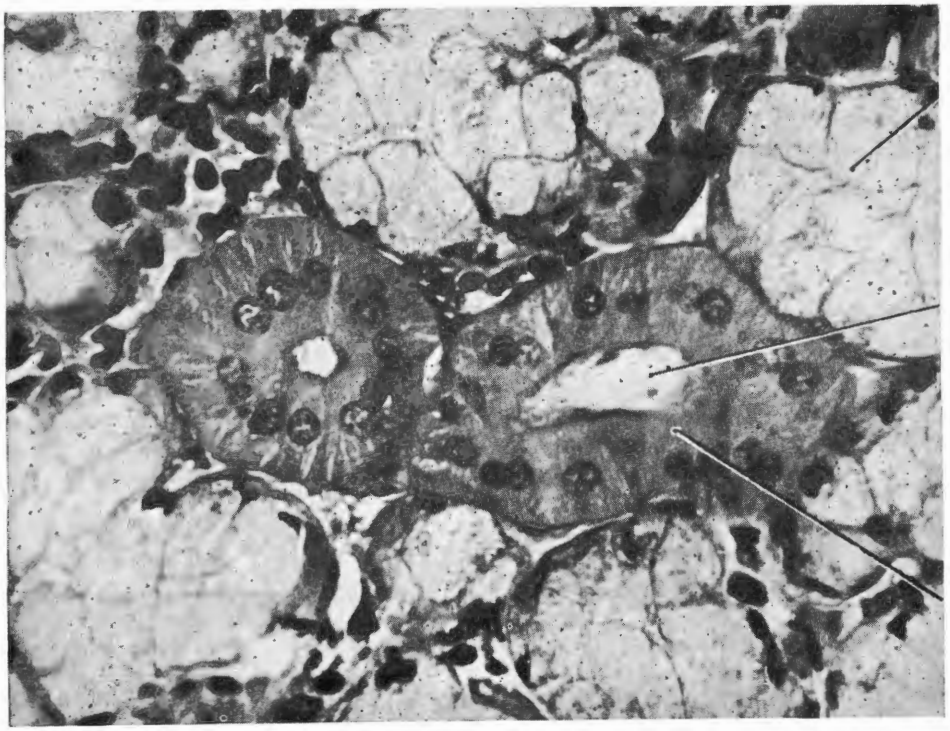

FIG. 9-5. Microfotografía (gran aumento) de una glándula mucosa; se observan dos conductos seccionados casi transversalmente.

cortes es comparable al de uno de los conductos intralobulillares mayores.

Unidades secretorias serosas. Al estudiar las glándulas salivales resulta necesario distinguir entre unidades secretorias serosas y unidades secretorias mucosas.

En un corte teñido con H y E la unidad secretoria cortada perpendicularmente y observada con objetivo de inmersión de aceite, según ya se ha señalado en el capítulo 7, se parece a un pastel que ha sido cortado, pero no servido todavía. (Véase la fig. 7-11.) Cada porción del pastel corresponde a una sola célula secretoria; las células secretorias tienen, pues, aproximadamente forma triangular. Hay una luz en el centro de un acino donde se reúnen los vértices de las células secretorias. Sin embargo, en preparados de tejido fijado esta luz es tan pequeña que resulta difícil de observar con microscopio de luz; de hecho, muchas veces es imposible ver la luz de un acino seroso con dicho microscopio.

El citoplasma en la base de cada célula es basófilo por su contenido de ribosomas libres y fijos. El núcleo de una célula secretoria se halla cerca de la base de la misma, pero no directamente contra ella. Los núcleos de las células secretorias son redondeados. El citoplasma hacia el vértice de cada célula puede verse en preparados bien fijados que contiene gránulos eosinófilos denominados gránulos de cimógeno (fig. 7-11). Según se describe en el capítulo 7, estas son vesículas rodeadas de membrana que durante la vida contenían un material semilíquido. Con la fijación, este material se ha coagulado. La estructura fina y el mecanismo de secreción en células acinosas se describen detalladamente en el capítulo 7.

Unidades secretorias mucosas. El aspecto de un corte transversal de una unidad secretoria mucosa difiere del de una unidad secretoria serosa. En las células serosas los núcleos son redondeados y están situados cerca de las bases de las células, sin tocarlas. En las células mucosas son aplanados, con aspecto casi de disco; además, están apretados contra las bases de las células que los contienen (fig. 9-6). El citoplasma de las células mucosas también difiere del correspondiente a las células serosas. Hay menos basofilia en la base de la célula que en las propias células serosas. La porción del citoplasma situada entre el núcleo y el vértice de una

célula mucosa contiene gotitas de moco rodeadas de membrana. (Algunos autores consideran que estas gotitas contienen mucígeno; en un tiempo se pensó que era un precursor de la mucina o el moco; este concepto limitaría el término *moco* a lo que se forma cuando el precursor secretado se mezcla con agua para formar moco diluido. Es dudoso que tal distinción esté justificada.)

La glucoproteína en las gotitas rodeadas de membrana que existen en el citoplasma de las células mucosas no se tiñen bien con H y E; por lo tanto, en cortes teñidos con H y E el citoplasma de las células mucosas se observa pálido y vacuolado. Sin embargo, el contenido de las gotitas se tiñe en forma brillante con la técnica de PA-Schiff, tan útil para demostrar glucoproteínas.

Estudios radioautográficos. Bélanger ha comprobado que después de administrar una inyección subcutánea de H_2SO_4 con ^{35}S marcado, el azufre radiactivo penetra en muchos tejidos y puede demostrarse con radioautografías. A nosotros nos interesa el hecho de que las células secretorias de las glándulas mucosas captan gran cantidad de azufre marcado; en radioautografías poco ampliadas las glándulas mucosas se observan como manchas de tinta negra en una página blanca. La captación del azufre radiactivo por las células que secretan moco depende de que las glucoproteínas que éstas sinteticen contengan azufre. Estudios radioautográficos sobre formación de secreción glucoproteínica de las células caliciformes empleando glucosa marcada con tritio se describen en el capítulo 7.

Glándulas mixtas. Algunas glándulas son de tipo mixto; por sus conductos eliminan secreciones serosas y mucosas. Así trabajan las glándulas que poseen ambos tipos de unidades secretorias, serosas y mucosas (fig. 9-7), o una combinación de las dos. La combinación suele consistir en unidades mucosas rodeadas de agregados semilunares de células serosas que han sido denominadas *medias lunas serosas* (fig. 9-7).

Evidentemente, tiene que haber vías adecuadas para que la secreción de estas células serosas pueda pasar entre las células mucosas que las separan de la luz de la unidad mucosa. Estas

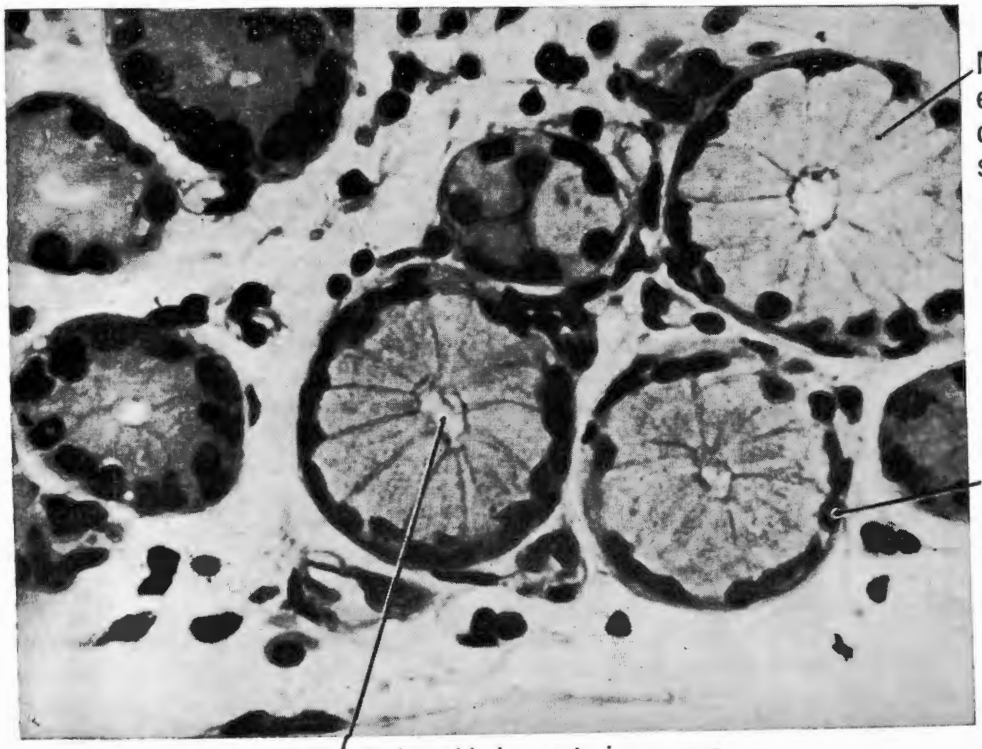

FIG. 9-6. Microfotografía (gran aumento) de un corte de tráquea; véanse las unidades secretorias cortadas transversalmente.

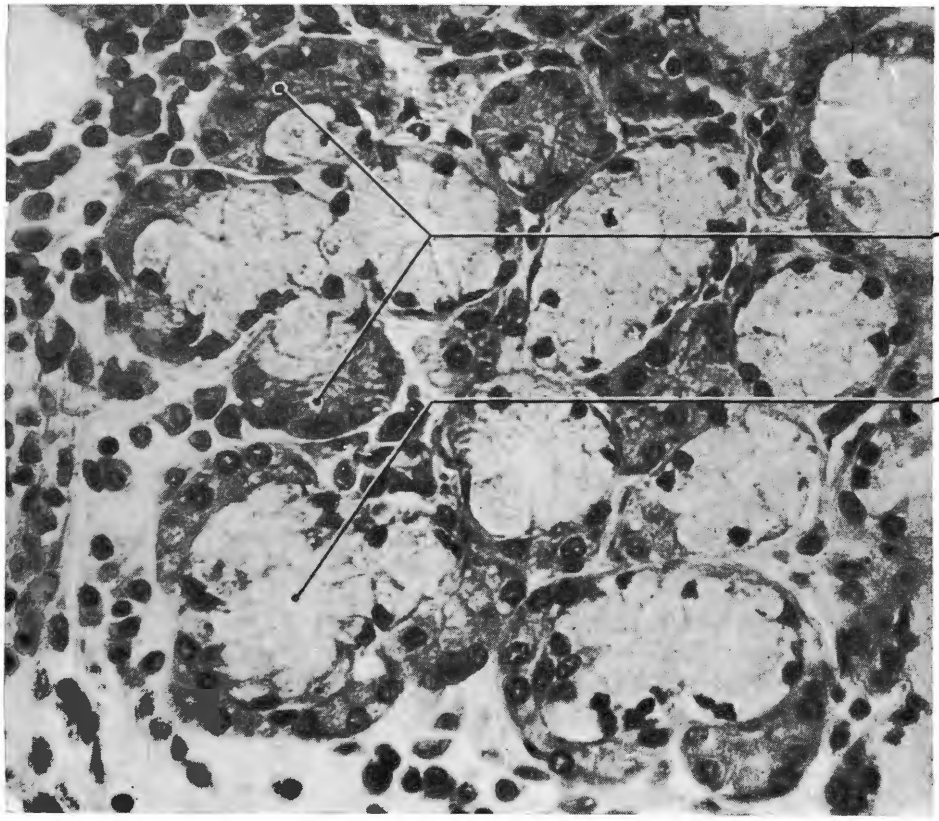

FIG. 9-7. Microfotografía (mediano aumento) de una glándula mixta; véanse las unidades secretorias mucosas y las medias lunas serosas.

vías probablemente estén formadas por finos conductos intercelulares situados entre las células de la unidad secretoria mucosa y entre las células serosas y mucosas; no resultan visibles en las preparaciones ordinarias.

Células mioepiteliales en cesta. Con técnicas especiales puede comprobarse que las unidades secretorias de células tipo mucoso o seroso están incluidas en una estructura laxa de cesta producida por prolongaciones citoplásmicas de células especiales situadas entre las bases de las células secretorias y a nivel de la membrana basal. Estas células tienen un cuerpo celular central y muchas prolongaciones citoplásmicas largas que rodean y agarran la unidad secretoria (fig. 9-8). Aunque estas células son de origen epitelial, es muy posible que su citoplasma sea contráctil, no sólo por su forma y disposición, sino también porque con el ME se han observado en ellas miofibrillas. Por lo tanto, se admite que estas células funcionan de alguna manera facilitando la expresión de la secreción por las unidades secretorias hacia los conductos. Leeson ha comprobado que estas células se demuestran selectivamente utilizando el método histoquímico que se emplea para demostrar la fosfatasa alcalina (fig. 9-8) enzima que contienen en abundancia.

CONTROL NERVIOSO DE LA ACTIVIDAD SECRETORIA EN GLANDULAS EXOCRINAS

Para empezar a considerar este punto puede ser útil inmiscuirse unas cuantas horas en la vida del profesor X, que fue candidato para un lugar importante en la universidad Y. En ocasión de los trámites correspondientes, se le había pedido que hiciera una conferencia a directores de la universidad, y a unos cuantos invitados seleccionados, sobre un tema que conocía muy bien y que merecía interés del auditorio.

El profesor X, claro está, antes de hablar fue invitado a la comida. Aunque estaba acostum-

brado a una dieta que contenía cantidades adecuadas de calorías, vitaminas, proteínas y sales minerales, al leer el menú, con platillos muy ricos, del cual tenía que escoger lo que deseara, se dio cuenta de que su boca empezaba a secretar saliva. La explicación científica de este fenómeno es que los impulsos nerviosos que iban a parar a las células secretorias de sus glándulas salivales estaban siendo estimuladas en su actividad.

Después de la comida fue escoltado hasta el lugar de la conferencia y presentado adecuadamente al auditorio. Luego de dar las gracias por la introducción mediante una pequeña inclinación de cabeza, se dirigió al auditorio, tomó las notas que llevaba en su bolsillo y las abrió sobre la mesa. Para explicar lo que ocurrió después, debe decirse que el profesor X era un hombre versátil y que tenía diversos discursos preparados que podía dar en cualquier momento sobre temas diferentes. Ahora, con verdadero terror, comprobó que había traído las notas destinadas a otro discurso en lugar del anunciado. Junto con este problema observó que su boca se estaba secando, y que sudaba profusamente. Evidentemente, los impulsos nerviosos que ahora llegaban a sus glándulas salivales tenían por efecto disminuir la actividad de sus células secretorias, y al mismo tiempo los impulsos nerviosos que llegaban a sus glándulas sudoríparas las obligaban a funcionar activamente.

Para explicar estos fenómenos hemos de decir, primero, que estos tres efectos diferentes: 1) saliveo; 2) secado del saliveo, y 3) sudación, todos son involuntarios; o sea, que son fenómenos fuera de control de la voluntad. El profesor X, por ejemplo, podía hacer voluntariamente un gesto con su brazo cuando estaba empezando su discurso, pero no podía obligar a sus glándulas salivales a dejar de secretar. Esto puede explicarse por el hecho de que existe una división celular del sistema nervioso denominada el sistema nervioso vegetativo, autónomo, o involuntario, que opera fuera del control de la voluntad, y esta es la única parte del sistema nervioso que manda fibras nerviosas a las células secretorias de las glándulas exocrinas.

Hay dos divisiones del sistema nervioso involuntario: una se llama división *parasimpática,* la otra división *simpática;* ambas mandan fibras nerviosas a las células secretorias de las glándulas exocrinas. Las fibras terminan en las bases de las células secretorias, o quizá, como piensan algunos, se extiendan en una breve distancia entre las células secretorias desde sus bases.

En general, las fibras de la división parasimpática actúan estimulando la actividad de las células secretorias; por ejemplo, era la estimulación parasimpática la que provocaba secreción de saliva cuando el profesor X observó la deliciosa comida que se preparaba a ingerir. (Por qué motivo los impulsos nerviosos discurren a lo largo de las fibras parasimpáticas en estas circunstancias exige considerar los reflejos condicionados y los perros de Pavlov; esto no se hará hasta el capítulo 20.) Aquí hemos de estudiar cómo los impulsos nerviosos que llegan a las células secretorias de las glándulas salivales activan su función.

Para explicar cómo estas fibras nerviosas pueden activar la función secretoria de células glandulares exocrinas debe recordarse que la índole coloidal del protoplasma es un factor importante para crear una presión osmótica en el interior de la célula. Como sólo hay un poco

FIG. 9-8. Microfotografía (× 2 250) de célula mioepitelial (en cesta) de glándula submaxilar de rata. El material se fijó en acetona y fue teñido según el método de Gomori para fosfatasa alcalina. Los brazos citoplásmicos de la célula se ven de color negro. (Leeson, C. R.: Nature, *178*:858.)

de coloide (proteína) en el líquido tisular fuera de la célula, tiene que haber más cristaloides en solución fuera de la célula que dentro de ella; de lo contrario, la presión osmótica extra impartida al interior de la célula por sus coloides atraería agua y substancias disueltas hacia el interior de la misma y la obligaría a hincharse. El principal motivo de que esto no ocurra en situaciones normales es que hay más sodio fuera de la célula que dentro de ella, y este sodio *extra* y los iones de cloruro con los cuales se asocia, ejercen suficiente presión osmótica fuera de la membrana celular para equilibrar la presión osmótica impartida al interior de la célula por su contenido coloide.

Los impulsos nerviosos que alcanzan las terminaciones de las fibras simpáticas en las porciones basales de las células secretorias de las glándulas hacen que las terminaciones de estas fibras liberen una substancia química denominada *acetilcolina.* Aunque no está muy clara la forma como estimula las células para que secreten, esta acetilcolina probablemente actúe en alguna forma para disminuir la permeabilidad de las membranas celulares de las porciones basales de las células secretorias, de manera que muy pronto algunos de los iones de cloruro y de sodio que se encontraban fuera de la célula penetran en ella a través de la membrana celular.

Este hecho, claro está, aumenta la presión osmótica dentro de la célula en relación con la presión del líquido tisular, o sea, fuera de la misma; en consecuencia, agua y otras varias substancias disueltas penetran más libremente en la célula, y cuando empieza a hincharse es estimulada para producir más secreción, aunque sea acuosa, a través de su vértice hacia el sistema de conductos.

Las terminaciones de la mayor parte de fibras nerviosas parasimpáticas liberan acetilcolina. Las terminaciones de casi todas las fibras nerviosas de la porción simpática del sistema nervioso involuntario liberan una de otras dos substancias químicas denominadas adrenalina y noradrenalina, respectivamente. Sin embargo, las terminaciones nerviosas simpáticas en las glándulas sudoríparas constituyen excepción a esta regla: liberan acetilcolina. En consecuencia, como las fibras parasimpáticas, se denominan fibras colinérgicas.

Según veremos más detalladamente en el capítulo 21, la división simpática del sistema nervioso se activa intensamente en condiciones que desencadenan emoción intensa, como el miedo y la rabia. De hecho, en muchas personas se activan simplemente porque están nerviosas.

Por lo tanto, el motivo de que el profesor X sudara cuando comprobó que se había equivocado de texto para su conferencia, fue su miedo de dar un triste espectáculo sin aquellas notas. La nerviosidad creada por un hecho como éste puede activar la división simpática del sistema nervioso involuntario, las terminaciones de este sistema alrededor de las glándulas secretorias sudoríparas, por lo tanto, liberan acetilcolina, y esto hace que absorban más líquido y secreten.

Sin embargo, no hemos explicado todavía por qué motivo la boca del profesor se secó cuando comprobó que se había equivocado de texto. Este efecto debe explicarse por el hecho de que las fibras nerviosas de ambas divisiones del sistema involuntario se extienden a células musculares lisas, y pueden incluir las que controlan el calibre de los vasos sanguíneos, según veremos más detalladamente en capítulos posteriores. Aquí, baste decir que la activación de la división simpática del sistema nervioso involuntario por la nerviosidad puede hacer que las terminaciones nerviosas de las fibras simpáticas que controlan los vasos sanguíneos que mandan sangre a los capilares alrededor de las células secretorias de las glándulas endocrinas, y de cuyos capilares proviene el líquido tisular de la parte correspondiente, los cierren, de manera que no hay líquido tisular para que las células secretorias sigan produciendo secreción suficiente para conservar la boca húmeda.

La acetilcolina, substancia química que afecta las actividades celulares, debe considerarse una hormona; pero como actúa localmente, se califica de hormona local, y, por lo tanto, se distingue de las hormonas generales que son secretadas hacia la sangre y actúan en lugares alejados de aquél donde se produjeron. La noradrenalina, secretada en muchos lugares, actúa como hormona local, pero, según veremos, puede ser secretada por la glándula suprarrenal para actuar también como hormona general.

Para resumir: el control nervioso de la secreción glandular depende de dos divisiones del sistema nervioso vegetativo. Los efectos de los impulsos nerviosos que alcanzan las terminaciones de las fibras nerviosas asociadas con las células secretorias de las glándulas exocrinas están regidos por la liberación de hormonas locales, productos de las terminaciones nerviosas correspondientes.

Aunque el control nervioso de la secreción glandular exocrina es función del sistema ner-

Glándulas endocrinas

Cómo un acúmulo celular puede transformarse en folículo

FIG. 9-9. Esquema de cómo los diferentes tipos de glándulas endocrinas almacenan la secreción y de cómo un acúmulo de células puede transformarse en un folículo.

vioso involuntario, las funciones secretorias de varias glándulas exocrinas también están afectadas por hormonas producidas a cierta distancia, y que llegan a las células secretorias por vía del torrente sanguíneo. Daremos ejemplos de este control al estudiar más tarde diversas partes del sistema digestivo.

GLANDULAS ENDOCRINAS

La estructura de las glándulas endocrinas es mucho más simple que la correspondiente a las glándulas exocrinas, porque no posee conductos. Como sus células secretorias eliminan sus secreciones, y vacían hacia los capilares, las células secretorias tienen que estar dispuestas de manera que todas están en contacto con capilares. Esto se logra por cuanto las células secretorias están dispuestas en cordones rectos o irregulares, separados entre sí por capilares, o en pequeños acúmulos rodeados de capilares (figura 9-1, *abajo, derecha).*

Almacenamiento intracelular. Todas las glándulas endocrinas almacenan en mayor o menor grado su secreción. Esto se logra en la mayor parte de casos por almacenamiento intracelular. En las células de muchas de las glándulas endocrinas es posible demostrar gránulos de secreción en cortes teñidos de manera especial y examinados con microscopio de luz. Los gránulos de secreción se almacenan temporalmente en el citoplasma antes de ser secretados. Por ejemplo, las células beta de los islotes de Langerhans del páncreas —las que producen la hormona insulina, que regula la concentración de azúcar en la sangre— almacenan una cantidad suficiente de secreción en su citoplasma para matar a una persona si en un momento determinado toda pasara a la sangre; tendría este efecto porque originaría una caída rápida de la concentración de azúcar en la sangre hasta un nivel incompatible con la vida.

Almacenamiento extracelular. Otra forma como la secreción o su precursor pueden almacenarse es cuando las células de un acúmulo secretan hacia el interior para formar un fondo común de secreción (o de su precursor) en la parte central de dicho acúmulo celular, donde la secreción (o su precursor) pueden quedar almacenados extracelularmente en lo que se denomina un *folículo* (un pequeño saco), según se indica en la figura 9-9, *derecha.*

Cápsulas y trabéculas. Las glándulas endocrinas están rodeadas de cápsulas de tejido conectivo, y generalmente proyecciones de éstas se extienden penetrando en la substancia glandular en forma de trabéculas (pequeños haces) para proporcionarles sostén interno y permitir la penetración de vasos sanguíneos. Estas tra-

béculas explican el aspecto lobulado que presentan los cortes de algunas glándulas endocrinas vistos al microscopio.

Naturaleza de las hormonas. Las secreciones de la mayor parte de glándulas endocrinas son substancias químicas denominadas *hormonas* (de *hormao* = desencadeno actividad). Las diferentes hormonas elaboradas por las diversas glándulas endocrinas ejercen muchos efectos diversos. Pero, en general, son todos del tipo de "despertar una actividad". La actividad y, en gran parte, la estructura microscópica normal de muchas partes del cuerpo, dependen de que ésta recibe en forma más o menos continua por vía del torrente circulatorio pequeñas cantidades de hormonas elaboradas por glándulas endocrinas. Basta con cantidades muy pequeñas de las diversas hormonas en el torrente vascular para conservar las diversas partes del cuerpo en actividad normal.

Aunque la mayor parte de glándulas endocrinas fabrican hormonas, una glándula puede denominarse propiamente endocrina, incluso si no fabrica una hormona, siempre que secrete un producto útil que vaya a parar al cuerpo. El hígado, por ejemplo, manda azúcar al torrente circulatorio, y por este motivo constituye en realidad una glándula endocrina. Claro está, también es una glándula exocrina porque manda bilis al intestino.

CONTROL DE LAS FUNCIONES SECRETORIAS DE LAS GLANDULAS ENDOCRINAS

No nos corresponde aquí revisar todas las hormonas que se producen en el cuerpo, o describir las diversas glándulas endocrinas que las elaboran. Las glándulas endocrinas, sus productos, y los efectos de los mismos, constituyen un tema que requiere una presentación de cierta amplitud y un enfoque ordenado; por lo tanto, lo reservamos para capítulos ulteriores (28, 29 y 30). Aquí, para completar la introducción al control de las secreciones glandulares, vamos a dar unos cuantos ejemplos que ilustren las maneras principales cómo la secreción de hormonas está regulada en la economía.

Las funciones secretorias en las glándulas endocrinas no están controladas por impulsos nerviosos que lleguen a ellas por vías nerviosas, como ocurre con las células secretorias de las glándulas exocrinas. El tema se complica por el hecho de que algunas hormonas son producidas en el cuerpo por células nerviosas, y estas hormonas siguen por el torrente vascular hasta alcanzar partes del cuerpo donde algunas de ellas actúan estimulando la liberación de hormonas por células de glándulas endocrinas cuyas funciones secretorias sin ello no serían afectadas por el sistema nervioso. Por lo tanto, si bien las glándulas endocrinas no están provistas de fibras nerviosas que regulen sus actividades, la función de algunas está afectada por el sistema nervioso, ya que diversas células nerviosas producen hormonas que pasan a la circulación.

Inhibición por retroalimentación (feedback). Un mecanismo muy importante para regular la actividad secretoria de las células glandulares endocrinas se describe, en general, como la inhibición por retroalimentación. Para comprender cómo debe utilizarse este término debe explicarse que el término retroalimentación (en inglés *feedback)* se empleó para designar un dispositivo por virtud del cual una salida de un circuito, por ejemplo en un receptor de radio, alimenta en sentido retrógrado penetrando en la iniciación del circuito. Cuando se combinó el término *inhibición* con *retroalimentación* se originó un término que resultó útil para describir muchos de los mecanismos reguladores que operan en la economía, cuando el producto final de una reacción interviene en sentido retrógrado, no en la iniciación, sino en la salida de la reacción, inhibiéndola. En otras palabras, la inhibición de retroalimentación opera de manera que si el producto de una reacción empieza a aumentar más allá de valores normales, el producto aumentado automáticamente inhibe la reacción que lo origina. Después, cuando el producto es utilizado, y la cantidad existente queda por debajo de los valores normales, ya no hay producto en cantidad suficiente para inhibir la reacción, y automáticamente aumenta la producción de dicho producto hasta cifras normales. Tales mecanismos pueden ser muy sensibles y regulan dentro de límites muy estrechos la cantidad de diversos productos, incluyendo hormonas y compuestos controlados por las concentraciones de hormonas. El concepto de inhibición o retroalimentación ayuda mucho a comprender el control de la secreción de la mayor parte de glándulas endocrinas (y muchos otros mecanismos reguladores en el cuerpo). Pero el tema en el caso de las glándulas endocrinas se complica, porque en ocasiones dos o más glándulas endocrinas y sus hormonas intervienen en un dispositivo, a modo de cadena, en el mecanismo de retroalimenta-

ción que controla la secreción de una hormona. Vamos a describir primero un ejemplo relativamente simple, y más tarde otro más complejo.

Un tipo muy directo de inhibición por retroalimentación opera en conexión con la glándula paratiroides, cuya secreción hormonal controla la secreción de calcio en la sangre. Si la concentración de calcio en la sangre cae por debajo de un nivel determinado, las células de la glándula paratiroides son liberadas del control inhibidor y empiezan a secretar hormonas más rápidamente; esta hormona, probablemente actuando sobre células relacionadas con el hueso para que liberen calcio del mismo hacia la sangre, produce aumento de la concentración sanguínea de calcio. Cuando la cantidad de calcio en la sangre alcanza un valor normal, inhibe la secreción de hormona extra por dicha glándula. En otras palabras, el efecto de la hormona (aumento del calcio en la sangre) retroalimenta, por así decir, el sistema, inhibiendo las reacciones en las células de la glándula paratiroides que producen y secretan hormona.

Los mecanismos de inhibición por retroalimentación que controlan la función secretoria de algunas glándulas endocrinas son más complicados, e incluyen algún intermediario; no son directos como en el caso de la glándula paratiroides. La glándula tiroides constituye un ejemplo de un intermediario que interviene en un sistema de inhibición por retroalimentación. Si la cantidad de hormonas tiroideas en el torrente sanguíneo empieza a disminuir por debajo de valores normales, la hipófisis anterior ya no es inhibida y secreta una hormona denominada *hormona estimulante del tiroides* (TSH) que al alcanzar la glándula tiroides estimula sus células para que aumenten su actividad. Cuando las células tiroideas se vuelven más activas y secretan mayor cantidad de sus hormonas, la cantidad de hormonas tiroideas en la sangre se eleva, y esto inhibe la secreción de TSH por la glándula hipófisis anterior.

En algunos casos hay todavía otro intermediario que interviene en el mecanismo de control por inhibición de retroalimentación: la cantidad de hormona existente en la sangre y producida por una glándula endocrina puede no estar dirigida totalmente por la hipófisis anterior, sino en parte por lo menos, por células nerviosas de una porción del cerebro situado muy cerca de la hipófisis anterior, y unida a él por vasos sanguíneos dentro de los cuales las células nerviosas en dicha parte del cerebro, en respuesta a la ausencia de la hormona producida por una glándula endocrina, pueden secretar un factor específico de liberación; éste, al alcanzar las células de la hipófisis anterior por vía sanguínea, estimula las células específicas que hacen que las hormonas que estimulan la glándula endocrina blanco fabriquen más secreción. En tal caso los mecanismos de control de inhibición por retroalimentación incluyen la concentración sanguínea de la hormona preparada por una glándula blanco. Las células nerviosas vigilan la cantidad de la hormona fabricada por la glándula blanco final que se halla en la sangre. Si las células nerviosas descubren que la cantidad es demasiado pequeña, la secreción por ellas de un factor de liberación hipofisaria anterior estimula la secreción de células de la hipófisis anterior, que origina una hormona; ésta estimula la actividad de las células de la glándula blanco, que entonces produce más secreción. Las células nerviosas secretorias probablemente intervengan más en la regulación de hormonas sexuales que otros tipos de células de este tipo de mecanismo, y la disposición total se complica por el hecho de que la actividad secretoria de las células nerviosas que producen factores de liberación suele estar afectada por impulsos nerviosos nacidos de estimulaciones sensoriales y estados emocionales.

Todo lo dicho hasta aquí será más fácil de comprender cuando expongamos el tema más detalladamente en los capítulos 28, 29 y 30.

GLANDULAS QUE SON A LA VEZ EXOCRINAS Y ENDOCRINAS

El páncreas proporciona un excelente ejemplo. Esta glándula se ha originado a partir de una evaginación del revestimiento epitelial del intestino. Esta evaginación epitelial se ramifica más y más para constituir un sistema de conductos, pero también origina dos tipos de unidades secretorias: unas serosas, en las cuales las luces de las porciones secretorias quedan unidas a las ramas terminales del sistema de conductos, y pequeños grupos de células denominados islotes de Langerhans, que en lugar de desarrollar una luz se disponen en cordones irregulares y acúmulos muy ricos en capilares.

Estos islotes celulares, del mismo origen que el sistema de conductos, pueden mantener contacto con ellos, pero no hay continuidad entre la luz del sistema de conductos y tales células; por lo tanto, tienen que secretar directamente

en los muchos capilares que las riegan. Constituyen el elemento endocrino del páncreas.

En consecuencia, el páncreas contiene gran número de islotes de tejido endocrino disperso por toda su substancia, compuesta principalmente de unidades secretorias serosas que vacían su secreción en el sistema de conductos. Constituye, pues, una glándula endocrina y exocrina, con tipos diferentes de células especializadas para llevar a cabo las dos funciones.

BIBLIOGRAFIA

La bibliografía para glándulas sebáceas se indica en el capítulo 23, para glándulas mixtas y glándulas salivales en el capítulo 24, para el sistema nervioso involuntario en el capítulo 20, y para glándulas endocrinas y control de su secreción en los capítulos 28, 29 y 30.

CAPITULO 10

Tejido conectivo

EL TEJIDO conectivo, el segundo de los cuatro tejidos básicos, se llamó así porque reúne todos los demás tejidos entre sí y con el esqueleto. También les presta sostén. El propio esqueleto está formado de un tipo particular de tejido conectivo.

El tejido conectivo es capaz de conectar y sostener por una diferencia fundamental que hay entre él y los otros tres tejidos. El epitelio, el tejido muscular y el nervioso son esencialmente celulares. Las células son blandas y gelatinosas, y los grupos de células cuando se someten a tensiones y presiones se deforman o desgarran. El tejido conectivo es capaz de prestarles sostén porque contiene un segundo componente; en contraste con las células, es un producto no vivo que recibe el nombre de *substancia intercelular* —*intercelular* porque ocupa los espacios entre las células del tejido conectivo y también entre dichas células y las de otros tejidos.

Es la substancia intercelular del tejido conectivo la que asegura la unión de todo el cuerpo y le proporciona forma. La importancia de la substancia intercelular quizá pueda comprenderse recordando que el cuerpo humano es un edificio de substancia intercelular inerte en el cual viven las células como residentes.

Sólo hay dos tipos principales de substancia intercelular. Los subtipos de uno de ellos son amorfos (sin forma); existen como jaleas de menor o mayor consistencia. Los subtipos de la otra categoría se presentan todos en forma de fibras. Un tipo de fibra es resistente, sin elasticidad, y puede resistir la tracción sin alargarse. Otro tipo es elástico. Hay complejo de tipo amorfo y fibroso. Un complejo de jalea firme de fibras resistentes puede ser suficientemente sólido para resistir peso. El tipo más resistente de substancia intercelular, el que existe en el hueso, es un complejo de jalea y fibras resistentes impregnado de sales de calcio que, por lo tanto, se parece mucho al cemento armado.

Hay dos peligros al insistir con los estudiantes en la importancia de las substancias intercelulares del tejido conectivo. En primer lugar, no es raro que los estudiantes, como los graduados, confundan las substancias intercelulares de ciertos tejidos conectivos con los propios tejidos. Hay que tener presente que todos los tipos de tejidos conectivos tienen células como uno de sus componentes. Las substancias intercelulares sólo constituyen un componente del tejido conectivo. En segundo lugar, si se insiste en la gran importancia de las substancias intercelulares de ciertos tejidos conectivos, resulta difícil que los estudiantes se percaten de la existencia de algunos tipos de tejido conectivo compuestos casi estrictamente de células, e incluso que las células de la sangre son de tipo conectivo. Sin embargo, todos los subtipos de tejido conectivo, tanto si están formados casi totalmente de substancia intercelular (como ocurre con el cartílago y el hueso), como si están formados casi totalmente de células (como ocurre con los tejidos formadores de sangre), se desarrollan a partir del mismo tejido original y, por lo tanto, guardan entre sí una relación más estrecha de lo que puede parecer. Las células de todos los tipos de tejido conectivo se desarrollan a partir de células mesenquimatosas.

Por fortuna, hay un subtipo de tejido conectivo en la vida posnatal que en muchos aspectos se halla a mitad del camino entre el tipo que es primariamente de sostén (por lo tanto, formado sobre todo de substancia intercelular) y el tipo que es primariamente celular; este subtipo recibe el nombre de *tejido conectivo laxo.* Su estudio

brinda una excelente perspectiva para aprender más tarde a conocer los otros subtipos de tejido conectivo y comprender la relación entre todos. Vamos, pues, a describir ahora el tejido conectivo *laxo ordinario*. En este capítulo nos ocuparemos de substancias intercelulares y del líquido en el cual baña. En el capítulo siguiente (11) nos ocuparemos de las células del tejido conectivo laxo. Más tarde estudiaremos otros subtipos de tejido conectivo.

TEJIDO CONECTIVO LAXO ORDINARIO

El tejido conectivo laxo ordinario se llama *laxo* porque es blando, flexible y algo elástico. Se llama *ordinario* porque hay gran cantidad del mismo, y también porque no presenta especialización estructural como ocurre con algunos de los otros tejidos conectivos. Consiste en una variedad de células (que estudiaremos en el capítulo siguiente) y substancias intercelulares. Contiene también pequeños vasos sanguíneos y nervios.

Sus substancias intercelulares están formadas por una mezcla de fibras y jaleas.

El tejido conectivo laxo está distribuido de manera que establece contacto con las células de otros tejidos, y les brinda íntimo sostén. También desempeña otros papeles, según veremos pronto.

El tejido conectivo laxo no es suficientemente rígido para resistir mucho esfuerzo; por lo tanto, frecuentemente está sostenido por tipos más densos de tejido conectivo ordinario. El tejido conectivo laxo contiene un tipo de células que pueden sintetizar y almacenar grasas, y en lugares donde el tejido conectivo laxo penetra en las hendiduras o llena espacios entre otras estructuras, frecuentemente proporciona un almohadillado blando para estos espacios mediante sus células que acumulan grasa. Pero el tejido conectivo laxo sin muchas células grasas suele estar dispuesto en capas bastante delgadas, que establecen contacto con las células de otros tejidos, por ejemplo, alrededor de las unidades secretorias de glándulas donde existe en forma de películas relativamente delgadas. Lo más frecuente es que la capa delgada de tejido ordinario laxo en contacto con epitelio esté sostenido a su vez por tejido conectivo más denso, más fácil de ver con el microscopio; por lo tanto, los estudiantes pueden confundir el tipo más denso con el tipo laxo. En la piel, por ejemplo, la capa delgada de tejido conectivo ordinario laxo que está en contacto con el epitelio se funde rápidamente con el tejido conectivo más denso de la piel situado por debajo (fig. 10-3).

DESARROLLO DEL TEJIDO CONECTIVO LAXO —MESENQUIMA

Todos los subtipos de tejido conectivo se desarrollan a partir de un tipo primitivo de tejido conectivo que recibió el nombre de *mesénquima* porque se creía que se desarrollaba a partir de la capa germinativa media (*mesos* = medio, *enchyma* = infusión). Estudios ulteriores han demostrado que parte de él, en particular a nivel de la cabeza, se desarrolla a partir del ectodermo. Sea cual sea su origen, el mesénquima es característicamente un tejido blando como jalea formado de células y substancia intercelular (fig. 10-1). El citoplasma de sus células no es muy abundante, pero a veces es posible ver en cortes ordinarios que el citoplasma de las células se extiende saliendo hacia la substancia intercelular en forma de finas prolongaciones onduladas. A veces las prolongaciones de una célula se funden con las de otra. En ocasiones pueden verse fibrillas delgadas cerca de las puntas de las prolongaciones citoplásmicas. Sin embargo, la gran masa de substancia intercelular del mesénquima está formada por mucopolisacáridos como jalea; la química correspondiente se describió en el capítulo 2.

AMPLIA DISTRIBUCION DEL TEJIDO CONECTIVO LAXO

El mesénquima en el embrión en desarrollo tarde o temprano penetra e infiltra las capas y grupos de células que se desarrollan procedentes de otras fuentes que no son el mesénquima; de hecho, en el músculo estriado el mesénquima se infiltra entre las células musculares.

Por lo tanto, el mesénquima y los tejidos conectivos que se desarrollan a partir del mismo están ampliamente distribuidos. La relación muy estrecha del mesénquima, y más tarde del tejido conectivo laxo, con los demás tejidos tiene importancia no sólo porque el tejido conectivo que se desarrolla a partir del mesénquima debe sostener los demás tejidos, sino también por dos motivos adicionales que vamos ahora a considerar.

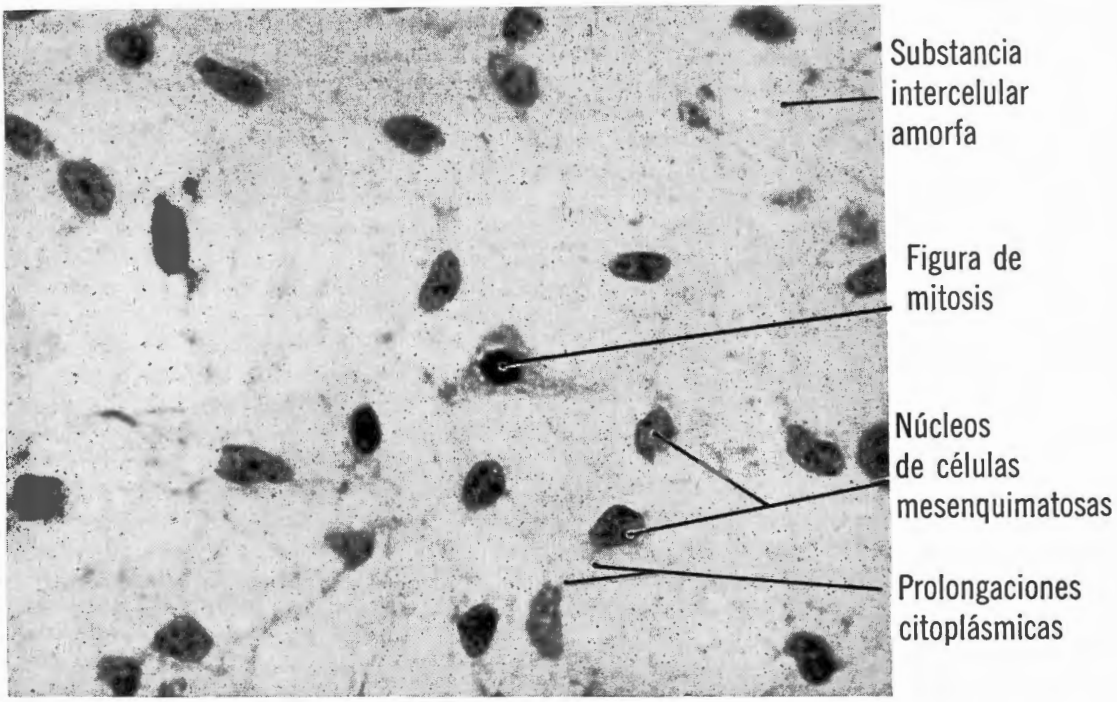

FIG. 10-1. Microfotografía (gran aumento) de un corte de tejido conectivo embrionario (mesénquima). Este tejido es característicamente blando porque las células se hallan separadas por una substancia intercelular gelatinosa de tipo amorfo.

INTERACCION DE TEJIDOS EN EL DESARROLLO —INDUCCION

Un fenómeno observado en el embrión en desarrollo sugiere que la estrecha proximidad de un tipo de tejido en desarrollo con otro tipo de tejido puede hacer que cada uno de ellos cambie su carácter, de manera que el carácter modificado de las células resulte permanente y se perpetúe en sus descendientes. El fenómeno recibe el nombre de *inducción embrionaria,* y hay varios ejemplos de tejido conectivo en desarrollo en diversas partes del cuerpo que afecta la diferenciación de tejidos epiteliales, de manera que estos últimos forman estructuras especializadas definidas. La capacidad de inducir no está limitada al mesénquima o el tejido conectivo que se desarrolla a partir del mismo; verbigracia: hay ejemplos de células epiteliales derivadas del ectodermo que afectan la diferenciación de células vecinas derivadas del ectodermo. De hecho, el fenómeno por el cual un tipo de tejido afecta la diferenciación de otro tipo de tejido se considera factor muy importante para explicar la formación ordenada de las diversas partes del cuerpo. Por desgracia, no conocemos muy bien los mecanismos por virtud de los cuales esto ocurra. (Consultar textos y simposios de embriología química para mayor información.)

Sin embargo, un hecho comprobado es que cualquier tejido cuyo desarrollo va a ser afectado por un tejido vecino debe hallarse en una etapa particular de su desarrollo, etapa durante la cual se describe como *competente* para responder a la influencia que le llega por el mecanismo de la inducción. Los tejidos han de alcanzar cierta etapa de desarrollo antes de volverse competentes para responder a un estímulo inducido particular; a menos que estén expuestos a dicho estímulo en el momento adecuado, pueden alcanzar un estado en el cual ya no responderán al estímulo. Por lo tanto, el estímulo de inducción es como una oportunidad, que si se sabe aprovechar ha de actuar en el momento preciso de la vida de una persona, ni antes ni después.

El hecho de que el mesénquima penetre casi en todas partes y se desarrolle produciendo diversos tipos de tejido conectivo según las localizaciones, permite que intervenga en el fenómeno de inducción a medida que se va produciendo el desarrollo, y su penetración en medios tan

diferentes le permite ser inducido para diferenciarse siguiendo vías diversas.

PAPEL NUTRITIVO DEL TEJIDO CONECTIVO LAXO

Desarrollo de vasos sanguíneos en el mesénquima. Una función que ocurre en el mesénquima es que aparecen hendiduras muy delgadas en su substancia. Con ello, las células mesenquimatosas se vuelven más o menos aplanadas para proporcionar un revestimiento a estas hendiduras, según puede verse en la figura 10-2. Las hendiduras, con su revestimiento de células mesenquimatosas aplanadas, constituyen los capilares primitivos. Los espacios vacíos se unen unos con otros, y tarde o temprano se alargan por proliferación de células de revestimiento, que a medida que evoluciona el desarrollo acaban denominándose células endoteliales. Los capilares que se forman a partir del mesénquima crecen mandando yemas tubulares de endotelio a lugares donde hasta entonces se han formado pocos o ningún capilar. Finalmente se establece un sistema de tubos que pueden conducir líquido por toda la economía. Algunos de los tubos desarrollan luces más anchas y paredes más gruesas, para transformarse en arterias y venas; las paredes más gruesas están formadas por las células mesenquimatosas que se disponen alrededor del tubo endotelial original y se diferencian en células que pueden fabricar substancia intercelular y sirven también como células de músculo liso.

Así, pues, tanto la substancia intercelular como el músculo pasan a ser componentes de las paredes de los vasos de mayor calibre.

Como todos los vasos sanguíneos se desarrollan a partir del mesénquima, más tarde dichos vasos se limitan a los diversos tejidos conectivos que se desarrollan del mesénquima. Por lo tanto, las células de todos los demás tejidos han de recibir su nutrición y su oxígeno de capilares confinados, sobre todo en el tejido conectivo laxo. Sin embargo, como el tejido conectivo laxo que lleva los capilares hasta cerca de las células de su propio tejido y de los demás también desempeña un papel de sostén, y como el papel de sostén del tejido conectivo lo efectúa la substancia intercelular, se deduce que el oxígeno y las substancias nutritivas han de atravesar las substancias intercelulares para llegar a las células (fig. 10-3).

Hay, por lo tanto, tres motivos importantes para que el tejido conectivo laxo tenga tan amplia distribución; desempeña tres importantes papeles: 1) un papel de sostén; 2) un papel de desarrollo e inducción, y 3) un papel nutritivo.

SUBSTANCIAS INTERCELULARES DE TEJIDO CONECTIVO LAXO

Según señalamos, hay dos tipos principales de substancias intercelulares: 1) *fibras,* y 2) jaleas; estas últimas, como no tienen forma particular, se denominan *amorfas.*

Tipos fibrosos de substancia intercelular. Los dos tipos principales de fibras del tejido conectivo laxo reciben el nombre de *colágenas* y *elásticas,* respectivamente. Las primeras están formadas por la proteína *colágena;* las segundas por la proteína *elastina.* Además de las fibras colágenas y elásticas, es frecuente observar un tercer tipo de fibras donde el tejido conectivo laxo linda con estructuras epiteliales y en algunos otros sitios; estas son las delgadas y finas llamadas fibras *reticulares* porque están dispuestas en forma de redes (*rete* = una red). Según veremos, las fibras reticulares también contie-

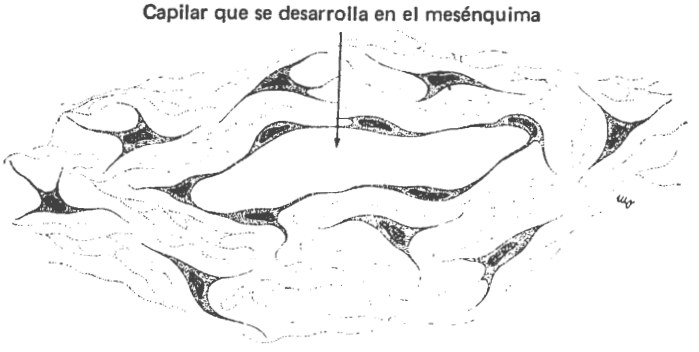

FIG. 10-2. Dibujo esquemático para ilustrar cómo las células mesenquimatosas pueden formar el revestimiento de un espacio que pasa a ser un capilar, y cómo las células mesenquimatosas que revisten el espacio pueden aplanarse para transformarse en células endoteliales.

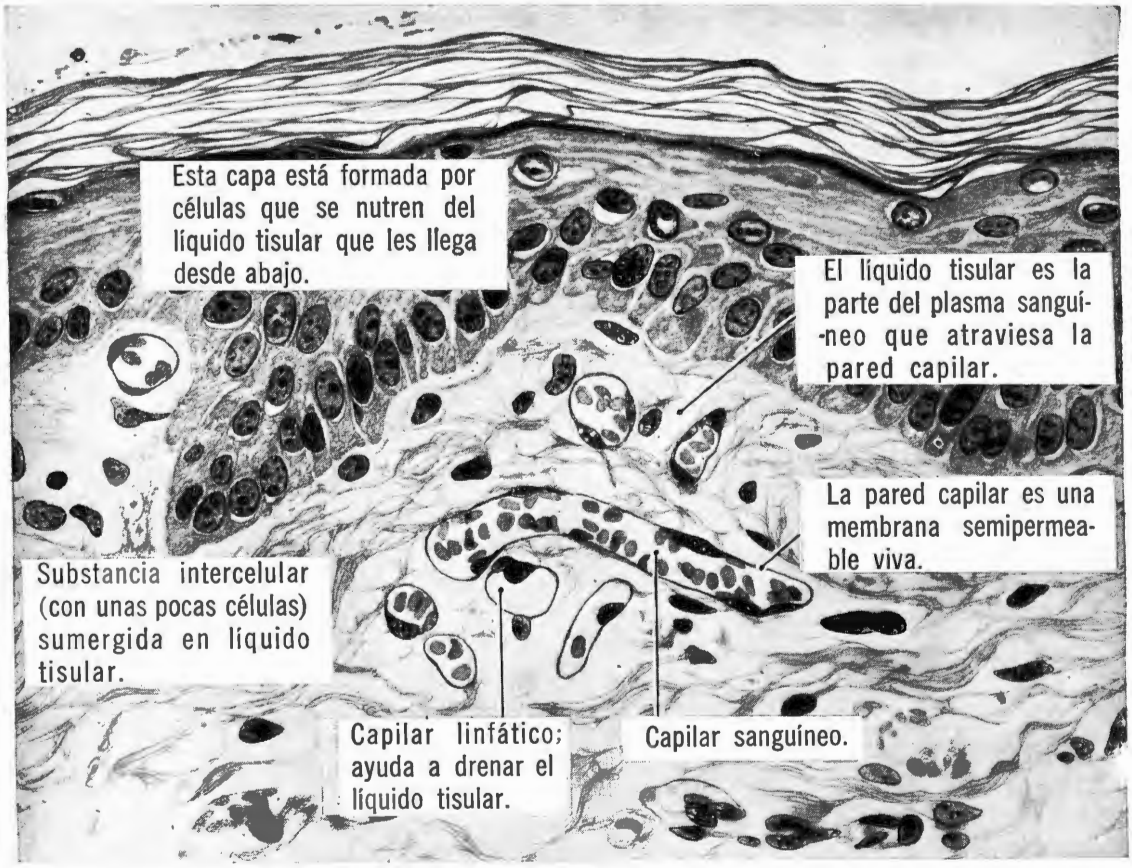

FIG. 10-3. Microfotografía de gran aumento, ligeramente retocada, de un corte a través de la parte externa de la piel del cerdo. Esta ilustración muestra la epidermis celular por encima, y los capilares rodeados de substancia intercelular debajo. Señala cómo el líquido tisular debe salir de los capilares para nutrir las células vecinas. Hay fibras colágenas onduladas de diversos diámetros, generalmente un poco más estrechas o más anchas que los glóbulos rojos de los capilares, que pasan en diversas direcciones a través de la substancia intercelular. Las zonas relativamente claras entre las fibras colágenas representan lugares ocupados por substancia fundamental amorfa, constituida principalmente por ácido hialurónico.

nen colágena, pero, por motivos que expondremos más tarde, fijan el colorante de manera diferente que la fibra colágena de tipo más usual.

Estudiaremos las fibras colágenas, luego las fibras elásticas y reticulares.

FIBRAS COLAGENAS

En el tejido conectivo laxo que se halla por debajo de la membrana epitelial en la figura 10-3, se observan tiras entrelazadas de material ondulado. Estas tiras onduladas son fibras colágenas; pueden observarse tiras similares en cortes preparados de la mayor parte de zonas del cuerpo, porque se encuentra tejido conectivo prácticamente en todas partes. La colágena es la proteína más frecuente.

Terminología. El término fibra se emplea en la industria textil para referirse a estructuras alargadas y finas que pueden tejerse o torcerse, según las necesidades. No hay una definición precisa acerca de cuán gruesa o cuán larga ha de ser una estructura filamentosa para que pueda denominarse fibra. En relación con la colágena, el término *fibra* puede utilizarse para describir estructuras alargadas que varían en diámetro entre una y 12 micras; por lo tanto, en promedio las fibras colágenas tienen aproximadamente el mismo diámetro que los glóbulos rojos. (Compárense los glóbulos rojos del interior de los capilares en la fig. 10-3 con las fibras colágenas onduladas.) En el tejido conectivo

laxo, las fibras colágenas suelen formar ondulaciones amplias (fig. 10-3) y, por lo tanto, un corte a través del tejido conectivo laxo corta fibras dispuestas en diversas direcciones, de manera que unas se cortan más o menos longitudinalmente, otras transversalmente, y otras en ángulos diversos (fig. 10-3).

Fibrillas colágenas y microfibrillas. Las fibras colágenas están formadas por estructuras filamentosas mucho más finas, reunidas unas junto a otras para constituir fibras (fig. 10-5). Estas estructuras filamentosas más delgadas tienen 0.3 a 0.5 de micra, aproximadamente, de espesor, y reciben el nombre de fibrillas. Finalmente, al disponer del ME se comprobó que las fibrillas, a su vez, estaban formadas por estructuras filamentosas más delgadas todavía, de unos 400 Å de diámetro; éstas son invisibles con microscopio de luz y reciben generalmente el nombre de *microfibrillas*. Se estudiarán después de considerar las fibras colágenas.

Estudio de fibras colágenas frescas. Los estudiantes en el laboratorio suelen empezar el estudio del microscopio de luz con fibras colágenas de tejido conectivo laxo fresco. Este se prepara fácilmente reflejando la piel y el tejido subcutáneo de los músculos del muslo de un ratón, una rata o un conejo, y cortando pequeñas porciones del tejido conectivo laxo que se va desgarrando a nivel del plano de despegamiento. El tejido conectivo laxo dispuesto en delgadas capas entre diversas estructuras que suelen estar separadas unas de otras cuando se diseca un cuerpo en el laboratorio de anatomía macroscópica, hace años recibieron por los anatómicos el nombre de *tejido areolar* porque, cuando se separan las dos estructuras que tienen una capa de tejido conectivo laxo entre ellas, éste es sometido a tracción antes de romperse, y al distenderse aspira pequeñas burbujas de aire en la substancia, que ocupan *areolas* (pequeños espacios) dentro del tejido conectivo laxo.

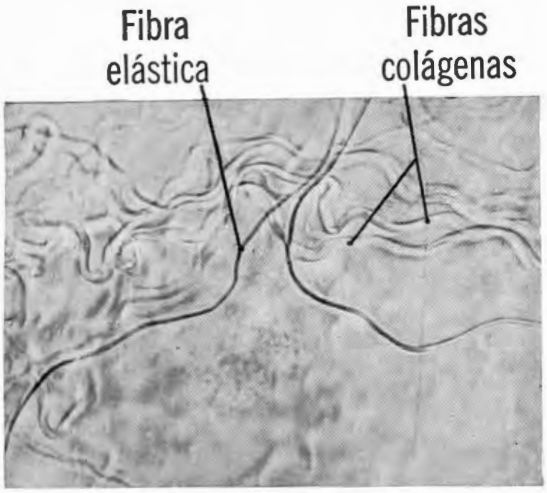

FIG. 10-4. Fibras colágenas y fibras elásticas en una preparación fresca, sin teñir, de tejido areolar, vista con poca luz. Las elásticas son más refringentes que las colágenas.

Después de cortar una pequeña porción de tejido conectivo laxo de un plano de despegamiento, la pequeña pieza se coloca sobre un portaobjetos en solución salina, se desgarra separándola lo más posible, y luego se tapa con un cubreobjetos. Al observar esta preparación con microscopio de luz hay que cerrar el diafragma del condensador lo suficiente para obtener contraste que permita ver las fibras colágenas.

Como puede apreciarse bien en la figura 10-4 éstas aparecen en forma de estructuras onduladas que atraviesan la preparación en varias direcciones. Puede necesitarse quizá un poco de práctica para tener una preparación que demuestre netamente las fibras colágenas. Hay que tener cuidado al cortar la pequeña porción de tejido para evitar la grasa, pues si hay mucha grasa en la preparación los glóbulos de grasa obscurecen las fibras colágenas presentes. Las burbujas de aire también pueden penetrar en la preparación si no se tiene cuidado para evitar que no entre aire en la preparación cuando se coloca el cubreobjetos sobre la solución salina que cubre el tejido.

El índice de refracción de las fibras colágenas frescas es tan parecido al del líquido donde están incluidas que en una preparación de este tipo no se observan tanto como sería de desear. Hay fibras más delgadas y obscuras, de un diámetro más constante que las fibras colágenas, que se observan mucho menos frecuentemente que las fibras colágenas en una preparación de este tipo; estas son las fibras elásticas (fig. 10-4).

Preparados frescos de fibrillas. Si se estudia un preparado fresco de fibras colágenas, de preferencia con un microscopio de fase, y en particular después de tratar la preparación con un poco de solución alcalina, las fibrillas individuales reunidas para formar fibras colágenas pueden observarse con microscopio de gran aumento (fig. 10-5). Estas fibrillas tienen de 0.3 a 0.5 μ de diámetro. Las *fibras* colágenas varían de diámetro mucho más que las fibrillas, porque

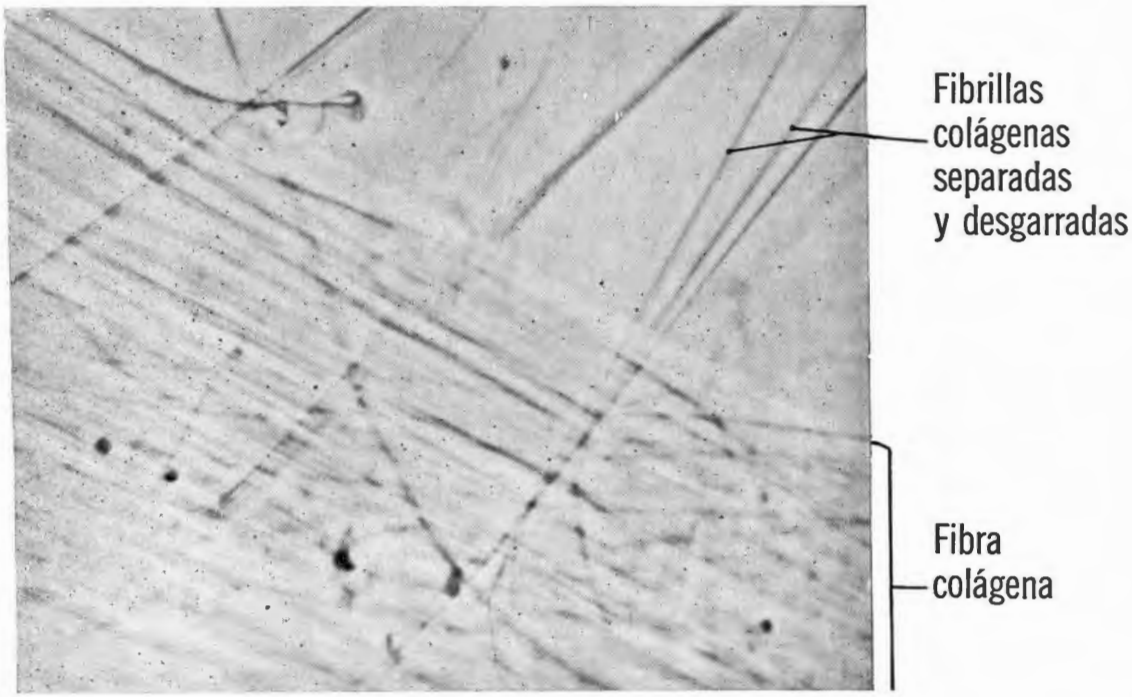

FIG. 10-5. Microfotografía (inmersión en aceite) utilizando microscopio de fase; fibras colágenas tratadas con solución alcalina débil y luego desgarradas. Pueden observarse fibrillas colágenas aisladas *(arriba, derecha)*; en la parte baja de la fotografía hay una fibra colágena con estriación longitudinal dependiente de sus fibrillas.

según los tejidos conectivos las fibras tienen desde unas pocas fibrillas hasta 12 ó más micras de diámetro.

Flexibilidad del tejido conectivo laxo. Como las fibras colágenas tienen gran resistencia ténsil, podría pensarse que el tejido conectivo laxo no fuera tan flexible como es en realidad. El motivo de su flexibilidad es que las fibras colágenas que contiene suelen estar dispuestas en direcciones diversas, y en forma ondulada. Por lo tanto, el tejido conectivo laxo puede someterse a tracción ligera, sin distender ninguna de sus fibras longitudinalmente. Además, es probable que en estado normal, por lo menos algunas fibras colágenas del tejido conectivo laxo sean onduladas, y éstas, claro está, puedan extenderse longitudinalmente hasta que queden constituyendo líneas rectas. Las fibras elásticas en el tejido conectivo laxo ayudan a recuperar el estado normal cuando desaparece una fuerza de tracción impuesta al tejido pues, a diferencia de las fibras colágenas, las fibras elásticas rectas pueden alargarse longitudinalmente, después de lo cual vuelven a su posición como tiras de caucho, recobrando su estado original.

Color de las fibras frescas. Las fibras colágenas frescas son de color blanco, por eso se llaman *fibras blancas*. Las fibras elásticas frescas son ligeramente amarillas; por lo tanto, reciben el nombre de *fibras amarillas*. Como la colágena es una proteína resistente, cuando hay mucha en la carne la hace dura. Si se hierve la colágena en agua se hidrata, constituyendo la gelatina, que es blanda; este es un motivo para cocer la carne dura durante largo tiempo. La colágena permite preparar cola. La colágena también forma el cuero. Esto se logra digiriendo el epitelio para suprimirlo de los cueros de los animales, y luego tratando el tejido conectivo del cuero (que es la parte que queda) con agentes curtidores que hacen la colágena más resistente a los cambios químicos.

Reacciones de coloración. La colágena se tiñe con colorantes ácidos, pero después de tratamiento con ácido fosfotúngstico puede teñirse con colorantes básicos. En cortes teñidos de manera corriente puede verse muy poco detalle en la colágena. En cortes teñidos con H y E tiene color rosado o rojo. Pueden utilizarse tinciones especiales para obtener coloraciones

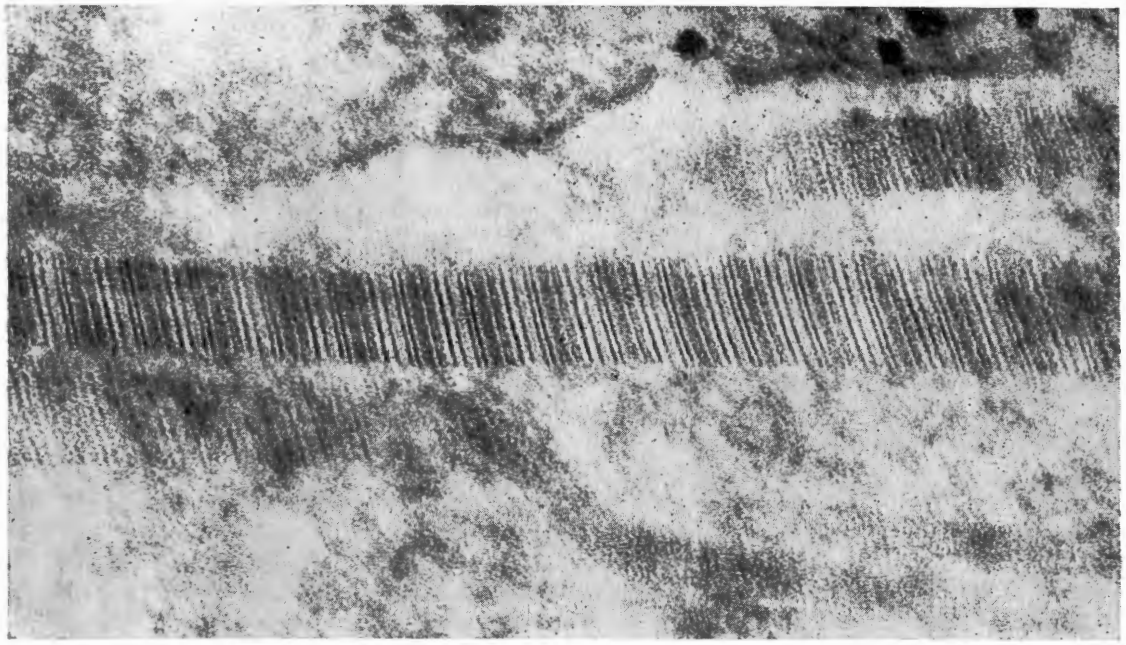

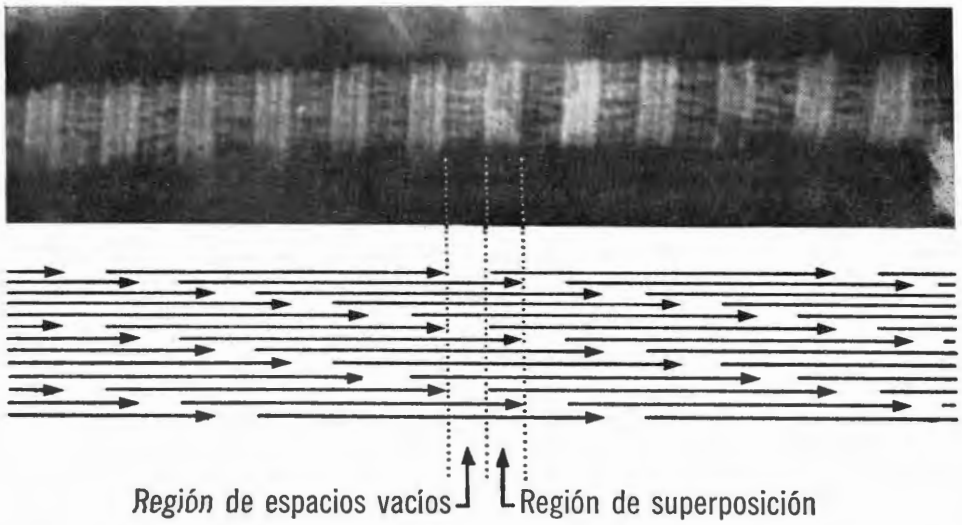

FIG. 10-6. *A (arriba),* Micrografía electrónica, aproximadamente de la misma amplificación que *B,* mostrando el aspecto de una microfibrilla de colágena en corte delgado. Aunque atravesada por líneas finas cruzadas, pueden identificarse las zonas de superposición y las de separación ilustradas en *B*. Para explicación de estas estriaciones, hay que consultar el artículo de Hodge y Petruska. (Preparación de H. Warshawsky.)

B (abajo), Micrografía electrónica (× 175 000) de una microfibrilla colágena aislada teñida negativamente, que muestra zonas alternas claras y obscuras. Un segmento obscuro y un segmento claro representan un periodo de 640 Å. El esquema inferior se basa en la disposición de las moléculas de tropocolágena sugerida por Hodge y Petruska para explicar la periodicidad de 640 Å (ver la explicación en el texto). (Micrografía electrónica de A. F. Howatson y J. D. Almeida.)

más o menos específicas si se plantea el problema de saber si algo que se ve en un corte es o no es colágena. La colágena toma color rojo con picrofucsina de van Giesson, y se tiñe con los colorantes de anilina del tinte para tejido conectivo de Mallory y con el colorante tricrómico de Masson. Otra prueba que puede utilizarse para la colágena depende de que las fibras colágenas sean birrefringentes estudiadas con luz polarizada.

La colágena es digerida por una enzima, la colagenasa. En relación con el estudio de algunas enfermedades tiene interés que ciertas bacterias pueden producir colagenasa.

Estructura fina de la colágena. Al disponerse de ME se comprobó que las fibrillas observadas a gran aumento con microscopio de luz (figura 10-5) no son las fibrillas más finas existentes en la colágena. El ME descubrió fibrillas mucho más delgadas, en general, de unos 400 Å de diámetro, y, por lo tanto, demasiado finas para poderse observar con microscopio de luz. Estas fibrillas muy finas se denominan *microfibrillas;* están reunidas formando las fibrillas que se observan con el microscopio de luz.

Las microfibrillas vistas con ME presentan periodicidad axial: demuestran a lo largo de su longitud pequeñas unidades de estructura que se repiten a sí mismas cada 640 Å (fig. 10-6, *A* y *B).* Para describir lo que explica esta periodicidad hemos de referirnos brevemente a cómo se forman las microfibrillas.

Formación de la colágena. La colágena es una proteína que debe ser sintetizada en las células y secretada hacia los espacios intercelulares. Las células del tejido conectivo laxo responsables de la síntesis de colágena reciben el nombre de *fibroblastos;* su estructura fina será estudiada en el capítulo siguiente. Aquí baste decir que, como las fibrillas y fibras de colágena son infinitamente más largas que las células, las moléculas básicas de las cuales está formada la colágena han de ser suficientemente pequeñas para poder ser secretadas por fibroblastos y luego polimerizadas, fuera de las células hasta constituir fibrillas y fibras.

Se comprobó que: 1) la colágena podía disociarse bioquímicamente en las moléculas que forman las fibrillas y fibras, y 2) las moléculas básicas de colágena podían reunirse con técnicas bioquímicas constituyendo microfibrillas que mostraban la misma periodicidad axial que la colágena natural. Las moléculas básicas en las cuales podía disociarse la colágena recibieron el nombre de *moléculas de tropocolágena.* Se planteó entonces un problema interesante, a saber, cómo se reunían las moléculas de tropocolágena para explicar la periodicidad de 640 Å de las microfibrillas de colágena.

Quizá la primera idea acerca de este punto fue sospechar que las moléculas de tropocolágena tenían ellas mismas 640 Å de largo, y que estaban dispuestas una después de otra para formar segmentos a lo largo de una microfibrilla de colágena; cada segmento tendría 640 Å de largo y, por lo tanto, explicaría la periodicidad de 640 Å. Pero luego se efectuaron algunos experimentos que demostraron que si podían reconstituirse moléculas disociadas de tropocolágena de manera que todas quedaran una al lado de otra formando un haz, su longitud podría medirse con el microscopio electrónico y se comprobó que era de 2 800 Å.

La idea siguiente decía ser que el logro de una periodicidad de 640 Å por moléculas de 2 800 Å de longitud sólo podía obtenerse si estas moléculas de 2 800 Å en una fibrilla estuvieran dispuestas al tresbolillo, de manera que cada molécula se superpusiera *a su lado* en una cuarta parte de su longitud, pero se reunieran cabo con cabo. Sin embargo, tal disposición produciría una periodicidad de aproximadamente 700 Å a lo largo de la microfibrilla. Para obtener una periodicidad de 640 Å los extremos de las moléculas al tresbolillo tendrían que superponerse o no unirse por sus extremos. Hodge y Petruska propusieron una modificación de esta hipótesis, que explica cómo las moléculas de 2 800 Å de longitud podían quedar dispuestas una al lado de otra, al tresbolillo en una microfibrilla, de manera que ésta tuviera periodicidad de 640 Å. Su explicación es que las macromoléculas de tropocolágena dispuestas al tresbolillo en la microfibrilla no están unidas en forma terminoterminal; por lo contrario, queda aproximadamente la mitad de un periodo entre sus extremos. Para explicar cómo se hallan dispuestas hemos de decir que en toda la longitud de una microfibrilla teñida negativamente hay segmentos claros y obscuros (figura 10-6, *B)* que se repiten a *sí mismos. Un* segmento obscuro más un segmento claro corresponden a un periodo. Cada segmento claro corresponde a un poco más de una mitad de periodo; y cada segmento obscuro a un poco menos de una mitad de periodo; luego, las macromoléculas de tropocolágena están dispuestas en forma laterolateral y al tresbolillo, de manera que los espacios vacíos entre los extremos de las macromoléculas de tropoco-

lágena siempre caen en un segmento obscuro (ver el esquema en la fig. 10-6, *abajo).* Por lo tanto, los segmentos obscuros no son tan densos como los segmentos claros, pues cada segmento claro tiene cinco macromoléculas que pasan a través de él, mientras que cada cuatro atraviesan un segmento obscuro. Con esta disposición cada macromolécula de tropocolágena de 2 800 Å se extiende aproximadamente a cuatro periodos y medio, siempre sobre cinco segmentos claros, y solamente sobre cuatro segmentos obscuros (ver la fig. 10-6, *B).*

Las estriaciones longitudinales que pueden observarse en la microfibrilla teñida negativamente de la figura 10-6, *B,* probablemente representen pequeños haces (y quizá unidades) de moléculas de tropocolágena.

Pueden verse estriaciones transversales más finas todavía en las unidades de 640 Å (figura 10-6, *A).* Es sabido que algunas partes de la molécula de tropocolágena se repiten ellas mismas varias veces.

Cuando estas partes están en registro, pueden causar las bandas delgadas que se observan dentro de las bandas principales.

En el capítulo siguiente describiremos estudios radioautográficos efectuados con relación a la síntesis y secreción de colágena.

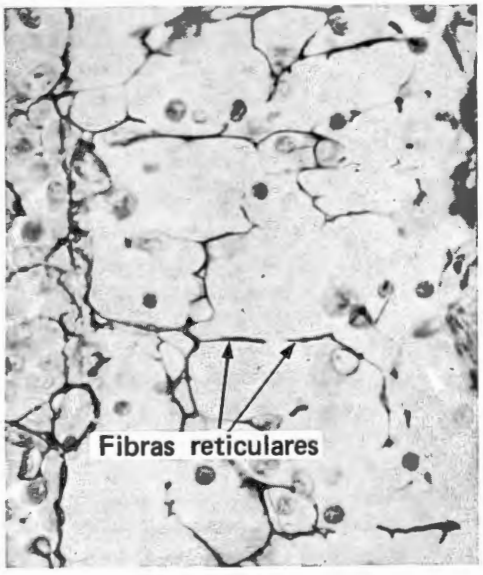

FIG. 10-7. Fibras reticulares en un seno medular de un ganglio linfático teñido con la técnica de PA-plata. (Microfotografía proporcionada por Y. Clermont.)

FIBRAS ELASTICAS

Estas se hallan formadas de *elastina.* Este albuminoide probablemente sea la más firme de todas las proteínas corporales resistentes a los cambios químicos. Incluso en momias de miles de años de edad, las fibras elásticas de las arterias muchas veces están suficientemente conservadas para permitir conclusiones acerca de las enfermedades arteriales sufridas por los egipcios de aquellos tiempos.

Estructura histológica de las fibras. Aunque se dice que las elastina fresca es amarilla, Lansing afirma que esto no es cierto para las fibras de la gente joven. Las fibras elásticas son muy refringentes, en contraste con las fibras colágenas y reticulares (fig. 10-4). Son largas y estrechas, desde menos de una micra hasta varias micras de espesor.

Formación. No es mucho lo que sabemos sobre formación de las fibras elásticas del tejido conectivo laxo.

Propiedades. Como indica su nombre, las fibras elásticas, cuando son estiradas y luego soltadas, tienden a recuperar sus dimensiones como tiras de caucho, alcanzando el estado original y ayudando a impartir elasticidad difusa al tejido que suelen rodear.

Regeneración. Suele decirse que las fibras elásticas que son destruidas no se regeneran. Sin embargo, el autor ha observado la formación de nueva elastina al repararse arterias lesionadas experimentalmente.

Otras formas de disponerse la elastina. La elastina se descubre en estructuras mucho mayores que en las fibras del tejido conectivo laxo, por ejemplo, en algunos ligamentos y en las láminas fenestradas de las arterias.

Estructura fina. La estructura fina de la elastina y su formación las describiremos en relación con las arterias en el capítulo 22.

FIBRAS RETICULARES

Como las fibras reticulares examinadas con ME revelan la periodicidad de la colágena, no representan un tipo especial de fibra proteínica. Las fibras reticulares se incluyen en una categoría especial, por su disposición y por sus reacciones tintóreas.

Las fibras reticulares se observan en forma de fibras muy delicadas y finas dispuestas generalmente en redes; este es el origen de su nombre (*rete* = red). Sin embargo, algo más

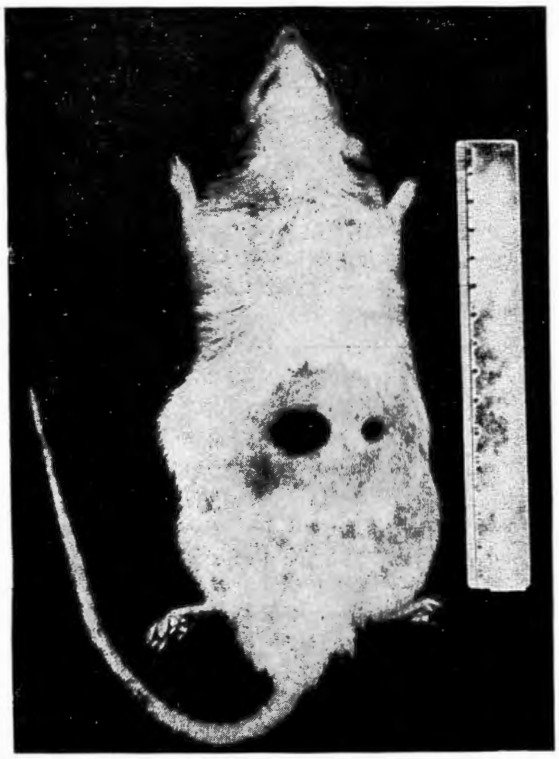

FIG. 10-8. Dorso de una rata, mostrando el fenómeno de la difusión. Se observan dos manchas obscuras. La de la derecha proviene de la inyección de 0.1 ml de solución salina, con tinta china; la mancha de la izquierda proviene de la inyección de 0.1 ml de tinta china y extracto acuoso de testículo de rata. El extracto de testículo contiene un factor de difusión que permite que la tinta china se esparza mucho más amplia y rápidamente en los tejidos que la tinta china inyectada sola. (W. R. Harris.)

que su disposición ha sido el motivo de que merecieran consideración especial; es que pueden teñirse con técnicas especiales que no colorean las fibras colágenas. Una forma para teñirlas más o menos específicamente en lo pasado era con técnicas de impregnación argéntica (fig. 10-7). Pero las fibras reticulares también se tiñen con la técnica de PA-Schiff; el motivo de ello no está muy claro. Hay quienes opinan que existe una glucoproteína asociada con la colágena. Habría más de esta última en las fibras reticulares finas que en las fibras colágenas, porque al formarse las fibras colágenas de mayor calibre la glucoproteína pudiera ser desplazada a medida que se fueran reuniendo un número creciente de fibrillas. Sin embargo, el material teñido en fibras reticulares no puede lavarse con agua; sólo lo suprime el hidróxido de sodio, tratamiento que probablemente extraiga también algo de colágena.

SUBSTANCIA INTERCELULAR AMORFA DEL TEJIDO CONECTIVO LAXO

Durante años no supimos con seguridad si el tejido conectivo contenía material amorfo —una substancia fundamental en la cual estuvieran incluidas células y fibras. Que había una *substancia fundamental* en el tejido conectivo laxo fue demostrado primeramente por Sylvia Bensley en 1934. El motivo de su existencia no se había descubierto previamente debido a que no la revelaban las técnicas histológicas usuales.

Más o menos por el mismo tiempo se efectuó otro descubrimiento, que resultó de gran importancia para este tema.

Descubrimiento de factores de difusión. En 1928 Duran-Reynals descubrió que inyectando la piel del conejo con un extracto preparado de testículo infectado por una virosis determinada, la enfermedad *difundía* muy rápidamente en la piel infectada. Más tarde comprobó que la rápida difusión dependía de algo que podía obtenerse del tejido testicular normal, porque un extracto de tejido testicular normal lograba que los colorantes inyectados en el tejido conectivo de la piel difundieran rápidamente (fig. 10-8). Partiendo de estas experiencias, Duran-Reynals postuló la existencia de algo que denominó "factor de difusión" y que podía extraerse del tejido testicular.

Durante años la naturaleza de este efecto siguió siendo un misterio.

Luego, Karl Meyer empezó una serie de estudios sobre la química de las substancias intercelulares amorfas. Antes de estos trabajos, las substancias intercelulares amorfas solían describirse como perteneciendo a un grupo químicamente mal definido de compuestos llamados *mucoides*. Las amplias investigaciones de Meyer permitieron comprobar que el principal componente de la substancia intercelular amorfa es un carbohidrato, y sugirió que, por lo tanto, las substancias intercelulares amorfas debían denominarse *mucopolisacáridos*. Sin embargo, se comprobó que el componente carbohidrato de las substancias intercelulares amorfas era de una naturaleza similar a la de la proteína, y esto creó cierta confusión, porque no siempre estuvo claro si cuando se utilizaba el término *mucopolisacárido* se refería al componente carbo-

hidrato de las substancias intercelulares amorfas solo o a un complejo de proteína y carbohidrato. Los problemas correspondientes se estudiaron a propósito de los carbohidratos en el capítulo 2. Aquí el término *mucopolisacárido* se utilizará para referirnos a conjugados de proteína y carbohidrato, en el bien entendido de que tales conjugados están formados principalmente por carbohidrato.

Hay dos tipos principales de substancias intercelulares mucopolisacáridas: 1) un tipo no sulfatado, denominado *ácido hialurónico,* y 2) los *mucopolisacáridos sulfatados,* de los cuales hay diversas variedades. Tanto el ácido hialurónico como un tipo sulfatado de mucopolisacáridos probablemente constituyan la substancia intercelular amorfa de la mayor parte del tejido conectivo laxo, pero predomina el ácido hialurónico.

La química, las propiedades y la tinción de los mucopolisacáridos se describen en el capítulo 2. Aquí hemos de recordar que las moléculas de ácido hialurónico suelen estar reunidas en polímeros de grandes dimensiones, y que estos polímeros se hallan dispuestos en la substancia intercelular para formar una masa plumosa a nivel molecular, con capacidad de atraer y conservar líquidos tisulares en sus intersticios, de manera que viene a formar una jalea blanda.

Hialuronidasa. Meyer efectuó un descubrimiento importante al observar que algunos tipos de bacterias producían una enzima que podía causar la despolimerización del ácido hialurónico. Llamó a esta enzima *hialuronidasa.* Más tarde, en 1939, Chain y Duthie observaron que el llamado factor de difusión descubierto por Duran-Reynals en el extracto testicular disminuía la viscosidad de un líquido existente en las articulaciones, el líquido articular. Este descubrimiento hizo sospechar que el factor de difusión era la enzima hialuronidasa; pronto se comprobó que el extracto testicular contiene hialuronidasa.

Resumen de las características importantes de la substancia fundamental. Con todos estos datos fue posible comprender el estado del problema de la substancia intercelular del tejido conectivo laxo. En primer lugar, un material amorfo, o substancia fundamental, en el cual están incluidas las fibras colágenas y elásticas, llena todo el espacio que queda disponible entre los capilares y las células. En segundo lugar, la mayor parte de la substancia fundamental está constituida por mucopolisacáridos, principalmente ácido hialurónico. En tercer lugar, el ácido hialurónico existe en forma de macromoléculas, polímeros de gran volumen. En cuarto lugar, las grandes macromoléculas son más o menos plumosas, de manera que exponen una superficie enorme al líquido tisular que atraviesa la substancia intercelular. En quinto lugar, sus superficies parecen capaces de atraer y conservar líquido tisular en cantidades variables sin que el complejo de macromoléculas de ácido hialurónico y de líquido tisular pierda su calidad de jalea blanda y viscosa. En sexto lugar, el líquido tisular en el cual están suspendidas las macromoléculas permite la difusión, entre capilares y células, de substancias que se hallan en solución verdadera, como oxígeno, azúcar, etc. En séptimo lugar, las macromoléculas de ácido hialurónico obstruyen o dificultan el desplazamiento de macromoléculas de proteína o de objetos de mayor volumen, como partículas de colorante (fig. 10-8) o bacterias, a través de la substancia intercelular. En octavo y último lugar, la hialuronidasa puede despolimerizar las macromoléculas de ácido hialurónico y ella, o enzimas similares, algunas de mucopolisacárido sulfatado; por lo tanto, suprimen varias de las propiedades antes mencionadas conferidas a la substancia intercelular por polímeros del ácido hialurónico. En clínica se utiliza esta propiedad; la hialuronidasa puede emplearse para ayudar a la difusión de moléculas y anestésicos locales inyectados en el tejido conectivo.

Tiene interés el hecho de que la cantidad de substancia intercelular amorfa disminuye en proporción de los tipos fibrosos de substancia intercelular a medida que aumenta la edad.

Otros componentes de la substancia fundamental. Aunque la substancia intercelular amorfa del tejido conectivo laxo —la substancia fundamental en la cual están incluidas las fibras proteínicas— está formada principalmente por ácido hialurónico, acompañada en proporciones diversas, según las situaciones, de mucopolisacárido sulfatado, contiene además, en unos cuantos lugares del cuerpo, no muchos, una substancia que es PA-Schiff positiva, y en estos lugares se halla distribuida bastante uniformemente. Además, aparte de la proteína que existe en forma de fibra en el tejido conectivo laxo, también hay en las substancias fundamentales proteína en forma de sol; a veces se denomina la proteína soluble del tejido conectivo laxo. Este último constituyente de la substancia intercelular amorfa tiene dos orígenes principales. Uno son las moléculas proteínicas que han sido

sintetizadas por células de tejido conectivo, pero todavía no han sido polimerizadas en fibrillas. Existe, asimismo, una cantidad considerable de proteína en la substancia fundamental que proviene de la sangre (el fondo común extravascular de proteínas sanguíneas es considerable; ver la revisión de Mancini). Según describiremos en la próxima sección, el plasma sanguíneo contiene macromoléculas de proteína, y algunas de éstas normalmente se escapan a través de las paredes de los capilares para penetrar en la substancia fundamental del tejido conectivo laxo, aunque en estado de salud su concentración en la substancia intercelular se mantiene en un valor bajo en comparación con la concentración en la sangre.

MEMBRANAS BASALES

Los histólogos clásicos habían observado que podía verse en cortes ordinarios una membrana gruesa "sin estructura" inmediatamente por debajo del epitelio traqueal —localización donde puede observarse fácilmente como una banda sin teñir (fig. 8-15). Más tarde se creyó que todos los epitelios se apoyaban en una membrana de este tipo, aunque en general menos gruesa que en la tráquea. Se adoptó el nombre de *membrana basal.*

Al aparecer los métodos argénticos, se descubrió la existencia de una red de fibras reticulares en estrecho contacto con la membrana o, según algunos autores, dentro de ella. Sin embargo, fibras discontinuas no pueden explicar la membrana continua observada en localizaciones como la tráquea. Cuando se creó la técnica de PA-Schiff fue posible teñir la membrana de manera que en cortes aparecía como una banda continua por debajo de la mayor parte de epitelios (por ejemplo, ver fig. 8-5). La impresión era que tanto la membrana como las fibras reticulares captaban el colorante.

Las membranas basales varían de espesor y, en consecuencia, de resistencia. La membrana basal del cristalino (conocida como cápsula del cristalino) en realidad está aislada como una lámina elástica resistente.

Con el microscopio electrónico (fig. 10-9) la membrana basal apareció como una capa de material amorfo (llamada por algunos *lámina* basal) que reacciona con la técnica de PA-plata y, por lo tanto, contiene glucoproteínas —hecho recientemente confirmado por Spiro utilizando análisis químicos. Experiencias ingeniosas han demostrado que los antígenos (término con el cual nos familiarizaremos más tarde, después de leído el próximo capítulo) del material de la membrana basal se relacionan con los antígenos de células epiteliales en mayor proporción que con antígenos de tejido conectivo. Por lo tanto, parece que la masa más importante de material de la membrana basal es sintetizada por el epitelio que se halla por en-

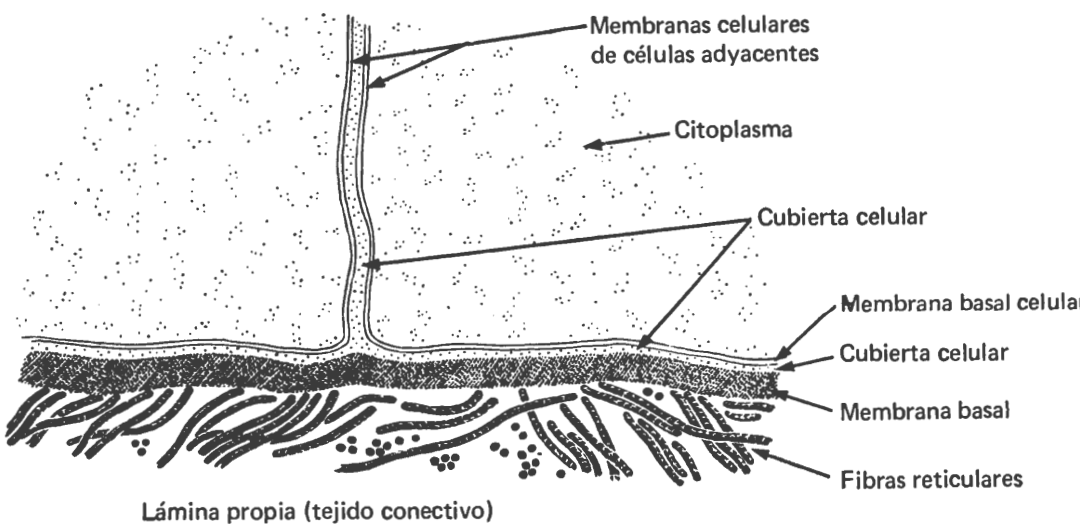

FIG. 10-9. Esquema de una membrana basal y estructuras asociadas con aumento que permite observarlas como solamente pueden verse con microscopio electrónico y técnicas adecuadas.

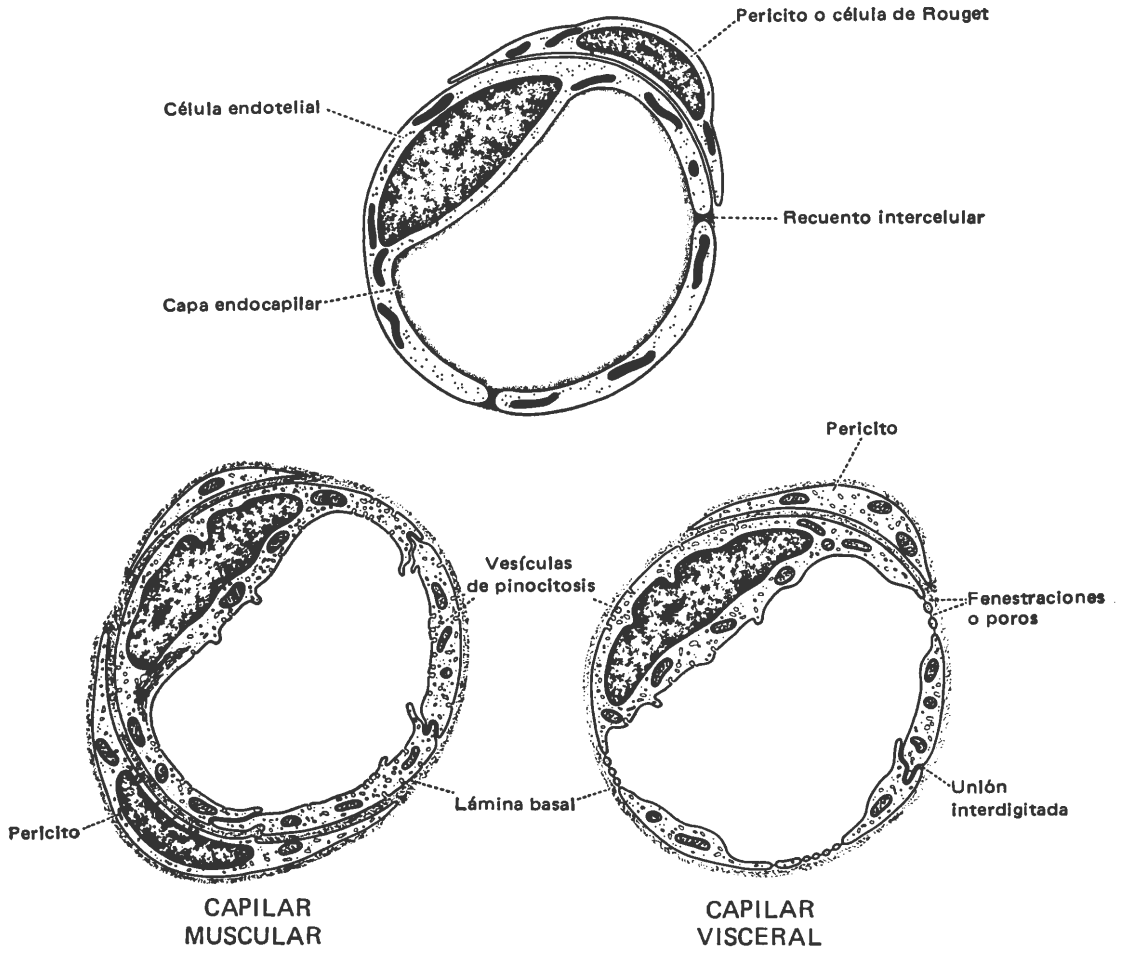

FIG. 10-10. El dibujo de la parte alta ilustra la estructura de un capilar observado cuando sólo se disponía de microscopio de luz. Se suponía que las células endoteliales estaban unidas por sus bordes mediante una cantidad apreciable de cemento intercelular, y que sus superficies internas estaban recubiertas de proteína adsorbida. No se conocía la naturaleza de la célula pericapilar, y tampoco la existencia de membrana basal, vesículas pinocitóticas y fenestraciones en los capilares viscerales que se han observado con el microscopio electrónico y que se indican en los dibujos de la parte baja. (Fawcett, D. W.: *En* Orbison, J. L. y Smith, D., dirs.: Peripheral Blood Vessels. Baltimore, Williams & Wilkins, 1963.)

cima de la misma, en lugar de ser sintetizada por las células del tejido conectivo situado en la profundidad.

En el lado del tejido conectivo suele haber una hilera de fibras reticulares (fig. 10-9), aunque falta en ciertas membranas basales. (En algunas localizaciones, por ejemplo, las encías, hay en su lugar grupos aislados de fibras conocidas como fibras de fijación que atraviesan la membrana basal y se insertan en la membrana de la célula basal.)

En el lado epitelial de la membrana basal, las técnicas usuales de tinción muestran con microscopio electrónico un pequeño espacio que las separa de la base de la célula. Tiñendo este espacio con PA-plata se comprobó que contenía la cubierta celular de las células epiteliales (fig. 10-9).

Resulta, pues, manifiesto que hay tres capas de material entre las células epiteliales y el tejido conectivo subyacente. La capa más superficial es la cubierta celular; la capa media es la membrana basal; la capa profunda es una red de fibras reticulares.

Finalmente, aunque los datos actualmente existentes indican que el epitelio desempeña el papel más importante en la síntesis de la lámina basal de las membranas basales que se

hallan entre el epitelio y el tejido conectivo, el microscopio electrónico muestra que hay una membrana basal amorfa delgada (asociada con la cubierta celular y las fibras reticulares) en la parte exterior de los capilares. Probablemente sea sintetizada por las células endoteliales de los capilares.

LIQUIDO TISULAR

El último componente de esta substancia fundamental es el líquido en el cual están dispersas las macromoléculas gigantes de mucopolisacárido, y que permite la difusión de productos nutritivos y productos de desecho, en uno y otro sentidos, entre capilares y células.

FACTORES QUE INTERVIENEN EN LA FORMACIÓN Y ABSORCIÓN DE LÍQUIDO TISULAR (LLAMADO TAMBIÉN LÍQUIDO INTERCELULAR)

La sangre corporal está contenida en tubos denominados vasos sanguíneos. Estos forman un circuito donde la sangre es impulsada en una sola dirección por acción del corazón. Las arterias que se alejan del corazón tienen paredes relativamente gruesas y resistentes, porque la sangre en ellas está a presión elevada. Las arterias se ramifican una y otra vez; finalmente vacían su sangre a través de las arteriolas (que actúan como válvulas reductoras de presión) en las redes capilares a presión relativamente baja. Los capilares son tubos estrechos con pa-

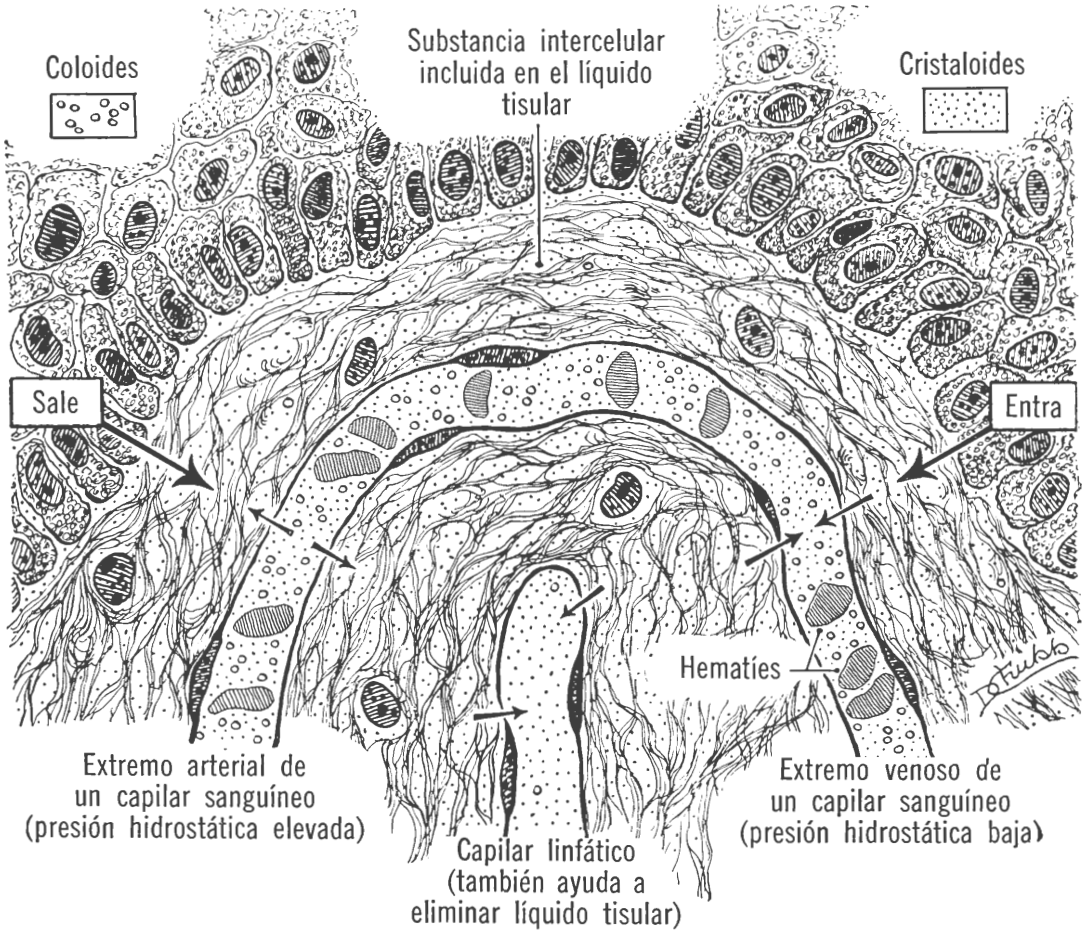

FIG. 10-11. Esquema para demostrar cómo el líquido tisular se produce a nivel de los capilares y es resorbido por capilares y linfáticos. Los coloides de la sangre se representan por circulitos, los cristaloides de la sangre y del líquido tisular por puntos. En condiciones normales solamente una cantidad mínima de coloide escapa de la mayor parte de capilares; este coloide vuelve a la circulación siguiendo las vías linfáticas.

redes delgadas y finas (figs. 10-3, 10-10 y 10-11). Los capilares suelen seguir un trayecto curvo (de aquí el nombre *asas capilares)* y luego se vacían en las venas (fig. 10-11), que llevan la sangre de nuevo hacia el corazón. La sangre en las venas está a baja presión.

Como se indica en la figura 10-3, las substancias nutritivas y el oxígeno disuelto en la sangre han de abandonarla y atravesar las paredes de los capilares, luego las substancias intercelulares de los tejidos, para llegar a las células que deben alimentar (fig. 10-11). Los productos de desecho formados por las células han de seguir el mismo camino en sentido inverso.

Las paredes de las arterias son demasiado gruesas para permitir que las substancias alimenticias y el oxígeno las atraviesen. Las arterias no nutren directamente los tejidos; sirven para proporcionar sangre a los capilares. Como la sangre es algo viscosa, y como las luces de las arteriolas son muy estrechas, la sangre sale de las arteriolas hacia las redes capilares con presión muy reducida.

Las paredes de los capilares permiten que el agua y las substancias disueltas en ella en solución verdadera —no coloidal— las atraviesen fácilmente para alcanzar el líquido tisular y formar parte del mismo. Como veremos, también hay gran tráfico en dirección opuesta, desde el líquido tisular hacia los capilares. Antes de referirnos a cómo el agua y las substancias disueltas pasan en uno y otro sentidos a través de las paredes capilares (y debe entenderse bien que estos son dos problemas diferentes) hemos de describir brevemente la estructura de los capilares como se ven con microscopio de luz y con microscopio electrónico.

Las paredes de los capilares están formadas de células muy delgadas y aplanadas, similares a las células del epitelio plano de la fig. 8-1, *a,* pero que se denominan células endoteliales por los motivos que explicamos a comienzos del capítulo 8. Además, las delgadas células endoteliales que constituyen las paredes de los capilares están incurvadas de manera que se adaptan unas a otras formando tubos. En capilares pequeños una sola célula endotelial puede rodear totalmente la luz, pero quizá se necesiten dos o más células epiteliales para rodearla toda. Las células endoteliales de los capilares tienen cada una un núcleo aplanado, pero en casi toda su extensión están formadas solamente por protoplasma. Por lo tanto, los capilares en realidad son tubos citoplásmicos muy delgados.

Los capilares de la figura 10-3 son particularmente voluminosos. Obsérvese que a veces puede verse un núcleo ovoide obscuro y aplanado en una célula endotelial en cortes tanto longitudinales como perpendiculares en esta ilustración. Sin embargo, las uniones entre las diferentes células de un capilar no pueden observarse en cortes estudiados con microscopio de luz. Se necesitan estudios con microscopio electrónico para comprobar cómo los bordes de las delgadas células endoteliales se adaptan unos a otros, y cómo se conservan unidos.

Estructura fina de los capilares y su relación con la formación de líquido tisular. Aunque daremos más detalles sobre capilares en el capítulo 22, debemos referirnos aquí a cuatro puntos relacionados con la formación de líquido tisular.

1) El microscopio electrónico ha demostrado que hay dos tipos de capilares (fig. 10-10). En uno de ellos el citoplasma de las células endoteliales de la pared capilar no tiene aberturas a través del mismo. (Hay vacíos citoplásmicos solamente *entre* células endoteliales.) Los capilares de este tipo se denominan *capilares continuos.* Los capilares del otro tipo se denominan *fenestrados.* Las paredes endoteliales de estos capilares muestran lugares ocasionales donde el citoplasma del endotelio se adelgaza considerablemente, y en estas zonas delgadas el citoplasma se vuelve discontinuo, de manera que hay pequeños agujeros (ventanas o fenestras) que se considera generalmente tienen diámetro algo menor de 1 000 Å. En la mayor parte de capilares fenestrados los agujeros en el citoplasma endotelial están cerrados por diafragmas muy delgados, más finos que una membrana celular; por lo tanto, todavía no conocemos bien la naturaleza de estas membranas delgadas. En algunos lugares de la economía los agujeros del endotelio no parecen estar cerrados u ocluidos por diafragmas.

2) El citoplasma endotelial, excepto donde es muy delgado en los capilares fenestrados, suele mostrar abundantes vesículas pinocitóticas dentro de su substancia. Las vesículas pueden llenarse, luego hacer prominencia saliendo de la membrana interna de una célula endotelial, atravesar el endotelio, y liberar su contenido a través de la membrana externa de la célula endotelial. Este mecanismo se ha supuesto que tenía importancia en la formación del líquido tisular. Pero los datos fisiológicos indican que la formación del líquido tisular puede ser tan rápida que resulta difícil comprender cómo el

mecanismo de vesícula pinocitótica pueda aplicarse a una fracción importante del líquido tisular. Sin embargo, el mecanismo de vesícula pinocitótica pudiera explicar qué macromoléculas —por ejemplo, de proteína— sean transportadas a través de la pared endotelial desde la sangre al líquido tisular.

3) En los lugares de unión entre los bordes de células epiteliales vecinas, la membrana celular de una célula suele quedar separada de la membrana celular de la otra por una distancia de unos pocos centenares de Å, pero en algunos lugares a lo largo de la línea de unión las membranas de células vecinas se acercan más estrechamente unas a otras.

Excepto en los capilares del cerebro, donde se ha comprobado que existen uniones estrechas, las zonas de aposición entre células endoteliales vecinas de los capilares parecen ser lugares donde podría haber vías de paso en forma de hendiduras que, si bien están llenas de un material amorfo, permitirían que líquidos y cristaloides disueltos en él pasaran desde el interior del capilar a la substancia intercelular por fuera del mismo, o en sentido opuesto. Aunque los datos experimentales muestran que el líquido de hecho atraviesa la pared capilar bastante libremente a este nivel, tales vías como existen entre los bordes de células endoteliales vecinas no tienen calibre suficiente para permitir el paso de macromoléculas de proteína desde la sangre hacia el líquido tisular.

Como los capilares fenestrados parecen producir líquido tisular más libremente que los capilares continuos, sus agujeros o ventanas también permitirían, en algunos casos por lo menos, la rápida producción de líquido tisular.

Finalmente, todos los capilares están rodeados en sus partes externas de una membrana basal que sólo puede observarse con el ME (fig. 10-10). El material amorfo de esta membrana se considera producto de las células endoteliales, y, claro está, el líquido tisular debe atravesarla.

¿QUÉ ES EL LÍQUIDO TISULAR?

La sangre es un líquido que contiene células, partes de células (llamadas plaquetas), y, a veces, gotitas de grasa (llamadas quilomicrones) en suspensión. La parte líquida de la sangre se denomina plasma. El plasma sanguíneo es una solución coloidal hidrófila, ya que contiene macromoléculas de proteína en estado *similar* al de solución. El líquido de la sangre también contiene muchas substancias como glucosa, sales y oxígeno, que se hallan en solución verdadera. Las substancias que están en solución verdadera en el plasma suelen denominarse cristaloides, en contraste con las proteínas que se hallan en solución coloidal.

Las paredes de los capilares retienen las células, y partes de las células que están en la sangre (fig. 10-11). Además, en condiciones normales las paredes de los capilares retienen la mayor parte de las macromoléculas proteínicas que se hallan en el plasma (fig. 10-11). Sin embargo, las paredes de los capilares, según vimos en la sección precedente, son permeables al agua de la sangre y a los cristaloides (no los coloides) (y gases) que están disueltos en el agua. Por lo tanto, el líquido que normalmente sale a través de las paredes de los capilares es fundamentalmente una solución acuosa de cristaloides y gases. Este líquido es el que se denomina líquido tisular.

PRESION HIDROSTATICA Y FORMACION DE LIQUIDO TISULAR

La presión hidrostática generada por la acción de bomba del corazón es un factor importante para impulsar líquido tisular a través de las paredes endoteliales de los capilares hacia el exterior.

La presión hidrostática en los capilares es muy ligera en comparación con la que hay en las arterias, porque la sangre arterial llega a los capilares a través de arteriolas muy delgadas que tienen luces estrechas y, por lo tanto, actúan como válvulas reductoras de presión. Además, la presión hidrostática dentro de los capilares disminuye a medida que la sangre se desplaza a lo largo de los mismos, porque son tubos muy estrechos y la sangre es viscosa. De todas maneras, como las paredes de los capilares son tan delgadas, la presión hidrostática dentro de ellos y en sus cabos arteriales basta para impulsar el líquido a través del endotelio, probablemente por estrechas vías existentes en el material amorfo entre las membranas de células endoteliales vecinas en los lugares donde éstas se reúnen. Los cabos arteriales de estos capilares constituyen, pues, la fuente más importante de líquido tisular en la economía (figura 10-11).

Existe, claro está, una ligera presión hidrostática en los cabos venosos de los capilares.

Veamos ahora por qué motivo los cabos venosos de los capilares no producen líquido tisular sino que, por lo contrario, lo absorben.

ABSORCION DE LIQUIDO TISULAR

Si el líquido tisular sólo se produjera y no fuera absorbido, los tejidos del cuerpo se volverían cada vez más edematosos. Hay dos mecanismos por virtud de los cuales en condiciones normales es absorbido a medida que es producido.

1) Absorción en el extremo venoso de los capilares. En el interior de un capilar la presión hidrostática tiene que ser suficiente para obligar al líquido que contiene a atravesar las paredes capilares compensando la acción de otros factores que atraen los líquidos hacia los capilares. Esta atracción de la sangre para el líquido tisular depende de que la presión osmótica de la sangre es algo más grande que la del líquido tisular.

El motivo de ello es que la sangre contiene más coloide que el líquido tisular. Y aunque las soluciones coloidales no ejercen presiones osmóticas muy elevadas, el mayor contenido coloide proteínico de la sangre basta para que su presión osmótica sea algo mayor que la del líquido tisular. Así, pues, si la sangre (sin presión hidrostática) queda separada del líquido tisular por una membrana que no permite el paso de los coloides, dicha sangre atrae líquido a través de la membrana.

En consecuencia, los coloides de la sangre, aunque no ejercen una presión osmótica muy considerable en cifras absolutas, son muy importantes; la presión osmótica que ejercen tiene valor crítico.

De lo dicho se desprende que el paso de líquido tisular en uno u otro sentido a través del endotelio, depende de que la presión hidrostática en el interior del capilar sea mayor o menor que la diferencia entre la presión osmótica de la sangre y la del líquido tisular. En general, se admite que la presión hidrostática en los extremos arteriales de los capilares es mayor que la diferencia entre las presiones osmóticas de la sangre y del líquido tisular; por lo tanto, a este nivel se produce líquido tisular (fig. 10-11). Como la presión hidrostática disminuye gradualmente a medida que la sangre viscosa circula por los capilares en dirección de los extremos venosos, más tarde o más temprano dicha presión es suficiente para contrarrestar la atracción que la sangre (por virtud de su mayor presión osmótica) ejerce sobre el líquido tisular; entonces dicho líquido vuelve a penetrar a los capilares. El resultado es una verdadera circulación de líquido tisular (figura 10-11).

2) Absorción por los linfáticos; naturaleza de la linfa. En la mayor parte de regiones del organismo (pero no en todas) hay un segundo mecanismo que facilita la absorción del líquido tisular. Este segundo mecanismo utiliza una segunda serie de capilares denominados capilares linfáticos, que sirven como órganos de absorción. Los capilares linfáticos atraviesan el tejido entre los capilares sanguíneos. Se originan en los propios tejidos, casi siempre a partir de extremos ciegos (fig. 10-11); como se ramifican libremente suelen constituir redes de gran complejidad.

La parte del líquido tisular que no es absorbida por los capilares sanguíneos atraviesa las paredes endoteliales de estos otros capilares y pasa a constituir en su interior lo que se ha denominado linfa, en lugar de líquido tisular.

Los capilares linfáticos se abren en vasos linfáticos mayores, que describiremos luego. Estos, unidos a otros vasos linfáticos, acaban por constituir dos troncos principales que devuelven la linfa reunida de todo el cuerpo a las grandes venas cerca del corazón. Así, pues, la parte de líquido tisular absorbida por los capilares linfáticos también acaba por alcanzar el sistema circulatorio, pero siguiendo una vía algo diferente.

Los capilares linfáticos son útiles para regular tanto la calidad del líquido tisular como su volumen. En la actualidad se admite, en general, que el endotelio de los capilares sanguíneos normalmente permite el escape de un poco de proteína hacia las substancias intercelulares. Se admite también que las macromoléculas de proteína escapadas no pueden volver a penetrar en los capilares sanguíneos. Sin embargo, parece que pueden pasar desde la substancia intercelular nuevamente a través de las paredes de los linfáticos endoteliales. Los estudios de Drinker y colaboradores han demostrado que si no fuera por el drenaje linfático, la proteína sanguínea se acumularía en el líquido tisular y por virtud de su presión osmótica tendería a retener cantidades crecientes de agua en los tejidos. Eliminando en forma más o menos continua coloides del líquido tisular, los capilares linfáticos modifican en forma esencial la calidad y el volumen del líquido tisular.

FUNCIONES DEL LIQUIDO TISULAR

Hay dos mecanismos probables, muy diferentes, por virtud de los cuales el oxígeno y los alimentos disueltos en la sangre llegan a las células por vía del líquido tisular.

1) Una parte del oxígeno del alimento es transportado con el líquido tisular que atraviesa el endotelio en los extremos arteriales de los capilares; así puede llegar a las células porque existe una *circulación* del líquido tisular. En forma similar, los productos de desecho liberados por las células pueden disolverse en el líquido tisular que circula en sentido retrógrado hacia los extremos venosos de los capilares o los capilares linfáticos, donde penetrando en estos tubos los productos de desecho llegan al torrente vascular, y luego son eliminados del cuerpo.

2) Pero la circulación del líquido tisular a través de la substancia intercelular probablemente no tenga tanta importancia para permitir que el alimento y el oxígeno alcancen las células como el hecho de que el líquido tisular que hay entre capilares y células sirve para que las substancias disueltas *se difundan* desde la sangre a las células y de éstas a la sangre. La concentración de oxígeno y de alimento es mayor en la sangre que en las células; por lo tanto, hay un gradiente de difusión siguiendo el cual el oxígeno y el alimento pueden pasar por vía del líquido tisular de la sangre a las células. En forma similar, hay un gradiente de difusión para los productos de desecho que permite la difusión en dirección opuesta. Las substancias solubles en los lípidos probablemente puedan difundir a través del citoplasma y las membranas de las células endoteliales; la difusión de substancias insolubles en los lípidos probablemente tenga lugar por las hendiduras que existen en los lugares de unión de células endoteliales, o bien a través de las ventanas de los capilares fenestrados.

Otra función del líquido tisular es que constituye el medio en el cual están suspendidas las macromoléculas de mucopolisacáridos de la substancia intercelular; y, claro está, también baña las fibras colágenas elásticas de la substancia intercelular. Pero desempeña un papel especial en relación con las macromoléculas de ácido hialurónico, porque éstas actúan a modo de esponjas y tienen gran capacidad para atraer y conservar agua en sus intersticios. En consecuencia, la cantidad de líquido tisular puede variar dentro de ciertos límites sin transformarse en líquido libre. Las substancias en solución verdadera pueden difundir libremente a través del líquido tisular que persiste en el medio intercelular fijado por mucopolisacáridos, pero las moléculas de mucopolisacárido esponjosas obstruyen el paso de las macromoléculas de proteína.

EDEMA: RELACION CON LA MEDICINA

Cada factor que interviene en la producción y absorción de líquido tisular puede ser, asimismo, causa de trastorno de dicho mecanismo. Aunque puede imaginarse que el trastorno disminuya la producción de líquido tisular, como podría ocurrir en tejidos que han recibido radiación suficiente para inhibir el crecimiento de los capilares, el ejemplo común de un mecanismo perturbado es la hinchazón del tejido por exceso. La hinchazón del tejido, causada por contener un exceso de líquido tisular, se denomina edema (*oedema* = hinchazón) y constituye trastorno clínico muy común. Si se examina con el microscopio un tejido edematoso, las células y estructuras se observan más separadas de lo normal (fig. 10-12); si el edema es muy intenso, pueden verse acúmulos de líquido en la substancia intercelular.

El volumen de líquido tisular que puede acumularse varía según los tejidos. Algunos —por ejemplo, el conectivo laxo— ofrecen poca resistencia a la separación de sus elementos; otros, que están firmemente trabados, brindan resistencia mayor. En la mayor parte de lugares el edema tiende a limitarse automáticamente, pues al aumentar la hinchazón del tejido, aumenta asimismo la resistencia para dejarse distender más. Cuando se alcanza un nivel determinado, la presión hidrostática del líquido en el interior del tejido distendido resulta casi la misma que en el interior de los capilares; en consecuencia, cesa casi totalmente la producción de líquido tisular.

Podría pensarse que el aumento de presión hidrostática del líquido tisular en las zonas edematosas comprimía sus vasos linfáticos, y, por lo tanto, dificultaría el drenaje de la linfa. Sin embargo, los estudios de Pullinger y Florey indican que no es así. Las paredes de los vasos linfáticos están unidas a fibras de substancia intercelular que se extienden por todo el tejido. Cuando éste es distendido por el líquido, tales fibras entran en tensión, tiran de las paredes de los vasos linfáticos en diferentes direcciones y las mantienen abiertas.

ALGUNAS CAUSAS DE EDEMA: RELACION CON LA MEDICINA

1. Aumento de presión hidrostática en los capilares sanguíneos. Teóricamente, la presión hidrostática en el interior de los capilares sanguíneos aumentaría por mayor aporte de sangre a dichos capilares, por elevarse la presión o por dificultad al vaciamiento de sangre desde los capilares hacia las venas. Raramente se observa un aumento de la presión arterial suficiente para elevar la presión en los capilares y causar edema; en realidad, tales presiones difícilmente serían compatibles con la vida. Por lo tanto, el aumento de la presión hidrostática en los capilares casi siempre depende de dificultad al libre drenaje de la sangre hacia las venas y de regreso hacia el corazón.

Si una vena queda obstruida, la porción del vaso situado entre la obstrucción y los capilares pronto queda distendida por la sangre y en su interior aumenta la presión hidrostática. El aumento de presión hidrostática en la vena se transmite a los extremos venosos de los capilares que en ella se vacían; por lo tanto, en los extremos venosos la presión hidrostática resulta casi tan elevada como en los extremos arteriales. En tales condiciones, todo el capilar exuda líquido, que ya no es absorbido en su extremo venoso (fig. 10-12).

Hay diferentes maneras de dificultar el retorno venoso de la sangre en grado suficiente para producir edema. El corazón puede estar tan enfermo que no pueda expeler toda la sangre que le llega; ésta se remansa en las venas y en ellas aumenta la presión hidrostática. El edema causado por tal mecanismo suele denominarse a veces "por declive" porque tiende a producirse en las partes más bajas del cuerpo. Hay algunas enfermedades que producen oclusión de determinadas venas; el edema en este caso se limita aproximadamente a la zona que normalmente es drenada por la vena enferma.

2. Obstrucción linfática. Una parte del líquido tisular producido en los extremos arteriales de los capilares normalmente es drenada por los capilares linfáticos; por lo tanto, cualquier dificultad a la circulación de la linfa tendrá por consecuencia un aumento del líquido tisular. Como los capilares linfáticos constituyen el medio normal para drenar la proteína que ha salido de la sangre hacia los tejidos, el líquido tisular que se acumula en caso de obstrucción de los linfáticos contiene una cantidad creciente de coloides que aumentan gradualmente su presión osmótica. Esto contribuye más todavía a la producción de edema (fig. 10-13).

La obstrucción linfática puede tener diversas causas. La más espectacular se observa en los trópicos, y la produce un pequeño parásito que penetra en el cuerpo y tiende a ocluir los linfáticos. Así se producen edemas *persistentes* y muy voluminosos de diferentes partes del cuerpo (elefantiasis).

3. Disminución de coloides en la sangre. La absorción de líquido tisular en los extremos venosos de los capilares sanguíneos depende de que la presión osmótica de la sangre sea mayor que la del líquido. Este exceso de presión osmótica proviene de la cantidad de proteína que contiene la sangre; si disminuye, se reduce igualmente la atracción que la sangre ejerce sobre el líquido tisular y, en consecuencia, se produce edema (fig. 10-14).

Estas, claro está, constituyen la parte más importante y esencial de la dieta; según ya señalamos anteriormente, el protoplasma está formado sobre todo por proteínas. En consecuencia, la desnutrición, y en especial la que depende de falta de proteínas, puede disminuir su concentración en sangre y causar edema. Sin embargo, en países donde la alimentación es relativamente abundante, la disminución de proteína sanguínea se observa con mayor frecuencia cuando ésta en una u otra forma se pierde en cantidad mayor de la que puede ser substituida. Esto ocurre, por ejemplo, en algunas enfermedades renales. Normalmente el filtro renal, que estudiaremos más tarde, retiene la proteína; si alguna escapa, es resorbida. Pero cuando los riñones enferman, la proteína puede escapar hacia la orina. Examinando la orina en busca de albúmina —técnica fácil y corriente— se sabe si se pierden proteínas por esta vía. La eliminación persistente de proteína sanguínea por el riñón causa hipoproteinemia; ésta a su vez puede producir edema. Otra causa de disminución de la proteína sanguínea es la pérdida de proteínas a nivel de grandes zonas denudadas de tejido lesionado (heridas que exudan intensamente).

4. Permeabilidad aumentada del endotelio de los capilares sanguíneos. La capacidad del endotelio para actuar como membrana semipermeable y retener las partículas coloidales permitiendo el paso de cristaloides en solución depende de que las células endoteliales se conserven vivas y sanas. Si las células endoteliales de los capilares están lesionadas, ya no retienen las partículas coloidales de la sangre. Si se lesionan

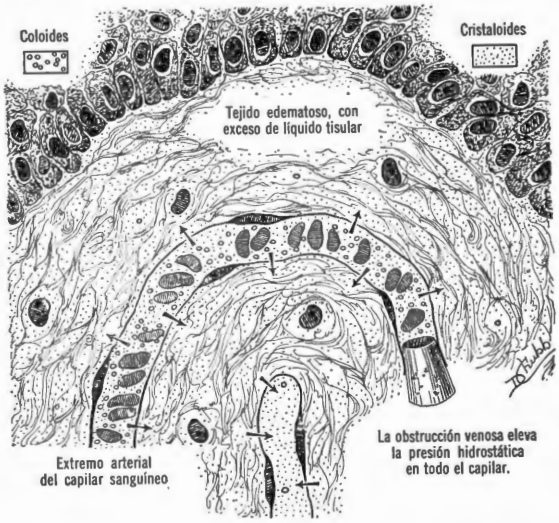

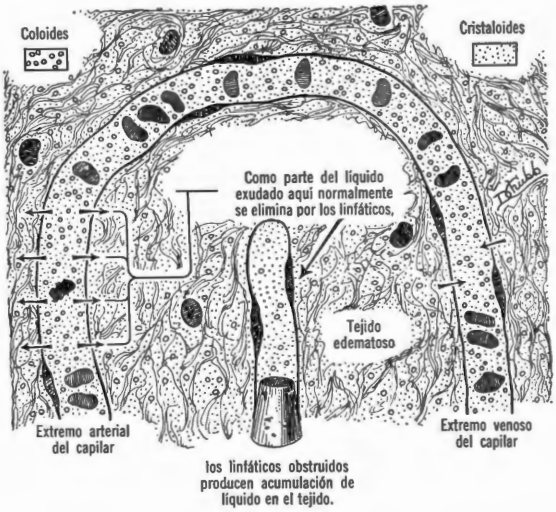

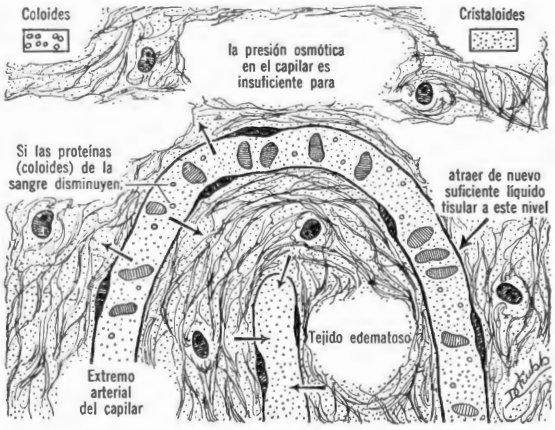

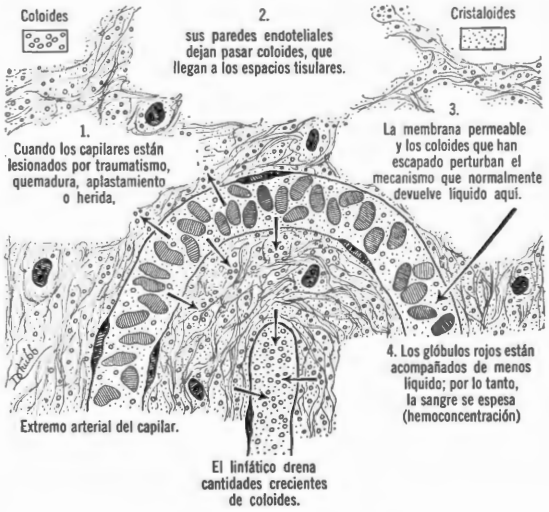

FIG. 10-12. *Arriba, izquierda,* Esquema de cómo una obstrucción a la salida de la sangre de los capilares (presión retrógrada en las venas) puede causar aumento de líquido tisular procedente de los capilares, e interferencia para su resorción.

FIG. 10-13. *Arriba, derecha,* Esquema para mostrar cómo la obstrucción de linfáticos puede causar aumento del líquido tisular en los tejidos que drenan normalmente. Obsérvese también que la cantidad de coloide en el líquido tisular aumenta cuando los linfáticos se obstruyen, porque el coloide que normalmente escapa de los capilares es eliminado por los linfáticos.

FIG. 10-14. *Abajo, izquierda,* Esquema que muestra cómo la falta de coloide en la sangre aumenta la cantidad de líquido tisular.

FIG. 10-15. *Abajo, derecha,* Esquema de cómo el plasma escapa cuando las paredes endoteliales de los capilares se lesionan por quemaduras, heridas en la región u otras causas. Obsérvese que cuando el plasma escapa del capilar el número de glóbulos rojos aumenta en proporción del plasma. Esto se llama hemoconcentración. Obsérvese también cómo, en estas condiciones, se eliminan cantidades elevadas de coloide que circulan alejándose por los capilares linfáticos.

numerosos capilares, las consecuencias pueden ser graves, pues los capilares lesionados pueden permitir que una gran cantidad de plasma pase a la substancia intercelular que los rodea (fig. 10-15). Como el plasma es el líquido en el cual están suspendidas las células de la sangre, es evidente que si ocurre un escape considerable de plasma a través de los capilares a nivel de una zona lesionada, pudiera no quedar en la circulación un volumen suficiente de líquido para que el corazón asegurara una buena circulación. La situación sería similar a la que ocurre cuando se pierde sangre completa por lesión de grandes vasos; el resultado es que no queda bastante sangre en el sistema circulatorio para que el corazón se llene adecuadamente entre las contracciones. Sin embargo, la pérdida de plasma es algo diferente de una hemorragia verdadera, porque en la hemorragia se pierden plasma y glóbulos, mientras que en caso de lesión de capilares éstos todavía pueden retener bastante bien las células de la sangre, y lo único que se pierde es plasma (fig. 10-15). En consecuencia, en caso de escape de plasma ocasionado por lesión de capilares, aumenta la proporción de células a plasma en la sangre, no porque existan más células sino por la pérdida del plasma en el que están suspendidas. Este proceso recibe el nombre de *hemoconcentración* y puede diagnosticarse fácilmente, por ejemplo contando el número de glóbulos rojos presentes en cada milímetro cúbico de sangre. Un número creciente de glóbulos rojos por milímetro cúbico de sangre indica hemoconcentración creciente.

Una falta de plasma (hemoconcentración) para suspender las células del sistema circulatorio origina, como la hemorragia, lo que se ha denominado *choque quirúrgico*. Se trata o, mejor todavía, se evita administrando plasma por vía intravenosa a los individuos que han sufrido pérdida de plasma por lesión capilar extensa, con el fin de restablecer el contenido líquido de su sistema circulatorio.

Una lesión capilar difusa puede producirse, por ejemplo, cuando una superficie corporal extensa sufre quemadura, o cuando una extremidad u otra parte del cuerpo queda aplastada por un gran peso, o por otros motivos que el estudiante considerará en sus estudios de clínica médica y quirúrgica.

BIBLIOGRAFIA

INTERACCIONES DE TEJIDOS EN DESARROLLO

Fleischmajer, Raul y Billingham, Rupert, E. (dirs.): Epithelial-Mesenchymal Interactions, 18th Hahnemann Symposium. Baltimore, Williams & Wilkins, 1968.

FIBRAS, FIBRILLAS Y MICROFIBRILLAS COLÁGENAS. FIBRAS RETICULARES

(Para su formación, ver la bibliografía del capítulo siguiente.)

Bear, R. S.: The structure of collagen molecules and fibrils. J. Biophys. Biochem. Cytol., *2*:363, 1956.

Fernando, N. V. P. y Movat, H. Z.: Fibrillogenesis in regenerating tendon. Lab. Invest., *12*:214, 1963.

Hodge, A. J. y Petruska, J. A.: Recent studies with the electron microscope on ordered aggregates of the tropocollagen macromolecules. *En* Aspects of Protein Structure, p. 289. New York, Academic Press, 1964.

Hodge, A. J. y Schmitt, F. O.: The tropocollagen macromolecule and its properties of ordered interaction. *En* Edds, M. V., Jr. (dir.): Macromolecular Complexes, pp. 19-51. New York, Ronald Press, 1961.

Jacobson, W.: Histological survery of the normal connective tissue and its derivatives. *En* Randall, J. T. y Jackson, S. F. (dirs.): Nature and Structure of Collagen, p. 6. New York, Academic Press, 1953.

Kreech, M. K.: The effect of collagenase and trypsin on collagen; an electron microscopic study. Anat. Rec., *119*: 139, 1954.

Kramer, H. y Little, K.: Nature of reticulin. *En* Randall, J. T. y Jackson, S. F. (dirs.): Nature and Structure of Collagen, p. 33. New York, Academic Press, 1953.

Porter, K. R.: Repair processes in connective tissues. *En* Ragan, C. (dir.): Connective Tissues, p. 126. New York, Macy Foundation, 1951.

Robb-Smith, A. H. T.: The nature of reticulin. *En* Connective Tissues, p. 92. New York, Macy Foundation, 1952.

Wyckoff, R. W. G.: The fine structure of connective tissues. *En* Ragan, C. (dir.): Connective Tissues, p. 38. New York, Macy Foundation, 1952.

FIBRAS ELÁSTICAS

(Ver también bibliografía sobre Elastina en cap. 22.)

Fahrenbach, W. H., Sandberg, L. B. y Eleary, E. G.: Ultrastructural studies on early elastogenesis. Anat. Rec., *155*:563-576, 1966.

Greenlee, T. K., Ross, R. y Hartman, J. L.: The fine structure of elastic fibers. J. Cell Biol., *30*:59-71, 1966.

Hashimoto, K. y DiBella, R. J.: Electron microscopic studies of normal and abnormal elastic fibers of the skin. J. Invest. Derm., *48*:405-423, 1967.

Kirkaldy-Willis, W. H., Murakami, H., Emery, M. A., Mungai, J. y Shnitka, T. K.: Elastogenesis in the cranial patagium of the wing of the chick. Canad. J. Surg., *10*:348, 1967.

Low, F. W.: Microfibrils, fine filamentous components of the tissue space. Anat. Rec., *142*:131, 1962.

Taylor, J. J. y Yeager, V. L.: The fine structure of elastin fibers in the fibrous periosteum of the rat femur. Anat. Rec., *156*:129-141, 1966.

SUBSTANCIA FUNDAMENTAL Y SUBSTANCIAS INTERCELULARES AMORFAS; METACROMASIA

Bensley, S. H.: On the presence, properties and distribution of the intercellular ground substance of loose connective tissue. Anat. Rec., *60*:93, 1934.

Bergeron, J. A. y Singer, M.: Metachromasy: an experimental and theoretical re-evaluation. J. Biophys. Biochem. Cytol., *4*:433, 1958.

Chain, E. y Duthie, E. S.: Identity of hyaluronidase and the spreading factor. Brit. J. Exp. Path., *21*:324, 1940.

Curran, R. C.: The histochemistry of mucopolysaccharides. Int. Rev. Cytol., *17,* 1964.
Davies, D. V.: Specificity of staining methods for mucopolysaccharides of the hyaluronic acid type. Stain Tech., *27:*65, 1952.
Dempsey, E. W., Bunting, Henry, Singer, Marcus y Wislocki, G. B.: The dye-binding capacity and other chemohistological properties of mammalian mucopolysaccharides. Anat. Rec., *98:*417, 1947.
Duran-Reynals, F.: Some remarks on the spreading reaction. *En* Asboe-Hansen, G. (dir.): Connective Tissue in Health and Disease, p. 103. Copenhagen, Munksgaard, 1954.
Edds, M. V., Jr.: Origin and structure of intercellular matrix. *En* McElroy, W. D. y Glass, B. (dirs.): The Chemical Basis of Development, p. 157. Baltimore, Johns Hopkins Press, 1958.
Glegg, R. E., Clermont, Y. y Leblond, C. P.: The use of lead tetraacetate, benzidine, o-dianisidine and a "film test" to investigate the significance of the "periodic acid sulfurous acid" technique in carbohydrate histochemistry. Stain Techn., *27:*277, 1952.
Glegg, R. E., Eidinger, D. y Leblond, C. P.: Some carbohydrate components of reticular fibers. Science, *118:* 614, 1953.
———: Presence of carbohydrates distinct from acid mucopolysaccharides in connective tissue. Science, *120:* 839, 1954.
Hale, C. W.: Histochemical demonstration of acid polysaccharides in animal tissue. Nature, *157:*802, 1946.
Hoffman, D. C. y Duran-Reynals, F.: Influence of testicle extract on intradermal spread of injected fluids and particles. J. Exp. Med., *53:*387, 1931.
Lillie, R. D.: Connective tissue staining. *En* Connective Tissues, p. 11. New York, Macy Foundation, 1952.
———: Further exploration of the HIO_4 Schiff reaction with remarks on its significance. Anat. Rec., *108:*239, 1950.
———: Histochemistry of connective tissues. Lab. Invest., *1:*30, 1952.
McManus, J. F. A.: Histochemistry of connective tissue. *En* Asboe-Hansen, G. (dir.): Connective Tissue in Health and Disease, p. 31. Copenhagen, Munksgaard, 1954.
Mancini, R. E.: Connective tissue and serum proteins. Int. Rev. Cytol., *14:*193, 1963.
Meyer, Karl: The biological significance of hyaluronic acid and hyaluronidase. Physiol. Rev., *27:*335, 1947.
———: The chemistry of the ground substances of connective tissue. *En* Asboe-Hansen, G. (dir.): Connective Tissue in Health and Disease, p. 54. Copenhagen, Munksgaard, 1954.
———: Mucoids and glycoproteins. Advances Protein Chem., *2,* 1945.
———: The chemistry of the mesodermal ground substance. Harvey Lect., Ser. 51, p. 88, 1955.
Sobel, H.: Ageing of the ground substance in connective tissue. Advances Geront. Res., *2:*205, 1967.
Strauss, J. y Necheles, H.: Variations in dermal absorption with age. J. Lab. Clin. Med., *33:*612, 1948.

MEMBRANAS BASALES

Rambourg, A. y Leblond, C. P.: Staining of basement membranes and associated structures by the periodic acid-Schiff and periodic acid-silver methenamine techniques. J. Ultrastruct. Res., *20:*306, 1967.

LÍQUIDO TISULAR Y LINFA

Cowdry, E. V.: Ageing of tissue fluids. *En* Lansing, A. J. (dir.): Problems of Ageing. 3a. ed. Baltimore, Williams & Wilkins, 1952.
Drinker, C. K. y Field, M. E.: Lymphatics, Lymph and Tissue Fluid. Baltimore, Williams & Wilkins, 1933.
Pullinger, B. D. y Florey, H. W.: Some observations on the structure and function of lymphatics. Brit. J. Exp. Path., *16:*49, 1935.
———: Proliferation of lymphatics in inflammation. J. Path. Bact., *45:*157, 1937.
Rouvière, H.: Anatomy of the Human Lymphatic System. Traducido por M. J. Tobias. Ann Arbor, Edwards Bros., 1938.
(Ver también textos de fisiología y patología.)

CAPILARES

La bibliografía sobre sus conexiones y su estructura fina vienen en el capítulo 22.

EDEMA

Para bibliografía ver textos de fisiología, patología y medicina.

CAPITULO 11

Células del tejido conectivo laxo

La gran potencialidad de las células mesenquimatosas. El mesénquima (fig. 10-1) es el precursor del tejido conectivo laxo. Cuando el mesénquima se desarrolla transformándose en tejido conectivo laxo, las células mesenquimatosas se diferencian siguiendo diversas vías para transformarse en diferentes tipos celulares. Unas pasan a ser fibroblastos (fig. 11-1), las células que sintetizan y constituyen las substancias intercelulares del tejido conectivo laxo. Otras se transforman en células adiposas y almacenan grasa (fig. 11-1). Algunas se transforman en células endoteliales de los vasos sanguíneos, que se forman en el mesénquima (figura 10-2) y más tarde existen en el tejido conectivo laxo (fig. 11-1). Algunas pasan a ser células musculares lisas para formar parte de las paredes de vasos sanguíneos mayores (figura 11-1). Otras se transforman en células cebadas, las que producen heparina e histamina (fig. 11-1); finalmente, otras probablemente se diferencien produciendo grandes células fagocitarias que tienen nombres diversos, pero que llamaremos macrófagos (fig. 11-1). Según veremos, la población de macrófagos en el tejido conectivo laxo se refuerza durante toda la vida posnatal con células de la sangre denominadas monocitos que emigran a través de las paredes de pequeños vasos sanguíneos para residir en el tejido conectivo laxo.

La población celular del tejido conectivo laxo llega a incluir otras células, además de las desarrolladas a partir de las células mesenquimatosas que existían inicialmente. Por ejemplo, no es raro observar en el tejido conectivo laxo las denominadas células plasmáticas (fig. 11-1) en muchas partes del cuerpo. Las células plasmáticas no aparecen en el tejido conectivo laxo hasta después del nacimiento, y probablemente todas sean producto de células que penetran en el tejido conectivo laxo provenientes de la sangre. Las células plasmáticas se observan tan frecuentemente en el tejido conectivo laxo y en diversas partes del cuerpo que se consideran células del tejido conectivo laxo, a pesar de que no se desarrollan partiendo de las células mesenquimatosas preexistentes a este nivel.

Las células del tejido conectivo laxo se describirán, y sus funciones se estudiarán, en el orden siguiente: 1) fibroblastos; 2) células grasas; 3) células plasmáticas; 4) macrófagos; 5) células cebadas, y 6) células mesenquimatosas indiferenciadas persistentes. Las células endoteliales se describieron en el capítulo anterior para poder estudiar el líquido tisular, y su formación y absorción. Las células musculares lisas se describirán en el capítulo 21, que se ocupa del músculo; su papel en la formación de elastina se describirá en el capítulo 22.

1) FIBROBLASTOS

El término *fibroblastos* (*fiber* = célula formadora) se creó antes de saberse que hay substancias intercelulares amorfas y substancias de tipo fibroso; de lo contrario pudiera haberse seleccionado un nombre que indicara que estas células fabrican ambos tipos de substancia intercelular, pues los fibroblastos probablemente las produzcan.

Los fibroblastos pueden observarse en preparados deshilachados de tejido conectivo laxo similares a los preparados para estudiar fibras colágenas frescas si el tejido desgarrado se tiñe ligeramente con un colorante básico como el azul de metileno. Entonces pueden descubrirse células similares a las dos ilustradas en la fi-

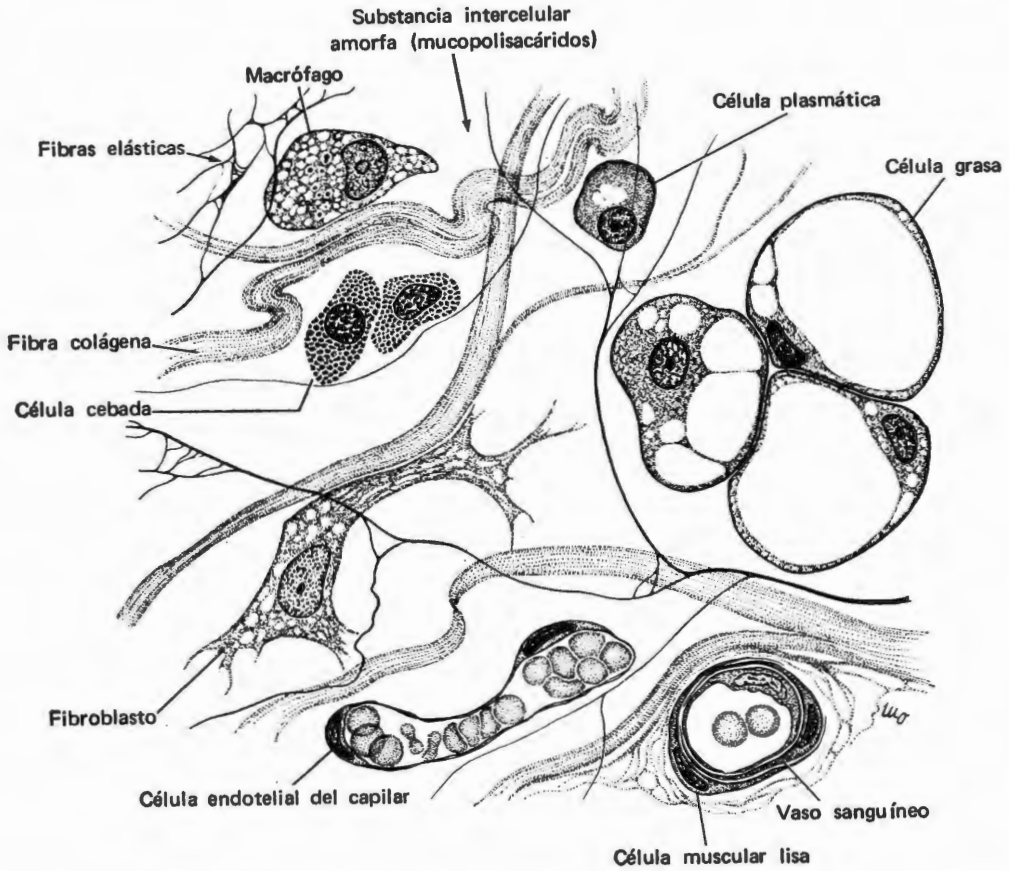

FIG. 11-1. Representación esquemática de las células que pueden observarse en el tejido conectivo laxo. Las células se hallan en la substancia intercelular que baña en el líquido tisular proveniente de los capilares.

gura 11-2. El citoplasma pálido de estas células probablemente se desparramó con el desgarro; por lo tanto, parece más extenso de lo que sería en vida. En forma característica se extiende desde el cuerpo celular principal formando prolongaciones. Los núcleos de tales células suelen ser ovoides, de cromatina fina, conteniendo casi siempre un nucléolo.

Los cortes de tejido teñidos con H y E en diversos estados de actividad o de desarrollo demuestran que los fibroblastos pueden presentar aspectos diferentes. Aunque las células jóvenes de este tipo que están empezando a trabajar, y las viejas que han terminado su labor suelen denominarse igual, *fibroblastos,* muchos autores llaman a las últimas *fibrocitos*.

Los fibrocitos (fibroblastos viejos) se observan en cortes teñidos rodeados de substancia intercelular que fabricaron un tiempo antes. Es

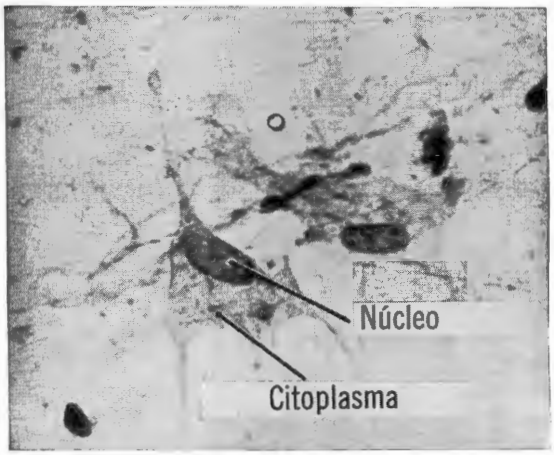

FIG. 11-2. Preparación de tejido areolar desgarrado, teñida ligeramente con azul de metileno; pueden verse dos fibroblastos.

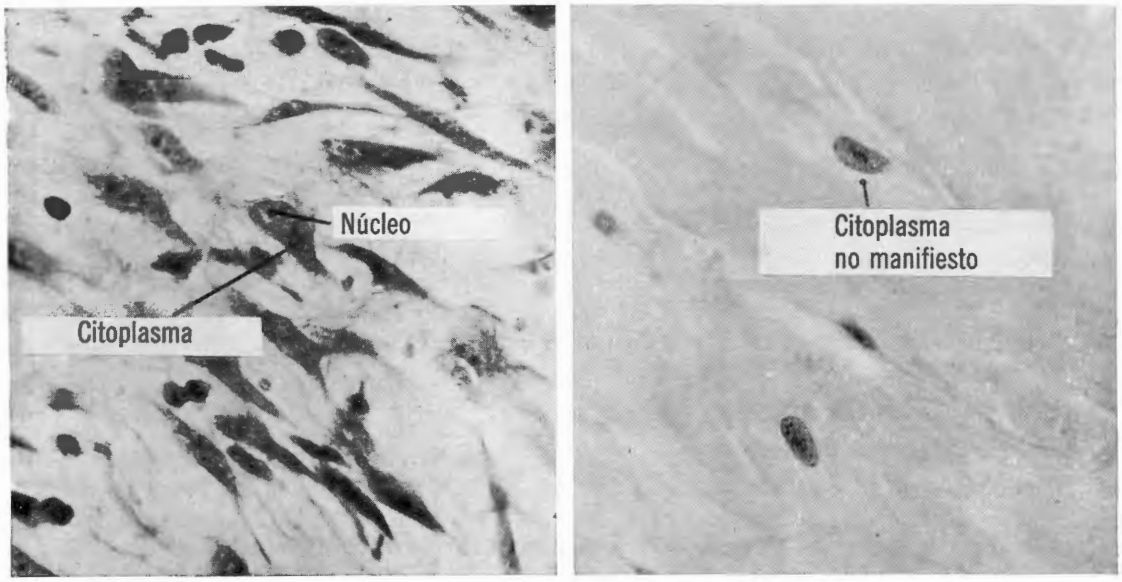

FIG. 11-3. *Izquierda,* Microfotografía (mediano aumento) de un corte de herida en fase de curación, donde los fibroblastos jóvenes están creciendo rápidamente. Obsérvese que en los cortes teñidos con hematoxilina y eosina el citoplasma de los fibroblastos jóvenes es muy manifiesto. *Derecha,* Corte de tejido conectivo maduro obtenido de la parte más profunda de la piel. La mayor parte del tejido que se observa en esta figura está formado por fibras colágenas. De los fibroblastos viejos que hay en el tejido, sólo pueden verse los núcleos.

muy difícil observar citoplasma en estas células viejas; muchas veces todo lo que puede verse es un núcleo ovoide pálido con algo de cromatina (fig. 11-3, *derecha).* Los núcleos son ovoides, más o menos aplanados; por lo tanto, cortados en planos diversos parecen mucho más delgados en unos que en otros, y si pueden cortarse perpendicularmente se ven más pequeños que si se cortan longitudinalmente.

En un corte teñido con H y E un fibroblasto joven difiere de un fibroblasto viejo por cuanto el primero tiene una cantidad abundante de citoplasma basófilo rodeando su núcleo. Desde el cuerpo *celular principal,* se extienden prolongaciones no tan basófilas en considerables distancias (fig. 11-3, *izquierda).* Además, en el núcleo de un fibroblasto joven activo suele poderse ver un nucléolo prominente (fig. 11-3, *izquierda).* Por lo tanto, el aspecto (citoplasma basófilo abundante y nucléolos voluminosos) de un fibroblasto joven, como se ve con microscopio de luz, es el de una célula que está *sintetizando activamente proteína.* La proteína sintetizada por los fibroblastos activos pudiera ser proteína en crecimiento (formación de más fibroblastos), o proteína destinada a la secreción (producción de substancias proteínicas intercelulares), o ambos procesos juntos. Al respecto, parece muy probable que durante el crecimiento los fibroblastos menos diferenciados sirvan de células madre para células de esta categoría, y que proporcionen fibroblastos que se diferencian para producir substancias intercelulares; después que un fibroblasto ha producido la cantidad que le corresponde de substancias intercelulares, se transforma en un fibrocito inactivo.

Formación de fibras por los fibroblastos. Según estudios con microscopio electrónico y radioautografías hoy se admite, en general, que las microfibrillas con la periodicidad axial de la colágena se polimerizan por fuera de los fibroblastos, a base de moléculas de tropocolágena secretadas por fibroblastos.

Estructura fina de los fibroblastos. La figura 11-4, micrografía electrónica de partes de un fibroblasto activo, muestra que su citoplasma contiene gran abundancia de retículo endoplásmico con vesículas de superficie rugosa (marcado GR para retículo granuloso), lo cual, según explicamos en el capítulo 7, indica actividad para síntesis de materiales proteínicos destinados a secreción. Además, la ilustración muestra un aparato de Golgi bien desarrollado

(G), que, según se explicó en el capítulo 7, guarda relación con las secreciones.

Estudio de la formación de colágena por radioautografía. Este punto fue estudiado con la técnica radioautográfica en el laboratorio de Leblond investigando la formación de dentina en el diente en desarrollo. La formación de dentina brinda ventajas peculiares para estudiar la formación de colágena. Las células que producen dentina en el diente reciben el nombre de odontoblastos y, como los fibroblastos, producen colágena. Los odontoblastos tienen forma más o menos cilíndrica, y están dispuestos uno al lado de otro alrededor de la superficie interna de la cubierta del diente; esta última va aumentando constantemente de espesor porque se depositan colágena y otras substancias intercelulares en los extremos de los odontoblastos que están en contacto con la superficie interna de la cubierta. Como la colágena sólo aparece en un extremo de cada odontoblasto (el que está en contacto con la dentina) su formación es relativamente fácil de seguir; Carneiro y Leblond han aprovechado este hecho, y estudiado su formación, administrando a ratones jóvenes glucocola marcada (aminoácido que entra en la composición de la colágena). Siguieron la glucocola marcada en radioautografías preparadas de animales en diversos momentos después de administrarles el aminoácido, y comprobaron que aparecía en el citoplasma de los odontoblastos en plazo de 30 minutos. Al cabo de cuatro horas la marca se observaba por fuera de la célula en el lugar donde se estaba formando colágena; a las 35 horas estaba fuera de la substancia intercelular organizada de la propia dentina. Estos hechos confirman que alguna substancia precursora, a la cual se incorpora la glucocola (probablemente moléculas de tropocolágena) es sintetizada en el proto-

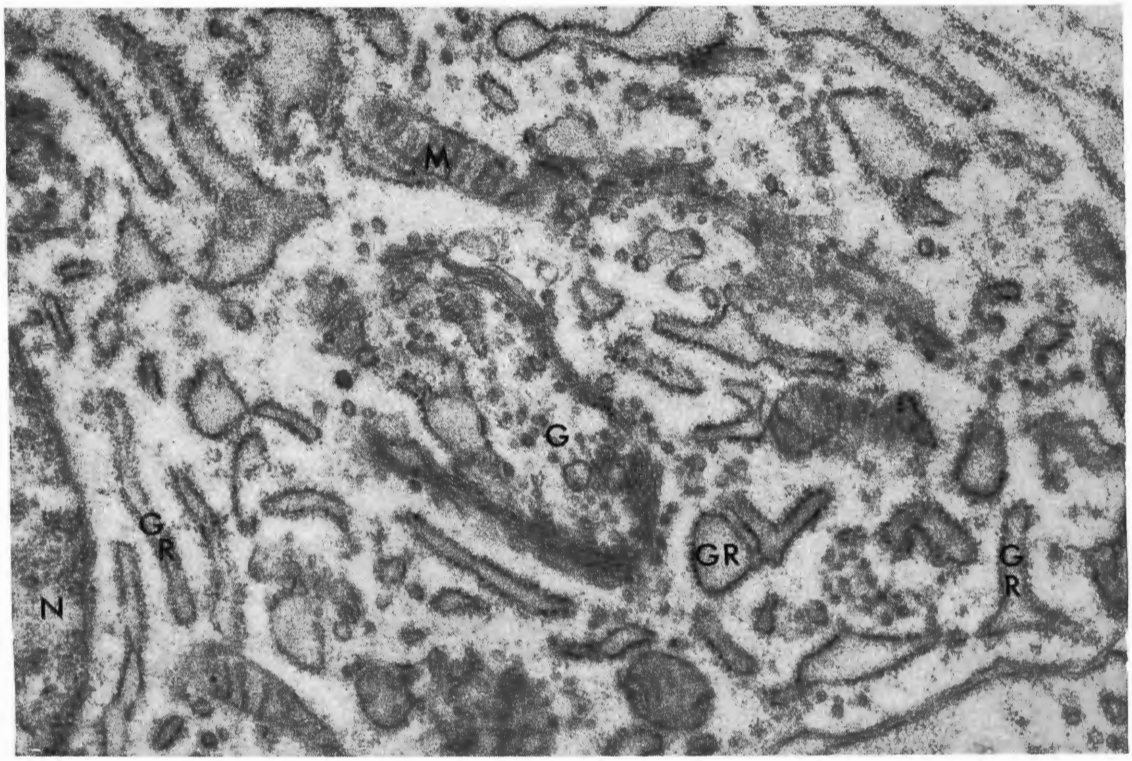

FIG. 11-4. Micrografía electrónica que muestra una parte de un fibroblasto activo. Se observa una pequeña porción del núcleo *(abajo, izquierda,* N). El citoplasma constituye el resto de la ilustración; contiene gran número de vesículas de superficie rugosa de retículo endoplásmico (marcadas GR por retículo granuloso); la presencia de un número tan elevado indica que se está sintetizando mucha proteína destinada a secreción. Se observa un aparato de Golgi bien desarrollado (G) en la región central; aquí hay un grupo de vesículas de superficie lisa aplanadas, dispuestas en forma de herradura. Hay mitocondrias; una se ha marcado M. (Movat, H. Z. y Fernando, N. V. P.: Exp. Mol. Path., *1*:509.)

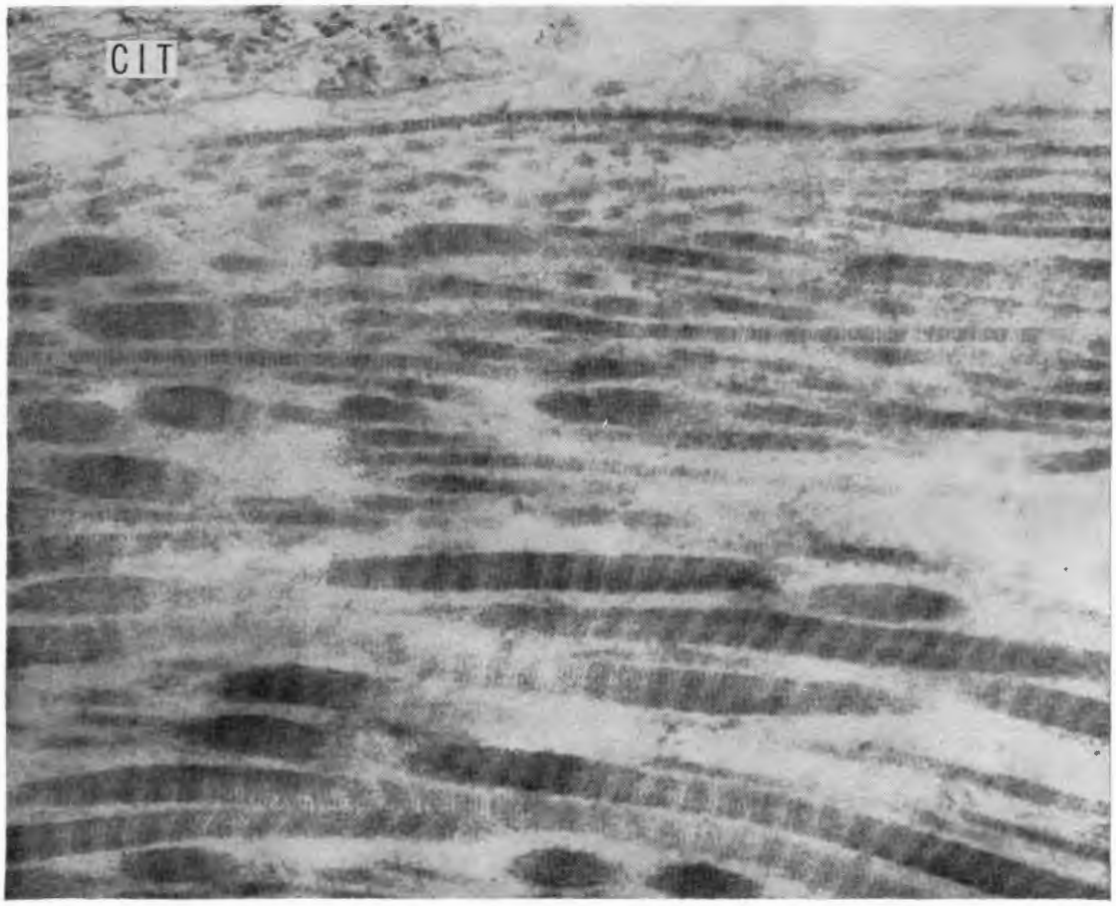

FIG. 11-5. Micrografía electrónica (× 76 000) de microfibrillas recién polimerizadas de colágena junto a un fibroblasto, el borde de cuyo citoplasma puede verse en la parte alta (CIT). Obsérvese que las microfibrillas más cercanas al citoplasma son más finas que las alejadas, indicando cómo pueden aumentar de diámetro después de polimerizadas fuera de los fibroblastos. (Fernando, N. V. P. y Movat, H. Z.: Lab. Invest., *12*:214.)

plasma y secretada a través del extremo de la célula donde se polimeriza constituyendo colágena.

Crecimiento de microfibrillas colágenas. Como indicamos en el capítulo anterior, actualmente se admite que la substancia precursora de la colágena, que es sintetizada en los fibroblastos y eliminada a través de la superficie celular, está formada por moléculas de tropocolágena que tienen aproximadamente 2 800 Å de longitud y unos 15 Å de diámetro, y que éstas se polimerizan constituyendo microfibrillas de colágena en la superficie celular o inmediatamente por fuera de la célula, adaptándose bien una al lado de otra y en forma terminoterminal, en la disposición a tresbolillo que estudiamos en el capítulo 10 (ver la fig. 10-6). A medida que la secreción de moléculas de tropocolágena continúa, se forman nuevas microfibrillas cerca de la célula, y las microfibrillas formadas previamente, que ahora están ya ligeramente alejadas de ella, continúan aumentando de longitud y de anchura, ya que se añaden a las mismas más moléculas de tropocolágena (fig. 11-5).

Probablemente la tropocolágena, o su precursor, sean liberados de las vesículas de superficie rugosa del retículo endoplásmico a las vesículas del aparato de Golgi, como hemos visto ocurre en el caso de otras secciones de proteína en diversas células secretorias; y según lo que sabemos ocurre en otras células secretorias parece probable que el aparato de Golgi intervenga en la formación o la secreción del contenido carbohidrato de las substancias inter-

celulares. En los próximos años es muy probable que aumente la información acerca de estos puntos.

Crecimiento y reparación del tejido conectivo ordinario: capacidad proliferativa de fibroblastos y fibrocitos. Origen local y origen sanguíneo de los fibroblastos. La forma más simple de obtener información acerca de si los fibroblastos que se han diferenciado en fibrocitos conservan alguna capacidad proliferativa, es estudiar la reparación del tejido conectivo ordinario de variedad densa, como el que se observa en un tendón (que estudiaremos luego). En el tejido conectivo ordinario *denso* la mayor parte de las células que fueron fibroblastos cuando se produjo se han transformado en fibrocitos maduros cuando la estructura se ha completado, y presentan poca o ninguna actividad proliferativa si es necesario lograr la reparación de una lesión. La reparación se logra porque aparecen fibroblastos jóvenes en la zona de la lesión y forman nueva substancia intercelular.

Claro está, tiene la mayor importancia que fibroblastos jóvenes nuevos se presenten en los lugares donde se ha lesionado el tejido conectivo; de lo contrario no podría repararse. Cada vez que un cirujano utiliza un bisturí, cuenta con gran número de fibroblastos jóvenes que aparecerán alrededor de los bordes de la incisión. También cuenta con que los fibroblastos pronto producirán suficiente substancia intercelular nueva para constituir una buena cicatriz resistente, que fije de manera permanente los dos bordes de la incisión uniéndolos. Sin embargo, constituye un problema saber si estos fibroblastos se desarrollan a partir de residentes locales o si son emigrantes que llegan siguiendo el torrente sanguíneo. Hay datos indirectos que parecen señalar una fuente hematógena de las células que pueden transformarse en fibroblastos en las heridas que se están reparando de tejido conectivo, porque a veces se administra irradiación preoperatoria a zonas donde va a operarse un cáncer, y las dosis utilizadas son suficientemente elevadas para que se inhiba mucho la capacidad mitótica de las células en la zona irradiada. El hecho de que el cirujano pueda contar con que las incisiones efectuadas a través de tejido conectivo a dichos niveles curarán sugiere que células de zonas no irradiadas emigran hacia dicha área por vía del torrente vascular, y allí se multiplican y se diferencian en fibroblastos. Los candidatos más probables para esta función parecerían ser una célula hasta aquí no identificada de la médula ósea, o monocitos; estos últimos los estudiaremos en el capítulo siguiente.

Tejido de granulación. Los defectos de cierto volumen en el tejido conectivo se reparan por una combinación de fibroblastos jóvenes y brotes capilares que proliferan juntos para cubrir o rellenar el defecto; tal combinación de fibroblastos y capilares recibe el nombre de tejido de granulación. Al principio es de color rosa a rojo, por la riqueza en capilares, pero a medida que pasa el tiempo los fibroblastos del tejido de granulación tienen tiempo de producir cada vez más fibras colágenas, que comprimen los capilares, de manera que no circula tanta sangre por ellos. Por lo tanto, a medida que el tejido de granulación se vuelve cicatriz colágena también se torna más pálido.

2) CELULAS GRASAS Y TEJIDO ADIPOSO

Las células grasas son un constituyente normal del tejido conectivo laxo, donde se observan aisladas o en pequeños grupos. Cuando el tejido conectivo laxo contiene muchas células grasas, organizadas en lobulillos, recibe el nombre de tejido adiposo.

El tejido adiposo representa una variante especializada del tejido conectivo laxo. Las células



FIG. 11-6. Esquema de los cambios de aspecto sufridos por una célula que sintetiza y capta glóbulos de grasa hasta terminar constituyendo la célula adiposa típica en "sortija de sello".

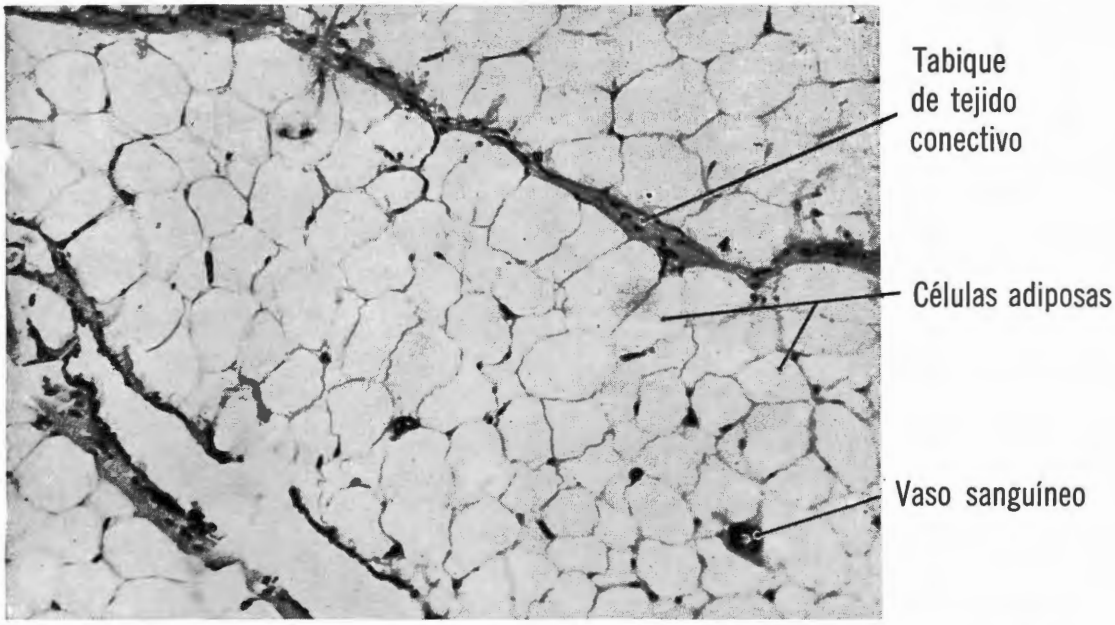

FIG. 11-7. Microfotografía (pequeño aumento) de un corte de epiplón de perro. Obsérvense acúmulos de células adiposas (lóbulos menores) separados entre sí por tabiques de tejido conectivo en los cuales los vasos sanguíneos atraviesan el tejido.

grasosas probablemente representen una línea separada celular en la familia mesenquimatosa, pues si se trasplanta grasa de un lugar de la economía donde normalmente se almacena mucha grasa a otro sitio donde normalmente no se acumula, las células grasas trasplantadas que sobreviven continúan almacenando grasa en su nueva localización. Por lo tanto, parecería que el motivo de que la grasa tienda a acumularse, por ejemplo, en la pared del vientre y las zonas glúteas es porque las células mesenquimatosas de estas partes se diferencian de manera que proporcionan un aporte abundante de células con particular capacidad de almacenar grasa.

La primera indicación de que una célula adiposa empieza a almacenar grasa, es la aparición de gotitas de grasa en el citoplasma (fig. 11-6). Pronto las gotitas empiezan a reunirse formando gotas mayores. Cuando aparecen más gotitas en el citoplasma, tienden a fusionarse formando gotas mayores todavía, y finalmente toda la célula se ha transformado en una gota voluminosa que dilata tan considerablemente la célula que su protoplasma queda reducido a una fina película que rodea la gotita grasosa (fig. 11-6). El núcleo, que puede observarse en algún lugar de la periferia de la célula, sufre distensión, de manera que se adelgaza y adopta forma semilunar (figs. 11-6 *derecha,* y 11-8, *derecha).* Por lo tanto, el aspecto en un corte en el cual la célula grasa se corta transversalmente recuerda el de una sortija de sello, porque el citoplasma de la célula está adelgazado de manera que parece un anillo, y el núcleo hace prominencia ligeramente en un lugar del anillo como lo haría un sello.

Según describimos en el capítulo 2, la grasa se disuelve durante la preparación de un corte de parafina, y sólo pueden verse en cortes de parafina los agujeros redondeados que ocupó la grasa en vida (fig. 2-3, *abajo, izquierda).* Pueden fijarse en posición, de manera que se vean en cortes de parafina como gotas de color negro si el tejido se fija con tetraóxido de osmio. De ordinario la grasa se estudia en los tejidos empleando cortes de congelación teñidos con escarlata R o Sudan IV, que la tiñen de rojo, como se ve en la figura 2-3, *abajo, derecha.*

Aunque células grasas, aisladas o agrupadas, son constituyentes normales del tejido conectivo laxo ordinario, cuando el tejido conectivo está formado básicamente de células adiposas suele denominarse *tejido adiposo* y en él las células grasas están organizadas en lobulillos con tabiques de fibras colágenas y elásticas (fig. 11-7). Cada célula grasosa aislada dentro de los lobu-

lillos está sostenida por fibras reticulares, y se halla provista de abundantes capilares que, según señalamos, son esenciales por la actividad metabólica constante que tiene lugar en las células grasas.

El tejido adiposo también puede estudiarse en pequeñas piezas (fig. 11-8, *izquierda).* Estas se obtienen cortando una pequeña porción de tejido adiposo, colocándola en un portaobjetos, tiñéndola y luego cubriéndola con líquido de montaje y un cubreobjetos. En una preparación de este tipo hay células grasas completas, tiras de substancia intercelular y capilares. Como hay células completas en estos preparados, el núcleo de una célula que puede estar en la parte alta o en la baja de una gota grasosa aparece en la microfotografía como si estuviera dentro de la gotita de grasa (fig. 11-8, *izquierda).*

Función de las células grasas y el tejido adiposo. En primer lugar, la grasa en las células adiposas es una reserva de combustible para el cuerpo, relativamente ligera por su peso. (A igualdad de peso, la grasa es el alimento que proporciona la mayor cantidad de calorías.) En segundo lugar, la grasa es un excelente material aislante; por lo tanto, sobre todo cuando se halla cerca de una superficie corporal, resulta ventajosa en un país frío. En tercer lugar, la grasa sirve para llenar hendiduras y almohadillar diversas partes de la economía.

Formulación y recambio de triglicéridos en el tejido adiposo. La grasa almacenada en células grasas está formada por triglicéridos. Un triglicérido está formado por tres moléculas de ácido graso esterificadas con glicerina. El triglicérido (o sea la grasa) observado en cualquier célula grasa ha sido sintetizado dentro de la célula a partir de ácidos grasos, de glucosa, o incluso de aminoácidos.

Cómo la grasa de la dieta se transforma en grasa celular. Los triglicéridos (grasas neutras) tomados con los alimentos son digeridos por la enzima lipasa que secreta el páncreas y va a parar al duodeno. Sin embargo, esta enzima no actúa muy bien en medio acuoso. Su acción se facilita considerablemente por la bilis que secreta el hígado y que actúa emulsionando la grasa. Cuando la grasa empieza a ser digerida, algunos productos de la digestión también ayudan a emulsionar más todavía la grasa. A consecuencia de la acción emulsionante, una amplia superficie de grasa queda expuesta a la acción de la lipasa, lo cual facilita su acción. En esta forma la mitad, aproximadamente, de la grasa es desintegrada hasta ácidos grasos y glicerol, y probablemente casi la mitad se desintegre hasta

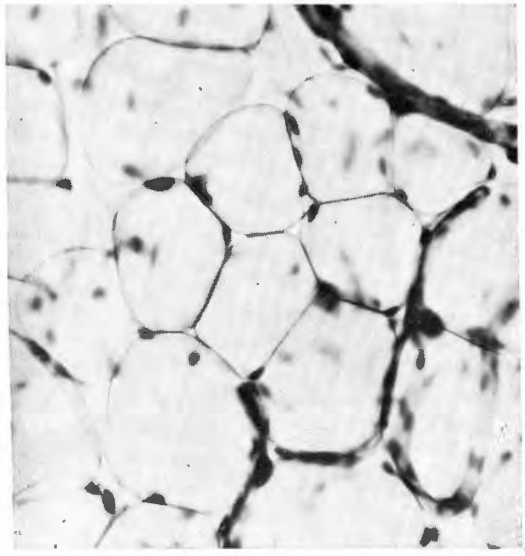

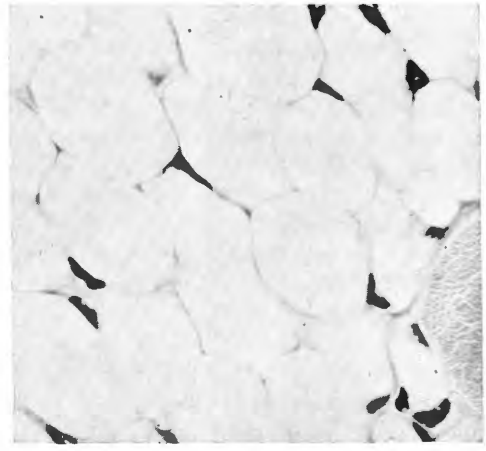

FIG. 11-8. *Izquierda,* Bloque de células adiposas de una rata teñido con la técnica tricrómica de Masson (× 700). Estas células todavía contienen grasa; como se trata de una pieza que contiene células completas, los núcleos pueden verse a veces por arriba o por abajo de la gotita de grasa contenida en el citoplasma. *Derecha,* Corte de una zona similar teñida con H y E. En esta preparación delgada pueden observarse los núcleos solamente en los lados de las células grasosas. En este corte ya no hay grasa.

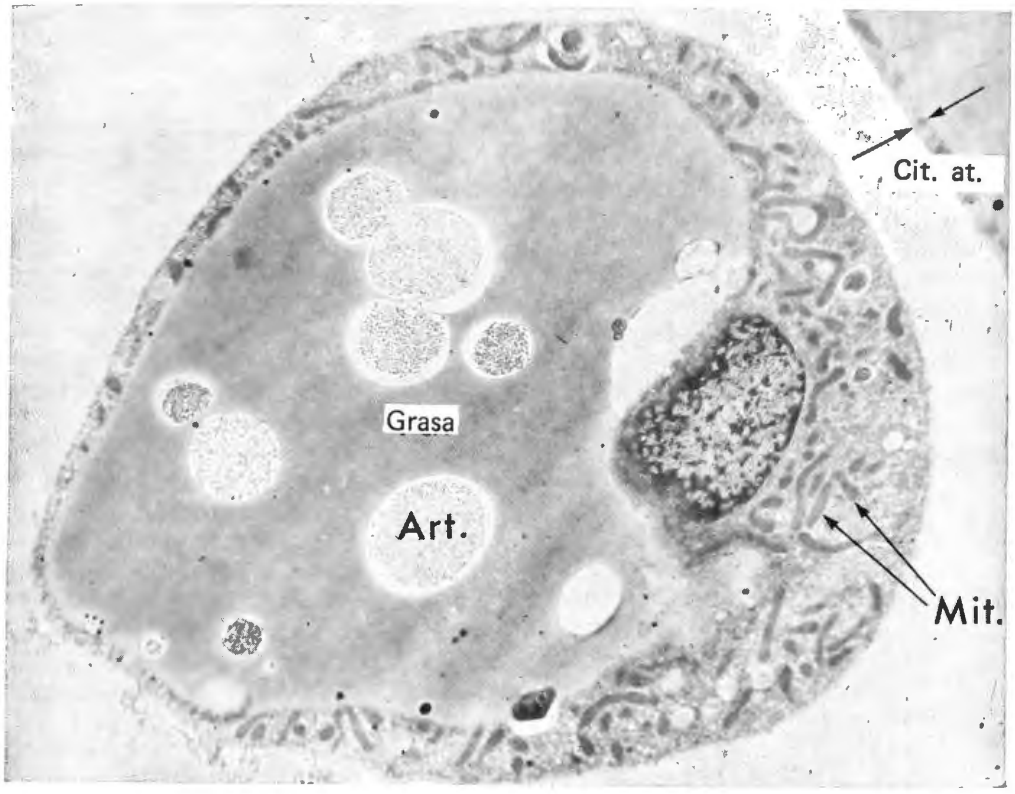

FIG. 11-9. Micrografía electrónica (× 3 000) de una célula grasa en una preparación de células adiposas libres, fijada con aldehido glutárico y ulteriormente con tetraóxido de osmio durante dos horas. La célula contiene menos lípido que la mayor parte de las demás; de lo contrario el citoplasma estuviera tan atenuado que resultaría difícil observar organitos en él como se ven en la parte superior derecha, donde hay un poco de citoplasma de otra célula que tienen contenido lípido mayor, y en el cual el citoplasma está muy atenuado (cit. at.). Las zonas granulosas claras en el lípido son artefactos (Art.). Hay muchas mitocondrias (Mit.). (Angel, A. y Sheldon, H.: Ann. N.Y. Acad. Sci., *131*:157, 1965.)

monoglicéridos y diglicéridos. Los ácidos grasos son absorbidos atravesando la membrana celular, y dentro de la célula se utilizan para formar pequeñas gotitas de grasa de 0.5 a 1.0 micra de diámetro, revestidas de proteína y denominadas *quilomicrones*. Los monoglicéridos y diglicéridos absorbidos también contribuyen a proporcionar quilomicrones. Los quilomicrones en alguna forma salen de las células de absorción para alcanzar el líquido tisular, luego de los capilares linfáticos, dentro de los cuales quedan incluidos. Por lo tanto, la mayor parte de la grasa absorbida por el intestino penetra en la sangre siguiendo la linfa, en forma de quilomicrones. Los ácidos grasos de cadena corta absorbidos por las células intestinales no se transforman en quilomicrones sino que penetran directamente en el líquido tisular, y desde ahí son absorbidos hacia los capilares y vénulas, y transportados directamente al hígado.

Después de una comida rica en grasa los quilomicrones de los linfáticos pueden ser suficientemente numerosos para que la linfa tenga aspecto lechoso; de hecho, cuando la linfa muy rica en quilomicrones entra en la sangre puede hacer que el plasma tenga también aspecto lechoso. Los quilomicrones circulan en la sangre que atraviesa los capilares, en particular los de ciertos órganos; los del tejido adiposo son atacados por una enzima denominada *lipasa de la lipoproteína*. Las células grasas producen esta enzima; por lo tanto, cuando los quilomicrones pasan a lo largo de un capilar por el tejido adiposo pueden ser desintegrados hasta ácidos grasos y glicerol; ambos son absorbidos en la célula adiposa y ahí resintetizan triglicérido. Por

otra parte, los quilomicrones que persisten en circulación son atacados por la lipasa de lipoproteína y pueden desintegrarse hasta ácidos grasos y glicerol en diversas localizaciones; cuando esto ocurre, los ácidos grasos liberados de los triglicéridos se combinan inmediatamente con albúmina de la sangre (una de las proteínas de la sangre) y circulan como complejo de albúmina-ácido graso no esterificado. Se ha descubierto que la heparina (que estudiaremos pronto en relación con las células cebadas) inyectada en la sangre hace desaparecer los quilomicrones de la sangre; por lo tanto, la heparina parece guardar cierta relación con la producción de lipasa de lipoproteína. El complejo de albúmina-ácido graso no esterificado proporciona a las células ácidos grasos que pueden utilizar como combustible, o pueden captarlos las células adiposas y formar en ellas triglicéridos.

Hay un recambio muy rápido del complejo albúmina-ácido graso no esterificado en la sangre; también hay un recambio notable de la grasa en las células adiposas; se ha calculado que la grasa presente en las células grasosas es substituida cada mes por grasa nueva.

Formación de grasa a partir de la glucosa. Para describir la formación de grasa a partir de glucosa es útil considerar la estructura fina de las células adiposas. Una se presenta en la figura 11-9, la gotita de grasa en ella es menor de lo usual; por lo demás, con este aumento no podría verse una célula adiposa completa.

Basándonos en estudios de Angell y Sheldon y de otros autores se admite que la glucosa captada desde el exterior de la célula es convertida en ácidos grasos y en glicerofosfato en la matriz citoplásmica. Los ácidos grasos y el glicerofosfato después son convertidos en glicéridos. En este último proceso se cree que desempeñan importante papel el número elevado de mitocondrias (fig. 11-9) y el retículo endoplásmico. Luego el lípido, en forma de gotitas denominadas liposomas (fig. 11-10), similares a los quilomicrones, es transferido desde el lugar de formación en el citoplasma al borde de la gota voluminosa con la cual se funde. Se cree que los liposomas están cubiertos de una capa de proteína-colesterol-fosfolípido que proporciona una carga de superficie suficiente para mantenerlos en suspensión en el citoplasma;

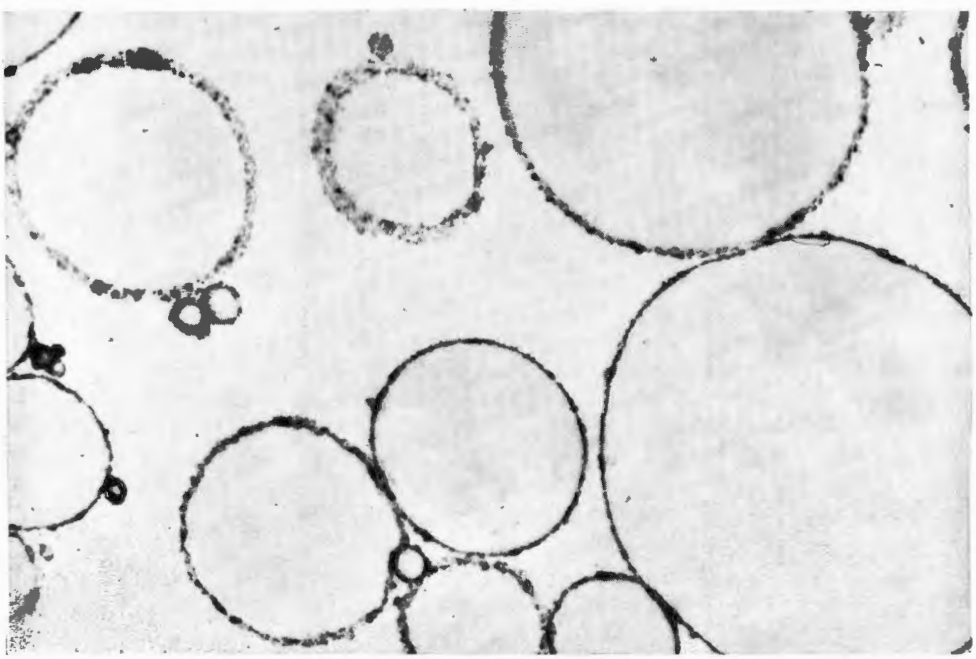

FIG. 11-10. Micrografía electrónica (× 22 000) de preparación de un homogeneizado obtenido de células adiposas libres fijado con tetraóxido de osmio durante dos horas. Las gotitas varían de calibre, desde aproximadamente 0.5 μ hasta 2.5 μ y se denominan liposomas. Se parecen a quilomicrones. El papel que desempeñan se estudia en el texto. (Angel, A. y Sheldon, H.: Ann. N.Y. Acad. Sci., *131*:157, 1965.)

éste, claro está, es un medio acuoso. En la parte superior derecha de la figura 11-9 se observa una porción de otra célula adiposa. Esta muestra cuán delgado puede llegar a ser el citoplasma.

Según veremos más tarde, la hormona insulina tiene mucho que ver en la conversión de glucosa en grasa dentro de las células adiposas.

Formación de grasa a partir de aminoácidos. Esto también es posible; las vías químicas que intervienen, como las que intervienen en la síntesis de la grasa desde la glucosa, se explican en los textos de fisiología y bioquímica.

Como ya hemos mencionado, células adiposas aisladas o en grupos son constituyentes normales del tejido conectivo laxo. Sin embargo, cuando dicho tejido está formado primariamente de células adiposas se denomina, en general, tejido adiposo, y en él las células grasosas están organizadas en lobulillos con tabiques de fibras colágenas y elásticas (fig. 11-7, *arriba*). Cada célula grasosa dentro del lobullilo está sostenida por fibras reticulares, y provista de capilares abundantes que, como señalamos, son esenciales por la actividad metabólica constante que tiene lugar en las células adiposas.

Inervación del tejido adiposo. Pueden mostrarse en la substancia intercelular del tejido adiposo fibras nerviosas delgadas donde se acercan estrechamente a las células grasas. La hormona adrenalina, producida por la médula suprarrenal, que estudiaremos a su debido tiempo, estimula la desintegración de grasa almacenada en ácidos grasos y glicerol; por lo tanto, parece que activa o estimula la formación de lipasa de lipoproteína. Probablemente la estimulación de fibras simpáticas del sistema nervioso involuntario tenga el mismo efecto; esto se produce tal vez por la liberación de noradrenalina a nivel de terminaciones nerviosas en la periferia de las células adiposas.

Trasplante de tejido adiposo. Peer comprobó que el tejido adiposo de una persona trasplantado a otra (homoinjerto) siempre se atrofia, y al final lo único que queda es una cicatriz fibrosa. Así mismo, comprobó también que el tejido adiposo trasplantado de una parte de una persona a otro lugar de la misma persona (autoinjerto) sobrevive en parte. Los vasos sanguíneos del huésped se conectan con los del trasplante, de manera que éste vuelve a funcionar; este es el mismo método de revascularización que hemos observado ocurre en los trasplantes de piel de espesor completo. Peer comprobó que, en promedio, los trasplantes disminuían sus dimensiones hasta aproximadamente la mitad de su volumen original; por lo tanto, parece que aproximadamente la mitad de las células del trasplante sobreviven. Este autor considera que si el trasplante más tarde aumenta de volumen ello depende de que las células acumulan más grasa, no de que se multipliquen.

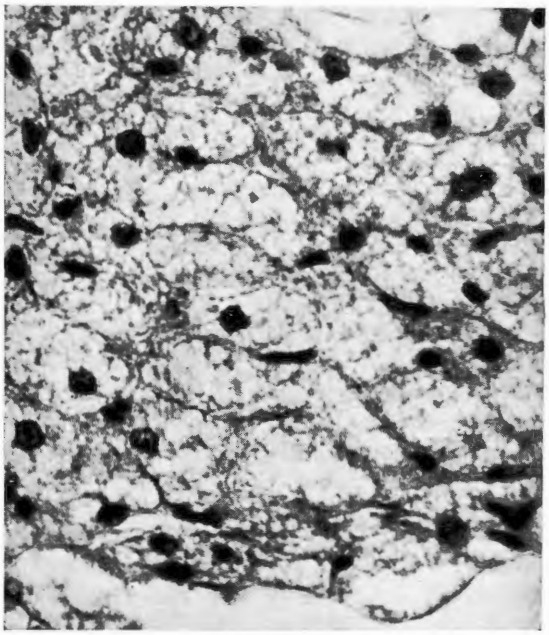

FIG. 11-11. Microfotografía (mediano aumento) de un corte de grasa parda de la rata. En este tipo de grasa, los núcleos de las células se hallan más al centro y los glóbulos de grasa no se funden. El protoplasma presenta aspecto vacuolado.

Grasa parda. En los roedores sobre todo, hay unas células grasas de carácter especial en determinadas localizaciones. En ellas las gotitas de grasa del citoplasma no establecen confluencia (fig. 11-11). Este tipo de grasa recibe el nombre de grasa parda y constituye las denominadas glándulas de hibernación de estos animales. No sabemos el motivo de su color.

Se cree que las glándulas de hibernación funcionan despertando los animales. Probablemente se produzca entonces estimulación de los nervios de la porción simpática del sistema nervioso involuntario, y la liberación de noradrenalina por las terminaciones nerviosas alrededor de las células grasas estimula la actividad de lipasa de lipoproteína, formándose ácidos grasos a partir de los triglicéridos almacenados. Los ácidos grasos entonces son meta-

bolizados dentro de las células adiposas, y algunos se pasan a la circulación. El metabolismo de los que hay dentro de las células adiposas produce calor, y la liberación de ácidos grasos hacia la circulación proporciona combustible para aumentar la actividad metabólica, con mayor producción de calor en todo el cuerpo.

3) CELULAS PLASMATICAS

Para estudiar las células plasmáticas empezaremos por ocuparnos de un tema muy interesante —el origen celular de las reacciones inmunológicas. Como las células que intervienen en las relaciones inmunológicas constituyen un aspecto importante de la inmunología, y como todas ellas son células de tejido conectivo, hay una gran integración entre la inmunología y la histología de los tejidos conectivos.

La inmunología es la disciplina que se ocupa de la inmunidad. La palabra *inmunidad* deriva del latín y significa *seguridad.* La inmunología nació hace mucho tiempo, cuando se observó que individuos que habían sobrevivido al ataque de una enfermedad infecciosa casi siempre estaban *asegurados* de no tener una segunda crisis de la misma enfermedad.

Hoy sabemos que un motivo importante de que una persona sobreviva al primer ataque de la mayor parte de enfermedades infecciosas es que se desarrolla una nueva familia de células plasmáticas (que pueden estar muy difundidas) en su cuerpo en respuesta al germen que provocó la enfermedad. Los miembros de la familia de células plasmáticas que se forman en esta respuesta producen una proteína que es de la naturaleza de una globulina gamma, y se llama *anticuerpo.* Este anticuerpo se combina con el germen causante de la enfermedad produciendo reacciones que originan la inactivación del germen patógeno. La globulina gamma elaborada por la nueva familia de células plasmáticas es muy específica; sólo reacciona con el germen patológico particular (o con un germen muy similar a él), no con otro. Por lo tanto, los anticuerpos, y las células plasmáticas que los fabrican, ambos son muy específicos. Aunque puede haber unas cuantas excepciones, en general una célula plasmática puede sintetizar y secretar solamente un tipo de anticuerpo.

El motivo de que un ataque de enfermedad infecciosa haga que la persona quede asegurada contra otro ataque, es que la familia de células plasmáticas que se desarrollan y fabrican anticuerpo para ayudar a vencer el primer ataque sigue en el cuerpo durante toda la vida. Las células plasmáticas de esta familia siguen fabricando anticuerpo suficiente (o, si es necesario, proliferarán hasta fabricar anticuerpo suficiente) en el torrente vascular para combinarse con los gérmenes del tipo de los que causaron la enfermedad que penetran en el cuerpo e intentan multiplicarse, haciéndolos inofensivos. Por lo tanto, para seguir inmunes o resistentes, digamos, a 25 enfermedades infecciosas diferentes, hemos de conservar, por lo

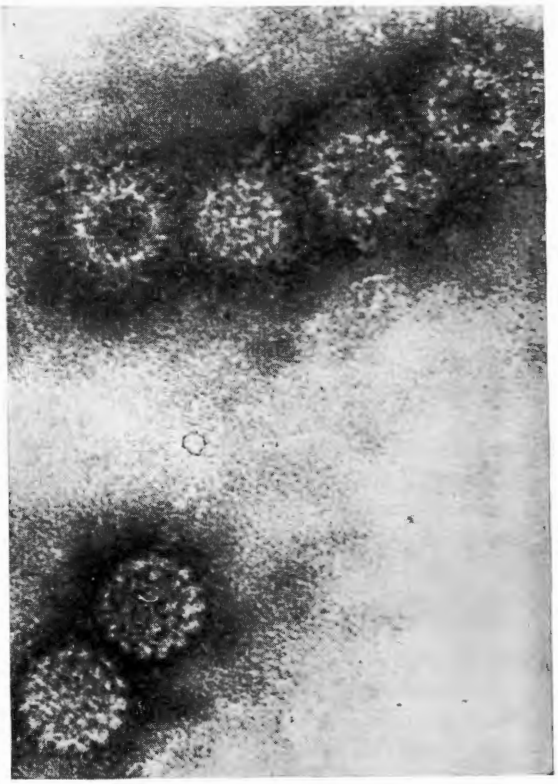

FIG. 11-12. Micrografía electrónica (× 30 000) de seis partículas de virus con tinción negativa. Las cuatro partículas superiores son de virus de polioma; las dos inferiores de virus de verrugas humanas. Los dos tipos de partículas tienen estructura similar y el mismo aspecto, pero las de verruga son algo mayores. Antes de teñirla negativamente, la preparación se tiñó con anticuerpo para virus de polioma, preparado inyectando dicho virus al conejo. El anticuerpo para polioma se ha combinado con las cuatro partículas de virus de polioma, uniéndose solamente con ellas. El anticuerpo puede verse en forma de tiras finísimas que irradian partiendo de las pequeñas protrusiones que tachonan las partículas a las cuales están unidas. (Almeida, J., Cinader, B. y Howatson, A.: J. Exp. Med., *118:*327-340.)

menos, el mismo número de familias diferentes de células plasmáticas.

La notable especificidad de los anticuerpos se ilustra en la micrografía electrónica de la figura 11-12; esta micrografía, preparada por dos de nuestros colaboradores, fue una de las primeras micrografías electrónicas que revelaron un anticuerpo; esto fue posible al desarrollarse la técnica de la tinción negativa descrita en el capítulo 4. La figura muestra que el anticuerpo, producido en respuesta a la infección de un animal con un tipo de virus (virus de polioma), se combina solamente con partículas de virus de polioma en un preparado en el cual las partículas de dicho virus están mezcladas con el virus que produce las verrugas humanas, estructuralmente similar al virus del polioma.

Como el estudiante quizá se pregunte por qué motivo al ser vacunado con vacunas de ternera el hombre queda protegido contra la viruela, quizá proceda explicar que los virus que producen la vacuna y la viruela, respectivamente, son tan similares que el anticuerpo preparado por una familia de células plasmáticas en respuesta a la inoculación de virus de vacuna de ternera (que esto es la vacuna contra la viruela) es un anticuerpo que se combina con el virus de la viruela.

Por qué motivo los gérmenes que producen enfermedad infectante son antigénicos. Definición de un antígeno. Las células plasmáticas se desarrollan en el cuerpo cuando un *antígeno* penetra en él. ¿Qué es un antígeno? Hay dos aspectos que deben considerarse en relación con los antígenos. En primer lugar, un antígeno es una macromolécula de peso molecular por lo menos de 5 000. En segundo lugar, para que grandes macromoléculas actúen como antígenos en un cuerpo determinado, han de poseer configuraciones de su superficie diferentes de las configuraciones de cualquiera de las macromoléculas que se desarrollaron normalmente en dicho cuerpo y que quedaron expuestas a los líquidos corporales durante la vida embrionaria y fetal. Téngase presente que cuando el cuerpo se desarrolla, en él se sintetizan innumerables macromoléculas diferentes. Estas no actúan como antígenos en dicho cuerpo. Cuando ha terminado el trabajo de producir un cuerpo (y toda la gran variedad de macromoléculas que hay en él) —y esto suele ser poco tiempo antes del nacimiento— el cuerpo desarrolla la capacidad de reconocer otras macromoléculas (diferentes) que penetran en él, y reaccionar contra ellas. Nuevas macromoléculas voluminosas, diferentes de las que ya existen en el cuerpo, se reconocen como *antígenos,* y se desarrollan células plasmáticas en respuesta a su presencia; dichas células producen anticuerpos específicos que se combinan con estas macromoléculas extrañas. Con muy pocas excepciones, los gérmenes causantes de enfermedad no penetran en el cuerpo hasta después del nacimiento, y como sus macromoléculas son diferentes de aquellas con las cuales el cuerpo está familiarizado, los gérmenes patológicos son considerados por el cuerpo como antígenos. Además de las macromoléculas de virus y bacterias, macromoléculas extrañas de diversos materiales inertes pueden penetrar en el organismo —por ejemplo, polvos y pólenes que en alguna forma atraviesan la cubierta epitelial y las membranas de revestimiento para penetrar en los tejidos conectivos— y actuar también como antígenos. Algunas substancias químicas —por ejemplo, ciertos medicamentos— que son absorbidos normalmente por el cuerpo, pueden combinarse con proteínas corporales constituyendo macromoléculas de configuración diferente de la que existe en el cuerpo y, por lo tanto, desencadenar la formación de anticuerpos.

Las células plasmáticas son las productoras de los anticuerpos que circulan en la sangre; estos anticuerpos se denominan anticuerpos *humorales (humoral* significa líquido). Sin embargo, no es absolutamente obligado que los anticuerpos fabricados por las células plasmáticas en el tejido conectivo laxo pasen al torrente vascular y se unan con algún antígeno lejano; es muy probable que si el antígeno que originó su formación se halla cercano, el anticuerpo producido por células plasmáticas locales pueda actuar localmente.

Recordemos que existe otro tipo de mecanismo celular relacionado con la inmunidad, que no depende primariamente de anticuerpos humorales. Este otro tipo (que estudiaremos en el capítulo siguiente) se observa en los fenómenos de rechazo de injertos, y está mediado por células que van directamente a los trasplantes de tejidos extraños (que son antigénicos), donde reaccionan con los antígenos extraños del trasplante y destruyen sus células. Las principales células que intervienen en este fenómeno no son células plasmáticas.

Tolerancia inmunológica natural y adquirida. El hecho de que un cuerpo no reaccione a sus propias macromoléculas se expresa diciendo que el cuerpo tiene una *tolerancia inmunológica natural* para sus propias macromoléculas. Es

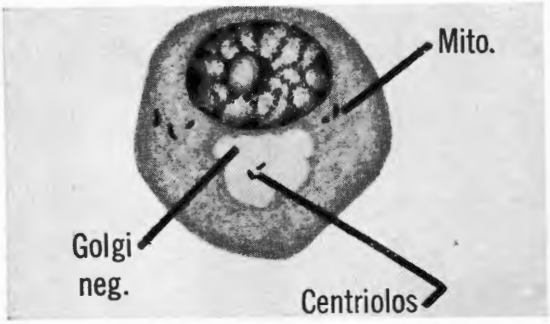

FIG. 11-13. Célula plasmática madura, como aparece en un corte teñido, con inmersión de aceite. Obsérvese el Golgi negativo voluminoso; esta zona a veces es semilunar. Compare con la figura 11-17. (Preparación de C. P. Leblond.)

evidente que el momento en el cual las macromoléculas aparecen en el cuerpo en desarrollo es importante para regir si dicho cuerpo considerará un tipo determinado de macromoléculas como antígeno. Esto puede comprobarse como sigue: si se inyectan suficientes macromoléculas *extrañas* en un cuerpo antes del nacimiento, en muchos casos al tiempo de nacer, el cuerpo, que todavía no ha aprendido a distinguir las macromoléculas extrañas de sus propias macromoléculas, aceptará estas macromoléculas extrañas como parte de su propia constitución y no reaccionará produciendo células plasmáticas que elaboren anticuerpos que se combinen con ellas. En tales circunstancias, se dice que el cuerpo tiene una *tolerancia inmunológica adquirida* para estas macromoléculas extrañas particulares.

Por lo tanto, hay dos motivos para que los gérmenes causantes de enfermedad actúen como antígenos: contienen macromoléculas de dimensiones y configuraciones diferentes de las que poseen las macromoléculas del cuerpo, y el feto no quedó expuesto a estas macromoléculas antes del nacimiento. El estudiante curioso puede preguntarse: si el feto ha sido infectado con un germen patológico antes de nacer (y sobrevivió), ¿será capaz de producir anticuerpos que reaccionen con el germen infectante? Hay unos cuantos ejemplos de animales que han nacido con gérmenes patológicos que los infectaron durante la vida prenatal y para los cuales han presentado y conservado tolerancia inmunológica. Un caso interesante es el de la coriomeningitis linfocítica en el ratón. Los ratones nacidos con el virus causante de este trastorno no reaccionan a dicho virus en etapa ulterior de la vida; y como el virus no es muy virulento, el ratón suele vivir en un aparente buen estado de salud. Pero si los ratones no llevan este virus en la vida prenatal y, por lo tanto, no lo toleran, inyectados con él (en el cerebro) cuando son adultos presentan una intensa reacción y mueren, probablemente como resultado de que el cuerpo reconozca el virus como agente patológico y reaccione contra él. Parece, pues, que en este caso (que constituye una gran excepción) los mecanismos defensivos del organismo contra una infección causan mayor trastorno que el propio agente patógeno.

CARACTERÍSTICAS DE LAS CÉLULAS PLASMÁTICAS

Dónde se desarrollan en el tejido conectivo laxo. El tipo de tejido conectivo laxo en el cual se observan más frecuentemente las células

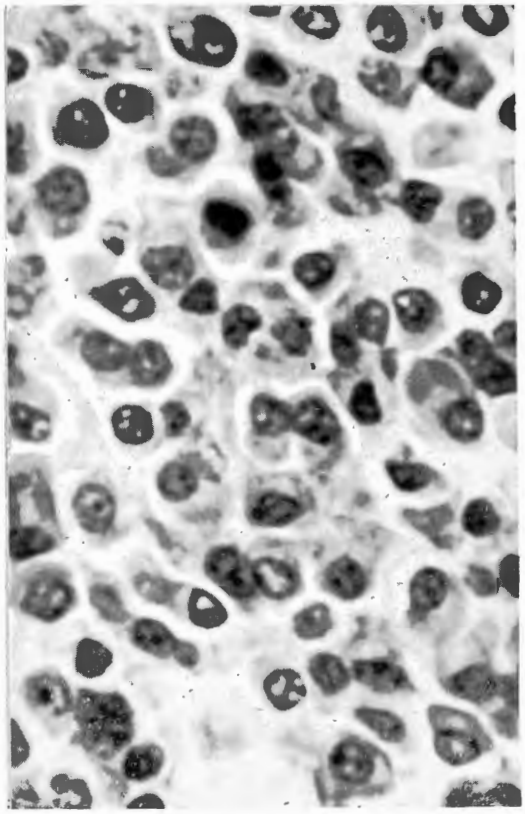

FIG. 11-14. Gran número de células plasmáticas en el tejido conectivo laxo inmediatamente por debajo del epitelio de una amígdala.

plasmáticas es el que sostiene las membranas epiteliales húmedas que revisten las vías respiratorias y digestivas. El motivo de que las células plasmáticas se desarrollen ahí es que estas membranas epiteliales húmedas no son barreras perfectas; ambas están expuestas a muchos antígenos, y algunos de ellos las atraviesan. Las células plasmáticas que se desarrollan a este nivel representan más o menos una respuesta local a un antígeno local. Las células plasmáticas también se desarrollan en gran número en los ganglios linfáticos y en el bazo; esto ocurre cuando los antígenos se diseminan desde sus puertas de entrada, como describiremos al considerar los tejidos hematopoyéticos. El desarrollo de células plasmáticas en estos tejidos, que pueden estar muy alejados del punto de entrada de un antígeno, representa una respuesta más general a un antígeno que el desarrollo de células plasmáticas en el tejido conectivo laxo.

Aspecto microscópico de las células plasmáticas. Las células plasmáticas se distinguen fácilmente en cortes teñidos con métodos ordinarios. El estudiante debiera buscar unas células redondeadas, con núcleo esférico en disposición excéntrica (figs. 11-13 y 11-14). Este último contiene porciones angulosas que se tiñen intensamente de cromatina que a veces (pero sólo a veces; se ha exagerado demasiado esto) están dispuestas en el núcleo igual que las horas en la esfera del reloj o los radios en una rueda; en consecuencia, se dice que el núcleo tiene a veces aspecto de reloj o de rueda de carro. Lo principal del núcleo de una célula plasmática madura es su forma redondeada, y su cromatina casi toda de tipo condensado. El citoplasma suele ser intensamente basófilo, y revela una zona pálida en la región donde están la centrosfera y el aparato de Golgi (figs. 11-13 y 11-14). La zona clara a veces está rodeada por bordes mal definidos. Pero puede ser semilunar, siguiendo el borde curvo del núcleo, pero separada de él por una breve distancia. La basofilia intensa del citoplasma de las células plasmáticas depende de su elevado contenido de RNA, sobre todo en forma de ribosomas unidos a membranas.

A veces, con el microscopio de luz, se observan pequeños cuerpos redondeados, o de tipo de material acidófilo, en células plasmáticas maduras. Reciben el nombre de cuerpos de Russell. Los estudiaremos a propósito de las células plasmáticas.

Muchas células plasmáticas observadas en cortes pueden estar comprimidas una contra otra; en tal caso, pueden estar obligadas a adoptar forma esférica, entre otras (fig. 11-14). Además, el núcleo puede no estar en la posición excéntrica clásica, sino hallarse más cerca de su centro, y la zona pálida del citoplasma puede no ser muy manifiesta.

Cómo se comprobó que las células plasmáticas fabrican anticuerpo. Se conocía ya mucho acerca de anticuerpos y la forma de inmunizar personas contra muchas enfermedades antes de saberse cómo y dónde eran producidos los anticuerpos. En 1948, Fragraeus había reunido y publicado datos que demostraban en forma indirecta que las células plasmáticas eran las productoras de anticuerpos. Sin embargo, fue solamente en 1955 cuando se demostró en forma directa que las células plasmáticas producen anticuerpo; Coons y colaboradores lograron esta demostración utilizando la técnica de inmunofluorescencia que vamos a describir a continuación.

Microscopio de fluorescencia

La longitud de onda de la luz ultravioleta o de los rayos X es demasiado corta para que el ojo la perciba. Sin embargo, hay algunas substancias que tienen la propiedad de emanar luz visible (luz de longitud de onda mayor) cuando quedan expuestas a la luz ultravioleta o los rayos X. Tales substancias se dice que son fluorescentes; el hecho de que proporcionen luz visible cuando son expuestas a la luz ultravioleta se emplea en la técnica conocida como microscopio de fluorescencia. Esta técnica permite que las substancias fluorescentes naturales que existen en el cuerpo puedan descubrirse en cortes histológicos; pero un empleo más importante depende de la existencia de algunos colorantes fluorescentes que pueden utilizarse *directamente* para combinarse de manera selectiva con determinados componentes específicos del cuerpo, de manera que éstos pueden identificarse en los cortes por su fluorescencia.

Material necesario para el microscopio de fluorescencia. Pueden examinarse (con ciertas precauciones) cortes que contienen substancias fluorescentes naturales, o substancias que se han hecho fluorescentes con fines experimentales empleando un tipo corriente de microscopio provisto de una fuente de luz ultravioleta y de un condensador de campo obscuro. El microscopio, a diferencia de un verdadero microscopio ultravioleta, no necesita objetivos especiales de

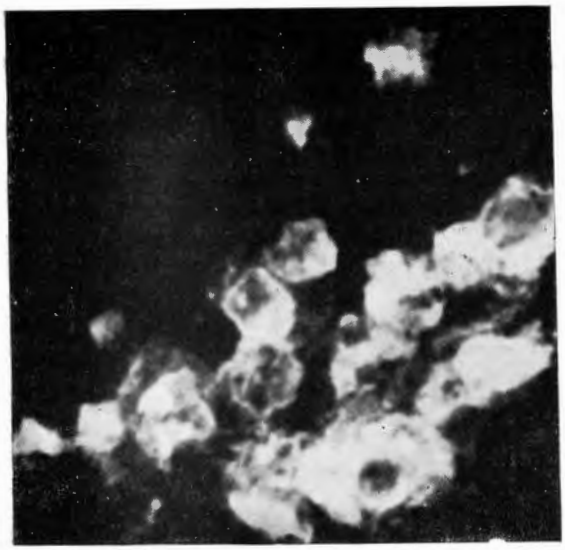

FIG. 11-15. Microfotografía (gran aumento) tomada con condensador de campo obscuro de un corte de riñón de criceto infectado al nacer con virus de polioma. Las células que contienen virus fluorescen con luz ultravioleta y se ven de color blanco sobre un fondo negro de células, que no contienen virus y, por lo tanto, no fijan colorante fluorescente.

cuarzo o de otros tipos, ni oculares especiales que transmitan la luz ultravioleta, pues el observador busca la fluorescencia según la luz visible emitida por determinadas zonas del corte y, claro está, la luz visible de las zonas fluorescentes es transmitida por los objetivos y oculares ordinarios. En consecuencia, la fuente luminosa utilizada ha de emitir luz de tipo ultravioleta. Cualquier luz que emita longitud de onda mayor que la ultravioleta debe filtrarse para eliminarse. Las longitudes de onda en el espectro ultravioleta que se utilizan en el microscopio de fluorescencia generalmente son suficientemente largas para pasar a través de un condensador ordinario en cantidad apreciable; por lo tanto, se utiliza un condensador del tipo empleado generalmente para campo obscuro, de manera que las zonas fluorescentes puedan observarse fácilmente sobre fondo obscuro (figura 11-15). Como se utiliza la luz de longitud de onda relativamente larga en el espectro ultravioleta, una parte de la misma, después de atravesar las porciones no fluorescentes del corte, puede continuar a través de los objetivos y los oculares. En consecuencia, para evitar la lesión de los ojos por esta luz invisible hay que introducir filtros que excluyan los rayos ultravioletas, pero permitan el paso de la luz visible en el ocular al estudiar los cortes. También debe utilizarse un filtro que suprime la luz ultravioleta y permite el paso de la luz visible en el ocular, para fotografiar las zonas de fluorescencia en los cortes; de lo contrario, la luz ultravioleta que atraviesa las partes no fluorescentes del corte podrían velar la placa fotográfica.

Cómo la técnica inmunofluorescente permite localizar las células que fabrican anticuerpo; la técnica del sandwich. Si se inyecta periódicamente un antígeno determinado a un animal, cada pocos días durante cierto tiempo, el animal produce cantidades crecientes de anticuerpo específico para el antígeno inyectado. El anticuerpo pasa a la sangre; por lo tanto, si se recoge sangre después de un tiempo de terminadas las inyecciones, tendrá una concentración elevada de anticuerpo para dicho antígeno. Como el anticuerpo se halla en una fracción del suero (la fracción globulínica), y como esta fracción puede separarse del resto de la sangre, el anticuerpo puede obtenerse en estado bastante concentrado. El anticuerpo así obtenido puede conjugarse con un colorante fluorescente, que manifestará fluorescencia cuando reciba luz ultravioleta.

Para localizar las células que en el animal han producido el anticuerpo se mata dicho animal y se preparan cortes de diversos tejidos,

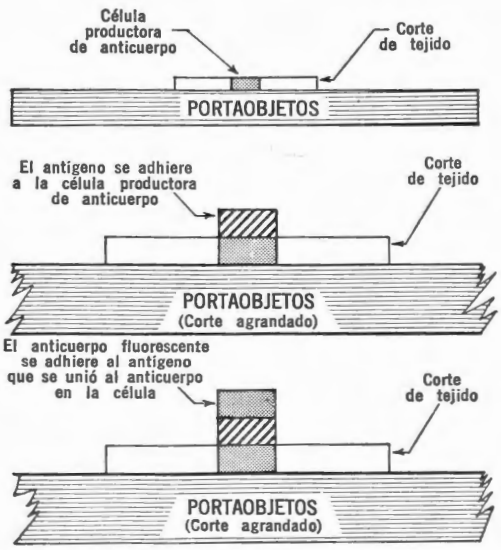

FIG. 11-16. Esquema de las etapas de la técnica del "sandwich". Las dimensiones de los objetos ilustrados, claro está, no guardan proporción.

PLASMOCITO MADURO

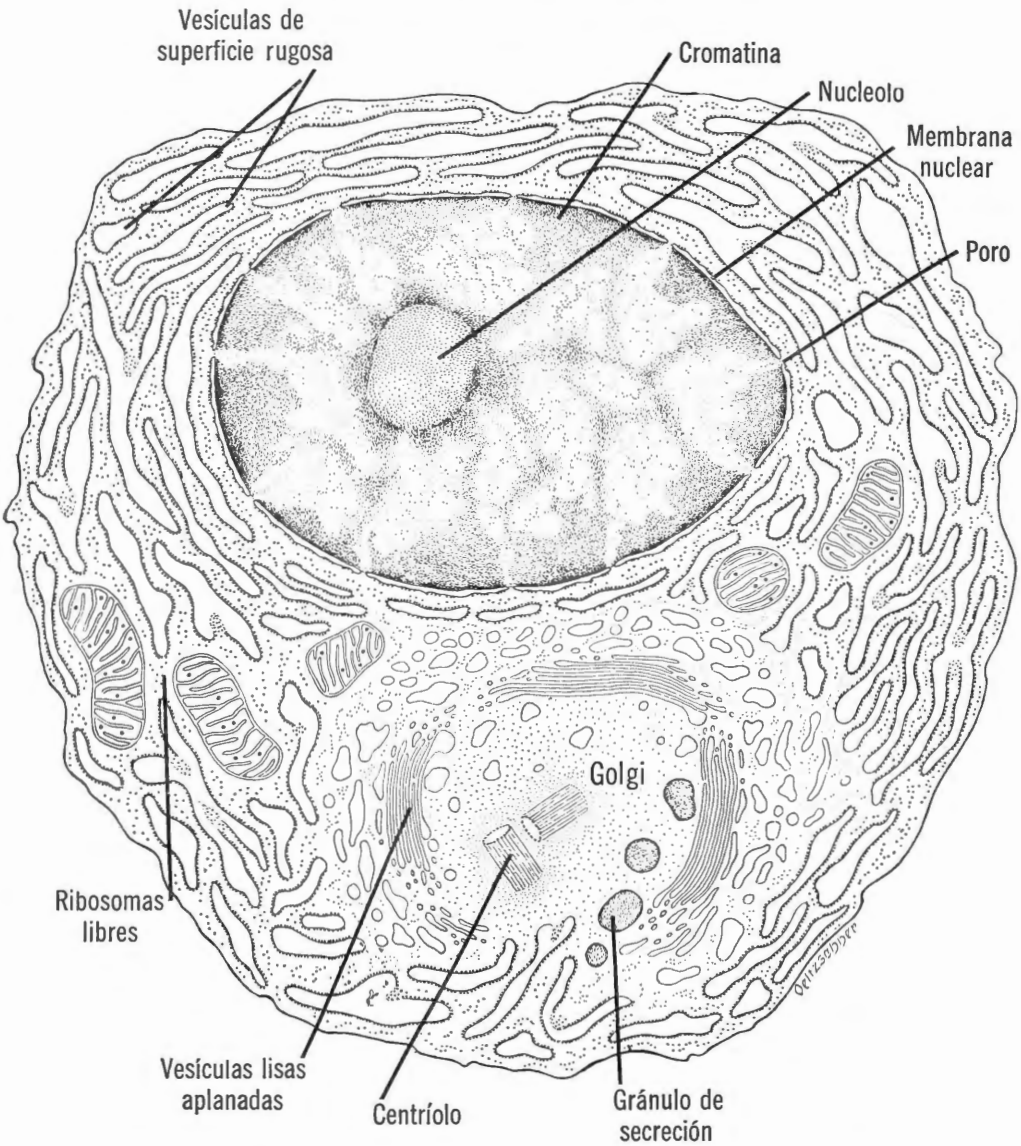

FIG. 11-17. Representación semiesquemática para ilustrar la estructura fina de una célula plasmática. La abundancia de vesículas de superficie rugosa del retículo endoplásmico es característica; indica la síntesis de proteína destinada a secreción. La región extraordinariamente bien desarrollada del aparato de Golgi sugiere que la secreción es liberada por vía de este organito. (Dibujo proporcionado por C. P. Leblond.)

tomados de diferentes partes y fijados en forma especial. Al principio era necesario utilizar cortes por congelación preparados en un criostato. Actualmente la técnica puede llevarse a cabo con material cortado en parafina (ver Sainte-Marie). Los cortes adecuadamente preparados que contienen las células formadoras de anticuerpo (ver fig. 11-16, *arriba)* se recubren del antígeno utilizado para provocar la formación de anticuerpos (fig. 11-16, *centro)*. Como el anticuerpo todavía se halla en las células que lo estaban produciendo en vida, y como el anticuerpo tiene afinidad por el antígeno específico que recubre los cortes, el antígeno se une a di-

chas células que estaban fabricando anticuerpo para dicho antígeno particular (fig. 11-16, *centro)*. Luego pueden lavarse los cortes y el antígeno que no estaba combinado con anticuerpo es eliminado. Acto seguido, se recubren los cortes con algo del anticuerpo que se conjugó con un colorante fluorescente; éste, a su vez, se fija al antígeno que estaba adherido a las células productoras del anticuerpo para tal antígeno (ver la ilustración inferior de la figura 11-16). Finalmente, los cortes se examinan con microscopio de fluorescencia, y las células que tienen anticuerpo flourescente adherido (son las células que originalmente produjeron el anticuerpo) resultan fáciles de identificar (ver fig. 15-7, *izquierda, derecha)*. Esta técnica recibe generalmente el nombre de técnica de sandwich porque necesita preparar un emparedado en el cual hay una capa de antígeno entre dos capas de anticuerpo. Utilizando la técnica de inmunofluorescencia Coons y colaboradores demostraron en 1955 que un anticuerpo específico producido en respuesta a un antígeno específico aparecía en el citoplasma de las células plasmáticas.

Estructura fina de las células plasmáticas. La actividad de anticuerpo se descubre sobre todo en las fracciones de globulina gamma de extractos de tejido y de sangre; por lo tanto, cabe admitir que los anticuerpos tienen su base estructural en macromoléculas de globulina gamma (que es un tipo de proteína). Las células plasmáticas son esencialmente células secretorias que producen y secretan globulina gamma con afinidades específicas por antígenos particulares. Como era lógico esperar, su citoplasma presenta gran especialización para la producción de una secreción proteínica; está repleto de vesículas

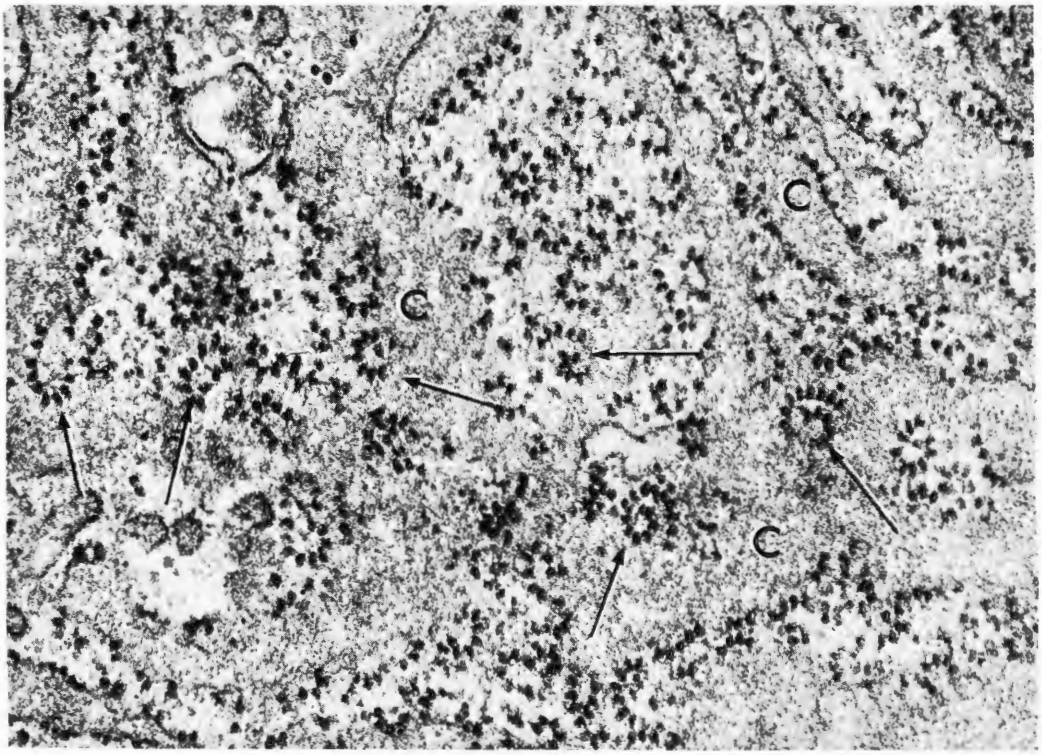

FIG. 11-18. Micrografía electrónica de una porción de citoplasma de célula plasmática humana obtenida de la encía, que demuestra unidades polirribosómicas. Las cisternas del retículo endoplásmico rugoso están cortadas oblicuamente, con lo cual parecen vacíos los espacios cisternales (C) llenos de un material velloso rico en electrones. Los ribosomas se hallan situados a lo largo de las membranas de las cisternas (ver arriba derecha), y son fáciles de observar imágenes espirales de unidades polirribosómicas (flecha) en cisternas cortadas más oblicuamente. (Fijación de osmio, × 74 300) (ilustración no publicada, cortesía de A. Weinstock.)

de superficie rugosa y retículo endoplásmico (fig. 11-17). Las vesículas de superficie rugosa pueden verse aplanadas o algo dilatadas. Según Movat y Fernando, las vesículas dilatadas pueden contener una substancia flocular fina, pequeños cuerpos densos (probablemente los cuerpos de Russell que pueden observarse a veces con el microscopio de luz) y cristales. En cortes efectuados con ángulos apropiados los ribosomas del retículo endoplásmico pueden observarse dispuestos en espiral. Estas son unidades de polirribosomas (fig. 11-18).

La región de Golgi en las células plasmáticas (fig. 11-17) puede ser muy voluminosa. En ella pueden demostrarse centríolos (fig. 11-17). El aparato mismo suele estar formado por los tres componentes, vesículas aplanadas de superficie lisa, microvesículas y vesículas secretorias. Estas últimas parecen originarse de la misma manera que en las células acinares del páncreas, a saber, primero acumulándose la secreción en el borde de una vesícula aplanada de manera que se forme una estructura vesicular dilatada localizada en este lugar, que luego se desprende del borde de la vesícula aplanada para transformarse en una vesícula secretoria libre. El gran desarrollo del aparato de Golgi en las células plasmáticas sugiere fuertemente que las globulinas sintetizadas en vesículas de superficie rugosa del retículo endoplásmico pasan al aparato de Golgi y son liberadas por la célula siguiendo las vesículas secretorias; así alcanza la superficie, a través de la cual son vaciadas, como ocurre en el caso de la secreción de gránulos de cimógeno (fig. 11-17). Empleando el ME pueden observarse cuerpos obscuros redondeados, que parecen ser vesículas secretorias, en la región de Golgi de las células plasmáticas (fig. 11-18); estos cuerpos son menores que los cuerpos de Russell que se observan a veces en vesículas de superficie rugosa del retículo endoplásmico. Con el microscopio de luz parecerían representar acumulaciones anormalmente grandes de secreción en vesículas de superficie rugosa. Algún autor dice que significa el comienzo de la degeneración de la célula plasmática.

Las otras características de las células plasmáticas, observadas con el microscopio electrónico, no son raras, excepto por cuanto su membrana celular muchas veces se extiende a partir de ellas en prolongaciones a modo de digitaciones.

El origen de las células plasmáticas será estudiado más tarde.

4) MACROFAGOS

La producción de anticuerpos humorales por células plasmáticas no es el único tipo de defensa que el cuerpo tiene contra la invasión por gérmenes patógenos. Otro tipo de defensa es menos específico; depende de la capacidad de algunas células para fagocitar gérmenes patológicos y, si todo va bien, destruirlos dirigiéndolos por medio de las enzimas contenidas en sus lisosomas.

Una de las células importantes del tejido conectivo laxo está muy especializada para fagocitar y se denomina *macrófago,* que significa gran comedor. En el capítulo siguiente describiremos otro tipo de fagocitos, una célula blanca de la sangre que penetra en el tejido conectivo laxo en momentos de dificultad, y ahí es intensamente fagocítica. Como se trata de una célula menor que el macrófago del tejido conectivo laxo, al principio se denominó micrófago; ahora casi universalmente se denomina leucocito polimorfonuclear o, más frecuente, polimorfonuclear, porque su núcleo tiene varias formas.

En contraste con la fecha (1955) en la cual se estableció que las células plasmáticas producen anticuerpos humorales, el conocimiento de que había unas células en el cuerpo que podían fagocitar y destruir substancias extrañas empezó con las experiencias de Metchnikoff, zoólogo y anatómico ruso, en 1882. Por entonces introdujo en la piel de algunas larvas transparentes de estrella de mar espinas de rosas, y al día siguiente estudiando con el microscopio observó que alrededor del objeto extraño se habían reunido células móviles. De esta experiencia pasó a otras en diversos vertebrados, y comprobó que los macrófagos del tejido conectivo laxo y los micrófagos de la sangre podían fagocitar, y muchas veces destruir, diversos tipos de gérmenes patógenos.

Como la existencia de anticuerpos humorales se conoció hace mucho tiempo, incluso cuando no se sabía su origen, hubo grandes discusiones durante años acerca de la importancia respectiva de los anticuerpos humorales y de la fagocitosis en la defensa del cuerpo. Metchnikoff fue un ardiente defensor de la importancia de la fagocitosis. En el capítulo siguiente nos ocuparemos detalladamente de la importancia de la fagocitosis en relación con el fenómeno de la inflamación.

Aquí limitaremos nuestra discusión a los macrófagos del tejido conectivo laxo.

FIG. 11-19. Dibujo de un grupo de macrófagos (vistos con inmersión en aceite) que han fagocitado azul de trípano en una zona de tejido conectivo laxo donde se inyectaron azul de trípano y algunas bacterias. Obsérvese que los núcleos de los macrófagos tienden a ser menores, dentados, y a teñirse más intensamente que los núcleos de los fibroblastos.

Los macrófagos son residentes normales del tejido conectivo laxo. Ingieren diversos tipos de bacterias infecciosas (por ejemplo, bacilos tuberculosos) y también ayudan a liberar el tejido conectivo laxo de restos de diversos tipos resultantes de la desintegración de células o de sus productos. Algunos autores llaman a los macrófagos histiocitos o clasmatocitos. Quizá un motivo de que estas células tengan nombres diferentes es que los macrófagos pueden adoptar aspectos diversos. Cuando están más o menos libres, tienden a presentar forma ovoide (figura 11-19), pero cuando están en lugares donde quedan comprimidos por otros componentes tisulares pueden aplastarse y tener contorno angular.

Células reticuloendoteliales. En los tejidos hematopoyéticos, que vamos a estudiar muy pronto, dichas células fagocíticas voluminosas suelen denominarse células reticuloendoteliales. El motivo de ello es que en los tejidos hematopoyéticos, y en unos cuantos otros lugares del cuerpo, células fagocíticas que son funcionalmente idénticas a los macrófagos del tejido conectivo laxo se disponen formando un revestimiento imperfecto de las vías sanguíneas, o incluso las linfáticas, más anchas que los capilares. En esta posición pueden fagocitar material indeseable de la sangre o la linfa que atraviesa lentamente los conductos (el endotelio ordinario no es fagocítico). Pero como estas células fagocitarias voluminosas quedan fijadas en su lugar por fibras *reticulares,* y como sirven de células *endoteliales* revistiendo un tipo de conducto sanguíneo o linfático, tales células, que funcionalmente son similares a los macrófagos por su capacidad fagocítica, reciben el nombre de células reticuloendoteliales. Como células reticuloendoteliales, su forma se modifica diversamente por acción de los factores que las conservan en posición. Las células reticuloendoteliales se describirán más tarde en relación con los tejidos hematopoyéticos.

El núcleo de un macrófago suele tener la forma oval, dentada en un lado, de manera que se parece a un riñón o un frijol. Además, el núcleo suele estar situado hacia un extremo de la célula, con su borde convexo mirando al extremo celular. En un corte, el núcleo de un macrófago es ligeramente más condensado que el núcleo de un fibroblasto; por lo tanto, difiere del núcleo del fibroblasto en tres aspectos, por ser ligeramente menor y más obscuro y por tener una muesca en uno de sus lados.

Tinción vital de macrófagos. Aunque suelen poderse encontrar unos pocos macrófagos en el tejido areolar laxo normal, la forma más simple de verlos en gran número e identificarlos con seguridad, es recurrir a sus capacidades fagocitarias inyectando el tejido areolar de un animal vivo con una suspensión o solución de algún material que sea fagocitado por tales células, penetre en su citoplasma y permita identificarlas. Estas células fagocitan rápidamente algunos colorantes coloidales denominados colorantes vitales. Uno de ellos es el azul de trípano; si se inyecta una solución recién preparada de este colorante (al 1 por 100) en el tejido conectivo laxo de un animal de experimentación, los cortes obtenidos de los lugares inyectados, uno o dos días más tarde revelarán gran número de macrófagos, con su citoplasma lleno de azul de trípano inyectado (fig. 11-19).

Origen de los macrófagos. Si se inyecta azul de trípano en el tejido conectivo laxo de un animal normal, en la forma antes descrita, el material inyectado despierta intensa reacción inflamatoria en dicho tejido; la consecuencia es un aumento en el número de macrófagos a nivel de la zona lesionada y a su alrededor. Algunos de los macrófagos suplementarios que aparecen en caso de reacción inflamatoria tienen origen local, otros provienen de la sangre. Se

admite, en general, que algunos se desarrollan localmente como resultado de división celular de los macrófagos preexistentes a este nivel. Sin embargo, muchos tienen origen sanguíneo; se han desarrollado a partir de glóbulos blancos llamados monocitos, según veremos pronto. Los monocitos atraviesan las paredes de las vénulas de los tejidos asiento de una reacción inflamatoria, y una vez en los tejidos se transforman en macrófagos.

Estructura fina. El microscopio electrónico ha demostrado que, según puede verse en la figura 11-20, la membrana celular de un macrófago presenta en forma característica un contorno irregular, proyectándose hacia afuera en forma de pequeños seudópodos y hacia adentro en

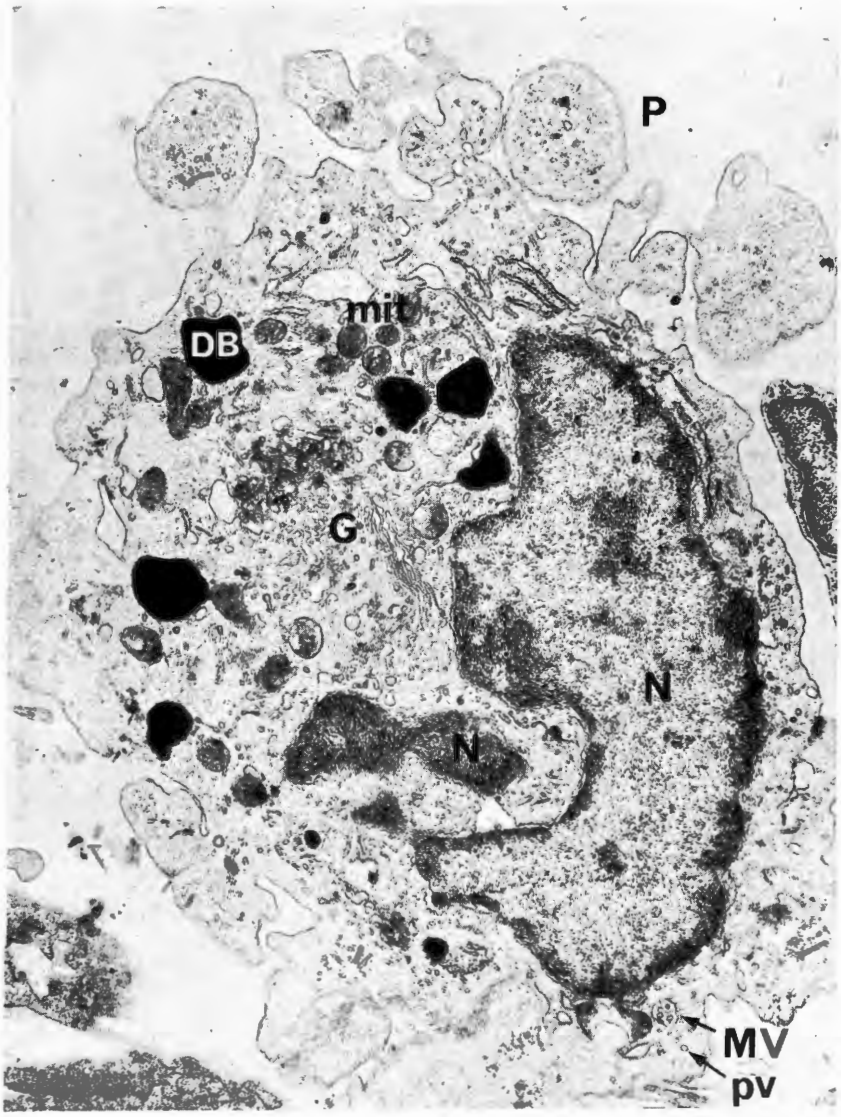

FIG. 11-20. Micrografía electrónica (× 8 000) de un macrófago situado en el tejido conectivo. Están marcadas las siguientes descripciones: N, núcleo: por la irregularidad de la superficie nuclear, el núcleo está cortado en diversos lugares; P, seudópodos; Mit, mitocondria; el espacio que se halla por encima de la letra *m* puede ser un corte transversal de la hendidura entre seudópodos; G, aparato de Golgi; DB, cuerpo denso, de los cuales hay muchos; MV, cuerpo multivesicular; pv, probablemente una vesícula pinocitótica; se observan en el citoplasma muchas otras vesículas pequeñas. (Ilustración cortesía de C. P. Leblond.)

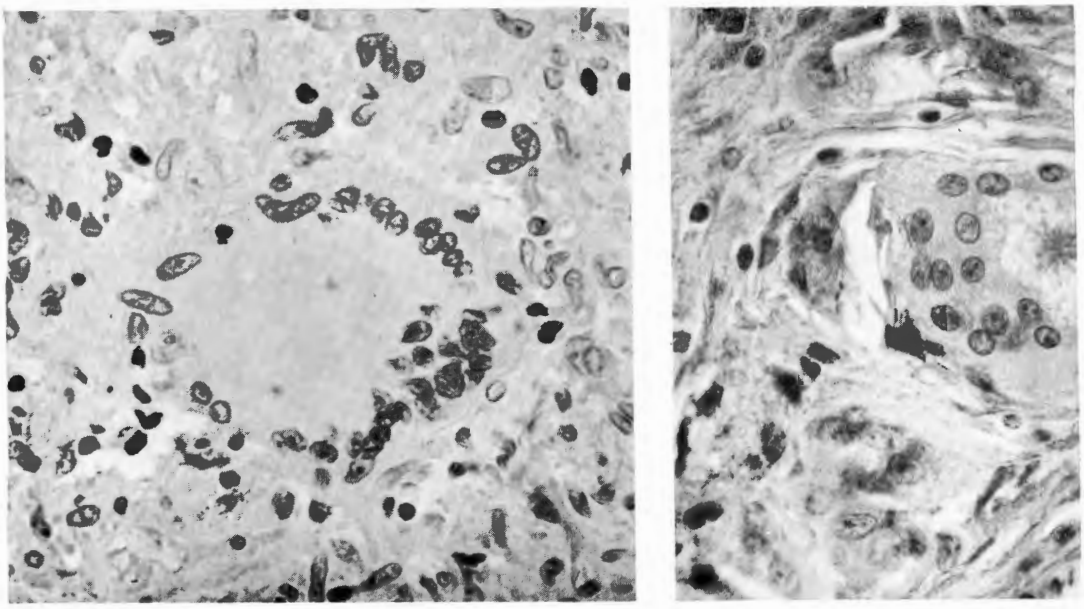

FIG. 11-21. Microfotografía de dos células gigantes. La de la izquierda es típica de las que se forman en zonas infectadas con bacilos tuberculosos. La de la derecha, donde se ve solamente una porción, existía en lo que ahora se denomina un granuloma no específico. (Preparación cortesía del Dr. T. Brown.)

forma de depresiones y hendiduras. La fagocitosis probablemente ocurra como sigue: la partícula que debe fagocitarse llega al fondo de un surco entre dos seudópodos. Después pueden ocurrir dos cosas (o, lo que es más probable, una combinación de ambas). O bien los seudópodos se reúnen y se funden sobre la partícula, o el fondo del surco donde está la partícula se hunde más profundamente en el citoplasma, y los bordes por encima de la misma partícula se unen y se fusionan. Por uno u otro mecanismo, o por una combinación de ambos, la partícula queda dentro del citoplasma rodeada de una membrana que poco antes era la membrana celular. Según hemos descrito a propósito de los lisosomas, dicho cuerpo se denomina un fagosoma. Según se describió en el capítulo 7, el material fagocitado rodeado de membrana en el citoplasma puede necesitar la cooperación de los lisosomas para su digestión (fig. 7-29).

Células gigantes de cuerpo extraño. Cualquier material extraño que penetra en el tejido conectivo laxo y no está formado de partículas suficientemente pequeñas para ser fagocitadas por los macrófagos, puede desencadenar la formación de células gigantes de cuerpo extraño. Estas son muy voluminosas y contienen muchos núcleos (fig. 11-21). No está comprobado que se formen a consecuencia de división repetida del núcleo de un macrófago sin que se divida el citoplasma, porque en ellas no se observan figuras de mitosis. Se admite, en general, que nacen de la fusión de monocitos o macrófagos; tal fenómeno ha sido observado en cultivos de tejido. Estarían destinadas a proporcionar una célula suficientemente voluminosa para incluir o tabicar masas de restos que no pueden incorporarse a un solo fagocito.

Las células gigantes de este tipo son frecuentes en lesiones tuberculosas (fig. 11-21, *izquierda*). Es muy fácil producir estas células experimentalmente inyectando material extraño, como agar-agar, en tejido conectivo laxo de un animal. Pronto se forman células gigantes de cuerpo extraño alrededor de los bordes de las masas más voluminosas de material extraño inyectado, que rodean completamente las masas menores. Si esto se hace en animales a los cuales se han administrado colorantes vitales como azul de trípano antes que el material extraño, el colorante vital puede hallarse en algunas de las células gigantes de cuerpo extraño. Esto a veces se ha considerado como indicación de que las células gigantes de cuerpo extraño son fagocíticas. Sin embargo, el descubrimiento de colorante vital en células gigantes que se forman en animales sometidos a tinciones vitales no demuestra que las células gigantes sean fago-

cíticamente activas, porque las células que se funden para formarlo eran fagocíticas y podían haber acumulado colorante vital en su citoplasma antes de fusionarse. Según nuestra experiencia, las células gigantes de cuerpo extraño una vez formadas no parecen ser muy activas en lo que a fagocitar más colorante distal se refiere. Pueden, claro está, efectuar funciones que dependan de la acción de las enzimas hidrolíticas de sus lisosomas.

Estructura fina de las células gigantes de cuerpo extraño en desarrollo. Observando cortes delgados con ME se comprueba que, al parecer, como preludio de la fusión, las prolongaciones citoplásmicas de macrófagos vecinos pueden adoptar forma de láminas e interdigitarse entre sí en forma muy amplia (fig. 11-22).

5) CELULAS CEBADAS

La palabra *mast* proviene del alemán y se relaciona con la ingestión; fue aplicada por Ehrlich en 1879 a ciertas células que vio en el tejido conectivo y que pensó representaban tipos de células del tejido conectivo excesivamente nutridas, porque eran voluminosas y estaban repletas de gránulos. Los gránulos, que son la característica distintiva de las células cebadas, no se observan bien en los cortes generalmente utilizados teñidos con H y E, de manera que el número de células cebadas en cortes de tejido conectivo puede subestimarse. La forma más fácil de que los estudiantes observen células cebadas en abundancia estriba en inyectar azul de metileno en el tejido conectivo laxo o en el tejido adiposo de un roedor, y luego estudiar una porción de tejido inyectado. En tal preparación se observarán muchas células cebadas voluminosas de color azul situadas a lo largo de los vasos sanguíneos y en otras localizaciones, según puede verse en la fig. 11-23, *izquierda.* Con gran aumento las células cebadas se observan de color azul porque están llenas de gránulos teñidos de azul.

En tal preparación las células muchas veces se rompen y los gránulos quedan esparcidos (fig. 11-23, *derecha).*

En masas grandes de tejidos, los núcleos de las células pueden ser difíciles de ver, porque hay células completas y sus núcleos, claro está, quedan cubiertos por los gránulos citoplásmicos. Pero los núcleos pueden verse en cortes (figura 11-24).

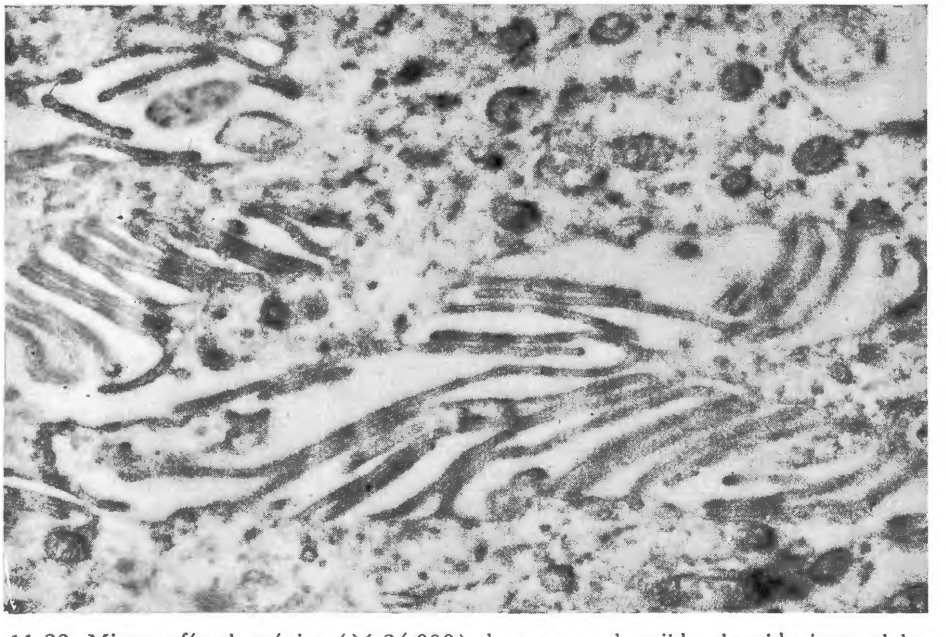

FIG. 11-22. Micrografía electrónica (× 24 000) de un corte de tejido obtenido junto al lugar donde se inyectó agar-agar en el tejido subcutáneo del conejo. Obsérvense los bordes celulares de macrófagos que, con toda probabilidad, se están fundiendo para formar una célula gigante. Obsérvense las finas prolongaciones aplanadas que se extienden desde las superficies de los macrófagos, y cómo se interdigitan. (Preparación de A. F. Howatson.)

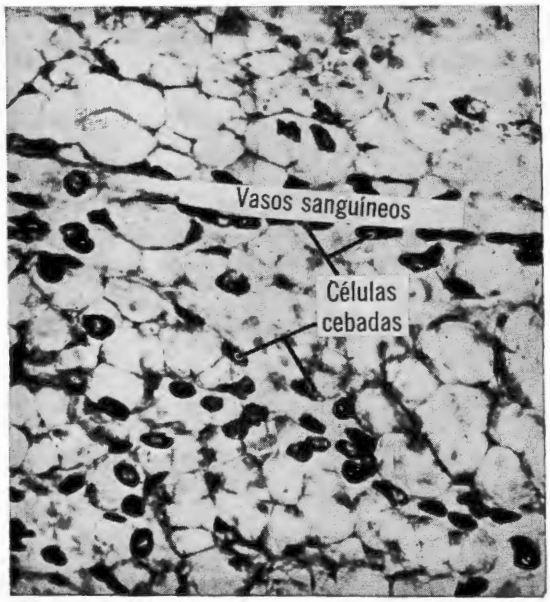

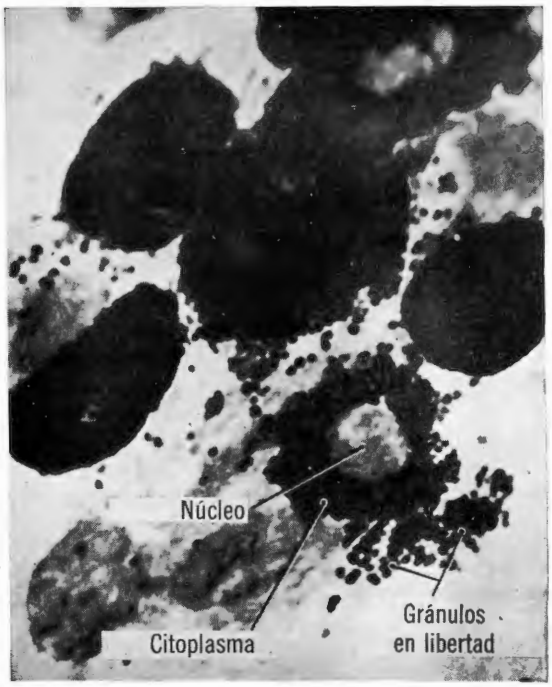

FIG. 11-23. *Izquierda,* Microfotografía (pequeño aumento) de una extensión de tejido grasoso de rata, que contiene un vaso sanguíneo. Tinción ligera con azul de metileno. Con este objetivo las células cebadas se observan como manchas de color azul obscuro. La mayor parte se hallan distribuidas a lo largo del vaso sanguíneo que atraviesa el tejido. *Derecha,* Microfotografía (inmersión en aceite) de un frotis de tejido areolar de rata teñido con azul de metileno. Pueden observarse varias células cebadas intensamente teñidas. En la mayor parte de ellas los gránulos están tan juntos que resulta imposible ver ningún detalle. La célula más inferior está desgarrada y pueden verse algunos de sus gránulos esparcidos alrededor. También se ve el núcleo.

Como las células cebadas son tan frecuentes, voluminosas y fáciles de demostrar en la rata, hay el peligro de creer que las células cebadas de otras especies son igualmente voluminosas, numerosas y de grandes dimensiones. La forma de las células cebadas varía según las especies, y puede incluso variar dentro de una misma. En la piel del hombre las células cebadas pueden ser redondeadas o fusiformes, lo mismo que contener un número relativamente pequeño de gránulos.

Los gránulos de las células cebadas se sabe que contienen dos substancias de interés fisiológico y farmacológico: 1) la heparina, y 2) la histamina. En algunas especies (rata y ratón) contienen una tercera substancia, la serotonina. Antes de ocuparnos de la estructura fina de las células cebadas, vamos a comentar de la heparina.

Heparina. Hace unos 50 años se descubrió que los extractos de hígado podían conservar la sangre incoagulable. El principio activo de tales extractos se llamó *heparina* (*hepar* = hígado). Más tarde se ha comprobado que la heparina puede obtenerse de diversos órganos y tejidos; que la cantidad relativa que contienen unos y otros varía considerablemente según las especies.

Como las trombosis producen muchas muertes (la trombosis se produce al aglomerarse las plaquetas y coagularse la sangre, bloqueando la luz de un vaso sanguíneo, según veremos en el capítulo siguiente), el descubrimiento de la heparina despertó la esperanza de poder evitar la trombosis; en realidad, tal esperanza se realizó, pues además de actuar como anticoagulante ayuda a evitar la aglutinación de las plaquetas; la administración de heparina a personas amenazadas de trombosis ha salvado muchas vidas. También inició la era de la cirugía de los vasos sanguíneos, pues las operaciones sobre éstos tienen gran peligro de causar trombos. Actualmente disponemos de otros anticoagulantes.

Relación entre heparina y células cebadas. En 1936 Lison descubrió que lo que ahora llamamos mucopolisacáridos sulfatados se tiñen metacromáticamente; por ejemplo, el azul de toluidina los coloreaba en rojo. Aproximadamente un año más tarde, Jorpes descubrió que la heparina presentaba metacromasia, y se supo que la heparina era un *mucopolisacárido sulfatado.* Como se sabía que los gránulos citoplásmicos de las células cebadas eran metacromáticos, pronto se sospechó que eran el origen de la heparina que podía extraerse del hígado o de otros órganos y tejidos, y se comprobó que la cantidad de heparina que podía extraerse de un órgano o tejido era proporcional al número de células cebadas que contenía.

Hay dos argumentos sólidos que indican actualmente que las células cebadas realmente producen la heparina que contienen. El primero proviene del estudio de tumores de células cebadas, que no son raros en el perro. Se han hecho crecer pedazos de tumor de células cebadas en cultivo de tejido y se han transferido una y otra vez a nuevos cultivos; durante todo el tiempo las células de estos tumores seguían produciendo heparina. El segundo dato demostrativo proviene de estudios radioautográficos, en los cuales se comprobó que el azufre radiactivo administrado a los animales era captado muy rápidamente por las células cebadas, indicación de que son el lugar donde el azufre precursor queda integrado en las macromoléculas de mucopolisacáridos sulfatados.

Posibles funciones de la heparina en los gránulos de las células cebadas. Dado que administrar heparina a los pacientes ayuda a evitar que su sangre se coagule, o se formen trombos, es sorprendente, según los datos disponibles, que no se haya comprobado que la heparina intervenga normalmente evitando la coagulación de sangre en el sistema vascular. No ha sido posible demostrar la presencia de suficiente heparina en la sangre de las personas normales para pensar que desempeñe una función normal al respecto. Por lo tanto, plantea problema saber cuál es el papel que tienen las células cebadas al producir heparina. Cabe pensar en tres posibilidades.

En primer lugar, como la heparina es un mucopolisacárido sulfatado, puede pensarse que mientras los fibroblastos producen el ácido hialurónico de la substancia fundamental, las células cebadas secretan los mucopolisacáridos sulfatados que se encuentran como componente de la substancia intercelular del tejido conectivo laxo.

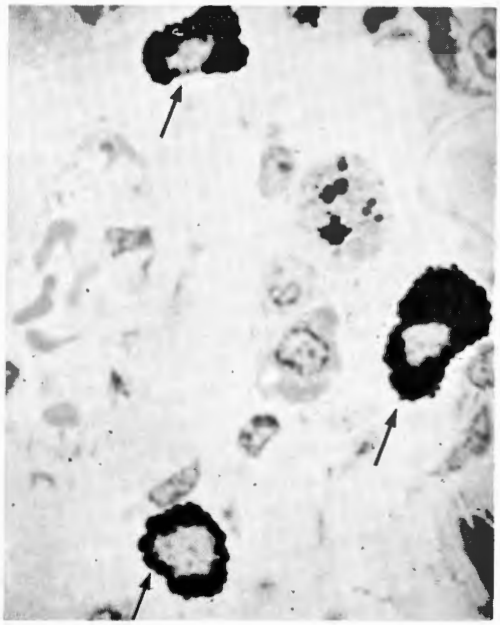

FIG. 11-24. Microfotografía (× 1 000) de un corte delgado de tejido de rata teñido con azul de toluidina. Células cebadas, con granos bien teñidos, indicadas por flechas; este es un corte donde pueden verse los núcleos de dichas células. (Preparación cortesía del Dr. Yves Clermont.)

Pero éstos no son precisamente idénticos a la heparina, y los datos disponibles no sugieren que las células cebadas tengan nada que ver con su producción.

En segundo lugar, según mencionamos en relación con las células grasas y el transporte de grasa por el torrente vascular en forma de quilomicrones, se ha comprobado que inyectando heparina en el torrente vascular, la grasa que se halla en forma de quilomicrones (que, cuando son suficientemente numerosos dan al plasma aspecto lechoso) se disuelven rápidamente, de manera que el plasma queda claro. Por lo tanto, se dice que la heparina tiene *acción aclarante* sobre el plasma sanguíneo. Trabajos ulteriores han demostrado que una enzima del plasma es la que desintegra los quilomicrones; ha recibido el nombre de *lipasa de lipoproteína.* La heparina guarda estrecha relación con esta enzima en alguna forma todavía mal conocida. Puede activar la lipasa de lipoproteína, estimular su producción, o actuar de cofactor con ella, y no es improbable que por lo menos algunos de los componentes de la heparina entren en la formación de la enzima.

En tercer lugar, la actividad de esta enzima a lo largo de los capilares, sobre todo en algunas partes del cuerpo, es una función normal; como la heparina parece ser necesaria para la producción o función de dicha enzima, sería una función normal para la heparina secretada por las células cebadas el participar en la producción o el funcionamiento de la lipasa de lipoproteína. Este razonamiento, a su vez, requeriría que, si bien no hay heparina suficiente en la sangre para cubrir la función normal de conservarla incoagulable, hay suficiente heparina secretada en la substancia intercelular del tejido conectivo laxo a lo largo del trayecto de los pequeños vasos sanguíneos (donde tienden a ser más numerosas las células cebadas) para participar en esta función normal. Si es así, parece posible que la heparina cubra una segunda función local en la substancia intercelular del tejido conectivo laxo. Algo de proteína sanguínea escapa continuamente a través de las paredes de los capilares, penetrando en las substancias intercelulares del tejido conectivo. Esta proteína, según hemos mencionado, es devuelta al sistema circulatorio sanguíneo por vía de los capilares linfáticos, que parecen permeables a ella. Entre las proteínas de la sangre que escapan hacia la substancia intercelular está el fibrinógeno que, según veremos en un capítulo ulterior, se convierte en un material sólido denominado fibrina durante el proceso de coagulación. Si el proceso que convierte el fibrinógeno (un sol) en fibrina entrara en acción en las substancias intercelulares del cuerpo en condiciones normales, cabría pensar que dichas substancias sufrirían perturbación con la fibrina. Por lo tanto, es posible que el papel de las células cebadas estribe en conservar y asegurar un apor-

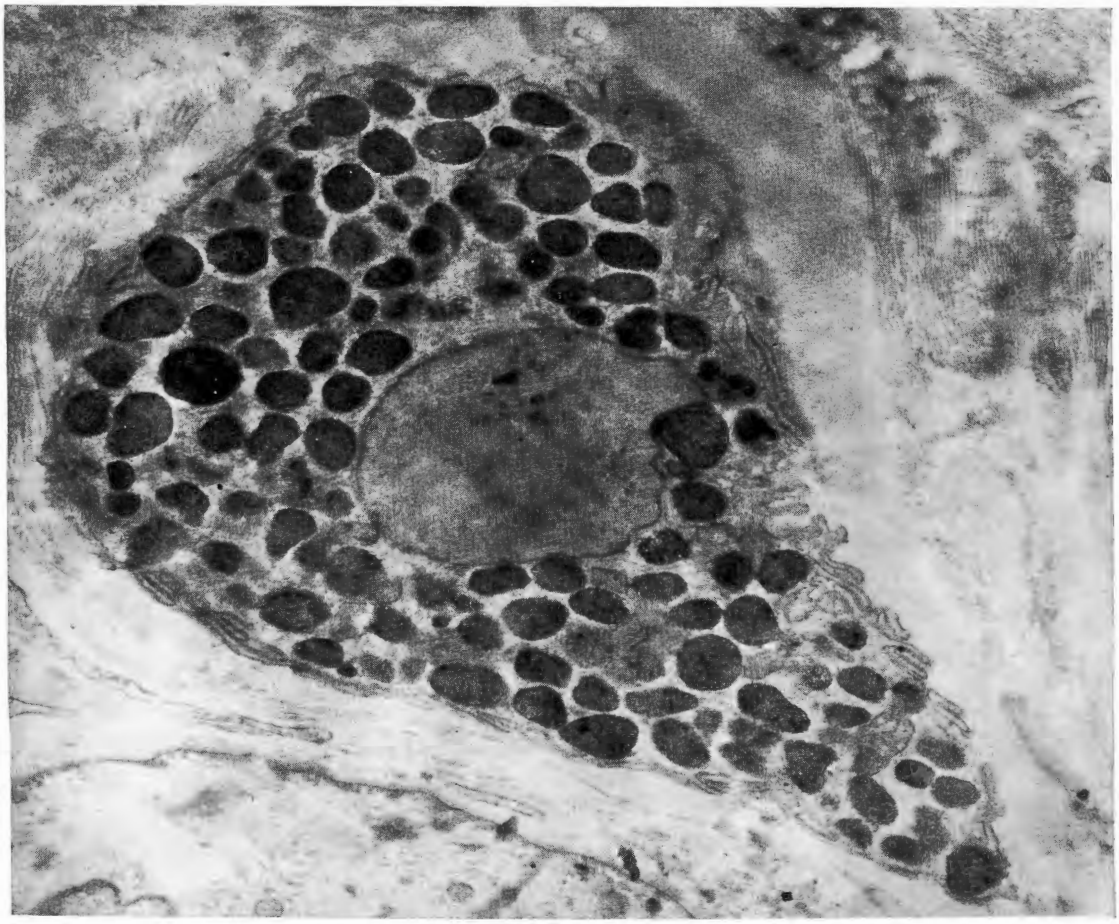

FIG. 11-25. Micrografía electrónica (× 12 000) de una célula cebada en un corte de lengua de rata. El citoplasma está muy lleno de gránulos específicos. (Fernando, N. V. P. y Movat, H. Z.: Exp. Mol. Path., *2*:450.)

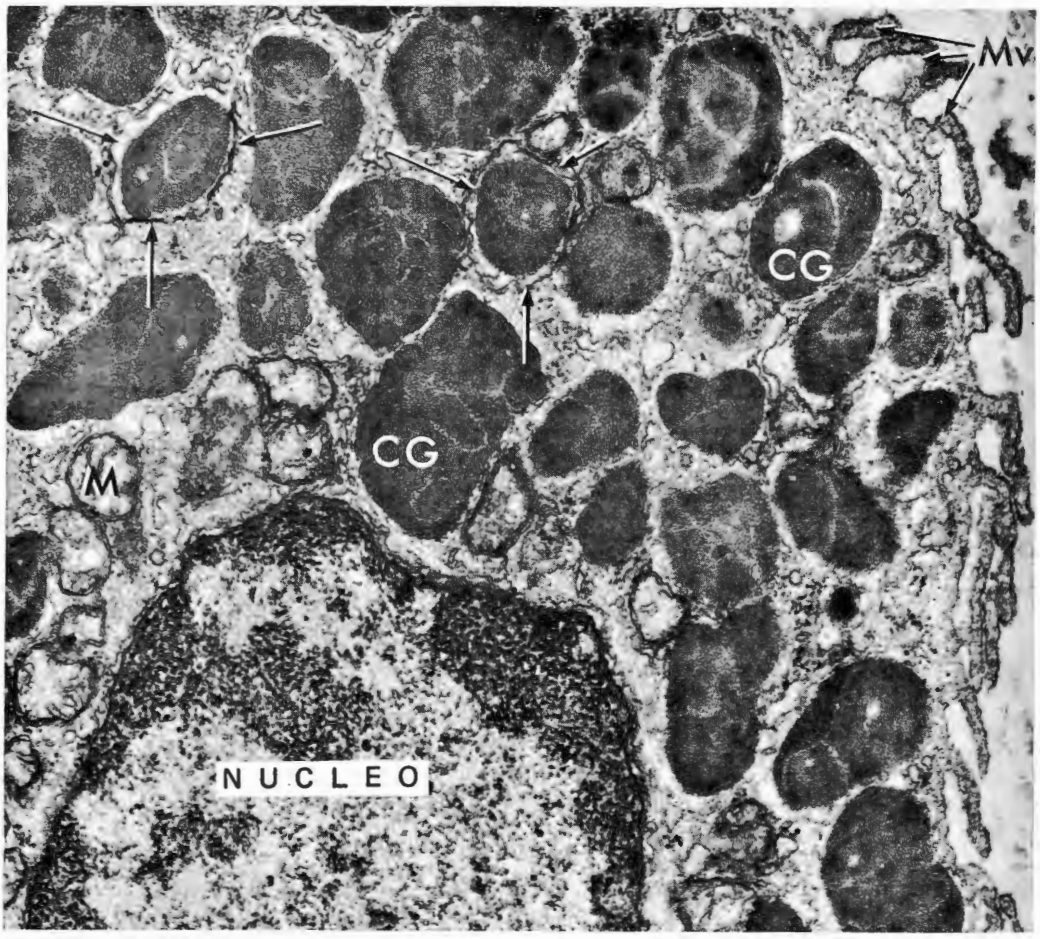

FIG. 11-26. Micrografía electrónica (× 30 000) de una célula cebada de encía humana. Obsérvense las prolongaciones a modo de microvellosidades (Mv) en la superficie celular. Algunas de ellas pueden ser pliegues. El citoplasma está lleno de gránulos (CG) que tienen aspecto característico en la especie humana; generalmente son irregulares en sus dimensiones y pueden constituir pequeños componentes que hacen ligera protrusión en la periferia, dando al gránulo aspecto irregular. Algunos de los componentes son de material cristalino; otros contienen estructuras membranosas que aparecen como remolinos o volutas. La mayor parte de gránulos están formados por varios componentes, por lo cual se denominan "gránulos compuestos".

Los gránulos de la célula cebada aparecen unidos a membranas en etapas tempranas de su formación, pero antes de ser expulsados se forma alrededor del gránulo un espacio claro o halo, que lo separa de la membrana *(flechas)*. *M*, mitocondria. (Weinstock, A. y Albright, J. T.: J. Ultrastruct. Res., *17*:245-256, 1967.)

te local de heparina en las substancias intercelulares, no sólo por su papel relacionado con la lipasa de proteína, sino también para evitar que el fibrinógeno que escapa constantemente de los capilares hacia las substancias intercelulares coagulara allí en condiciones normales.

Estructura fina de las células cebadas. No hay nada raro en cuanto a los núcleos de las células cebadas (figs. 11-25 y 11-26). Los gránulos citoplásmicos tienen diámetro de aproximadamente 0.5 de micra y textura granulosa. Cada gránulo está rodeado de una membrana (ver el pie de la fig. 11-26). El aspecto de los gránulos varía según las especies; por ejemplo, en la rata los gránulos son de material homogéneo muy denso. En el hombre muestran laminillas espirales. Según Fernando y Movat, las mitocondrias de las células cebadas son relativamente pequeñas. Estos investigadores no encontraron muchos ribosomas o vesículas de su-

perficie rugosa del retículo endoplásmico en las células cebadas. El aparato de Golgi está mejor desarrollado.

Relación entre células cebadas e histamina, anafilaxia y alergia: relación con la medicina

Según ya hemos visto, la inmunología nació cuando se observó que las personas que se recuperaban de ciertas enfermedades infecciosas quedaban inmunes y ya no sufrían más crisis de la misma enfermedad. Cuando se identificaron nuevos gérmenes causales de diversas enfermedades, resultó natural intentar producir inmunidad para los microorganismos que las causaban inyectando a las personas, antes de quedar expuestas a las enfermedades, los gérmenes causales, modificados de alguna manera para que no pudieran causar la enfermedad, o sólo provocada en forma muy leve, pero no tan modificados que no pudieran actuar como antígeno y provocar la formación de anticuerpos contra dichos microorganismos. Como todos sabemos, este enfoque ha tenido éxito en muchos casos. Estas medidas destinadas a *prevenir* la enfermedad se dice que son *profilácticas,* palabra que por su origen significa "estar en guardia".

Sin embargo, a fines del siglo pasado se comprobó que la segunda inyección de un antígeno administrado a un animal a veces tenía efecto perjudicial, o incluso le causaba la muerte. Richet, en 1893, dio nombre a este fenómeno que había observado; le llamó *anafilaxia,* porque pensó que era lo contrario de la profilaxia.

Tal como han ocurrido las cosas, anafilaxia no es una palabra muy adecuada para el fenómeno, pues el individuo está muy "en guardia" por la primera inyección.

La anafilaxia es fácil de demostrar en el cobayo. Si se inyecta un cobayo, por ejemplo, con suero de caballo (que es antígeno porque contiene proteína extraña a las del cobayo) y después de 10 ó 14 días se administra una segunda dosis de suero de caballo, el cobayo manifiesta dificultad respiratoria y pulso rápido, y quizá muera al no poder respirar. El motivo de esta dificultad respiratoria es que las células musculares lisas que rodean los tubos a través de los cuales penetra el aire en el pulmón se contraen a tal grado que la luz de los tubos resulta demasiado estrecha para permitir el paso del aire, y en particular para que salga de los pulmones.

Otro efecto observado en los fenómenos anafilácticos es que los capilares se dilatan, se congestionan, y permiten el escape del plasma que contienen. Esto es particularmente notable en personas que sufren fenómenos anafilácticos, pues en el hombre hay capilares cerca de la epidermis, y el plasma que escapa de los capilares por debajo de la epidermis se acumula localmente formando ampollas como las que se observan, por ejemplo, en la urticaria.

Las personas difieren considerablemente en cuanto a su tendencia a manifestar fenómenos anafilácticos después de una segunda u otra exposición a un antígeno. Sin embargo, muchas personas son afectadas en su vida diaria por sufrir estos fenómenos. Todos nosotros absorbemos algunas macromoléculas que pudieran actuar como antígenos a través de pequeñas pérdidas de continuidad en el epitelio de nuestras vías respiratorias o intestinales. Los pólenes, el polvo, etc., así absorbidos pueden actuar como antígenos; el resultado es que la absorción repetida de estos antígenos puede desencadenar fenómenos anafilácticos. Las personas que reaccionan a los antígenos absorbidos en el curso de la vida normal manifestando algunas señales de fenómenos anafilácticos se dice que son sensibles a tales antígenos, o alérgicos a los mismos; en general, tales individuos se califican de hipersensibles. La fiebre del heno es una manifestación frecuente de alergia; las personas que sufren fiebre del heno pueden ser sensibles al polen de ambrosía, que predomina en el aire durante la época del año en que se corta el heno. Hay centenares de posibles antígenos a los cuales las personas pueden estar expuestas durante la vida diaria, y que pueden ser causa de alergia.

Nueva luz sobre los fenómenos anafilácticos vino de las investigaciones de Sir Henry Dale, quien entre 1911 y 1914 demostró que la mayor parte (pero no todos) de los fenómenos anafilácticos que se manifestaban en los cobayos podían causarse dándoles una substancia que acababa de ser descubierta y que llamó histamina. La histamina es una base procedente del aminoácido histidina, que ejerce intensa acción sobre la mayor parte de músculos lisos, obligándoles a contraerse; en casi todas las especies también dilata los capilares sanguíneos y permite el escape de plasma.

En 1955 West y Riley introdujeron el concepto de las células cebadas como depósitos de histamina y heparina. Muchos experimentos del

mismo tipo se llevaron a cabo por igual con histamina y con heparina, para demostrar que las células cebadas son los principales almacenes de histamina en los tejidos. Por ejemplo, Riley y West comprobaron que había una correlación entre el contenido de histamina y el contenido de células cebadas en diversos tejidos en muchos animales. Mediante técnicas diversas resultó posible separar fracciones de células cebadas que contenían los gránulos, y se comprobó que eran ricas en histamina. Algunos productos químicos que pueden inyectarse a los animales provocan liberación de histamina, y se descubrió que administrándolos a los animales se desintegraban en mayor o menor proporción células cebadas y liberaban sus gránulos en los tejidos. Las células cebadas poseían enzimas que intervendrían produciendo histamina a partir de un precursor, y el contenido de histamina de las células de un tumor de células cebadas transferido varias veces aumentaba en lugar de disminuir, como habría ocurrido si dichas células no sintetizaran la histamina que contenían.

Los datos reunidos hasta hoy sugieren que los fenómenos anafilácticos dependen de que las células cebadas liberan histamina; cuando la histamina es liberada actúa provocando contracción de la musculatura lisa, y dilatación y aumento de permeabilidad de los capilares sanguíneos. Por lo tanto, el punto siguiente a considerar se refiere a cómo una segunda inyección de un antígeno puede provocar la liberación de histamina por las células cebadas.

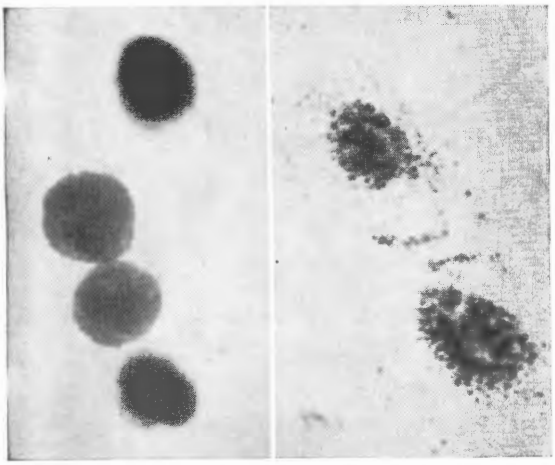

FIG. 11-27. Células cebadas de una rata *(izquierda)* antes y *(derecha)* después de una reacción de tipo antígeno-anticuerpo. Coloración con azul de toluidina. Obsérvese que las células cebadas a la derecha están desintegradas y sus gránulos se hallan dispersos. El proceso se acompaña de liberación de histamina. (Humphrey, J. H. y White, R. G.: Immunology for Medical Students, Oxford, Eng., Blackwell, 1963.)

En relación con ello tienen interés experiencias in vitro. Si se extrae de un animal una tira de músculo liso, y se coloca en una solución adecuada no se contrae al añadir antígeno al medio. Sin embargo, si la tira de músculo se toma de un animal que recibió una inyección del antígeno 10 días antes, la adición de dicho antígeno al medio en el cual se baña la tira de músculo provoca su contracción. Experiencias de este tipo, y similares que no procede detallar aquí, indican que en los animales que presentan un fenómeno anafiláctico el anticuerpo producido en respuesta a la primera inyección de antígeno es adsorbido por las células, y quizá en particular por las células cebadas. El motivo de que las células cebadas liberen histamina al quedar expuestas por segunda vez al antígeno (incluso in vitro) guardaría relación con la reacción del antígeno y el anticuerpo de las células cebadas; en alguna forma esto desencadena la liberación de histamina (ver la figura 11-27).

Hay que explicar después que el anticuerpo producido en respuesta a un antígeno no siempre es del mismo tipo o calidad. Los animales o personas que fácilmente desarrollan hipersensibilidad para ciertos antígenos se caracterizan, en general, por predisposición a producir un tipo de anticuerpo que es adsorbido por las células de los tejidos, incluyendo las células cebadas, y que puede no combinarse intensamente con el antígeno que provocó su formación. A la inversa, los animales e individuos que no sufren fácilmente reacciones de hipersensibilidad, probablemente fabriquen relativamente más anticuerpo que se combina firmemente con el antígeno y le impide que alcance el tipo de anticuerpo que puede haber quedado adsorbido dentro de las células cebadas.

El tratamiento de las alergias por desensibilización se basa en considerar que si se administran pequeñas cantidades crecientes de antígenos a pacientes alérgicos a los mismos, acabarán produciendo una cantidad cada vez mayor del tipo de anticuerpo que bloquea el antígeno al cual están expuestos, de manera que las pequeñas cantidades de antígeno que absorben desde el mundo exterior nunca alcanzarán el anticuerpo presente en las células cebadas y, por lo tanto, no reaccionarán con él. En otras palabras,

se cree que en individuos alérgicos las células plasmáticas mejoran la calidad (poder de fijación) del anticuerpo que fabrican al ir aumentando su práctica.

Se cree que las células cebadas contienen la mayor parte de la histamina del cuerpo. Algunas otras células también pueden contener una poca; en particular, las plaquetas sanguíneas de algunas especies de animales contienen cantidades apreciables de histamina. Las células cebadas, por lo menos en algunas especies, pueden contener otras substancias que al ser liberadas actúan como la histamina. Una de ellas es la serotonina; actúa como la histamina en diversos aspectos, pero difiere en otros. Se encuentra en las células cebadas de algunas especies (no en el hombre), pero es un constituyente más usual de las plaquetas. Su liberación de las plaquetas puede ser desencadenada por la llegada de un antígeno que alcance el anticuerpo en dichas plaquetas.

Origen y conservación de la población de células cebadas. En las células cebadas no es frecuente observar figuras de mitosis; sin embargo, se ha comprobado que tiene lugar una duplicación de DNA en sus núcleos; por lo tanto, la mitosis, cuando ocurre, quizá quede enmascarada por sus gránulos. Normalmente hay un recambio muy lento de la población de células cebadas. No sabemos si alguna célula madre ayuda a conservar dicha población.

6) CELULAS MESENQUIMATOSAS INDIFERENCIADAS PERSISTENTES

Un punto muy importante que debe captar bien el estudiante, es que un tipo adulto de tejido conectivo nunca se transforma en otro tipo adulto de tejido conectivo; dicho de otra manera, el tejido conectivo laxo no se vuelve cartílago, ni el cartílago puede transformarse en hueso. Por ejemplo, si se descubre en el tejido conectivo una porción de cartílago o de hueso, tiene que haber aparecido una célula productora de cartílago o de hueso en el tejido conectivo laxo y habrá formado tales estructuras, que, en consecuencia, han desplazado el tejido conectivo laxo a su alrededor. Como a veces ocurre que se desarrolla algún tipo de tejido conectivo en localizaciones inesperadas, se plantea el problema de saber de dónde proviene la célula que los formó. Para contestar esta pregunta se admite, en general, que unas cuantas células mesenquimatosas indiferenciadas persisten como tales en el tejido conectivo laxo de desarrollo embrionario, y que en presencia de un tipo raro de estimulación pueden desarrollarse y formar un tejido diferente del que está a su alrededor. Así, pues, las células de gran potencialidad mesenquimatosa probablemente sean uno de los tipos celulares que existen en el tejido conectivo laxo, probablemente en número reducido y generalmente sin manifestar su presencia.

7) CELULAS INMIGRANTES EN EL TEJIDO CONECTIVO LAXO

En el próximo capítulo nos ocuparemos de los glóbulos blancos de la sangre (leucocitos). Algunos de ellos emigran desde la sangre hacia el tejido conectivo laxo en diversas situaciones, con fines varios. Es muy probable que la mayor parte de células plasmáticas del tejido conectivo laxo no se formen a partir de células mesenquimatosas originales de dicha parte corporal, porque no suelen aparecer células plasmáticas en el tejido conectivo laxo antes del nacimiento; hasta entonces nada de lo que hay en el cuerpo se reconoce por él como antígeno. Las células plasmáticas representan un fenómeno posnatal y probablemente se desarrollen a partir de algunas células circulantes que emigran al tejido conectivo laxo. Después los monocitos, o incluso alguna célula circulante todavía no bien caracterizada, procedente de la médula ósea, refuerza la población del tejido conectivo laxo de macrófagos, y quizá también la de fibroblastos. No sabemos cómo se conserva la población de células cebadas.

BIBLIOGRAFIA

FIBROBLASTOS Y FORMACIÓN DE SUBSTANCIAS INTERCELULARES

Asboe-Hansen, G. (dir.): Connective Tissue in Health and Disease. Copenhagen, Munksgaard, 1954.

———: Hormonal effects on connective tissue. Physiol. Rev., *38*:446, 1958.

Carneiro, J. y Leblond, C. P.: Role of osteoblasts and odontoblasts in secreting the collagen of bone and dentine as shown by radioautography in mice given tritium-labelled glycine. Exp. Cell Res., *18*:291, 1959.

Fernando, N. V. P. y Movat, H. Z.: Fibrillogenesis in regenerating tendon. Lab. Invest., *12*:214, 1963.

Jackson, S. F.: Connective tissue cells. *En* Brachet, J. y Mirsky, A. E. (dirs.): The Cell. vol. 6, p. 387. New York, Academic Press, 1964.

Lewis, M. R.: Development of connective tissue fibers in tissue culture of chick embryos. Contrib. Embryol., *6*: 45, 1917.

Maximow, A.: The development of argyrophile and collagenous fibers in tissue cultures. Proc. Soc. Exp. Biol. Med., *25*:439, 1928.

Movat, H. Z. y Fernando, N. V. P.: The fine structure of connective tissue. I. The fibroblasts. Exp. Molec. Path., *1:*509, 1962.

Porter, K. R. y Pappas, G. D.: Collagen formation of fibroblasts of the chick embryo dermis. J. Biophy. Biochem. Cytol., *5:*153, 1959.

Revel, J. P. y Hay, E. D.: An autoradiographic and electron microscopic study of collagenic synthesis in differentiating cartilage. Z. Zellforsch., *61:*110, 1963.

Ross, R.: Collagen formation in healing wounds. *En* Montagna, W. y Billingham, R. E. (dirs.): Advances in Biology of Skin: Wound Healing, p. 144. London, Pergamon Press, 1964.

Stearns, M. L.: Studies on the development of connective tissue in transparent chambers in the rabbit's ear. Am. J. Anat., *66:*133, 1939; *67:*55, 1940.

Wolfe, J. M., Burack, E., Lansing, W. y Wright, A. W.: The effect of advancing age on the connective tissue of the uterus, cervis, and vagina of the rat. Am. J. Anat., *70:*135, 1942.

CÉLULAS GRASAS

Angel, A. y Sheldon, H.: Adipose tissue organelles: isolation, morphology and possible relation to intracellular lipid transport. Ann. N. Y. Acad. Sci., *131:*157, 1965.

Clark, E. R. y Clark, E. L.: Microscopic studies of the new formation of fat in living adult rabbits. Am. J. Anat., *67:*255, 1940.

Fawcett, D. W.: A comparison of the histological organization and histochemical reactions of brown fat and ordinary adipose tissue. J. Morph., *90:*363, 1952.

Hausberger, F. X.: Quantitative studies on the development of autotransplants of immature adipose tissue of rats. Anat. Rec., *122:*507, 1955.

Hayward, J. S., Lyman, C. P. y Taylor, C. R.: The possible role of brown fat as a source of heat during arousal from hibernation. Ann. N. Y. Acad. Sci., *131:*441, 1965.

Menschik, Z.: Histochemical comparison of brown and white adipose tissue in guinea pigs. Anat. Rec., *116:*439, 1953.

Napolitano, L. y Fawcett, D.: The fine structure of brown adipose tissue in the newborn mouse and rat. J. Biophys. Biochem. Cytol., *4:*685, 1958.

Sheldon, H.: The fine structure of adipose tissue. *En* Rodahl, K. y Issekutz, B. (dirs.): Fat as a Tissue. p. 41. New York, McGraw-Hill, 1964.

Sheldon, H. y Angel, A.: Some considerations on the morphology of adipose tissue. *En* Meng, H. C. (dir.): Proc. of an Internat. Symp. on Lipid Transport. p. 155. Springfield, Ill., Charles C Thomas, 1964.

Sheldon, H., Hollenberg, C. H. y Winegrad, A. I.: Observations on the morphology of adipose tissue. Diabetes, *11:*378, 1962.

Sidman, R. L. y Fawcett, D. W.: The effect of peripheral nerve section on some metabolic responses of brown adipose tissue in mice. Anat. Rec. *118:*487, 1964.

Sidman, R. L., Perkins, M. y Weiner, N.: Noradrenaline and adrenaline content of adipose tissue. Nature, *193:* 36, 1962.

Smith, R. E. y Hock, R. J.: Brown fat: thermogenic effector of arousal in hibernation. Science, *140:*199, 1963.

CÉLULAS PLASMÁTICAS Y TÉCNICAS DE INMUNOFLUORESCENCIA

Coons, A. H.: Histochemistry with labeled antibody. Int. Rev. Cytol., *5,* 1956.

———: Fluorescent antibody methods. *En* Danielli, J. F. (dir.): General Cytochemical Methods. pp. 399-422. New York, Academic Press, 1958.

Coons, A. H., Leduc, E. H. y Connolly, J. M.: Studies on antibody production: I. A method for the histochemical demonstration of specific antibody and its application to a study of the hyperimmune rabbit. J. Exp. Med., *102:*49-60, 1955.

dePetris, S., Karlsbad, G. y Pernis, B.: Localization of antibodies in plasma cells by electron microscopy. J. Exp. Med., *117:*849, 1963.

Fagraeus, A.: Antibody production in relation to development of plasma cells; in vivo and in vitro experiments. Acta Med. Scand., *130,* Supl. *204:*3-122, 1948.

Humphrey, J. H. y White, R. G.: Immunology for Students of Medicine. 2a. ed. Oxford, Blackwell, 1964.

Leduc, E. H., Coons, A. H. y Connolly, J. M.: Studies on antibody production: II. The primary and secondary responses in the popliteal lymph node of the rabbit. J. Exp. Med., *102:*61-71, 1955.

Movat, H. Z. y Fernando, N. V. P.: The fine structure of connective tissue. II. The plasma cells. Exp. Molec. Path., *1:*535, 1962.

Rifkind, R. A., Osserman, E. F., Hsu, K. C. y Morgan, C.: The intracellular distribution of gamma globulin in a mouse plasma cell tumor as revealed by fluorescence and electron microscopy. J. Exp. Med., *116:*423, 1962.

Sainte-Marie, G.: A paraffin embedding technic for studies employing immunofluorescence. J. Histochem. Cytochem., *10:*250, 1962.

———: Study on plasmocytopoiesis. I. Description of plasmocytes and of their mitoses in the mediastinal lymph nodes of ten-week-old rats. Am. J. Anat., *114:*207, 1964.

BIBLIOGRAFÍA SOBRE TOLERANCIA INMUNOLÓGICA PROVOCADA

Billingham, R. E.: Actively acquired tolerance and its role in development. *En* McElroy, W. D. y Glass, B. (dirs.): The Chemical Basis of Development. p. 575. Baltimore, Johns Hopkins Press, 1958.

Billingham, R. E. y Brent, L.: A simple method for inducing tolerance of skin homografts in mice. Transplan. Bull., *4:*67, 1957.

Billingham, R. E., Brent, L. y Medawar, P. B.: Quantitative studies on tissue transplantation immunity. III. Actively acquired tolerance. Phil. Tr. Roy. Soc. London, Ser. B., *15:*357, 1956.

Billingham, R. E., Lampkin, G. H., Medawar, P. B. y Williams, H. L.: Tolerance to homografts, twin diagnosis, and the freemartin condition in cattle. Heredity, *6:* 201, 1952.

Burnet, Sir MacFarlane: The Clonal Selection Theory of Acquired Immunity. Nashville, Tenn., Vanderbilt University Press, and Cambridge, England, University Press, 1959.

Humphrey, J. H. y White, R. G.: Immunology for Students of Medicine. 2a. ed. Oxford, Blackwell, 1964.

Medawar, P. B.: A discussion of immunological tolerance—introductory remarks. Proc. Roy. Soc., Series B, noviembre 1956.

Owen, R. D.: Immunogenetic consequences of vascular anastomoses between bovine twins. Science, 102:400, 1945; Fed. Proc., *16:*581, 1957.

MACRÓFAGOS Y CÉLULAS GIGANTES DE CUERPO EXTRAÑO

Clark, E. R. y Clark, E. L.: Relation of monocytes of the blood to tissue macrophages. Am. J. Anat., *45:*149, 1930.

Evans, H. M.: The macrophages of mammals. Am. J. Physiol., *37:*243, 1915.

Evans, H. M. y Scott, K.: On the differential reactions to vital dyes exhibited by the two great groups of connective tissue cells. Contrib. Embryol., *10:*1, 1921.

Felix, M. D. y Dalton, A. J.: A comparison of mesothelial cells and macrophages in mice after the intraperitoneal innoculation of melanin granules. J. Biophys. Biochem. Cytol., Supl., *2:*109, 1956.

Haythorn, S. R.: Multinucleated giant cells with particular

reference to the foreign body giant cell. Arch. Path. Lab. Med., *7:*651, 1929.

Maximow, A.: Development of nongranular leucocytes (lymphocytes and monocytes) into polyblasts (macrophages) and fibroblasts in vitro. Proc. Soc. Exp. Biol. Med., *24:*570, 1927.

———: The macrophages or histiocytes. *En* Cowdry's Special Cytology. 2a. ed., p. 709. New York, Hoeber, 1932.

———: Relation of blood cells to connective tissue and endothelium. Physiol. Rev., *4:*533, 1924.

Osmond, D. G.: The origin of peritoneal macrophages from the bone marrow. Anat. Rec., *154:*397, 1966.

Palade, G. E.: Relations between the endoplasmic reticulum and the plasma membrane in macrophages. Anat. Rec., *121:*445, 1955.

Sampaio, M. M.: The use of thorotrast for the electron microscopic study of phagocytosis. Anat. Rec., *124:*501, 1956.

CÉLULAS CEBADAS

(Para bibliografía sobre heparina véanse libros de texto de fisiología.)

Asboe-Hansen, G.: The mast cell. Int. Rev. Cytol., *3:*339, 1954.

Bloom, F.: Spontaneous solitary and multiple mast cell tumours (mastocytomata). Arch. Path., *33:*661, 1942.

Fawcett, D. W.: An experimental study of mast cell degranulation and regeneration. Anat. Rec., *121:*29, 1955.

Fernando, N. V. P. y Movat, H. Z.: The fine structure of connective tissue III. The mast cell. Exp. Molec. Path., *2:*450, 1963.

Humphrey, J. H. y White, R. G.: Immunology for Students of Medicine. 2a. ed. Oxford, Blackwell, 1964.

Mota, Ivan: The behaviour of mast cells in anaphylaxis. Int. Rev. Cytol., *15:*363, 1963.

Padawer, J.: Studies on mammalian mast cells, Trans. N.Y. Acad. Sci., Ser. II, *19:*690, 1957.

Paff, G. H. y Bloom, F.: Vacuolation and the release of heparin in mast cells cultivated in vitro. Anat. Rec., *104:*45, 1949.

Paff, G. H. y Mergenthaler, D. D.: Vacuolation in normal mast cells and in mast cells treated with protamine sulfate. Anat. Rec., *121:*579, 1955.

Riley, J. F.: The Mast Cells. Edinburgh, Livingstone, 1959.

Selye, H.: The Mast Cells. Washington, Butterworth, 1965.

Smith, D. E.: The tissue mast cell. Int. Rev. Cytol., *14:* 327, 1963.

Weinstock, A. y Albright, J. T.: The fine structure of mast cells in normal human gingiva. J. Ultrastruct. Res., *17:* 245, 1967.

CAPITULO 12

Leucocitos

LA SANGRE es un líquido en el que están suspendidas células enteras y fragmentos de citoplasma. La parte líquida se llama plasma. Las células son de dos tipos principales, las llamadas rojas y las blancas. Los fragmentos de citoplasma derivan de algunas células especiales de la médula ósea; como tienen forma de pequeños discos se llaman plaquetas.

Los glóbulos rojos de la sangre se llaman así porque son los responsables del color rojo de la misma. Sin embargo, al microscopio, los glóbulos rojos frescos sin teñir son de color pajizo; sólo cuando se juntan muchos se ven rojos. Se llaman comúnmente eritrocitos (*eritros* = rojo). Los glóbulos blancos de la sangre suelen denominarse leucocitos (*leucos* = blanco). Cuando están aislados son incoloros; sólo cuando hay muchos juntos tienen aspecto blanco.

Los eritrocitos realizan su función en la sangre. Pero, las principales funciones de los leucocitos no se llevan a cabo cuando están en ella, sino cuando la han dejado para entrar en el tejido conectivo u otros del cuerpo. Los leucocitos son células sanguíneas principalmente en el sentido de que usan a la sangre como medio de transporte, desde que pasan al torrente sanguíneo hasta que salen de él para realizar su función. Por lo tanto, consideraremos en seguida los leucocitos, más o menos como continuación del estudio de las células del tejido conectivo laxo, y después trataremos de los eritrocitos y las plaquetas.

COMO SE ESTUDIAN LOS LEUCOCITOS DE LA SANGRE

Preparación de un frotis de sangre. Tanto los leucocitos como los eritrocitos se estudian comúnmente en el laboratorio en preparaciones llamadas "frotis de sangre". Para que sea útil, un frotis debe prepararse con una laminilla muy limpia. Hoy en día suelen poderse conseguir portaobjetos bastante limpios para usarlos como vienen.

Se punciona ligeramente la oreja o el dedo limpios, y se quitan con una gasa estéril las dos primeras gotas. En seguida, a medida que sale la primera gota pequeña (las primeras son muy grandes) de la punción, se aplica una de las superficies limpias del portaobjetos, sostenido por los bordes, de forma que se adhiera la mayor parte de la gota a mitad de camino entre los bordes y a corta distancia de un extremo (figura 12-1, *arriba*). En seguida se coloca un segundo portaobjetos, que desde ahora llamaremos diseminador, en la posición que se indica en la figura 12-1 (muchos consideran que debe estar en ángulo de 30° con el portaobjetos). El borde del diseminador que está en contacto con el primer portaobjetos no debe apoyarse con fuerza, sino suavemente. Después se desplaza el diseminador hasta que el borde que está en contacto con el portaobjetos toque la gota de sangre, que al momento se extiende siguiendo la línea de contacto entre ambos. Se desliza entonces el diseminador progresivamente hacia adelante, haciendo todavía una presión ligera, y en esta forma se extiende la gota de sangre en película delgada.

El grosor de la película depende del ángulo que forman el diseminador con el primer portaobjetos.

Cuanto mayor sea el ángulo, es natural que más delgada será la película. El frotis es más espeso si se prepara rápidamente. Además, suele ser más grueso en el extremo desde el cual se diseminó.

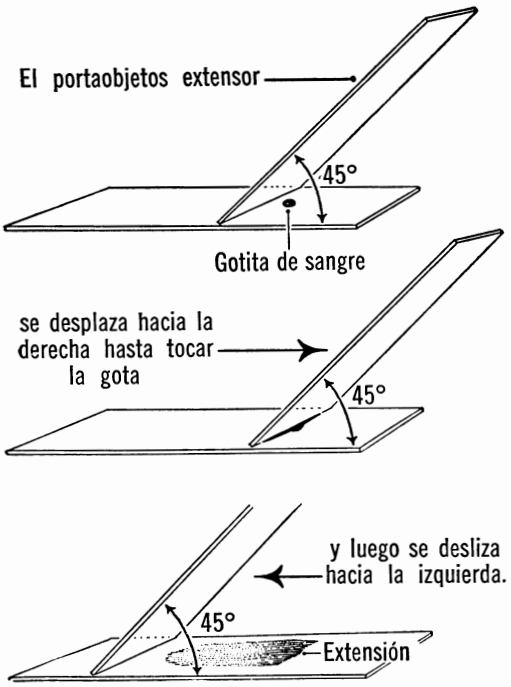

FIG. 12-1. Manera de preparar extensiones de sangre.

Después de que se ha secado al aire, suele teñirse con lo que se llama a menudo un "colorante para sangre" (ver la fig. 12-4 para saber el resultado). Aunque los hay diferentes, por lo común se presentan como una sola solución. Se pone suficiente cantidad de colorante para teñir el frotis, y después de muy poco tiempo se añade el doble de agua destilada ajustada a pH de 6.4 a 6.6 para diluir el colorante. Una vez que se ha permitido que la solución diluida actúe por algunos minutos, se lava el portaobjetos en agua corriente y se seca al aire. En seguida puede estudiarse con objetivo de inmersión en aceite, a través de éste, sin cubreobjetos.

¿Qué son los colorantes para sangre? Debemos recordar del capítulo 2, que la mayoría de colorantes se clasifican como ácidos o básicos, y que tiñen componentes acidófilos o basófilos, respectivamente. En 1891, Romanovsky probó el efecto de mezclar un colorante ácido (eosina) con uno básico (azul de metileno). En forma bastante curiosa, la mezcla tiñó mejor la sangre que los ingredientes por separado. Con esta combinación pudo teñir parásitos del paludismo (que se hallan dentro del glóbulo rojo); de hecho, una parte del parásito se coloreó con un matiz violeta, que no pudo atribuirse directamente a la eosina ni al azul de metileno. Supuso que los dos colorantes habían interactuado químicamente para producir otro nuevo. Por la misma época, Unna descubrió que si el azul de metileno se trataba con un alcalino y calor, daba a los tejidos color violeta, que no se obtenía con el azul de metileno sin tratar; por lo tanto, pensó que como resultado de la descomposición parcial del azul de metileno, se había formado otro colorante. El azul de metileno así tratado para producir este nuevo colorante (o colorantes) se llamó policromo. Después, como Romanovsky había obtenido tanto éxito con su mezcla, porque la policromía del azul de metileno ocurrió como resultado de su combinación con la eosina, se pensó que mezclando azul de metileno policromo y eosina podría tenerse todavía mejor resultado que con la mezcla de Romanovsky y, cuando se intentó, el resultado fue mejor.

Sin embargo, hubo varios inconvenientes en la práctica al mezclar los ingredientes cada vez que se utilizaba el colorante; incluso tendían a reaccionar unos con otros muy rápidamente formando un precipitado. Estas dificultades se evitaron en gran parte permitiendo que los ingredientes, mezclados por expertos, precipitaran. El precipitado luego se disuelve y se pone en frascos con alcohol etílico; es esto lo que solían contener los frascos de colorantes para sangre que existían en el laboratorio. En esta forma el colorante no es eficaz. Pero cuando se añade agua a la preparación, el compuesto que estaba en solución en alcohol etílico pasa, en parte, a disolverse en el agua, y se produce cierta disociación en aniones y cationes, ambos portadores de color. Por lo tanto, durante breve tiempo el colorante tiñe como si los ingredientes acabaran de ser mezclados. Más tarde, claro está, tiende a formarse de nuevo un precipitado, pero entonces ya se ha completado la coloración y puede lavarse la preparación.

Los leucocitos se estudian, en frotis de sangre teñidos, con dos propósitos principales. Primero, en relación con el diagnóstico de algunas enfermedades, es muy importante determinar si los leucocitos son de aspecto normal o anormal; la presencia de leucocitos anormales guarda relación con diversos estados patológicos. Segundo, es importante determinar los porcentajes relativos de las diferentes clases de leucocitos que se encuentran en la sangre (esto se llama fórmula o recuento diferencial) porque algunas desviaciones de los porcentajes también son de importancia diagnóstica.

Recuentos de leucocitos. También es de gran importancia, en relación con el diagnóstico de diferentes enfermedades, conocer si el número total de leucocitos en la sangre está aumentado o disminuido. Esto no puede determinarse estudiando un frotis de sangre teñido; sólo haciendo un recuento de leucocitos.

Se efectúan recuentos diluyendo un volumen pequeño y conocido de sangre con un volumen elevado y conocido de líquido de recuento, que actúa destruyendo los glóbulos rojos y tiñe los núcleos de los leucocitos. Parte de la mezcla así obtenida se coloca entonces sobre unos cuadrados dibujados en un portaobjetos especial denominado hemocitómetro (que generalmente no obtienen los estudiantes hasta que empiezan los cursos clínicos); se pone encima un cubreobjetos, de manera que quede una profundidad conocida encima de cada cuadrado. Se cuenta el número de leucocitos observado en un número determinado de cuadrados (fig. 12-2) y luego, conociendo la dilución de la sangre en el líquido y la profundidad del líquido a nivel de los cuadrados, puede establecerse por cálculo cuántos leucocitos hay en un milímetro cúbico de sangre. En recuenros normales de adultos varían, por ejemplo, entre 5 000 y 9 000. Hay variaciones de estas cifras, que dependen del momento del día y de otros factores. El número de leucocitos puede interpretarse en relación con los que señala el recuento diferencial.



FIG. 12-2. Aspecto de los leucocitos en una cámara de recuento. Los leucocitos se cuentan en cuadrículas enmarcadas por líneas triples. Los eritrocitos (no se ven aquí) se cuentan en los cuadros pequeños a mayor aumento. (Fotomicrografía de R. Hasselback.)

BASES PARA CLASIFICAR LOS LEUCOCITOS

Los cinco tipos de leucocitos representan solamente dos familias. El carácter distintivo de una familia es el citoplasma granuloso; el de la otra, el citoplasma no granuloso. Por lo tanto, los leucocitos se clasifican en *granulosos* o *no granulosos.*

El estudiante debe recordar que el término *granuloso* se refiere al citoplasma, no a los núcleos de los leucocitos. Debemos señalar otra terminología utilizada; los leucocitos no granulosos muchas veces se denominan células mononucleares, probablemente porque sus núcleos no están divididos en varios lobulillos.

Hay tres tipos de leucocitos granulosos. Aunque los núcleos de estos tres tipos tienen características especiales, los tres tipos celulares difieren sobre todo por sus dimensiones, y muy particularmente por la reacción tintórea de sus gránulos. Sus nombres provienen de que sus gránulos se tiñen de manera diferente.

Los leucocitos con gránulos que se tiñen ávidamente con colorantes ácidos se denominan leucocitos granulosos acidófilos o, como la eosina es el colorante generalmente utilizado para ello, leucocitos granulosos eosinófilos. El nombre breve más frecuentemente utilizado para una célula de este tipo es el de *eosinófilo.*

Los leucocitos con gránulos que se tiñen ávidamente con colorantes básicos se denominan leucocitos granulosos basófilos. El nombre abreviado para una célula de este tipo es *basófilo.*

Los leucocitos con gránulos que no son ni muy basófilos ni muy acidófilos reciben el nombre de leucocitos granulosos neutrófilos o heterófilos. Como *hetero* significa otro, *heterófilo* probablemente sirva para indicar que los gránulos se tiñen de manera diferente que los acidófilos o los basófilos. El término *neutrófilo* probablemente se basó en la idea equivocada de que si un colorante ácido se mezcla con un colorante básico, se forma un colorante neutro, y que este colorante teñía los gránulos de los neutrófilos. Un término corto y frecuentemente utilizado para estas células no hace referencia ninguna a sus gránulos; estas células muchas veces se llaman *polimorfas* porque sus núcleos tienen diversas formas (de uno a cinco lóbulos).

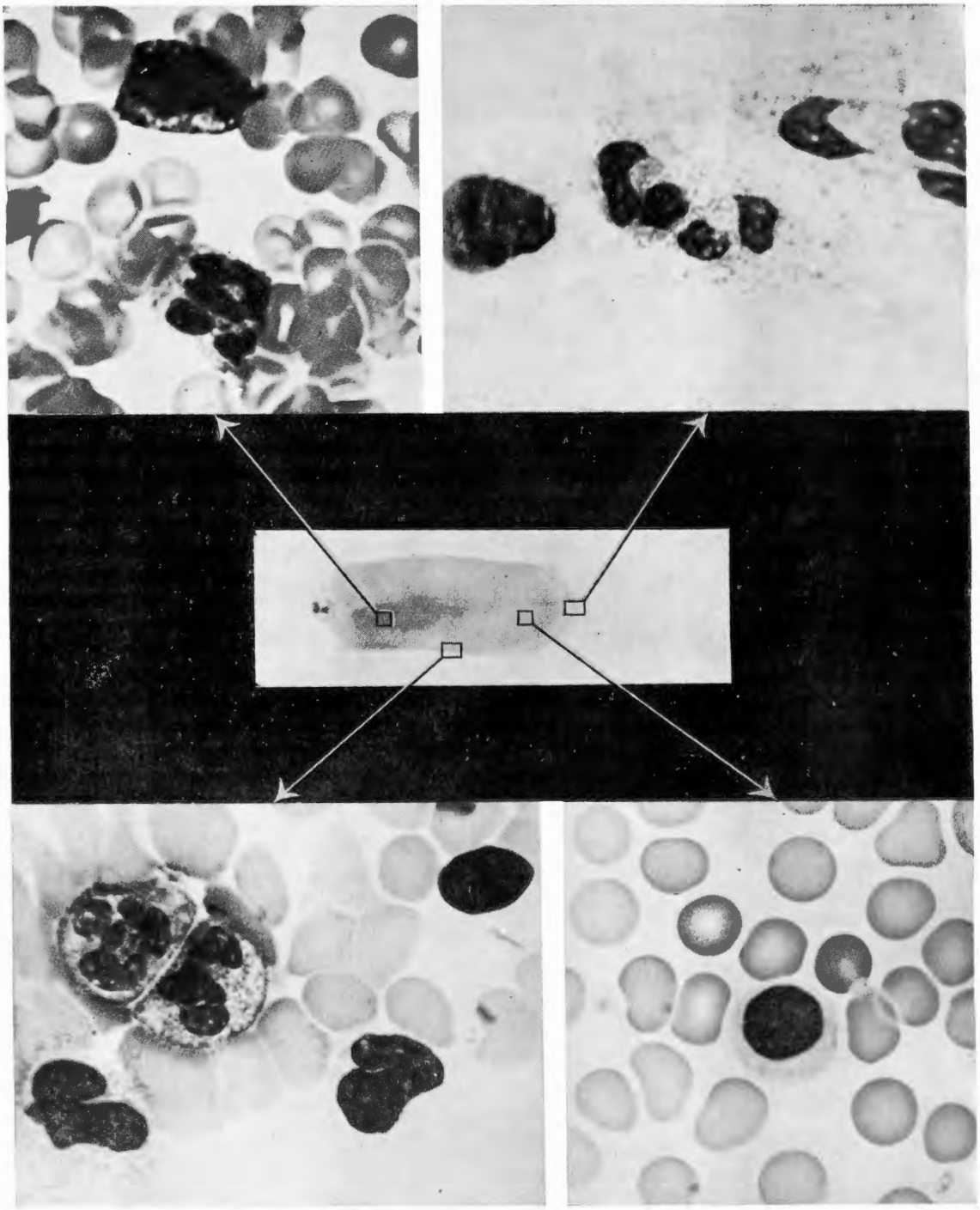

FIG. 12-3. Las cuatro microfotografías que forman la figura demuestran la forma en que se observan los leucocitos en diferentes partes de un mismo frotis. *Arriba, izquierda,* Se tomó de una zona donde las células estaban extendidas en capa gruesa. Se observa superposición de los eritrocitos; los leucocitos están mal teñidos y retraídos; no procede estudiarlos a ese nivel. *Arriba, derecha,* Se obtuvo del extremo del frotis donde los leucocitos están desgarrados y sus gránulos se han diseminado. Esta tampoco es zona adecuada para estudiarlos detalladamente. *Abajo izquierda,* Se obtuvo del borde del frotis. A este nivel los leucocitos tienden a estar reunidos y no se tiñen bien. *Abajo, derecha,* Se obtuvo de una zona central delgada del frotis; aunque a este nivel no hay muchos leucocitos, los que pueden observarse están intactos y bien teñidos. Este es el mejor lugar para estudiar la citología de los glóbulos blancos.

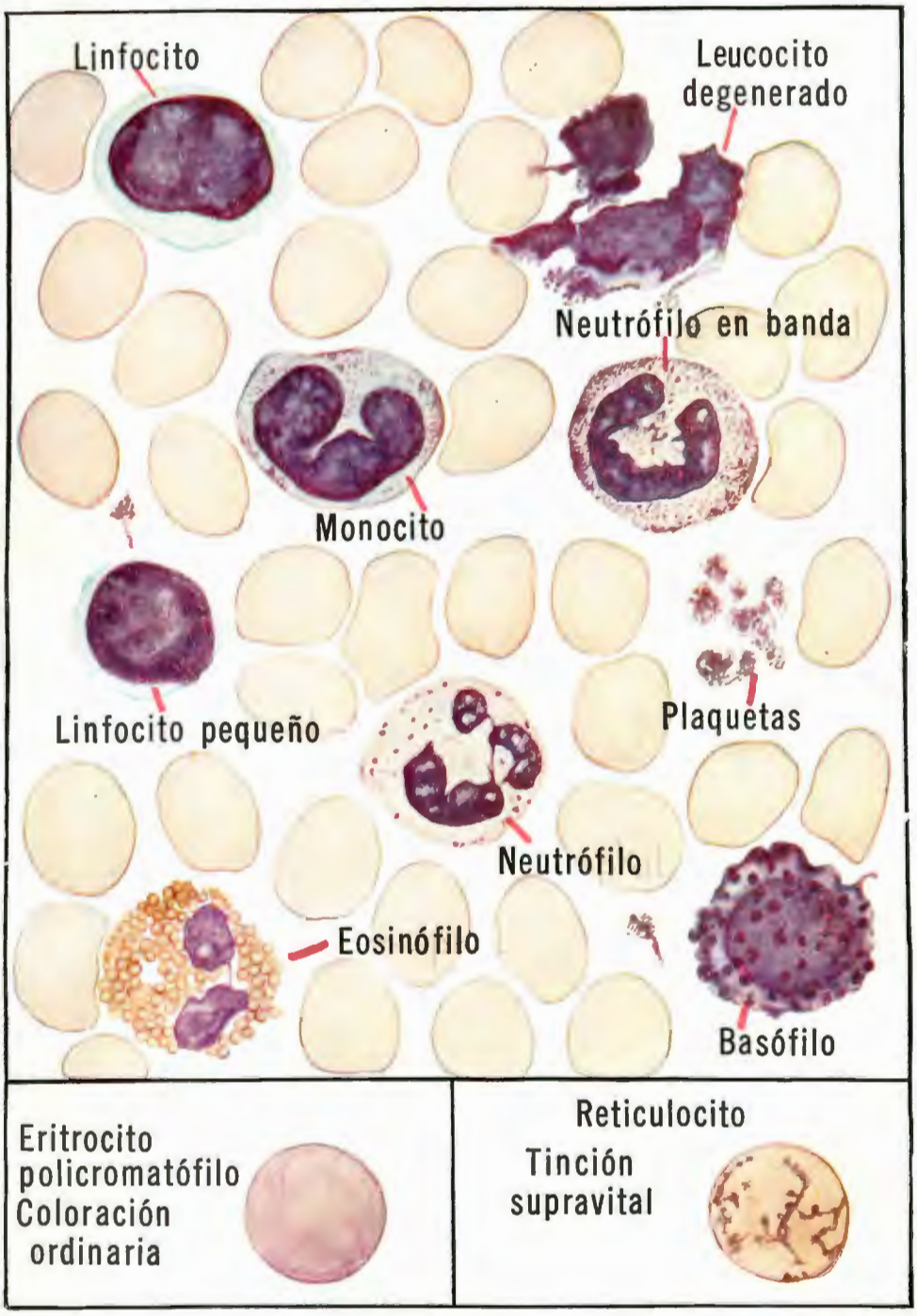

FIG. 12-4. Eritrocitos y leucocitos de la sangre normal tal como se observan en un frotis teñido según el método de Hastings.

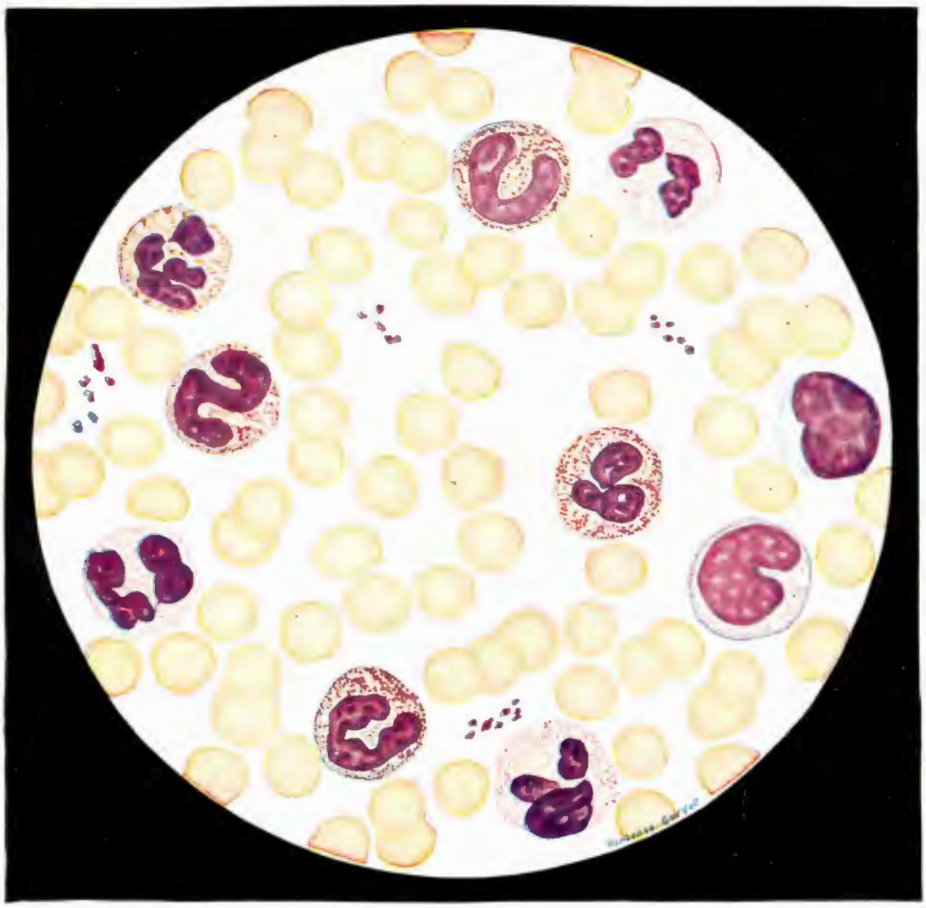

FIG. 12-5. Neutrófilos segmentados, en banda y juveniles tal como se observan en un caso de leucocitosis neutrófila. Puede verse un neutrófilo juvenil aproximadamente a las 4:00 del reloj. Hay neutrófilos en banda a las 6:30, 9:30 y 12:30. Con excepción de un linfocito (a las 3:00), los demás leucocitos son neutrófilos segmentados. Varios neutrófilos de esta figura presentan granulaciones tóxicas. (Kracke, R. R.: Diseases of the Blood, 2a. ed. Philadelphia, Lippincott.)

Hay dos tipos de leucocitos no granulosos. Los más numerosos, y generalmente menores, se denominan linfocitos porque se descubren en la linfa como en la sangre, por motivos que más tarde explicaremos. Los más voluminosos, y menos numerosos, se llaman monocitos, término que no resulta muy claro.

Por lo tanto, los leucocitos que se ven en frotis teñidos de sangre normal son:

Leucocitos—
- —Leucocitos granulosos
  - —Neutrófilos
  - —Eosinófilos
  - —Basófilos
- —Leucocitos no granulosos
  - —Linfocitos
  - —Monocitos

ESTUDIO DE LEUCOCITOS EN UN FROTIS DE SANGRE TEÑIDO

Algunas instrucciones generales. Hay que buscar bastante para descubrir buenos ejemplos de cada uno de los cinco tipos de leucocitos en un frotis de sangre. El frotis suele ser más grueso en el extremo donde se inició el deslizamiento (fig. 12-3). Los leucocitos son mucho más fáciles de encontrar en la porción gruesa del frotis. Pero donde éste es espeso (cosa que se demuestra porque los eritrocitos se superponen mucho) los leucocitos no se tiñen en forma muy clara y, por lo tanto, resultan difíciles de estudiar (fig. 12-3, *arriba, a la izquierda).* Se observan mucho mejor en la parte delgada del frotis (fig. 12-3, *abajo, izquierda).* Pero aquí no son tan numerosos como podría suponerse; por tener dimensiones mayores que los glóbulos rojos tienden a ser desplazados hacia los bordes de la extensión (fig. 12-3, *abajo, izquierda),* y al extremo de ella (fig. 12-3, *arriba, derecha).* En cada una de estas localizaciones (el borde o el extremo) pueden estar deformados y su protoplasma quizá incluso esté roto y desparramado a su alrededor. En consecuencia, lo mejor es estudiar el aspecto de los leucocitos normales en las regiones donde resultan más difíciles de encontrar (fig. 12-3, *abajo, a la derecha),* y con el fin de hallar en ellas buenos ejemplos de cada tipo, el estudiante quizá tenga que examinar más de un frotis.

El hecho de que los leucocitos en su mayor parte sean más voluminosos que los glóbulos rojos, y también de dimensiones diferentes, hace que queden distribuidos desigualmente en el frotis de sangre. Este hecho explica que el problema que se plantea al hacer un recuento diferencial —o sea calcular el porcentaje de cada tipo de leucocito en el frotis de sangre—, sea el mismo que existe cuando se quiere obtener en conjunto el estado de la opinión pública. Para esto último la muestra debe incluir individuos que viven en zonas ricas y otros en zonas pobres. Lo mismo se aplica a las células que se estudian en cualquier frotis de sangre; hay que representar en el recuento todos los distritos por igual. Esto significa, claro está, que hay que contar células en diversas zonas del preparado, incluyendo algunas mal conservadas y mal teñidas.

Si el frotis está provisto de cubreobjetos, puede estudiarse con objetivos de poco aumento, de mucho aumento y con inmersión en aceite. Si no tiene cubreobjetos, los objetivos de gran aumento no brindan una imagen muy clara. Debe colocarse aceite sobre las preparaciones y cubreobjetos, y utilizar el objetivo de inmersión de aceite.

Lo mejor es observar los leucocitos con objetivo de pocos diámetros, para centrarlos, después de lo cual habrán de estudiar muy cuidadosamente mediante el objetivo de inmersión en aceite.

Cuando el estudiante comienza a observar un frotis de sangre normal para ver los diferentes tipos de leucocitos, puede ganar mucho tiempo evitando los siguientes errores:

1) *Examinar un leucocito degenerado.* En todos los frotis hay muchos ejemplos de leucocitos parcialmente desintegrados (fig. 12-4, *arriba, derecha);* constituye una pérdida de tiempo intentar identificarlos. Así, pues, examínense solamente leucocitos de forma perfectamente normal y bien teñidos.

2) *Confundir con leucocitos acúmulos de plaquetas.* En todos los frotis de sangre hay muchos corpúsculos, denominados plaquetas, que suelen reunirse en acúmulos (fig. 12-4, *centro, derecha).* La mayor parte de cada plaqueta tiene color azul pálido, pero en el centro hay a veces uno o más gránulos teñidos intensamente. En el capítulo 13 estudiaremos las plaquetas.

3) *Examinar células difíciles de clasificar.* Al principio, el estudiante solamente deberá examinar leucocitos fáciles de reconocer, prescindiendo de los que parecen difíciles de clasificar.

En la descripción que sigue de los cinco tipos de leucocitos, el estudiante aprenderá que tanto el núcleo como el citoplasma proporcionan información muy útil para identificar una célula determinada en un frotis.

LEUCOCITOS GRANULOSOS: NEUTROFILOS (POLIMORFOS)

Terminología. Como los términos *neutrófilo* y *polimorfo* se emplean mucho, los utilizaremos en forma indiscriminada para que el estudiante se familiarice con ellos.

Número. En un frotis de sangre normal, los neutrófilos constituyen del 60 al 70 por 100 de los leucocitos. En números absolutos, se consideran normales de 3 000 a 6 000. El lector puede calcular fácilmente que un individuo con 6 litros de sangre tiene 18 a 36 mil millones de polimorfos en su circulación. Los polimorfos, suelen ser la primera célula blanca que el estudiante observa en una preparación normal.

Aspecto. Los neutrófilos o polimorfos, se desarrollan en el tejido mieloide (médula ósea). En éste, sigue varias etapas antes de alcanzar su forma madura; después pasan al torrente circulatorio. En estado de salud sólo alguno que otro neutrófilo va a parar a la circulación antes de haber madurado por completo. Pero en estado patológico pueden llegar a ella muchos neutrófilos jóvenes, que se observan en frotis hechos con sangre periférica. Es necesario, por lo tanto, que el estudiante aprenda a conocer el aspecto de los neutrófilos tanto maduros como jóvenes.

Neutrófilos maduros. Tienen de 10 a 12 micras de diámetro, un poco más de eritrocito y medio en los frotis.

El núcleo de un neutrófilo maduro está dividido en dos a cinco o más lóbulos (fig. 12-4, neutrófilo). El término "lóbulo" se refiere a una masa de substancia nuclear que está completamente separada de las demás, o unida a ellas solamente por hebras muy finas (figs. 12-4 y 12-5). La substancia de los lóbulos está constituida por manchas gruesas de cromatina, bastante condensada (fig. 12-4). En consecuencia, el material nuclear se tiñe bastante densamente con colorantes básicos, que le dan color azul a purpúreo en las preparaciones corrientes. No pueden observarse nucléolos.

Cuerpos de Barr en los polimorfos. En 1954, Davidson y Smith demostraron que era posible identificar el sexo cromosómico de un individuo examinando frotis de sangre. Parece que la cromatina sexual de la hembra, aunque generalmente contenida en uno de los lóbulos de un núcleo de un neutrófilo maduro, donde resulta muy difícil o imposible de identificar porque la cromatina está tan condensada, a veces constituye un lóbulo fino separado con forma de palillo de tambor (fig. 12-6). Según Davidson y Smith, esto ocurre en un neutrófilo de cada 38 en la hembra. En consecuencia, si se desea identificar el sexo cromosómico de frotis sanguíneos, hay que examinar muchos neutrófilos para encontrar varias muestras de palillo de tambor. Alguna que otra vez se observan pequeños cuerpos similares en los neutrófilos del varón; pero, estudiados con cuidado, la mayor parte de ellos pueden excluirse como ejemplos de palillos de tambor típicos; además, nunca se ven hasta seis en una serie de 500 neutrófilos, mientras pueden verse seis como mínimo en 500 neutrófilos de hembras.

Citoplasma de polimorfos. El citoplasma del neutrófilo maduro ocupa más espacio que el núcleo y muestra muy pocos detalles estructurales, excepto que está bastante uniforme y completamente espolvoreado de gránulos muy pequeños (fig. 12-4). En muchas preparaciones son tan finos que resultan difíciles de separar con el microscopio de luz; por lo tanto, todo lo que se observa es que el citoplasma tiene aspecto granuloso. En general, los gránulos son de color lila, o lo proporcionan al citoplasma. Ocasionalmente los neutrófilos contienen grá-

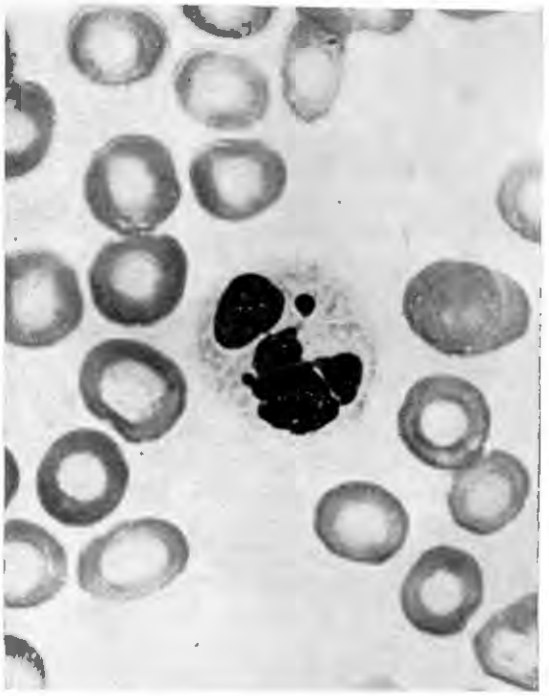

FIG. 12-6. Microfotografía (× 1 750) de un frotis de sangre de mujer teñido. El neutrófilo del centro muestra un "palillo de tambor" típico. (Davidson, W. M. y Smith, D. R.: Brit. M. J., *2*:6.)

nulos mayores que los gránulos neutrófilos específicos; estos grandes gránulos son de color morado rojizo. Como este color se debe al azul de metileno, uno de los colorantes básicos para frotis de sangre, se denominan gránulos azurófilos. En el neutrófilo que se ilustra en la figura 12-4 pueden verse unos pocos de ellos. Algunas veces éstos, o grandes gránulos algo similares presentes en el citoplasma de neutrófilos, se denominan gránulos tóxicos. Como veremos al estudiar la formación de los leucocitos granulosos, los primeros gránulos que aparecen en ellos son de tipo azurófilo; sólo después se observan las granulaciones neutrófilas, y se ven por primera vez en la región de Golgi de las células en desarrollo. Las granulaciones azurófilas parecen representar un tipo de granulación más primitivo, o menos específico; su persistencia en lo que de otra forma parecen ser neutrófilos maduros indicaría que los que los contienen tal vez no lo son tanto como parecería. Esos neutrófilos pueden aparecer en la sangre durante infecciones que causan liberación de neutrófilos muy inmaduros de la médula ósea; esto posiblemente explique que los gránulos azurófilos se consideren "granulación tóxica".

Polimorfos inmaduros. Para describir los neutrófilos inmaduros es necesario exponer brevemente cómo se desarrollan en el tejido mieloide. En él pueden identificarse las formas jóvenes de neutrófilos porque en lugar de tener núcleos lobulados los tienen en forma de ovoides con muesca (fig. 12-5). En esta etapa del desarrollo la célula recibe el nombre de metamielocito neutrófilo (o neutrófilo juvenil, a las cuatro horas). Cuando esta célula se desarrolla, su núcleo va haciéndose cada vez más hendido, hasta que resulta netamente en herradura; en esta etapa del desarrollo recibe el nombre de neutrófilo en banda o en bastón (fig. 12-4, neutrófilo en banda, y fig. 12-5). Algunos hematólogos llaman *metamielocitos* a los dos tipos, juveniles y en banda. En condiciones normales, el núcleo en herradura de la forma en banda se segmenta para dividirse en dos o más lóbulos antes que la célula pase a la circulación, pues en condiciones normales, en los frotis sólo se ven uno o dos por 100 de formas en banda. Pero si hay necesidad de neutrófilos en la sangre, según veremos al estudiar su función, algunas formas en banda, e incluso juveniles, pasan al torrente vascular y pueden observarse en los frotis.

Los núcleos de los neutrófilos juveniles no se tiñen tan profundamente como los de las formas en banda (fig. 12-5), y estos últimos menos que las formas maduras. Tanto los neutrófilos juveniles como los en banda tienen granulaciones citoplásmicas similares a las de los neutrófilos maduros (fig. 12-5), y ambos pueden contener granulaciones azurófilas además de las neutrófilas específicas, a las que se hizo referencia anteriormente.

De lo antedicho se deduce que la madurez de un neutrófilo se demuestra principalmente por la forma de su núcleo y, en menor grado, por la intensidad con la cual se tiñe.

Estructura fina. Los frotis de leucocitos no pueden estudiarse con el microscopio electrónico porque los leucocitos aplanados son demasiado gruesos para que los atraviesen los electrones. En consecuencia, para estudio electrónico, los leucocitos deben cortarse en capa fina. Al examinar micrografías electrónicas de leucocitos importa recordar que estamos mirando cortes muy finos, no células completas, a diferencia de lo que ocurre con el microscopio de luz.

Los leucocitos para cortes se obtienen de diferentes maneras. Una de ellas estriba en preparar pequeñas piezas de médula ósea obtenida por punción esternal. Las pequeñas porciones así obtenidas pueden fijarse y cortarse en la forma usual. A veces resulta muy útil quitar la sangre de las pequeñas piezas de médula ósea antes de fijarlas. En los cortes de médula así preparados hay, claro está, muchas células no maduras de diversos tipos, pero también hay la mayor parte de leucocitos maduros, y una búsqueda cuidadosa los descubrirá. Es posible, asimismo, obtener cortes de leucocitos de la sangre; si se deja sedimentar sangre completa, o si se centrifuga en un tubo, los eritrocitos forman una zona rojiza en la mitad inferior del tubo y los leucocitos forman una capa inmediatamente por encima. Pueden fijarse pequeñas porciones de esta capa y cortarse para estudio con microscopio electrónico. Otra forma es hacer cortes de tejidos de un animal que ha tenido el tipo de lesión que hace que los neutrófilos emigren a través de las paredes de los capilares hacia los tejidos; en esta forma se obtuvo la figura 12-7.

Es evidente que un corte de un neutrófilo maduro sólo atravesará algunos de los lóbulos del núcleo, y que muy probablemente no pasará por ninguna de las hebras que reúnen tales lóbulos. Por lo tanto, en micrografías electrónicas, los neutrófilos no muestran tantos lóbulos como en los frotis de sangre ordinarios. Los núcleos tienen aspecto granuloso (fig. 12-7), pero claro está que las estructuras que parecen

FIG. 12-7. *(Ver texto página opuesta.)*

gránulos pueden muy bien ser hebras cortadas. Los gránulos están muy apelotonados cerca de la membrana nuclear, aunque pueden observarse algunas zonas densas en partes más centrales de los lóbulos nucleares. En las células maduras no se observan nucléolos.

Observado con microscopio electrónico el citoplasma revela los siguientes organitos: algunas mitocondrias, algunas vesículas membranosas y ribosomas y, en cortes propicios, un aparato de Golgi (fig. 12-7, gol); también inclusiones sobresalientes, que son las granulaciones específicas.

Las granulaciones específicas, que en los frotis de sangre ordinarios se ven de color lila, son de forma redonda a ovoide, y la mayor parte tienen 0.1 a 0.2 μ de diámetro; por lo tanto, suelen ser algo menores que las mitocondrias (fig. 12-7), y por eso no sorprende que sea muy difícil ver con claridad la mayor parte de las granulaciones con el microscopio de luz. Sin embargo, algunas son mayores (fig. 12-7). La variación del tamaño de los gránulos en las micrografías electrónicas no sólo se debe a que algunos se cortan por sus diámetros mayores y otros por algún otro, sino que también es real. Suele admitirse que las granulaciones específicas son lisosomas —pequeñas vesículas de superficie lisa que contienen enzimas hidrolíticas.

Función de los neutrófilos

Inflamación: relación con la medicina. Casi todo el mundo ha tenido la experiencia personal de que se le "infecte" una herida en la piel. En tanto que una superficie cutánea íntegra evita que los organismos patógenos penetren en los tejidos subyacentes, un corte en la superficie les abre la puerta. De modo que, si una herida no se trata adecuadamente, las bacterias tienen propensión a invadir los tejidos conectivos laxos, y, en este nuevo medio ambiente, a crecer y multiplicarse, pero casi siempre por poco tiempo. Durante el mismo, los bordes de la herida se enrojecen y se hinchan, y la zona puede percibirse caliente y dolorosa. En el lenguaje de la anatomopatología, la herida ha pasado a ser asiento de una inflamación. (El término *inflamación* significa en su origen "prender fuego".) Pero en seguida, en lugar de empeorar, es más probable que el enrojecimiento y la inflamación comiencen a disminuir, y al poco tiempo la herida ha cicatrizado. Obviamente, algo ha pasado que rechazó la invasión bacteriana, localizándola primero en el tejido inmediatamente adyacente, después dominándola por completo. Por lo tanto el proceso de la inflamación se admite que tiene tres fases: *lesión, reacción* y *reparación.* Vamos a considerar ahora brevemente el proceso inflamatorio para poder describir la función de los polimorfos.

La inflamación es el fenómeno que se produce cuando cualquier substancia nociva llega al tejido conectivo. Es un fenómeno de tejido conectivo. Las substancias nocivas que provocan inflamación pueden originarse fuera del cuerpo, o provenir de partes lesionadas del mismo. Las bacterias son causas frecuentes de inflamación, ya que tanto ellas como sus productos pueden ser nocivos (fig. 12-8). Además, pueden destruir células, y material muerto de éstas puede ser nocivo. Los virus por sí mismos quizá no provoquen gran respuesta inflamatoria, pero cuando invaden las células y se multiplican en su interior pueden necrosarlas, y los productos de las células muertas pueden ser nocivos y provocar inflamación. Sin embargo, la inflamación no depende obligadamente de la invasión del cuerpo por gérmenes patógenos. Puede resultar de tejidos corporales lesionados por agentes físicos como el calor. Se produce inflamación después de una quemadura térmica.

Una de las respuestas inflamatorias más intensas observadas en el cuerpo es la causada por substancias nocivas que se originan dentro del mismo y que producen crisis agudas de gota. La localización más frecuente de dicha crisis es la articulación metatarsofalángica del dedo gordo del pie. La hinchazón alrededor de esta articulación se extiende, el color de la piel se vuelve rojo obscuro y el dolor suele ser intensísimo. El conocimiento de la substancia nociva

---

FIG. 12-7. Micrografía electrónica (× 23 500) de un polimorfo de rata (neutrófilo) que comienza a pasar entre dos células endoteliales *(end)* en una inflamación inicial. El núcleo está señalado *polimorfo,* el aparato de de Golgi *gol,* y las granulaciones específicas de polimorfo *gr.* La inflamación se produjo antes dando partículas de carbón por vía intravenosa; a la izquierda del seudópodo del neutrófilo que se está proyectando hacia abajo, a través del sitio de unión entre dos células endoteliales en el revestimiento de este pequeño vaso sanguíneo, puede verse una acumulación de ellas. Obsérvese la variedad de tamaños de las granulaciones específicas del neutrófilo. (Movat, H. Z. y Fernando, N. V. P.: Lab. Invest., *12:* 895.)

que provoca la inflamación en una crisis aguda de gota demuestra lo complicado que puede ser la causa desencadenante de la inflamación. En individuos gotosos tienden a formarse depósitos de cristales de urato sódico en los tejidos capsulares de las articulaciones. Pero el urato sódico no es particularmente irritante. Sin embargo, si intervienen polimorfos y fagocitan cristales de urato sódico, parece que el intento de sus lisosomas para atacar los cristales origina la libe-

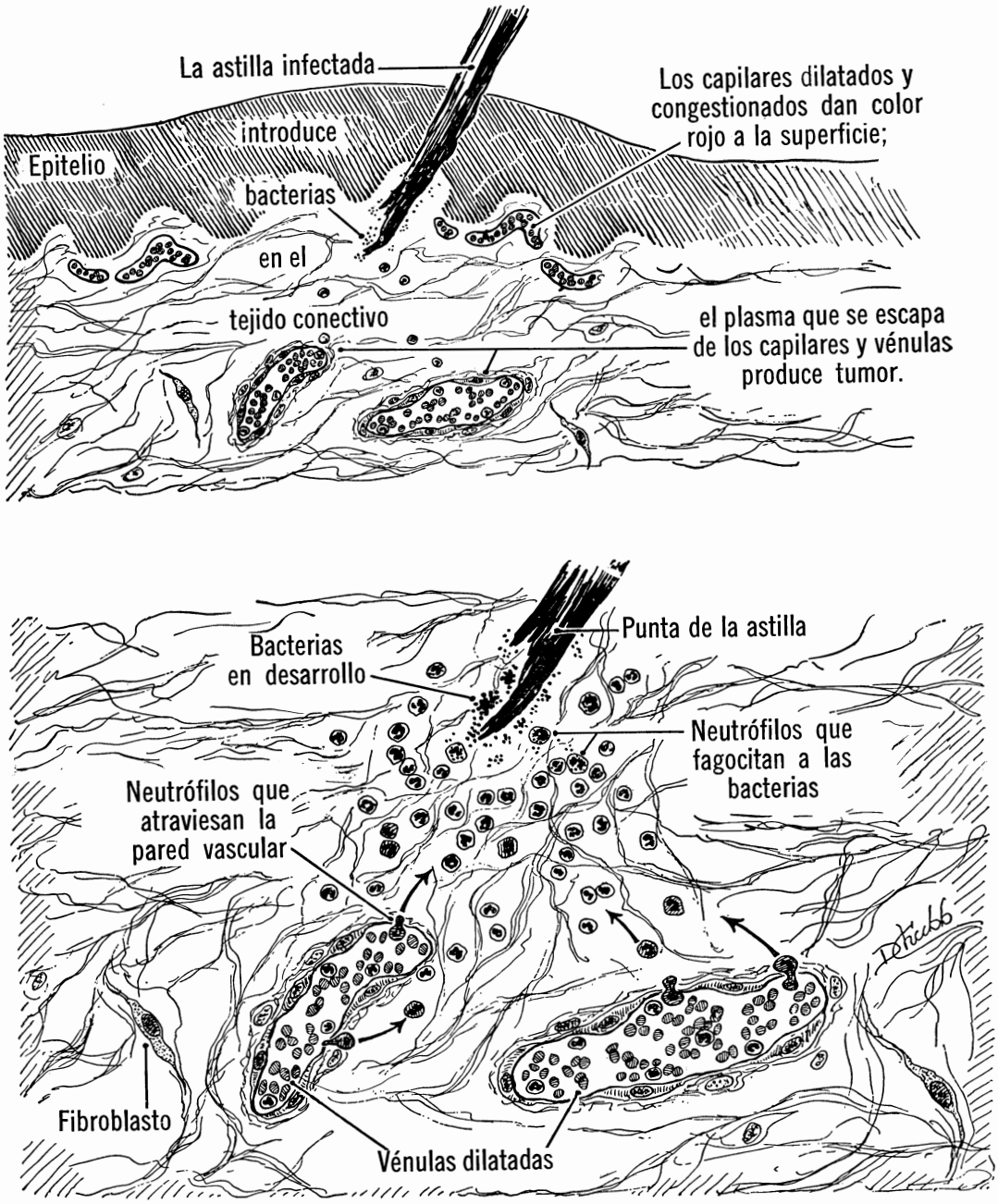

FIG. 12-8. Esquemas para demostrar la migración de los neutrófilos que salen de los pequeños vasos dilatados y congestionados con el fin de atacar las bacterias que han penetrado en los tejidos a través de una herida.

ración de las enzimas hidrolíticas de los polimorfos de la región, que rápidamente provoca intensa respuesta inflamatoria; ésta suele poderse aliviar con medicamentos que se cree actúan estabilizando las membranas de los lisosomas.

El calor, el enrojecimiento, la hinchazón y el dolor que ocurren en una inflamación dependen básicamente de la reacción vascular que se produce (fig. 12-8). Los vasos sanguíneos de la región se dilatan; esto hace que se utilicen más vasos sanguíneos, y tales vasos se dilatan. El aumento en la amplitud de la red vascular hace que el tejido tenga color rojo. El aumento del volumen de sangre que atraviesa la red vascular dilatada hace que el tejido se perciba más caliente que de ordinario. El endotelio es lesionado por la substancia nociva existente, y el endotelio de capilares y pequeñas vénulas permite el escape de plasma hacia zonas normalmente ocupadas por líquidos tisulares (figura 12-8); esto origina lo que se denomina edema inflamatorio que, claro está, hace que los tejidos de la parte correspondiente se hinchen. Si fibras nerviosas son distendidas por la hinchazón o afectadas en otra forma, el tejido hinchado es doloroso.

El endotelio lesionado de los pequeños vasos sanguíneos se vuelve pegajoso y los polimorfos se adhieren a su superficie interna. En las pequeñas vénulas, como se indica en la figura 12-7, los polimorfos emigran a través de las paredes endoteliales insinuándose en las uniones que quedan entre células endoteliales vecinas. Una vez alcanzada la substancia intercelular, que ahora está hinchada con plasma, se mueven hacia la substancia o agentes lesivos. Este desplazamiento se cree que depende de atracción química denominada quimiotaxia (fig. 12-8). Por ejemplo, si hay bacterias los polimorfos las fagocitan. Dentro del citoplasma de los polimorfos las bacterias pueden seguir multiplicándose y destruyendo polimorfos, o los lisosomas del polimorfo pueden combinarse tan eficazmente con todos los fagosomas que contienen bacterias que las enzimas hidrolíticas destruyan todas las bacterias. Pero la drástica liberación de enzimas hidrolíticas mata al polimorfo igual que mata a las células que han sido incluidas. La acumulación local de polimorfos muertos es el origen de la mayor parte del material llamado *pus* que se observa en heridas infectadas.

El proceso inflamatorio representa la reacción de los componentes del tejido conectivo a las lesiones. En general, la reacción es útil para dominar las infecciones. El aumento de permeabilidad del endotelio hace que los anticuerpos, si existen en el plasma, tengan fácil acceso al agente lesivo. Las actividades de los polimorfos en la fagocitosis representan un método no específico de combatir las bacterias que provocan lesiones agudas. El hecho de que las personas que sufren un trastorno denominado agranulocitosis, o sea que no pueden producir leucocitos granulosos, tengan gran dificultad para combatir infecciones agudas, demuestra hasta qué punto es eficaz el papel de los polimorfos para limitar la discusión y gravedad de las infecciones bacterianas agudas.

En infecciones subagudas y crónicas (la tuberculosis puede ser un ejemplo de estas últimas) el papel principal en la fagocitosis lo desempeñan los monocitos y macrófagos, no los polimorfos.

Una infección grave en cualquier parte del cuerpo tiene por consecuencia un mensaje químico que alcanza la médula ósea; la recepción del mismo tiene por consecuencia que ésta libere más neutrófilos hacia la sangre; en consecuencia, en las infecciones graves suele haber leucocitosis generalizada, y un recuento diferencial demostrará que depende de aumento considerable del número de neutrófilos de la sangre. Por lo tanto, el recuento de leucocitos y la fórmula diferencial pueden emplearse para descubrir la presencia de infección en el cuerpo. El estudio de un frotis sanguíneo de personas que sufren infecciones graves también brinda otro tipo de información. Si la infección continúa evolucionando, la médula ósea manda a la sangre un número creciente de células inmaduras, neutrófilos de tipo en banda, incluso juveniles, como se ve en la figura 12-6. Tabulando los neutrófilos observados en una preparación suelen incluirse los tipos en banda juveniles en el lado izquierdo de la hoja de papel y los que son maduros (que tienen dos a cinco lóbulos) en el lado derecho del papel. En consecuencia, si en un paciente el examen de frotis sanguíneos obtenidos regularmente, demuestra que el porcentaje de células no maduras está aumentado, se dice que se produce desviación hacia la izquierda.

Si en frotis obtenidos periódicamente se puede comprobar que el porcentaje de fórmulas no maduras disminuye, se dice que hay desviación hacia la derecha. En términos generales, una desviación hacia la izquierda indica que la infección progresa; una desviación hacia la derecha señala que cede.

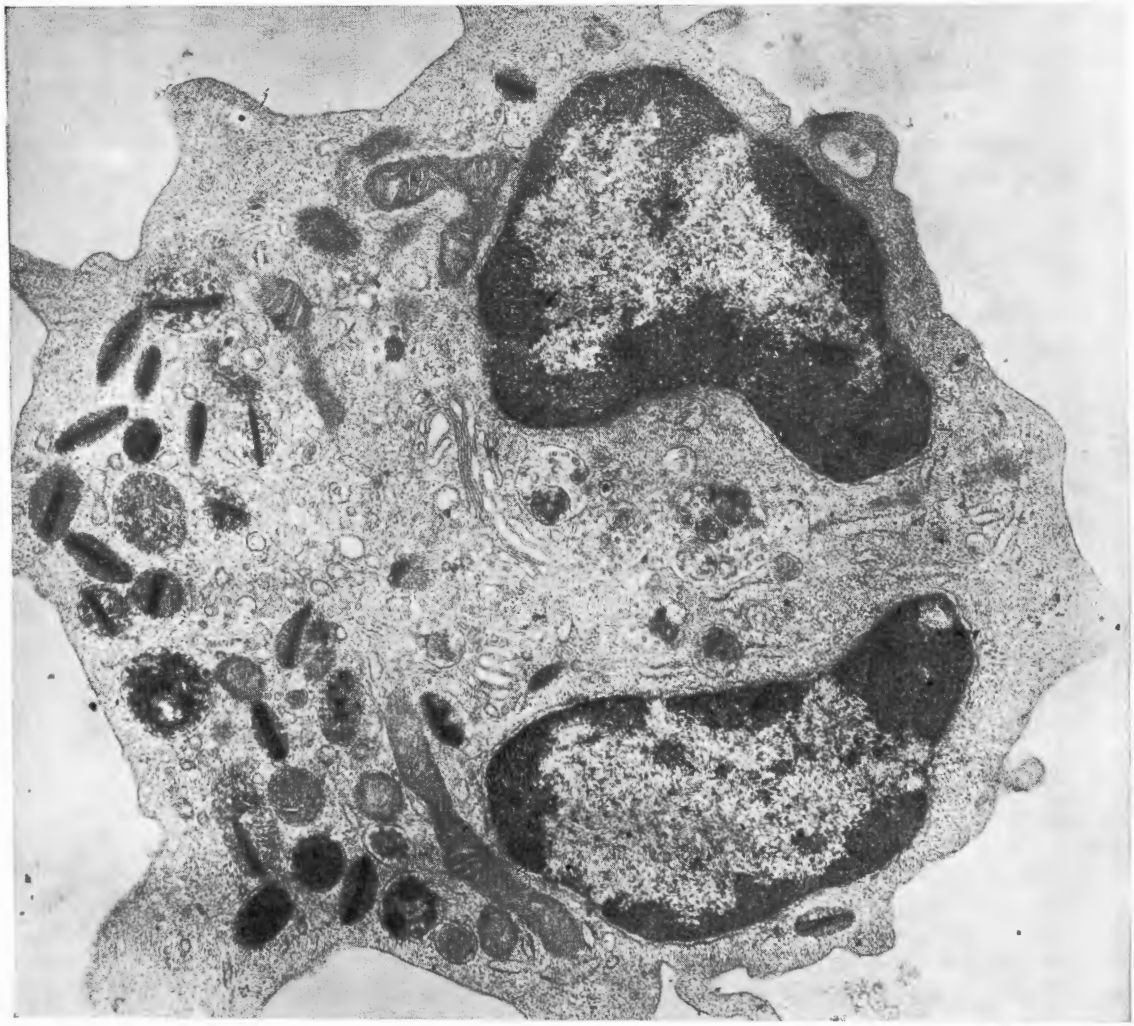

FIG. 12-9. Micrografía electrónica (× 18 500) de un eosinófilo de ratón. Obsérvese el núcleo bilobulado. Ligeramente a la izquierda del centro pueden verse vesículas de superficie rugosa del aparato de Golgi, aplanadas, así como algunas vesículas libres redondas llenas de material de secreción pálido. Las granulaciones específicas en el citoplasma varían de tamaño; muchas muestran los discos obscuros que caracterizan las granulaciones específicas de los eosinófilos. Sólo se ven algunas mitocondrias. (Preparación de A. F. Howtson.)

Por otra parte, en condiciones normales, los polimorfos deben tener una supervivencia dentro del sistema circulatorio de unos cinco días aproximadamente.

EOSINOFILOS

Número. Constituyen del 1 al 3 por 100 de los leucocitos que se observan en un frotis de sangre normal.

En cifras absolutas, se considera normal de 150 a 450 por mm^3 de sangre.

Aspecto. Tienen de 10 a 15 micras de diámetro; tienden, pues, a ser ligeramente mayores que los neutrófilos.

Los núcleos de los eosinófilos suelen tener solamente dos lóbulos (fig. 12-4), que pueden estar libres o unidos con una hebra de material nuclear. Las masas gruesas de cromatina no están tan condensadas en los núcleos de los eosinófilos como en los neutrófilos; por lo tanto, los

núcleos de eosinófilos no se tiñen tan intensamente (fig. 12-4).

El citoplasma de los eosinófilos está lleno, en forma característica, de gránulos refringentes voluminosos, que en frotis bien teñidos tienen color rojo o anaranjado (fig. 12-4). En frotis mal teñidos el color puede variar hacia el rosado o el azul turbio. Incluso en preparados mal teñidos, pueden distinguirse fácilmente los gránulos de los neutrófilos, que son más numerosos —la célula parece estar rellena de ellos— y netamente más voluminosos y refringentes (figura 12-4).

Estructura fina. El microscopio electrónico no revela nada especial en los núcleos. El citoplasma contiene granulaciones específicas rodeadas de membrana, además de los organitos usuales.

Los gránulos específicos de los eosinófilos, observados con microscopio electrónico, tienen aspecto notable; son densos, y de 0.5 a 1 micra de diámetro (fig. 12-9). En los eosinófilos no maduros están formados de material homogéneo muy denso. En los maduros algunos de los gránulos contienen cuerpos todavía más densos en sus partes centrales (fig. 12-9). Estos cuerpos, observados en un corte, pueden tener estructura cristalina y forma aproximada de rectángulos o cuadrados. La forma de estos cuerpos difiere según las especies. A veces ocupan más, otras menos, de la mitad del gránulo que los contiene.

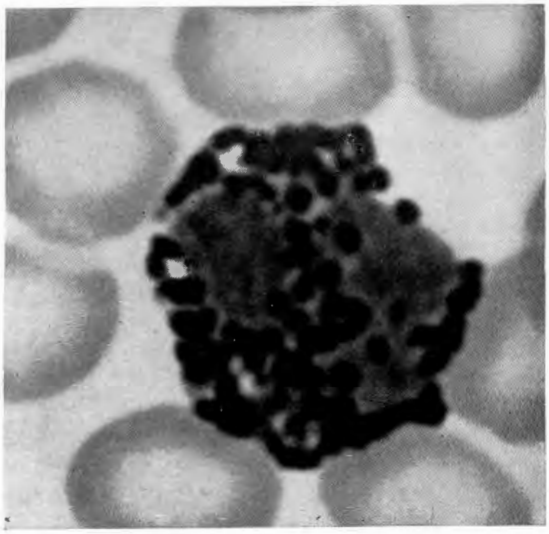

FIG. 12-10. Microfotografía de un basófilo de sangre humana. Las granulaciones prominentes son más obscuras que el núcleo, y tienden a ocultarlo. (Preparación de C. P. Leblond e Y. Clermont.)

Con el microscopio electrónico, se ven en los eosinófilos regiones de Golgi bien desarrolladas (véase el centro de la fig. 12-9).

Funciones de los eosinófilos. Los fenómenos anafilácticos, de alergia e hipersensibilidad, se han descrito en relación con las células cebadas. Parece que los eosinófilos están comprometidos en alguna forma en los fenómenos anafilácticos, porque son más abundantes en los tejidos, asiento de reacciones alérgicas, y también en la sangre, de personas que sufren alergias. La hidrocortisona, que disminuye las reacciones alérgicas, hace desaparecer de la sangre los eosinófilos. En realidad, el número de eosinófilos en la sangre varía en cada periodo de 24 horas, probablemente porque la secreción de hidrocortisona de la glándula suprarrenal varía en el mismo tiempo. En algunas especies se ha demostrado que los eosinófilos contienen histamina, y se ha pensado que pueden liberar histamina, o tal vez absorber la que han liberado las células cebadas. En individuos infestados con ciertos parásitos aumenta el número de eosinófilos en la sangre.

En años recientes se ha aclarado algo el motivo de la aparición de eosinófilos a nivel de la reacción alérgica, porque se ha comprobado experimentalmente que los eosinófilos son atraídos hacia lugares donde antígeno y anticuerpo reaccionan juntos, y que una función de los eosinófilos es fagocitar complejos de antígeno-anticuerpo.

BASOFILOS

Los basófilos sólo constituyen el 0.5 por 100, aproximadamente, de los leucocitos de la sangre; por lo tanto, para hallar una buena muestra, quizá sea necesario examinar varios centenares de leucocitos, incluso varios frotis. Los basófilos suelen tener de 10 a 12 micras de diámetro; sus dimensiones son aproximadamente las mismas que las de los neutrófilos (fig. 12-4). La mitad aproximadamente de la célula está formada por el núcleo, que puede estar segmentado y casi siempre tiene forma muy irregular. Se tiñe mucho menos intensamente que el núcleo del neutrófilo o del eosinófilo, y en los frotis teñidos con colorantes para sangre el núcleo está enmascarado por los grandes gránulos teñidos de azul obscuro que hay en el citoplasma y se observan recubriendo el núcleo más pálido (fig. 12-10). Los gránulos de los basófilos tienen aspecto

similar al de las células cebadas, y como ellos, son metacromáticos. El microscopio electrónico ha demostrado que los gránulos están incluidos y rodeados por membrana. Sin embargo, no se cree que las células cebadas y los basófilos de la sangre guarden tan estrecha relación entre sí como podría sugerir el aspecto de sus gránulos. La función de los basófilos no se ha comprobado en forma clara. Parece que los basófilos contienen la mitad, aproximadamente, de la histamina que hay en la sangre. Además, tanto los basófilos, como los eosinófilos, tienden a abandonar el torrente circulatorio por influencia de algunas hormonas de la glándula suprarrenal, y que en diversos aspectos parecen intervenir en problemas de alergia y situaciones de alarma como lo hacen los eosinófilos.

LEUCOCITOS NO GRANULOSOS. LINFOCITOS

Hasta la última década no se conocía bien la función de los linfocitos. De hecho, era difícil imaginar por su morfología, tal como se ve en el microscopio de luz o en el microscopio electrónico, que tuvieran ninguna función, ya que su citoplasma se veía muy escaso y pobre en organitos. En consecuencia, la opinión general era que constituían *productos terminales* sin función, con tendencia a salir de la sangre y reunirse, por algún motivo desconocido, en tejidos conectivos asiento de inflamación crónica. Durante la última década la situación ha cambiado espectacularmente, porque resultó posible seguir la evolución de los linfocitos por radioautografía y estudiarlos en cultivos celulares con el perfeccionamiento de técnica desarrollada durante este tiempo, y al estudiarlos aprovechar los adelantos efectuados en otros campos, según vamos a ver. En consecuencia, se supo que el linfocito es la clave en el grupo de células que intervienen constituyendo la base celular de las reacciones inmunológicas. Tiene particular interés un hecho: las actividades de los linfocitos constituyen quizá la dificultad más importante que debe vencerse para lograr cultivos de tejidos y trasplantes de órganos de una a otra persona.

Aunque ahora sabemos mucho más sobre linfocitos que hace 10 años, quedan todavía varios problemas complejos por resolver. Estos problemas son tan importantes que deben describirse junto con lo que ya está comprobado. Aquí nos ocuparemos de los linfocitos como uno de los leucocitos de la sangre, y también describiremos algunas de las funciones que efectúan cuando salen de los capilares sanguíneos y penetran en el tejido conectivo laxo. Pero muchos aspectos de los linfocitos no pueden estudiarse hasta el capítulo 15, que se ocupa del tejido linfático. Por lo tanto, la historia del linfocito será algo discontinua; el estudiante tendrá que reunir la información que obtiene en este capítulo con la del capítulo 15.

LINFOCITOS DE LA SANGRE

Número. Después de los neutrófilos, los linfocitos son los que se ven más comúnmente en un frotis de sangre humana normal. En números absolutos, hay 2 000, más o menos 1 000 por mm^3 de sangre. En números relativos, alrededor de 20 a 30 por 100 de los leucocitos que se ven en un frotis normal son linfocitos.

El porcentaje de linfocitos en la sangre de muchos animales de experimentación difiere notablemente del que hay en el hombre; los que se inician en el trabajo de experimentación pueden obtener informes precisos sobre el promedio normal de leucocitos en las diferentes especies en la obra de Albritton, *Standard Values in Blood.*

Aspecto en frotis con microscopio de luz. El linfocito común se denomina linfocito pequeño; es el menor de las cinco variedades de leucocitos (fig. 12-4, *linfocito pequeño).* Ello depende de dos factores: primero, sus núcleos están condensados; segundo, tienen muy poco citoplasma. Incluso en los frotis sanguíneos, en que el citoplasma está extendido y constituye la mayor parte de ellos, sólo forma un anillo estrecho de substancia que se tiñe de azul pálido con los colorantes para sangre (fig. 12-4, *linfocito pequeño).* En cortes, donde se conserva la forma globular normal del linfocito, el anillo de citoplasma es tan minúsculo, y se tiñe tan pobremente, que con dificultad puede verse. El núcleo, redondeado u ovoide, suele presentar una pequeña oquedad en uno de sus lados.

No se ven nucléolos en los núcleos de los linfocitos examinados en frotis teñidos con colorantes para sangre. Tampoco se ven con facilidad en los núcleos de los linfocitos en un corte corriente, porque están enmascarados por la cromatina densamente apretada. Si se preparan cortes *delgados* de linfocitos, de forma que pasen por los núcleos, en cada uno de ellos pueden demostrarse nucléolos.

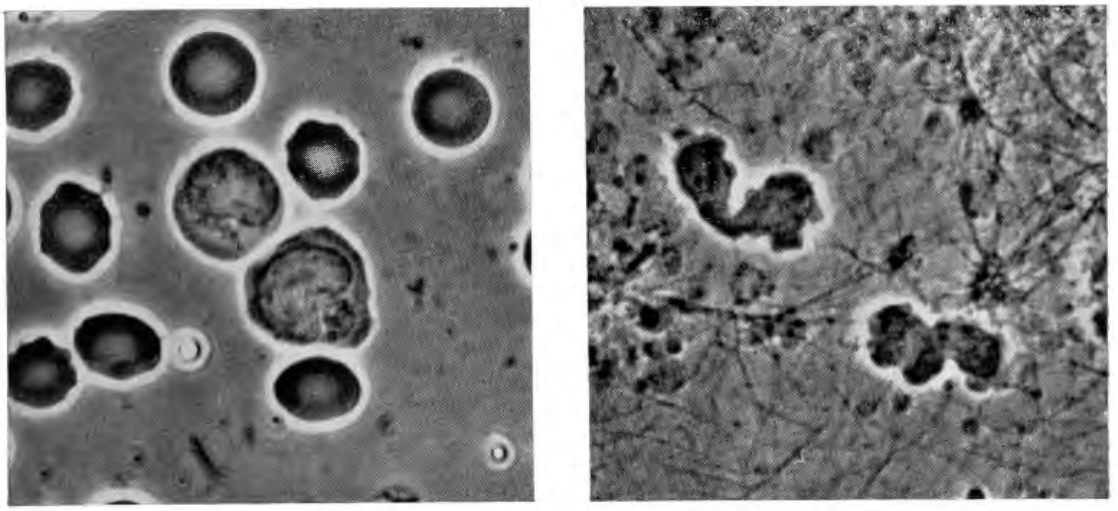

FIG. 12-11. Microfotografías de fase, en inmersión en aceite, de linfocitos vivos en cultivos de células. Los dos de la izquierda se hallan en reposo, los dos de la derecha están moviéndose. (Preparación de D. M. Whitelaw.)

El citoplasma de casi el 10 por 100 de los linfocitos contiene granulaciones moradas rojizas llamadas gránulos azurófilos; no se conoce su significado.

Linfocitos vivos. Los linfocitos vivos pueden estudiarse bien con el microscopio de fase (figura 12-11), y las películas tomadas de los mismos con este instrumento resultan muy interesantes. Son muy activos y se mueven, al parecer, con gran velocidad (debe recordarse que su velocidad sufre tanto aumento como sus dimensiones). Se acercan a otros tipos de células, se insinúan entre ellas, incluso entran en las mismas y atraviesan su citoplasma. Según ya hemos visto, los polimorfos pueden abrirse paso entre células endoteliales vecinas para penetrar hasta el exterior de un capilar sanguíneo. Los linfocitos pueden emigrar directamente a través del citoplasma de células endoteliales para salir de un capilar.

Un linfocito que se desplaza tiene un extremo que es cabeza y otro que es cola; la cabeza está formada por su núcleo cubierto de un poco de citoplasma; la cola es de citoplasma extendido. En vida un linfocito que se desplaza tiene forma aproximadamente de raqueta de tenis.

Estructura fina. Los linfocitos en cortes delgados observados con microscopio electrónico (fig. 12-11) sólo tienen unas pocas mitocondrias, quizá no más de 25, lo cual sugiere que su metabolismo es bajo. Su citoplasma sólo tiene esparcidos ribosomas libres o unidos a membranas. Es evidente en ellos el aparato de Golgi (fig. 12-12).

Interpretación de su morfología. El estudio de los linfocitos con microscopio de luz o con microscopio electrónico sugiere que están mal provistos para una función determinada. En primer lugar, la cromatina del núcleo está tan condensada que sugiere que está proporcionando muy poca información para dirigir actividades del citoplasma por vía de RNA mensajero. En segundo lugar, los pocos ribosomas libres o fijos del citoplasma sugieren que se produce muy poca síntesis proteínica en el citoplasma de los linfocitos. En tercer lugar, las pocas mitocondrias que poseen los linfocitos sugieren que estas células tienen muy poca actividad metabólica. En consecuencia, los datos proporcionados por el estudio de la morfología del linfocito utilizando el microscopio de luz o el electrónico sugieren fuertemente que los linfocitos, tal como se hallan en la sangre, no tienen función activa. Sin embargo, el estudio de su morfología no excluye que puedan tener grandes potencialidades. Según veremos, la cabeza del espermatozoo (fig. 30-7) compuesta también casi totalmente de cromatina condensada, tiene la enorme potencialidad de una célula germinativa, potencialidad que es explotada cuando se fertiliza un óvulo. En consecuencia, la morfología de un linfocito de la sangre, aunque indica inactividad en su estado

actual, no excluye que puede ser un tipo de célula madre mesenquimatosa con grandes potencialidades, según señalara hace años Maximow, el distinguido histólogo nacido en Rusia. Por lo tanto, lo primero que hay que tener presente, en cuanto a linfocitos, es recordar que tienen importancia no por lo que son sino por lo que pueden llegar a ser.

Linfocitos de dos tamaños. Aunque la mayor parte de linfocitos son pequeños, algunos son mayores, con núcleos más voluminosos y un poco más de citoplasma que los usuales (figura 12-4, *ángulo superior izquierdo).* Sin embargo, para decidir que unos linfocitos son mayores que otros, es necesario tener mucho cuidado de no engañarse con el hecho de que el tamaño de las células que se ven en los frotis depende, en gran parte, de cuán delgado se extienden, y ello varía según las partes de un frotis. Sin embargo, es posible encontrar en

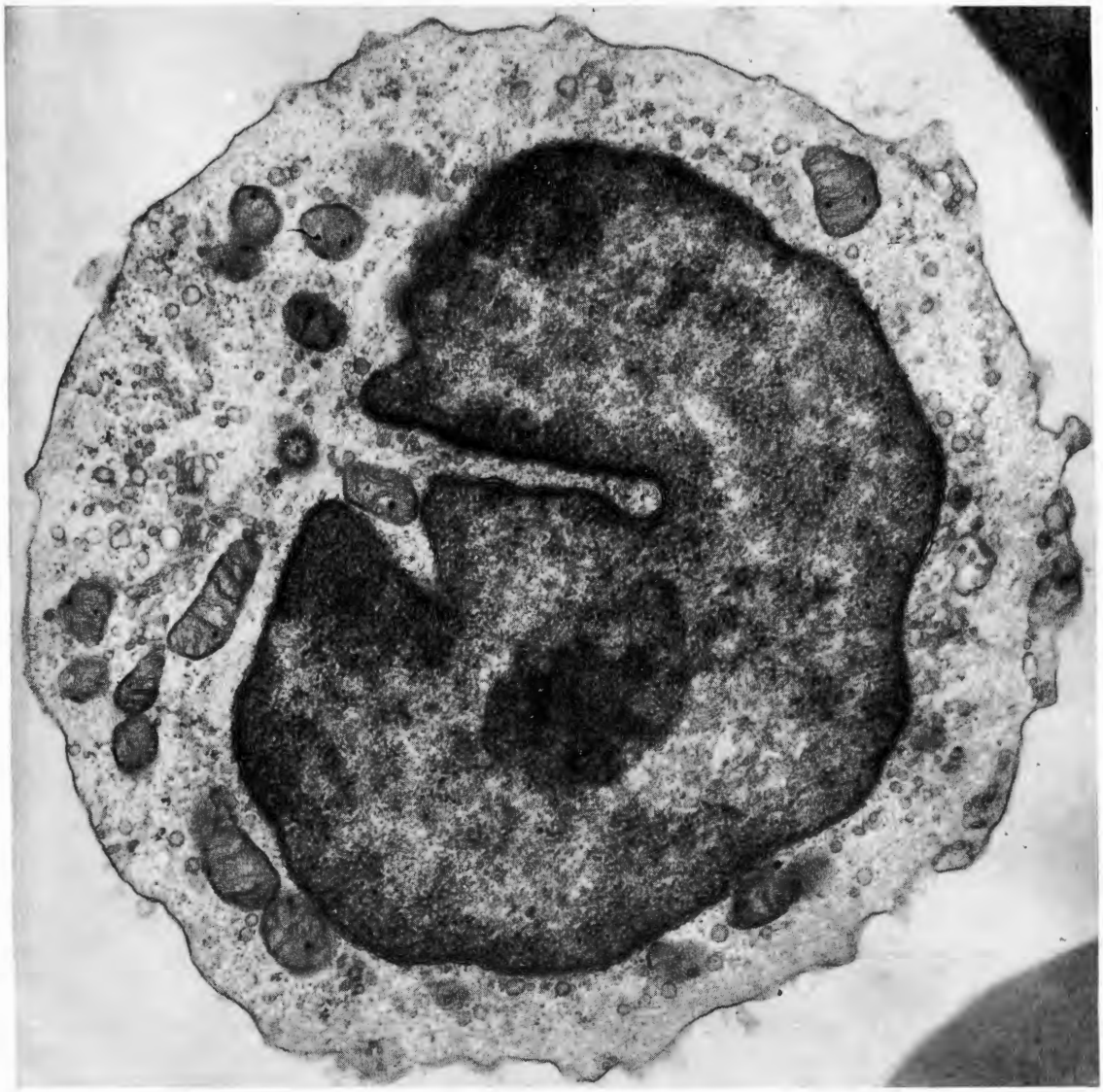

FIG. 12-12. Micrografía electrónica (aproximadamente × 30 000) de un corte de un linfocito pequeño de linfa del conducto torácico. Obsérvese la profunda muesca del núcleo, abajo de la cual puede verse el nucléolo. Cerca del extremo abierto de la muesca está un centríolo cortado transversalmente; a su izquierda se ven los componentes del aparato de Golgi. Hay una docena de mitocondrias. Obsérvese que los ribosomas libres están dispersos por el citoplasma. (Preparación de Dorothea Zucker-Franklin.)

un frotis dos linfocitos muy juntos siendo uno del tamaño usual y el otro claramente mayor; si están muy cerca, cabe suponer que se han extendido en igual forma. No obstante, la forma más segura de sacar conclusiones sobre el diferente tamaño de los linfocitos es estudiarlos en cortes, donde no están esparcidos. Al hacerlo así, se encontrará que los núcleos de la mayor parte de los linfocitos tienen alrededor de 5 micras de diámetro, en tanto que casi el 8 por 100 del total tienen núcleos de más o menos 7 micras de diámetro. Si estos dos tipos se vieran juntos en un frotis, el menor tendría un diámetro total de unas 7 a 8 micras, y el mayor alrededor de 12. El volumen de los linfocitos mayores es aproximadamente triple del volumen de los menores.

Terminología. El hecho de que alrededor del 8 por 100 de los linfocitos en la sangre sea de mayor tamaño que el otro 92 por 100, hace necesario que tengan un nombre especial para distinguirlos. La forma en que se ha hecho, y todavía se hace, es denominando a los usuales de la sangre *pequeños* linfocitos y a los otros *grandes* linfocitos. La dificultad estriba en que el término linfocito *grande* se utiliza por diversos autores para indicar células todavía mayores, que se observan en el tejido linfático y que no penetran normalmente en la sangre. Para evitar confusión, quienes describen células voluminosas de tejido linfático como linfocitos grandes suelen denominar a los linfocitos mayores de la sangre linfocitos de dimensiones medianas. Por lo tanto, los linfocitos mayores de la sangre reciben a veces el nombre de *linfocitos grandes* y a veces *linfocitos de mediana dimensión.* Otro nombre para ellos es el de prolinfocitos. Aquí los llamaremos *linfocitos grandes.*

CIRCULACIÓN DE LA LINFA —LINFA DEL CONDUCTO TORÁCICO

Ya hemos señalado que la sangre contiene cinco tipos diferentes de leucocitos. Digamos ahora que los linfocitos se llamaron linfocitos porque se descubren en la linfa. Para comprender cómo penetran en la linfa, y cómo pasan de la linfa a la sangre, hemos de describir algo de circulación de la linfa.

Según ya explicamos, gran parte de este líquido, obligado a salir a través de las paredes de los extremos arteriales de los capilares es aspirado otra vez hacia los capilares sanguíneos, a través de las paredes de sus extremos venosos, por fenómenos osmóticos (fig. 10-11). Sin embargo, parte del líquido tisular, y de las proteínas de la sangre, regresan al sistema circulatorio sanguíneo, a medida que escapan de los capilares sanguíneos hacia los espacios tisulares, por un camino más tortuoso; se filtran a través de las paredes de los capilares linfáticos, que se encuentran en íntima relación con los capilares sanguíneos en muchas partes del cuerpo (fig. 10-11). *Tan pronto como el líquido tisular penetra en los capilares linfáticos se denomina linfa.* La linfa normal, por lo tanto, tal como está formada, consiste básicamente en líquido tisular y algo de proteína. Además, algunos linfocitos del tejido conectivo laxo emigran a través de las paredes de los capilares linfáticos en aquellos lugares donde los capilares linfáticos empiezan en el tejido conectivo laxo que contiene muchos linfocitos. A medida que los capilares linfáticos pasan hacia adentro, se unen para formar grandes vasos llamados *linfáticos,* muy semejantes a pequeñas venas, excepto que contienen linfa en lugar de sangre. Tarde o temprano, a lo largo de su camino, los linfáticos llegan a pequeños órganos llamados *ganglios linfáticos.* Como puede verse en la figura 15-2, que debemos mencionar aquí brevemente, los linfáticos entran por la superficie convexa de los ganglios que tienen forma de riñón como linfáticos *aferentes;* la linfa que contienen se cuela a través de los pasadizos de un tejido reticular que llena los ganglios linfáticos y contiene muchas células fagocitarias de tipo macrófago (reticuloendotelial) y pequeños nódulos en los que se forman linfocitos a partir de células precursoras. La linfa, a medida que se cuela por este tejido (que también contiene muchos capilares sanguíneos), se lleva consigo muchos linfocitos, de forma que, cuando sale del ganglio linfático, por los linfáticos *eferentes,* a nivel de la superficie cóncava del ganglio (fig. 15-2), contiene muchos linfocitos en suspensión. Los linfáticos eferentes de un ganglio pueden unirse con los de otros ganglios lejanos a lo largo del torrente linfático. Finalmente, la linfa de la parte inferior del cuerpo, incluyendo el intestino, se vacía en un conducto linfático principal llamado *conducto torácico.* Este conducto, y otro gran conducto linfático que drena la linfa del resto del cuerpo (principalmente de la parte superior derecha) terminan en grandes venas cerca del corazón; así, por medio de estos dos grandes conductos linfáticos, toda la linfa que se forma en el cuerpo regresa nuevamente al

sistema circulatorio sanguíneo. La *linfa que regresa* al torrente sanguíneo difiere de la que se forma en los capilares por cuanto contiene muchos linfocitos.

El conducto torácico, en un animal de experimentación, es bastante grande para permitir que se inserte una sonda en él, y en esta forma puede recogerse la linfa que fluye y estudiarla.

DESARROLLO DE CONOCIMIENTOS SOBRE DURACION DE LA VIDA DE LOS LINFOCITOS

Obteniendo linfa del conducto torácico se pueden obtener cantidades muy considerables de linfocitos para estudiarlos. Teniendo en cuenta estos datos, podemos describir algunos experimentos hechos en animales acerca del conducto torácico y las células que contiene. Yoffey y colaboradores, contando los linfocitos llevados por el conducto torácico hacia el sistema circulatorio sanguíneo en determinados periodos de tiempo, encontraron que por este conducto se añadían al torrente sanguíneo diariamente cantidades enormes de linfocitos, tantos que sería imposible que permanecieran en el torrente sanguíneo por más de parte de un día sin causar un rápido aumento del número de linfocitos de la sangre. Los hechos observados sólo podían interpretarse significando que, en promedio, los linfocitos que se vacían hacia la sangre permanecen en ella menos de un día antes de dejarla.

Los hechos descritos hasta aquí al principio se interpretaron según dos conceptos: en primer lugar, que los linfocitos añadidos al torrente vascular por vía del conducto torácico cada día eran linfocitos nuevos que se habían formado en los ganglios linfáticos que habían atravesado la linfa; en segundo lugar, los linfocitos tenían una vida breve en el torrente vascular, que terminaba con el mismo ritmo con el cual habían entrado en él. Como pudo comprobarse que los linfocitos son móviles (figura 12-11), y tienen gran capacidad de emigrar atravesando capilares y gránulos hacia los tejidos vecinos, incluso penetrar en el revestimiento epitelial del intestino para caer en su luz, está justificado pensar que los linfocitos podían perderse de la sangre, o morir en ella tan rápidamente como se admitía que ingresaban los nuevos.

Gowans, quien ha efectuado tantos experimentos interesantes sobre linfocitos, fue el primero en observar que no era cierto que los linfocitos añadidos al torrente vascular fueran todos linfocitos de reciente producción. Sus experimentos demostraron que los linfocitos circulaban de la linfa a la sangre, y de la sangre nuevamente hacia la linfa. Comprobó que si la linfa se drenaba continuamente alejándola del conducto torácico, el número de linfocitos en él iba disminuyendo cada vez más. Esto demostraba que no todos los linfocitos del conducto torácico eran linfocitos de nueva formación, pues en tal caso un número en el conducto torácico habría permanecido constante incluso drenando y separando la linfa. Además, comprobó que el número de linfocitos en la linfa que subía por el conducto torácico se normalizaba cuando inyectaba los linfocitos reunidos del conducto nuevamente en el torrente vascular. Además, utilizó un trazador radiactivo para marcar linfocitos formados en un animal, e inyectó linfocitos marcados en el torrente vascular de otro animal idéntico; comprobó que las células marcadas aparecían en el conducto torácico del animal en cuya sangre había sido inyectado. Estos experimentos demostraron que los linfocitos volvían a recircular una y otra vez entre la sangre y la linfa. En el capítulo 15 describiremos la vía que siguen desde la sangre nuevamente hacia la linfa en los ganglios linfáticos.

El otro problema —la duración de la vida de los linfocitos— también se investigó por métodos modernos. Primeramente, Hamilton comprobó que si se marcaban por breve tiempo con adenina radiactiva los linfocitos formados en personas que padecían leucemia linfática crónica, podían encontrarse en la circulación las células marcadas hasta 300 días después. Esto parecería demostrar que cuando menos algunos linfocitos viven hasta 300 días. Sin embargo, estos experimentos no probaron que las células marcadas que se veían a los 300 días fueran necesariamente las mismas que se marcaron cuando se administró la adenina; era posible que las marcadas en esa época hubieran muerto y que el marcador fuera captado por las nuevas células en formación. Para descartar la posibilidad de que lo que persistía en el animal no fueran las células sino el marcador, Little, Brecher, Bradley y Rose, hicieron un experimento en el que administraban durante 90 días continuos timidina marcada, de forma que todos los linfocitos que se formaban durante esos días estuvieran marcados. Encontraron que al finalizar los 90 días todavía había algunos

linfocitos circulantes no marcados, y que, por lo tanto, debían haberse formado antes de comenzar el experimento, más de 90 días antes. Como resultado de todos estos experimentos, estaba claro que, cuando menos algunos linfocitos, tienen un periodo de vida largo y que mucho de su tiempo (que es variable) lo pasan circulando una y otra vez entre el torrente linfático y el sanguíneo.

DESARROLLO DE CONOCIMIENTOS SOBRE RELACION ENTRE LINFOCITOS Y REACCIONES INMUNOLOGICAS

La revolución de nuestros conocimientos sobre linfocitos no terminó al demostrarse que no tenían necesariamente una vida muy corta. Otra idea que se admitía en general, según la cual eran productos terminales que no tenían función neta establecida, demostró también ser equivocado. Durante un periodo relativamente breve de tiempo se descubrió que los linfocitos normales eran las células del cuerpo con capacidad de reconocer los antígenos y ser afectados por ellos. Por lo tanto, son los desencadenantes que ponen en marcha las reacciones inmunológicas. El papel exacto desarrollado por los linfocitos en la reacción que desencadenan es problema que está en pleno estudio; por el momento, hemos de posponer la discusión de este problema hasta haber descrito algunos datos demostrando que desencadenan la reacción inmunológica.

Qué significa describir los linfocitos como células inmunológicamente competentes. Un linfocito que entra en contacto con un antígeno, y cuyo desarrollo, función y características específicas subsiguientes (incluyendo las que imparte a sus descendientes) dependen de que haya entrado en contacto con su antígeno, constituye un ejemplo de inducción. Como se ha visto en estudios embriológicos, si un medio ambiental ha de afectar la diferenciación de una célula o un tejido, esta célula tiene que haber alcanzado un estado en el cual sea *competente* para responder a la estimulación inductiva. Para ser competente (en relación con una influencia determinada) una célula ha de ser de un tipo determinado, y ha de haber alcanzado cierta etapa del desarrollo. Como los linfocitos pueden alcanzar una etapa de desarrollo en la cual resultan competentes para reconocer los antígenos y ser aceptados por ellos, se dice de tales linfocitos que son *células inmunológicamente competentes.* Por desgracia, el término *competente* a veces no se utiliza en su sentido embriológico, sino con otro. Algunos autores admiten que la palabra *competente* utilizada en relación con células tiene la misma significación que si se emplea para describir, pongamos por ejemplo, un director de empresa. Un director competente es uno que funciona bien. Un linfocito competente es uno que, siendo sensible a un antígeno, tiene su desarrollo subsiguiente afectado por haber entrado en contacto con dicho antígeno.

CÓMO SE COMPROBÓ QUE LOS LINFOCITOS SON CÉLULAS INMUNOLÓGICAMENTE COMPETENTES

Una demostración temprana, y muy convincente, de que los pequeños linfocitos son células inmunológicamente competentes dependió de comprobar que producían trastornos conocidos como síndrome de desmedro *(runting)* y enfermedad por desnutrición, que vamos a describir ahora. Para explicar este, y otros muchos experimentos que se están efectuando con el fin de aprender más y mejor las funciones de los linfocitos, hemos de empezar por describir lo que son cepas endogámicas y su empleo como animales de laboratorio.

Cepas endogámicas. Es posible reproducir cepas de ratones, ratas y otros animales de experimentación apareando hermanos con hermanas a través de tantas generaciones que en la práctica todos los miembros de la cepa sin mezcla (endogámica) llegan a tener exactamente los mismos genes. En esta forma, los miembros de una cepa endogámica parecen gemelos idénticos.

Como todos sus genes son iguales, y como éstos controlan las proteínas que se forman en sus cuerpos, todas sus proteínas son iguales. Por eso, cuando se trasplanta un tejido, piel, por ejemplo, de un animal a otro en cualquier cepa endogámica, la piel trasplantada no tiene antígenos extraños para el animal al que se injerta la piel, "prende" rápidamente y pasa a formar parte del huésped.

Cruzamiento de cepas endogámicas. Si ahora cruzamos un animal macho de una cepa endogámica con una hembra de la misma especie pero de diferente cepa endogámica, sus descendientes híbridos F1, tendrán la mitad de sus genes derivados de la madre y la mitad del padre. Pero como todas las células de su orga-

FIG. 12-13. Fotografía de dos ratones de 13 días de edad, de la misma camada, resultantes de cruzar un macho de una cepa endogámica con una hembra de otra cepa endogámica. El ratón de la izquierda (el desmedrado) recibió una inyección intraperitoneal, durante las primeras 24 horas de vida, de 10^7 células esplénicas de un adulto de una de las cepas progenitoras. (Según experimentos de R. Escoffery y el autor.)

nismo contienen *un juego completo de cromosomas* de la madre y otro del padre, las células del organismo de los híbridos F1 tendrán *todos* los genes que dirigieron la formación de proteínas en las madres y en los padres. Por lo tanto, los tejidos de la madre o del padre no contendrán ningunas proteínas para las cuales los híbridos F1 no son inmunológicamente tolerantes. (La afirmación anterior sólo es válida para animales endogámicos y no para individuos tomados al azar, como ocurre con el hombre.)

Producción y síndrome de desmedro y enfermedad consuntiva. En tanto que un híbrido F1 de dos cepas endogámicas que recibe un trasplante de padre o madre no reconocerá antígenos extraños en el trasplante, y permitirá que vivan las células del mismo, éstas encontrarán antígenos extraños en el huésped al que se transfirieron. Esto es así porque el huésped (el híbrido F1) tiene genes de *ambos,* padre y madre; si el trasplante es del padre, las células injertadas encontrarán que los genes de la madre del híbrido, y las proteínas cuya formación controlan, son extrañas. Esto puede causar problemas al híbrido, porque si el trasplante contiene cualquier célula inmunológicamente capaz se incitará el desarrollo de estas células en el trasplante, y después reaccionarán contra el huésped al que han sido trasplantadas. Este hecho se ilustra notablemente si se inyecta tejido linfático de la madre o del padre a un híbrido F1 cuando todavía es joven. El híbrido F1 acepta las células inyectadas y no reacciona contra ellas, de manera que siguen desarrollándose y diferenciándose; como resultado, comienzan a reaccionar inmunológicamente contra algunas de las proteínas de su nuevo huésped (las dependientes de los genes del compañero del donador) dando por resultado que la multiplicación celular y el funcionamiento se afectan tanto en el animal inyectado que no crece adecuadamente y sufre *desmedro (runt* en inglés) (fig. 12-13). Si se hace el mismo experimento con híbridos F1 más viejos, la reacción producida por el trasplante, cuando menos en ratas, causa lo que se llama "enfermedad consuntiva", muchas veces mortal. El fenómeno se llama reacción de injerto contra huésped.

Los linfocitos como células inmunológicamente activas. Por supuesto, fue un problema conocer cuáles células del tejido linfático, de las que se inyectan en híbridos F1 en experimentos como éste eran las que se desarrollaban en sus huéspedes hacia células con función inmunológica. Para ver si los linfocitos eran células de este tipo, Gowans usando ratas endogámicas, recogió linfocitos del conducto torácico de padres o madres de híbridos según hemos descrito y las inyectó a los híbridos, comprobando que se producía una enfermedad consuntiva. Además, los trabajos de Gowans demostraron que los responsables de esta enfermedad en los híbridos eran los *linfocitos pequeños* de la linfa torácica, y los experimentos con marcadores, revelaron que los linfocitos pequeños que se inyectaban en los híbridos "adquirían residencia" en los bazos de los híbridos. Demostró que los pequeños linfocitos en huéspedes extraños podían diferenciarse en células mucho mayores, que en el microscopio de luz que revelaban abundante citoplasma basófilo que se tiñe con pironina. Tales células reciben el nombre de células pironinófilas y se desarrollan en un plazo tan breve como 24 horas. También se ha comprobado que se dividen.

Para describir otra línea importante de investigación debe explicarse que si un animal de experimentación recibe suficiente radiación

X, desaparecen sus linfocitos y es incapaz de producir anticuerpo humoral para nuevos antígenos. Gowans y McGregor demostraron que si un animal de este tipo recibe linfocitos pequeños por vía intravenosa se vuelve capaz de reaccionar a los eritrocitos de carnero (que serían antígenos en el animal), y produce anticuerpo humoral que reacciona específicamente con los eritrocitos. El tipo de células que se desarrollaron en estos animales a partir de los linfocitos pequeños inyectados se descubrió utilizando linfocitos marcados, y se comprobó que era el mismo que se desarrolla en la enfermedad por desmedro; a saber, los linfocitos inyectados se transformaban en grandes células pironinófilas que, examinadas con microscopio electrónico, revelaban citoplasma relativamente abundante con rico contenido de ribosomas libres (figura 12-14). Sin embargo, aunque parece probable que esta célula, u otra que se desarrolla a partir de ella, son las que fabrican el anticuerpo para eritrocitos de carnero, el fenómeno quizá sea más complicado, según describiremos luego.

Estudios de diferenciación de pequeños linfocitos in vitro

Se ha observado también el desarrollo de un tipo similar de célula pironinófila a partir de linfocitos pequeños en cultivos de células. Aunque estos linfocitos obtenidos de la sangre o de la linfa del conducto torácico han sido estudiados en cultivos de tejidos durante años, no se ha observado que se dividan o se diferencien. Sin embargo, Nowell descubrió que la adición de una substancia denominada fitohemaglutinina (PHA) a los cultivos de leucocitos sanguíneos estimulaba dichos linfocitos para que se dividieran, y se planteó el problema de si también se producía mitosis, o exclusivamente en los linfocitos pequeños. Los datos obtenidos indican un número de imágenes mitóticas observadas en los cultivos que sólo puede explicarse si se desarrollan pequeños linfocitos formando células mayores que se dividen. El tipo de célula en el cual se transforman los linfocitos pequeños in vitro en estas condiciones es similar a la

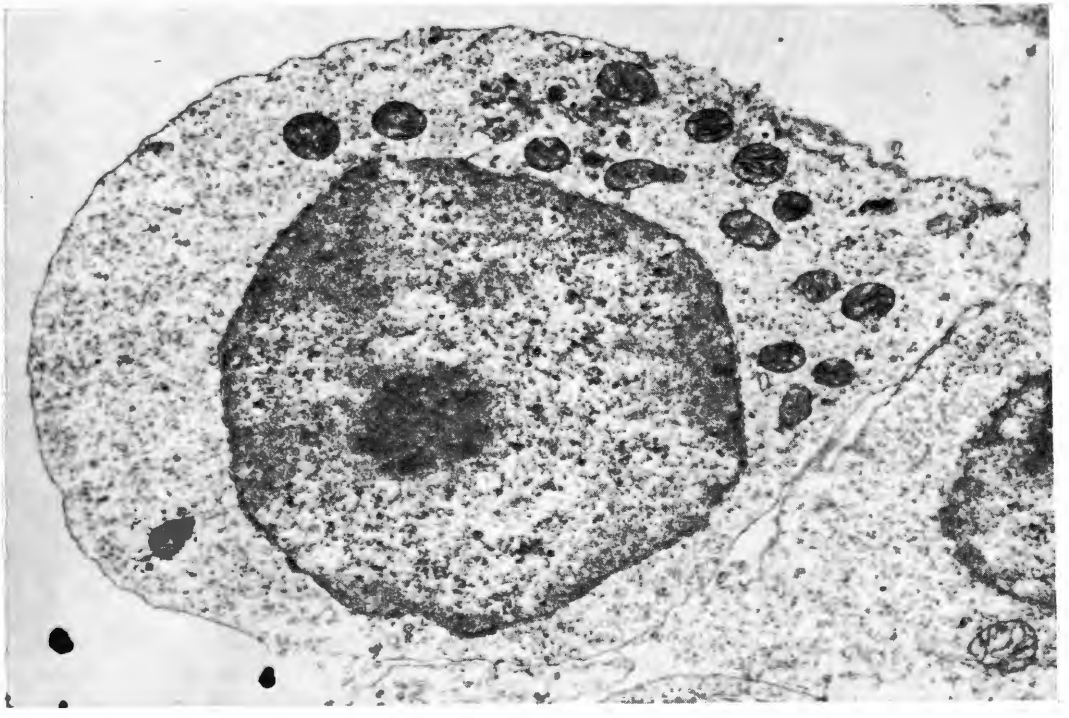

Fig. 12-14. Micrografía electrónica de una gran célula pironinófila formada en el bazo de un ratón que recibió radiación mortal de rayos X, y luego fue inyectado con linfocitos pequeños procedentes de una rata. Obsérvese la abundancia de ribosomas libres en el protoplasma, también abundante, y la ausencia de retículo endoplásmico. (Ilustración cortesía del Profr. J. L. Gowans.)

gran célula pironinófila ya descrita e ilustrada en la figura 12-14.

Se descubrió después que si se mezclaban leucocitos de dos individuos diferentes en cultivo celular, muchos se dividían y se desarrollaban sin adición de fitohemaglutinina. Se observó, asimismo, que mezclando leucocitos de dos gemelos idénticos no se producía mitosis si no se añadía fitohemaglutinina. En consecuencia, se comprobó que los linfocitos en cultivo de tejido podían estimularse para crecer en volumen y dividirse si quedaban expuestos en los cultivos a ciertos antígenos. Así, pues, el descubrimiento de que la fitohemaglutinina estimulaba la división celular y la formación de células mayores a partir de linfocitos pequeños hizo comprobar que los antígenos muchas veces podían causar el mismo fenómeno. El motivo de que la fitohemaglutinina estimule la división y crecimiento de los linfocitos no se conoce muy bien.

En todas las experiencias descritas hasta aquí se comprobó que linfocitos pequeños en condiciones de estimulación antigénica se desarrollaban, formando células más voluminosas, muy ricas en ribosomas libres en su citoplasma y que pueden dividirse. Este cambio profundo ocurre cuando linfocitos competentes se exponen a una estimulación antigénica. El tipo celular observado ha recibido varios nombres, además del conocido de célula pironinófila mayor, como inmunoblasto o linfocito activado. El término *hemocitoblasto* utilizado a veces para describirlos, es inadecuado.

Los linfocitos, ¿son capaces de reaccionar igualmente con cualquier tipo de antígeno?

Teorías acerca de cómo los linfocitos quedan comprometidos

Vamos ahora a comentar brevemente algunos aspectos de uno de los problemas más difíciles y fascinantes que se plantean en relación con la base celular de reacciones inmunológicas.

El problema. El número de posibles antígenos que existen en el mundo no es infinito, pero sí muy grande. Por lo tanto, si un cuerpo es capaz de reaccionar contra todos los antígenos posibles, dicho cuerpo ha de contener células que puedan producir tantos anticuerpos diferentes como antígenos hay. Los anticuerpos son proteínas principalmente de tipo de globulina. Las proteínas pueden sintetizarse en las células solamente bajo la dirección de RNA mensajero que, a su vez, lleva el código impartido por el DNA de los cromosomas. Por lo tanto, entre las células destinadas a reacciones inmunológicas tiene que haber DNA con un orden de nucleótidos que codifique una variedad de inmunoglobulinas tan grande como antígenos hay.

El primer problema es saber si cada uno de los linfocitos tiene en su DNA el número enorme de series de nucleótidos que pudieran necesitarse para codificar todo el tipo imaginable de inmunoglobulinas que se requirieran para reaccionar con la gran variedad de antígenos que hay en el mundo. Otra interpretación considera que sería muy poco probable que los cromosomas destinados a dirigir la síntesis de globulina tuvieran un número suficiente de series de nucleótidos diferentes en los linfocitos normales para explicar el número elevadísimo de anticuerpos diferentes que pueden ser sintetizados por las células; por lo tanto, tendría que haber una división de trabajo en los linfocitos, de manera que algunos reaccionen con determinados antígenos y otros con otros. Vamos a ocuparnos ahora de estos dos puntos de vista con cierto detalle.

Hipótesis 1. La hipótesis se basa en admitir que cuando un linfocito inmunológicamente competente encuentra un antígeno en circunstacias adecuadas, el antígeno sirve como estímulo inductivo. A consecuencia del fenómeno de inducción, el linfocito empieza a diferenciarse según una vía específica determinada. La diferenciación así provocada tiene por consecuencia la activación de los genes de dicho linfocito que contienen el código productor del anticuerpo en respuesta al antígeno particular con el cual ha entrado en contacto. En consecuencia, el linfocito empieza produciendo el RNA mensajero que dirigirá la síntesis de la inmunoglobulina particular destinada a reaccionar con el antígeno que estimuló el desarrollo del linfocito. Asociadas con este cambio, pudiera haber otras reacciones en las células que originaran bloqueo de las partes de las moléculas de DNA que pudieran codificar la formación de otras inmunoglobulinas. Por lo tanto, el linfocito en esta etapa pasaría al estado que puede llamarse *comprometido*. Este linfocito, o sus descendientes, de ahora en adelante podrían codificar solamente el tipo particular de inmunoglobulina para la cual ha quedado comprometido.

Hipótesis 2. Aunque cabe imaginar que en el DNA de todo linfocito no comprometido, pero

inmunológicamente competente, pudiera haber serie de nucleótidos susceptibles de codificar una gran variedad de inmunoglobulinas diferentes. Se necesitaría un número enorme de moléculas de DNA para dirigir la síntesis de todas las posibles inmunoglobulinas en todo linfocito. Sería mucho más fácil imaginar la capacidad de los linfocitos para tratar todos los antígenos imaginables como dependiente de varios miembros de la población de linfocitos que tendrían códigos diferentes en sus moléculas de DNA para dirigir la síntesis de inmunoglobulinas diversas. Lo que ahora parece probable es que cuando se forman los linfocitos en la vida prenatal y la posnatal hay mucho entrecruzamiento en sus cromosomas de genes o unidades menores relacionadas con la síntesis de globulina, y la consecuencia de ello es que una serie de nucleótidos en los genes que dirigen la síntesis de inmunoglobulinas son algo diferentes según los linfocitos; vamos a verlo ahora.

La sugerencia de si podía producirse gran variedad de linfocitos, cada uno con un código algo diferente en sus moléculas de DNA, provino de descubrir que las células que se originan en la médula ósea alimentan constantemente al timo.

En el timo, estas células se logran dividir y dan origen a linfocitos. Esta operación probablemente requiera que se formen varias generaciones de células antes de alcanzar los pequeños linfocitos finales que provienen del timo. De hecho, existe gran intensidad de actividad mitótica en el timo, más que en ningún otro tejido linfático. Lo que ahora parece muy probable es que asociado con la enorme actividad mitótica que tiene lugar en el timo existe, en las células que se están dividiendo y que formarán pequeños linfocitos, un grado enorme de entrecruzamientos (entre cromosomas) de las series de nucleótidos que participan codificando las macromoléculas de inmunoglobulina. A consecuencia de esta diversidad de genes en linfocitos diferentes, el número de inmunoglobulinas que pueden ser codificadas en moléculas de DNA se multiplican enormemente, *no sólo en cada linfocito sino en la población de linfocitos.* Con este mecanismo es imaginable que se formen series que no existen en las moléculas de DNA de células precursoras. Con este medio parece posible que se produzca una población de linfocitos que entre sus diversos miembros contenga por lo menos unos cuantos que pudieran ocuparse de cualquier antígeno imaginable susceptible de aparecer en el mundo.

Tal amplio cruzamiento de genes para formar linfocitos, claro está, probablemente tendría por consecuencia que se formaran algunos linfocitos que no serían viables y, por lo tanto, morirían en el timo. El entrecruzamiento también pudiera tener por consecuencia la formación de linfocitos que pudieran reaccionar con los antígenos del cuerpo en el cual viven. Se ha sugerido que si un linfocito reacciona con un antígeno antes de ser inmunológicamente competente, este encuentro prematuro con el antígeno origina la muerte del linfocito, de manera que ya no existiría para provocar trastornos; quizá esta actividad también ocurra en el timo. En esta forma, el timo puede intervenir permitiendo que sólo se produzcan a partir del timo y entren en la circulación linfocitos inmunológicamente tolerantes para las macromoléculas del cuerpo. Obsérvese que el ritmo de muerte celular en el timo es casi tan grande como el ritmo de producción de linfocitos; por lo tanto, la producción de una gran variedad de linfocitos susceptibles de reaccionar con una gran variedad de antígenos (y no contra ningún autoantígeno), es una técnica de malgasto, probablemente necesaria.

Finalmente, debemos mencionar otro aspecto de la segunda hipótesis. Es que al ganar capacidad para reaccionar con un antígeno especial, el linfocito pierde capacidad que pudiera haber tenido para reaccionar con otros antígenos. En este sentido, todos los linfocitos que nacen del timo se consideran células especializadas. Según este punto de vista, todos los linfocitos están *comprometidos* antes de entrar en contacto con antígenos. Por lo tanto, si se presenta un antígeno particular se necesita un número muy grande de linfocitos para que uno o más de ellos pueda reconocer dicho antígeno y reaccionar con él. En consecuencia, según esta hipótesis los linfocitos que nacen del timo serían algo así como muchachas que entran en sociedad sabiendo por adelantado las características especiales del hombre con el cual se van a casar; y como los linfocitos pueden primero encontrar a muchos con los cuales no reaccionen, a veces tengan que esperar largo tiempo antes de entrar en contacto con el adecuado.

No corresponde aquí exponer los motivos en pro y en contra de los dos aspectos de la segunda hipótesis, excepto de manera muy general. Por lo que se refiere al primer aspecto, parece muy lógico pensar que tiene que haber algún mecanismo por virtud del cual aumente el número de anticuerpos que pueden ser codi-

ficados en DNA, y que esto puede ocurrir en el timo. Pero es más difícil concebir que todos los linfocitos queden comprometidos para el mejor antígeno antes de entrar en contacto con él. Si ocurriera así, tendría que utilizarse un número extraordinariamente elevado de linfocitos, por ejemplo, en un experimento de cultivo de tejido, antes de poder hallar el comprometido con el antígeno utilizado en el experimento, y esto no parece ser lo usual. Hoy por hoy la mejor actitud a tomar puede ser admitir que algunos de los linfocitos que nacen del timo pueden reaccionar con diversos antígenos, por ejemplo, los antígenos encontrados por un huésped cuando se trasplantan de un individuo o de una especie a otra. Además, hay otros linfocitos cuyo código de DNA ha sido materialmente alterado de manera que algunos están especializados previamente para reaccionar con un antígeno especial en la forma antes descrita.

La respuesta desencadenada en un pequeño linfocito cuando se encuentra con el antígeno adecuado es el desarrollo de una célula pironinófila grande (fig. 12-14).

Relación de la célula pironinófila grande con las funciones inmunológicas

Las diversas formas como la célula pironinófila grande puede funcionar inmunológicamente constituye un problema todavía por resolver. El primer problema no resuelto es saber si esta célula, que como tal no tiene suficiente retículo endoplásmico de superficie rugosa para imaginar que está produciendo proteína para exportación, puede con este equipo producir y secretar anticuerpo. Hay muchos datos indicadores de que el anticuerpo humoral se produce cuando estas células se desarrollan en determinadas condiciones: 1) ha de ser capaz de elaborar anticuerpo como tal, o 2) rápidamente dar origen a células plasmáticas equipadas con retículo endoplásmico de superficie rugosa, o 3) esta célula, o el linfocito que se desarrolla a partir de ella, ha de provocar inducción sobre alguna otra célula para que se transforme en célula plasmática y produzca anticuerpo. Con mucho, el concepto más simple a defender sería que la célula pironinófila grande, con rico contenido de ribosomas en su citoplasma, por desarrollo subsiguiente de vesículas de superficie rugosa en su citoplasma puede transformarse en célula plasmática, y hay muchos datos circunstanciales y algunos directos para confirmar tal concepto. Sin embargo, hay la demostración experimental de que el problema quizá no sea tan simple, y que, 4) debe tenerse en cuenta.

Nos ocuparemos más ampliamente de este tema en el capítulo 15.

Vamos a continuar explicando cómo los linfocitos, y las células pironinófilas grandes que se desarrollan a partir de los mismos, intervienen en otro tipo de reacción inmunológica, que no depende de la producción de células plasmáticas y anticuerpo humoral, sino que es mediado directamente por los linfocitos.

PAPEL DE LOS LINFOCITOS EN EL RECHAZO DE TRASPLANTES DE TEJIDOS U ORGANOS EXTRAÑOS

El tipo de reacción que interviene en el rechazo de trasplante de tejidos extraños se denomina fenómeno de rechazo de injerto, reacción de homoinjerto o de haloinjerto (*allos* = otro). Tiene tendencia a producirse en un huésped cuando se le traspasan tejidos u órganos de otra persona (un donador). Esta reacción se ha comparado a la observada en las reacciones de hipersensibilidad tardía que estudiaremos en inmunología.

El tipo de tejido trasplantado con mayor frecuencia al animal de experimentación para estudiar el rechazo de los homoinjertos es la piel, quizá porque el trasplante de piel no requiere mucha técnica quirúrgica, mucha destreza ni el cuidado posoperatorio necesarios para trasplante de órganos. En primer lugar, la piel trasplantada de una parte del cuerpo a otra parte del mismo cuerpo recibe el nombre de trasplante autólogo o autoinjerto (*auto* = mismo). Si con puntos o en otra forma se conserva en su lugar sobre una superficie desnuda de tejido conectivo (el lecho del injerto) los pequeños vasos sanguíneos del lecho establecerán conexión con los vasos sanguíneos del trasplante. Cloutier y el autor descubrieron (en el cerdo) que la sangre circulaba en los vasos sanguíneos originales de la piel trasplantada en plazo tan breve como son cinco días. Por lo tanto, no es necesario intentar la conexión de vasos sanguíneos para la mayor parte de injertos de piel, los vasos del lecho y los del injerto establecen conexión por crecimiento de capilares que ocurre cuando entran en contacto injerto y lecho; entre tanto, la piel trasplantada vive por difusión desde el lecho del injerto.

Sin embargo, si se trasplanta piel de un individuo a otro (trasplante homólogo, homoinjerto o haloinjerto) los vasos sanguíneos (según nuestra experiencia limitada) del trasplante y los del huésped no establecen conexiones de manera que se restablezca la circulación en la piel injertada. Por lo contrario, hay una infiltración creciente de leucocitos a lo largo de la línea donde están en contacto el huésped y el tejido trasplantado. La extensión de la infiltración de leucocitos se observa en la figura 12-15, tomada de Weiner y colaboradores. Aunque a este nivel se reúnen algunos polimorfos, la mayor parte de células observadas son mononucleares —leucocitos no granulosos, casi todos linfocitos.

Vamos a describir brevemente cómo éstos destruyen el injerto.

Por qué motivo los anticuerpos humorales no son la causa primaria del rechazo del injerto. El tejido extraño posee células que tienen antígeno en su superficie; por lo tanto, los homoinjertos provocan la formación de algunas células plasmáticas en sus huéspedes, que producen anticuerpos; éstos reaccionan con dichos antígenos. Pero esto no afecta necesariamente las células trasplantadas de la misma manera que los anticuerpos afectan las bacterias o los virus cuando se combinan con ellos. El motivo es que la combinación de un anticuerpo específico con un antígeno específico en las células corporales solamente lesiona las células si la combinación del anticuerpo con el antígeno fija lo que se denomina complemento, según veremos luego. En tales circunstancias, sólo algunos tipos de células corporales fijan complemento, sobre todo eritrocitos y leucocitos.

Complemento. Si se prepara un anticuerpo específico para los glóbulos rojos de algún animal, inyectando sus glóbulos rojos a otro, el anticuerpo específico aislado si se incuba in vitro con glóbulos rojos con los cuales reaccione específicamente no provoca la lisis de dichos glóbulos a menos que se añada a la mezcla otro factor, que no es específico y que puede obtenerse del suero. Este factor, que necesariamente complementa la acción del anticuerpo para lograr la lisis de los glóbulos rojos, se denomina con razón *complemento*. (Con el tiempo se comprobó que el complemento no es un solo factor como se pensó al principio; representa un sistema extraordinariamente complejo que incluye la fijación y actividad de una serie de proteínas séricas que, en última instancia, actúan causando la perforación del glóbulo rojo, de manera que la hemoglobina contenida en ellos escapa. Esto es lo que se llama hemólisis.)

Para que el complemento se fije y tenga efecto destructor sobre una célula, los antígenos han de estar suficientemente cerca de la superficie de la célula con la cual puede combinarse el anticuerpo. En los glóbulos rojos y en los leucocitos los antígenos de superficie están muy cerca unos de otros; por lo tanto, cuando el anticuerpo humoral se combina con ellos el complemento se fija, y esto origina lisis de tales células. Pero en la mayor parte de células corporales los antígenos en la superficie no están suficientemente cerca unos de otros para poder fijar el complemento si el anticuerpo humoral se combina con sus antígenos de superficie; este es el motivo de que el anticuerpo humoral, incluso si se forma en respuesta a un trasplante extraño, puede no tener efecto perjudicial sobre las células del trasplante cuando se combina con los antígenos —las zonas de combinación están demasiado alejadas entre sí para que el complemento quede fijado y para iniciar reacciones líticas. De hecho, el anticuerpo humoral que se combina con los antígenos de las células de un trasplante extraño pueden tener un efecto opuesto; puede esconder estos antígenos y, por lo tanto, evitar que descubran su presencia a los linfocitos que intervendrían destruyéndolos, y también protegerlos del contacto con linfocitos (este efecto del anticuerpo humoral recibe el nombre de efecto "estimulante" porque puede estimular la supervivencia de un trasplante extraño).

Resumen de la serie de acontecimientos en una reacción de homoinjerto

Aunque se han comprobado muchos hechos acerca de diversos aspectos de la reacción ante un injerto homólogo, queda mucho por aprender. En primer lugar, cuando se coloca un trasplante extraño, la información acerca de los antígenos de las células del trasplante alcanza los ganglios linfáticos situados a lo largo de la vía de drenaje de la linfa de la parte correspondiente del cuerpo. Los linfocitos pueden intervenir llevando esta información a los ganglios linfáticos regionales. En los ganglios linfáticos regionales se desarrollan en respuesta a tales antígenos grandes células pironinófilas, ya descritas. La zona especial del ganglio donde se desarrolla se estudiará en el capítulo 15. Se cree que estas grandes células proliferan y for-

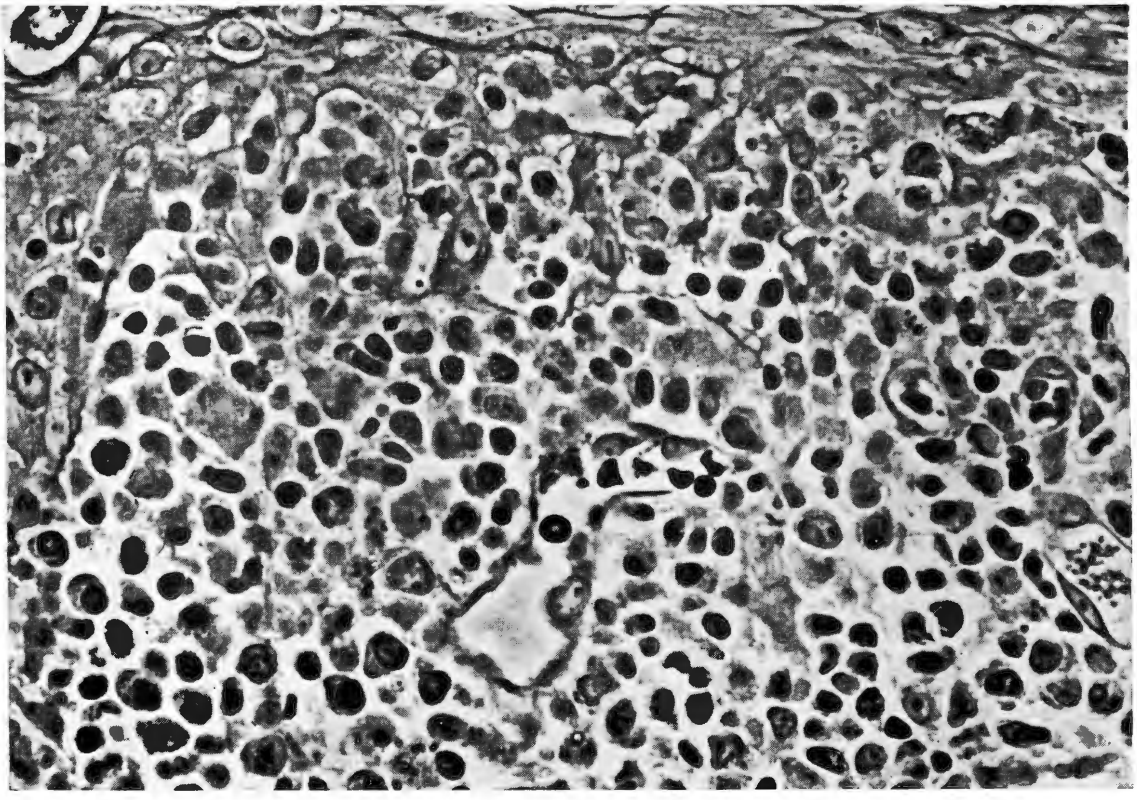

FIG. 12-15. Microfotografía de contraste de fases; corte de un lugar de implantación de un injerto homólogo de epidermis en un conejo. Se puede ver que la epidermis trasplantada se extiende de una parte a otra en el lugar más alto del cuadro. El lecho del trasplante, que es tejido del huésped, está densamente infiltrado de células mononucleares, muchas de las cuales tienen citoplasma pironinófilo y son células eliminadoras de injerto. Algunas de ellas se han infiltrado hacia el trasplante epidérmico. Esta fotografía ilustra lo que se conoce como reacción de injerto homólogo. (Weiner, Joseph, Spiro, David y Russel, P. S.: Am. J. Path., *44*:319.)

man linfocitos pequeños. Asimismo, también se cree que estos linfocitos pequeños, formados a partir de las grandes células pironinófilas estimuladas por los antígenos de injerto, son *activados* de algún modo para reaccionar en forma destructiva específicamente con las células poseedoras de los antígenos que estimularon el desarrollo de las grandes células pironinófilas. Los pequeños linfocitos formados de esta manera pasan al torrente vascular, y también pueden establecerse en el lecho del injerto.

Algunos de estos linfocitos, producidos en la forma descrita, pueden tener más citoplasma y más ribosoma libre que los linfocitos pequeños usuales; en tal caso, a veces reciben el nombre de *células de rechazo de injerto* (fig. 12-15). Pero esto no significa que sean las únicas células que intervengan en el rechazo.

Muchos linfocitos formados en otras partes del cuerpo también van a parar a la zona del injerto, de manera que la población de linfocitos que se acumulan a este nivel es mixta. Un hecho que parece comprobado es que los linfocitos que se reúnen a nivel de la zona del injerto son linfocitos que han sido producidos en el cuerpo después que se colocó el injerto. Pero esta observación no significa que todos ellos provengan de las grandes células pironinófilas que fueran estimuladas por antígenos del injerto. La forma como los linfocitos destruyen el injerto es entrando en contacto directo con sus células; este *efecto destructor celular* no tiene lugar si los linfocitos se separan de sus células blanco por una membrana. La índole del *efecto citocida* que ejercen los linfocitos sobre las células de un trasplante extraño no la conocemos bien. Este

tipo de contacto de célula a célula en la reacción inmunológica no requiere complemento para ser destructivo.

También se observan macrófagos en la zona de expulsión de un injerto. No sabemos si desempeñan algún papel específico o si son atraídos hacia la zona solamente porque está produciéndose destrucción de tejidos. Las células plasmáticas también se observan dentro de dicha zona; se forman en la vecindad, y probablemente sean estimuladas para desarrollarse ahí por antígenos resultantes de la destrucción de tejido. La presencia de polimorfos también puede explicarse por el hecho de que el tejido está sufriendo a este nivel una destrucción.

El concepto de que por lo menos algunas de las células pironinófilas voluminosas o de algunos linfocitos comprometidos se formen después de colocar en su lugar un injerto extraño, y que persistan después que el injerto ha sido expulsado, parece demostrado por el hecho de que un segundo injerto extraño del mismo tipo es eliminado por el animal mucho más rápidamente que el primero.

Fundamento de las medidas tomadas intentando evitar la reacción del homoinjerto. Ya hemos dicho lo suficiente para comprender algunas de las medidas que puedan tomarse con el fin de disminuir la reacción de un homoinjerto, que constituye el principal obstáculo a vencer para permitir el trasplante con buen resultado de tejidos y órganos de una persona a otra. Una medida importante es la selección de donadores. Los gemelos idénticos tienen los mismos genes; por lo tanto, las proteínas formadas bajo la dirección de tales genes son idénticas; en consecuencia, los tejidos de uno no son antigénicos para el otro. Pero las personas que no son gemelos idénticos, aunque pueden tener muchos genes y antígenos en común, tienen algunos diferentes; por lo tanto, sus tejidos contienen diversos antígenos. Algunos genes son mucho más importantes que otros para dirigir la síntesis de antígenos, que difiere mucho de una a otra persona. La inmunogenética, que puede estudiarse con exactitud por la existencia de gran variedad de cepas endogámicas de ratones, es tema muy amplio que ha dado mucha luz a estos problemas. Pero la reproducción al azar practicada por el hombre no permite que muchos de estos conocimientos sean puestos en práctica para facilitar los trasplantes humanos. Así, pues, aparte de tomar en cuenta que los niños dentro de una familia suelen tener menos genes discordantes entre ellos, por lo que a trasplantes se refiere, de lo que ocurriría en un grupo similar de personas al azar, la selección de un donador adecuado para un trasplante depende de utilizar pruebas basadas esencialmente en observar la extensión y grado en el cual los linfocitos de un huésped van a reaccionar con los antígenos del donador. Los métodos para ello son demasiado complicados para que los describamos aquí. Después, cuando se selecciona un donador y se efectúa un trasplante, los esfuerzos pueden dirigirse a suprimir la reacción de homoinjerto de dos maneras. Un método incluye utilizar radiaciones tanto para destruir linfocitos, por lo menos temporalmente, como para evitar la formación de linfocitos nuevos. En el capítulo 6 ya dijimos que todas las células, a igualdad de otras condiciones, son igualmente sensibles a la radiación, y que los efectos de la radiación se manifiestan principalmente cuando las células intentan dividirse; pero los linfocitos parecen ser una excepción a esta regla, por cuanto la radiación en dosis adecuadas parece destruir los linfocitos que se hallan en interfase; los acúmulos de linfocitos se ve cómo literalmente se funden cuando reciben dosis substanciales de radiación. Por lo tanto, además de inhibir la formación de linfocitos nuevos, la radiación hacia una zona determinada probablemente destruya muchos linfocitos que ahí existen. Algunos medicamentos, llamados radiomiméticos, remedan los efectos de la radiación. Otras drogas actúan de manera algo diferente, pero inhiben la división celular y, por lo tanto, la producción de linfocitos nuevos. La radiación puede dirigirse hacia zonas donde los linfocitos son abundantes, y también hacia ganglios linfáticos a lo largo de las vías de drenaje desde la localización del trasplante, donde pudieran formarse linfocitos sensibilizados. Sin embargo, el intento de suprimir la respuesta de rechazo del injerto mediante radiación o medicamentos no se logra sin consecuencias, pues las medidas tomadas pueden suprimir también la capacidad del huésped para combatir antígenos de todos tipos; por lo tanto, el huésped se queda menos protegido para combatir las infecciones. Otro enfoque del problema se dirige a inyectar linfocitos del huésped a los animales y así preparar en ellos un suero (suero antilinfocitario). El suero se purifica de manera que sólo contenga anticuerpos que se combinen con los linfocitos del huésped, y se inyecta al huésped. Esta técnica destruye, hasta cierto punto, los linfocitos del huésped, pero también hace que el anticuerpo se adhiera a los linfocitos del huésped, ha-

ciéndolos menos capaces de unirse específicamente a las células del injerto y destruirlas.

Linfocitos y memoria inmunológica. Hay dos aspectos de este tema. En primer lugar, los linfocitos no comprometidos han de recordar todos los tipos de macromoléculas que constituyen el cuerpo donde viven, de manera que no inicien reacciones inmunológicas contra células de dicha economía y causen enfermedades autoinmunes (reacciones inmunológicas dirigidas hacia uno mismo). En segundo lugar, cuando un linfocito no comprometido se encuentra con un antígeno, se compromete e inicia una reacción inmunológica en la cual se transforma en una célula pironinófila voluminosa, ha de originar muchos descendientes que hereden la memoria para el antígeno particular que provocó la respuesta original. Este tipo de memoria inmunológica puede ser, en parte por lo menos, la causa de que los animales reaccionen mucho más rápidamente a una segunda exposición al antígeno (la denominada respuesta secundaria) de lo que hacen con la primera exposición (llamada respuesta primaria). La rapidez de la respuesta secundaria depende de que el antígeno es recordado por gran número de células preparadas para reaccionar rápidamente con él.

Los linfocitos de la sangre como población heterogénea. Cuando se observan los linfocitos en un frotis de sangre, es muy difícil imaginar que las células con aspecto tan similar puedan ser tan diferentes como son en realidad. Es fácil hablar de diferentes tipos de células si funcionan activamente, porque entonces poseen un equipo celular relacionado con su función particular, y en esta forma pueden distinguirse unas de otras. Pero es otra cosa juzgar por su aspecto de las potencialidades de una célula que todavía no ha desarrollado un equipo especializado; es como intentar juzgar la potencialidad de un niño simplemente mirándolo. De dos niños que se parecen mucho pueden acabar siendo uno un sinvergüenza y el otro un médico muy reputado. Ocurre así con los linfocitos; se parecen mucho unos con otros en un frotis de sangre, pero tienen destinos muy diferentes. Las células que llamamos linfocitos se forman en ganglios linfáticos, nódulos linfáticos, timo, bazo y médula ósea. Everett, Osmond, Rieke y Schwarz, en experiencias ingeniosas de marcado han comprobado que hay dos poblaciones bastante bien definidas en lo que a duración de vida de los linfocitos se refiere. En la rata, los de una población viven aproximadamente tres a cinco días, mientras que los del otro grupo viven semanas o meses. Probablemente los que se forman en zonas diferentes de la economía tengan duraciones de vida muy diversas. Además, parece que los linfocitos formados en diversas partes del cuerpo se hallan en etapas diferentes de maduración, por la rapidez con que son afectados por influencias inductivas. Los linfocitos que se han formado en los ganglios linfáticos, o que se encuentran en ellos o en el bazo, parecen mucho más aptos para ser afectados por antígenos que los que existen en el timo o la médula ósea. Según una hipótesis, algunos linfocitos observados en un frotis de sangre serían células inmunológicamente competentes, fáciles de comprometerse si entran en contacto con un antígeno. Pero algunos linfocitos de la sangre probablemente no han alcanzado todavía la etapa de desarrollo en la cual son competentes para ser inducidos por antígenos. Además, algunos linfocitos de la sangre pueden haberse comprometido ya, pero sin haber cambiado morfológicamente. De hecho, según la segunda hipótesis que mencionamos, la mayor parte de linfocitos de la sangre estarían ya comprometidos para ciertos antígenos particulares antes de entrar en contacto con ellos. Finalmente, los linfocitos mayores de la sangre pueden ser linfocitos que ya han empezado a cambiar morfológicamente porque, una vez competentes para responder a una influencia inductiva, han quedado expuestos a la misma.

Resumen: papel de los linfocitos en las reacciones inmunológicas. Por lo menos algunos linfocitos pequeños son células inmunológicamente competentes que pueden ser afectadas por un antígeno para transformarse en células pironinófilas grandes, con muchos ribosomas libres en su citoplasma. Si tales células son estimuladas para que se desarrollen a consecuencia de implantarse un homoinjerto en el cuerpo, pueden dar origen a pequeños linfocitos que participan en la expulsión del injerto según un tipo de reacción mediado por células. Cuando el cuerpo es infectado con algún germen patógeno los linfocitos inmunológicamente competentes entran en contacto con el antígeno (según una teoría, el antígeno correcto) se desarrollan produciendo células pironinófilas grandes. No sabemos si tales células pironinófilas grandes pueden producir un tipo de anticuerpo humoral. En forma similar, aunque hay muchos datos indicadores, pruebas circunstanciales, y otras pruebas directas indicadoras de que las grandes células pironinófilas pueden continuar

a diferenciarse y transformarse en una célula plasmática (daremos más datos en el capítulo 15) y preparar anticuerpo humoral, no está totalmente comprobado que así ocurra. Sin embargo, está comprobado que si los linfocitos o las grandes células pironinófilas en las cuales se transforman no pasan a ser células plasmáticas y producir anticuerpos, por lo menos son los que rigen la producción de algún otro tipo de célula formadora de células plasmáticas y fuente de anticuerpo específico, según veremos en detalle en los capítulos 15 y 16.

MONOCITOS

Número. Los monocitos sólo constituyen del 3 al 8 por 100 de los leucocitos de la sangre normal; por lo tanto, el estudiante tendrá que examinar gran número de leucocitos hasta encontrar un buen ejemplo de monocito. El típico puede distinguirse sin dificultad. Sin embargo, la hay a veces para saber si algunas células son monocitos o linfocitos grandes, y si otras son monocitos o neutrófilos juveniles.

Aspecto. Aunque no todos los monocitos son mayores que otros tipos de leucocitos, las células blancas más voluminosas que se observan en los frotis de sangre suelen ser monocitos (figura 12-4). Tienen de 12 a 15 μ de diámetro cuando están suspendidas en líquido (figura 12-16), lo cual les permite adoptar forma más o menos esférica. Cuando están aplanados, como en los frotis secos, miden hasta 20 μ de diámetro.

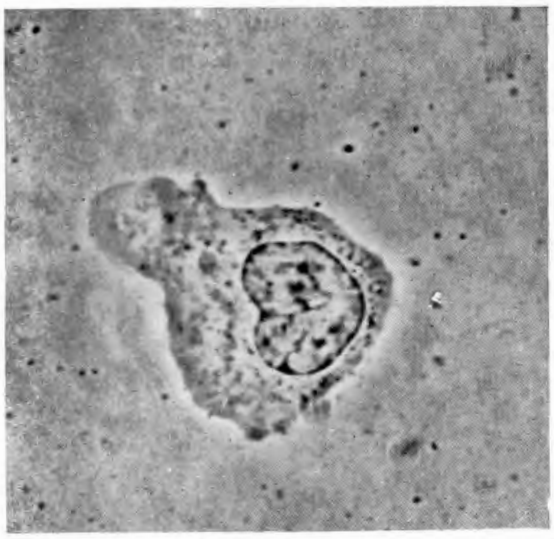

FIG. 12-16. Microfotografía de fase, en inmersión en aceite; monocito en un cultivo de células. (Preparación de D. M. Whitelaw.)

Núcleos. Algunos son ovoides, otros ovales dentados, y algunos tienen forma suficientemente cóncava para que el núcleo tenga forma de herradura gruesa (fig. 12-4). En ocasiones, los núcleos, sobre todo los de este tipo, parecen haber sido torcidos o plegados al preparar el frotis. La cromatina de los núcleos está dispuesta en una red de gránulos y manchas; la red es de textura más fina que la de los núcleos de linfocitos. La cromatina está coloreada con tinte violáceo azul en las preparaciones corrientes; como es más fina y más difusa que en los linfocitos, no se tiñe tan intensamente como en ellos. No se observan nucléolos en los frotis teñidos en forma corriente, pero sí en los monocitos examinados con microscopio de fase. Generalmente hay dos en cada núcleo.

Citoplasma. El citoplasma de los monocitos es relativamente abundante; comprende la mayor parte de la célula. En frotis teñidos tiene color gris pálido (fig. 12-4), y, en contraste con el citoplasma de los linfocitos, contiene peroxidasa que puede demostrarse fácilmente con una reacción histoquímica. Sin embargo, los monocitos no pueden distinguirse de los neutrófilos con esta prueba, porque los neutrófilos también contienen peroxidasa; en consecuencia, hay que utilizar otros criterios. En el citoplasma se observan a veces gránulos finos de color lila (fig. 12-4). Reciben el nombre de gránulos azurófilos porque tienen afinidad característica por el azur de metileno de los colorantes sanguíneos.

Los monocitos son células móviles. Una característica de su movimiento es la capacidad de emitir y retraer seudópodos citoplásmicos (fig. 12-16). Los monocitos pueden emigrar fácilmente a través de los capilares o las pequeñas vénulas para entrar en el tejido conectivo laxo.

Estructura fina. Un monocito bien desarrollado tiene un núcleo en forma de herradura (figura 12-17). Por supuesto, los cortes preparados para microscopio electrónico son tan delgados que pueden faltar los nucléolos; los núcleos de los monocitos suelen tener uno o dos, pero en esta ilustración no se ve ninguno. Un carácter prominente del monocito en esta ilustración son las vesículas dilatadas del aparato de Golgi, que se ven en la concavidad del citoplasma que llena el borde nuclear. En el lado izquierdo

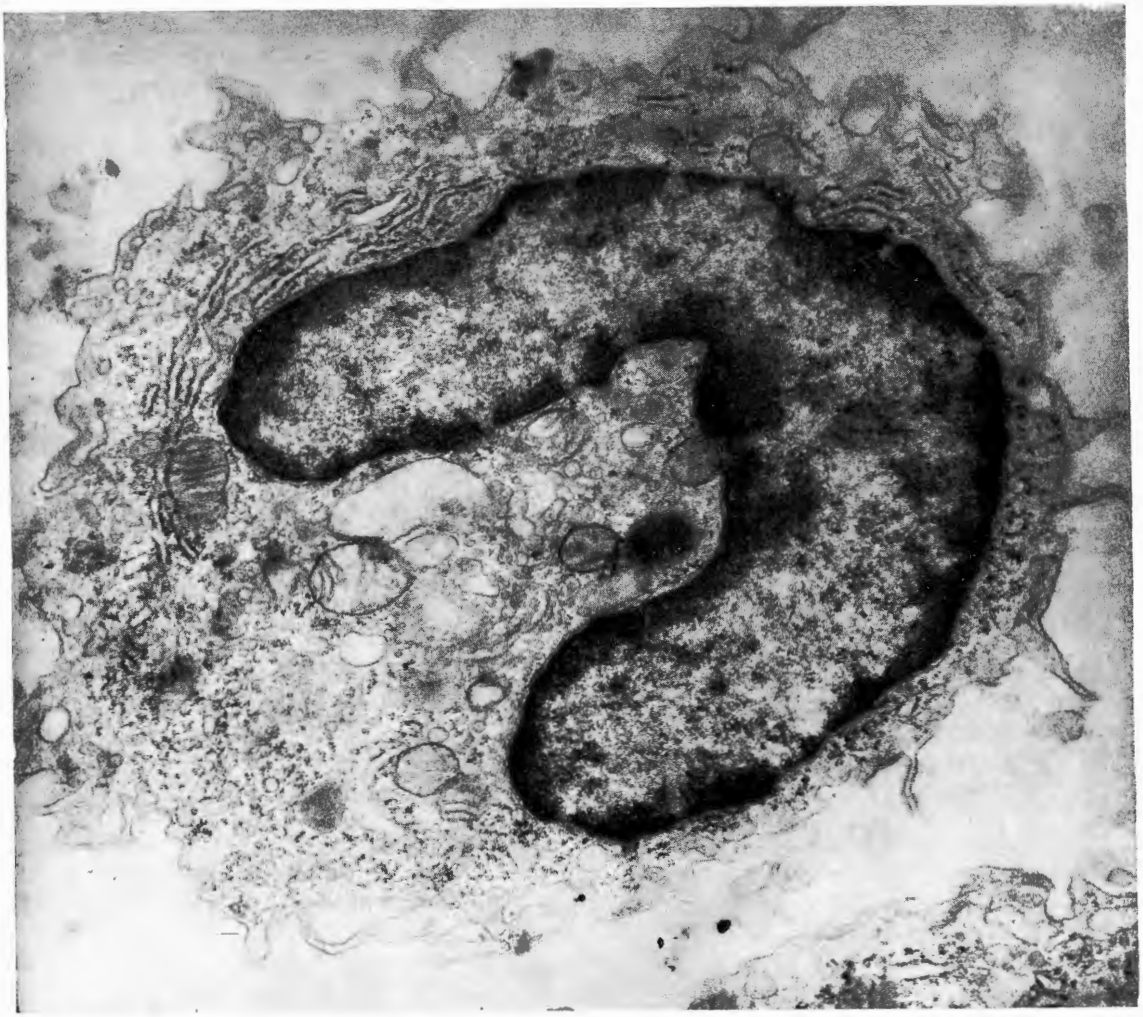

FIG. 12-17. Micrografía electrónica (aproximadamente × 18 000 en la impresión) de un monocito. Obsérvese el núcleo en forma de herradura. Se pueden ver algunas vesículas distendidas del aparato de Golgi y algunas mitocondrias en la concavidad del núcleo. El citoplasma arriba del núcleo muestra algunas vesículas aplanadas de superficie rugosa del retículo endoplásmico. El borde citoplásmico irregular es característico de monocito. (Preparación de H. Z. Movat.)

se ven bien vesículas de superficie rugosa del retículo endoplásmico aplanadas. Las mitocondrias no son particularmente numerosas. En el citoplasma se encuentran algunos cuerpos obscuros, del tamaño de las mitocondrias más pequeñas; quizá sean lisosomas. Hay que observar que el borde del monocito es muy desigual, por los seudópodos que emite.

Función. El monocito suele considerarse célula joven, que sólo alcanza pleno desarrollo y logra madurez funcional cuando abandona el torrente vascular y penetra en los tejidos. En los tejidos los monocitos pueden transformarse en macrófagos. Los monocitos de la sangre proporcionan una fuerza celular fácil de movilizar, que puede en todo momento abandonar el torrente vascular para pasar a cualquier tejido donde se necesiten macrófagos. Es muy probable que los monocitos también puedan servir como fuente de fibroblastos, como veremos al tratar de una fuente hemática de fibroblastos.

ORIGEN DE LOS MONOCITOS

Se han propuesto varias teorías, y probablemente todavía se estén defendiendo, acerca del origen de los monocitos; como el estudiante

en los diversos años de su curso o en la literatura puede encontrarse con estas teorías, vamos a resumirlas brevemente, antes de describir los datos más recientes en este campo.

En primer lugar, como resulta evidente para cualquiera que estudie un buen número de frotis de sangre, a veces es muy difícil clasificar una célula determinada según se ve para decir si es un linfocito mayor o un monocito. De hecho, parece que en frotis de sangre se observan todas las transiciones entre los linfocitos grandes y los monocitos, y ello, claro está, sugiere que un tipo de célula puede transformarse en el otro.

Como parece aún mucho más lógico que una célula pequeña crezca transformándose en una mayor, y por otros motivos, se ha admitido que el linfocito mayor puede desarrollarse transformándose en monocito. Sin embargo, debe mencionarse también que en los frotis corrientes de sangre, por lo menos de algunos pacientes, es posible descubrir células que parecen representar todas las transiciones entre los neutrófilos jóvenes y los monocitos, lo cual muestra la dificultad de establecer líneas celulares en los glóbulos de la sangre según lo que parecen ser formas de transición.

En segundo lugar, según señalamos en el capítulo 5, a veces es posible obtener información acerca de los diversos tipos de células madre que existen en el cuerpo estudiando los diversos tipos de tumores que en él se desarrollan. Como veremos al estudiar la patología, hay enfermedades de las células productoras de sangre denominadas leucemias. Los dos tipos principales se denominan, respectivamente, leucemia mieloide y leucemia linfática. La primera se acompaña de una producción incontrolada de células de la serie leucocitaria granulosa; la segunda, de producción incontrolada de células de la serie linfocítica. Una leucemia mieloide se piensa que depende de la transformación maligna que ocurre en un tipo de célula madre que origina leucocitos granulosos, y la leucemia linfática en la transformación maligna de algunas células que originan células de la serie linfocítica. En la leucemia, las células transformadas crecen mucho más que las células normales de la misma línea, y las células anormales se producen en tales cantidades que gran variedad de funciones normales de la economía se perturban hasta que al final la situación es incompatible con la vida. Hemos de señalar que se observan a veces lo que parecen ser ejemplos de un tercer tipo de leucemia (leucemia llamada monocítica), en la cual la célula anormal es el monocito, hecho que sugiere que existe una línea celular separada para esta célula, como las hay para las células de las series de los leucocitos linfáticos y granulosos. Además, a veces lo que en un principio se creyó que eran leucemias monocíticas resultan ser leucemias mieloides, indicación de que no es fácil distinguir morfológicamente las células que están transformándose en leucocitos granulosos de las células que se están transformando en monocitos. En todo caso, los estudios de los diferentes tipos de leucemia han creado la idea de la existencia de una célula madre especial que origina monocitos, célula que ha recibido el nombre de monoblasto.

En tercer lugar, otra teoría ampliamente aceptada es que los monocitos nacen de células reticuloendoteliales. Esta teoría probablemente la sugirieron las similitudes funcionales y estructurales entre monocitos, macrófagos y células reticuloendoteliales. Puede comprobarse experimentalmente que las células reticuloendoteliales pueden desprenderse de sus amarres en los sinusoides y pasar al pulmón donde, si contienen suficiente materia en partículas resultan demasiado voluminosas para atravesar los capilares. Estas células, sin embargo, son células reticuloendoteliales desprendidas, no son monocitos.

Los trabajos más recientes sobre el origen de los monocitos incluyen el empleo de marcas radiactivas para establecer linajes celulares. Osmond ha creado un método que por breve tiempo marca solamente células que están efectuando la duplicación del DNA en la médula ósea (se describirá en detalle en el capítulo 16). Cuando se restablece la circulación a través de la médula ósea (donde quedó la marca por breve tiempo) empiezan a aparecer monocitos marcados en la sangre, al cabo de 12 horas. Además, si se toman medidas para producir inflamación de la cavidad peritoneal, se observan en el exudado macrófagos marcados 17 a 72 horas después que se marcaron las células en la médula ósea. Por lo tanto, los estudios de Osmond demuestran que los monocitos pueden formarse en la médula ósea, teoría que, si bien ya se sostuvo en lo pasado, no se basaba en datos seguros.

Mencionemos aquí que el mismo método experimental demuestra que los linfocitos pueden producirse en la médula; en el capítulo 16 nos ocuparemos de si interviene o no interviene una célula madre común.

Duración de la vida de los monocitos en circulación. Este punto ha sido investigado por Whitelaw, quien ha comprobado mediante experiencias de marcado que en condiciones normales los monocitos abandonan el torrente vascular al azar, y que la vida media de un monocito en el torrente vascular es de unos tres días.

BIBLIOGRAFIA SOBRE INFLAMACION

The acute inflamatory response. Ann. N. Y. Acad. Sci., *116*(3):747-1084, 1964.

Movat, H. Z. y Fernando, N. V. P.: Acute inflammation. The earliest fine structural changes at the blood-tissue barrier. Lab. Invest., *12*:895, 1963.

BIBLIOGRAFIA SOBRE LEUCOCITOS GRANULOSOS

Ackerman, G. A.: Cytochemical properties of the blood basophilic granulocyte. Ann. N. Y. Acad. Sci., *103*:376, 1963.

Anderson, D. R.: Ultrastructure of normal and leukemic leukocytes in human peripheral blood. J. Ultrastruct. Res. Suppl. *9*, 1966.

Cohn, Z. A., Hirsch, J. G. y Weiner, E.: The cytoplasmic granules of phagocytic cells and the degradation of bacteria. *En* de Reuck, A. V. S. y Cameron, M. P. (dirs.): Lysosomes, Ciba Foundation Symposium, p. 126. London, Churchill, 1963.

Davidson, W. M. y Smith, D. R.: A morphological sex difference in the polymorphonuclear neutrophil leucocytes. Brit. Med. J., *2*:6, 1954.

De Castro, N. M.: Frequency variations of "drumsticks" of peripheral blood neutrophils in the rabbit in different alimentary conditions. Acta Anat., *52*:341, 1963.

deDuve, Christian y Wattiaux, Robert: Functions of lysosomes. Ann. Rev. Physiol., *28*:435, 1966.

Garrey, W. S. y Bryan, W. R.: Variations in white blood cell counts. Physiol. Rev., *15*:597, 1935.

Lillie, R. D.: Factors influencing the Romanovsky staining of blood films and the role of methylene violet. J. Lab. Clin. Med., *29*:1181, 1944.

Litt, M.: Eosinophils and antigen-antibody reaction. Ann. N. Y. Acad. Sci., *116*:964, 1964.

Sieracki, J. C.: The neutrophilic leukocyte. Ann. N. Y. Acad. Sci., *59*:690, 1955.

Speirs, R. S.: Physiological approaches to an understanding of the function of eosinophils and basophils. Ann. N. Y. Acad. Sci., *59*:706, 1955.

Valentine, W. N.: The enzymes of leukocytes. Ann. N. Y. Acad. Sci., *59*:1003, 1955.

Visscher, M. B. y Halberg, F.: Daily rhythms in numbers of circulating eosinophils and some related phenomena. Ann. N. Y. Acad. Sci., *59*:834, 1955.

Wright, C-S. y Dodd, M. C.: Phagocytosis. Ann. N. Y. Acad. Sci., 59:945, 1955.

BIBLIOGRAFIA SOBRE LINFOCITOS Y REACCION DE HOMOINJERTOS

REFERENCIAS GENERALES

Porter, K. A. (dir.): Tissue and Organ Transplantation: Immunological Society Symposium Organized by the College of Pathologists. London, British Medical Association House, 1967.

Recent advances on the biology and function of the lymphocyte. Fed. Proc., *25*:1711, 1966.

Yoffey, J. M. (dir.). The Lymphocyte in Immunologya and Haemopoiesis. London, Edward Arnold, 1966. (This volume contains 43 reports by various investigators and groups of investigators.)

ARTÍCULOS Y REVISIONES

Dougherty, T. F.: Adrenal cortical control of lymphatic tissue mass. *En* Stohlman, F., Jr. (dir.): The Kinetic of Cellular Proliferation, p. 264. New York, Grune & Stratton, 1959.

Everett, N. B., Caffrey, R. W. y Rieke, W. O.: The small lymphocyte of the rat: rate of formation, extent of recirculation and circulating life span. *En* Proc. IX Congr. International Soc. Hematology, Mexico City, vol. 3, p. 345, 1962.

Everett, N. B. y Caffrey, R. W.: Radioautographic studies of bone marrow small lymphocytes. *En* Joffey, J. M. (dir.): The Lymphocyte in Immunologya and Haemopoiesis (ver *antes*, Referencias generales), p. 109.

Gesner, B. M. y Gowans, J. L.: The fate of lethally irradiated mice given isologous and heterologous thoracic duct lymphocytes. Brit. J. Exp. Path., *43*:431, 1962.

Gowans, J. L.: The recirculation of lymphocytes from blood to lymph in the rat. J. Physiol., *146*:54, 1959.

———: The life history of the lymphocytes. Brit. Med. Bull., *15*:50, 1959.

———: The fate of parental strain small lymphocytes in F1 hybrid rats. Ann. N. Y. Acad. Sci., *99*:432, 1962.

———: Life span, recirculation and transformation of lymphocytes. Int. Rev. Exp. Path., *5*, 1967.

Gowans, J. L. y McGregor, D. D.: The origin of antibody forming cells. *En* Graber, P. y Miescher, P. A. (dirs.): Immunopathology, IIIrd International Symposium, p. 89. Basel, Schwabe, 1963.

———: The immunological activities of lymphocytes. Progr. Allergy, *9*:1, 1965.

Gowans, J. L., McGregor, D. D. y Cowen, D. M.: Initiation of immune response by small lymphocytes. Nature, *196*: 651, 1962.

———: The role of small lymphocytes in the rejection of homografts of skin. *En* Wolstenholme, G. E. y Knight, Julie (dirs.): The Immunologically Competent Cell, Ciba Foundation Study Group No. 16, p. 20. London, Churchill, 1963.

Jerne, N. K.: Waiting for the end (summary of simposium on antibodies). Sympos. Quant. Biol. (Cold Spring Harbor), *32*:591, 1967.

Little, J. R., Brecher, G., Bradley, T. R. y Rose, S.: Determination of lymphocyte turnover by continuous infusion of triated thymidine. Blood, *19*:236, 1962.

Marshall, W. H. y Roberts, K. B.: The growth and mitosis of human small lymphocytes after incubation with a phytohemagglutinin. Quart. J. Exp. Physiol., *48*:146, 1963.

Martin, W. J. y Miller, J. F. A. P.: Site of action of antilymphocyte globulin. Lancet, p. 1285, diciembre 16, 1967.

Medawar, P. B.: Zoologic laws of transplantation. *En* Peer, L. A. (dir.): Transplantation of Tissues, vol. *2*, p. 41. Baltimore, Williams & Wilkins, 1959.

Merrill, J. P.: Transplantation of normal tissues. Physiol. Rev., *39*:860, 1959.

Miller, J. F. A. P.: The thymus, yesterday, today and tomorrow. Lancet, p. 1299, diciembre 16, 1967.

Miller, J. F. A. P. y Mitchell, G. F.: Influence of the thymus on antigen-reactive cells and their precursors. Advances in Transplantation, Proc. of First International Congress of the Transplantation Society, p. 79. Munksgaard, Scandinavian University Books, 1967.

Mitchell, G. F. y Miller, J. F. A. P.: Immunological activity of thymus and thoracic-duct lymphocytes. Proc. Nat. Acad. Sci., *59*:296, 1968.

Najarian, J. S. y Feldman, J. D.: Passive transfer of tuberculin sensitivity by tritiated thymidine-labeled lymphoid cells. J. Exp. Med., *114:*779, 1961.

Nowell, P. C., Phytohemagglutinin: an initiator of mitosis in cultures of normal human leukocytes. Cancer Res., *20:*462, 1960.

Osmond, D. G. y Everett, N. B.: Radioautographic studies of bone marrow lymphocytes in vivo and in diffusion chamber cultures. Blood, *23:*1, 1964.

Peer, L. A.: Transplantation of Tissue. vols. 1 y 2. Baltimore, Williams & Wilkins, 1955, 1959.

Rogers, B. O. (dir.): The relation of immunology to tissue homotransplantation. Ann. N.Y. Acad. Sci., *59:*277-466, 1955.

———: Third tissue homotransplantation conference. Ann. N.Y. Acad. Sci., *73:*539-868, 1958.

———: Fifth tissue homotransplantation conference. Ann. N.Y. Acad. Sci., *99:*335, 1962.

Rosenau, W. y Moon, H.: Lysis of homologous cells by sensitized lymphocytes in tissue culture. J. Nat. Cancer Inst., *27:*471, 1961.

Trowell, O. A.: The sensitivity of lymphocytes to ionizing radiation, J. Path. Bact., *64:*687, 1952.

Wiener, J., Spiro, D. y Russel, P. S.: An electron microscopy study of the homograft reaction. Am. J. Path., *44:* 319, 1964.

Wolstenholme, G. E. y Knight, Julie (dirs.): The Immunologically Competent Cell, Ciba Foundation Study Group No. 16. London, Churchill, 1963.

Referencias sobre monocitos

Brahim, F. y Osmond, D. G.: Radioautographic studies on the production and fate of bone marrow lymphocytes and monocytes. Proc. Canad. Fed. Biol. Soc., *136,* 1967.

Clark, E. R. y Clark, E. L.: Relation of monocytes of the blood to tissue macrophages. Am. J. Anat., *46:*149, 1930.

Tompkins, E. H: The monocyte. Ann. N.Y. Acad. Sci., *59:* 732, 1955.

Whitelaw, D. M.: The intravascular lifespan of monocytes. Blood, *28:*45, 1966.

Whitelaw, D. M., Bell, M. F. y Batho, H. F.: Monocyte kinetics: observations after pulse labeling. Journal of Cellular Physiology, en prensa.

CAPITULO 13

Glóbulos rojos (eritrocitos o hematíes)

CARACTERISTICAS Y FUNCION

En la sangre hay de 500 a 1 000 veces más eritrocitos que leucocitos. En promedio, cinco millones por milímetro cúbico.

Forma. La forma normal del eritrocito humano es la de un *disco bicóncavo* (fig. 13-1). En el reino animal hay ejemplos de otras formas. En algunas enfermedades aparecen en la circulación eritrocitos humanos de forma alterada (fig. 13-2, *derecha);* por lo tanto, la determinación de la forma de los eritrocitos en una muestra de sangre tiene valor diagnóstico.

Dimensiones. El diámetro de los eritrocitos suele determinarse preparando un frotis (figura 12-1), y luego midiendo las células secas con gran aumento mediante un ocular micrométrico. Como los eritrocitos son bicóncavos, quedan depositados planos sobre un portaobjetos y la desecación no afecta mucho sus dimensiones; por lo tanto, aunque pueden no presentar exactamente el mismo diámetro que las células suspendidas en el plasma, lo tienen muy parecido. Si la sangre es normal, los eritrocitos en un frotis tienen diámetro casi uniforme, con diferencias no mayores de media micra en más o menos (fig. 13-4). Si disponemos las dimensiones de cada glóbulo rojo en una gráfica, se comprobará que la mayor parte tienen 7.2 micras de ancho y que casi todos se diferencian como máximo en 0.5 de micra en más o menos. Cuando todas las dimensiones observadas en una muestra numerosa se indican en la gráfica, puede obtenerse una curva que demuestra inmediatamente si la amplitud de los cambios de volumen es normal, si las dimensiones de las células son mayores o menores de las normales, o si las variaciones son anormales. La gráfica ha recibido el nombre de curva de Price-Jones.

Las células menores de 6 micras reciben el nombre de *microcitos (mikros* = pequeño) (figura 13-2, *derecha).* Las células algo mayores que las normales, de 9 a 12 micras, se denominan *macrocitos (makros* = grande) (figura 13-5, *derecha).* Las desviaciones de volumen que se observan en algunas enfermedades de la sangre suelen ser en más o en menos; cuando las células medidas son menores, el proceso se denomina *microcítico* (fig. 13-5, *izquierda),* cuando son mayores, *macrocítico* (fig. 13-5, *derecha).* En algunos procesos pueden coincidir macrocitos y microcitos (fig. 13-2, *derecha).*

Estructura y composición. Aunque se ha comprobado con el ME que existen algunos microtúbulos en la parte periférica de los eritrocitos de algunas especies, parece que el factor de sostén más importante en el eritrocito, en lo que a conservación de la forma se refiere, depende de la constitución molecular particular del complejo coloidal homogéneo que lo llena. Esto hace que la célula sea blanda y elástica.

Más de la mitad del eritrocito es agua (60 por 100); el resto son sólidos. Aproximadamente el 33 por 100 del glóbulo rojo es de la proteína conjugada llamada hemoglobina. Se dice que es proteína conjugada porque está formada por la proteína *globina* unida al pigmento *hem.* Aunque solamente el 4 por 100 de la hemoglobina está formada por pigmento (hem), su combinación con la globina constituye un cuerpo químico (hemoglobina) coloreado; por lo tanto, se admite que la hemoglobina es un pigmento. En el eritrocito, además de la hemoglobina hay una pequeña cantidad de otra proteína y algo de material graso.

Puede parecer curioso que los eritrocitos, conteniendo solamente una jalea blanda, mantengan su forma cóncava, y que la constitución

molecular de dicha jalea tenga importancia para que la célula adopte dicha forma. Pero lo cierto es que un cambio de la constitución química de la hemoglobina puede hacer que los hematíes tomen otras formas. Por ejemplo, hay una enfermedad muy curiosa en la que los eritrocitos pueden adoptar el tipo falciforme. Cuando tienen dicha forma son fácilmente destruidos; por lo tanto, las personas con esta enfermedad no tienen número suficiente de hematíes. Durante muchos años no se supo cuál era la causa de que tales glóbulos tuvieran forma anormal. Pero en 1949, Pauling y colaboradores descubrieron que la hemoglobina que contenían era ligeramente diferente de la normal; la diferencia bastaba para que las células adoptaran una forma que no es de disco bicóncavo. El proceso depende de factores hereditarios; por lo tanto, esta enfermedad brinda un ejemplo de cómo una sucesión inadecuada en una molécula de DNA, de manera que un aminoácido que es el usual se halla substituido por otro en la molécula de hemoglobina puede ser causa de enfermedad.

Cada eritrocito está rodeado de una membrana *celular* o *plasmática*. Según indicamos en el capítulo 7, una membrana celular impide la salida de material coloidal desde el interior de la célula hacia el plasma. También presenta gran selectividad para el paso de iones.

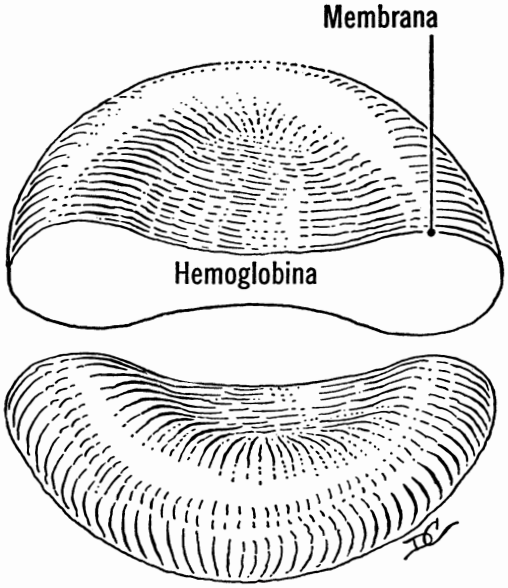

FIG. 13-1. Dibujo esquemático de un glóbulo rojo cortado por la mitad.

Los eritrocitos en soluciones de presión osmótica diversa. La presión osmótica del plasma es igual a la de los eritrocitos; por lo tanto, se dice que el plasma es *isotónico (iso* = igual; *tonos* = tensión) con relación a ellos. En consecuencia, el plasma no tiene tendencia a absorber agua de los eritrocitos ni a la inversa. Pueden prepararse soluciones salinas que sean *isotónicas* con los eritrocitos. Si la concentración salina de una solución es menor que la de los eritrocitos se dice que es *hipotónica (hypo* = debajo); si es superior, *hipertónica (hyper* = arriba, más).

Los eritrocitos pueden retraerse o dilatarse al modificarse la presión osmótica de la solución en la cual están suspendidos. Los glóbulos rojos son bastante resistentes a ligeros cambios de presión osmótica, pero si la solución en la cual bañan es suficientemente hipotónica, adoptan forma esférica y se hinchan. Cuando su volumen es excesivo, se produce otro fenómeno: su membrana es incapaz de retener hemoglobina y ésta escapa al líquido del medio, coloreándolo. El fenómeno se denomina *hemólisis (lysis* = solución). Cuando tal hemólisis se produce no toda la substancia del eritrocito escapa de él; queda una cantidad suficiente para que persista una "sombra" de la célula.

Además de soluciones hipotónicas, la hemólisis puede producirse con otros medios. Poseen acción hemolítica algunos productos químicos, en particular los solventes de los lipoides. El veneno de serpiente es hemolítico. El plasma de algunas especies animales hemoliza los eritrocitos de otras.

En una muestra determinada de sangre no todos los eritrocitos son igualmente susceptibles a la hemólisis. Así, por ejemplo, puede prepararse una solución salina de tal concentración que sólo hemolice unas cuantas células; para que todas sean hemolizadas, hay que disminuir más todavía la concentración de la solución. En consecuencia, se admite que los eritrocitos tienen *fragilidad* (susceptibilidad para la hemólisis) diferente. La fragilidad de los eritrocitos se altera en algunas enfermedades; las pruebas de fragilidad tienen, pues, valor diagnóstico.

Si los eritrocitos se sumergen en una solución hipertónica, parte del agua de las células pasa a la solución. El resultado es la retracción de los eritrocitos de manera que su silueta presenta forma dentada; por lo tanto, se han denominado *crenocitos (crena* = muesca).

Función. Las células del cuerpo necesitan abastecimiento constante y substancial de oxígeno.

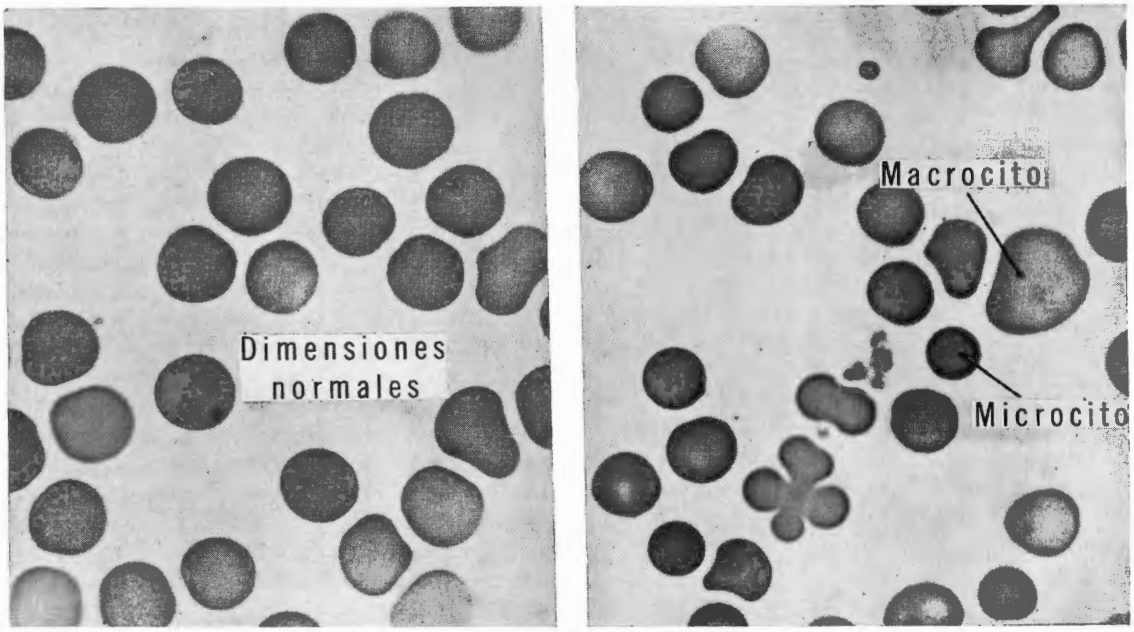

FIG. 13-2. Microfotografías (inmersión en aceite) de frotis teñidos de sangre de conejo. *Izquierda,* Sangre normal con células de diámetro bastante uniforme, de aspecto normal, excepto en las zonas donde unas se hallan en contacto con otras. *Derecha,* Sangre obtenida de un animal intoxicado con trinitrotolueno. Obsérvense las enormes diferencias de volumen de los hematíes, con presencia de microcitos y macrocitos. También pueden verse células rojas de diversas formas.

Este les llega desde los pulmones por la sangre y el sistema circulatorio.

El oxígeno (a presión atmosférica) no es muy soluble en el agua, ni tampoco en el plasma sanguíneo. Por lo tanto, si el sistema circulatorio sólo contuviera plasma, al atravesar los pulmones únicamente disolvería una parte del oxígeno que necesitan las células del cuerpo. La sangre es capaz de captar cantidades relativamente elevadas de oxígeno en los pulmones gracias a la hemoglobina contenida en los glóbulos rojos. La hemoglobina tiene la importante propiedad de combinarse con el oxígeno para constituir el compuesto llamado *oxihemoglobina.* En consecuencia, una solución de hemoglobina puede seguir absorbiendo oxígeno hasta que toda la hemoglobina que contiene se haya convertido en oxihemoglobina; esto permite que la sangre capte un volumen de oxígeno mucho mayor que el que absorbería el plasma solo.

Afortunadamente, la hemoglobina no fija bien el oxígeno. En los pulmones, donde la tensión (concentración) de oxígeno es elevada, porque el sistema respiratorio aporta constantemente aire fresco, la hemoglobina se combina ávidamente con el oxígeno. Pero cuando la oxihemoglobina alcanza los diversos tejidos del cuerpo, donde las células están consumiendo oxígeno y la tensión de este gas es baja, la hemoglobina abandona buena parte de su oxígeno. Cuando el oxígeno se ha divorciado de la hemoglobina, ésta recibe el nombre de *hemoglobina reducida;* al alcanzar los pulmones, en su camino por el sistema circulatorio, está preparada para unirse con más oxígeno y transformarse de nuevo en oxihemoglobina.

POR QUE LA HEMOGLOBINA NO PUEDE SALIR DE LOS ERITROCITOS

Aunque la hemoglobina *es una proteína*, sus macromoléculas son relativamente pequeñas y si estuvieran libres en el plasma no quedarían limitadas por las membranas endoteliales del sistema vascular sanguíneo como otras proteínas de la sangre. Por lo tanto, si la hemoglobina queda libre en el plasma, escapa hacia los tejidos y la orina. Este proceso ocurre en la denominada "fiebre de aguas rojas", enfermedad del ganado en la cual un parásito diminuto invade los eritrocitos y los lesiona ocasionando el

escape de la hemoglobina que primero pasa al plasma y luego a la orina; ésta adquiere color. En algunas enfermedades humanas, por ejemplo en la "fiebre de aguas negras", que es un tipo virulento de paludismo, pueden lesionarse suficientes eritrocitos para producirse una situación similar. Tiene otras ventajas que la hemoglobina esté incluida en las membranas celulares de los glóbulos rojos. Por ejemplo, los eritrocitos también intervienen en el transporte de bióxido de carbono de los tejidos a los pulmones. Esto último depende de su contenido en una enzima denominada anhidrasa carbónica que, como la hemoglobina, se halla confinada en el interior del eritrocito. El hecho de que la hemoglobina quede en las células en lugar de estar en solución tiene todavía otras ventajas. Estos y otros detalles relacionados con la función de transporte de oxígeno y de anhídrido carbónico se estudiarán en fisiología.

Estructura en relación con la función. Además de transportar grandes cantidades de gases, los eritrocitos, para ser eficaces, tienen que captar y ceder estos gases con gran rapidez. La absorción y la liberación de gases se producen en una interfase. Por lo tanto, interesa que la interfase entre cada eritrocito y el plasma sea la mayor posible por unidad de hemoglobina, hecho que se logra gracias a la forma bicóncava del eritrocito. La forma bicóncava proporciona una superficie 20 ó 30 por 100 mayor que la de una esfera que contuviera la misma cantidad de hemoglobina. Además, si los eritrocitos fueran esferas, la distancia media que un gas debiera atravesar para alcanzar la superficie desde el interior de la misma, estaría muy aumentada. Por lo tanto, la forma bicóncava es ideal para la rápida absorción y liberación de gases.

El hecho de que el eritrocito no tenga núcleo resulta una ventaja; permite que toda la célula contenga hemoglobina y, por tanto, sea más eficaz por unidad de volumen.

Los bordes redondeados del eritrocito lo protegen de los traumatismos; su estructura elástica le permite deformarse en lugar de romperse cuando choca contra las bifurcaciones de los capilares. Este fenómeno puede observarse con el microscopio en la membrana interdigital de la pata de la rana, o en cualquier tejido vivo delgado que posea una buena red capilar y se prepare adecuadamente.

Sin embargo, al examinar bien tal preparación, debe recordarse que el microscopio aumenta la rapidez de circulación de los eritrocitos tanto como sus dimensiones; en realidad, el movimiento de estos eritrocitos es mucho más lento de lo que parece.

La oxihemoglobina de los eritrocitos de los capilares situados por debajo de la superficie de la piel proporciona el color rosado a las mejillas y los diversos tonos de rojo a los labios y mucosas. La intensidad del color así obtenido depende de varios factores: el número de capilares permeables, su proximidad a la superficie, la transparencia del tejido que los recubre y, finalmente, la concentración de oxihemoglobina que hay en la sangre.

Por otra parte, la hemoglobina reducida es azul más que roja. Normalmente, cuando la sangre atraviesa los capilares no se produce suficiente cantidad de hemoglobina reducida para que su color sea azul. Pero si la oxigenación de la sangre en los pulmones está gravemente perturbada, de manera que los capilares reciben sangre que ya contiene gran cantidad de hemoglobina reducida, o si la circulación a través de los capilares se hace tan lentamente que se origina mucha hemoglobina reducida y ésta no es transportada suficientemente aprisa hacia los pulmones, la sangre puede contener cantidad bastante de esta hemoglobina reducida (en valor absoluto, no en porcentaje) para que proporcione color azul a las superficies corporales que de ordinario tienen color rosado o rojo. El proceso se denomina *cianosis (kyanos* = azul).

La hemoglobina tiene gran afinidad por otros gases que no son oxígeno, principalmente para el monóxido de carbono. Este gas se une firmemente a la hemoglobina; por lo tanto, no se libera a nivel de los tejidos. En consecuencia, una persona que respire aire en el cual haya aunque sea muy poco monóxido de carbono, gradualmente tiene una proporción mayor de hemoglobina que se une con él, y que ya no sirve para transportar oxígeno.

La hemoglobina que se une con el monóxido de carbono tiene color rojo brillante; los labios rojo cereza de una persona muerta por intoxicación con monóxido de carbono que en realidad tienen los tejidos carentes de oxígeno, constituyen triste paradoja.

Como la capacidad de transporte de oxígeno por la sangre muchas veces está disminuida, en clínica constituye un dato de gran valor su determinación.

En los libros corrientes de histología suelen exponerse dos de los métodos más comúnmente utilizados para ello: el recuento de hematíes y la determinación del contenido de hemoglobina en la sangre. Esta exposición no suele ser dema-

siado detallada. Se explica por qué efectuar tales pruebas requiere el empleo de instrumentos especiales que los estudiantes raramente adquieren antes de trabajar en relación más estrecha con la clínica. Un tercer método, por lo menos de igual importancia, la preparación, tinción y examen de un frotis de sangre, no requiere instrumentos especiales y debe estudiarse cuidadosamente en un curso de histología. Ya hemos indicado la manera de llevarlos a cabo en el capítulo anterior, a propósito de los leucocitos. También puede aprenderse con ventaja un cuarto método, el del recuento de reticulocitos.

RECUENTO DE ERITROCITOS

Los mismos principios se aplican para contar los eritrocitos que para contar los leucocitos; no daremos aquí más detalles, que se estudian en otras materias.

En condiciones normales, la sangre de la mujer contiene de 4 500 000 a 5 000 000 de eritrocitos por milímetro cúbico; la del varón, de 5 000 000 a 5 500 000.

Contenido de hemoglobina. Puede determinarse con precisión variable utilizando diversos métodos, que se estudian en otros lugares. Normalmente la sangre contiene unos 15 g de hemoglobina por 100 ml. En un tiempo, era frecuente expresar los valores de hemoglobina en porcentajes, pero, aquí también, resulta mejor tratar con valores absolutos.

Anemia. Si la cantidad de hemoglobina que hay en la sangre circulante disminuye de manera que perturbe el transporte de oxígeno, el proceso patológico se conoce con el nombre de anemia (falta de sangre). Aunque el recuento de eritrocitos y la determinación cuantitativa de hemoglobina tienen gran importancia para diagnosticar una anemia, todavía resulta difícil saber a partir de cuáles valores está justificado tal diagnóstico.

Hay diversas causas de anemia, y está bastante justificado decir que hay tipos diferentes de anemia. El examen de la sangre contando los hematíes, midiendo la hemoglobina y estudiando frotis teñidos, es de primordial importancia para establecer el tipo y la causa de cualquier anemia. Mientras ésta no se conozca, resulta imposible un tratamiento racional. La investigación de la anemia constituye un problema clínico que el estudiante se verá obligado a resolver más tarde durante sus estudios. Es muy útil recordar bien unos cuantos hechos estudiados en histología. Son los siguientes:

Los hematíes, aunque en casi todos los aspectos magníficamente adaptados a los fines que deben cumplir no están por decirlo así, bien construidos; por lo tanto, al cabo de un tiempo se desintegran. Admítese, en general, que su vida en la corriente sanguínea, según las diferentes técnicas empleadas para determinarla, dura entre 100 y 120 días. Después que los eritrocitos han vivido este tiempo en el sistema circulatorio, deben ser suprimidos para evitar que los productos de desintegración trastornen el sistema circulatorio. Los eritrocitos gastados son extraídos del torrente vascular por células fagocíticas (llamadas células reticuloendoteliales, funcionalmente similares a los macrófagos) que hay en el bazo, médula ósea e hígado. Los detalles al respecto se estudiarán más tarde.

Claro está, si los eritrocitos fueran suprimidos constantemente de la circulación, su número disminuiría sin cesar al no llegar nuevos eritrocitos a la circulación. De hecho, el número de eritrocitos tiene que disminuir o aumentar progresivamente si la supresión de los que circulan no corresponde al número de los nuevos que entran en la sangre. Además, por poco que se piense en ello se comprenderá que el número de eritrocitos no es normal solamente porque el número de los suprimidos es igual al de los nuevos. Tal circunstancia explicaría que el número de eritrocitos permanecería estacionario, pero podía hacerlo, por ejemplo, con valores de dos millones en lugar de cinco millones por milímetro cúbico de sangre. Por lo tanto, el contenido normal de eritrocitos depende del *nivel* en el cual se establece el equilibrio de los dos procesos, la destrucción y la producción de glóbulos rojos.

Una anemia puede producirse por cambios en la destrucción o en la producción de los glóbulos rojos. En otras palabras, algunas anemias dependen esencialmente de que está aumentada la destrucción de eritrocitos o su pérdida por el cuerpo; otras, de que es insuficiente su producción.

Para saber dónde se halla el trastorno, si en la destrucción o en la producción de eritrocitos, hay que recurrir a otras pruebas. Vamos a ver sólo las que estudian su producción.

En un frotis de sangre normal, teñido con un colorante neutro y examinado con objetivo de inmersión, se observará que casi todos los eritrocitos tienen color rosado pálido; son, pues, acidófilos. Pero alguno que otro eritrocito

(aproximadamente uno entre 100 o entre 1 000) se distingue de los demás porque a pesar de tener fundamentalmente color rosa, presenta un matiz azul. Se admite que dicho eritrocito presenta basofilia y se denomina *eritrocito policromatófilo* (fig. 12-4).

El motivo de que algunos eritrocitos en un frotis ordinario tengan un tono azul, vamos a verlo ahora.

Las células precursoras de los eritrocitos reciben el nombre de eritroblastos; sintetizan la hemoglobina que más tarde se descubre en sus descendientes, los eritrocitos. Para sintetizar hemoglobina los eritroblastos desarrollan un contenido muy rico de ribosomas (fig. 7-8). Sin embargo, para formar eritrocitos se dividen varias veces, y, en general, cuando han llegado a formar células menores y han perdido sus núcleos para transformarse en eritrocitos no nucleados, los ribosomas que eran tan abundantes en el eritroblasto que les dio origen han desaparecido o están tan divididos que ya no imparten basofilia citoplásmica a los eritrocitos. En condiciones normales, sólo algunos eritrocitos que conservan suficiente ribosoma para que su citoplasma sea policromatófilo son liberados como tales hacia la circulación.

Los eritrocitos policromatófilos en los cuales la basofilia no es muy intensa, de manera que sólo son ligeramente azulados, resultan extraordinariamente difíciles de identificar en los frotis de sangre teñidos con los colorantes neutros habituales. Pero hay otra manera de obtener preparaciones donde puedan observarse netamente tales células: utilizando el método de tinción supravital. El colorante usado es el azul de cresil brillante. Este puede mezclarse con los eritrocitos de una gota recién obtenida de sangre por diversos métodos (ver libros de técnica) y se preparan con ellos frotis de sangre; éstos más tarde pueden teñirse con un colorante ordinario de la sangre.

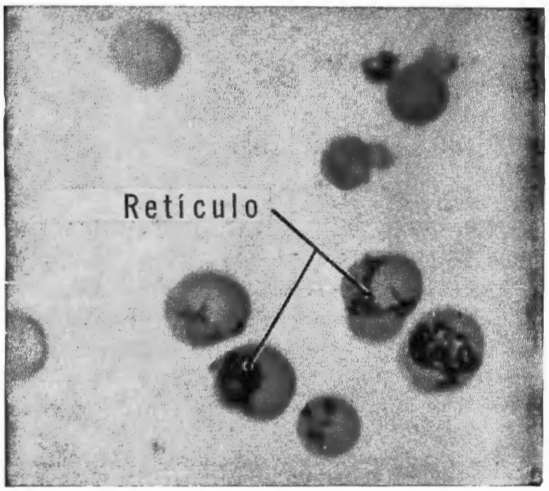

FIG. 13-3. Microfotografía (inmersión en aceite) de un frotis de sangre teñido con azul de cresil brillante para demostrar el llamado retículo de los reticulocitos. La sangre se obtuvo de un animal que se hallaba en fase de regeneración sanguínea, produciendo gran número de eritrocitos nuevos.

El azul de cresil brillante reacciona con los ribosomas que todavía persisten en los eritrocitos en forma curiosa, de manera que se observan como una línea filamentosa azul que si es abundante puede adoptar forma de trenza, y si es escasa puede constituir solamente unos cuantos puntos azules dispersos (fig. 13-3). Como en un principio se creyó que esta red filamentosa representaba una estructura reticular existente en el interior de la célula, los hematíes que la presentan recibieron el nombre de *reticulocitos*. Este nombre persiste todavía, pero se admite en general que, en primer lugar, el retículo sería un artefacto ocasionado por el azul de cresil al coagular y concentrar el material basófilo de las células; en segundo lugar, se admite también que el reticulocito es la misma célula que recibiría el nombre de eritrocito policromatófilo si estuviera teñida de la manera corriente (fig. 12-4). Tiene interés el hecho de que utilizando aminoácido marcado y radioautografía se demuestra que los reticulocitos sintetizan proteína.

El material basófilo en los pocos eritrocitos que quedan en libertad con una cantidad suficiente para teñirse como reticulocitos, pronto desaparece. Se ha calculado exactamente el tiempo que dura mediante diversas técnicas, con resultados diferentes; nuestra experiencia, proveniente de efectuar recuentos día a día de reticulocitos en animales cuyos valores estaban disminuyendo desde cifras tan altas como el 40 por 100, corresponde a las estimaciones que indican que el tiempo es de un día, o, cuando más unos pocos días. Por lo tanto, los reticulocitos jóvenes muestran más retículo que los reticulocitos viejos; de todas maneras, los reticulocitos viejos todavía son eritrocitos muy jóvenes.

No sabemos con seguridad cuál sea el porcentaje de nuevos eritrocitos liberados hacia la circulación en forma de reticulocitos. Probablemente en condiciones normales muchos eritro-

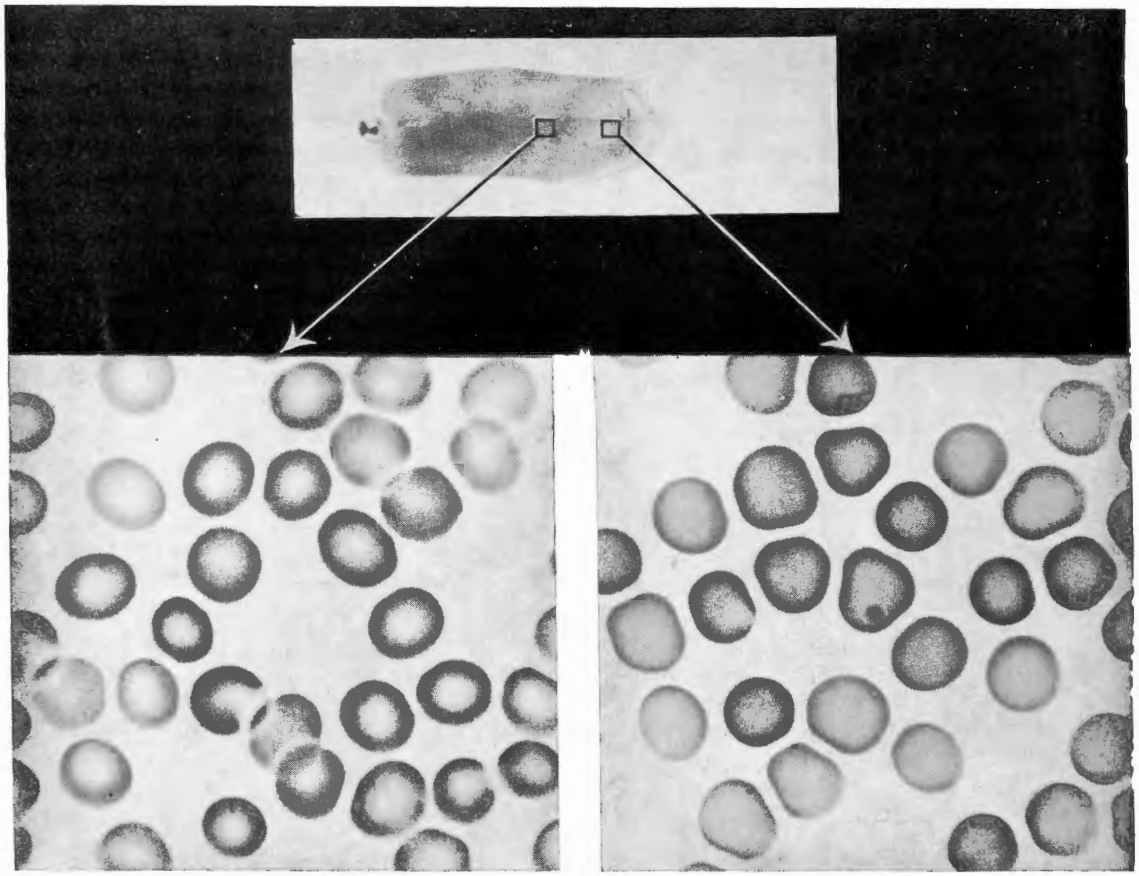

FIG. 13-4. Aspectos de los glóbulos rojos (inmersión en aceite) en dos zonas de un mismo frotis. *Abajo, izquierda,* Estas células presentan zonas claras características de los elementos normales. Tales zonas claras sólo se observan cuando el frotis es suficientemente grueso para que unos hematíes queden encima de otros. *Abajo, derecha,* Aspecto de los glóbulos rojos en una zona donde el frotis es muy delgado. Obsérvese que no hay superposición de hematíes y que no puede verse la zona central clara característica de los hematíes normales.

citos maduran, y por lo tanto pierden su material basófilo en la propia médula ósea antes de ser liberados hacia la circulación. Pero cuando la producción de eritrocitos aumenta, el espacio de almacenamiento en la médula no aumenta en proporción y, por lo tanto, se libera un número mayor de eritrocitos en la sangre. El resultado es que muchos de ellos no han tenido tiempo suficiente para madurar antes de penetrar en la sangre. Probablemente tanto el hecho de que se fabrican más eritrocitos como el hecho de que muchos de ellos son liberados en forma de reticulocitos contribuyen al porcentaje más elevado de reticulocitos cuando aumenta la producción de glóbulos rojos. Por lo tanto, los recuentos de reticulocitos brindan información acerca del ritmo de producción de los glóbulos rojos.

En circunstancias por lo demás normales, cualquier trastorno que aumente la destrucción de los eritrocitos (o su pérdida por hemorragia) queda compensado, hasta cierto punto cuando menos, por una mayor producción de eritrocitos. Así, pues, si el número de reticulocitos se mantiene elevado un día y otro día sin que aumente el número total de eritrocitos de la sangre, cabe admitir que está incrementada la destrucción de glóbulos rojos o que éstos desaparecen de la circulación en otra forma. En otras palabras, el número de reticulocitos muchas veces sirve no sólo para brindar información acerca del ritmo de producción de eritrocitos,

sino también, junto con los recuentos diarios de glóbulos rojos, para brindar información indirecta acerca del ritmo de destrucción o pérdida de los eritrocitos.

Aunque las anemias suelen depender de una menor producción o una mayor destrucción de eritrocitos, en la práctica suelen clasificarse según el aspecto que presentan los glóbulos rojos en los frotis teñidos. Tarde o temprano el estudiante aprenderá a examinar un frotis y a decir si corresponde a una *anemia microcítica hipocrónica,* a una *anemia macrocítica* o a otro tipo de anemia designada con esta terminología. ¿Que significan estas expresiones?

Ya hemos definido lo que son macrocitos y microcitos. En una anemia cualquiera, si los glóbulos rojos tienden a ser mucho mayores que en estado normal, se dice que la anemia es macrocítica; si tienden a ser menores que normalmente, la anemia será microcítica; si tienen dimensiones normales, es normocítica. Los términos *hipercrómico, normocrómico* e *hipocrómico* requieren una explicación más detallada.

Como el eritrocito es un disco bicóncavo, es más delgado en su parte central que en su periferia. Cuando se ha teñido y se observa desde arriba, como ocurre al examinar con el microscopio un frotis secado, la delgadez de su porción central se manifiesta por un color más claro que el observado en la zona periférica de la célula (fig. 13-4, *izquierda).* Por lo tanto, si se examina el *lugar adecuado de un frotis bien preparado,* se comprueba que el eritrocito normal contiene una zona clara central que insensiblemente se continúa con la zona periférica de la célula teñida más intensamente. Sin embargo, según nuestra experiencia, esta porción central no se observa en zonas del frotis donde los eritrocitos son pocos (fig. 13-4, *derecha).* Se observa mejor que en zonas donde están separados, pero no tanto que unas células ocasionalmente no se superpongan a otras (figura 13-4, *izquierda).*

Si la zona pálida central no es más ancha que un tercio o poco más del diámetro del eritrocito, y la zona periférica de la célula se tiñe bien, se dice que el eritrocito es *normocrómico* (de color normal) (fig. 13-5, *centro).* Algunas anemias se caracterizan por la disminución del número de eritrocitos, pero éstos son normo-

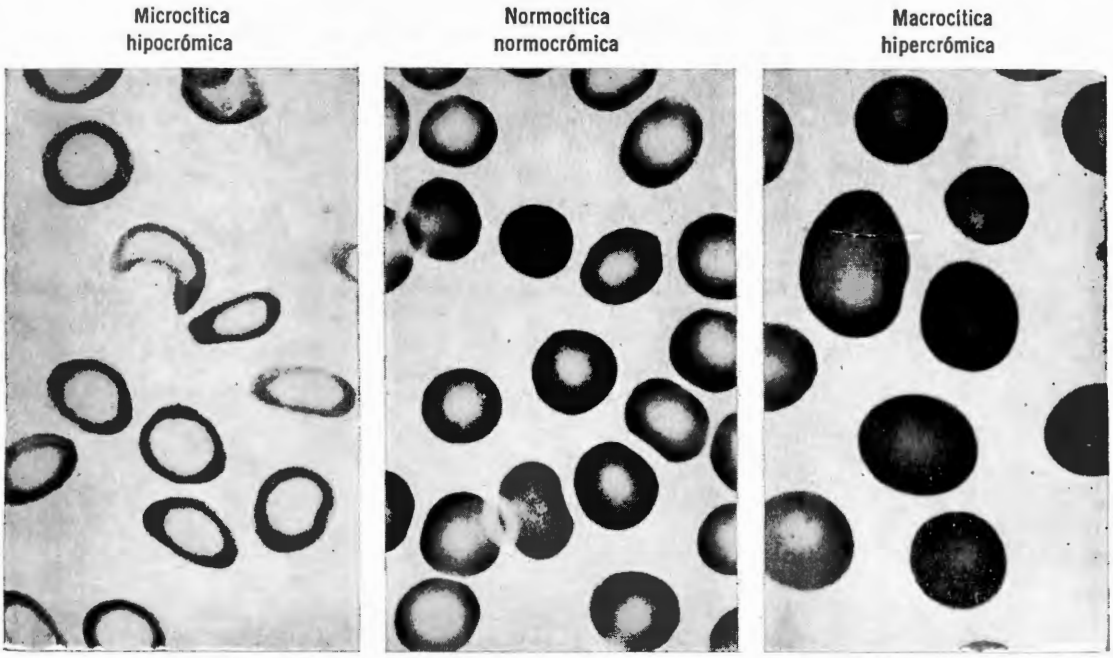

FIG. 13-5. Microfotografías (inmersión en aceite), tomadas con igual aumento, de tres diferentes frotis de sangre humana. *Izquierda,* La sangre se obtuvo de un paciente que sufría anemia microcítica hipocrómica por falta de hierro, y células pequeñas con las zonas pálidas centrales muy aumentadas de volumen. *Centro,* Sangre normal. *Derecha,* Sangre obtenida de una persona con anemia perniciosa. En este caso los glóbulos rojos, aunque en número menor del normal, tienden a presentar volumen mayor que de ordinario y, por lo tanto, *parecen* excesivamente llenos de hemoglobina.

crómicos; en consecuencia, se habla de *anemias normocrómicas.* Sin embargo, en un tipo mucho más común de anemia, los eritrocitos presentan zonas pálidas centrales y zonas periféricas poco teñidas (fig. 13-5, *izquierda).* Las células así alteradas se dice que son *hipocrómicas* (poco coloreadas) y, por lo tanto, las anemias correspondientes se denominan *anemias hipocrómicas.* En fin, en otras anemias hay pocas células, pero están repletas de hemoglobina. Es dudoso que los glóbulos rojos puedan estar excesivamente llenos, de manera que el motivo de que estas anemias se hayan denominado a veces *hipercrómicas* es que las células suelen ser mayores y, por lo tanto, como están llenas, *parecen más densas* (fig. 13-5, *derecha).*

En los frotis de sangre normal suele observarse de cuando en cuando algún eritrocito de forma anormal. El término general para una célula de este tipo es el de *poiquilocito (poikilis* = diverso). En las anemias, los poiquilocitos son más comunes; por lo tanto, se dice que la sangre anémica presenta poiquilocitosis (fig. 13-2, *derecha).* En algunas anemias, las células de forma anormal se califican más específicamente, por ejemplo, cuando los eritrocitos tienden a adoptar la forma semilunar, según ya hemos mencionado.

En una anemia determinada, saber si la hemoglobina está más o menos disminuida que el número de eritrocitos resulta muy útil para orientar acerca de la causa del trastorno. El hierro es ingrediente esencial de la hemoglobina; por lo tanto, cuando hay deficiencia de hierro la producción de hemoglobina está disminuida. Sin embargo, el hierro no es tan necesario para la producción de eritrocitos como para la de hemoglobina; por lo tanto, en las anemias por falta de hierro el contenido de hemoglobina de la sangre está más disminuido que el número de eritrocitos; esto significa que los glóbulos rojos contendrán relativamente poca hemoglobina, y la anemia será de tipo hipocrómico (fig. 13-5, *izquierda).* Por otra parte, algunos productos químicos (vitamina B_{12} y ácido fólico) parecen ser más necesarios para que puedan producirse eritrocitos que para que pueda sintetizarse hemoglobina, de manera que si falta una de estas substancias resulta más difícil la producción de hematíes que la de hemoglobina; la consecuencia es que los hematíes. (En las publicaciones de Knisely [1951] ralmente sobrecargados de hemoglobina, y la anemia es de tipo *macrocítico hipercrómico* (figura 13-5, *derecha).* El caso más importante de este tipo es el de la denominada *anemia perniciosa,* que depende de incapacidad para absorber vitamina B_{12} por el estómago y el intestino. Si la vitamina que falta se inyecta a los pacientes, se restablecen; el proceso sólo recidiva si se interrumpen las inyecciones. No tiene interés dar la vitamina por la boca porque los enfermos la absorben mal. (La vitamina B_{12} está contenida en los extractos de hígado; para quienes interese, digamos que probablemente constituye la substancia que en un tiempo recibió el nombre de factor extrínseco de Castle.)

Formación de pilas de monedas (rouleaux). Si se coloca sangre fresca encima de un portaobjetos y se recubre con un cubreobjetos, las superficies mayores de los eritrocitos suelen adherirse unas a otras; el resultado final es que los glóbulos rojos se disponen en forma de pilas de monedas. Esta tendencia a pegarse probablemente dependa de fuerzas de tensión superficial. Si se examina con el microscopio la sangre circulante, se observa a veces la formación de pilas de monedas en zonas donde la circulación es lenta. Tales pilas de monedas no son permanentes; los eritrocitos que las forman pueden separarse de nuevo sin que, al parecer, hayan sufrido daño alguno. Probablemente no sea así en el caso del denominado encenagamiento.

Encenagamiento de la sangre. Utilizando el iluminador de cuarzo para estudiar la sangre circulante en los animales de laboratorio y en el hombre, Knisely y colaboradores hace pocos años lograron descubrir un trastorno muy curioso, que denominan *sludging* (término inglés que corresponde a encenagamiento), y que se observa a consecuencia de algunos trastornos patológicos y después de traumatismos graves. El proceso se manifiesta porque los eritrocitos de la sangre circulante se reúnen en acúmulos irregulares que constituyen masas pequeñas, pero de volumen suficiente para bloquear los vasos sanguíneos de pequeño calibre.

Ya hemos explicado que los capilares de las zonas vecinas de la piel quemada (o bien en la zona traumatizada por otro medio cualquiera) si no están totalmente destruidos, han sufrido lo bastante para que permitan la salida del plasma. Para complicar la situación del traumatismo tiene tendencia a producir encenagamiento de la sangre, de manera que, además de causar lesión local, puede producir trastorno general, ya que en partes distantes del cuerpo la circulación en los vasos sanguíneos más finos puede quedar dificultada por los acúmulos de hematíes producidos en tales circunstancias están lite-

pueden encontrarse datos completos acerca de los diferentes trastornos ocasionados por el encenagamiento.)

BIBLIOGRAFIA

GLÓBULOS ROJOS

Berlin, N. I., Waldmann, T. A. y Weissman, S. M.: Life span of the red blood cell. Physiol. Rev., *39*:577, 1959.

Bishop, C. W. y Surgenor, D. M. (dirs.): The Red Blood Cell; a Comprehensive Treatise. New York, Academic Press, 1964.

Haden, R. L.: Factors affecting the size and shape of the red blood cell. *En* Moulton, F. R. (dir.): Blood, Heart and Circulation, A.A.A.S. Publication No. 13. Lancaster, Pa., Science Press, 1940.

Harris, J. W.: The red Cell, Production, Metabolism, Destruction: Normal and Abnormal Cambridge, Mass., Harvard University Press, 1963.

Ingram, V.: The Hemoglobins in Genetics and Evolution. New York, Columbia University Press, 1963.

Isaacs, R.: The erythrocytes. *En* Downey's Handbook of Hematology. vol. 1, p. 1. New York, Hoeber, 1938.

Jones, O. P.: The influence of disturbed metabolism on the morphology of blood cells. *En* Macfarlane, R. G. y Robb-Smith, A. H. T. (dirs.): Functions of the Blood. New York, Academic Press, 1961.

Jordan, H. E.: Comparative hematology. *En* Downey's Handbook of Hematology. vol. 2, p. 699. New York, Hoeber, 1938.

Lowenstein, L. M.: The mammalian erythrocyte. Internat. Rev. Cytol., *8*, 1959.

ENCENAGAMIENTO DE SANGRE

Bigelow, W. G., Heimbecker, R. O. y Harrison, R. C.: Intravascular agglutination of erythrocytes (sludged blood), vascular stasis, and the sedimentation rate of the blood in trauma. Arch. Surg., *59*:667, 1949.

Heimbecker, R. O. y Bigelow, W. G.: Intravascular agglutination of erythrocytes (sludged blood) and traumatic shock. Surgery, *28*:461, 1950.

Knisely, M. H.: An annotated bibliography on sludged blood. Postgrad. Med., *10*:15, 1951.

———: The settling of sludge during life, first observations, evidences and significances; a contribution to the biophysics of disease. Acta Anat., *44*, Supl. 41, 1961.

CAPITULO 14

Plaquetas y mecanismo hemostático

Algunas consideraciones de introducción. Las plaquetas son pequeños cuerpos ovoides sin núcleo, de 2 a 5 μ de diámetro cada uno, cubierto de una membrana unitaria. Existen en la sangre circulante en número que se ha calculado entre 250 000 y 350 000 por mm^3.

ESTUDIO DE PLAQUETAS EN EL LABORATORIO CON MICROSCOPIO DE LUZ

Observadas en preparados vivos de capilares en los cuales está circulando la sangre, las plaquetas aparecen como discos biconvexos ovales. Cuando se obtiene sangre para los frotis corrientes, las plaquetas tienden a reunirse unas con otras; por lo tanto, en frotis teñidos en la forma acostumbrada las plaquetas suelen observarse en acúmulos (fig. 12-4). Sin embargo, buscando bastante en un frotis ordinario de sangre se observará la presencia de algunas plaquetas aisladas; con objetivo de inmersión en aceite suelen tener aspecto plano redondeado. El motivo de ello es que las plaquetas tienden a aplastarse sobre las superficies (fig. 14-1). Si se obtiene sangre para estudiar plaquetas se utiliza un anticoagulante (EDTA); en un frotis preparado así las plaquetas no se adhieren unas a otras sino que quedan separadas en todo el frotis.

Con el microscopio de luz las plaquetas inicialmente se describieron formadas por dos componentes (fig. 14-1). En primer lugar, la mayor parte de una plaqueta parece estar formada de una substancia fundamental bastante clara que se colorea en azul pálido con colorante de sangre y que se denomina *hialómera (hyalos* = vidrio, *meros* = parte). En segundo lugar, y generalmente dispuesto hacia la parte central de la plaqueta, hay material que se tiñe intensamente (azul, púrpura o rojo) (fig. 12-4). Este componente de la plaqueta se denomina cromatómera o, más generalmente, granulómero. Este último término se refiere al hecho de que el material coloreado suele verse con el microscopio de luz formado por gránulos (figura 14-1). En ocasiones, sin embargo, la cromatómera aparece como un acúmulo sólido de material; si se observa en plaquetas de sangre normal, su aspecto suele depender de un cambio en las plaquetas que se ha producido antes de ser fijadas y teñidas. A veces las plaquetas tienen seudópodos, a modo de espinas, que se extienden partiendo del cuerpo principal. Si la sangre es normal, este aspecto puede depender de cambios ocurridos después de extraída la sangre y antes de fijar la plaqueta. En estado patológico las plaquetas pueden presentar aspectos diferentes. También es posible que las plaquetas más jóvenes tengan aspecto que con el microscopio de luz es algo diferente del que presentan las plaquetas más viejas. Sin embargo, como veremos, la morfología de las plaquetas que puede estudiarse con el microscopio de luz no es mucha en comparación con lo que puede aprenderse con el microscopio electrónico. Pronto vamos a verlo.

CÓMO SE CUENTAN LAS PLAQUETAS

Muchas veces es importante determinar el número de plaquetas por mm^3 de sangre y esto se efectúa con el microscopio de luz. Para conservarlas separadas, de manera que puedan verse como unidades aisladas, y por lo tanto contarse, es necesario mezclar sangre tomada del cuerpo

inmediatamente con un líquido que evite la aglutinación. El antiaglutinante actualmente más utilizado es el EDTA (ácido etilendiaminotetraacético). Las plaquetas de la sangre que contiene antiaglutinante pueden contarse de dos maneras, por el método directo y por el método indirecto.

En el método indirecto se coloca una gota de solución antiaglutinante esterilizada en la piel limpia y se hace una punción a través de dicha gota, de manera que la sangre penetre en el antiaglutinante. Se prepara un frotis con esta mezcla, y se tiñe igual que un frotis ordinario de sangre. El número de plaquetas se calcula anotando el número de plaquetas en relación con el número de eritrocitos contados en diversos campos del preparado. Por ejemplo, si en un campo hay 100 eritrocitos y seis plaquetas, y en muchos otros campos se observa la misma proporción, se admite que hay seis plaquetas por cada 100 eritrocitos en esta muestra de sangre. Por lo tanto, si se hace entonces un recuento de glóbulos rojos es fácil determinar el número de plaquetas por mm^3.

Con el método directo no se coloca ningún líquido antiaglutinante a nivel de la zona de punción. En su lugar se aspira un volumen determinado de sangre con una pipeta que contiene una cantidad medida de antiaglutinante, y los dos se mezclan perfectamente. Se añade un poco de colorante al antiaglutinante, para teñir las plaquetas de manera que puedan verse y distinguirse de los glóbulos rojos al examinar una parte de la mezcla en una cámara cuentaglóbulos, donde puede efectuarse el recuento de los eritrocitos y el recuento de las plaquetas en una misma preparación con el microscopio de luz ordinario.

El microscopio de fase ha demostrado ser muy útil para contar plaquetas; probablemente constituya el mejor método actualmente disponible para efectuar un recuento directo con este instrumento.

También se utilizan contadores automáticos (electrónicos) de células.

ESTRUCTURA FINA DE LAS PLAQUETAS

Las plaquetas fueron uno de los primeros componentes del cuerpo de los mamíferos que se estudiaron con microscopio electrónico; el motivo de ello es que se aplastan y quedan suficientemente delgadas sobre una superficie para que pueda atravesarlas el haz de electrones. Más tarde las plaquetas se cortaron en cortes delgados, que revelaron más detalles. Los primeros estudios efectuados utilizando cortes se llevaron a cabo empleando material fijado con soluciones de tetróxido de osmio. Se logró mucha información sobre estructura y contenido de plaquetas por este método. Sin embargo, el nuevo método de fijar material del cual se obtienen cortes muy delgados para microscopio electrónico, a saber, el aldehido glutárico seguido de tetraóxido de osmio, demostró componentes adicionales en las plaquetas. Se utilizan otros métodos especiales para observar más claramente algunas inclusiones, pero a costa de obscurecer algunos de los otros componentes. Vamos ahora a describir brevemente las características de las plaquetas fijadas con aldheido glutárico seguido de tetróxido de osmio, cortadas en secciones delgadas, y examinadas con ME.

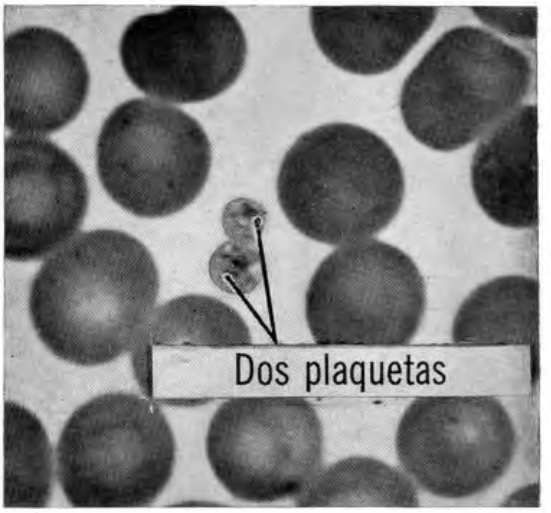

FIG. 14-1. Microfotografía (inmersión en aceite) de un frotis de sangre humana. Pueden observarse dos plaquetas juntas en el centro de la figura.

Observadas en cortes delgados con ME las plaquetas tienen una forma que, si bien es algo irregular, varía de ovoide a redondeada (figura 14-2); la diferencia probablemente dependa del plano en el cual se ha cortado la plaqueta ovoide. Como las células completas, cada plaqueta está cerrada por una membrana de tipo unitario. Además, la membrana que la rodea está cubierta de una capa delgada de un material similar que contiene hidrato de carbono, similar al que recubre tantas células del cuerpo. Con el ME la cubierta de la plaqueta es amorfa y de baja densidad electrónica (fig. 14-2).

HIALOMERA, MICROTUBULOS Y MICROFILAMENTOS

Se comprueba que la hialómera está formada por un material homogéneo, generalmente granuloso fino (fig. 14-2), pero se ha visto también que contiene, cerca de la periferia de la plaqueta, microtúbulos y microfilamentos (figura 14-3.) Los primeros, vistos en cortes transversales forman un haz compacto de aproximadamente 15 túbulos situados en extremos opuestos del perfil de la plaqueta. Cortados longitudinalmente puede verse cómo se arquean paralelamente a la membrana plasmática, *situados* inmediatamente por debajo de la misma. Los microtúbulos probablemente tengan alguna función esquelética para conservar la forma ovoide normal de la plaqueta. Se cree que los microfilamentos se asocian anatómicamente con los microtúbulos, dispuestos superficialmente,

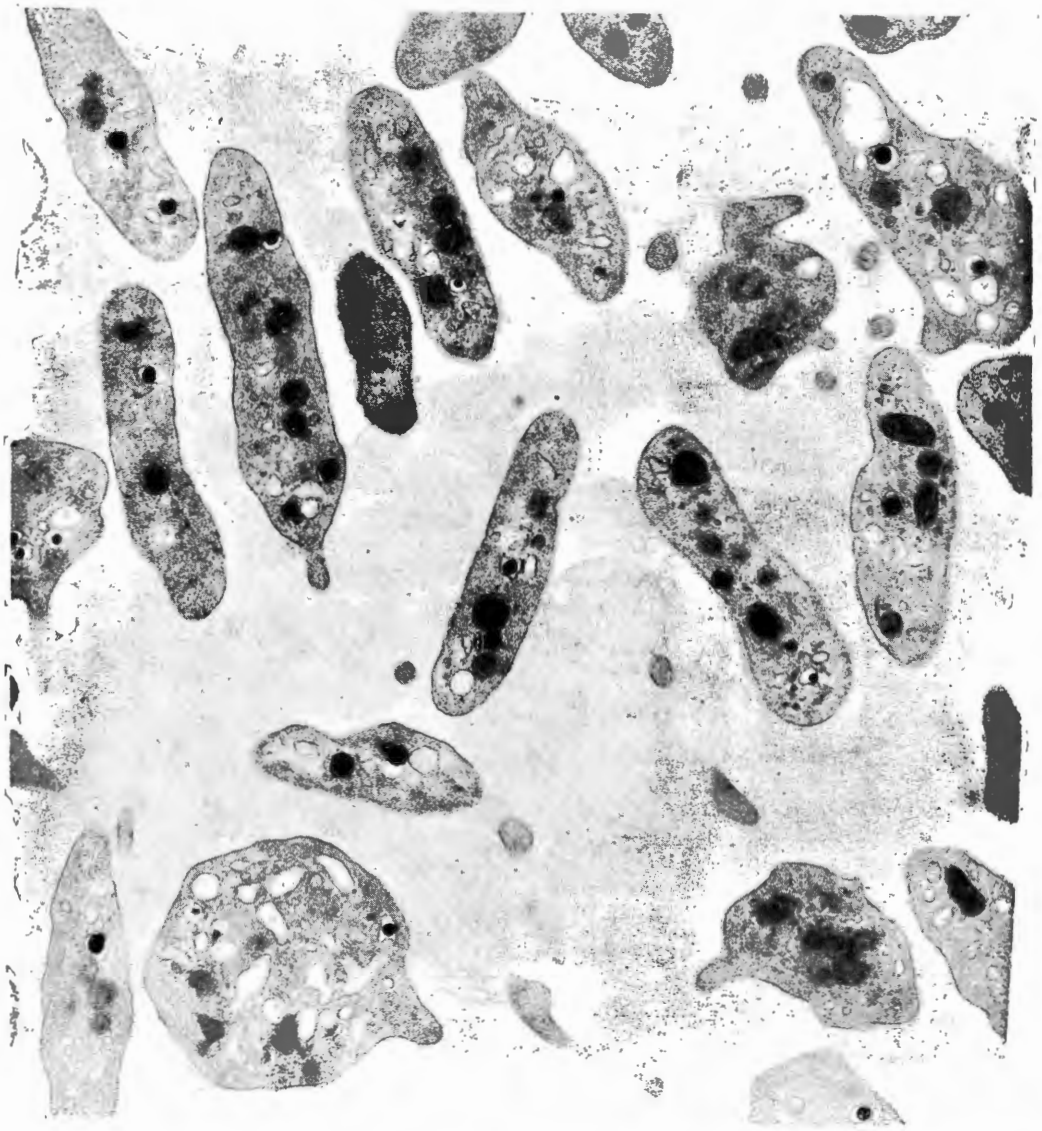

FIG. 14-2. Micrografía electrónica (× 15 500) del corte de un grupo de plaquetas preparado de plasma de conejo rico en plaquetas. El material se fijó con aldehido glutárico y después con tetraóxido de osmio. Los cortes fueron teñidos con acetato de uranilo, luego con citrato de plomo. (Ilustración cortesía del Dr. H. A. Gardner.)

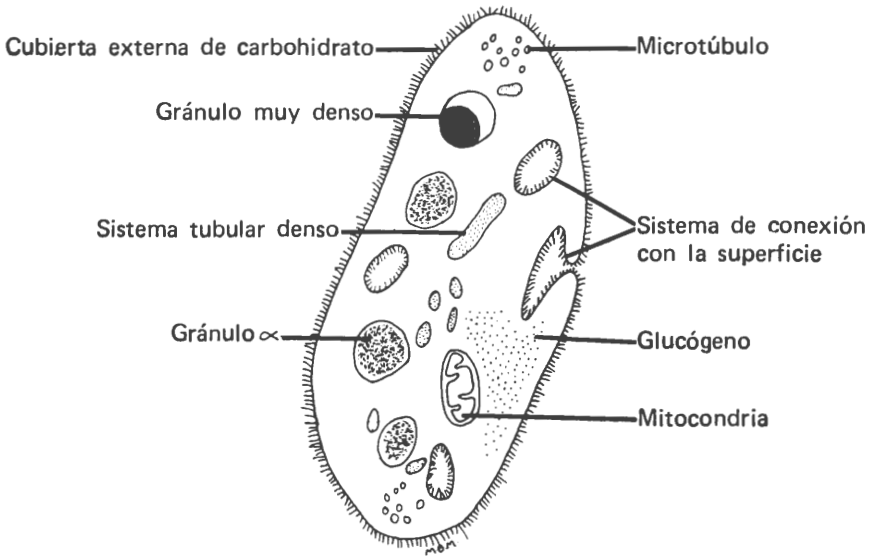

FIG. 14-3. Representación esquemática de un corte de plaqueta de conejo (× 35 000) que muestra los diversos componentes que pueden observarse en plaquetas de conejo fijadas en aldehido glutárico y, después, en tetraóxido de osmio. (Modificado ligeramente de una ilustración en la tesis del Dr. H. A. Gardner, Departamento de Patología, Universidad de Toronto, en 1968.)

sobre ellos, o dispersos entre ellos. Los microfilamentos se cree que están formados por una proteína denominada *trombostenina.* La trombostenina de las plaquetas, como la actomisina del músculo, es contráctil, lo cual probablemente explique la capacidad de las plaquetas de cambiar de forma.

Algo más profundo en la plaqueta se observan varios componentes de la granulómera con microscopio de luz; el microscopio electrónico ha demostrado que a este nivel pueden identificarse diversas estructuras que vamos ahora a describir.

COMPONENTES DE LA GRANULOMERA

1. **Gránulos alfa.** Las inclusiones más frecuentes son las que se observan como gránulos coloreados con el microscopio de luz. Según los estudios con microscopio electrónico, han recibido el nombre de gránulos alfa. Son redondos u ovales, con diámetro de 0.2 a 0.3 de micra (fig. 14-3). Su contenido es granuloso, y generalmente está separado de la membrana unitaria que la rodea por una estrecha zona de menor densidad electrónica que su componente principal. Estos gránulos contienen varias substancias que guardan relación con la función de las plaquetas. Sin embargo, no sabemos si representan lisosomas o el factor 3 de las plaquetas (importante para la coagulación).

2. **Mitocondrias.** A veces en las plaquetas se llaman gránulos beta, terminología que, claro está, causa confusión innecesaria. Sólo hay una o dos plaquetas visibles en un corte delgado de una plaqueta, suficientemente pequeñas y generalmente con sólo dos o tres crestas (figura 14-3).

3. **Siderosomas.** Son vesículas redondeadas con un contenido claro, excepto por cuanto la superficie interna de la membrana que rodea cada una está revestida de pequeños gránulos densos de 55 Å de diámetro. Como esta es la dimensión de las partículas de ferritina (que contienen hierro), las vesículas que contienen este gránulo se denominaron siderosomas. *(Sider* indica relación con hierro.) Los siderosomas son tan raros que no se observan en la figura 14-3.

4. **Gránulos muy densos.** En plaquetas de conejo, Silver y Gardner han demostrado recientemente un gránulo que es más denso que ninguno de los otros gránulos observados hasta aquí en las plaquetas; por lo tanto, lo han denominado VDG (very dense granule en inglés, gránulo muy denso). Frecuentemente el contenido de este gránulo rodeado de membrana tiene una posición más o menos excéntrica, dejando un espacio ancho, que parece vacío, entre el grano y la membrana unitaria que lo

contiene (figs. 14-2 y 14-3). El número de estos gránulos observados en las plaquetas obtenidas de diversas especies varía, en general, según la proporción de serotonina contenida en las plaquetas. (La serotonina es una substancia que puede provocar contracción del músculo de las arteriolas y arterias o, en algunos casos, su relajación.) Pruebas histoquímicas que pueden utilizarse con el microscopio electrónico parecen confirmar que la serotonina se halla localizada en los gránulos muy densos. Las plaquetas del hombre no contienen mucha serotonina, y estos gránulos no suelen ser tan numerosos como en las plaquetas de conejo, que contienen gran cantidad de serotonina.

5. Gránulos de glucógeno. Son gránulos muy pequeños distribuidos en las plaquetas en pequeños grupos, o en acúmulos de varios centenares (fig. 14-3).

6. Ribosomas. No son frecuentes en las plaquetas; cuando existen se cree que indican que la plaqueta es de formación reciente.

7. Un sistema de túbulos y vesículas. Este sistema suele describirse como conteniendo también vacuolas; pero como las vacuolas son esencialmente agujeros, y los descritos en las plaquetas tienen paredes membranosas, y por lo tanto son estructuras, creemos que deben denominarse vesículas.

El sistema de túbulos y vesículas tiene dos divisiones principales. La primera se describe como un *sistema conectado a la superficie* lo cual significa que túbulos y vesículas del mismo comunican con la superficie (fig. 14-3). Además, la superficie interna de las membranas de las vesículas del sistema muestran el mismo tipo de revestimiento que contiene carbohidratos como en las membranas que rodean las plaquetas (fig. 14-3). Como se ha comprobado que las plaquetas son fagocíticas, parece lógico pensar que los componentes del sistema conectado a la superficie guardan relación con la captación de substancias hacia el interior de las plaquetas.

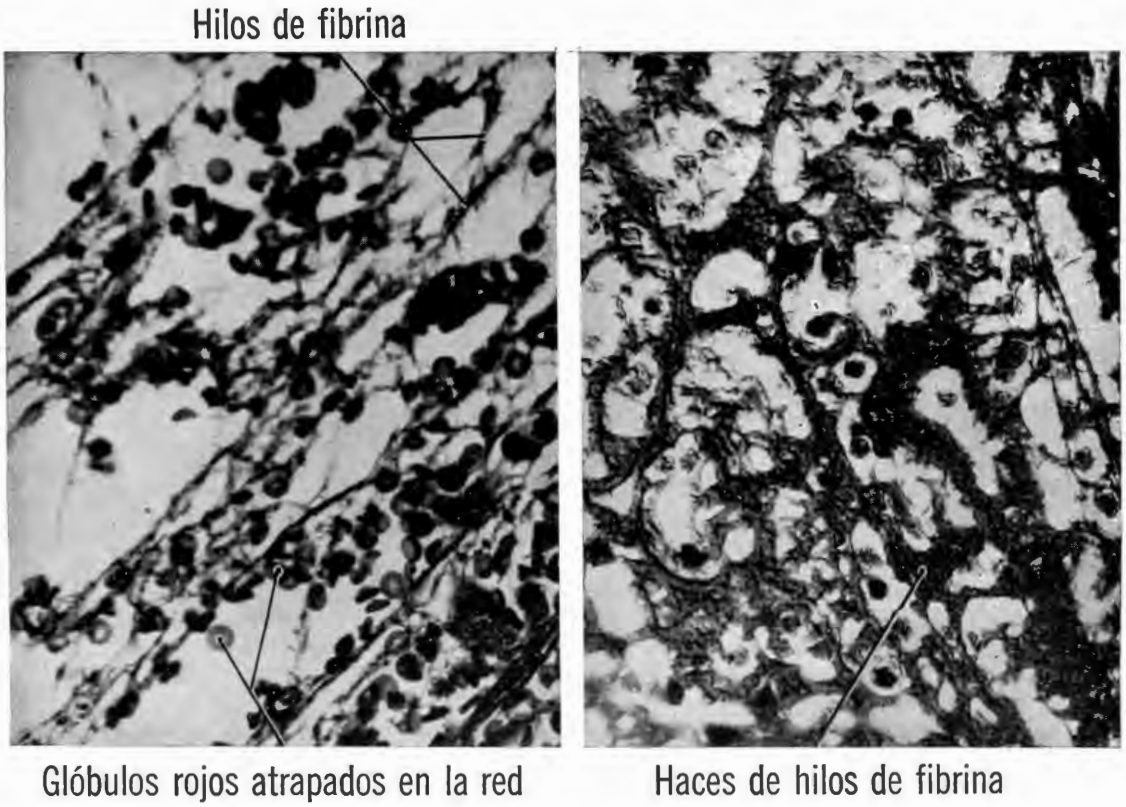

FIG. 14-4. Microfotografías (gran aumento) de cortes a través de una zona en la cual se había producido hemorragia. *Izquierda,* Se están formando hilillos de fibrina; constituyen una red que aprisiona muchas células. *Derecha,* Hilos de fibrina dispuestos en haces más gruesos.

La segunda parte del sistema se denomina *sistema tubular denso,* porque los túbulos membranosos del sistema contienen un material que es bastante rico en electrones (fig. 14-3). Probablemente los componentes de este sistema provengan del aparato de Golgi de los megacariocitos que forman plaquetas. Sería interesante saber la función de los componentes de este sistema.

FUNCION DE LAS PLAQUETAS

La función primaria de las plaquetas es adherirse a un defecto de la pared del vaso sanguíneo —conservando así su continuidad. Los defectos endoteliales menores sólo requieren unas pocas plaquetas para su reparación. Cuando las lesiones son más importantes, por ejemplo cuando se corta un vaso, entra en acción un número enorme de plaquetas. A nivel del escape de sangre se adhieren a los cabos cortados del vaso y entre sí. En poco tiempo se ha formado un tapón voluminoso y viscoso de plaquetas que ocluye la luz, cierra el defecto e interrumpe la pérdida de sangre. Un tapón que se forma para cerrar parcial o completamente un vaso se denomina un *trombo.*

Los términos mecanismo hemostático, aglutinación y coagulación. Los mecanismos que entran en juego para cerrar un vaso cortado y que logran la interrupción de la pérdida de sangre a través de los vasos, reciben el nombre de mecanismos hemostáticos (*hemo* = sangre, *stasis* = parada). Hay dos fenómenos que intervienen, y se denominan, respectivamente, *aglutinación* y *coagulación.* Las plaquetas intervienen en ambos. La acumulación de plaquetas antes descritas se denomina aglutinación. La aglutinación y algunos de los factores que en ella intervienen serán estudiados más tarde. Aquí señalamos solamente que la aglutinación es un fenómeno de sangre que circula; hay que aportar más y más plaquetas al tapón o trombo que se está formando para permitir que aumente de volumen, y estas plaquetas provienen de la sangre que va fluyendo sobre la zona donde han empezado a adherirse las plaquetas.

La coagulación, por otra parte, es un fenómeno que más frecuentemente ocurre en la sangre inmóvil. La transformación ordinaria de la sangre que ocurre, por ejemplo, en tubos de ensayo, resulta de coagulación. La coagulación ocurre en la sangre que escapa de los vasos para quedar acumulada en un espacio tisular del cuerpo. Por ejemplo, cuando se rompe un hueso hay vasos sanguíneos desgarrados, y hay sangre que escapa hacia los zonas de rotura y a su alrededor. Pronto aparece en el lugar ocupado primeramente por sangre una red extensa de fibras compuestas de un material denominado *fibrina* (fig. 14-4). Los glóbulos rojos de la sangre extravasada quedan prisioneros en la red de fibras de fibrina, y pueden observarse ahí por breve tiempo (fig. 14-4), después del cual se desintegran. Finalmente la fibrina se disuelve, o es substituida por tejido nuevo.

La formación de fibrina por la sangre (coagulación) es un proceso en el cual intervienen varios factores y es un tema más bien de fisiología y bioquímica que de histología. Sin embargo, para estudiar las plaquetas en detalle hemos de mencionar por lo menos la coagulación; daremos únicamente un resumen abreviado del proceso. Para ello hemos de referirnos nuevamente a las proteínas de la sangre.

Una proteína de la sangre es el fibrinógeno. En condiciones normales el fibrinógeno, coloide hidrófilo, existe en solución. También hay en la sangre una substancia denominada *protrombina,* que en condiciones normales es inactiva. Pero en zonas de lesión se libera una substancia generalmente denominada *tromboplastina tisular;* aunque intervienen varios factores, el resultado final es que la liberación de tromboplastina tisular desencadena la conversión de protrombina en trombina; ésta actúa haciendo que el fibrinógeno soluble se polimerice formando fibras insolubles de fibrina. Estas fibras, que se observan con el microscopio electrónico, muestran periodicidad axial (fig. 14-5). Sin embargo, los periodos que se repiten son más cortos que los observados en la colágena; tienen aproximadamente 250 Å. Como el desencadenamiento de la coagulación que tiene lugar en la sangre acumulada, por ejemplo, a nivel de una fractura, depende del tejido que fue lesionado, se dice que este factor (tromboplastina tisular) es un factor *extrínseco;* o sea un factor no originado en la propia sangre.

Sin embargo, el mecanismo de la coagulación puede desencadenarse por un factor *intrínseco,* substancia que se origina en la propia sangre. Por ejemplo, si la sangre entra en contacto con una superficie extraña, como ocurre cuando se ponen en un tubo de ensayo (sin ninguna precaución), se coagulará.

Hay que comprender que cuando empieza a formarse un tapón de plaquetas en la superficie interna de una arteria lesionada, o en el borde

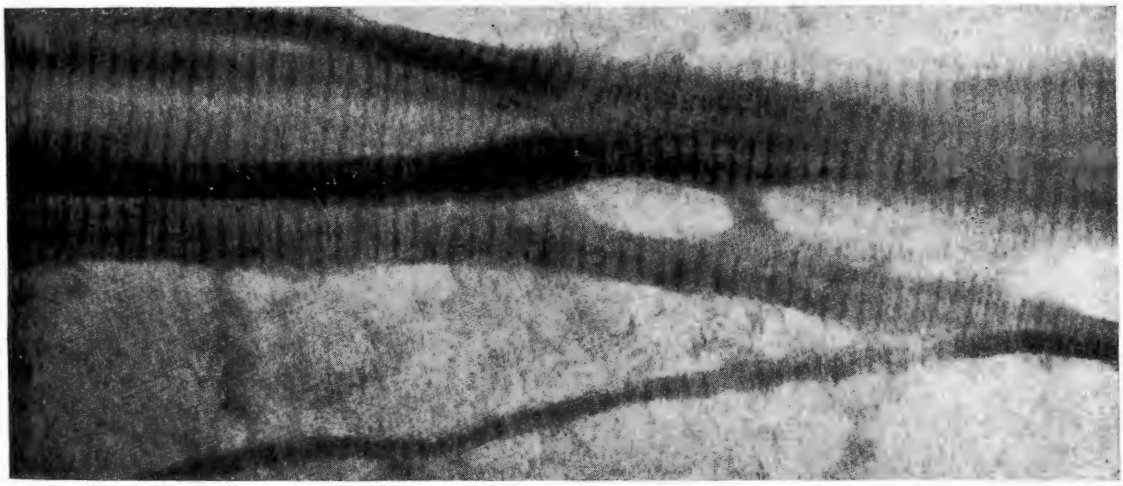

FIG. 14-5. Micrografía electrónica (× 115 000) de fibrina bovina, coagulada in vitro por adición de trombina a una solución de fibrinógeno; teñida con ácido fosfotúngstico. (Preparación de C. E. Hall.)

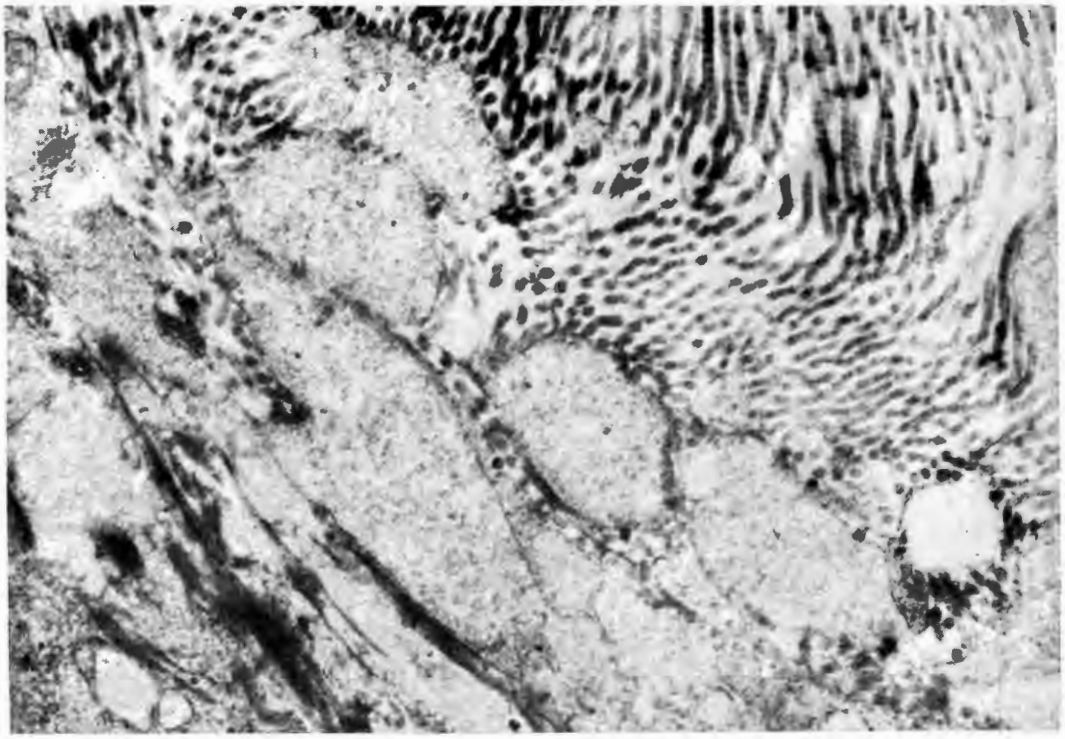

FIG. 14-6, *A*. Micrografía electrónica (aproximadamente × 25 000) de plaquetas que se han aglutinado cerca de una colágena expuesta en un vaso lesionado. Obsérvese que ya no pueden distinguirse los constituyentes normales de las plaquetas que se han aglutinado formando un tapón o trombo. Y que las plaquetas están empezando a fusionarse constituyendo una masa amorfa. Ver también la figura 14-6, *B*. (Ilustración cortesía del Dr. J. F. Mustard.)

de un vaso cortado, pueden intervenir ambos factores, extrínseco e intrínseco, para desencadenar el fenómeno de la coagulación y originar la formación de fibrina. La coagulación ocurriría en la sangre que queda en reposo junto con plaquetas que se están aglutinando sobre una superficie lesionada. Así como las plaquetas se aglutinan para formar un tapón o un trombo a nivel de la zona de lesión, se forman tiras de fibrina con acúmulos de ellas (fig. 14-6, *A)*, y la fibrina que así se forma fija los acúmulos uniéndolos unos a otros y ayudando a producir un tapón mejor. De hecho, en individuos en quienes hay un defecto del mecanismo de coagulación, los tapones de plaquetas que se forman no son tan resistentes como los que se forman en personas normales.

Después de ocuparnos en términos generales de los mecanismos de aglutinación y coagulación, y de haber explicado brevemente por qué motivo ambos deben tenerse presente aquí, porque las plaquetas intervienen en ambos, vamos a ocuparnos nuevamente de las plaquetas.

Las etapas de acumulación de plaquetas y formación de tapón se acompañan de cambios estructurales definidos y bien documentados. Se comprenderán mejor considerando que actúan en dos etapas:

1) Aglutinación. Las plaquetas se unen unas a otras y se adhieren entre sí. Sus organitos se agrupan hacia el centro de la plaqueta y se forman seudópodos en su superficie.

2) Trombocitólisis (metamorfosis viscosa). Los gránulos de las plaquetas se desintegran, como las membranas que las rodean. Finalmente las plaquetas desaparecen como estructuras individuales y se funden en una masa cohesiva.

FACTORES QUE INTERVIENEN EN LA FORMACION DE TAPONES DE PLAQUETAS

Las investigaciones sobre función de las plaquetas han demostrado la existencia de dos substancias importantes para la formación de tapones, a saber, ADP (adenosindifosfato) y colágena. La primera substancia se forma por desintegración del ATP que existe en toda célula. La enzima que origina esta desintegración se halla en el plasma. Por lo tanto, el orden de producción de acontecimientos, al formarse un tapón de plaquetas, puede ser que la lesión de un vaso sanguíneo y la lesión de sus células libere ATP; éste se desintegra en ADP. Esta última substancia estimula la acumulación de plaquetas unas con otras. Es interesante que en experiencias in vitro con plasma rico en plaquetas y ADP sólo ocurre una etapa de aglutinación. El plasma desnaturaliza el ADP, y cuando ya no queda nada las plaquetas se separan; en última instancia, recuperan su estado natural. La acción de la colágena, la segunda substancia importante para la acumulación, probablemente complemente la del ADP. Sin embargo, la colágena provoca trombocitólisis después de la etapa de aglutinación (fig. 14-6, *A* y *B)*. Por lo tanto, en contraste con la acción del ADP, la de la colágena es irreversible. En condiciones normales las plaquetas de la sangre circulante no entran en contacto con la colágena. Si bien hay colágena en las paredes de los vasos sanguíneos, las plaquetas de la sangre están separadas de ella por el endotelio continuo que reviste los vasos sanguíneos. Sin embargo, la elastina existe en mayor cantidad en las paredes de las arterias que la colágena (ver capítulo 22). Las plaquetas entran en contacto directo con la colágena si se corta una pared arterial. Además, en enfermedades degenerativas de las arterias muchas veces hay un intento de proceso reparador, en el curso del cual se puede formar colágena. Es fácil imaginar que el endotelio en tales zonas a veces sea deficiente, de manera que las plaquetas puedan entrar en contacto con la colágena y formarse un trombo.

Durante la etapa de trombocitólisis (o metamorfosis viscosa) las plaquetas siguen tomando parte activa en el proceso trombótico. El factor 3 de las plaquetas es un fosfolípido asociado con las plaquetas que queda en libertad cuando éstas se desintegran. Este producto reacciona con otras substancias del plasma para formar tromboplastina que, a su vez, estimula el cambio de protrombina a trombina. La trombina hace que el fibrinógeno se transforme en fibrina. La trombina también actúa directamente sobre las plaquetas, con acción similar a la de la colágena; o sea, que provoca acumulación y trombocitólisis.

La trombostinina, proteína contráctil de las plaquetas, probablemente queda en libertad cuando las plaquetas son destruidas. Esta substancia podría desempeñar cierto papel en la retracción del coágulo porque, en presencia de ATP (liberado de células y plaquetas lesionadas) y de iones de magnesio (presentes en el plasma) sufre una contracción activa.

Cuando las plaquetas se desintegran también liberan serotonina (almacenada en el gránulo

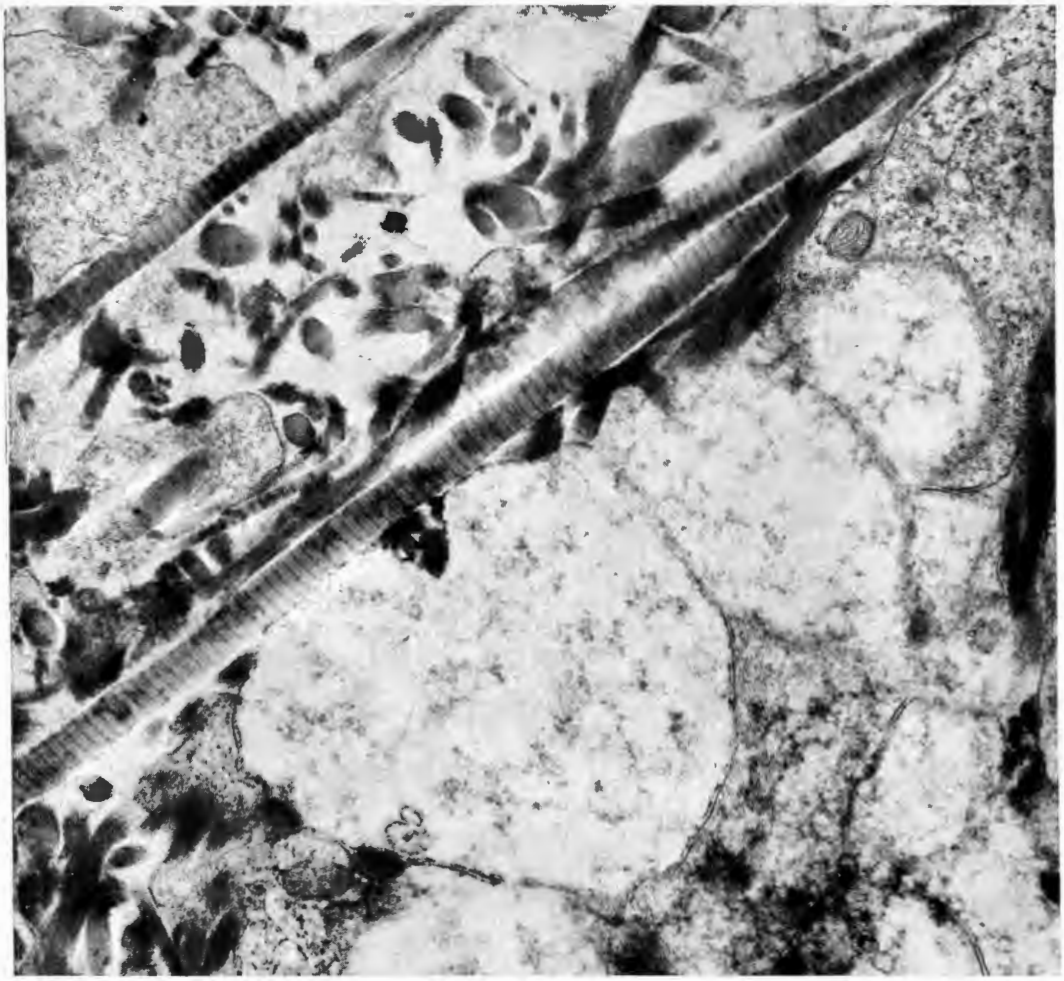

FIG. 14-6, *B*. Micrografía electrónica (aproximadamente × 30 000) de plaquetas que se han adherido a la colágena inserta en una cámara de flujo. Obsérvese la estrecha asociación entre la plaqueta voluminosa (inmediatamente por debajo del centro) y la microfibrilla de colágena que muestra las bandas típicas inmediatamente por encima de la misma. Una vez más, los constituyentes de las plaquetas han desaparecido y se están fusionando en una masa amorfa. (Ilustración cortesía de J. F. Mustard.)

muy denso), adrenalina, noradrenalina y, en algunas especies, histamina. No sabemos si las pequeñas concentraciones existentes en las plaquetas humanas desempeñan papel importante en la coagulación de la sangre.

La tendencia de las plaquetas a adherirse y acumularse en la superficie interna de las paredes de los vasos, aunque esencial para sellar vasos cortados, no siempre resulta ventajosa; de hecho, produce muchas muertes prematuras en personas que sufren aterosclerosis, enfermedad de las paredes arteriales muy frecuente en las sociedades modernas. En este proceso la superficie interna de las paredes de arterias importantes sufren un cambio degenerativo. Las plaquetas existentes en la sangre que fluye por el vaso pueden adherirse al defecto. Nuevas plaquetas se fijan a las ya adheridas, para formar un *trombo,* que puede ocluir la luz del vaso. Cuando esto ocurre en una arteria coronaria del corazón, parte del músculo cardiaco queda privado de riesgo sanguíneo (trombosis coronaria). Cuando ocurre en una arteria importante que riega el cerebro, parte del cerebro queda sin sangre, y se dice que el individuo sufre "apoplejía". Por lo tanto, mientras las personas sigan desarrollando aterosclerosis, que parece causada básicamente por las dietas o por

otros aspectos de la vida moderna, las plaquetas son una ventaja relativa.

FORMACION Y SUPERVIVENCIA DE LAS PLAQUETAS

Según veremos en detalle en el capítulo 16, las plaquetas se forman a partir de células muy voluminosas denominadas megacariocitos, que en el hombre se desarrollan y funcionan en la médula ósea. Las plaquetas son pequeñas porciones del citoplasma de los megacariocitos, que por así decirlo, se han separado de él, de manera que cada una está rodeada totalmente de una membrana unitaria. Los organitos contenidos en las plaquetas o sus precursores se formaron mientras la plaqueta era parte del megacariocito.

Las plaquetas circulan en promedio cinco a nueve días en la sangre. En algunas enfermedades el número de plaquetas es inadecuado; en consecuencia, se produce hemorragia. La deficiencia de plaquetas puede depender de una producción insuficiente, por ejemplo, cuando las células normales de la médula están desplazadas por proliferación ilimitada de algún tipo celular que interviene en el proceso leucémico. También puede producirse deficiencia de plaquetas cuando éstas salen de la sangre con demasiada rapidez, probablemente captadas por células reticuloendoteliales. En ocasiones se extirpa el bazo para aliviar este último proceso.

BIBLIOGRAFIA

Aschoff, L.: Lectures on Pathology, XI. Thrombosis. New York, Hoeber, 1924.

Bak, I. J., Hassler, R., May, B. y Westerman, E.: Morphological and biochemical studies on the storage of serotonin and histamine in blood platelets of the rabbit. Life Sciences, *6:*1133, 1967.

Behnke, O.: Electron microscopic observations on the membrane systems of the rat blood platelet. Anat. Rec., *158:*121, 1967.

———: An electron microscope study of the megacaryocyte of the rat bone marrow. J. Ultrastruct. Res., en prensa, 1969.

Behnke, O. y Zelander, T.: Filamentous substructure of microtubules of the marginal bundle of mammalian blood platelets. J. Ultrastruct. Res., *19:*147, 1967.

David-Ferreira, J. F.: The blood platelet: electron microscope studies. Int. Rev. Cytol., *14,* 1964.

French, J. E.: Blood platelets: morphological studies on their properties and life cycle. Brit. J. Haemat., *13:* 595, 1967.

Gardner, H. A.: Studies on platelet fine structure. Thesis for M.Sc., Dept. of Pathology, University of Toronto, Toronto, Canadá, 1967.

Hovig, T., Jørgensen, L., Packham, M. A. y Mustard, J. F.: Platelet adherence to fibrin and collagen. J. Lab. Clin. Med., *71:*29, 1968.

Hovig, T., Rowsell, H. C., Dodds, W. J., Jørgensen, L. y Mustard, J. F.: Experimental hemostasis in normal dogs and dogs with congenital disorders of blood coagulation. Blood, *30:*636, 1967.

Jørgensen, L., Rowsell, H. C., Hovig, T. y Mustard, J. F.: Resolution and organization of platelet-rich mural thrombi in carotid arteries of swine. Am. J. Path., *51:*681, 1967.

Jørgensen, L., Rowsell, H. C., Hovig, T., Glynn, M. F. y Mustard, J. F.: Adenosine diphosphate-induced platelet aggregation and myocardial infarcts in swine. Lab. Invest., *17:*616, 1967.

Miescher, P. A. y Jaffé, E. R. (dirs.): Hemostasis and Thrombosis, Seminars in Hematology V. Nashville, Tenn., Henry M. Stratton, 1968.

Mustard, J. F., Glynn, M. F., Nishizawa, E. E. y Packham, M. A.: Platelet-surface interactions: relationship to thrombosis and hemostasis. Fed. Proc., *26:*106, 1967.

Nathaniel, E. J. H. y Chandler, A. B.: Electron microscopic study of adenosine diphosphate-induced platelet thrombi in the rat. J. Ultrastruct. Res., *22:*348, 1968.

Osler, W.: The third corpuscle of the blood. Medical News, *43:*701, 1883.

Sandborn, E. B., LeBuis, J. y Bois, P.: Cytoplasmic microtubules in blood platelets. Blood, *27:*247, 1966.

Silberberg, M.: The causes and mechanism of thrombosis. Physiol. Rev., *18:*197, 1938.

Silver, M. D.: Cytoplasmic microtubules in rabbit platelets. Z. Zellforsch., *68:*474, 1965.

Silver, M. D. y Gardner, H. A.: The very dense granule in rabbit platelets. J. Ultrastruct. Res., en prensa, 1969.

Silver, M. D. y McKinstry, J. E.: Morphology of microtubules in rabbit platelets. Z. Zellforsch., *81:*12, 1967.

Stehbens, W. E. y Biscoe, T. J.: The ultrastructure of early platelet aggregation in vivo. Am. J. Path., *50:*219, 1967.

Tocantins, L. M.: The mammalian blood platelet in health and disease. Medicine, *17:*155, 1938.

Wright, J. H.: The histogenesis of the blood platelets. J. Morph., *21:*263, 1910.

Zucker-Franklin, D., Nachman, R. L. y Marcus, A. J.: Ultrastructure of thrombosthenin, the contractile protein of human blood platelets. Science, *157:*945, 1967.

CAPITULO 15

Tejidos hematopoyéticos

ALGUNOS COMENTARIOS GENERALES SOBRE LOS DOS SUBTIPOS DE TEJIDO HEMATOPOYETICO

Los tipos de tejido conectivo cuya principal función es la producción de células de la sangre y la linfa, interviniendo muy poco en la producción de substancias intercelulares, reciben el nombre de tejidos hemocitopoyéticos *(hemo* = sangre, *cyto* = célula, *poiesis* = formación) o *hematopoyéticos.*

En la vida posnatal hay dos tipos de tejido hematopoyético en el hombre, el linfático y el mieloide (médula ósea). Son similares, por cuanto ambos se ocupan de producir células de la sangre, y también fagocitar y, por lo tanto, suprimir restos, como los de glóbulos sanguíneos gastados del líquido (sangre o linfa) que los atraviesa. Estas dos funciones requieren la existencia de dos líneas divergentes de diferenciación en ambos tejidos; una destinada a la formación de células de la sangre, otra a la producción de células reticuloendoteliales fagocíticas.

Existe, sobre todo en la vida posnatal, una división del trabajo entre el tejido linfático y el tejido mieloide en cuanto a los tipos de células sanguíneas que producen. En el hombre, el tejido linfático produce linfocitos y células plasmáticas. El tejido mieloide produce eritrocitos, leucocitos granulosos y plaquetas, pero, por lo menos en algunos animales de experimentación, también produce linfocitos y monocitos. En la vida prenatal la división del trabajo no está tan netamente definida en la especie humana, porque los eritrocitos se producen tanto en el hígado como en el bazo. Además, no está tan definida y separada en algunas especies; en ratas y ratones, por ejemplo, los eritrocitos en la vida posnatal son producidos en el bazo (que es un tejido linfático). Los bazos de estos animales también contienen megacariocitos y algunos mielocitos.

Como la principal función de los leucocitos granulosos y los monocitos es actuar en una forma más o menos inespecífica fagocitando y destruyendo gérmenes patógenos que pueden haber entrado en la economía, y como el papel de los linfocitos es descubrir y reaccionar con antígenos, es evidente que los tejidos hematopoyéticos están muy especializados para defender al cuerpo contra gérmenes patógenos que intenten invadirlo.

En el resto del capítulo vamos a ocuparnos del tejido linfático.

TEJIDO LINFATICO

DISTRIBUCIÓN GENERAL

El tejido linfático está distribuido en depósitos localizados estratégicamente en las diversas vías que un invasor del cuerpo puede tomar, donde sirven más o menos como primera, segunda y tercera líneas de defensa. El tejido linfático que se descubre en estas vías, a diferentes profundidades por así decirlo, *está dispuesto* en formas algo diversas, según vamos a ver.

1) Primera línea de defensa. Los antígenos pueden atravesar las membranas epiteliales húmedas que revisten diversos tubos en la economía y se hallan en contacto con el mundo exterior. Para proporcionar una línea de defensa por detrás de dichas membranas epiteliales húmedas, hay pequeños depósitos de tejido linfático denominados *nódulos linfáticos,* dispersos

FIG. 15-1. Nódulo linfático situado en el tejido conectivo laxo por debajo de una membrana epitelial húmeda. Esta figura ilustra específicamente un corte de la pared de la vejiga urinaria del perro. El epitelio que está por encima del nódulo linfático es de tipo de transición.

en el tejido conectivo laxo situado por debajo de las membranas epiteliales que revisten las vías respiratorias altas, el intestino y las vías urinarias. La asociación entre tejido linfático del tejido conectivo laxo y epitelio húmedo es particularmente íntima en lo que se denominan las *amígdalas,* estructuras pares dispuestas en tres localizaciones (lengua, faringe y nasofaringe) donde están, por decirlo así, de guardia en la entrada de las vías respiratoria y digestiva. Aunque particularmente frecuentes por debajo de las membranas epiteliales húmedas, se observan a veces nódulos linfáticos en otras localizaciones.

2) La segunda línea de defensa. Los antígenos que logran entrar en los capilares linfáticos en cualquier parte del cuerpo, penetran en la linfa. Como ya hemos explicado en relación con el conducto torácico, la linfa que empieza en los capilares linfáticos fluye hacia tubos de mayor calibre denominados linfáticos, que se vacían a través de las superficies convexas de estructuras linfáticas encapsuladas denominadas *ganglios linfáticos* (a veces llamados glándulas linfáticas), donde entran en contacto con células reticuloendoteliales y linfocitos. Los ganglios linfáticos constituyen la segunda línea de defensa.

3) Tercera línea de defensa. Los antígenos pueden, finalmente, penetrar en la sangre, por invasión directa de capilares o vénulas en el tejido infectado a cualquier nivel de la economía, o por vía de la linfa. Gran cantidad de sangre atraviesa constantemente un órgano, el bazo, también muy rico en células reticuloendoteliales y células de la serie linfocitaria.

El hecho de que la función del tejido linfático estribe en combatir invasores en forma de gérmenes patógenos queda de relieve por un hecho: si los animales nacen y crecen en un medio sin gérmenes, su tejido linfático en las zonas antes señaladas presenta muy poco desarrollo.

El timo —una excepción al tejido linfático en posición expuesta. Aunque todo el tejido linfático antes descrito se halla localizado adecuadamente para encontrar rápidamente cualquier germen patógeno u otro material antigénico que logre penetrar en la economía, hay un depósito voluminoso de tejido linfático que no se halla así; se trata del timo. Cuando muy pronto estudiemos este órgano, veremos que está constituido de manera que los linfocitos pueden producirse a ese nivel, y ser mandados a la sangre y a la linfa desde un medio que está más bien protegido de los antígenos que expuesto a ellos. Veremos los posibles motivos de esta disposición cuando más tarde nos ocupemos de funciones de la glándula timo.

Después de estas consideraciones preliminares, vamos a ocuparnos seriadamente de las cuatro subdivisiones de tejido linfático, que son las siguientes:

1) Nódulos de tejido linfático sin cápsula en el tejido conectivo laxo (llamados también nódulos linfáticos primarios o malpigianos).

2) Ganglios linfáticos (llamados también glándulas linfáticas).

3) El bazo.

4) El timo (llamado también glándula tímica).

NODULOS LINFATICOS SIN CAPSULA DEL TEJIDO CONECTIVO LAXO

Características histológicas. El nódulo primario en el tejido conectivo laxo es un acúmulo, aproximadamente esférico, de unos cuantos centenares de micras a 1 mm o más de diámetro (fig. 15-1). En un corte teñido con H y E aparece con poco aumento como una zona de color azul obscuro. Con mayor aumento se observa que el color azul depende de que el nódulo está formado por un acúmulo de células de la serie linfática; como estas células tienen poco citoplasma, hay gran concentración de núcleos en el nódulo; y como los núcleos densamente aglomerados están teñidos de azul, todo el nódulo se observa como una zona redondeada azul.

La periferia de un nódulo primario no se halla netamente limitada (fig. 15-1, *lado izquierdo).* Los linfocitos producidos en el nódulo pueden ser desplazados de la periferia, de manera que a este nivel el aspecto cambia gradualmente desde la concentración densa de linfocitos hasta la concentración decreciente en el tejido vecino. Los nódulos linfáticos *no están* rodeados de cápsula; se observan sueltos en el tejido que los incluye. Para evitar interpretaciones equivocadas, señalemos que los *ganglios linfáticos* y el *bazo* están rodeados de cápsulas de tejido conectivo.

Al paso que la mayor parte de nódulos linfáticos existentes en el tejido conectivo laxo están separados, pueden confluir cuando se hallan muy cerca unos de otros. Esto ocurre sobre todo en la parte inferior del intestino delgado, donde nódulos confluentes constituyen las estructuras denominadas *placas de Peyer,* suficientemente voluminosas para poderse ver a simple vista. Los nódulos también pueden confluir en las amígdalas.

Desarrollo de nódulos linfáticos. Los nódulos linfáticos no son tan frecuentes en el tejido conectivo laxo antes del nacimiento como después del mismo. Además, después del nacimiento no se desarrollan tanto en animales sin gérmenes como en animales normales. Por lo tanto, parece que la presencia y el reconocimiento de antígenos guarden mucha relación con su desarrollo. No sabemos todavía si en la vida prenatal el desarrollo es a partir de células mesenquimatosas preexistentes en la zona, o de células circulantes; datos recientes parecen indicar con mucha probabilidad que los nódulos que se desarrollan en la vida posnatal se originan de linfocitos formados en el timo, que penetran en el tejido desde el torrente sanguíneo y proliferan ahí para originar los nódulos.

Los nódulos linfáticos en el tejido conectivo laxo a veces adquieren lo que se denomina *centros germinativos.* La morfología de éstos será estudiada en detalle a propósito de los ganglios linfáticos, en la sección siguiente de este mismo capítulo. Aquí baste decir que son zonas redondeadas que aparecen en las partes centrales de los nódulos linfáticos, que se tiñen diferentemente del resto del nódulo primario, y a veces presentan muchas imágenes de mitosis. Los centros germinativos no se desarrollan antes del nacimiento. El desarrollo de centros germinativos parecería guardar relación con la presencia de antígenos, y, por lo menos parte de su función guardaría relación con el aumento de la producción de linfocitos por los nódulos.

GANGLIOS LINFATICOS

La mayor parte de la linfa acumulada en los capilares linfáticos del cuerpo antes de volver

al sistema circulatorio sanguíneo por el conducto torácico o el conducto linfático derecho pasa a través de una o más pequeñas estructuras redondas, ovales o reniformes, denominadas *ganglios linfáticos.* (A veces se han llamado glándulas linfáticas, pero como no están destinadas a la secreción es mejor el término *ganglio.* Sin embargo, a veces un médico puede decir que un paciente tiene las glándulas hinchadas cuando las estructuras hinchadas en realidad son ganglios linfáticos.) El estudiante al utilizar el término *ganglio* debe tener cuidado de distinguir entre los ganglios y los nódulos; estos últimos ya han sido descritos brevemente.

Distribución. Muchos ganglios linfáticos están situados en la axila y en la ingle. Muchos también están distribuidos a lo largo de los grandes vasos del cuello, y hay un número considerable en tórax y abdomen, sobre todo acompañando a los grandes vasos y al mesenterio. Hay unos pocos a nivel de los vasos poplíteos, y también a nivel del codo. En general, pues, los ganglios linfáticos están distribuidos no donde se origina la linfa (como los nódulos linfáticos), sino más bien a lo largo del curso de los vasos tributarios principales que fluyen hacia el conducto torácico y el conducto linfático derecho. Su principal función es filtrar la linfa captada por los capilares linfáticos antes de ser devuelta al torrente vascular, y producir anticuerpos en respuesta a los antígenos que les llegan. También añaden linfocitos a la linfa que los atraviesa. Algunos son linfocitos fabricados en el ganglio; otros son linfocitos de la sangre que emigran a través de vénulas poscapilares en el ganglio para penetrar en la linfa.

Estructura microscópica de los ganglios linfáticos. Los ganglios linfáticos tienen estructuras variables, tan pequeños como semillas hasta tan grandes como almendras (con cáscara). Cada ganglio está formado por dos partes principales, una corteza y una médula. La corteza es la más externa, la médula la parte más interna. Como son frecuentes los nódulos uniformes, y su descripción se facilita por el hecho de poseer una superficie cóncava y otra convexa, vamos a describir la estructura de un ganglio que tenga esta forma.

Un ganglio linfático está rodeado de una capa de tejido conectivo (fig. 15-2). Como los ganglios linfáticos se hallan incluidos en el tejido graso, al extirparlos, una parte mayor o menor de grasa suele quedar adherida a la cara externa de la cápsula. Esto ayuda a distinguir entre el corte de un ganglio linfático y un corte de

GANGLIO LINFATICO

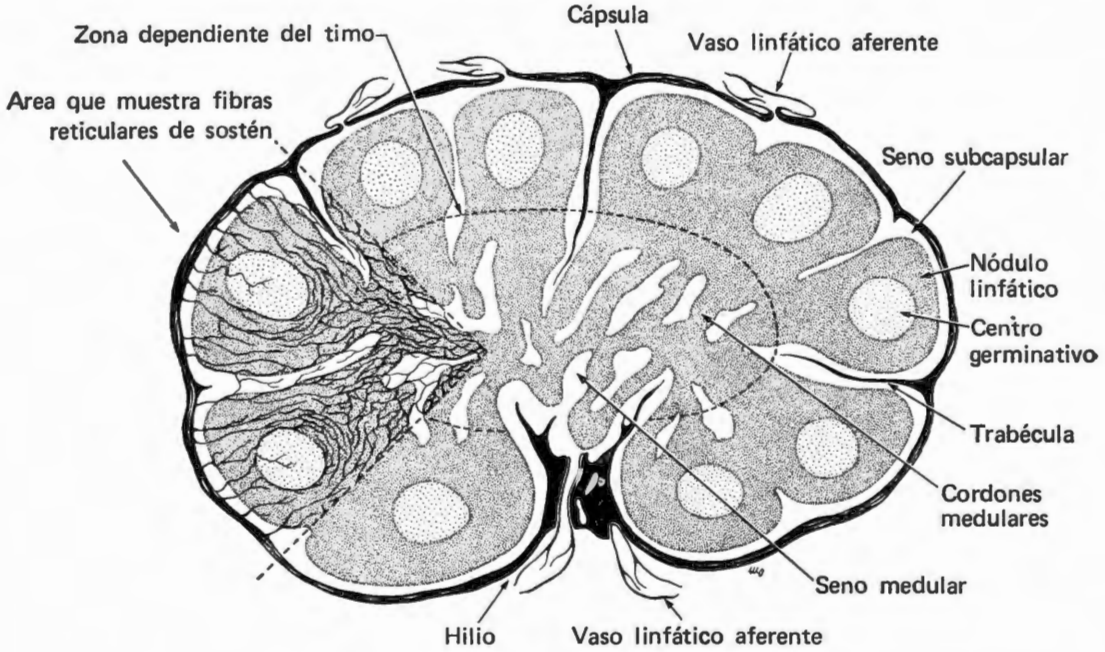

FIG. 15-2. Esquema de un ganglio linfático.

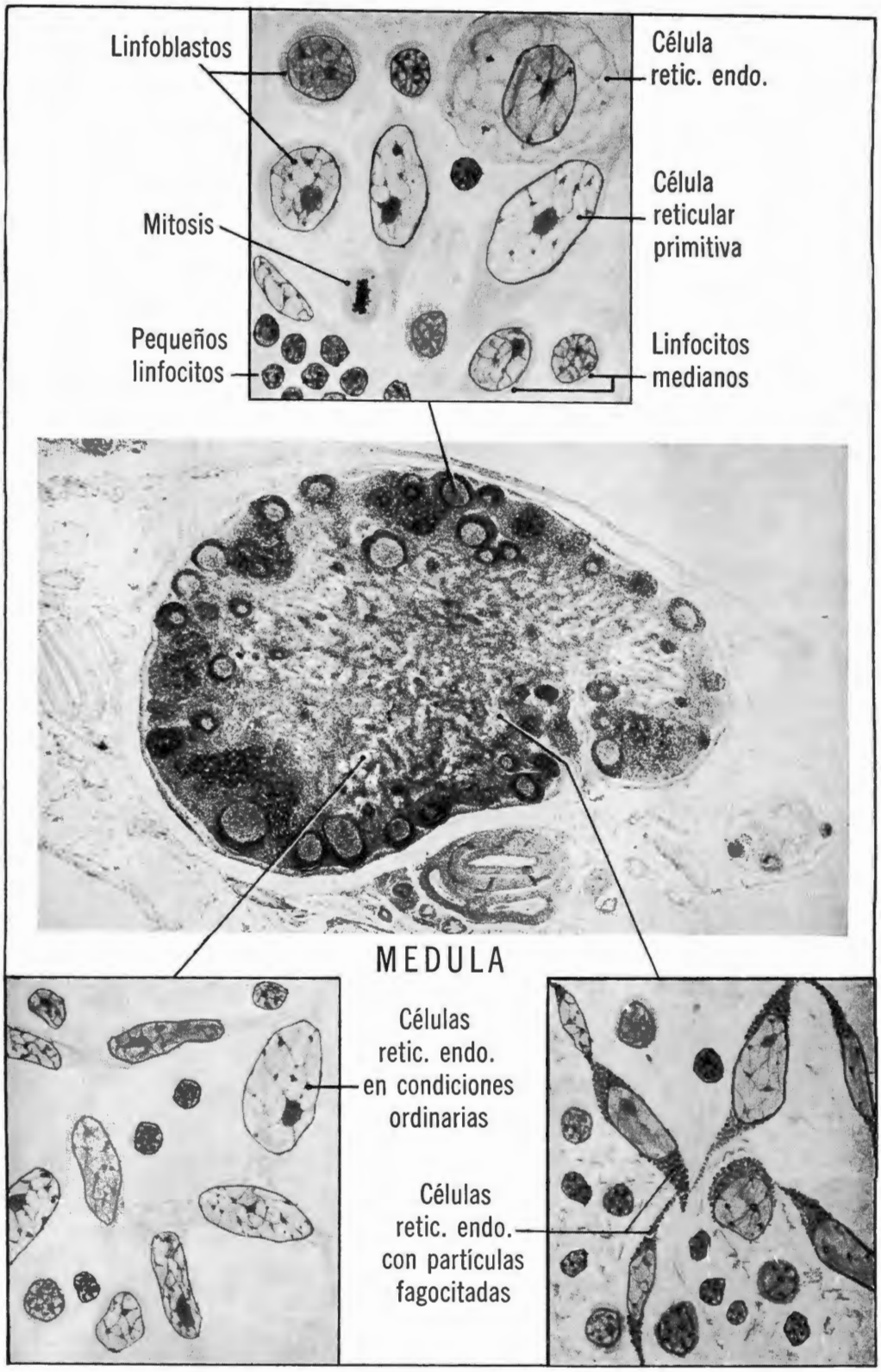

FIG. 15-3. *Centro,* Microfotografía (pequeño aumento) de un ganglio linfático. *Arriba,* Dibujo (gran aumento) de las células de un centro germinativo. *Abajo,* Dibujos (gran aumento) de células reticuloendoteliales incluidas en la red medular.

bazo (que cuando está aplastado tiene aspecto microscópico algo similar al de un ganglio), ya que este último está recubierto de peritoneo liso. Los vasos linfáticos penetran en la cápsula que recubre la superficie convexa del ganglio (figura 15-2) y salen por la parte más profunda de la porción cóncava; esta última recibe el nombre de *hilio*. Los vasos linfáticos que llevan linfa *hacia* el ganglio se llaman *linfáticos aferentes;* los que *extraen* linfa del ganglio se denominan *linfáticos eferentes*. Ambos están provistos de válvulas, de manera que en ellos la linfa no puede circular en sentido retrógrado para volver a su punto de origen. Esta disposición puede observarse en la figura 15-2.

La cápsula de tejido conectivo suele ser algo más gruesa en la región del hilio; aquí da origen a trabéculas conectivas que penetran en la substancia del ganglio para proporcionarle soporte y llevarle vasos sanguíneos (fig. 15-2). También penetran en el ganglio trabéculas de tejido conectivo provenientes de la cápsula que recubre su cara convexa (fig. 15-2).

En el interior del ganglio, una red de fibras reticulares, en la cual se hallan suspendidas muchas células reticuloendoteliales, se extiende como una telaraña, rellenando todo el espacio que queda entre las diferentes trabéculas y entre las trabéculas y la cápsula. En la corteza hay zonas redondeadas a nivel de las cuales la red es más fina que en el resto de la zona cortical. Estas zonas de malla más fina contienen los *centros germinativos*. La red que rodea estos centros se extiende hacia la médula para formar una armazón para estructuras denominadas *cordones medulares* (fig. 15-2). Sus mallas suelen contener más células plasmáticas que linfocitos. Los cordones medulares suelen ramificarse y anastomosarse entre sí, y conectarse con los nódulos primarios del ganglio. El número de trabéculas de tejido conectivo y la distribución de la red de fibras reticulares parece variar según las especies. En términos generales, la densidad de la zona reticular parece guardar relación con su proximidad a los vasos sanguíneos, para los cuales constituye una estructura de sostén.

Flujo de linfa a través de un ganglio. Los nódulos linfáticos de la corteza están separados de la cápsula por una red reticular gruesa en la cual hay suspendidas muchas células reticuloendoteliales. Esta región de red gruesa suele denominarse *seno subcapsular* (fig. 15-2). Téngase presente que este seno particular, a diferencia de los senos de algunos otros órganos, no es del tipo de un túbulo con una luz clara; se trata simplemente de una región de red gruesa a través de la cual puede percolarse fácilmente el líquido. La linfa vaciada aquí por los linfáticos aferentes puede alcanzar el hilio: 1) quedándose en el seno cortical, desplazándose alrededor de la periferia del ganglio para alcanzar el hilio, o bien 2) atravesando la substancia del ganglio. Al seguir este último camino la linfa que se vacía en el seno cortical penetra más profundamente en la glándula principalmente por vía de la red gruesa situada entre los nódulos linfáticos y las trabéculas, o a través de la red de los nódulos linfáticos que están juntos, pero no en contacto directo unos con otros. Como los nódulos están llenos de linfocitos, su substancia no permite un paso tan fácil de la linfa como la red gruesa. Al llegar a la médula de la glándula, la linfa en su mayor parte atraviesa los senos medulares (la red gruesa dispuesta entre los cordones medulares y entre los cordones medulares y las trabéculas) y finalmente penetra en los linfáticos eferentes.

Diferencias entre los diversos ganglios. Hay cierta diferencia en el aspecto microscópico de los ganglios, según provengan de una u otra parte del cuerpo. En algunos, los nódulos de la corteza están muy desarrollados y se observa poca médula. En un ganglio de este tipo, el estudiante tendrá dificultad para hallar cordones medulares y tejido de malla gruesa típico para filtración. En ganglios tomados de otras partes del cuerpo, está más desarrollada la médula que la corteza. Estos son los que deben emplearse para estudiar los cordones medulares. El tejido filtrante de malla gruesa situado entre ellos puede también estudiarse mejor en estos ganglios que en los demás. Debe recordarse siempre que un solo corte a través de un ganglio puede no ser representativo de su estructura microscópica.

ESTRUCTURA MICROSCÓPICA DE LOS GANGLIOS LINFÁTICOS EN RELACIÓN CON SUS FUNCIONES

Un examen, aunque sea rápido, de un corte de ganglio linfático indica que tiene dos funciones principales.

Filtración de linfa. En primer lugar, sus dispositivos estructurales son tales que la linfa, que penetra en el ganglio por los linfáticos aferentes (fig. 15-2), se filtraría fácilmente a

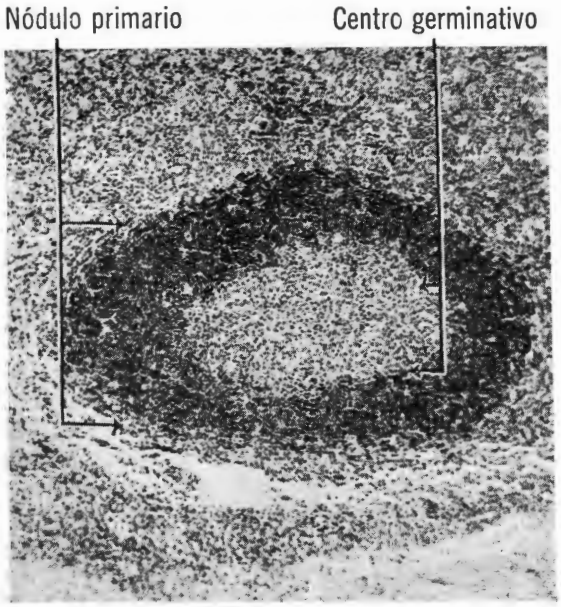

FIG. 15-4. Microfotografía (pequeño aumento) de un corte de ganglio linfático de perro mostrando un nódulo primario. La porción central contiene un centro germinativo pálido.

través del ganglio siguiendo la malla gruesa de células reticuloendoteliales que se hallan primeramente en el seno subcapsular, luego entre los nódulos primarios de la corteza (a menos que sean confluentes) o entre nódulos y trabéculas, y finalmente entre los cordones medulares de la médula, antes de penetrar en los linfáticos eferentes que salen por el hilio. Como las células reticuloendoteliales son fagocíticas (figuras 15-3, *abajo,* y 15-6, *E),* claro está que las partículas quedarían eficazmente separadas de la linfa cuando ésta atraviesa el nódulo; de hecho, cortes de ganglios linfáticos que filtran la linfa que viene de los pulmones de habitantes de grandes ciudades suele contener grandes acúmulos de partículas de carbón (humo) fagocitados de la linfa que los atraviesa. En la figura 15-3 *(abajo, derecha)* se observa la función de filtro de las células reticuloendoteliales.

Producción de células. La segunda función importante de los ganglios linfáticos es la producción de células. Son de dos tipos principalmente: linfocitos y células plasmáticas. Primero consideraremos la formación de linfocitos en los nódulos linfáticos, y en relación con este tema describiremos los centros germinativos que se desarrollan a menudo en ellos.

Centros germinativos. Empezando solamente en la vida posnatal, la parte central de un nódulo primario puede desarrollar un *centro germinativo.* Los centros germinativos a veces reciben el nombre de nódulos secundarios; en tal caso, el nódulo linfático ordinario recibe el nombre de nódulo primario. Con pocos aumentos el centro germinativo puede ser más pálido que el resto del nódulo (fig. 15-4). Sin embargo, muchas veces no lo es; por lo contrario, puede tener color azul bastante intenso (figura 15-5). Aunque es azul, el aspecto de un centro germinativo difiere del que tiene el nódulo primario donde se encuentra porque contiene *menos* núcleos y *más separados* que los que hay en éste. El aspecto azul de este centro germinativo depende no sólo de los núcleos azules voluminosos, sino también de que muchas de las células en el centro germinativo tienen mucho más protoplasma que los linfocitos ordinarios y son basófilas.

Los centros germinativos, sobre todo cuando presentan la basofilia antes señalada, muestran bastantes figuras mitóticas (fig. 15-6, *arriba)* y, por lo tanto, son centros activos de formación de células de la serie linfocitaria. Sin embargo, pueden formarse linfocitos en nódulos primarios que no poseen centros germinativos. Como resulta más fácil observar las diversas células relacionadas en estas líneas de diferenciación

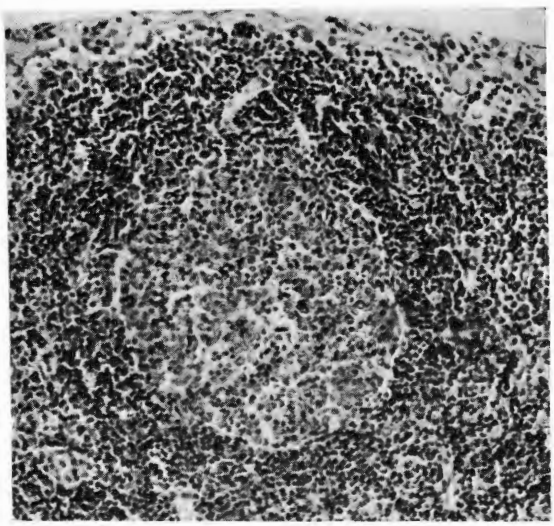

FIG. 15-5. Microfotografía de poco aumento de un nódulo primario que contiene un centro germinativo no pálido sino basófilo. Por inspección cuidadosa podría comprobarse que contiene varias figuras de mitosis (ver en la fig. 15-6 imágenes de este tipo de centro germinativo a gran aumento).

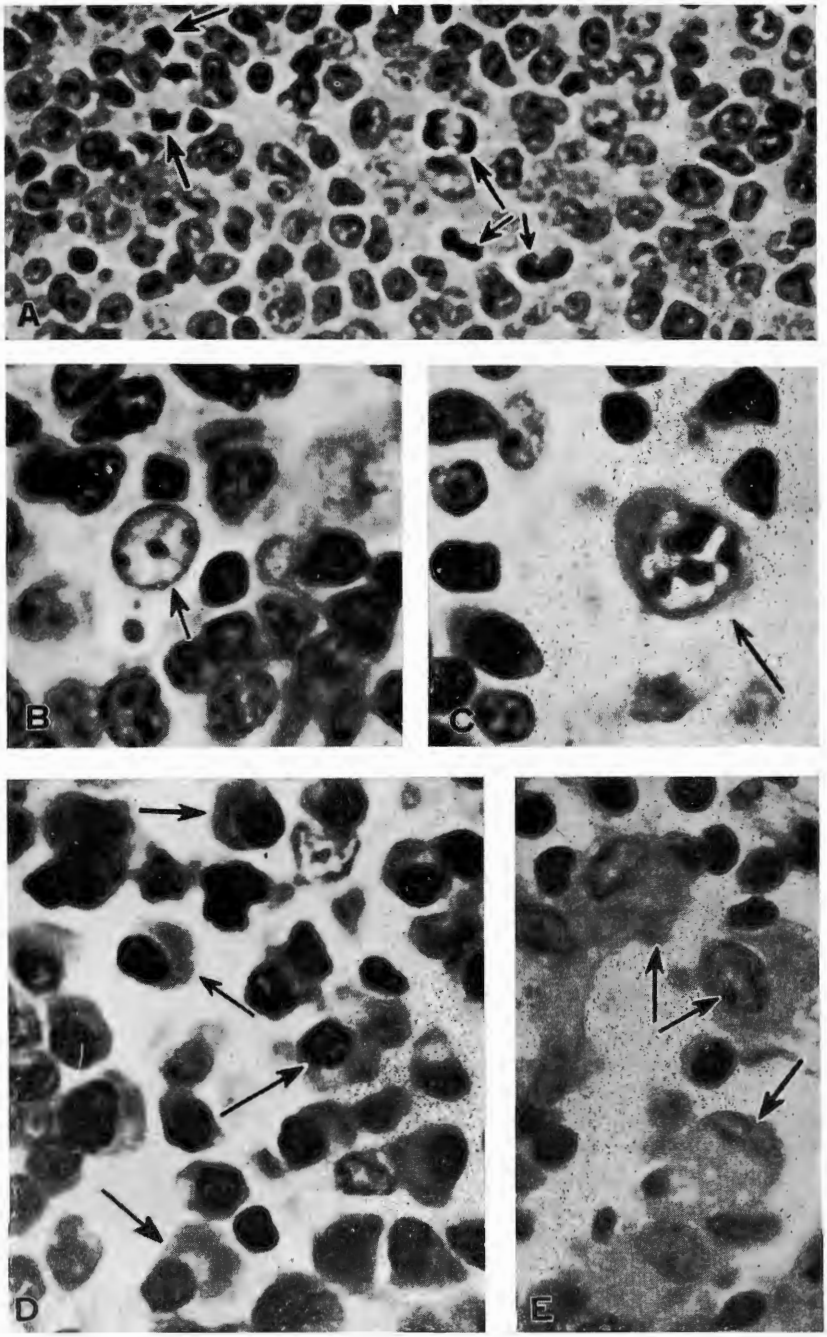

FIG. 15-6. Microfotografías con diversos aumentos de partes distintas de un ganglio mediastínico de rata.

A, Centro germinativo activo. Las flechas indican células en mitosis.

B, Centro germinativo. La flecha indica el núcleo de una célula reticular. Obsérvese que su citoplasma es muy impreciso.

C, Borde de un centro germinativo. La flecha indica una célula voluminosa con un anillo de citoplasma basófilo que tiene borde agudo. Se trata de una célula libre redondeada, un linfoblasto o un plasmoblasto.

D, Cordón medular. Las flechas indican algunas de las células plasmáticas presentes. Obsérvense las zonas negativas de Golgi en su citoplasma.

E, Sinusoide medular. Las flechas indican células reticuloendoteliales.

dentro de los centros germinativos que en nódulos que no los tengan, se aconseja que el estudiante observe un tipo basófilo de centro germinativo para ver los tipos celulares relacionados con la producción de linfocitos, que ahora describiremos.

Producción de linfocitos. Según hemos visto, los linfocitos pueden producirse en nódulos tanto situados en los ganglios linfáticos como fuera de ellos, y con centros germinativos o sin ellos.

Las células que intervienen se observan fácilmente en los centros germinativos que están produciendo linfocitos. Pero, antes de describir estas células está indicado hacer algunas observaciones.

Se admite, en general, que el linfocito pequeño como tal no prolifera para conservar la población de linfocitos pequeños de la economía. Los datos en tal sentido provienen de estudios efectuados marcando las células, que muestran que los linfocitos pequeños de ordinario no duplican su DNA. Por lo tanto, los linfocitos pequeños deben ser producidos por algún otro tipo de célula.

Linfoblastos. En los centros germinativos hay células con núcleos grandes, nucléolos prominentes y gran cantidad de citoplasma basófilo. Que se trata de células libres está indicado porque su protoplasma tiene un borde bastante neto. Estas células contienen abundancia de ribosomas libres en su citoplasma y muchas veces se dividen. Según una terminología, la que aquí empleamos, reciben el nombre de *linfoblastos,* pero según otra se llaman linfocitos grandes. Durante mucho tiempo se ha admitido que los linfoblastos pueden dividirse y originar células más pequeñas, que denominamos linfocitos grandes (pero que según otra terminología reciben el nombre de linfocitos medianos y según otra, de prolinfocitos) y que estas células, a su vez se dividen y originan los linfocitos pequeños. Ya que los linfocitos pequeños, como tales, no duplican su DNA y se dividen, la forma de obtener linfocitos pequeños marcados estriba en administrar timidina marcada a las células precursoras que se dividen y originan los pequeños linfocitos y que entonces llevan (diluida) la marca.

El hecho de que los pequeños linfocitos como tales no se dividan no significa que no puedan dividirse si deben transformarse en otro tipo celular. Según describimos en el capítulo 12, los linfocitos pequeños inmunológicamente competentes, cuando quedan expuestos a un antígeno pueden transformarse en grandes células con citoplasma basófilo y dividirse originando más linfocitos pequeños. Se ha comprobado que el tejido linfático irradiado para paralizar la proliferación celular de sus células residentes puede volverse a poblar con linfocitos si se inyectan linfocitos de conducto torácico al animal. Estos se albergan en el tejido linfático irradiado, donde se desarrollan produciendo células voluminosas, se dividen y producen más linfocitos. Parece, pues, que el linfocito pequeño, si bien no puede dividirse él mismo, en condiciones de estimulación antigénica, y quizá también sin ella, pero en circunstancias adecuadas, puede transformarse en una célula más voluminosa con citoplasma basófilo (linfoblasto) y formar más linfocitos pequeños. Sin embargo, como veremos, parece que la población de linfocitos pequeños en los ganglios linfáticos aumenta constantemente por la inmigración de linfocitos pequeños procedentes del timo. De hecho, una parte de la corteza del ganglio depende netamente del timo (figuras 15-2 y 15-24), según describiremos a propósito de este último.

Estos nuevos trabajos han planteado un problema en relación con la valoración de lo que antes se creía acerca del origen de los linfoblastos. La idea sostenida antes era que los linfoblastos en los ganglios linfáticos se desarrollaban a partir de células reticulares primitivas. Estas son células voluminosas con núcleos pálidos, nucléolos relativamente prominentes y citoplasma muy pálido, cuyos límites no pueden distinguirse bien en cortes teñidos con H y E (figs. 15-3, *arriba,* y 15-6, *B).* Las células reticulares primitivas se consideran células fijadas; por lo tanto, constituyendo parte de la estructura permanente del tejido linfático. Además, las células reticulares primitivas se ha considerado que poseen gran potencialidad mesenquimatosa y son capaces de dar lugar, no sólo a linfoblastos, sino también a células reticuloendoteliales del tejido linfático. Para formar linfoblastos se cree que las células reticulares primitivas se desprenden de su fijación en las fibras reticulares y se transforman en células libres redondeadas, que desarrollan un tipo más condensado de cromatina en sus núcleos y abundantes ribosomas libres en su citoplasma. Pueden observarse imágenes de mitosis en lo que se creía eran células reticulares primitivas. (Recuérdese aquí que cuando una célula está en mitosis es difícil decir de qué tipo celular se trata, porque por entonces tiende a carecer de características distintivas. Todas las células somáticas tienen el mismo número de cromosomas.)

Métodos experimentales modernos se prestan mucho mejor para demostrar que células circulantes pueden repoblar el tejido linfático para demostrar que una población de linfocitos puede resultar de células reticulares primitivas que sirven de células madre. Sin embargo, hoy por hoy muchos autores dudarían en excluir la posibilidad de que células reticulares primitivas desempeñen algún papel en la formación de linfoblastos, quizá incluso de plasmablastos. Pero, según veremos en el capítulo siguiente, los datos indicando la capacidad de algunas células nacidas en la médula ósea y circulando

en la sangre para repoblar los tejidos hematopoyéticos, son tan impresionantes que parece justificado admitir que la conservación general de las líneas de células sanguíneas formadas en cualquier tejido hematopoyético depende en gran parte de células libres. Puede ocurrir que las células reticulares primitivas brinden un mecanismo de urgencia, o que sólo intervengan en caso de necesidad y que apoyen los mecanismos ordinarios para llenar de células el tejido hematopoyético, que en condiciones ordinarias depende de células libres que pueden circular.

Penetración de linfocitos en la linfa y en la sangre. Aunque es posible que algunos linfocitos formados en los ganglios linfáticos penetren directamente en el torrente vascular atravesando las paredes de las pequeñas vénulas de los ganglios (desde la parte exterior de la vénula hacia el interior de su luz) la mayor parte de linfocitos que alcanzan el torrente vascular procedentes de los ganglios linfáticos lo hacen por vía indirecta; salen del ganglio con la linfa que lo atraviesa, y lo abandonan por los linfáticos eferentes (fig. 15-2). Los linfocitos que van a parar al torrente linfático cuando la linfa atraviesa un ganglio son, en parte, linfocitos de nueva formación, y en parte linfocitos recirculantes; estos últimos emigran desde la sangre a través de pequeñas vénulas, muy prominentes en la zona que depende del timo (fig. 15-2), para penetrar en los espacios del ganglio que contienen linfa. Como los linfáticos acaban drenando en el sistema circulatorio sanguíneo, los

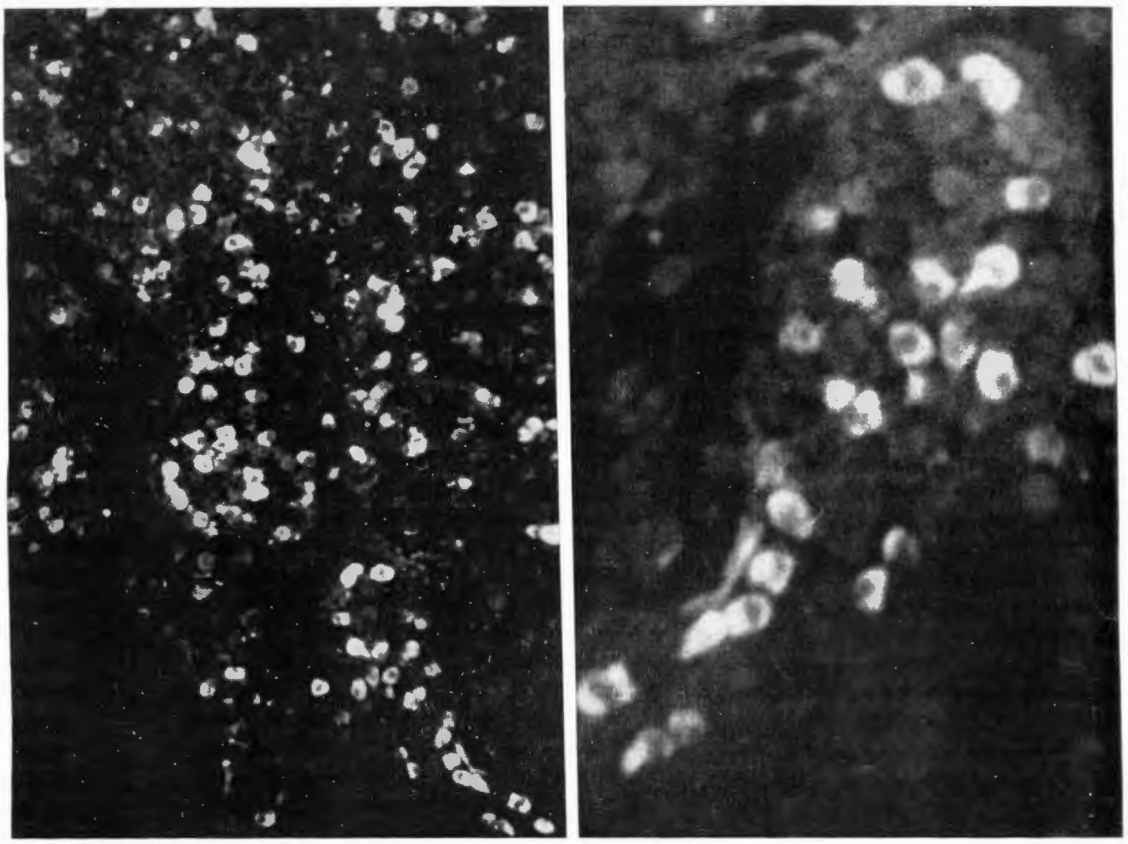

FIG. 15-7. Microfotografía, a pequeño y a gran aumento, de parte de un ganglio linfático poplíteo de conejo después de recibir una segunda inyección de toxoide diftérico. Las microfotografías fueron tomadas no de cortes por congelación, según se describe en el texto, sino de cortes en parafina preparados por un método nuevo creado por G. Sainte-Marie que permite hacer estudios de inmunofluorescencia con este tipo de preparaciones. Las microfotografías se tomaron utilizando fuente de luz ultravioleta; los lugares donde había anticuerpo aparecen en estas microfotografías como zonas claras. El estudio cuidadoso de la imagen de la derecha demuestra que hay anticuerpo en el citoplasma de las células que tienen la estructura característica de células plasmáticas jóvenes. (Preparación de G. Sainte-Marie.)

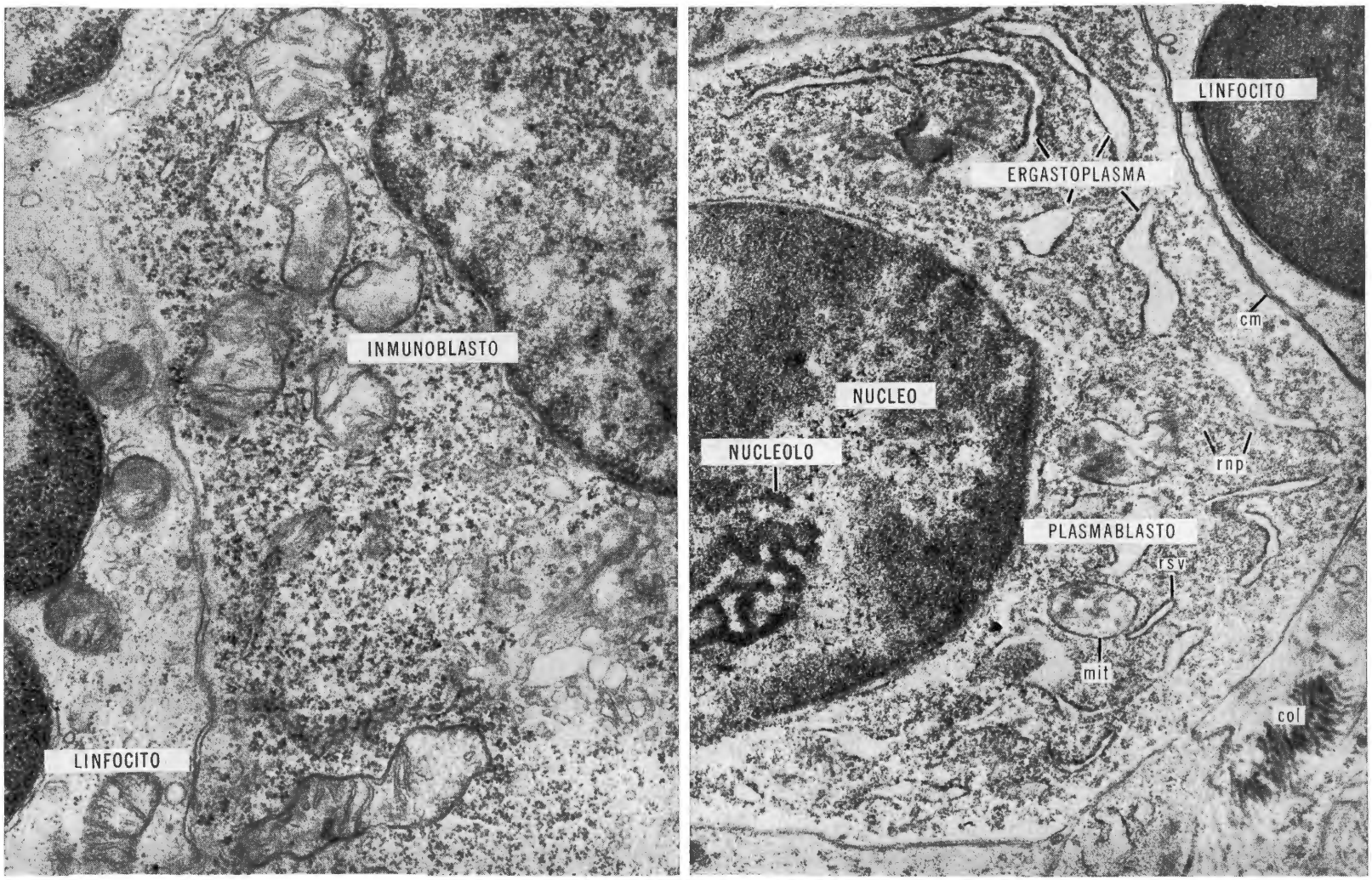

FIG. 15-8. *(Véase texto en página opuesta.)*

linfocitos de los ganglios linfáticos acaban alcanzando el torrente vascular.

FORMACIÓN DE CÉLULAS PLASMÁTICAS EN LOS GANGLIOS LINFÁTICOS

La formación de células plasmáticas se ha estudiado en ganglios linfáticos que drenan lugares donde se ha inyectado un antígeno. Los estudios se han hecho mediante microscopio de luz, técnicas de inmunofluorescencia, y con microscopio electrónico. La formación de células plasmáticas se ha estudiado en lo que se llaman respuestas primaria y secundaria.

Respuestas primaria y secundaria. Cuando un animal recibe su primera inyección de un antígeno en cualquier época después de nacer, reacciona al antígeno manifestando lo que se llama *respuesta primaria.* Esta requiere varios días para producirse; una vez desarrollada, aparece en la circulación algo de anticuerpo para tal antígeno.

Cuando un animal ha experimentado una respuesta primaria, y transcurrido tiempo suficiente recibe una segunda inyección del mismo antígeno, responde (excepto para algunos antígenos) en plazo mucho más breve que el necesario para la respuesta primaria, produciendo anticuerpo para dicho antígeno; y lo produce en cantidad mucho mayor que en ocasión de la primera respuesta.

Esta respuesta recibe el nombre de *respuesta secundaria.*

Estudios de inmunofluorescencia. Coons, en 1958, utilizando la técnica de la inmunofluorescencia, ha estudiado ganglios linfáticos en diversas etapas de respuestas primaria y secundaria al antígeno.

En primer lugar, Coons observó que una hora después de administrar un antígeno, puede descubrirse en miles de células de los ganglios linfáticos que drenen la región donde se inyectó tal antígeno. Probablemente mucho antígeno es captado por células reticuloendoteliales. Lo veremos a su debido tiempo.

Al cuarto día, en un corte comparable de ganglio, y estudiando el anticuerpo en lugar del antígeno, con la técnica del sandwich (figura 11-14), sólo pueden observarse unas 50 células que estén produciendo anticuerpo para el antígeno, y no se comprueba que su número aumente durante los cuatro días siguientes. Parece, pues, que sólo un número relativamente pequeño de células responden produciendo anticuerpo en la respuesta primaria. Sin embargo, en una respuesta secundaria, Coons comprueba que pueden aparecer centenares de células que contienen un poco de anticuerpo al segundo día en una zona donde sólo aparecieron unas 50 en la respuesta primaria al cuarto día (fig. 15-7). Sus observaciones sugieren que estas células brotan independientemente; no parecen desarrollarse como colonias o clonos de las 50 colonias que aproximadamente podían observarse en una zona comparable en la respuesta primaria. Sin embargo, más tarde, en ocasión de la respuesta secundaria, estas células forman grupos y colonias a medida que proliferan.

¿Cómo contribuyen los datos histológicos a explicar el tiempo más breve exigido para la respuesta secundaria, y su mayor intensidad? Los datos existentes sugieren que en respuesta primaria un número relativamente elevado de linfocitos inmunológicamente competentes son afectados por el antígeno, sin que ello se refleje en la actividad de un número igual de células plasmáticas funcionales. Los que están comprometidos, pero no participan inmediatamente en la reacción inmunológica, quedan disponibles para participar rápidamente en ocasión de una exposición ulterior al mismo antígeno en una reacción en la cual se produce anticuerpo humoral en cantidad.

FIG. 15-8. *(Véase página opuesta.)* Micrografías electrónicas de cortes de un ganglio linfático pocos días después de inyectar un antígeno en un sitio que drena hacia este ganglio. *Izquierda,* Se muestra un linfocito a la izquierda. Su citoplasma contiene algunas mitocondrias y ribosomas. Su membrana celular linda con una célula a su derecha, cuyo citoplasma está profusamente salpicado de pequeños grupos de ribosomas libres. Esta célula se denomina provisionalmente inmunoblasto; se supone que se desarrolla a partir de un linfocito, en respuesta al estímulo del antígeno inyectado. *Derecha,* Al mismo tiempo que se veían células a la izquierda, se encontraron plasmablastos un poco más cerca del tejido medular. El plasmablasto que se muestra aquí se caracteriza por contener muchos ribosomas libres en su citoplasma, junto con gran número de vesículas de superficie rugosa de retículo endoplásmico. La diferenciación adicional de esta célula se relacionaría con tener menos ribosomas libres y más vesículas de superficie rugosa. Se supone que los plasmablastos pueden formarse por un mayor desarrollo de las células descritas como inmunoblastos, una de las cuales se muestra a la izquierda. (Micrografías electrónicas de H. Z. Movat.)

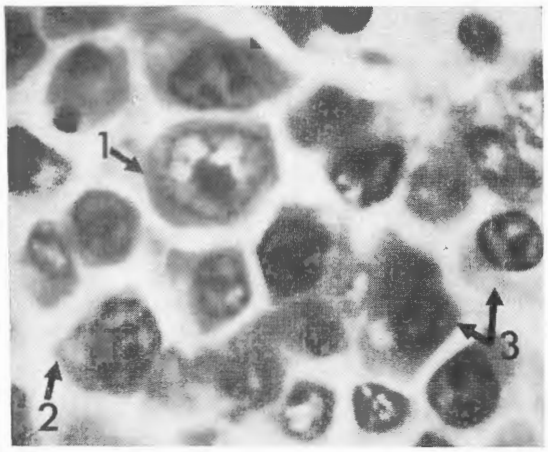

FIG. 15-9. Microfotografía de un cordón medular de un ganglio linfático torácico de una rata, mostrando: 1) un plasmablasto; 2) un proplasmacito, y 3) plasmacitos maduros (células plasmáticas). (Leblond, C. P. y Sainte-Marie, G.: *En* Ciba Symposium on Haemopoiesis, p. 152, London, Churchill, 1960.)

PROBLEMA DEL ORIGEN DE LAS CÉLULAS PLASMÁTICAS EN GANGLIOS LINFÁTICOS

Cuando aparecen en el cuerpo nuevos antígenos se desarrollan nuevas células plasmáticas. Pero se ha necesitado mucho tiempo para determinar con seguridad cuáles células les dan origen.

Lo que probablemente sea el punto de vista más admitido en los últimos años es que las células plasmáticas se desarrollan a partir de las grandes células pironinófilas que, a su vez, se desarrollan procedentes de linfocitos inmunológicamente competentes cuando estos últimos quedan sometidos a una estimulación antigénica. Los datos en tal sentido tienen diversos orígenes. Una demostración proviene de que se ha observado que se desarrollan células plasmáticas en zonas donde se han formado grandes células pironinófilas en respuesta a un antígeno. Por ejemplo, Movat y Fernando, cuya ilustración se observa en la figura 15-8, demostraron que cuando un antígeno se inyecta a un animal, una respuesta temprana observada en los nódulos de un ganglio linfático que drena la zona de la inyección es la aparición de grandes células pironinófilas. Con el ME se comprueba que estas células son más voluminosas que los linfocitos, y su citoplasma contiene gran número de ribosomas libres (fig. 15-8, *izquierda*). Estas células muchas veces se llaman *inmunoblastos*. Poco después se han observado en las mismas zonas células con ribosomas libres, y grandes cantidades de retículo endoplásmico de superficie rugosa (fig. 15-8, *derecha*). Por lo tanto, es lógico suponer que las grandes células pironinófilas se desarrollan dando origen a las células plasmáticas que las siguen.

Hay muchos datos que parecen confirmar este punto de vista. Por ejemplo, Gowans y McGregor demostraron que una dosis intravenosa de pequeños linfocitos restablecía la capacidad de ratas intensamente irradiadas con rayos X para producir anticuerpo ante un antígeno (glóbulos rojos de carnero). Una interpretación lógica de este experimento sería que los pequeños linfocitos, después de transformarse en grandes células pironinófilas, se transformarían en células formadoras de anticuerpos. Diversos experimentos que indican que los linfocitos se transforman en células plasmáticas son demasiado complicados para que los consideremos aquí. Veamos brevemente algunos datos en contra de este punto de vista.

El hecho de que el linfocito comprometido es la célula que acabará transformándose en célula plasmática recientemente ha sido puesto en duda a consecuencia de experiencias que, en general, se basan en marcar linfocitos provenientes del timo e identificar células de la médula ósea con otro método. Los experimentos de este tipo son demasiado complicados para describirlos aquí. Pero los resultados se han interpretado indicando que, al paso que los linfocitos son células inmunológicamente competentes y primariamente afectadas por un antígeno, y a consecuencia de su contacto con el antígeno se van desarrollando, su desarrollo se interrumpe antes de transformarse en células que realmente producen el anticuerpo. Los datos de estos experimentos indican que la célula que en realidad produce el anticuerpo es una célula formada en la médula ósea que circula y alcanza, por ejemplo, los ganglios linfáticos. Además, la célula de la médula ósea que interviene no puede reaccionar directamente con el antígeno por sí misma; sólo puede transformarse en una célula formadora de anticuerpo a consecuencia de la instrucción, la ayuda, o ambos, que recibe del linfocito que ha entrado en contacto y ha reaccionado con un antígeno. La morfología de la célula de la médula ósea que interviene en estos experimentos no se conoce.

Por lo tanto, el problema del origen de las células plasmáticas no se ha resuelto. Gran

número de trabajos experimentales se aplican a este problema, y probablemente algún día lograremos conocer el resultado final.

Células de la serie de célula plasmática. Según Leblond y Sainte-Marie, quienes estudiaron ampliamente la formación de células plasmáticas en los ganglios linfáticos mediastínicos de la rata con microscopio de luz, hay tres tipos celulares que deben observarse en el linaje de las células plasmáticas: plasmablastos, proplasmacitos y plasmacitos (células plasmáticas).

El plasmablasto tiene un núcleo voluminoso, con nucléolo prominente. El núcleo voluminoso tiene posición más o menos central en la célula, y está rodeado por un reborde relativamente estrecho de citoplasma basófilo (figura 15-9, *1)*. Se plantea el saber si es posible distinguir con microscopio de luz o microscopio electrónico alguna diferencia neta entre las células conocidas como linfoblastos, las grandes células pironinófilas o plasmablastos.

Los plasmablastos forman proplasmacitos, que difieren de los plasmablastos en tres características principales: 1) el núcleo es menor (fig. 15-9, *2);* 2) el núcleo adopta una posición más excéntrica en la célula, y 3) el citoplasma se vuelve más abundante para las dimensiones totales de la célula, y es más basófilo que el citoplasma de un prolinfocito.

Los proplasmacitos se diferencian en células plasmáticas (plasmacitos) (fig. 15-9, *3),* que ya se describieron en detalle en el capítulo 11.

Localización de células de la serie de células plasmáticas. Los plasmablastos, los proplasmacitos y los plasmacitos se han observado principalmente en los cordones medulares del ganglio. De hecho, las células de la serie de las plasmáticas, constituyen aproximadamente la mitad de la población celular de los cordones. Se han observado gran número de imágenes de mitosis a este nivel, de manera que se ha llegado a la conclusión de que los cordones medulares de los ganglios linfáticos representan una zona de formación activa de células plasmáticas.

Según diversos experimentos, hay motivos para creer que los linfocitos que están emigrando a través de las paredes de los vasos sanguíneos en el ganglio, desde la sangre a los nódulos linfáticos, en zonas cerca de los cordones medulares, son los linfocitos que en forma más manifiesta se desarrollan constituyendo grandes células pironinófilas y, según creen muchos autores, se desarrollan después formando plasmacitos.

Cómo se denominan las diversas inmunoglobulinas producidas por las células plasmáticas. Las inmunoglobulinas (las globulinas que actúan como anticuerpos) pueden clasificarse según su movilidad y su constante de sedimentación; estas características se determinan con la técnica de la inmunoelectroforesis. Utilizando estos dos criterios, se ha demostrado la existencia de tres tipos importantes de anticuerpo (también hay otros).

Primero, hay dos inmunoglobulinas importantes que tienen la misma constante de sedimentación, que es 7. Por lo tanto, se designaron anticuerpos 7S (la S indica constante de sedimentación). El primero, llamado actualmente gamma G (γ G) es el tipo común de anticuerpo circulante que precipita con antígenos. El segundo tipo, conocido como gamma A (γ A), no precipita con antígenos y parece probable que sea del tipo que tiende a adherirse a células cebadas y de otras clases, y que, como expusimos en el capítulo 11, el complejo antígeno-anticuerpo así formado tenga relación con la liberación de histamina por las células cebadas.

Otra clase importante de anticuerpo tiene una constante de sedimentación de 19 y se ha designado como 19S. Actualmente se conoce como gamma M (γ M). Tiene peso molecular alrededor de 1 000 000, por eso se llama *macroglobulina.* Su movilidad es intermedia entre la de los dos descritos primeramente. Este es el tipo *que aparece primero* en las respuestas de inmunidad. Suele ser la única clase de anticuerpo hecho en respuesta a antígenos polisacáridos. Hay otras globulinas anticuerpo, por ejemplo, 11S y 13S, de peso molecular intermedio.

POSIBLES INTERACCIONES ENTRE CÉLULAS RETICULOENDOTELIALES Y LINFOCITOS

Antes de abandonar el tema de la formación de anticuerpos en los ganglios linfáticos, señalemos que en la sección precedente hemos admitido que los linfocitos inmunológicamente competentes son afectados directamente por antígenos con los cuales entran en contacto. Mencionemos ahora que existe una escuela que sostiene que las células reticuloendoteliales o los macrófagos pueden intervenir en el hecho de que los linfocitos sean afectados por los antígenos en la forma siguiente:

Antes de comprobarse que las células plasmáticas producen anticuerpo humoral se sabía

que las células reticuloendoteliales eran fagocíticas, y se admitía, porque se había observado que fagocitaban algunos tipos de gérmenes patógenos, que producían el anticuerpo en respuesta a los gérmenes patógenos u otros antígenos. Hoy sabemos que las células que producen anticuerpos son las células plasmáticas; sin embargo, todavía se acepta que las células reticuloendoteliales captan antígenos que, por ejemplo, penetran en los ganglios linfáticos por vía de sus linfáticos aferentes.

Por lo tanto, se ha planteado la cuestión de saber si la captación de antígenos por células reticuloendoteliales o macrófagos no era el primer eslabón en la cadena que lleva a la producción de anticuerpos. Según este punto de vista, los linfocitos no debieran considerarse capaces de ser activados por antígenos brutos, sino solamente por la información que reciben de las células reticuloendoteliales o de los macrófagos que han captado el antígeno. En relación con ello, tiene interés recordar que en los lugares donde se desarrollan células plasmáticas suele haber una estrecha asociación entre las prolongaciones o los cuerpos celulares de células reticuloendoteliales y las membranas celulares de los linfocitos; de hecho, se ha postulado incluso la continuidad citoplásmica entre estos dos tipos de células. Además, tiene interés que Coons en sus estudios de inmunofluorescencia de ganglios linfáticos ha demostrado que el antígeno es captado casi inmediatamente por las células reticuloendoteliales, y que solamente unos días más tarde puede descubrirse anticuerpo en las células plasmáticas que se están desarrollando. Hay teorías acerca de cómo la información específica pudiera ser transmitida a los linfocitos desde las células reticuloendoteliales que han captado el antígeno. Sin embargo, se ha observado netamente que algunas proteínas se vuelven antígenos más eficaces si han estado en contacto con macrófagos; por lo tanto, los macrófagos pueden desempeñar sólo un papel no específico en la respuesta inmune.

Riego sanguíneo de los ganglios linfáticos

Aunque los ganglios linfáticos suelen hallarse en el tejido conectivo laxo, que muchas veces es grasoso y contiene vasos sanguíneos, y aunque las arterias alcanzan la cápsula del ganglio, no está claro que ninguna de ellas atraviese la cápsula o proporcione una cantidad substancial de sangre para el ganglio. El ganglio está regado total o casi totalmente por arterias que penetran a nivel del hilio.

Las arteriolas de estas arterias ascienden a la substancia del ganglio. Se han descrito como ascendiendo dentro de la substancia de las trabéculas y los cordones medulares. Las arteriolas llegan lejos, hasta la corteza; pero, según Menzies, las arteriolas terminan en capilares antes de acercarse a los centros germinativos. El centro germinativo y la zona de la corteza que lo rodea inmediatamente está, pues, regado solamente por capilares.

Muchos capilares que descienden en la corteza (hacia la médula) se vuelven vénulas poscapilares, que en muchos casos son relativamente largas y están revestidas de endotelio cúbico. Estas vénulas son particularmente numerosas en la zona cortical indicada aproximadamente en la figura 15-2 como zonas dependientes del timo en el ganglio. Es a través de las paredes de estas curiosas vénulas que los linfocitos emigran principalmente desde la sangre a la linfa en su recirculación.

Hay extensas redes capilares en los cordones medulares. Según Menzies, los cordones medulares cerca del hilio pueden contener vasos arteriales y venosos. Sin embargo, cerca de la corteza los cordones medulares sólo contienen una arteriola o una vena; la mayor parte sólo contienen venas.

Las vénulas y las venas que llegan al hilio siguiendo los cordones medulares se vacían en unos cuantos vasos venosos más voluminosos que abandonan el ganglio por el hilio.

Ganglios hemolinfáticos y ganglios hemáticos

Además de los ganglios linfáticos, la mayor parte de mamíferos tienen un número mucho menor de estructuras similares, pero que se distinguen por tener color amarillo en lugar de gris. Al corte, estas estructuras parecen ganglios linfáticos, pero en su malla densa hay conductos más definidos y una parte menor o mayor de los mismos están llenos de sangre, no de linfa. Si unos pocos contienen sangre y los otros linfa, la estructura recibe el nombre de *ganglio hemolinfático.* Si todas las vías están llenas de sangre, recibe el nombre de *ganglio hemático.*

Todavía no se sabe si los ganglios hemolinfáticos y los ganglios hemáticos son estructuras constantes en el hombre. Pero se han

observado con cierta frecuencia en el tejido peritoneal perivertebral, en la raíz del mesenterio, cerca del borde de la pelvis, y a veces en otros lugares. En el hombre no existen en número suficiente para que puedan filtrar mucha sangre, pero es importante conocer su existencia, por lo menos para no considerarlos erróneamente como tejido patológico si se descubren en la autopsia.

BAZO

Con la posible excepción de unos cuantos ganglios hemáticos y hemolinfáticos, todo el tejido linfático del organismo especializado para filtrar sangre se halla concentrado en un órgano, el bazo.

Funciones. El bazo elimina casi todos los glóbulos rojos gastados, suprimiéndolos del sistema circulatorio. Con la hemoglobina de estas células gastadas produce bilirrubina (pigmento biliar) que manda a la sangre, de donde la recoge el hígado. También extrae el hierro de la hemoglobina de las células gastadas y lo manda a la sangre para que pueda ser utilizado en la formación de nuevos glóbulos rojos a nivel de la médula ósea. El bazo produce linfocitos y células plasmáticas, por lo tanto, tiene importancia en la defensa; es, en cierto modo, una tercera línea de defensa proporcionada por el tejido linfático, situada para combatir antígenos que han llegado al torrente vascular. También actúa en cierta manera como un banco de sangre automático, ya que puede liberar bruscamente sangre almacenada vertiéndola al sistema circulatorio, sobre todo en los animales que tienen que efectuar rápidamente trabajos muy intensos. Sin embargo, a pesar de tantas funciones, el bazo no es esencial para la vida. No porque aquéllas no sean útiles, sino porque, en caso de extirparse el bazo, la mayor parte pueden ser desempeñadas por los demás tejidos hemopoyéticos.

Caracteres macroscópicos. El bazo tiene aproximadamente las dimensiones y la forma de un puño cerrado. Se halla en la oquedad de las costillas 9a., 10a. y 11a. izquierdas, con su eje mayor paralelo a ellas. Su color púrpura depende de que contiene mucha sangre. Es blando y más friable que la mayor parte de los demás órganos. Cerca de su borde interno puede observarse una fisura alargada; recibe el nombre de hilio. Al acercarse a él, la arteria esplénica se divide en varias ramas que se separan en abanico y, acompañadas de otras tantas venas, penetran por separado en la substancia del bazo a diferentes niveles a lo largo del hilio. Las venas abandonan el bazo junto con las arterias, y más tarde se unen para constituir la vena esplénica.

Es mucho lo que puede aprenderse sobre estructura interna del bazo examinando directamente con la vista, o mediante una lupa, un corte de bazo (como suele efectuarse en los exámenes de autopsia). Se comprobará que el órgano está rodeado de una capa de tejido conectivo (la cápsula contiene fibras musculares lisas, pero que no pueden observarse a simple vista). Se observarán trabéculas del mismo material de la cápsula que penetran en la substancia del órgano a partir del hilio y, en menor grado, desde la cápsula. El resto del interior del bazo está lleno de lo que se denomina pulpa esplénica. A simple vista pueden observarse dos tipos de pulpa: la *blanca* y la *roja*. La pulpa blanca se distribuye constituyendo pequeños islotes grises y firmes, de algo menos de un milímetro de diámetro, situados entre la pulpa roja y blanda que llena todo el resto del órgano.

Estructura microscópica general. Si se examinan con el microscopio cortes de un bloque de tejido esplénico obtenidos perpendicularmente a la cápsula, se comprobará que los pequeños nódulos de pulpa gris observados a simple vista son nódulos linfáticos. Son, pues, los lugares principales de producción de linfocitos en el bazo. Se observará, además, que la pulpa roja que rodea los nódulos linfáticos contiene en sus mallas gran número de hematíes; representa, pues, la parte del tejido linfático esplénico que actuará como filtro para la sangre (el bazo no filtra nada de linfa; sólo filtra sangre). Por lo tanto, el bazo, como el tejido linfático en general, ejerce dos funciones muy diferentes: producción de linfocitos y filtrado; la pulpa blanca produce linfocitos, la pulpa roja tiene acción filtrante.

El estudiante debe examinar primero la cápsula del órgano (figs. 15-10 y 15-11). Está constituida por fibras colágenas y elásticas en las cuales se hallan distribuidos fibroblastos y algunas fibras musculares lisas. En ciertos animales la cápsula del bazo contiene mucho más músculo liso que en el hombre; su contracción puede ayudar al músculo liso de las trabéculas para contraer el órgano y mandar la sangre que contiene hacia el sistema circulatorio en momentos de urgencia. No sabemos todavía si la

cápsula del bazo humano contiene suficiente tejido muscular para que resulte muy eficaz en este aspecto.

La cápsula está cubierta de una túnica serosa (peritoneal) de mesotelio formada por una capa única de células escamosas. El citoplasma de las células mesoteliales es demasiado escaso para que pueda verse en los cortes, pero a veces se observan sus núcleos.

El estudiante proseguirá examinando las trabéculas que se hallan esparcidas en la substancia del bazo (figs. 15-10, 15-11 y 15-12). Como penetran a nivel del hilio a modo de un árbol que se ramifica y siguen en varias direcciones para unirse a las que provienen de la cápsula (aunque no todas lo hagan así), en un corte cualquiera resultarán seccionadas según los planos más diversos. Claro está, en su mayor parte quedarán cortadas oblicuamente. Están formadas, como la cápsula, de tejido conectivo denso con mucha elastina. Contienen pocas células musculares, pero, al igual que en la cápsula, en ellas la proporción de músculo liso es menor en el hombre que en otros animales.

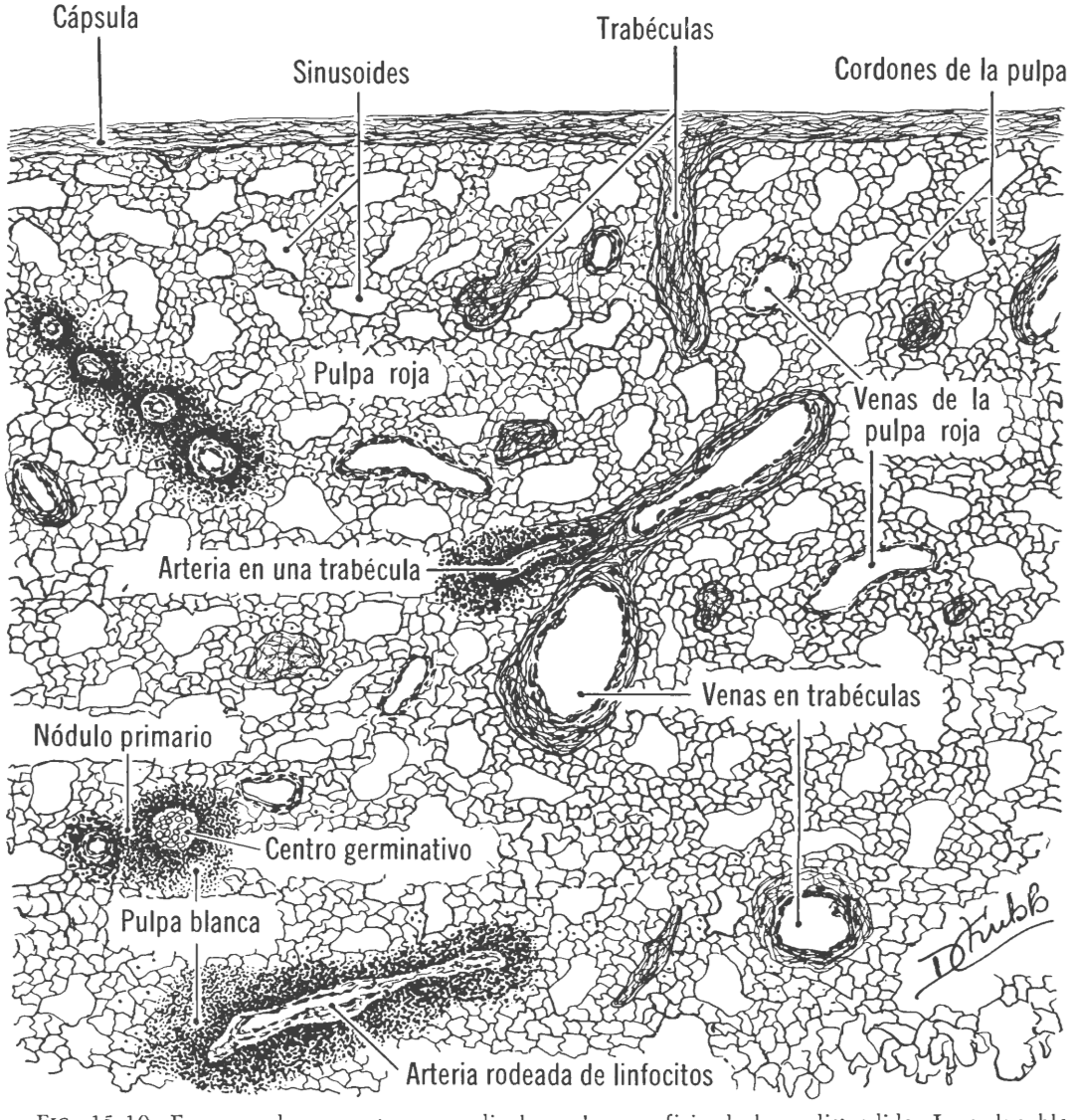

FIG. 15-10. Esquema de un corte perpendicular a la superficie de bazo distendido. La pulpa blanca (ángulo inferior izquierdo) está formada por nódulos y agregados de linfocitos; la pulpa roja de una red abierta tachonada de sinusoides. Puede observarse una trabécula con venas en la parte central del dibujo.

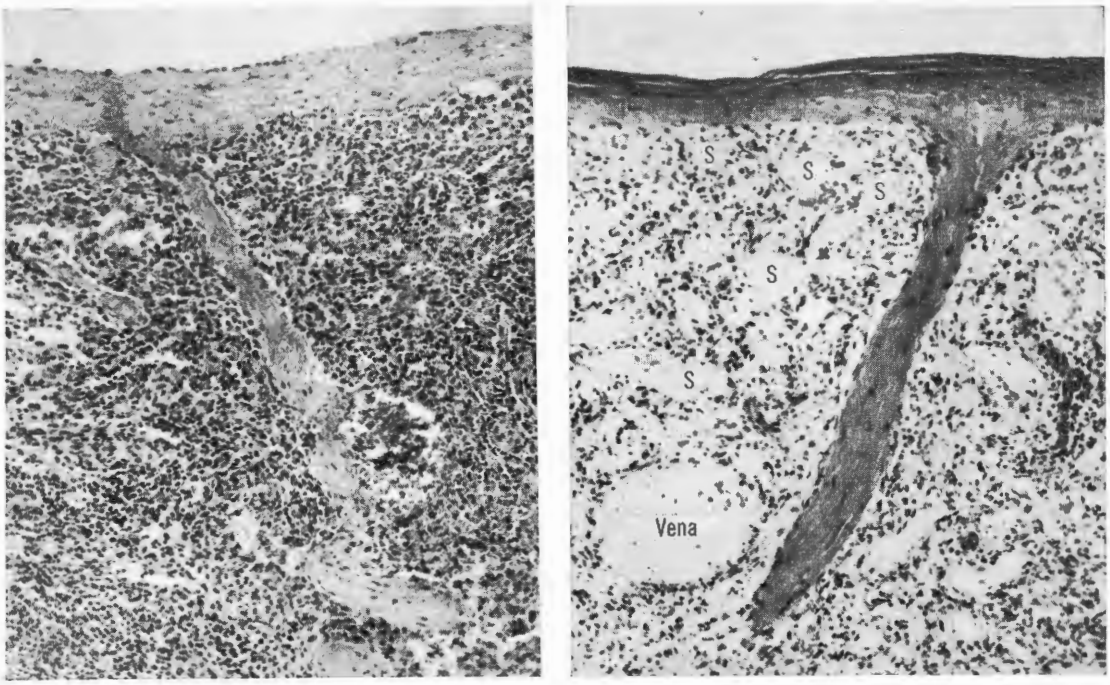

FIG. 15-11. Microfotografía (pequeño aumento) de cortes perpendiculares a la cápsula del bazo. *Izquierda,* El corte es de bazo retraído. Pueden observarse la cápsula y las trabéculas que desde ella penetran en el órgano. *Derecha,* Bazo distendido por el fijador inyectado en sus venas. Obsérvese que la pulpa roja se ha abierto y que los sinusoides (S) son manifiestos.

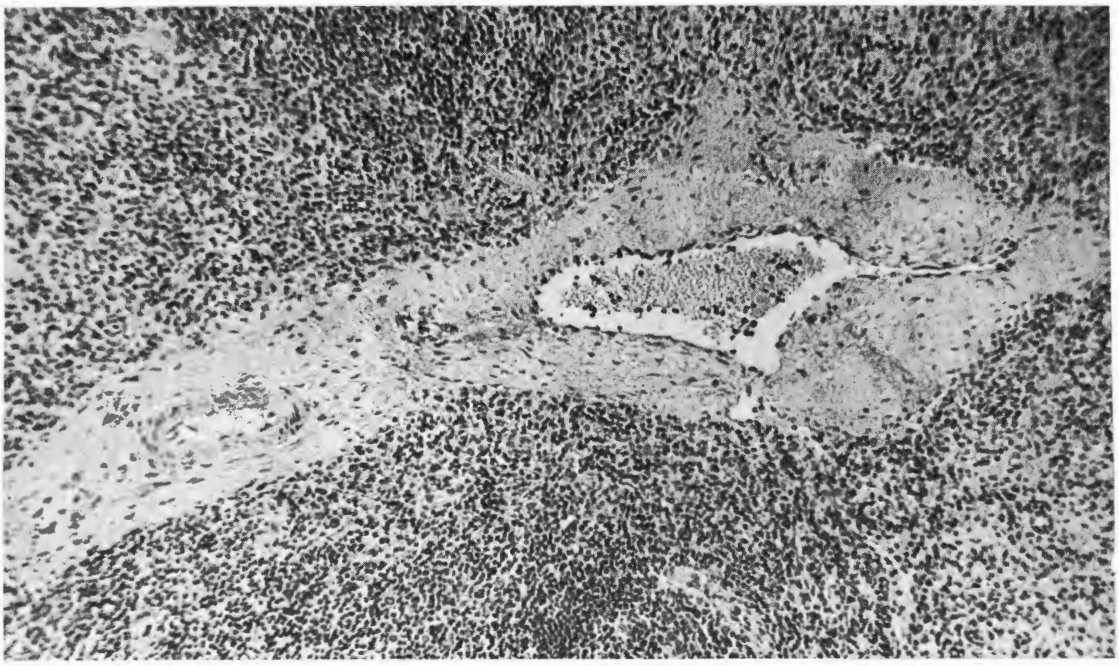

FIG. 15-12. Microfotografía (pequeño aumento) de un corte de bazo retraído, aproximadamente, a nivel del centro del órgano. La imagen muestra una trabécula voluminosa que contiene una arteria a la izquierda y una vena a la derecha.

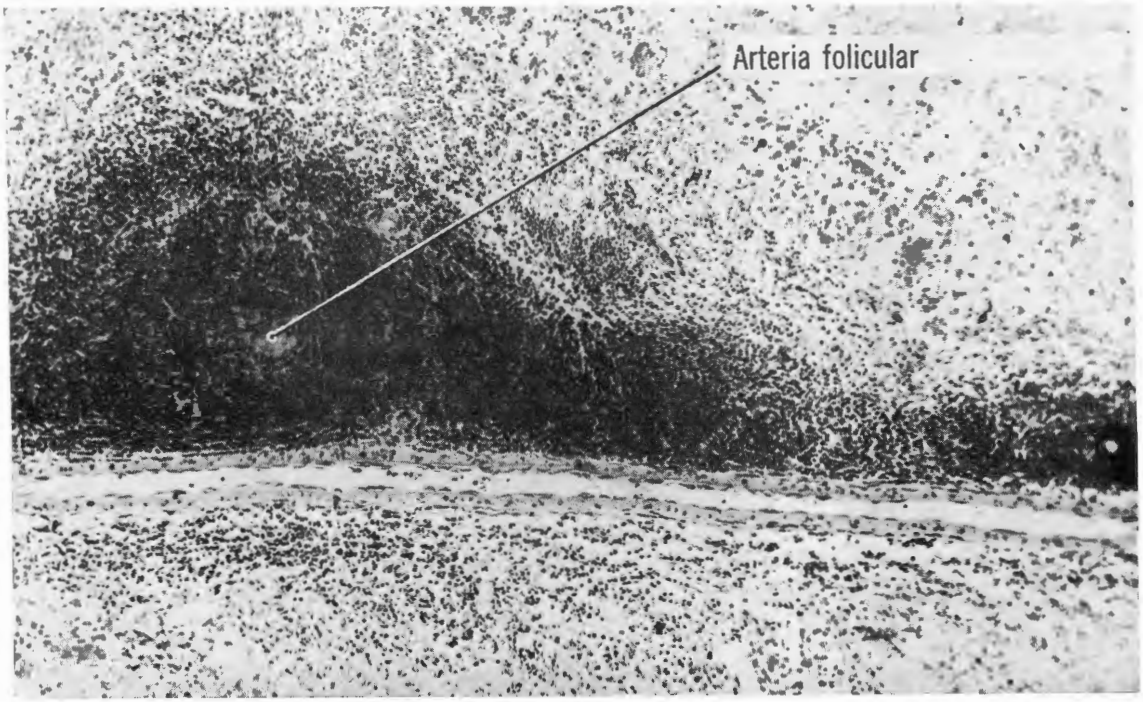

FIG. 15-13. Microfotografía (pequeño aumento) de un corte de bazo humano. En esta sección se ha cortado longitudinalmente una arteria que ha abandonado una trabécula y atraviesa la pulpa roja. Pueden observarse muchos linfocitos dispuestos en una malla reticular fina inmediatamente por encima de la arteria; en la parte izquierda de la figura, véase cómo el tejido linfático que acompaña a la arteria se dilata constituyendo un nódulo primario. A nivel del nódulo primario la arteria ha proporcionado una rama (arteria folicular) que puede verse cortada en la parte central del mismo.

En las trabéculas pueden observarse arterias, venas y nervios. En general, las trabéculas más gruesas se ven cerca del hilio; contienen los vasos de mayor calibre. Aunque la estructura microscópica detallada de arterias y venas no será estudiada hasta más tarde, digamos que las arterias tienen paredes más gruesas (compuestas principalmente de fibras musculares circulares) y luces más angostas que las venas correspondientes. Con estos datos, el estudiante distinguirá fácilmente en la mayor parte de trabéculas la vena de la arteria (véanse las figs. 15-10 y 15-12).

Arterias. Las arterias que provienen del hilio y siguen las trabéculas mayores se ramifican en ramas menores *que abandonan las trabéculas* (por lo tanto, las trabéculas menores sólo contienen venas) para penetrar en la pulpa. Con el fin de soportar estos vasos, el tejido reticular de la pulpa se condensa a un lado del vaso, y en cierto modo todo a su alrededor, para proporcionarle una cubierta bastante substancial. Las fibras reticulares en estas cubiertas están dispuestas de manera que retienen linfocitos en sus mallas; en consecuencia, tales cubiertas están infiltradas de linfocitos (fig. 15-13). Si bien las vainas de soporte de estas arterias, infiltradas de linfocitos, en la mayor parte de su curso no son verdaderos nódulos linfáticos, la cubierta de trecho en trecho aumenta de volumen (generalmente en un lado) para formar verdaderos nódulos linfáticos (fig. 15-10, *abajo, izquierda;* fig. 15-13, *izquierda)* que pueden contener centros germinativos. Por lo tanto, la pulpa blanca del bazo se halla distribuida a lo largo de las arterias *que abandonan* las trabéculas.

En cada zona donde las cubiertas reticulares que rodean las arterias se dilatan para constituir nódulos linfáticos, la arteria proporciona una rama que riega el nódulo (fig. 15-13, *izquierda)* y recibe el nombre de arteria folicular (en el bazo, los nódulos linfáticos muchas veces se denominan folículos linfáticos.

Una arteria folicular se ramifica para regar las redes capilares del nódulo linfático que la

contienen, y luego sale del folículo hacia la pulpa roja vecina. Según Solnitzky, al penetrar en la pulpa roja cada arteria folicular se divide en dos a seis ramas que se dirigen en diferentes direcciones. Como estas ramas son rectas, reciben el nombre de *arterias peniciladas*. Cada una de éstas, según Solnitzky, se divide en dos o tres arteriolas, la mayor parte de las cuales pronto penetran en unas pequeñas estructuras denominadas elipsoides, donde pierden todas sus características de arteriola (paredes musculares y elásticas) para transformarse en capilares. Antes de considerar la estructura de los elipsoides, o el curso de la sangre, procede describir la estructura de la pulpa roja.

Estructura general de la pulpa roja. El armazón de la pulpa roja está formado por una red de fibras reticulares continua con las fibras colágenas de las trabéculas y la cápsula. La malla reticular de la pulpa roja, aunque de tipo abierto, es atravesada por vías de paso que miden de 12 a 40 micras de ancho. Como estos pasadizos se abren en venas, reciben el nombre de sinusoides venosos de la pulpa roja (fig. 15-10). Las paredes de algunos, por lo menos, están formadas por células reticuloendoteliales alargadas y estrechas que hacen prominencia en la luz del sinusoide a nivel de sus núcleos. El revestimiento de células estrechas y alargadas que recubren el sinusoide se halla dispuesto en forma que recuerda las duelas de un barril, en particular una barrica en la cual fueran de madera mal curada y que hubiera permanecido vacía a la luz del sol, ya que los lados de las células que revisten los sinusoides están separados por hendiduras longitudinales (figura 15-14). Para completar la analogía, recordemos que las duelas de las barricas suelen estar fijadas por aros de hierro. En forma similar, las duelas reticuloendoteliales de los sinusoides venosos se hallan rodeadas y mantenidas por aros de fibras reticulares.

Es un corte sencillo, la pulpa roja situada entre dos sinusoides vecinos suele parecerse a un cordón (fig. 15-10, *arriba, derecha);* de hecho, estas zonas han recibido el nombre de *cordones de la pulpa* o *cordones de Billroth.* Sin embargo, el estudiante que se esfuerce en comprender las estructuras atribuyéndoles tres dimensiones se percatará de que entre los sinu-

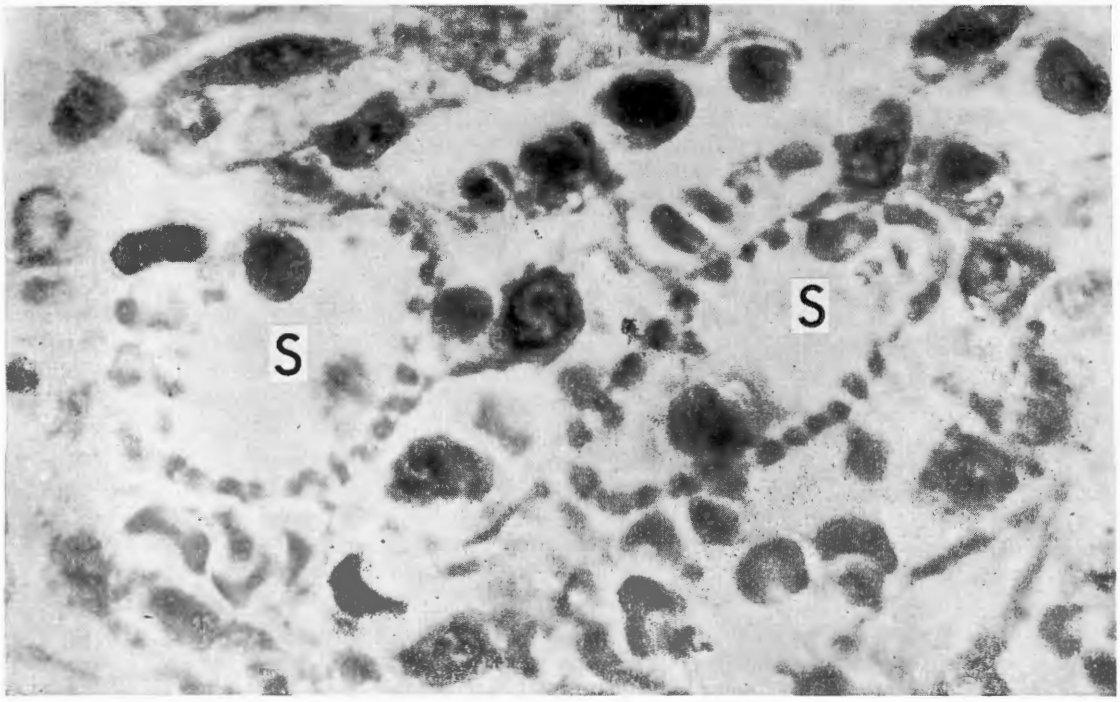

FIG. 15-14. Microfotografía (inmersión en aceite) de un corte de bazo distendido tomada con el microscopio de fase. En este corte dos sinusoides han sido seccionados perpendicularmente; están señalados con letra S. Las células de revestimiento dispuestas longitudinalmente como duelas han quedado cortadas perpendicularmente; obsérvese que están muy poco separadas unas de otras.

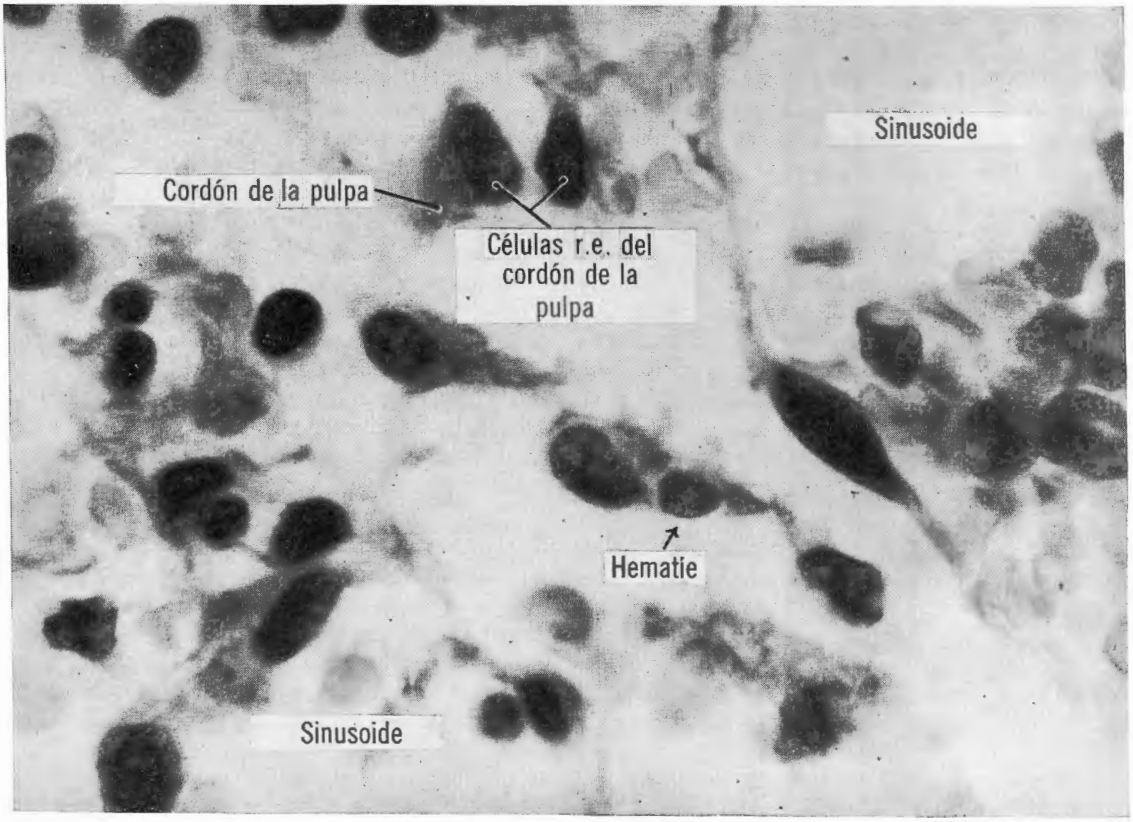

FIG. 15-15. Microfotografías (inmersión en aceite) de un corte de bazo humano (distendido) extirpado para combatir una producción excesiva de glóbulos rojos. Pueden observarse sinusoides en los ángulos inferior izquierdo y superior derecho de la figura; entre ellos hay un cordón de pulpa, en el cual es fácil observar varias células reticuloendoteliales. Una de ellas, situada cerca del centro, ha fagocitado un glóbulo rojo que se halla incluido en su citoplasma. El aspecto manchado del citoplasma de la célula situada inmediatamente por debajo depende de la presencia de gránulos de pigmento originados por desintegración de la hemoglobina dentro de su citoplasma.

soides no hay verdaderos cordones de pulpa, como tampoco existen cordones entre los hoyos que se hacen cuando se introducen dos dedos en una masa pastosa.

En cortes simples de bazo no pueden estudiarse bien ni los sinusoides ni la pulpa roja situada entre ellos, porque antes o después de la muerte el bazo se retrae y esto comprime la pulpa roja y obscurece la estructura microscópica (fig. 15-11, *izquierda)*. Puede obtenerse una imagen mucho mejor de la estructura de la pulpa roja si se distiende de nuevo el bazo hasta que tenga su volumen original, de preferencia inyectando un fijador por la vena esplénica (figura 15-11, *derecha)*. Robinson ha estudiado no sólo bazos distendidos, sino también cortes gruesos de pulpa roja de bazos distendidos, utilizando para ello un microscopio binocular destinado a proporcionar imágenes estereoscópicas. Según este autor, la pulpa que se halla entre los sinusoides está formada por una delicada red de células reticuloendoteliales estrelladas que tienen prolongaciones protoplasmáticas largas e irregulares en todas direcciones; las de una célula se unen con las de la vecina. Los intersticios de esta red celular los considera a modo de vasto sistema cavernoso de espacios intercelulares, en libre comunicación con los sinusoides venosos a través de las hendiduras longitudinales que hay en las paredes de estos últimos (fig. 15-14).

Al examinar la pulpa roja, y en particular la de un bazo distendido, el estudiante verá varios tipos de células en los intersticios de los cordones de la pulpa; abundan los glóbulos rojos. Si tiene suerte, puede observar células reticuloen-

doteliales que han fagocitado glóbulos rojos gastados (fig. 15-15). En el citoplasma de las células reticuloendoteliales (tanto las fijas como los macrófagos libres) la hemoglobina de los eritrocitos fagocitados es desintegrada para producir un pigmento férrico de color pardo amarillento (hemosiderina) y un pigmento no ferruginoso que ha recibido diversos nombres (hematoidina, bilirrubina o pigmento biliar). Este último es fácilmente soluble y sale de las células a medida que es producido; pero la hemosiderina persiste tiempo suficiente para que de cuando en cuando pueda observarse en el citoplasma de las células que la producen.

Otras células de la pulpa roja. Además de glóbulos rojos y células reticuloendoteliales fijas y libres, en la pulpa pueden observarse muchos linfocitos. También puede haber monocitos en la pulpa. En los intersticios de los cordones de la pulpa también puede observarse cierto número de neutrófilos y eosinófilos. Los leucocitos granulosos y los hematíes gastados quizá sean separados aquí por los fagocitos reticuloendoteliales.

Formación y distribución de las células plasmáticas en el bazo. Como hemos dicho, estando situado el bazo de tal forma que a través de él circula constantemente mucha sangre, y estando compuesto de tejido linfático, está adaptado de manera admirable para responder inmunológicamente a los antígenos que entran en el torrente circulatorio.

Movat y Fernando han estudiado recientemente las alteraciones que ocurren en los bazos de conejos cuando reciben un antígeno por vía intravenosa. Encontraron que la primera indicación de una respuesta inmunológica era la aparición, entre los linfocitos, de células blasto pironinófilas, caracterizadas en el microscopio electrónico por abundancia de ribosomas libres en el citoplasma. Las células de este tipo aparecían entre los dos y cuatro días, y se veían en las cubiertas linfocíticas de las arterias y arteriolas que corren de las trabéculas a los nódulos primarios. También se veían en esta época células de este tipo en las partes periféricas de los nódulos primarios. Hacia el sexto día, en estos mismos sitios se veían células plasmáticas inmaduras y maduras. Además, por este tiempo algunas células plasmáticas habían pasado de la pulpa blanca hacia la pulpa roja.

Nueve días después de la estimulación antigénica, Movat y Fernando encontraron que las arterias peniciladas que irradian desde los nódulos linfáticos de la pulpa blanca, para transportar sangre hacia la pulpa roja, y que normalmente están cubiertas de linfocitos, se recubrían en su mayor parte de células plasmáticas. Por lo tanto, parece que bajo la influencia de la estimulación antigénica los linfocitos de la pulpa blanca del bazo se hacen grandes células pironinófilas del mismo tipo que aparece en los folículos linfáticos de los ganglios linfáticos que son estimulados antigénicamente, caracterizados por gran abundancia de ribosomas libres en su citoplasma. Las células de este tipo que se forman en el bazo emigran rápidamente hacia la pulpa roja, y probablemente sirven como fuente de plasmablastos, que se dividen y diferencian para formar las células plasmáticas que se ven en la pulpa roja, particularmente en la vecina de la pulpa blanca.

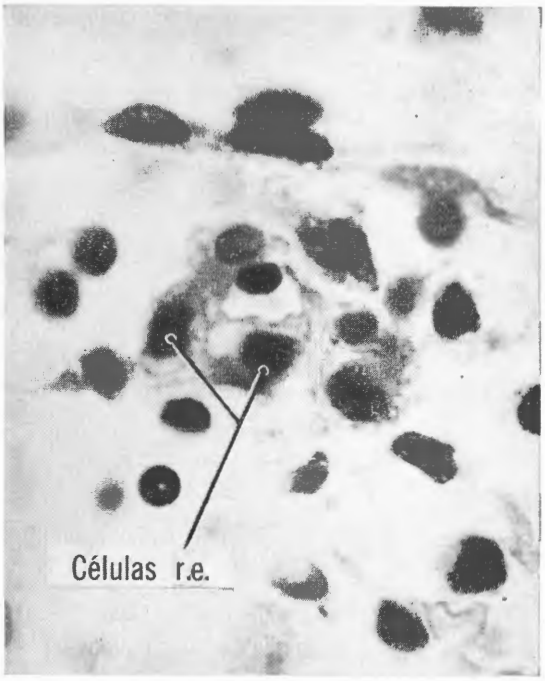

FIG. 15-16. Microfotografía (inmersión en aceite) de un corte de bazo humano distendido. Puede verse un elipsoide, cortado transversalmente, en el centro de la figura. Está constituido por un acúmulo de células reticuloendoteliales que rodean un capilar. La luz del capilar puede verse inmediatamente por encima de las células reticuloendoteliales señaladas en la figura. En la luz del capilar hay un linfocito.

Las fibras reticulares de la pulpa roja sólo pueden verse fácilmente en preparaciones de plata o de otros tipos especiales.

Circulación de la sangre a través del bazo. Recordemos que antes de iniciar la descripción

CIRCULACION DE LA SANGRE A TRAVES DEL BAZO

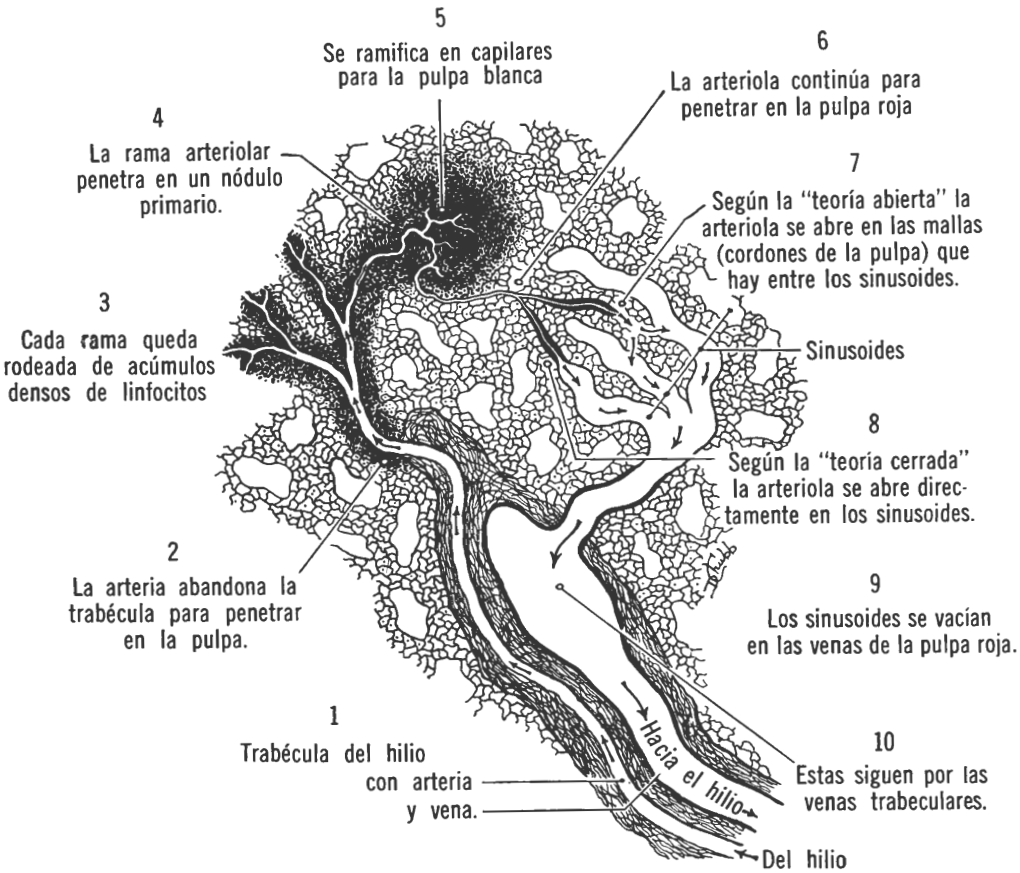

FIG. 15-17. Esquema para indicar el curso que sigue la sangre a través del bazo según la teoría de circulación abierta y la de circulación cerrada. Las indicaciones de la figura deben leerse en el sentido de las agujas del reloj.

general de la estructura de la pulpa roja ya señalamos el curso de la sangre arterial a través del bazo hasta que alcanzaba los elipsoides de la pulpa roja. Además, en nuestra descripción de la pulpa roja señalábamos que la sangre que llegaba a los sinusoides venosos siguiendo las venas de la pulpa roja pasaba a las venas trabeculares y desde allí a la vena esplénica. Para completar la circulación de la sangre a través del bazo, sólo nos resta seguir el curso de la misma desde los elipsoides a los sinusoides venosos. Las opiniones divergen acerca del camino seguido por la sangre en esta corta distancia. Antes de referirnos a este punto, recordemos la estructura de los elipsoides.

Los elipsoides se hallan diversamente desarrollados, según las especies; en el hombre, lo están muy poco. Por lo tanto, para estudiar la estructura y función de los elipsoides, varios investigadores se han dirigido al gato, que tiene elipsoides muy desarrollados. Se ha sospechado que eran estructuras nerviosas, órganos musculares y de otro tipo; pero, en general, y fundándose en los estudios más recientes, se admite que los elipsoides sólo representan una condensación de fibras reticulares y células reticuloendoteliales alrededor de un capilar (figura 15-16). Sin embargo, en el bazo distendido del gato hay aberturas a los lados de los elipsoides, y a través de ellas la sangre puede escapar del vaso central. Pero en el bazo contraído del gato las aberturas laterales de los elipsoides probablemente están cerradas. Así, pues, los elipsoides del bazo del gato actúan como esfínteres

arteriales, pero su acción de esfínter probablemente no depende de que las células de los elipsoides tengan capacidad contráctil. Lo más probable es que los elipsoides del gato se abran y se cierren pasivamente al dilatarse y retraerse todo el bazo. En relación con ello, es interesante el hecho de que los elipsoides parezcan mucho más desarrollados en las especies que poseen mucha fibra muscular en la cápsula y en las trabéculas del bazo; en estos animales es probable que los elipsoides disminuyan el volumen de sangre que penetra en el bazo cuando el músculo liso de la cápsula y de las trabéculas se contrae en momentos de urgencia u otros (por ejemplo, en ocasión del ejercicio). No se sabe si los elipsoides más o menos rudimentarios del bazo humano actúan como esfínteres pasivos. ¿Cuál es su función? Lo más lógico es admitir que, dada la existencia de aberturas entre sus células reticuloendoteliales (a través de las cuales puede escapar la sangre del capilar central) constituyen el primer filtro que encontraría la sangre arterial en el bazo. Robinson ha comprobado que algunas partículas extrañas inyectadas en el torrente vascular al principio se observan en el bazo adheridas a las células RE de los elipsoides.

Los elipsoides se hallan situados en el tejido de la pulpa (cordones), entre los sinusoides venosos. Aunque puede escapar sangre hacia la pulpa a través de las aberturas laterales de los elipsoides, la mayor parte de la que llega a un elipsoide lo atraviesa por su capilar central, que luego se abre en los espacios de la pulpa intercelular. Como hay aberturas entre células contiguas de la pulpa, la sangre que llega allí procedente de los capilares puede seguir circulando por ella en mayor o menor grado.

La descripción que acabamos de dar del paso de la sangre a través del bazo constituye la esencia de lo que se denomina la *teoría de la circulación abierta* (fig. 15-17). Esta teoría se denomina de circulación abierta porque admite que, al pasar a través del bazo, la sangre *no* está contenida en un sistema *cerrado* de vasos revestidos de endotelio, como ocurre en el resto del cuerpo. En cierto modo, la teoría de la circulación abierta sugiere que desde los capilares de los elipsoides se producen lo que en otras localizaciones se describirían como verdaderas hemorragias en el tejido de los cordones de la pulpa, y que la sangre extravasada vuelve a ser transfundida hacia el sistema vascular a través de las aberturas que hay en las paredes de los sinusoides venosos (fig. 15-14).

Claro está que la función filtrante del bazo sería extraordinariamente eficaz si hubiera una circulación abierta. Al pasar los glóbulos rojos hacia los intersticios de la pulpa, donde sólo pueden circular lentamente, y a los pequeños espacios, donde se ponen en contacto con muchas células reticuloendoteliales, los glóbulos gastados pueden ser mucho más fácilmente fagocitados que si circulan en el interior de un vaso, a pesar de que éste estuviera revestido de células reticuloendoteliales.

Varios investigadores que han estudiado el bazo no están de acuerdo en que la circulación a través de este órgano sea de tipo abierto; creen, por lo contrario, que los capilares de los elipsoides, u otros vasos arteriales, pasan sangre directamente hacia los sinusoides venosos (figura 15-17). Quienes aceptan la *teoría de la circulación cerrada* explican la presencia de gran número de glóbulos rojos en los cordones de la pulpa porque estos glóbulos se verían forzados a salir por la aberturas situadas entre las células de las paredes de los sinusoides venosos.

Según otra opinión, la circulación puede *ser abierta* o *cerrada,* dependiendo de las circunstancias. En consecuencia, los comienzos de los sinusoides venosos, que aparecen como estructuras tubulares en un bazo contraído, en un bazo distendido podrían presentar tantas aberturas entre las células de sus paredes que ya serían un camino ampliamente abierto a través de una red reticuloendotelial muy rica en espacios comunicantes. En otras palabras, algunos autores consideran que las primeras porciones de los sinusoides venosos, cuando están distendidas, son tan permeables que en realidad constituyen espacios de una red; por lo tanto, que en tales condiciones la circulación es abierta. Pero cuando por acción de las fibras musculares lisas el bazo se contrae y disminuye de volumen, las células de las paredes de los sinusoides quedan una contra otra al punto de constituir verdaderas estructuras tubulares; por lo tanto, de esta manera, la circulación sería cerrada.

Todos estos datos acerca de la circulación a través del bazo se han obtenido estudiando cortes de tejido fijado. En 1936, Knisely creó una nueva técnica para estudiar el problema empleando el iluminador de varilla de cuarzo para observar los pasadizos que utiliza la sangre al circular desde las arterias hacia las venas en los animales vivos. Knisely comprobó que los capilares arteriales se ramifican después de pasar la región de los elipsoides, y que algunas de las ramas pasan directamente hacia las venas. Estos

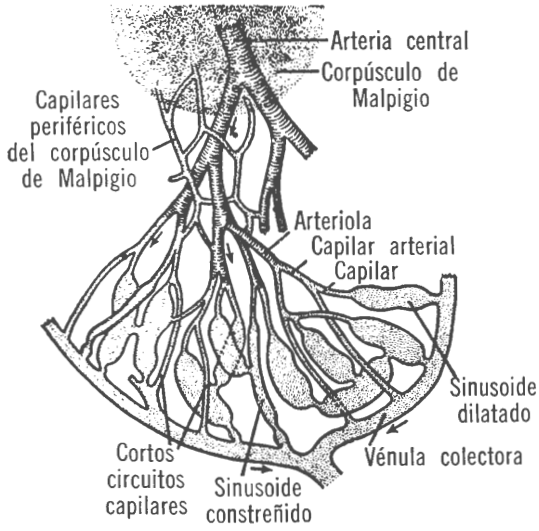

FIG. 15-18. Esquema de la circulación esplénica según Knisely. (Peck, H. M. y Hoerr, N. L.: Anat. Rec., *109*:447.)

capilares (véase fig. 15-18, cortos circuitos capilares), que están regidos por esfínteres, proporcionan una circulación en *corto circuito,* de manera que la sangre puede atravesar el bazo sin vaciarse ni en la pulpa roja ni en los sinusoides. Knisely comprobó que las demás ramas capilares se vacían en los sinusoides; en este sentido, los descubrimientos de Knisely favorecen la teoría de la circulación cerrada. Pero este autor también observó que había esfínteres a cada extremo de los sinusoides, y según éstos estuvieran contraídos o relajados los sinusoides presentaban diferentes formas y funciones, que él denominó fases (fig. 15-18). Con ambos esfínteres abiertos, un sinusoide sería relativamente angosto; en este estado, se diría que se halla en fase de conducción. Con el esfínter eferente contraído y el esfínter aferente abierto, se dice que un sinusoide se halla en fase de *filtración-repleción* si sus paredes retienen eritrocitos, pero, asimismo, permiten que el plasma escape hacia los cordones de la pulpa.

Cuando el sinusoide está lleno de eritrocitos, el esfínter aferente se cierra, y el sinusoide entra en fase de *almacenamiento.* Cuando más tarde ambos esfínteres están abiertos, entra en la fase de *vaciamiento* y los glóbulos rojos en él acumulados pasan a la circulación.

Estudiar la circulación del bazo en el animal vivo mediante la varilla de cuarzo es técnica difícil. Con ella, MacKenzie, Whipple y Wintersteiner no lograron confirmar algunas observaciones de Knisely. En consecuencia, Peck y Hoerr estudiaron nuevamente tanto el método como el problema planteado. De sus trabajos se deduce la necesidad de tomar precauciones muy estrictas si el método tiene que brindarnos información de valor; también comprobaron que si se toman tales precauciones la circulación intermediaria del bazo corresponde esencialmente a lo descrito por Knisely.

Las diversas conclusiones alcanzadas por varios investigadores, empleando métodos diversos y bazos de diferentes especies, para estudiar cómo circula la sangre a través del bazo, crean una situación muy difícil para el autor de un libro de texto. Como no es práctico estudiar el bazo vivo del hombre por observación microscópica directa y con transiluminación, las conclusiones sobre situación del bazo en el hombre deben basarse en gran parte en el estudio de cortes. En relación con ello, el estudio de cortes de bazos en colapso no proporciona gran resultado.

Los estudios de Robinson se efectuaron solamente con bazos humanos extirpados quirúrgicamente y fijados de inmediato, pero los bazos se fijaron todos por perfusión a través de las venas, lo cual las distendía hasta darles el calibre que tenían en vida. Muchas de las microfotografías utilizadas aquí se tomaron de cortes preparados del material de Robinson. En opinión del autor, sus estudios son los que brindan mayor información acerca de la estructura microscópica del bazo humano.

La función del bazo humano, de almacenar sangre y devolverla a la circulación en circunstancias determinadas, no es tan importante como en otras especies. El bazo humano es algo mayor durante la vida que después de la muerte (cuando se ha contraído), pero la diferencia no es tan grande como la que se observa en los animales de laboratorio, y probablemente menor de la que a veces se deduce de estudios efectuados en ellos. Sin embargo, según han demostrado Barcroft y colaboradores, el bazo humano tiene una función definida, la de almacenar sangre y ponerla de nuevo en libertad cuando el aporte de sangre suplementaria puede ser útil.

No es probable que en la cápsula y en las trabéculas del bazo humano haya suficiente fibra lisa para explicar su contracción en estas circunstancias. La liberación de sangre a partir del bazo humano parece más bien de índole pasiva; se produciría cuando las fibras musculares lisas que rodean sus arterias y arteriolas se con-

trajeran, y así disminuirían el volumen de sangre que entraría en el órgano.

Siguiendo la hipótesis, esto permitiría que las fibras elásticas distendidas de las trabéculas y de la cápsula, ayudada hasta cierto punto por las fibras musculares lisas de las mismas estructuras, se contrajeran y exprimieran sangre vaciándola desde los espacios de la pulpa esplénica hacia los sinusoides venosos, y fuera de ellos y de las venas trabeculares hacia la gran circulación.

TIMO

Timo es el nombre griego dado por Teofrasto a una planta particular. El órgano que vamos a estudiar ahora probablemente se llamó timo por su forma (a base de los lóbulos) que recordó a algún anatómico una hoja de tomillo. Se trata de una masa aplanada bilobulada de tejido de forma aproximadamente triangular. Su base inferior no es tan ancha como la longitud de sus lados, y la punta se dirige hacia la cabeza. Tiene color azul rosado. La gran masa del órgano se halla en el tórax inmediatamente por detrás de la parte superior del esternón (figura 15-19) y su parte superior, que se va estrechando, se extiende por el cuello. Los dos lóbulos quedan uno a cada lado, en aposición a lo largo de la línea media.

El timo forma parte del tejido linfático del cuerpo. Sin embargo, en cierto modo es curioso y diferente del resto del tejido linfático de la economía, porque los linfocitos formados en él se desarrollan junto con células epiteliales y en un ambiente que, en contraste con el de otros tejidos linfáticos, tiende a quedar protegido en lugar de exponerse a los antígenos que penetran en la economía.

Según vamos a ver, durante años el papel que desempeñaba el timo en el cuerpo ni se conocía ni se comprendía. Sólo en etapa relativamente reciente se ha aclarado este tema; en la actualidad las investigaciones sobre posibles funciones del timo constituyen una zona extraordinariamente interesante de investigaciones.

Dimensiones. Las dimensiones del timo varían considerablemente según la edad. Son máximas —en proporción al resto del cuerpo— durante la vida fetal y en los dos primeros años de vida extrauterina. A partir del segundo año, y hasta la pubertad, continúa aumentando de volumen, pero no tan rápidamente como el resto del cuerpo. Después de la pubertad involucio-

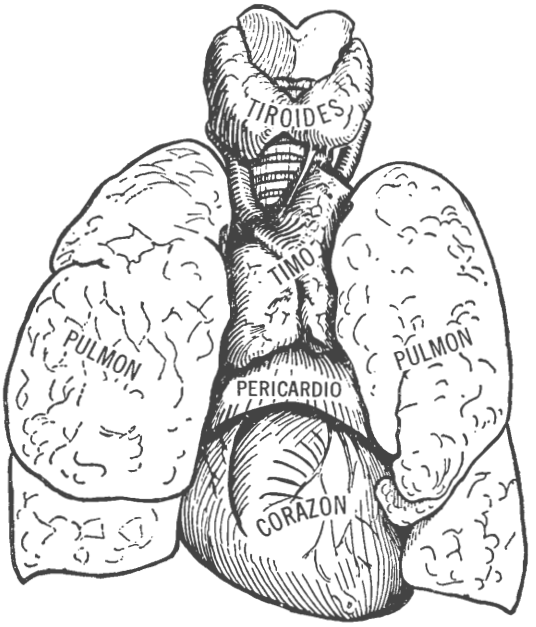

FIG. 15-19. Timo de niño. (Grant, J. C. B. y Basmajian, J. V.: Grant's Method of Anatomy, 7a. ed., Baltimore, Williams & Wilkins.)

na; en consecuencia, disminuye de volumen a medida que pasan los años.

Durante mucho tiempo no se prestó la atención que merecían al volumen y peso del timo normal en los niños y adultos. Ello dependía probablemente de que el valor admitido como promedio no representa el normal. Se explica porque las enfermedades graves tienden a causar involución prematura de la glándula. Como gran número de niños de los cuales se tomaron los datos habían sufrido enfermedades graves, el valor medio obtenido con ellos no representaba el normal. Según opiniones actuales, la glándula timo pesa alrededor de 10 a 15 g al nacer; y de 30 a 40 g en la pubertad. De ahí en adelante, su peso disminuye lentamente, pero conserva todavía un tamaño importante en los individuos de mayor edad.

Desarrollo. La glándula timo se desarrolla como resultado del crecimiento de tubo de células epiteliales hacia el mesénquima desde las terceras bolsas faríngeas que son dos, una a cada lado del cuerpo. Estos tubos epiteliales pronto se vuelven cordones sólidos, y a medida que prosigue el desarrollo las células epiteliales derivadas de la bolsa de un lado encuentran las de la bolsa del otro lado, y se unen con ellas; las estructuras epiteliales como cordones sufren

tracción hacia abajo, al interior del tórax, y pierden sus conexiones con sus puntos de origen. En esta etapa del desarrollo el timo semeja una glándula endocrina, porque está compuesto de cordones de células epiteliales. Estos proliferan y mandan hacia afuera ramas laterales, precursoras de los núcleos (o médulas) de los lóbulos. En seguida comienza a cambiar la disposición de las células epiteliales. Se observa que aquí y allá se disponen pequeños grupos de células alrededor de un punto central, como los jugadores de rugby se amontonan alrededor y sobre una pelota. Estos grupos de células se conocen como corpúsculos de Hassall (fig. 15-20, *derecha).* Otro cambio que ocurre en las células de los cordones epiteliales es que se disponen en forma menos densa, tendiendo a separarse y colocarse en red.

Origen de los linfocitos de la glándula timo. El mesénquima rodea el brote epitelial y se hunde en él en las aberturas que hay entre los sitios donde el epitelio sobresale; en estos sitios el mesénquima formará los tabiques incompletos que después separarán parcialmente los lóbulos del tejido tímico. Los otros cambios que ocurren son muy difíciles de interpretar. Aparecen linfocitos en la zona donde el mesénquima está en contacto con redes de células epiteliales; la prueba experimental respecto al origen de estos linfocitos es contradictoria y demasiado compleja para resumirla aquí. Las dos posibilidades son que los linfocitos se forman originalmente a partir de células epiteliales, o bien a partir de células mesenquimatosas.

En vida posnatal el origen de los linfocitos en el timo puede estudiarse experimentalmente mediante radiaciones.

Ya hemos señalado que el efecto más importante de la radiación es que, en dosis suficientemente grandes, impide que las células sigan dividiéndose. Por eso los efectos de *la irradiación* total del cuerpo son más graves en aquellas partes del organismo donde hay un cambio relativamente rápido de la población celular, y en el timo hay un rápido recambio de linfocitos. Según ya hemos señalado, los linfocitos también

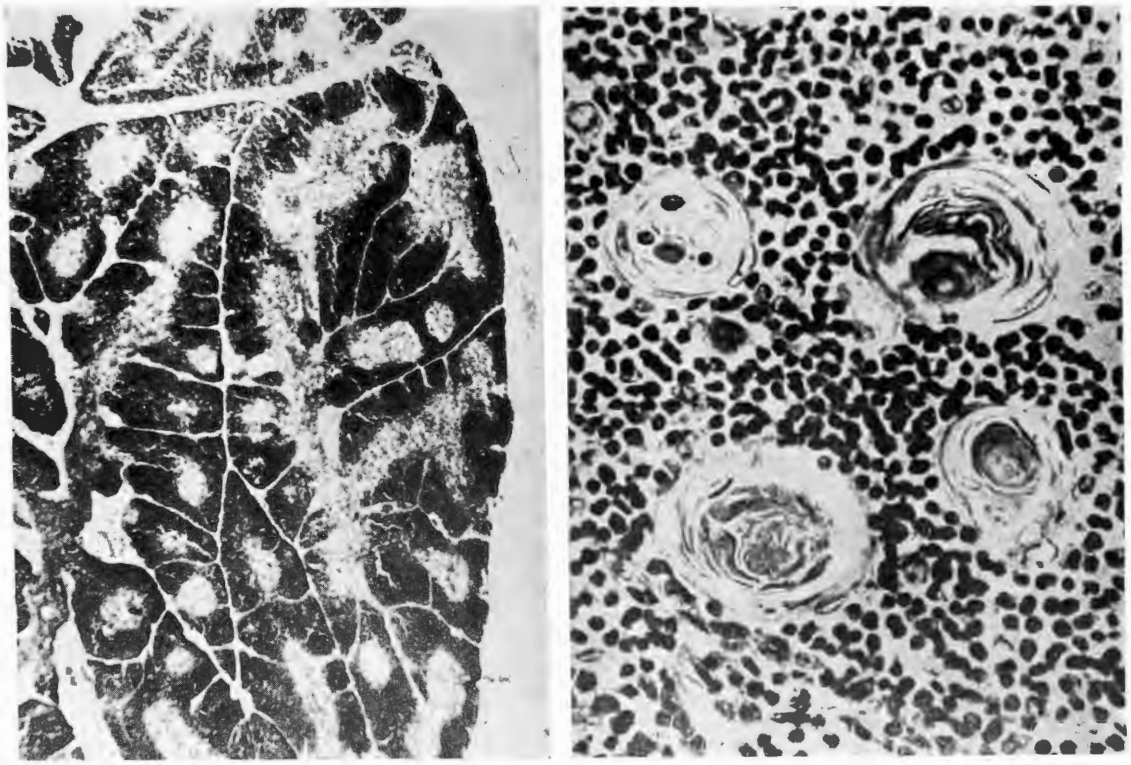

FIG. 15-20. *Izquierda,* Microfotografía (muy pequeño aumento) de un corte de timo de niño. Los tabiques en forma de líneas claras. La corteza de los lobulillos es obscura; la médula, clara. Obsérvese que la médula de cada lobulillo se continúa con la del vecino. *Derecha,* Microfotografía (gran aumento) de una zona de médula. Se observan cuatro corpúsculos de Hassall.

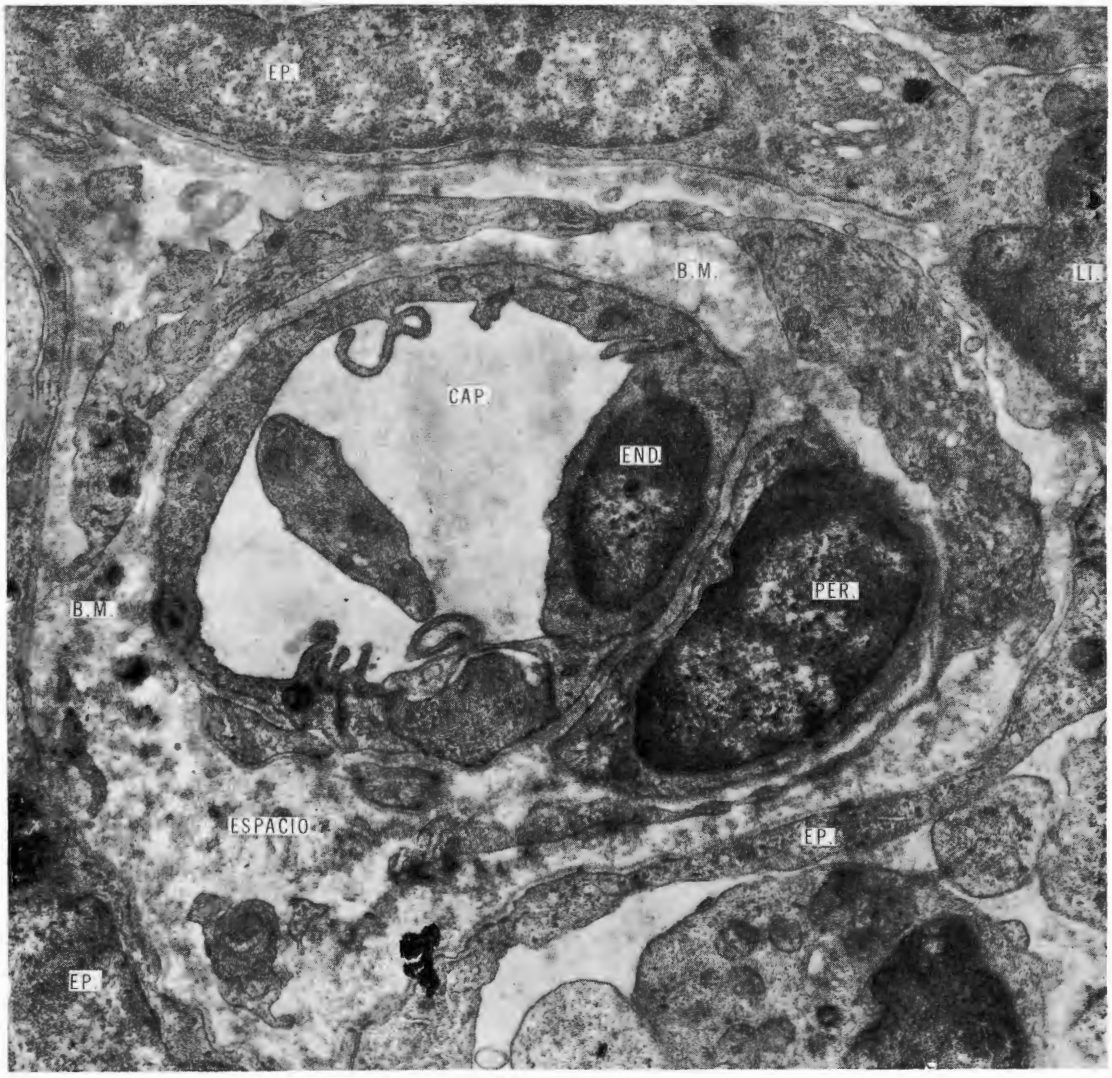

FIG. 15-21. Micrografía electrónica (× 12 000) de un corte de corteza de timo de ratón. Un capilar (CAP) está cortado transversalmente. Se halla rodeado por un espacio de tejido conectivo laxo (ESPACIO) que contiene un pericito (PER) y sus prolongaciones. Rodeando este espacio hay una membrana epitelial compuesta de células (EP) unidas entre sí por desmosomas. Arriba, a la derecha, se ha sorprendido un linfocito (LI) en el momento de pasar entre dos células epiteliales de la barrera, probablemente para entrar en el espacio de tejido conectivo. (Clark, S. L., Jr.: Am. J. Anat., *112:*1; se añadieron los títulos.)

son particularmente sensibles a la radiación por algún otro motivo todavía no bien comprendido. Por lo tanto, es fácil comprender que después de una irradiación grave de todo el cuerpo los linfocitos del timo desaparecerán en su mayor parte, y que casi no habrá más mitosis en la glándula irradiada para repoblarla con linfocitos.

Un animal tratado en esta forma suele poderse salvar si se le inyecta de inmediato por vía venosa una suspensión de células de médula ósea obtenidas de un animal de la misma cepa (no irradiado). Las células de médula ósea inyectadas repoblarán la médula ósea del huésped, que reanudará en seguida la producción de las diversas clases de células sanguíneas que proporciona de ordinario este tejido. Además, en estas circunstancias también se repoblará la glándula timo con linfocitos que se dividen y conservan normal su población. Por otra parte,

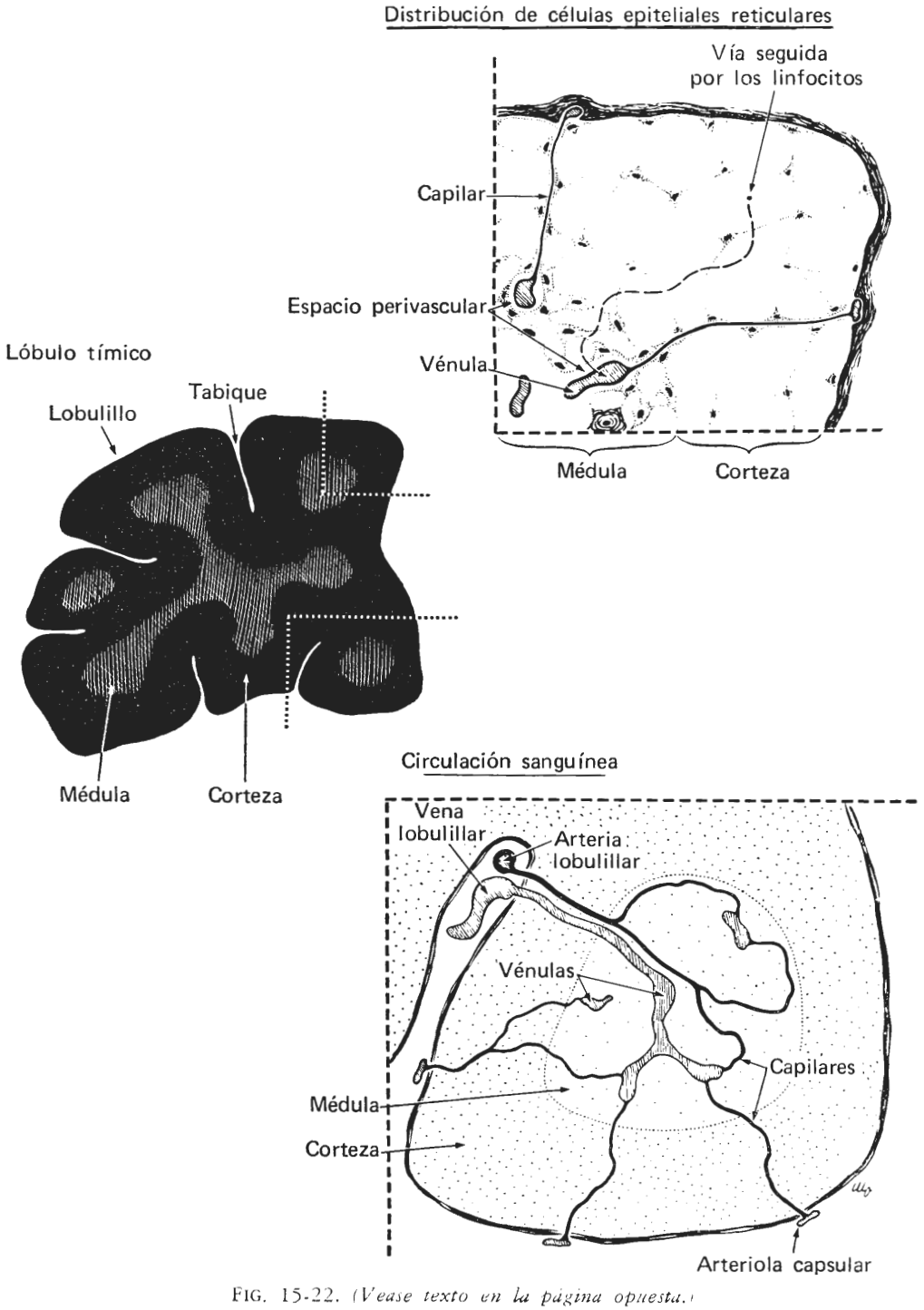

FIG. 15-22. *(Véase texto en la página opuesta.)*

usando marcadores cromosómicos (que estudiaremos en el capítulo siguiente) puede demostrarse que los linfocitos en la glándula timo repoblada del animal irradiado derivan del donador y no del huésped. Otros datos indican que en la vida posnatal hay células que se desarrollan en la médula ósea y luego circulan, pueden tomar residencia en el timo y ahí formar linfocitos. Parecería, pues, que las células que dan origen a los linfocitos en el timo durante la vida adulta llegan a él procedentes de la médula ósea.

Estructura microscópica. Cada uno de los dos lóbulos del timo a su debido tiempo está rodeado por una delgada cápsula de tejido conectivo. Este se extiende en la substancia de cada lóbulo para formar tabiques y dividir los lóbulos en lobulillos que suelen tener de 1 a 2 mm de espesor (fig. 15-20, *izquierda).* Los tabiques, aunque penetran profundamente en el órgano, no separan completamente el tejido tímico. Por lo tanto, en la parte central de cada lóbulo el tejido tímico de un lobulillo establece continuidad con el tejido de otros lobulillos (fig. 15-20, *izquierda).* Sin embargo, si se corta un lobulillo paralelamente a la superficie y junto a la misma puede aparecer como si estuviera completamente rodeado de tabiques.

Los linfocitos no están diseminados por igual en toda la substancia de cada lobulillo; tienden a concentrarse hacia los bordes en contacto con la cápsula o el tabique interlobulillar. La parte periférica de cada lobulillo, infiltrada densamente con linfocitos, se llama corteza (figura 15-20, *izquierda),* y la parte más central, que no contiene tantos linfocitos, es la médula (fig. 15-20, *izquierda).* Los linfocitos están concentrados en la corteza de los lobulillos. Como éstos no se hallan completamente rodeados por tejido conectivo, cada lobulillo tiene un lado donde la corteza es deficiente, y en este sitio la médula del lobulilo se continúa con el tejido medular de otros lobulillos (figs. 15-20, *izquierda,* y 15-22, *izquierda).*

Cómo los lugares donde se producen y maduran linfocitos quedan separados del antígeno que puede existir en la sangre —la barrera epitelial. Se ha demostrado la existencia de una barrera epitelial en el timo utilizando dos métodos, uno a base de ME, el otro de ML.

Clark, con el ME comprobó la existencia de un epitelio continuo que rodea los vasos sanguíneos de la corteza (fig. 15-21, EP). Entre los capilares y la membrana epitelial se veía un espacio; éste está marcado en la figura 15-21. Se comprobó que las células individuales de la membrana capilar estaban unidas unas con otras por desmosomas. Una explicación lógica de la función de esta membrana epitelial sería que sirve como barrera para evitar que las macromoléculas que pudieran ser antigénicas y pudieran atravesar el epitelio de los capilares penetraran en la substancia de la corteza tímica, donde se están formando linfocitos. Clark ha demostrado que, como era lógico suponer, la barrera no es absoluta; hasta cierto punto es permeable, pero de todas maneras probablemente retrase la posible penetración de materiales extraños de dimensiones macromoleculares hasta zonas donde se producen los linfocitos. Recuérdese, al juzgar el efecto de una barrera aquí, que si los antígenos de la linfa penetran en la sangre se diluyen considerablemente y que el timo queda expuesto a la sangre solamente, no a la linfa.

La barrera epitelial puede investigarse con el microscopio de luz aprovechando que en las membranas epiteliales donde las células están unidas por desmosomas, frecuentemente hay haces de material de velo celular (tonofibrillas) suficientemente voluminosos para ser teñidos con la técnica de TPA descrita en el capítulo 7.

FIG. 15-22. *(En la página opuesta.)* Estos esquemas ilustran algunos aspectos estructurales del timo de la rata. El dibujo en la *izquierda* presenta la imagen, con poco aumento, de un corte de lóbulo tímico.

El esquema a la *derecha, arriba,* ilustra la distribución de células reticulares epiteliales en una porción de un lobulillo. Las células reticulares epiteliales forman una red laxa en la corteza y una red densa más compacta en la médula. Las células epiteliales forman un revestimiento para la superficie interna de la cápsula y una cubierta para los capilares que cruzan la corteza. En la médula el epitelio se separa de las vénulas quedando un espacio perivascular que puede observarse con el ML. Se indica la posible vía de migración de un linfocito.

El esquema en la parte *baja, derecha,* ilustra la circulación de sangre a nivel de un lobulillo tímico. Se ve una rama de arteria lobulillar que cruza la corteza y alcanza la médula, donde se divide en capilares que se conectan con vénulas. Otros capilares nacidos de arterias capsulares cruzan la corteza y entran en la médula, donde se abren en vénulas. Las vénulas se funden en una vena lobulillar mayor, que atraviesa la corteza.

Con esta técnica pueden distinguirse membranas epiteliales continuas utilizando el microscopio de luz. Clermont y Pereira han podido delinear la barrera epitelial en todas partes del timo (figura 15-22). Han comprobado que las células epiteliales forman una membrana continua que reviste la cápsula y continúa siguiendo los lados de las trabéculas que se proyectan desde la cápsula hacia el interior de la substancia del timo. Después han comprobado que la membrana epitelial continua rodea todos los vasos sanguíneos de la médula, como los de la corteza (figura 15-22). Observaron, además, que siempre había un espacio entre la membrana epitelial y los vasos de la médula que rodeaba. Este espacio fue descrito primeramente, hace un tiempo, por Sainte-Marie y Leblond, y lo llamaron *espacio perivascular.* Aunque los espacios perivasculares de la médula están revestidos de membrana epitelial, las células que se descubren distribuidas en forma dispersa dentro del espacio, o inmediatamente vecinas del vaso sanguíneo en dicho espacio, no son células epiteliales sino células de origen mesenquimatoso del orden de los macrófagos o los fibroblastos.

Otros factores en la barrera. Hay, en efecto, tres barreras para evitar que las macromoléculas que dejan los capilares en la corteza entren en contacto con los linfocitos en formación. En primer lugar, las macromoléculas tendrían que atravesar la pared de un capilar y su membrana basal. En segundo lugar, entonces penetrarían en un espacio perivascular (fig. 15-21, *espacio),* que probablemente contendría líquido tisular que cabe pensar fluiría hacia la médula y acabaría penetrando de nuevo en el sistema circulatorio. En tercer lugar, tales macromoléculas que habrían cruzado el espacio lleno de líquido tisular y alcanzado la barrera epitelial tendrían que atravesarla para entrar en la zona donde se están formando los linfocitos.

Vía por la cual los linfocitos abandonan el timo. Los linfocitos producidos en la corteza, claro está, tendrían que atravesar la barrera epitelial para penetrar en el espacio perivascular, pero atravesar un epitelio o un endotelio es fácil para los linfocitos. Aunque algunos linfocitos posiblemente entren en la circulación en la corteza, la mayor parte, según puede verse en la figura 15-22, *arriba, derecha,* no penetran en un espacio perivascular hasta que alcanzan la médula, desde donde más tarde entran en la circulación. Sainte-Marie y Leblond estudiaron la migración de linfocitos hacia los espacios perivasculares y los vasos que contienen. Comprobaron un punto muy importante: había más linfocitos en la sangre que salía del timo que en la sangre arterial que penetraba en él.

Células reticulares epiteliales y corpúsculos de Hassall

La substancia del timo tiene una estructura básica de células de origen epitelial, que reciben el nombre de células reticulares epiteliales porque tienen forma estrellada y están dispuestas constituyendo una red continua con muchos intersticios en los cuales se desarrollan linfocitos. Tienen núcleos ovales pálidos. Hay tantos linfocitos desarrollándose en la corteza que las células reticulares epiteliales no pueden observarse muy claramente. En la médula las células reticulares epiteliales muchas veces se agrupan alrededor de un foco central, donde se diferencian produciendo algo de queratina. Rodeando a la queratina u otro material muerto hay unos cuantos anillos de células epiteliales aplanadas (fig. 15-20, *derecha).* Los pequeños cuerpos así formados reciben el nombre de corpúsculos de Hassall. Existen en gran número en la médula. Observándolos en un corte, el principiante aprenderá a identificar el timo, ya que éste es el único órgano en el cual pueden verse. Las células periféricas de un corpúsculo de Hassall establecen conexión con las células ordinarias del retículo epitelial.

Formación de linfocitos en la corteza. Sainte-Marie y Leblond clasificaron las células de las series linfocitarias en la corteza de la rata en tres grupos, según los diámetros de sus núcleos medidos en cortes. Las células de la serie linfocitaria cuyos núcleos tenían un diámetro mayor de 5.9 micras se denominaron grandes linfocitos; pero según la terminología utilizada en este libro las llamaremos linfoblastos (fig. 15-23). Las células cuyos núcleos tienen un diámetro menor de 4.6 micras se denominaron linfocitos (fig. 15-23), y aquellas cuyos núcleos tienen un diámetro entre 4.6 y 5.9 micras se denominaron linfocitos medianos, pero, según explicamos a propósito de los linfocitos en el capítulo 12, creemos que crea menos confusión llamarlos linfocitos grandes o prolinfocitos (figura 15-23). Sainte-Marie y Leblond contando imágenes de mitosis calcularon que cada linfoblasto probablemente da origen a 128 pequeños linfocitos.

Relación con glándulas endocrinas. La hormona de crecimiento de la parte anterior de la

hipófisis, y la hormona tiroidea, estimulan el crecimiento de la glándula tímica. Por otra parte, casi todas las hormonas esteroides —si hay cantidades suficientes de las mismas en el torrente vascular— tienden a provocar involución de la glándula. Por lo tanto, la aparición de cantidades importantes de hormona sexual en la circulación al tiempo de la pubertad probablemente sea un factor importante que tenga por consecuencia que entonces el timo empiece a involucionar. Selye, partiendo de sus muchos estudios sobre los efectos de las situaciones de alarma (*"stress"*) cree que la involución prematura de la glándula observada en niños que sufren enfermedades graves u otras formas de alarma depende de una secreción excesiva de esteroides corticosuprarrenales a consecuencia de la enfermedad o de la situación de alarma. Una deficiencia de hormona corticosuprarrenal o de hormona sexual provocada en un animal extirpando las glándulas endocrinas que producen estas hormonas, se acompaña de hipertrofia del timo. En términos generales, parece existir una relación recíproca entre la cantidad de hormonas esteroides circulantes y las dimensiones de la glándula timo.

Riego sanguíneo. El riego sanguíneo del timo difiere del riego sanguíneo de los ganglios linfáticos o del bazo. La substancia de un ganglio linfático o del bazo está regada totalmente por arterias que penetran en el hilio y se ramifican para regar todas sus partes. También se observa

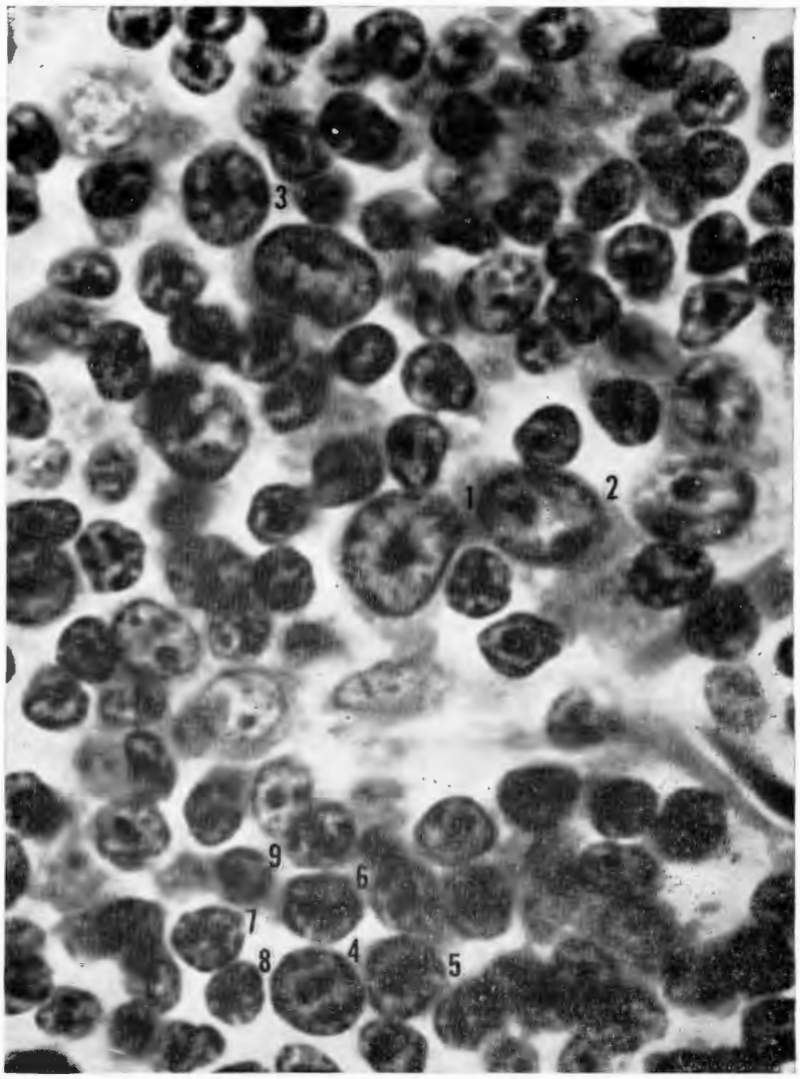

FIG. 15-23. Microfotografía en inmersión de aceite de un corte de corteza de timo de rata. Los números del 1 al 9 siempre están colocados a la derecha de la célula correspondiente. Del 1 al 9 se ve que las células se hacen progresivamente menores: los mayores son linfoblastos, los siguientes prolinfocitos y los más pequeños son linfocitos. (De Sainte-Marie, G. y Leblond, C. P.: Blood, *23*:275.)

en el timo el equivalente de un tipo de riego sanguíneo de "hilio" representado por arterias que atraviesan la corteza y alcanzan la médula donde se abren en arteriolas y capilares y riegan dicha médula (fig. 15-22, *abajo, derecha).* Además, de este tipo de riego sanguíneo, las arteriolas atraviesan la cápsula del timo en diversos puntos y proporcionan capilares a la corteza (fig. 15-22, *abajo, derecha,* arteriolas capsulares). La sangre arterial de ambos orígenes termina en las vénulas y venas de la médula (fig. 15-22, *abajo, derecha).*

Funciones del timo

Solución de los conocimientos. Una manera, comprobada con el tiempo de aprender algo sobre la función e importancia de un órgano es quitárselo a un animal de experimentación y ver qué pasa. Hasta 1961 se había quitado el timo de animales sin que hubiera ninguna prueba de que su extirpación tuviera efecto notable (hoy sabemos que sí lo tiene). Sin embargo, en 1961, Miller, y Archer y Pierce, observaron que la extirpación del timo a un animal *recién nacido* alteraba gravemente sus respuestas inmunológicas a los antígenos.

A medida que este descubrimiento siguió observándose, se estableció que los animales timectomizados al nacer tenían menos linfocitos en su sangre y tejidos linfáticos que los animales normales de la misma edad. Se demostró que se alteraba su capacidad de eliminar injertos cutáneos heterólogos, y también que eran incapaces de producir algunas de las inmunoglobulinas que forman los animales normales. Además, se encontró que los miembros de diversas cepas de ratones que se timectomizaban al nacer, desarrollaban, en los primeros meses de vida, un estado semejante al desmedro o síndrome de enanismo *(runt disease)* que ya hemos descrito ocurre cuando se inyectan células inmunológicamente competentes de una madre o padre (de diferentes cepas) a un híbrido F1. Posteriormente se ha señalado que este último estado no ocurre si los ratones timectomizados al nacer, nacen y crecen en un medio libre de gérmenes.

Como se acepta en general que el timo produce linfocitos, y que esta función precede a la de otros órganos linfáticos en la vida fetal, se supuso, y todavía se da por sentado, que los linfocitos formados en el timo antes y después del nacimiento emigran a otros órganos linfáticos para ayudar a formar su población de linfocitos. Cuando se encontró que la timectomía practicada al nacer perturbaba los mecanismos inmunológicos del cuerpo, se supuso, primero, que el defecto en el mecanismo inmunológico resultante de la timectomía al nacer se explicaría por la interrupción del aporte de linfocitos al tejido linfático del cuerpo, que de ordinario y en forma regular recibe del timo. Se aceptó en forma general que si el timo no se quitaba hasta una semana o dos después del nacimiento, transcurriría tiempo suficiente durante ese periodo de vida para que el timo brindara bastante población de linfocitos a los otros órganos linfáticos para que se sostuvieran después independientemente, y que esto explicaba que la timectomía efectuada más tarde no pareciera tan grave. Sin embargo, pronto se tuvieron demostraciones en pro de otra teoría. Se comprobó que si se trasplanta el timo de un animal a otro animal (incluso de otro recién nacido) timectomizado al nacer, el animal timectomizado con el timo trasplantado recupera la mayor parte de su competencia inmunológica. Pudiera pensarse que esto dependía de que el timo trasplantado produjera inmediatamente linfocitos (originarios del dador) y que éstos alimentarían los demás órganos linfáticos del huésped. Pero cuando se trasplanta una glándula timo se necesitan varios días para que los capilares del huésped establezcan conexión con los vasos sanguíneos del trasplante y se restablezca una circulación en tejido autólogo trasplantado. Como los linfocitos son células sensibles, los linfocitos del trasplante tímico que están en dicho trasplante (pues algunos emigran del mismo) casi todos sufren picnosis antes de establecerse la circulación en el trasplante; en consecuencia, las células que sobreviven en el trasplante en su mayor parte son las células reticulares epiteliales más resistentes.

Por lo tanto, las pruebas surgidas de los experimentos de trasplante comenzaron a hacer concebir la posibilidad de que el timo sea necesario para que los animales tengan capacidad inmunológica en la primera semana de vida poco más o menos, debiéndose no a que se supriman en los animales los linfocitos hechos por el timo sino a algún factor que secreta esta glándula en la sangre. Para probar esta hipótesis, se colocaron pedacitos de tejido tímico en pequeñas cámaras con poros minúsculos antes de trasplantarlos a los animales timectomizados al nacer. Los poros de las cámaras eran demasiado pequeños para permitir que saliera cualquier célula, pero el líquido podía entrar y salir

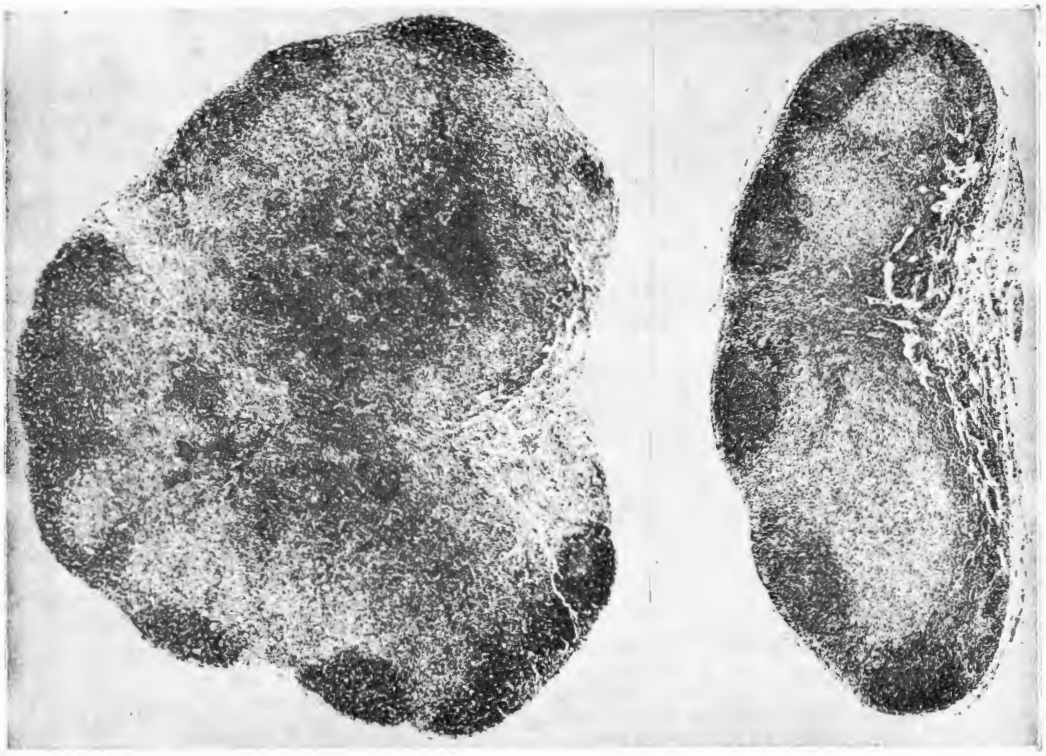

FIG. 15-24. Microfotografías de cortes de dos ganglios linfáticos. El de la izquierda se obtuvo de un ratón normal; el de la derecha, de ganglio linfático de ratón de la misma edad timectomizado poco después de nacer. (Parrott, D. M. V.: Recent Advances Clin. Path., en prensa.)

por ellos. Osoba, Miller, y otros, han hecho muchos experimentos de esta clase que demuestran que el trasplante de tejido del timo en cámaras en animales timectomizados al nacer impide los efectos usuales de la timectomía. Los cortes tomados del tejido tímico contenido en cámaras de esta clase que se han trasplantado y dejado por algún tiempo, muestran que todo lo que queda del tejido del timo que se colocó en la cámara es una masa de células epiteliales de tipo reticular. Por lo tanto, parece más probable que las células epiteliales reticulares del timo, por medio de un producto soluble —un factor humoral—, actúen sobre los linfocitos muy lejos del timo; sería una influencia necesaria en la primera semana de vida, más o menos, para que proliferen los linfocitos en los otros órganos linfáticos, se desarrollen y funcionen inmunológicamente en forma normal.

Otra manera de estudiar la función de cualquier órgano en el cual se sospecha la secreción de un factor humoral importante como hormona, es hacer extractos de dicho órgano y observar si administrándolos a un animal al cual se le ha extirpado el órgano correspondiente se alivian los efectos de la pérdida. Si hubiera un factor humoral cabe pensar que sería posible extraerlo. Se han hecho muchos intentos preparando extractos de timo normal, pero hasta aquí no se ha descubierto ninguna substancia humoral que administrada a los animales recién nacidos impida la depresión de sus funciones inmunológicas ocasionadas por la timectomía.

Quizá porque el factor humoral supuesto ha sido tan difícil de descubrir, recientemente se ha prestado atención creciente a la importancia de la función conocida del tiempo que tiene el timo como fuente de linfocitos para la sangre y los demás tejidos linfáticos. De hecho se ha planteado el problema de saber si los efectos de la timectomía efectuada al nacer pudieran atribuirse a que el timo dejara de producir linfocitos para el fondo común de linfocitos corporales. La contribución del timo al fondo común se ha establecido estudiando los efectos del vaciamiento continuo de linfocitos del conducto torácico en animales con timo o sin él. Se ha comprobado que si los animales son timectomi-

zados al nacer, el número de linfocitos obtenidos del conducto torácico está muy disminuido. En animales de varios meses de edad, timectomizados, el número de linfocitos que pueden obtenerse del conducto torácico con el tiempo está muy disminuido. Por lo tanto, es evidente que el timo normalmente desempeña un papel muy importante conservando el fondo común de linfocitos de la economía.

Existe también mucho interés por la idea según la cual el timo no sólo proporciona una buena cantidad de linfocitos, sino también linfocitos adecuados para reaccionar con diferentes antígenos. Si es cierta la hipótesis señalada en el capítulo 12, que sugiere que el timo es el lugar donde se produce amplio entrecruzamiento entre genes, e incluso entre unidades menores de cromosomas, para proporcionar una provisión más o menos constante de linfocitos, entre los cuales están miembros que tienen un código en su DNA que les permita reaccionar con todos los antígenos imaginables; entonces la pérdida de la glándula timo quizá se reflejara en una disminución del número de antígenos que el animal pudiera combatir inmunológicamente. Al respecto se ha comprobado que la timectomía efectuada al nacer tiene un efecto muy específico sobre la población de linfocitos de las partes de los ganglios linfáticos que parecen actuar más netamente proporcionando los linfocitos que intervienen en el fenómeno de la expulsión de los injertos, según vamos a ver.

Zonas de los ganglios linfáticos dependientes del timo

Se ha comprobado que la timectomía efectuada al nacer tiene un efecto muy característico y específico sobre la estructura de los ganglios linfáticos. Esto ha sido ampliamente estudiado en el ratón; para explicar tales cambios hemos de describir primero los ganglios linfáticos de este animal. Los ganglios linfáticos superficiales tienen una zona cortical formada por nódulos linfáticos, con centros germinativos o sin ellos (fig. 15-24, *izquierda*). Al pasar de la corteza hacia el hilio, las zonas siguientes reciben el nombre de zonas mesocortical y cortical profunda, constituidas por células reticuloendoteliales y linfocitos. En esta región general hay muchas vénulas poscapilares con paredes de endotelio cúbico, a través de las cuales los linfocitos emigran fácilmente desde la sangre a la linfa. Más hacia el hilio del ganglio está la zona medular, con cordones y senos medulares.

Los efectos de la timectomía efectuada al nacer, descritos por Parrott, se manifiestan principalmente en la corteza media y la corteza profunda (comparar la *izquierda* y *derecha* de la fig. 15-24). Estas regiones quedan desprovistas de linfocitos, y las vénulas poscapilares normalmente existentes tienen paredes delgadas. La región de la mitad y la profundidad de la corteza, donde se manifiestan principalmente los efectos primarios de la timectomía, ha sido denominada por Parrott, de Sousa, y East la zona de los ganglios linfáticos dependiente del timo.

Parece que la zona dependiente del timo en los ganglios linfáticos es el lugar que interviene primariamente cuando se colocan homoinjertos en regiones que drenan hacia el ganglio linfático estudiado. Parrott ha comprobado que a este nivel aparecen acúmulos de grandes células pironinófilas en pocos días. Estos acúmulos muchas veces se acompañan de vénulas poscapilares. Pero en ratones timectomizados al nacer, y a los cuales luego se hizo un injerto de piel, no se observaron cambios tempranos de este tipo en los ganglios linfáticos a lo largo de las zonas de drenaje. Más tarde aparecieron unas cuantas células pironinófilas grandes.

Se ha comprobado que si se preparan trasplantes de tejido tímico y se efectúan en ratones timectomizados al nacer, los linfocitos del trasplante emigran desde él hacia el torrente vascular, y finalmente toman posesión en las zonas dependientes de timo de los ganglios linfáticos.

Por lo tanto, parece que la incapacidad de los ratones timectomizados para rechazar homoinjertos podría depender de que carecen de los linfocitos provenientes del timo en las partes de sus ganglios linfáticos que primariamente están destinadas a producir linfocitos con los códigos adecuados para intervenir en fenómenos de expulsión de injerto. Esto, claro está, plantea el problema de saber si la incapacidad de los animales timectomizados al nacer para expulsar injertos cutáneos depende primariamente de falta del supuesto factor humoral del timo, o de falta de linfocitos, y del tipo adecuado de linfocitos, que normalmente sería proporcionado por el timo.

Otro dato interesante es que, si bien abandonan el timo más linfocitos que los que entran en él, la diferencia no es suficiente para admitir que todos los linfocitos sean producidos en el timo. La actividad mitótica del timo es mayor

que la de cualquier otro tejido linfático; por lo tanto, se llega a la conclusión de que la mayor parte de linfocitos producidos en el timo mueren en el mismo. Una posible explicación de esta aparente actividad inútil sería que, en relación con el entrecruzamiento de genes que puede producirse en ocasión de la intensa actividad mitótica, gran número de linfocitos pudieran producirse con un componente cromosómico que no les permita la supervivencia, o un código capaz de dirigir la síntesis de anticuerpos, o reaccionando inmunológicamente en alguna otra forma contra las macromoléculas del cuerpo en el cual se han desarrollado. Se ha sugerido que el encuentro de un linfocito *inmaduro* en curso de desarrollo con el antígeno con el cual estaba destinado más tarde a reaccionar, destruye el linfocito inmaduro. Por lo tanto, es posible que el motivo de que los linfocitos maduren en el timo en estrecha relación con una red epitelial (y con vasos sanguíneos y otras células de tejido conectivo) sea que cualquiera que pueda reaccionar contra antígenos epiteliales u otros antígenos tisulares del huésped reaccione prematuramente con él y muera.

Finalmente, queremos insistir en que casi toda la información que tenemos sobre función del timo la hemos logrado en menos de una década. Hace unos pocos años un libro como éste decía muy poco acerca del timo; sólo explicaba su estructura microscópica. Ahora resulta posible discernir probables relaciones entre estructura y función. Pero todavía hemos de aprender muchas cosas antes que tal relación quede perfectamente aclarada. Como el timo actualmente es uno de los campos más interesantes de investigación, ha atraído la atención de varios investigadores; por lo tanto, con el tiempo una serie de puntos que todavía no están aclarados esperamos que lo sean.

BIBLIOGRAFIA

BIBLIOGRAFÍA SOBRE NÓDULOS Y GANGLIOS LINFÁTICOS

Andreasen, E. y Christensen, S.: The rate of mitotic activity in the lymphoid organs of the rat. Anat. Rec., *103:* 401, 1949.

Clark, S. L., Jr.: The reticulum of lymph nodes in mice studied with the electron microscope. Am. J. Anat., *110:* 217, 1962.

Conway, E. A.: Cyclic changes in lymphatic nodules. Anat. Rec., *67:*487, 1937.

Coons, A. H.: Fluorescent antibody methods. *En* Danielli, J. F. (dir.): General Cytochemical Methods, pp. 399-442. New York, Academic Press, 1958.

———: The cytology of antibody formation. J. Cell. Comp. Physiol., *52,* Suppl., *1:*55-67, 1958.

Coons, A. H., Leduc, E. H. y Connolly, J. M.: Leukocytes involved in antibody formation. Ann. N. Y. Acad. Sci., *59:*951, 1955.

———: Studies on antibody production: I. A method for the histochemical demonstration of specific antibody and its application to a study of the hyperimmune rabbit. J. Exp. Med., *102:*49, 1955.

Downey, H.: The structure and origin of the lymph sinuses of mammalian lymph nodes and their relations to endothelium and reticulum. Haematologica, *3:*431, 1922.

Dumonde, D. C.: The role of the macrophage in transplantation immunity, Symposium on Tissue and Organ Transplantation. J. Clin. Path., Suppl., p. 430, mayo, 1967.

Everett, N. B. y Tyler (Caffrey), R. W.: Lymphopoiesis in the thymus and other tissues: functional implications. Int. Rev. Cytol., *22:*205, 1967.

Krumbhaar, E. B.: Lymphatic tissue. *En* Cowdry, E. V. (dir.): Problems of Ageing, p. 149. Baltimore, Williams & Wilkins, 1939.

Leduc, E. H., Coons, A. H. y Connolly, J. M.: Studies on antibody production: II. The primary and secondary responses in the popliteal lymph node of the rabbit. J. Exp. Med., *102:*61, 1955.

Menzies, D. W.: The blood supply of the para-aortic lymph node of the rat. *En* Further Studies in Pathology, p. 176. Melbourne, Australia, University Press, 1965.

Micklem, H. S., Ford, C. E., Evans, E. P. y Gray, J. G.: Interrelationships of myeloid and lymphoid cells. Studies with chromosome-marked cells transfused into lethally irradiated mice. Proc. Roy Soc. [Biol.], *165:*78, 1966.

Movat, H. Z. y Fernando, N. V. P.: The fine structure of lymphoid tissue. Exp. Molec. Path., *3:*546, 1964.

———: The fine structure of lymphoid tissue during antibody formation. Exp. Molec. Path., *4:*155, 1965.

Nomenclature for human immunoglobulins. Bull. WHO, *30:*447, 1964.

Nossal, G. J. W.: Genetic control of lymphopoiesis, plasma cell formation, and antibody production. Int. Rev. Exp. Path., *1:*1, 1962.

———: How cells make antibodies. Sci. Am., *211:*106, 1964.

Parrott, D. M. V.: The response of draining lymph nodes to immunological stimulation in intact and thymectomized animals. J. Clin. Path., *20,* Symp. Tissue Org. Transplant. Supl., 456, 1967.

Rebuck, J. E. (dir.): The Lymphocyte and Lymphocytic Tissue. New York, Hoeber, 1960.

Sainte-Marie, Guy: Study on plasmocytopoiesis. 1. Description of plasmocytes and of their mitoses in the mediastinal lymph nodes of ten-week-old rats. Am. J. Anat., *114:*207, 1964.

Sainte-Marie, Guy y Coons, A. H.: Studies on antibody production. X. Mode of formation of plasmocytes in cell transfer experiments. J. Exp. Med., *119:*743, 1964.

Sainte-Marie, Guy y Sin, Y. M.: Structures of the lymph node and their possible function during the immune response. Rev. Canad. Biol., *27:*191, 1968.

Weller, C. V.: The hemolymph nodes. *En* Downey's Handbook of Hematology, p. 1759. New York, Hoeber, 1938.

Yoffey, J. M. y Courtice, F. C.: Lymphatics, Lymph and Lymphoid Tissue. Cambridge, Mass., Harvard, 1956.

BIBLIOGRAFÍA SOBRE BAZO

Barcroft, J.: Recent knowledge of the spleen. Lancet, *1:* 319, 1925.

Doggett, T. H.: The capillary system of the dog's spleen. Anat. Rec., *110:*65, 1951.

Foot, N. C.: The reticulum of the humana spleen. Anat. Rec., *36:*79, 1927.

Gowans, J. L. y Knight, E. J.: The route of recirculation of lymphocytes in the rat. Proc. Roy. Soc. [Biol.], *159:* 257, 1964.

Knisely, M. H.: Spleen studies: I. Microscopic observations of the circulatory system of living unstimulated mammalian spleens. Anat. Rec., *65:*23, 1936.

———: Spleen studies: II. Microscopic observations of the circulatory system of living traumatized, and of drying spleens. Anat. Rec., *65:*131, 1936.

Krumbhaar, E. B.: Function of the spleen. Physiol. Rev., *6:*160, 1926.

Kyes, Preston: The spleen. *En* Cowdry's Special Cytology, 2a. ed., p. 529. New York, Hoeber, 1932.

Lewis, O. J.: The blood vessels of the adult mammalian spleen. J. Anat., *91:*245, 1957.

———: The development of the circulation in the spleen of the foetal rabbit. J. Anat., *90:*282, 1956.

MacKenzie, D. W., Jr., Whipple, A. O. y Wintersteiner, M. P.: Studies on the microscopic anatomy and physiology of living transilluminating mammalian spleens. Am. J. Anat., *68:*397, 1941.

MacNeal, W. J.: The circulation of blood through the spleen pulp. Arch. Path., *7:*215, 1929.

McNee, J. W.: The spleen: its structure, functions and diseases (Lettsomian Lectures). Lance, *1:*951, 1009, 1063, 1931.

Mall, F. P.: On the circulation through the pulp of the dog's spleen. Am. J. Anat., *2:*35, 1903.

Movat, H. Z. y Fernando, N. V. P.: The fine structure of the lymphoid tissue during antibody formation. Exp. Molec. Path., *4:*155, 1965.

Peck, H. M. y Hoerr, N. L.: The effect of environmental temperature changes in the circulation of the mouse spleen. Anat. Rec., *109:*479, 1951.

———: The intermediary circulation in the red pulp of the mouse spleen. Anat. Rec., *109:*447, 1951.

Robinson, W. L.: Some points on the mechanism of filtration by the spleen. Am. J. Path., *4:*309, 1928.

———: The vascular mechanism of the spleen. Am. J. Path., *2:*341, 1926.

———: The venous drainage of the cat spleen. Am. J. Path., *6:*19, 1930.

Solnitzky, Othmar: The Schweigger-Seidel sheath (ellipsoid) of the spleen. Anat. Rec., *69:*55, 1937.

Weiss, L.: A study of the structure of splenic sinuses in man and in the albino rat, with the light microscope and the electron microscope. J. Biophys. Biochem. Cytol., *3:*599, 1957.

———: An experimental study of the organization of the reticuloendothelial system in the red pulp of the spleen. J. Anat., *93:*465, 1959.

TIMO

Referencias generales

Defendi, V. y Metcalf, D. (dirs.): The thymus. *En* A Wistar Institute Symposium Monograph No. 2. Philadelphia, Wistar Inst. Press, 1964.

Good, R. A. y Gabrielsen, A. E. (dirs.): The Thymus in Immunobiology. New York, Hoeber, 1964.

Hess, M. W.: Experimental Thymectomy. New York, Springer, New York, 1968.

Miller, J. F. A. P.: The thymus, yesterday, today and tomorrow. Lancet, *2:*1299, diciembre 16, 1967.

Referencias especiales

Alapper, Clarence: Morphogenesis of the thymus. Am. J. Anat., *78:*139, 1946.

Archer, O. K. y Pierce, J. C.: Role of the thymus in development of the immune response. Fed. Proc., *20:*26, 1961.

Auerbach, R.: Experimental analysis of the origin of cell types in the development of the mouse thymus. Develop. Biol., *3:*336, 1961.

Clark, S. L., Jr.: The thymus in mice of strain 129/J studied with the electron microscope. Am. J. Anat., *112:* 1, 1963.

———: The penetration of proteins and colloidal materials into the thymus from the blood stream. *En* Defendi, V. y Metcalf, D. (dirs.): a Wistar Institute Symposium Monograph No. 2, p. 9. Philadelphia, Wistar Inst. Press, 1964.

Jerne, N. K.: Waiting for the end (summary of symposium on antibodies). Sympos. Quant. Biol. (Cold Spring Harbor), *32:*591, 1967.

Law, L. W., Trainin, N., Levey, R. H. y Barth, W. F.: Humoral thymic factory in mice: Further evidence. Science, *143:*1049, 1964.

Metcalf, D.: The thymic lymphocytosis stimulating factor and its relation to lymphatic leukemia. Ann. N. Y. Acad. Sci., *73:*113, 1958.

Miller, J. F. A. P.: Role of the thymus in immunity. Brit. Med. J., *2:*459, 1963.

———: Functions of the thymus. *En* Scientific Basis of Medicine, Annual Reviews, p. 218. London, Athlone Press, 1964.

———: The thymus and the development of immunologic responsiveness. Science, *144:*1544, 1964.

Mitchell, G. F. y Miller, J. F. A. P.: Immunological activity of thymus and thoracic-duct lymphocytes. Proc. Nat. Acad. Sci., *59:*296, 1968.

Osoba, D.: Immune reactivity in mice thymectomized soon after birth. Normal response after pregnancy. Science, *147:*298, 1965.

Sainte-Marie, Guy: Lymphocyte formation in the thymus of the rat, Proceed. Canad. Cancer Conf., vol. 3, p. 337. New York, Academic Press, 1958.

———: Study on plasmocytopoiesis. 1. Description of plasmocytes and of their mitosis in the mediastinal lymph nodes of ten-week-old rats. Am. J. Anat., *114:*207, 1964.

Sainte-Marie, Guy y Leblond, C. P.: Tentative patterns for removal of lymphocytes in cortex of the rat thymus. Proc. Soc. Exp. Biol. Med., *97:*263, 1958.

———: Origin and fate of cells in the medulla of the rat thymus. Proc. Soc. Exp. Biol. Med., *98:*909, 1958.

———: Cytologic features and cellular migration in the cortex and medulla of thymus in the young adult rat. Blood, *23:*275, 1964.

Smith, C.: Studies on the thymus of the mammal: VIII. Intrathymic lymphatic vessels. Anat. Rec., *122:*173, 1955.

Smith, C. y Parkhurst, H. T.: A comparison with the staining of Hassall's corpuscles and the thick skin of the guinea pig. Anat. Rec., *103:*649, 1949.

CAPITULO 16

Tejido mieloide

Clases y distribución. El tejido mieloide después del nacimiento queda limitado en las cavidades de los huesos; por eso se llama mieloide (*mielos* = médula). En estado normal, se usan a menudo en forma más o menos sinónima los términos *tejido mieloide* y *médula ósea.* En ciertos estados patológicos es posible que se desarrolle tejido mieloide en cualquier parte.

Médula ósea roja y amarilla. En el adulto hay dos tipos de médula ósea: la roja y la amarilla. La médula roja debe su color al gran número de glóbulos rojos que contiene, en diversas etapas de su desarrollo. Así, pues, la médula roja es la que produce activamente glóbulos sanguíneos. La médula amarilla debe su color a la gran cantidad de grasa que contiene. Aunque la médula amarilla conserva en potencia la capacidad de producir glóbulos rojos, el hecho de no tener color rojo indica que no trabaja activamente en ello; el hecho de tener color amarillo señala que está dedicada a la tarea menos laboriosa de almacenar grasa.

En el feto, la médula de la mayor parte de huesos es roja. Pero durante el periodo de crecimiento, en la vida extrauterina, la médula de la mayor parte de huesos se torna amarilla, de manera que en el adulto sólo se halla médula roja en el diploe de los huesos de la bóveda craneal, en las costillas y esternón, en los cuerpos de las vértebras y en el hueso esponjoso de algunos huesos cortos y de los extremos de los huesos largos. En todos los demás lugares la médula es amarilla y, en cuanto a producción de glóbulos rojos, es inactiva. Pero debe recordarse que la médula amarilla conserva en potencia la capacidad de producir células rojas. Si se presenta la necesidad urgente y sostenida de aumentar la producción de glóbulos rojos, parte de la médula amarilla se convierte nuevamente en médula roja.

CONCEPTO GENERAL DEL DESARROLLO Y ESTRUCTURA DEL TEJIDO MIELOIDE Y DE LAS DOS PRINCIPALES LINEAS DE DIFERENCIACION QUE EN EL TIENEN LUGAR

Desarrollo. El tejido mieloide se desarrolla a partir del tejido mesenquimatoso que invade cavidades que se forman en los huesos en desarrollo. Se cree, en general, que en esta localización las células mesenquimatosas se diferencian según dos líneas principales. Siguiendo la primera, forman células generalmente denominadas *células fijas;* entre ellas hay células que forman una red de fibras reticulares, y las células fijas quedan unidas a dicha red. Entre las fijas están las células grasosas y las células reticuloendoteliales que, claro está, son fagocíticas y suprimen glóbulos sanguíneos desgastados y otros restos. Las células reticuloendoteliales se disponen casi todas en líneas, a veces algo imperfectas, para revestir las vías sanguíneas, abundantes en la médula, que reciben el nombre de sinusoides. Los sinusoides en la médula forman las principales conexiones entre las porciones arterial y venosa de la circulación.

Entre los sinusoides hay una red de fibras reticulares, y en ella toman residencia los descendientes inmediatos más o menos cambiados de las células mesenquimatosas que desde entonces se denominan células reticulares primitivas; en esta localización se diferencian para desarrollar tejido mieloide siguiendo una segunda vía principal que produce *células libres,* no unidas a la red, y precursoras de los diversos

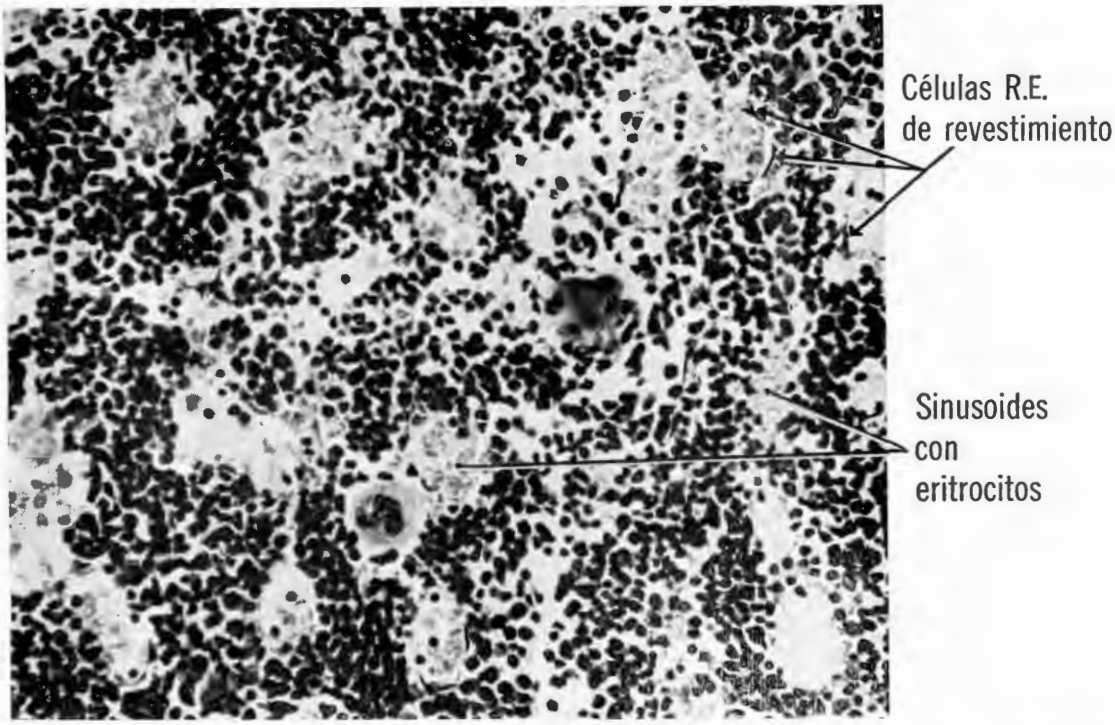

FIG. 16-1. Microfotografía (pequeño aumento) de un corte de médula roja. Pueden verse gran número de sinusoides, y en la mayor parte de ellos glóbulos rojos. Estos forman las zonas más claras de la fotografía. Entre ellos se hallan gran número de células de las series roja y blanca granulosa. En la parte inferior media de la figura hay un megacariocito. En diferentes lugares pueden observarse las células reticuloendoteliales, delgadas y aplanadas, que revisten los sinusoides.

tipos de células sanguíneas que se forman en dicha médula. Como en la formación de por lo menos de algunas de las células sanguíneas hay varias etapas, se observa gran variedad de células reunidas juntas en la red reticular dentro de los sinusoides de la médula roja. Todas estas son células libres. En condiciones normales los productos finales de estas células sanas escapan a través de las paredes de los sinusoides para penetrar en el torrente vascular como glóbulos de la sangre.

ESTRUCTURA —ASPECTO DE LOS SINUSOIDES EN CORTES

La médula roja está llena de sinusoides. En cortes las células de revestimiento de los sinusoides son difíciles de distinguir porque quedan comprimidas por las células del tejido vecino (fig. 16-1). Además, sus paredes son tan delgadas que fácilmente se colapsan, y muchas in vivo probablemente se hallan parcial o completamente colapsadas. Cuando se corta un pedacito de hueso la sangre tiende a salir de los sinusoides antes de fijar la pieza; cuando se fija, los sinusoides vacíos pueden quedar comprimidos y, en consecuencia, difíciles de observar (fig. 16-8). Los sinusoides suelen ser más fáciles de observar en la médula de un corte de hueso completo, ya que entonces están llenos de sangre (fig. 16-1); el motivo de ello es que si se pone todo un hueso en fijador, la sangre no puede salir libremente de los sinusoides. Estos son particularmente fáciles de ver en la médula ósea de animales que han recibido una dosis casi mortal de radiación en todo el cuerpo. Durante los primeros días que siguen a la radiación de todo el cuerpo, casi todas las células libres que normalmente proliferan en forma activa para producir células sanguíneas son destruidas y desaparecen. En consecuencia, los sinusoides se dilatan llenos de sangre, y como las células del tejido que hay entre los sinusoides están casi totalmente destruidas, destacan claramente en los cortes (fig. 16-2).

Con el microscopio de luz las células reticuloendoteliales que revisten los sinusoides muestran

núcleos ovoides dispuestos de manera que su eje mayor sigue la curva de la pared del sinusoide (fig. 16-2). Los gránulos de cromatina son finos y numerosos, de manera que cada núcleo se tiñe uniformemente y con intensidad moderada. El citoplasma parece extenderse por fuera de cada polo del núcleo en una lámina delgada y larga. Las paredes de los sinusoides generalmente parecen continuas; el citoplasma de una célula de revestimiento suele observarse llegando hasta el citoplasma de la célula vecina.

Pease ha descrito la estructura fina de estos elementos. Con el ME se observa que el citoplasma de las células reticuloendoteliales de revestimiento se extiende siguiendo las paredes de los sinusoides en forma de *seudópodos,* y que hay espacios pequeños, pero netos, entre los seudópodos de células vecinas en los lugares donde se entremezclan. Pease ha preparado micrografías que demuestran cómo las células sanguíneas entran en los sinusoides atravesando los espacios libres entre los seudópodos citoplásmicos de células vecinas. El aspecto de estas células con ME demuestra por qué las paredes de los sinusoides parecen continuas con el microscopio de luz y, sin embargo, están llenas de aberturas; puede imaginarse que en los cortes gruesos utilizados para microscopio de luz, los seudópodos de células vecinas no se adaptan bien unos a otros sino que se superponen y dibujan una línea continua y estrecha de citoplasma.

Con el ME, Pease ha comprobado que los nucléolos de las células reticuloendoteliales están bien desarrollados. Las mitocondrias son voluminosas, las membranas internas del citoplasma sólo están moderadamente desarrolladas, y el número de ribosomas es bajo. En su citoplasma puede observarse material fagocitado.

Conservación de la población celular del reticuloendotelio. Como las células reticuloendoteliales son esencialmente macrófagos, y los macrófagos jóvenes pueden dividirse, parece que la diferenciación que ocurre siguiendo la línea 1 no interfiere materialmente con la capacidad reproductora de las células que se forman en esta línea. De aquí que, al parecer, no hay problema para que las células menos diferen-

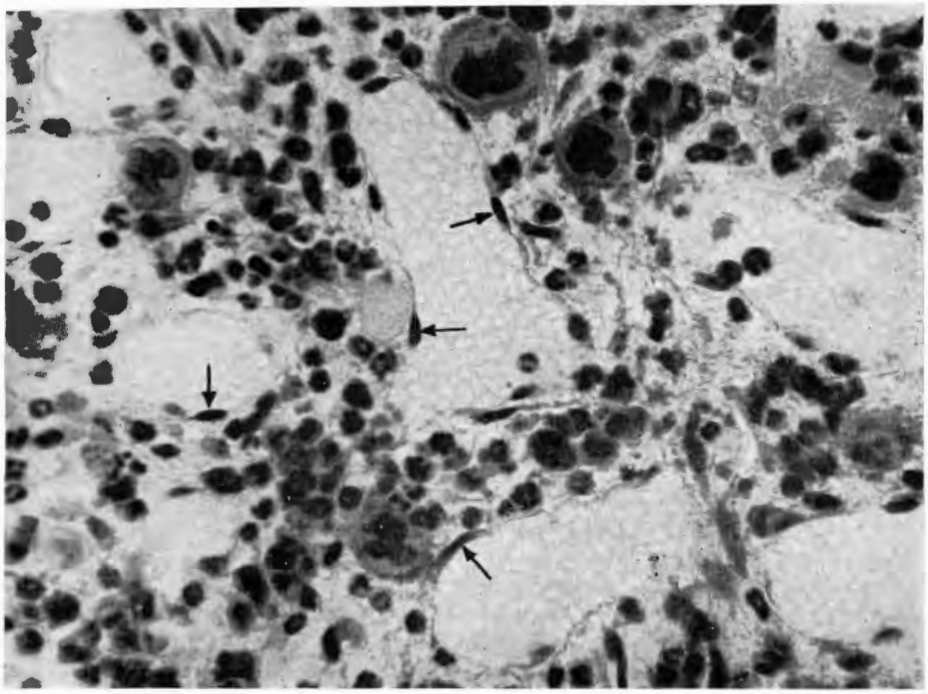

FIG. 16-2. Microfotografía (gran aumento) de un corte de médula ósea de ratón, teñido con hematoxilina-eosina 24 horas después que el animal recibió radiación suficiente para matar la mayor parte de ratones así tratados. Obsérvese que las células entre los sinusoides presentan cambios picnóticos, y que los sinusoides están congestionados. Las flechas señalan núcleos de células reticuloendoteliales que revisten sinusoides.

ciadas de esta línea conserven la población de células reticuloendoteliales.

TEJIDO QUE HAY ENTRE LOS SINUSOIDES. FORMACION DE LAS CELULAS LIBRES QUE SE ENCUENTRAN SIGUIENDO LAS SUBLINEAS DE LA LINEA PRINCIPAL 2

El tejido que hay entre los sinusoides no se halla bien sostenido. Ocasionalmente se ven en él pequeñas arterias y venas, y el tejido conectivo relacionado con ellas, así como las paredes de los vasos en sí mismas, proporcionan una armazón básica, aunque débil, para el tejido. Algunas fibras reticulares van del tejido conectivo que acompaña a las arterias y venas para conectar con las fibras reticulares que rodean los sinusoides. De aquí que la mayor parte del tejido situado entre los sinusoides, sólo se halle sostenido por una delicada malla de fibras reticulares. Las mallas de esta red están llenas de células de todo tipo desde células fijas de aspecto rudimentario hasta las diversas células de la sangre.

PROBLEMAS RELACIONADOS CON LA ÍNDOLE DE LA CÉLULA MADRE DEL TEJIDO MIELOIDE EN LA VIDA POSNATAL

Durante mucho tiempo hemos admitido que la fuente última de todas las células de la sangre producidas en la médula en la vida posnatal era una célula fija (la célula reticular primitiva). Creíamos, además, que no intervenía muy frecuentemente en la vida posnatal para originar otras células porque la población general de la médula se conservaba por divisiones que ocurrían en las células libres a las cuales daba lugar.

Sin embargo, había discrepancias acerca de la índole y el nombre de la célula libre que se suponía las células reticulares primitivas producían en el tejido mieloide. Gran parte de la controversia se centraba en saber si la formación de las células de la sangre era de tipo unitario o de tipo dualístico.

Concepciones unitarias y dualísticas. Hablando en forma muy general, podría decirse que quienes defendían el punto de vista unitario consideraban que la primera célula madre libre que se formaba a partir de una célula reticular primitiva era la misma, tanto si se producía a partir de una célula particular primitiva en el tejido linfático como en el tejido mieloide. Como se creía que esta célula madre libre podía dar origen a todos los tipos de células de la sangre, los unitarios solían llamarlo *hemocitoblasto* o *hemoblasto.* Para seguir el concepto unitario, parece que el motivo de que el hemocitoblasto formara linfocitos en el tejido linfático, y eritrocitos, leucocitos granulosos y plaquetas en el tejido mieloide, dependía de la acción del medio. En otras palabras, se admitía que en el hombre un hemocitoblasto en el tejido linfático formaría linfocitos, y en el tejido mieloide produciría eritrocitos, leucocitos granulosos y plaquetas.

Los dualistas consideraron que, si bien la primera célula madre libre formada a partir de las células reticulares primitivas en el tejido linfático se parecía morfológicamente a la primera célula madre libre del tejido mieloide, las dos células madre libres eran diferentes en lo que a posibilidades de desarrollo se refería. La teoría dualista admitiría que cuando la primera célula libre había nacido en uno de los dos tejidos, su naturaleza ya era determinada y, por lo tanto, sus potencialidades estaban limitadas. Para los dualistas la primera célula libre producida en el tejido mieloide se denominaba *mieloblasto;* se creía que sus posibilidades se limitaban a producir células de la serie eritrocítica y de la serie de leucocitos granulosos y plaquetas. La primera célula libre formada en el tejido linfático se denominó linfoblasto. Se creía que sus potencialidades quedaban limitadas a producir células de la serie linfática.

Recientemente se han aplicado técnicas modernas intentando aclarar el tipo o tipos de células madre que existen en el tejido mieloide y los linajes celulares que de ellos provienen. Las técnicas modernas que se han aplicado a este problema, y lo que con ellas se ha aprendido, lo vamos a describir a continuación. Pero primero hemos de mencionar brevemente los viejos métodos ya superados.

El método viejo básico utilizado se fundaba en estudiar frotis y cortes de tejido mieloide linfático mediante el microscopio de luz, y luego disponer las células que se observaban en series morfológicas en las cuales había pocos cambios de una célula a la siguiente. Las series preparadas en esta forma estaban destinadas a guiar desde la célula menos diferenciada, ordenadamente, hasta la célula más intensamente diferenciada. Como puede verse en la figura 16-4

las células observadas en la médula ósea que se cree se desarrollan a partir de la célula madre (llamada mieloblasto) pueden disponerse en tres órdenes diferentes, uno de los cuales acaba en los eritrocitos, otro en los leucocitos granulosos, y otro en las plaquetas.

El segundo método viejo con el cual se lograba información estribaba en estudiar frotis de sangre de médula ósea obtenidos de pacientes que sufrían diversos tipos de leucemia (según ya describimos a propósito de los monocitos en el cap. 12). Los estudios siguiendo esta línea fueron particularmente útiles demostrando que había células que una vez que habían sufrido la transformación maligna podían producir células que correspondían a ciertas sublíneas de diferenciación, aunque se pensaba existían en el tejido linfoide y en el tejido mieloide. Así, las graduaciones seriadas de tipos de células observados en la leucemia confirmaban más o menos lo que se había obtenido estudiando células normales, y confirmaban los conceptos de cuáles células dan origen a cuáles otras.

Los datos proporcionados por estos dos métodos viejos, sólo eran circunstanciales.

MÉTODOS MÁS NUEVOS QUE SE ESTÁN UTILIZANDO PARA ESTUDIAR LA POTENCIALIDAD DE LAS CÉLULAS DE LA MÉDULA ÓSEA Y LAS RELACIONES ENTRE ELLAS

Radiación corporal total y transfusiones de células medulares

Necesidad de células madre en la médula. Según explicamos en el capítulo 5, la especialización de una célula suele acompañarse de pérdida de su potencialidad para producir células de un tipo diferente, y de su capacidad reproductora. Como puede verse en la figura 16-4, la producción de eritrocitos y de leucocitos granulosos se relaciona con una célula madre que origina células cada vez más especializadas según tres sublíneas diferentes. Siguiendo la sublínea que termina en los glóbulos rojos, o la que origina cualquiera de los tres tipos de leucocitos granulosos, las células que se forman van especializándose cada vez más y los productos finales, eritrocitos y leucocitos granulosos, han perdido toda capacidad de reproducirse.

Por lo tanto, la conservación de un aporte adecuado de eritrocitos y leucocitos granulosos depende de que se produzca la multiplicación celular en células de estas líneas que no están todavía tan diferenciadas. Pero hemos de considerar un punto muy importante. Se plantea el problema de saber si, por ejemplo, los eritroblastos (células a mitad de camino en una línea y que se sabe se dividen) podían conservar la población de eritrocitos sin ninguna ayuda de células precursoras, o si la producción de leucocitos podía conservarse por la proliferación continuada de mielocitos (que también pueden dividirse). Hay gran número de ambos, eritroblastos y mielocitos; por lo tanto, cabría preguntarse por qué motivo y de qué manera las células precursoras, proeritroblastos, promielocitos y mieloblastos, se necesitan en la médula.

La contestación a esta pregunta parece ser que, si bien los eritroblastos y los mielocitos pueden dividirse, el número de divisiones que pueden efectuar es limitado. El grado en el cual se han diferenciado ya ha cobrado la cuenta en cuanto al número de mitosis que todavía puedan producir. (Si es necesario, vuélvase a consultar el cap. 5.) De todas maneras, la división de células a este nivel de diferenciación es muy útil para conservar un aporte adecuado de eritrocitos y leucocitos granulosos. La dificultad estriba en que las células a este nivel de diferenciación no pueden seguir proliferando indefinidamente; su número debe suplementarse constantemente con eritroblastos y mielocitos nuevos formados a partir de células precursoras que, a su vez, provienen de la célula madre. El papel de la célula madre al respecto ha sido aclarado mucho estudiando la repoblación de la médula ósea en animales expuestos a una irradiación corporal total mortal con rayos X, según vamos a ver.

Efectos de la irradiación total del cuerpo con rayos X en dosis mortales. Si un animal, por ejemplo, un ratón, se expone en todo el cuerpo a una dosis de rayos X casi mortal, morirá principalmente porque las partes del cuerpo donde hay un rápido recambio de la población celular estarán afectadas, de manera que la población celular correspondiente no se conservará bien. Según explicamos en el capítulo 6, el efecto más neto de la irradiación sobre una célula sólo se manifiesta cuando ésta, más tarde intenta dividirse. Como la irradiación tiene un efecto tan profundo al respecto, las consecuencias más graves de la irradiación de todo el cuerpo se manifiestan en aquellos tejidos en los cuales el recambio celular es máximo. Después de la irradiación mortal, la división celular cesa casi

completamente en la médula ósea; ya no se forman nuevos leucocitos ni eritrocitos, y sólo muy pocas plaquetas. Como los leucocitos sólo viven unos pocos días en la sangre, el número de leucocitos en ella pronto cae hasta casi cero. El número de glóbulos rojos en la sangre no cae muy rápidamente aunque no se formen otros nuevos, porque los eritrocitos viven unos cuatro meses. Pero el número de plaquetas en la sangre cae rápidamente. Además, no se forman nuevas células plasmáticas que proporcionen anticuerpos para combatir la infección que muy pronto se desarrolla en animales irradiados. La infección se desarrolla rápidamente, porque la mitosis en el epitelio intestinal, que normalmente se renueva con gran rapidez, también queda casi totalmente interrumpida. Como las células de revestimiento siguen perdiéndose en la luz del intestino, quedan zonas desnudas que permiten que las bacterias de la luz intestinal invadan el cuerpo. Como casi no hay polimorfos y sólo muy pocos anticuerpos para combatir a los invasores, la infección se vuelve siderante y se acompaña, en algunas especies, por lo menos, de hemorragia porque hay tan pocas plaquetas. En consecuencia, el animal muere.

Efectos de las transfusiones de sangre. Sin embargo, si un ratón irradiado recibe inmediatamente una transfusión intravenosa de células medulares de otro animal, de preferencia de un animal idéntico, se recuperará. La razón de ello es que las células en la médula transfundida se albergan en la médula del huésped, y vuelven a poblarla con células nuevas que, claro está, provienen del animal donador. Las células injertadas pronto producen un número de leucocitos granulosos y plaquetas suficiente para evitar la infección y las hemorragias que matarían al animal. Se admite que un número suficiente de células de revestimiento del intestino no serían atacadas por los electrones de la irradiación para sobrevivir y multiplicarse, restableciendo la población de células que revisten el intestino *si tienen suficiente tiempo para hacerlo.*

El animal irradiado se halla por un tiempo en la total imposibilidad de reconocer los antígenos extraños; al respecto actúa en forma muy parecida a como lo hace un animal recién nacido. Por ejemplo, si un ratón irradiado recibe transfusión de médula de una rata, su vida puede salvarse porque el animal irradiado es incapaz de rechazar las células extrañas; en consecuencia, proliferan en la médula ósea del huésped y pronto el ratón tiene leucocitos y eritrocitos de rata circulando en sus vasos. Tal animal incluye dos partes: en su mayor parte es ratón, pero en parte rata; por lo tanto, se denomina una *quimera.* Este término se utilizó tomándolo de la mitología clásica. Una quimera se suponía que era un monstruo que comía fuego y tenía la parte anterior del cuerpo en forma de león, la parte media de cabra y la posterior de dragón. ¡Qué nombre para un pobre ratoncito que en parte es rata!

Marcadores de cromosomas. El estudiante puede preguntarse si resulta fácil saber que se están formando células de rata en el ratón, creándose así una quimera. Fue relativamente fácil establecer tales distinciones cuando pudo disponerse de métodos para marcar cromosomas dispersos de células en metafase como la de la figura 6-17. El número y la estructura de los cromosomas en las células somáticas del ratón son diferentes de los correspondientes a las células de la rata. Además, una manera de distinguir las células de dos animales diferentes de la *misma* especie en una experiencia de este tipo (para saber de cuál animal son las células somáticas que se están formando y circulando en un huésped irradiado que ha recibido transfusión medular) es utilizar los animales de un sexo como huésped y los de otro sexo como donador; el tipo de células que circulan pueden distinguirse por sus cromosomas sexuales. Otra forma estriba en utilizar una marca de cromosomas provocada por irradiación.

Para comprender cómo pueden producirse marcas con radiación es útil comparar la irradiación x con el disparo de una escopeta, en el cual salen de ella innumerables pequeños proyectiles muy ricos en energía. Algunos atraviesan las células sin chocar con nada de importancia crucial, otros chocan con partes importantes de los cromosomas. En ocasiones uno choca y causa lesión solamente en un cromosoma de una célula; esta lesión puede no ser suficientemente grave para poner en peligro la vitalidad o las funciones de la célula, pero crea un defecto reconocible en dicho cromosoma. O puede chocar con dos cromosomas y causar una translocación reconocible (intercambio de partes de los dos cromosomas). Lo importante es que si la célula todavía sigue sana, el defecto cromosómico o la nueva disposición así creada se perpetuará en toda la descendencia de dicha célula. En consecuencia, si el animal vive, los descendientes de esta célula pueden descubrirse en dispersiones cromosómicas donde se localizan células en división.

Aplicación de las dispersiones cromosómicas para estudiar linajes celulares en tejidos hematopoyéticos. En 1959 Barnes, Ford, Gray y Loutit publicaron algunas experiencias en las cuales habían dado a ratones irradiaciones subletales suficientes para producir marcas cromosómicas y no tan intensas que los mataran. Con el tiempo comprobaron en unos pocos casos animales en los cuales casi todas las *células* que estaban dividiéndose en la médula del tejido linfático llevaban la misma marca. Este hecho significaba que todas estas células con marca tenían que haber nacido de la misma célula madre. Antes Ford, Hamerton, Barnes y Loutit estudiaron ratones irradiados con dosis letales que habían sido transfundidos con células de médula que llevaban un marcador, y lo descubrieron en células en mitosis tanto del timo como de los ganglios linfáticos del huésped. Más tarde, en 1966, Micklem, Ford, Evans y Gray efectuaron la transfusión a huéspedes adecuados de células mieloides con una marca, y células de tejido linfático con otra marca. Luego comprobaron que los ganglios linfáticos, pero no el timo, pronto volvían a repoblarse con células que tenían la marca en las células linfoides, pero que el timo no volvía a poblarse con dicha célula. El timo volvía a poblarse de células que llevaban la marca mieloide. Más tarde la población de ganglios linfáticos era ocupada en gran parte por células con la marca mieloide.

Hasta aquí, por lo que se refiere a los puntos de vista unitario y dualista, las experiencias anteriores muestran que existe alguna célula en la médula ósea que puede repoblar ambos tejidos, el mieloide y el linfático. Como esta célula existe en suspensiones celulares preparadas de tejido mieloide, cabría pensar que sería una célula libre y que merecería el nombre de hemocitoblasto. Además, otros experimentos demuestran que células obtenidas de tejidos linfáticos no restablecen la población medular. Sin embargo, como describimos antes, las células linfáticas pueden volver a poblar los ganglios linfáticos. Así, pues, según las experiencias señaladas parece que una célula libre con pluripotencialidad (un verdadero hemocitoblasto) existe normalmente en el tejido mieloide, pero no en el tejido linfático.

Técnica de la colonia del bazo. Otro nuevo método para investigar la índole de la célula madre de la médula se logró en una serie de estudios efectuados por Till y McCulloch con el fin de evitar la muerte de animales que habían recibido irradiación corporal total con dosis mortales, transfundiendo los animales irradiados con células medulares. En el curso de estas experiencias, tales investigadores efectuaron autopsias de animales en diferentes etapas de recuperación, y observaron que los bazos de los animales en plena recuperación presentaban pequeños nódulos que se proyectaban a partir de la superficie (fig. 16-3).

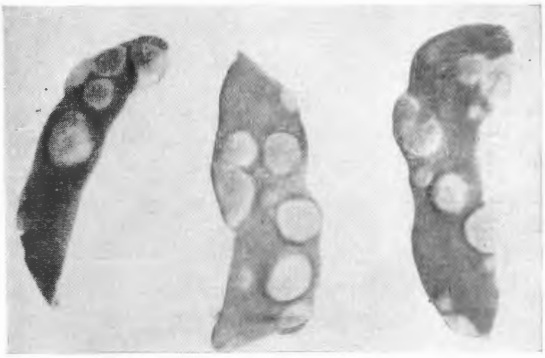

FIG. 16-3. Fotografía de tres bazos de ratón con clonos de células procedentes de médula de ratón. Los ratones de los que se tomaron estos bazos habían recibido 950 rads de rayos X, seguidos de la inyección de pequeñas cantidades de células nucleadas de médula ósea. Los bazos se quitaron después de 10 días y se fijaron en solución de Bouin. Cada nódulo visible en los bazos es una colonia de células en proliferación y diferenciación, derivada de una sola célula madre hematopoyética. (Preparación de E. A. McCulloch.)

Para quienes se interesaban en la investigación, el observar estos pequeños nódulos brindó otro ejemplo de cómo las observaciones pueden tener significación si caen en mentes preparadas, pues entonces estos trabajadores, dado su interés en el cultivo de las células, donde se había comprobado que podían crecer clonos a partir de células aisladas, habían quedado convencidos de que una técnica clónica era la única forma en la cual podían resolverse muchos de los problemas relacionados con la formación de células de la sangre. Por lo tanto, inmediatamente se preguntaron si los pequeños nódulos observados en los bazos eran clonos, cada uno originado de una sola célula madre de la médula que se había albergado en tal posición en el bazo. En primer lugar, estudios histológicos demostraron que cada nódulo contenía células de la serie de los eritrocitos y granulocitos, a veces también megacariocitos. Los porcentajes relativos de células de estas tres series se comprobó que diferían según el tiempo

que se dejaban desarrollar las colonias, y también con otros factores que no podemos describir aquí. La etapa siguiente se intentó para establecer si cada colonia esplénica era en realidad un clono. Para ello Becker, McCulloch y Till prepararon suspensiones de médula que se irradiaron lo suficiente para producir algunas marcas cromosómicas, y luego las utilizaron para transfundir a huéspedes irradiados. Descubrieron colonias en las cuales casi todas las células en división mostraban la misma marca, y muy pocas colonias en las cuales se descubrían dos o más marcas diferentes. Por lo tanto, se llegó a la conclusión de que las colonias eran realmente clonos. Este trabajo permitió admitir que existe una célula en la médula ósea que puede dar origen a células de la serie eritrocítica, la serie de leucocitos granulosos, y de megacariocitos. Till y McCulloch llamaron a esta célula una célula formadora de colonia. Todavía no han establecido su morfología. Como origina las mismas tres líneas de células atribuidas hasta aquí al mieloblasto, parecería lógico por ahora llamarla mieloblasto.

Necesidad de células madres para conservar la población de células de la sangre. Hay que considerar aquí un punto de importancia. El hecho de que se produzca la regeneración del tejido mieloide en el bazo, no sólo por medio de multiplicación al azar de proeritroblastos, eritroblastos, normoblastos, promielocitos, mielocitos y metamielocitos, sino por la formación de nódulos, cada uno de los cuales se origina a partir de una sola célula madre y produce células de ambas series, eritrocítica y de leucocitos granulosos, indica con seguridad que, si bien se observan imágenes de mitosis en proeritroblastos, eritroblastos, normoblastos, promielocitos y mielocitos de la médula normal, el número de divisiones que pueden efectuar estas últimas células es muy limitado. Por lo tanto, su número debe completarse constantemente por proliferación de otras células madre, algunas de ellas diferenciándose en el primer tipo celular observado en los linajes que acaban produciendo eritrocitos, leucocitos granulosos y plaquetas.

Por lo tanto, uno de los aspectos más importantes del desarrollo y el uso de la técnica de la colonia esplénica estribó en demostrar cómo el tejido mieloide se regenera, y ello, a su vez, muestra cuán inadecuadas son las células que se desarrollan de células madre para conservar la población celular de la médula por sí misma; en otras palabras, los descendientes de las células madre sólo tienen capacidad de proliferación limitada.

Otra demostración de que la célula madre es una célula libre: formadoras de colonia en la sangre. Otros investigadores han comprobado que las células formadoras de colonia también se descubren en número muy pequeño (comparando con la médula) en la sangre circulante. Pueden producirse colonias esplénicas en huéspedes irradiados si se les inyecta un número suficiente de células sanguíneas.

Relación entre el formador de colonia y la célula madre que asegura la repoblación del tejido linfático. Wu, Till, Siminovitch y McCulloch han efectuado recientemente una experiencia complicada que incluía el empleo de marcadores cromosómicos destinados a examinar la relación entre el formador de colonia y la célula que asegura la repoblación de los tejidos linfáticos de huéspedes irradiados. Sus resultados demuestran que una proporción elevada de células que con el tiempo se descubren en el timo pueden pertenecer al mismo clono que las células que forman colonias esplénicas. También se comprobó que las células de un mismo clono pueden alcanzar los ganglios linfáticos, y que en la respuesta inmunológica provocada en dicho ganglio a veces más del 50 por 100 de las células que se están dividiendo llevan la marca. Nuevamente parece que es segura la existencia de una célula de tejido mieloide que es un verdadero hemocitoblasto, pues puede dar origen a las células de las líneas eritrocíticas, de leucocitos granulosos y de plaquetas, y también a células del tejido linfático. Sin embargo, el experimento, como ellos mismos señalan, no prueba en forma concluyente que la célula formadora de colonia sea un hemocitoblasto, pues este último pudiera ser el precursor inmediato de la célula formadora de colonia. Antes de profundizar más en este problema, hemos de referirnos a la formación de linfocitos en la médula ósea.

FORMACION DE LINFOCITOS EN EL TEJIDO MIELOIDE

Se necesita una nueva valoración de los puntos de vista unitario y dualista. Según los datos presentados en la sección anterior parece que uno de los puntos fundamentales del concepto dualista había sido comprobado, o sea, que la potencialidad de la célula madre del tejido linfático es diferente de la potencialidad de la

célula madre de la médula. El razonamiento se basa en las experiencias que demuestran que las células de tejido linfático no regeneran la médula en un animal irradiado. La regeneración de la médula sólo pueden lograrla células medulares. Podría, por lo tanto, llegarse a la conclusión de que la célula madre del tejido linfático —el linfoblasto— es diferente de la célula madre de la médula. Pero no puede concluirse que el punto de vista dualista sea correcto. De hecho, los datos existentes indican que la hipótesis unitaria es la verdadera. El motivo es que el problema en cierto modo ha cambiado de manera sutil.

El problema ya no estriba en saber si la célula madre del tejido linfático es diferente de la célula madre de la médula; ahora es saber si una célula en la médula puede dar origen no sólo a células de la serie eritrocítica y granulosa, sino también a células de la serie linfática. En tal caso, tal célula medular sería un verdadero hemocitoblasto, y quedaría comprobada la teoría unitaria. Como es indudable que las células de la serie eritrocítica y de leucocitos granulosos son producidas en la médula, la prueba al final de la hipótesis unitaria sería el descubrir qué células de la serie linfática se producen en el tejido mieloide o en otra parte de la misma célula que da origen (directamente o por intermedio de un mieloblasto) al eritrocito y a la serie de leucocitos granulosos. Por lo tanto, vamos a ocuparnos de los datos relacionados con la producción de linfocitos en la médula, y la demostración de que los linfocitos a cualquier nivel provienen, en última instancia, de la misma célula medular que da origen a las células de los eritrocitos y a la serie de los leucocitos granulosos.

Yoffey, quien tanto ha contribuido al estudio de la linfa y los linfocitos, fue el primero en llamar la atención hacia el hecho de que en los animales normales de laboratorio había gran número de linfocitos en la médula ósea. Con el punto de vista algo rígido que en lo pasado se tenía acerca de una división de células de la sangre formadas en el tejido linfático, y la otra división formada en el tejido mieloide, se acostumbraba interpretar este hecho indicando que un número elevado de linfocitos formados en el tejido linfático salían de la sangre circulante cuando éste atravesaba la médula; de hecho, está comprobado que algunos linfocitos pueden ser extraídos de la sangre cuando atraviesa la médula. Este hecho fue un obstáculo que debía vencerse si se deseaba comprobar que los linfocitos realmente eran producidos en la propia médula.

Osmond y Everett investigaron el problema preparando radioautografías de médula obtenidas en momentos diferentes después de administrar a los cobayos por vía intravenosa una dosis de timidina tritiada. Comprobaron que en las cuatro primeras horas sólo el 0.4 por 100, aproximadamente, de los linfocitos de la médula habían quedado marcados, pero que después de tres días el 40 por 100, aproximadamente, de los linfocitos medulares estaban marcados. Tiene interés el hecho de que con un tiempo comparable estaba marcado un porcentaje menor de linfocitos del timo o de los ganglios linfáticos, lo cual (junto con otros datos que daremos luego) indicaba que los linfocitos de la médula ósea sufrían recambio con rapidez mayor que los del timo o de los ganglios linfáticos.

Para excluir la posibilidad de que los linfocitos marcados descubiertos en la médula (o en cualquier otra parte) pudieran haber sido linfocitos marcados en otra parte, y luego expulsados pasando a la médula en lugar de haber sido formados en ella misma, Osmond y Everett antes de administrar una dosis única de timidina, pusieron un torniquete alrededor de la pata posterior de cada cobayo para interrumpir temporalmente la circulación en ella. El torniquete se liberó 20 minutos después de administrar la timidina, cuando ya había desaparecido casi totalmente de la circulación. Si los linfocitos marcados observados en la médula representaban linfocitos que se habían marcado en otra parte del cuerpo y se habían filtrado saliendo hacia la médula, habría tantos acumulados en la médula de la pierna donde estaba bloqueada la circulación mientras se disponía de timidina porque los linfocitos marcados, digamos, en el timo o los ganglios linfáticos habrían pasado hacia dicha pierna igual que hacia la otra. Sin embargo, comprobaron que en la médula de la pierna con circulación interrumpida relativamente se acumulaban pocos linfocitos marcados, mientras se disponía de timidina tritiada en el resto del animal.

Más tarde Everett y Caffrey, y Osmond independientemente, efectuaron experiencias similares en la rata, con resultados prácticamente idénticos. Pero utilizaron otra técnica, la de colocar un torniquete alrededor de una pierna y, mientras el torniquete estaba colocado, inyectar timidina marcada directamente en la médula de la tibia de dicha pierna. En tal

experiencia el resto del cuerpo puede quedar inundado de timidina no marcada que pone a disposición del resto del cuerpo tanta timidina no marcada como la timidina marcada que pudiera escapar de la tibia hacia la circulación general después de suprimir el torniquete, que no puede establecer competencia con la cantidad mucho mayor de timidina no marcada que está captada por las células que están efectuando la duplicación del DNA. Por lo tanto, el descubrimiento de células marcadas en la sangre o en cualquier otra parte del cuerpo después de suprimir el torniquete indicaría que las células habían obtenido su marca mientras estaban en la médula.

Claro está, es difícil marcar muchos linfocitos medulares dando una sola inyección de timidina tritiada en la médula ósea a través de un pequeño agujero efectuado en la corteza del hueso, porque la timidina tendería a quedar muy localizada. Sin embargo, una forma para determinar si hay producción de linfocitos en la médula estriba en marcar células en dicha parte tan pequeña de la médula aprovechando el hecho de que los granulocitos producidos en la región también quedarán marcados. Como el ritmo de penetración de leucocitos granulosos en el torrente vascular es conocido, el número de linfocitos marcados que penetran en la sangre en una experiencia de este tipo puede compararse con el número de leucocitos granulosos marcados que aparecen en la sangre durante el mismo periodo de tiempo.

Recientemente Osmond, en un experimento de este tipo, comprobó que aparecieron hasta el 25 por 100 de linfocitos marcados en la sangre durante un tiempo en que lo hicieron leucocitos granulosos marcados. Por lo tanto, en el animal usual de experimentación, el ritmo de producción y de penetración en la sangre de los linfocitos es muy substancial.

Precursores inmediatos de linfocitos en la médula. Ya hemos mencionado que los linfocitos pequeños no captan timidina directamente, porque los pequeños linfocitos, como tales, de ordinario no pasan por ciclos celulares. Las células que captan la marca en la médula y que más tarde se dividen cada una en dos células que se vuelven linfocitos, han sido denominadas *células de transición.* Este nombre (que tenemos la esperanza de que sólo se emplee poco tiempo) parece haber sido elegido porque se creía que esta célula se hallaba a mitad de camino entre un tipo de célula blasto (por ejemplo, un linfoblasto) y un linfocito. Cabría también preguntarse si, por ser la célula de transición el precursor inmediato de los linfocitos pequeños de la médula, era comparable (quizá idéntica) con algunas de las células en los ganglios linfáticos o en el timo o incluso en la sangre que se denominan linfocitos grandes o prolinfocitos. El hecho de que las células de transición se marquen tan rápidamente indica que su recambio es relativamente rápido; por lo tanto, no deben considerarse células madre, porque las células madre (en el tejido hematopoyético) tienen un recambio muy lento.

Origen de los monocitos. Osmond, utilizando la técnica del torniquete antes descrita, combinada con radioautografía, ha comprobado que después de inyectar marcas en la médula ósea, empiezan a aparecer en la sangre monocitos marcados al cabo de unas 12 horas (ver Monocitos en el cap. 12).

Resumen de los descubrimientos recientes que sugieren las líneas de diferenciación que existen en la médula

Como la médula se forma a partir de células del mesénquima parece justificado pensar que su formación depende durante la vida fetal de dos líneas de diferenciación nacidas de células mesenquimatosas: una que acaba en la formación de reticuloendotelio fagocítico, la otra que, pasando por la etapa intermedia de célula reticular primitiva, llega a la formación de células madre libres que producirán células de la sangre. Parece muy probable que el reticuloendotelio se sostenga a sí mismo; por lo tanto, no vamos a ocuparnos más de ello.

En lo pasado se admitió, en general, que algunos de los descendientes de las células mesenquimatosas de la médula persisten en la vida posnatal en forma de células reticulares primitivas que, si es necesario, podrían producir más células hematopoyéticas libres. Sin embargo, técnicas modernas han demostrado que existe una célula madre libre en la médula que puede conservarse ella misma, y también la población de todos los tipos de células de la sangre en la vida posnatal. Que el papel de la célula reticular primitiva fija, concebida hasta aquí como célula madre básica por la formación de células hematopoyéticas libres durante la vida posnatal, ha pasado a ser muy difícil de valorar; de hecho, una célula con las propiedades atribuidas hasta aquí a ella quizá no exista o

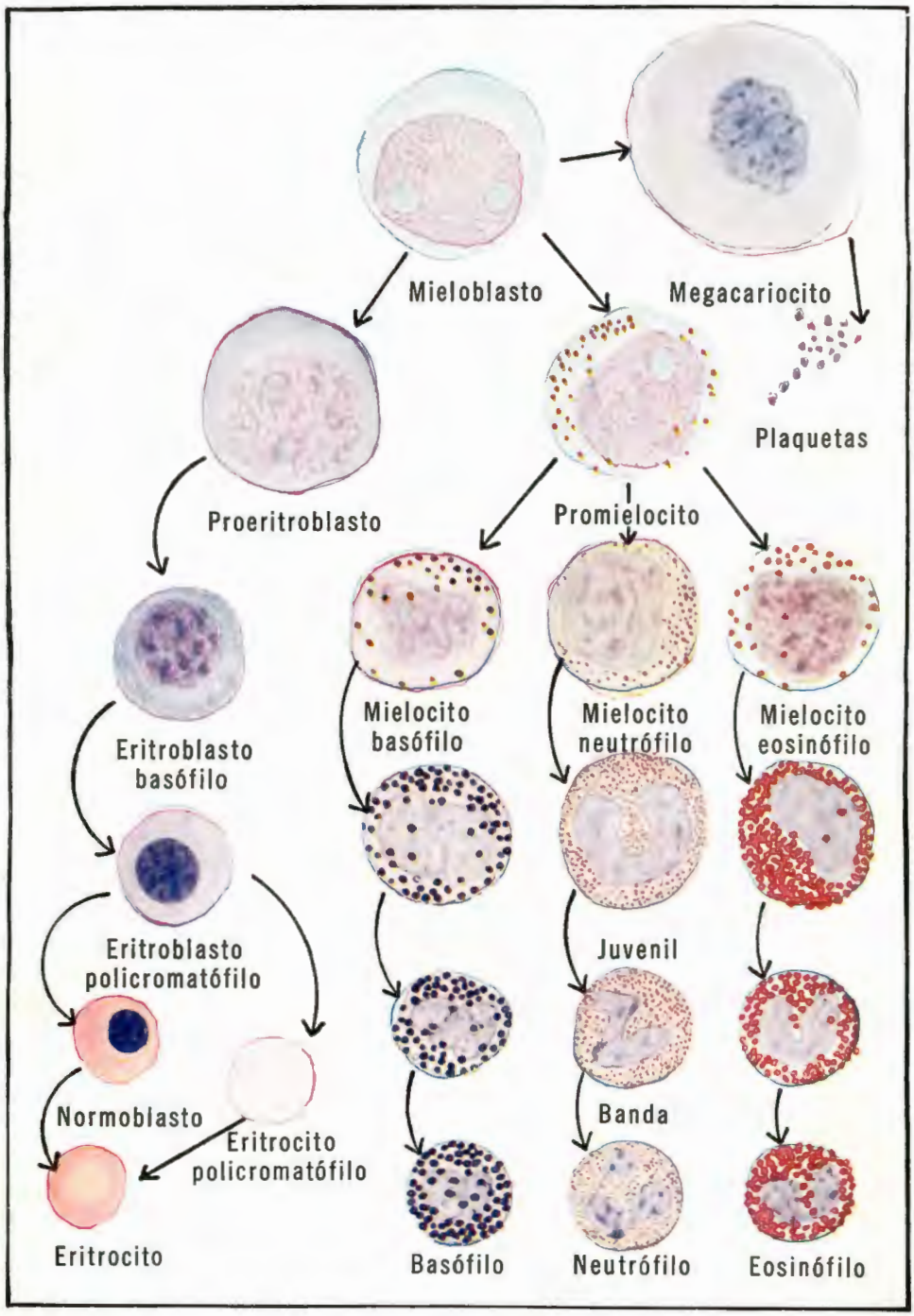

FIG. 16-4. Células libres normales de la médula tal como se observan en frotis teñidos según una técnica de tipo Romanovsky (Hastings). El promielocito y megacariocito han de ser mayores en comparación con otras células.

funcione en este aspecto en la vida posnatal dentro del tejido mieloide.

Los datos resumidos brevemente en la parte anterior de este capítulo, en particular los que se refieren a la repoblación de diversos tejidos hematopoyéticos después de irradiación, y el empleo de células medulares que llevan marcas cromosómicas, junto con los datos descritos en relación con las células de la sangre y el tejido linfático, parecen demostrar que tiene que haber alguna célula libre de la médula que es un verdadero hemocitoblasto y que, siguiendo varias líneas de diferenciación, puede producir todos los tipos de células hemáticas. Por desgracia, la morfología de esta célula no la conocemos; por lo tanto, no podemos describirla. Pero es posible tener cierta idea de su frecuencia porque si es la misma célula que la formadora de colonias de Till y McCulloch (cosa que puede muy bien ocurrir), el porcentaje de las cuales en las células medulares puede valorarse por el método de la colonia esplénica, sólo constituiría el 0.1 por 100 de las células medulares. Si el hemocitoblasto no es el formador de la colonia, sino un precursor de formadores de colonias, las probabilidades son de que todavía sea más rara.

Los datos disponibles hasta aquí indican que el hemocitoblasto origina células que se dividen siguiendo dos líneas diferentes. Con una origina una célula que llamaremos mieloblasto (figura 16-4). Esta, a su vez, da origen a tres sublíneas de diferenciación, una que acaba en la producción de eritrocitos, una en leucocitos granulosos, y la tercera en megacariocitos y plaquetas. Siguiendo la segunda línea de diferenciación, el hemocitoblasto origina el mismo tipo de célula blasto que provisionalmente pudiera denominarse un linfoblasto; ésta, a su vez, origina células de transición que dan origen a los linfocitos. Probablemente el monocito deriva a cierto nivel de esta línea de diferenciación.

El problema siguiente se refiere a la identidad de la célula medular que puede emigrar y servir como célula madre en el timo para la producción de linfocitos en este órgano. Los dos candidatos más lógicos serían el linfocito de la médula ósea o el hemocitoblasto. Parece que el linfocito de la médula ósea, como tal, no es inmunológicamente responsable. Cabría admitir que los linfocitos de la médula ósea sólo están suficientemente diferenciados para desarrollar linfoblastos y formar otros linfocitos que al madurar pudieran volverse inmunológicamente competentes. Como el papel de la célula que puebla el timo estriba en formar células de la serie linfocítica, el pequeño linfocito de la médula puede ser la célula que cubra estas funciones. De lo contrario, tendría que ser el hemocitoblasto.

Otro problema se relaciona con la identidad de la célula de la médula ósea que se sospecha por algunos autores fuera la que en realidad se transforma en el productos de anticuerpo con ayuda e información lograda de linfocitos comprometidos que han reaccionado debidamente con un antígeno. Si con el tiempo se comprueba que esta hipótesis es cierta, y que no es la gran célula pironinófila la que se transforma en célula plasmática, habría que sospechar del hemocitoblasto.

Como se ha comprobado que las células del mismo clono pueden dar origen a colonias esplénicas, y a veces también pueden constituir gran parte de la población celular del timo, e incluso de los ganglios linfáticos, se plantea el problema de saber si el formador de colonias de Till y McCulloch es un hemocitoblasto, o si el formador de colonias es un mieloblasto que se desarolla inmediatamente a partir de un hemocitoblasto, y después (desarrollado el mieloblasto) puede dar origen únicamente a células de la serie eritrocítica, granulosa y de plaquetas. En todo caso, los datos actualmente disponibles pueden interpretarse como indicando que existe una célula madre libre de la médula que puede formar todos los tipos de células madres y, por lo tanto, parece comprobado y establecido el punto de vista unitario de la formación de células hemáticas. Por ahora puede ser útil admitir que el hemocitoblasto puede dar origen a dos líneas principales de diferenciación, una encabezada por un mieloblasto, la otra por un linfoblasto. Por qué motivo hace una o hace otra hoy por hoy quizá se explique de preferencia citando el viejo dicho según el cual existe un momento (madurez) y un lugar (medio) para cada cosa.

ESTUDIO DE LAS CELULAS DE LA MEDULA EN EL LABORATORIO

Los cortes de tejido mieloide teñidos con hematoxilina y eosina no sirven para estudiar el aspecto de las células libres de la médula, pues estos colorantes no tiñen tales células como lo hacen los colorantes para sangre. Además, con este fin los cortes no son adecuados, pues la red de la médula está tan repleta de células que resulta imposible distinguirlas unas de otras

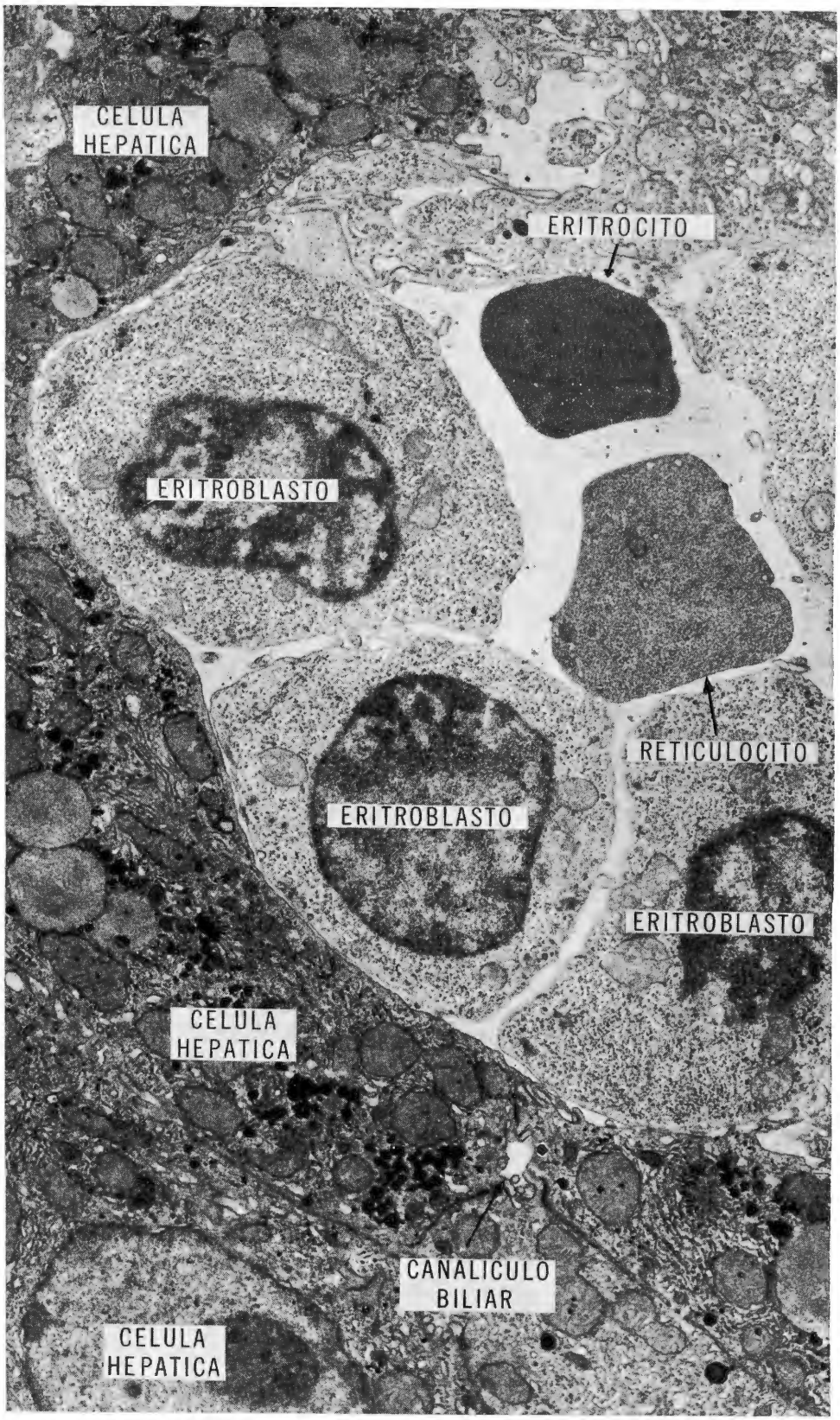

FIG. 16-5. *(Véase página opuesta.)*

(figs. 16-1 y 16-8). En consecuencia, el aspecto de las diversas células de la médula suele estudiarse a base de frotis muy delgados o de impresiones (denominadas a veces improntas) de médula fresca, teñidas con colorantes para sangre. Las impresiones se preparan tocando ligeramente los portaobjetos con médula fresca. Los frotis se preparan frotando la médula ósea, con muy poca presión, contra un portaobjetos, o mezclando dicha médula con suero sanguíneo y extendiendo la mezcla resultante sobre un portaobjetos, como se hace para un frotis de sangre. Tanto las impresiones como los frotis pueden teñirse rápidamente con los colorantes ordinarios para sangre. Los estudiantes que utilicen tales preparaciones para estudiar las células libres de la médula y se esfuercen ansiosamente en reconocerlas no deben intentar identificar todas las que vean, pues muchas se han alterado al preparar el frotis. Lo mejor será que examinen con todo detalle algunas células hasta que se familiaricen con las imágenes típicas.

CÉLULAS QUE INTERVIENEN EN LA FORMACIÓN DE ERITROCITOS (SUBLÍNEA 1)

Como los eritrocitos se producen con varias etapas intermedias, a partir de los hemocitoblastos, vamos a ocuparnos primero de éstos. Un mieloblasto (indicado en la fig. 16-4) es una célula voluminosa que generalmente mide de 12 a 20 μ de diámetro (fig. 16-4). Su núcleo tiene forma ovoide, a veces con una muesca, pero ésta no suele ser muy grande. Teñido con colorante para sangre, su núcleo es rojo con matiz púrpura. Los gránulos de cromatina son muy pequeños y se hallan dispersos por todo el núcleo; la consecuencia es que el núcleo, en conjunto, es relativamente pálido. En él pueden verse de dos a cinco nucléolos de color azul pálido. El citoplasma tiene color azul, más o menos claro; existe en proporción escasa a moderada. En algunos casos este citoplasma es vacuolado.

La estructura fina de esta célula ha sido descrita por Pease. El ME demuestra que el núcleo posee masas nucleolares voluminosas. Las mitocondrias son grandes. El aparato de Golgi está bien desarrollado, pero las demás membranas intracitoplásmicas lo están poco. Sin embargo, hay muchos ribosomas distribuidos por todo el citoplasma; esta disposición, según señalamos, es común en células que están sintetizando proteína para el crecimiento.

Los mieloblastos en las mallas del tejido mieloide, al diferenciarse siguiendo la línea de las células rojas (primera sublínea), producen células algo menores que reciben el nombre de *proeritroblastos* (fig. 16-4) y suelen medir de 12 a 15 μ de diámetro. La cromatina en sus núcleos es algo más densa que la del núcleo del mieloblasto. En conjunto, el núcleo es algo más basófilo que el del mieloblasto; por lo tanto, se observa algo más purpúreo y menos rojo que el del mieloblasto. Suele haber dos nucléolos manifiestos. El citoplasma del proeritroblasto es algo más basófilo y menos voluminoso que el del mieloblasto. En el microscopio electrónico se ve que la basofilia citoplásmica se debe a una abundancia de ribosomas libres.

Los proeritroblastos dan origen a células denominadas *eritroblastos*. Más específicamente, la célula que se origina del proeritroblasto recibe el nombre de *eritroblasto basófilo* (fig. 16-4) por el color de su citoplasma. El eritroblasto basófilo es algo menor que el proeritroblasto. La cromatina de su núcleo es más densa y aparece en forma de gránulos gruesos, muchas veces reunidos en acúmulos. En ocasiones los gránulos acumulados se disponen como rayos de una rueda. En cuanto a tinción, el núcleo todavía es más basófilo que el del proeritroblasto. En consecuencia, el color rojo del núcleo, manifiesto en el mieloblasto, ya no se observa en el núcleo del eritroblasto basófilo. Tampoco contiene nucléolos. El citoplasma es más basófilo que el del proeritroblasto y tiene color azul moderado a profundo.

Los eritroblastos basófilos dan origen a células algo menores, que reciben el nombre de

FIG. 16-5. *(Véase página opuesta.)* Micrografía electrónica (× 6 000) de hematopoyesis extramedular en el hígado de un ratón de cinco días. Pueden verse tres etapas en la maduración de hematíes. Los eritroblastos (rotulados así) están situados en estrecha aposición con las células hepáticas. Su cromatina nuclear está aglomerada y su citoplasma contiene gran número de ribosomas libres dispersos al azar. Junto a los eritroblastos hay un reticulocito. El núcleo de esta célula se ha salido, pero puede verse todavía al menos una pequeña mitocondria en el citoplasma. Hay ribosomas en el citoplasma, pero la gran densidad del mismo se debe a la hemoglobina que contiene. Junto al reticulocito está un eritrocito maduro. Su citoplasma es muy denso electrónicamente debido a su gran contenido de hemoglobina. No pueden identificarse ribosomas ni otros organitos en el citoplasma del eritrocito maduro. (Preparación de K. Arakawa.)

eritroblastos policromatófilos (fig. 16-4). Este nombre se les ha dado porque su citoplasma "toma diversos colores", en el sentido limitado de que capta componentes ácidos y componentes básicos de los colorantes para la sangre. Según lo demuestra la célula precedente (eritroblasto basófilo), el citoplasma de las células que se van encontrando siguiendo el camino de los eritrocitos es fundamentalmente basófilo; esto depende de la presencia de ribosomas libres (fig. 16-5). La causa de la acidofilia que se demuestra primeramente en el citoplasma del eritroblasto policromatófilo es la hemoglobina que allí se sintetiza y que se va mezclando con el citoplasma fundamentalmente basófilo. El resultado final es que el citoplasma toma un color violado verdoso o gris sucio. El núcleo del eritroblasto policromático es algo menor que el de la variedad basófila; su cromatina constituye gránulos gruesos que suelen estar reunidos, de manera que el núcleo, en conjunto es muy basófilo. En su interior no se ven nucléolos.

Los eritroblastos policromatófilos pueden tener dos diferentes destinos. A veces, en circunstancias ordinarias (y probablemente no más de una vez por cada ciento) y más frecuentemente cuando la actividad eritroide está aumentada por necesidad de hematíes, el núcleo del eritroblasto policromatófilo se hace picnótico y es expulsado mientras el citoplasma sigue siendo policromatófilo. El resultado es la formación de un eritrocito policromatófilo, según se observa en la figura 12-4. Ya dijimos que el eritrocito policromatófilo recibe el nombre de reticulocito y se tiñe con técnicas supravitales; en tales condiciones el RNA que todavía hay en el citoplasma se observa como si constituyera un retículo.

El otro destino, más común, de los eritroblastos policromatófilos es el de seguirse dividiendo y perder su basofilia citoplásmica. Una vez ocurrido esto, la célula recibe el nombre de *normoblasto* porque dará origen al eritrocito normocítico. Por entonces un normoblasto tiene un núcleo pequeño, esférico, picnótico que se tiñe fuertemente (fig. 16-4). Normalmente este núcleo es expulsado; recientemente Pease ha publicado micrografías electrónicas del proceso. Los núcleos muy sobresalientes de los normoblastos parecen desaparecer rápidamente de la médula.

En ocasiones, quedan pequeñas partículas del núcleo dentro de los eritrocitos; éstas reciben el nombre de cuerpos de Howell-Jolly. Cuando un residuo nuclear tiene forma anular se llama anillo de Cabot.

Estructura fina de los eritroblastos. En la micrografía electrónica de la figura 16-5 se ven varios eritroblastos. El carácter más importante es su gran contenido de ribosomas libres; esto tiene dos propósitos generales en los eritroblastos. Primero, los eritroblastos se multiplican hasta cierto grado, y por eso una proporción de sus ribosomas libres, proporción que disminuye a medida que maduran, está relacionada con la síntesis de protoplasma necesaria para la multiplicación celular. Segundo, los eritroblastos basófilos se hacen eritroblastos policromáticos porque se sintetiza hemoglobina en el citoplasma. La hemoglobina no se sintetiza en las vesículas de superficie rugosa como la proteína destinada a secreción. En lugar de ello, se sintetiza en relación con los ribosomas libres (dispuestos en polirribosomas) y, por lo tanto, se encuentra libre en el citoplasma.

La cada vez mayor densidad electrónica del citoplasma de los eritroblastos en maduración se explica por la hemoglobina que se está acumulando en su citoplasma. La hemoglobina es muy densa electrónicamente, y ello explica que la densidad electrónica de la etapa siguiente en la ruta de los hematíes —el reticulocito— sea tanta (fig. 16-5), como la de los mismos eritrocitos (fig. 16-5).

En el embrión, el hígado es fuente importante de nuevos hematíes. Más tarde, en la vida fetal, el bazo toma a su cargo la función de producirlos, y sólo más tarde la médula ósea del feto se hace altamente especializada para esta función y la lleva a cabo en su mayor parte. Al nacer, la producción de glóbulos rojos suele estar limitada a la médula ósea, pero la distribución de ésta en los huesos del recién nacido es más extensa que en el adulto.

Control de la eritropoyesis. En condiciones normales, el ritmo de producción y liberación de eritrocitos por la médula corresponde exactamente al ritmo de destrucción de los mismos por el sistema reticuloendotelial, de manera que persiste la concentración *normal de glóbulos* rojos en la circulación. Si el número de hematíes de la sangre disminuye, a consecuencia de hemorragia o por haberse destruido con mayor intensidad, la médula puede aumentar su producción hasta 10 veces para asegurar el equilibrio. La forma en que esto ocurre es poco conocida. Pero lo cierto es que la anoxia (falta de oxígeno) aumenta la producción de hematíes, pues las personas que viven a grandes

alturas, donde el aire es menos denso, suelen tener un número elevado de eritrocitos. Sin embargo, resulta dudoso que los cambios de contenido de oxígeno en la sangre que llega a la médula proporcionen una regulación tan fina como la que es necesaria. Actualmente son muchos los datos conocidos en el sentido de que en la médula la anoxia estimula la eritropoyesis indirectamente, provocando aumento en la formación de una substancia denominada *eritropoyetina,* agente que estimula directamente la producción de glóbulos rojos. Se ha demostrado la existencia de este factor por una experiencia en la cual se colocaron pares de ratas parabióticas (un par parabiótico es el que tiene las circulaciones unidas) en cámaras de manera que una de las ratas del par respiraba aire normal, y la otra aire con 8 por 100 de oxígeno. Los dos animales de cada par desarrollaron hiperplasia de la médula ósea.

La eritropoyetina se produce probablemente en el riñón; pero éste quizá no sea su única fuente.

Anemia. Comprender los factores antes descritos es esencial para investigar las anemias, pues en estas enfermedades el equilibrio entre producción y destrucción ha desaparecido y el número de células en la sangre disminuye. Esto puede ocurrir por pérdida de sangre o aumento en la destrucción de eritrocitos, o bien por incapacidad de la médula para producirlos. Por ejemplo, si se destruye la médula, o es substituida por otro tipo de tejido, no podrá producir células y se originará anemia. Si se dispone de médula roja, pero no hay provisión suficiente de materia prima para fabricar glóbulos, la médula no podrá producirlos. Esto causa la *anemia perniciosa;* en ella la médula no recibe suficiente vitamina B_{12}. Diariamente sólo se necesitan pequeñas cantidades de la misma. Para que sea absorbida por el intestino, el estómago debe secretar una substancia específica, probablemente *mucopolisacárida.* Algunas personas parecen incapaces de secretar tal material; por lo tanto, no logran absorber suficiente vitamina B_{12} por su intestino.

El papel que desempeña la vitamina B_{12} es de coenzima en la biosíntesis del ácido nucleico; se necesita para la formación de DNA y RNA. Cuando falta B_{12}, la producción celular en la médula ósea se hace lenta, y las células de la serie eritrocítica son más voluminosas que normalmente; su cromatina nuclear queda finamente granulosa, incluso después que su citoplasma acumula hemoglobina.

Las células desarrolladas en tales condiciones, los proeritroblastos observados normalmente, reciben el nombre de *megaloblastos* y, en ausencia de B_{12}, toda la familia de células eritrógenas que de ellos nacen son más voluminosas que las normales; para las mismas se emplean los calificativos de megaloblastos jóvenes, intermedios y tardíos.

Cuando estas células acaban por perder sus núcleos y aparecen en el torrente circulatorio son más voluminosas que normalmente (figura 13-5, *derecha),* y la anemia se denomina macrocítica.

Cuando en algunas anemias el número de glóbulos rojos de la sangre disminuye, es común que la médula ósea produzca glóbulos nucleados que penetren en la circulación. Por lo tanto, en frotis sanguíneos obtenidos de pacientes que tienen determinados tipos de anemia grave, se observan normoblastos, eritroblastos, e incluso formas más jóvenes.

En la anemia perniciosa, las células nucleadas inmaduras de la serie roja que aparecen en la circulación son más voluminosas que normalmente.

El hierro es un componente de la hemoglobina; por lo tanto, ésta no puede producirse si falta hierro. En condiciones normales, el organismo economiza el hierro y utiliza el que proviene de células viejas y gastadas para sintetizar la hemoglobina de los hematíes nuevos. En determinadas circunstancias, el cuerpo puede sufrir carencia de hierro; la consecuencia es una anemia por falta de metal, generalmente de tipo hipocrómico (fig. 13-5, *izquierda).*

FORMACIÓN DE LEUCOCITOS GRANULOSOS (GRANULOPOYESIS) (SUBLÍNEA 2)

Los tres tipos de leucocitos granulosos que nacen en las mallas reticulares de la médula roja provienen todos de hemocitoblastos y se producen por diferenciación siguiendo una sublínea especial. En la línea de leucocitos granulosos, la primera célula nacida siguiendo esta diferenciación del mieloblasto se conoce como promielocito (fig. 16-4). Esta célula es muy grande (incluso más de lo que se indica en la figura 16-4), con aspecto muy semejante al del mieloblasto; en realidad, sólo difiere de él porque contiene algunos gránulos azurófilos en su citoplasma. Como los gránulos que se forman primero en las células de la serie granulocítica no están bastante especializados para teñirse en

forma diferente, no es práctico intentar distinguir tres tipos de promielocitos.

La segunda etapa en la diferenciación, siguiendo esta sublínea, está representada por la aparición de mielocitos y promielocitos. Esta fase incluye cambios tanto en el núcleo como en el citoplasma de la célula, y una disminución del tamaño de las células correspondientes (figura 16-4), mayor de lo que se muestra en la figura 16-4, porque el promielocito debe ser más voluminoso. Al paso que el núcleo del promielocito sólo tiene una ligera muesca (como el del mieloblasto), el núcleo del mielocito presenta una hendidura mayor.

Además, la cromatina nuclear se halla mucho más condensada. Por lo tanto, el núcleo se tiñe más intensamente que el del mieloblasto o el del promielocito. Pero los núcleos de las células que se diferencian siguiendo la sublínea 2 no se tiñen tan intensamente como los de la sublínea 1 (la de los glóbulos rojos). El citoplasma del mielocito, que contiene los gránulos, no es tan basófilo como el de los mieloblastos y promielocitos; tiende a tomar color rojo pálido con los colorantes para sangre. En general, una célula no se califica de mielocito a menos que tenga un mínimo de 12 gránulos en su citoplasma, pero los mielocitos pueden estar repletos de gránulos. Muchos de los gránulos que se ven en los mielocitos son grandes y azurófilos y no específicos para las tres series de células. Sin embargo, los gránulos específicos, cuando menos de los neutrófilos y eosinófilos, comienzan a aparecer en esta época y se distinguen con mayor facilidad en la región de Golgi (fig. 16-6).

Una inspección cuidadosa permitirá distinguir diferentes clases de mielocitos.

Los tres tipos de mielocitos producen las tres clases de leucocitos granulosos (fig. 16-4). Algunos autores describen una etapa intermedia de metamielocitos. Los cambios que se producen en el núcleo de un mielocito neutrófilo cuando se transforma en un leucocito neutrófilo no son precisamente los mismos que ocurren en el núcleo de un mielocito eosinófilo a medida que se transforma en leucocito eosinófilo; éstos, a su vez, no son iguales que los que tienen lugar en el núcleo de un mielocito basófilo cuando

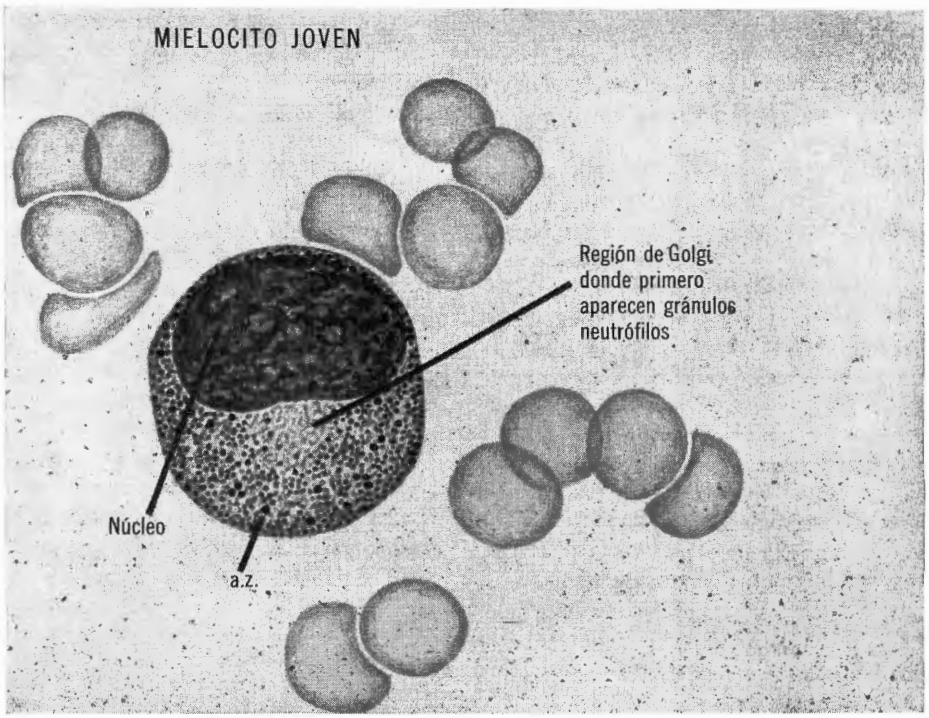

FIG. 16-6. Dibujo para demostrar que los primeros gránulos que aparecen en un mielocito joven son de tipo azurófilo (a.z.). Los gránulos específicos del neutrófilo aparecen primero en la región de Golgi y después substituyen a los gránulos azurófilos (a.z.) que están en el resto del citoplasma. (Ilustración de C. P. Leblond.)

se transforma en leucocito basófilo. Vamos, pues, a describir por separado la formación de los tres tipos de leucocitos a partir de los tres tipos de mielocitos.

Formación de leucocitos neutrófilos. Un mielocito neutrófilo bastante maduro (metamielocito neutrófilo) tiene núcleo hendido y citoplasma con gran número de granulaciones finas de color violado, y una cantidad variable de los grandes gránulos azurófilos formados tempranamente. Aunque las células de este tipo en condiciones normales están confinadas en la médula ósea, pueden aparecer en la sangre circulante cuando el cuerpo reacciona a una infección. Si se observan en los frotis sanguíneos, reciben el nombre de *neutrófilos juveniles* (fig. 12-5). Normalmente, el núcleo de esta célula sufre cierto número de cambios antes de penetrar en la circulación. Fundamentalmente, aumenta la hendidura del núcleo, de manera que adopta la forma de una delgada herradura. La plegadura del núcleo en herradura puede darle otros aspectos. La célula que contiene un núcleo de esta forma recibe el nombre de neutrófilo *en banda* o *filamentoso* (figs. 12-4 y 12-5). En condiciones normales, algunos neutrófilos abandonan la médula ósea en esta fase de desarrollo; pero antes de ser liberados la mayor parte de neutrófilos sufren otros cambios nucleares. Esencialmente dependen de que el núcleo alargado y en forma de herradura presenta constricciones en uno o más puntos. La causa es que la cromatina se hace más densa y, por lo tanto, se tiñe más intensamente. En las zonas de constricción, el nucleoplasma queda reducido a un hilo fino, que a veces se rompe; en consecuencia, el núcleo presenta aspecto multilobulado. Las células con tales núcleos suelen recibir el nombre de *neutrófilos segmentados* (fig. 12-4). El grado de lobulación (de uno hasta cinco o más lóbulos) suele considerarse índice de madurez.

Formación de leucocitos eosinófilos. Al formarse un leucocito eosinófilo, en la fase metamielocítica de su desarrollo el núcleo ligeramente hendido del mielocito eosinófilo suele desarrollar una constricción profunda. Esta se hace cada vez mayor, dividiendo el núcleo del eosinófilo en dos lóbulos, que suelen permanecer unidos por una sola hebra de nucleoplasma (fig. 12-4). Al desarrollarse la constricción, la cromatina del núcleo se condensa; en consecuencia, toma más colorante que el núcleo de un mielocito. Pero la condensación de cromatina así producida no es tan intensa como la que ocurre en los neutrófilos; por lo tanto, los núcleos de los eosinófilos son más pálidos que los de los neutrófilos.

Formación de leucocitos basófilos. Al producirse un leucocito basófilo, el núcleo de un mielocito basófilo maduro (metamielocito) sufre menos cambio que al producirse un neutrófilo o un eosinófilo. Pueden aparecer en él constricciones irregulares que le den forma irregular. Pero, en general, no se rompe en lóbulos. Como su cromatina no se condensa, se tiñe muy ligeramente; en contraste, los gránulos se tiñen con gran intensidad; los situados en el citoplasma que recubre al núcleo tienden a enmascarar a este último (fig. 12-4).

Estructura fina de las células que intervienen en la granulopoyesis. El mieloblasto tiene nucléolos prominentes. Las mitocondrias son voluminosas, y el aparato de Golgi está bien desarrollado. Aunque el citoplasma contiene muchos ribosomas, las vesículas membranosas del mismo en la fase hemocitoblástica no están bien desarrolladas, de modo que la mayor parte de ribosomas están dispersos de manera difusa por todo el citoplasma en lugar de estar unidos a las vesículas membranosas. Para continuar la descripción, permítasenos admitir que estamos ocupándonos de la formación de un leucocito neutrófilo. Cuando la célula pasa primero a ser un promielocito, y luego un mielocito, las vesículas membranosas de superficie rugosa pasan a ser mucho más numerosas; esta transformación parece relacionada con la síntesis de gránulos. Se forman dos tipos de gránulos en el aparato de Golgi esférico, según han demostrado Bainton y Farquhar. En primer lugar, en los promielocitos aparecen gránulos obscuros en los extremos distendidos de los sáculos de Golgi localizados en la superficie interna del aparato esférico de Golgi. Estos más tarde se fusionan para constituir los gránulos azurófilos característicos de estas células. La producción de estos gránulos pronto termina. El número elevado de los mismos descubierto en la etapa de promielocitos disminuye en el curso de la evolución medular hacia el granulocito maduro. Algunas células conservan unos pocos gránulos azurófilos; otras ya no tienen ninguno. Además, desde la etapa del mielocito en adelante, la polaridad del aparato de Golgi cambia, de manera que los gránulos empiezan a producirse en su superficie externa. Estos gránulos son menores y menos densos que los producidos antes. Son los gránulos neutrófilos. Los gránulos específicos de neutrófilos en desarrollo tienen

FIG. 16-7. Micrografía electrónica (× 29 000) de parte de un corte de mielocito neutrófilo de médula ósea de un paciente con anemia perniciosa. A la derecha puede verse el núcleo finamente granuloso. En el citoplasma hay un aparato de Golgi bien desarrollado a la izquierda del núcleo, algo por abajo del centro de la figura. En el citoplasma se ven unas cuantas mitocondrias. Además, contiene gran número de vesículas membranosas redondeadas de superficie rugosa, así como varios gránulos de aproximadamente igual forma y dimensiones. Tanto las vesículas como los gránulos tienen dimensiones variables. Los ribosomas, además de estar distribuidos alrededor de las vesículas membranosas, se hallan también diseminados por todo el citoplasma. (Preparación de A. F. Howatson y E. A. McCulloch.)

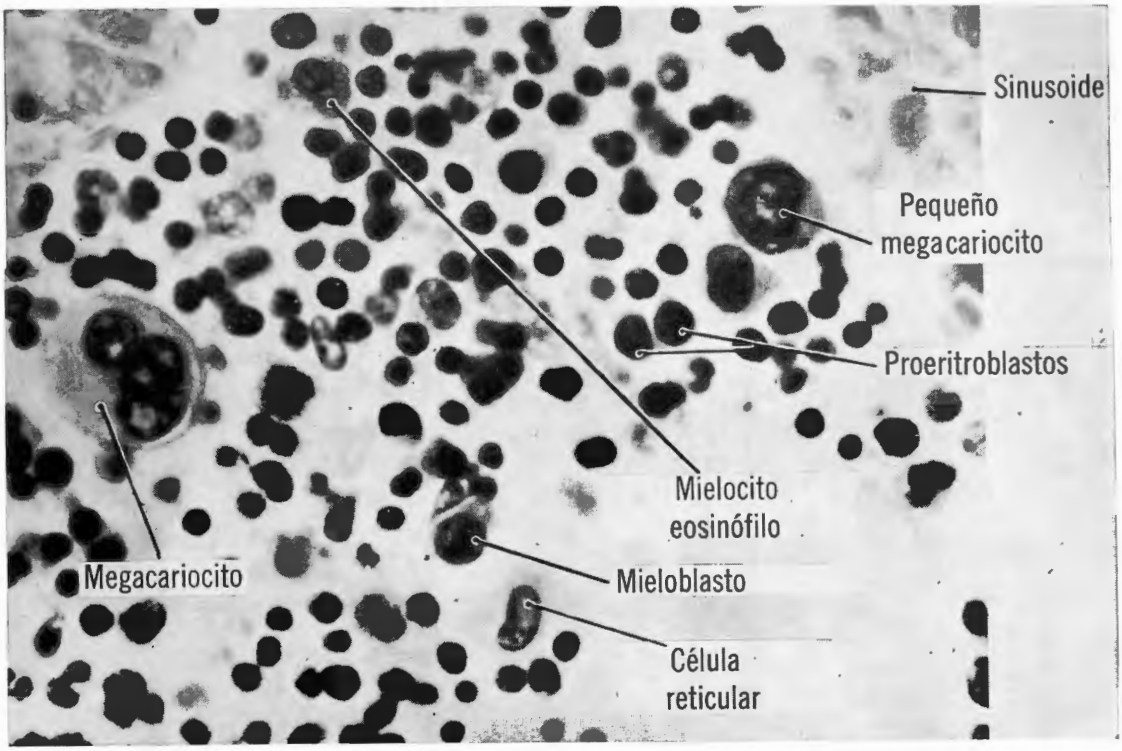

FIG. 16-8. Microfotografía (gran aumento) de un corte de médula roja de niño. Las células están menos apelotonadas que de ordinario; puede distinguirse una célula reticular primitiva, un mieloblasto, algunos megacariocitos y un mielocito. Los núcleos menores son los de los eritroblastos y normoblastos.

variables sus dimensiones, su afinidad por el tetraóxido de osmio y, por lo tanto, su densidad (fig. 16-7). Los gránulos específicos que aparecen al desarrollarse los eosinófilos, y que pueden contener cuerpos discoides densos, han sido descritos a propósito de la sangre. Pease ha estudiado los basófilos; los considera de estructura laminar, pero señala que es difícil fijarlos. Ya dijimos que los gránulos de los neutrófilos pueden tener actividad lisosómica.

Aproximadamente por el tiempo en que las células desarrollan gránulos específicos en su citoplasma los nucléolos se hacen pequeños y son difíciles de ver. Luego, cuando los gránulos ya están formados, en el citoplasma disminuye considerablemente el número tanto de vesículas membranosas de superficie rugosa como de mitocondrias. Persisten ribosomas dispersos por todo el citoplasma.

MEGACARIOCITOS Y FORMACIÓN DE PLAQUETAS (SUBLÍNEA 3)

Los mieloblastos se diferencian siguiendo una tercera sublínea para formar megacariocitos (células así denominadas porque poseen núcleos *voluminosos);* estas células dan origen a las plaquetas de la sangre. Sus núcleos aumentan de volumen porque pasan a la mitosis, pero los núcleos hijos no se separan y el citoplasma no se divide.

Para estudiar los megacariocitos se emplean cortes e impresiones de médula ósea. Se recomienda al estudiante que se familiarice con el aspecto de estas células en los cortes antes de intentar identificarlas en las impresiones.

En cortes de médula roja teñidos con hematoxilina y eosina, estudiados con objetivo de poco aumento, los megacariocitos aparecen como células de grandes dimensiones diseminadas por todo el tejido medular (fig. 16-8). Con objetivo de gran aumento se comprueba que cada uno tiene volumen múltiplo del de un mieloblasto (fig. 16-8). El núcleo teñido con hematoxilina tiene color azul intenso. El núcleo de un megacariocito puede tener forma ovoide o estar lobulado de manera que recuerde el núcleo de un neutrófilo segmentado. Como el núcleo es tan grande, un megacariocito del núcleo lobulado a primera vista puede parecer mul-

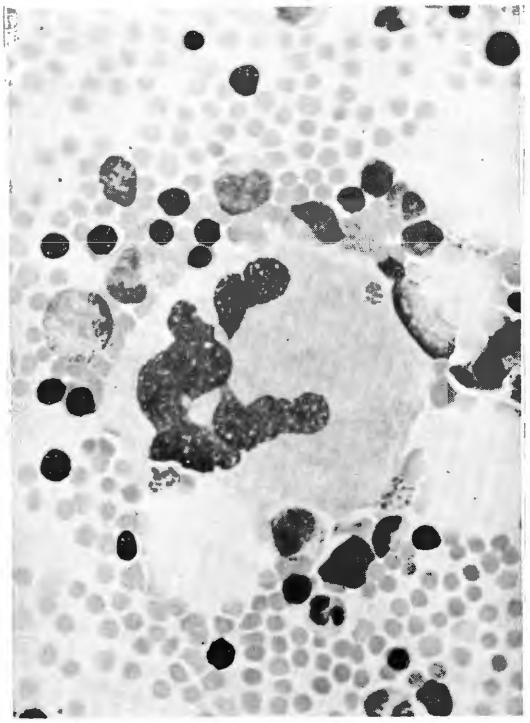

FIG. 16-9. Aspecto de un megacariocito en un frotis teñido de médula ósea.

tinucleado. Pero al enfocar cuidadosamente el microscopio se comprobará que lo que al principio parecían núcleos separados, en realidad son lóbulos unidos entre sí. Como la médula a veces contiene osteoclastos de dimensiones comparables a las de los megacariocitos, enfocando cuidadosamente el microscopio se podrán distinguir unas células de otras, ya que los osteoclastos (fig. 18-15) son células realmente multinucleadas. Los megacariocitos estudiados en cortes teñidos con hematoxilina y eosina tienen citoplasma rosado y textura uniforme. Algunas células poseen mucho protoplasma; otras, muy poco.

En impresiones de médula ósea teñidas con colorantes para sangre, los megacariocitos no quedan muy bien delimitados. Sus núcleos tienen color púrpura azulado intenso; el citoplasma es de color azul pálido. Puede estar tachonado de finas granulaciones que pueden teñirse en todos los tonos del rojo al azul (figs. 16-9 y 16-10).

En 1906, Wright creó un método especial (modificando la mezcla de azul de metileno policromo y eosina) y tiñó con él cortes finos de médula roja, sobre todo de gatos y perros jóvenes. La figura 16-10 es una imagen en blanco y negro de su dibujo original en colores. Observó que los megacariocitos con frecuencia extendían seudópodos citoplásmicos que penetraban en los sinusoides de la médula, y también que los seudópodos citoplásmicos se teñían absolutamente igual que las plaquetas, en el sentido de que los gránulos rojos de los seudópodos se parecían a la cromatómera granulosa de la plaqueta y que la substancia de los seudópodos se teñía igual que la hialómera de las plaquetas (fig. 16-10). Además, señaló que solamente poseen plaquetas en su sangre los animales que tienen megacariocitos.

La prueba definitiva de que las plaquetas son porciones separadas del citoplasma de los megacariocitos se ha logrado con ME. El estudio de las plaquetas con ME ha revelado que cada una está rodeada de una membrana de tipo unitario. Los estudios de citoplasma de megacariocitos realizados con ME también han mostrado la forma en la cual cada fragmento de citoplasma puede rodearse completamente de membrana unitaria, mientras el citoplasma del cual tales fragmentos se separaron puede quedar revestido de una membrana celular, según vamos a explicar.

Yamada describió en 1955 cómo se divide el citoplasma de los megacariocitos en pequeños

FIG. 16-10. Fotografía en blanco y negro de megacariocitos formando plaquetas en una preparación teñida según el método de Wright (médula ósea de un gato joven). Obsérvese el seudópodo que atraviesa la pared delgada de un vaso sanguíneo, y la liberación de dos plaquetas. (Wright, J. H.: J. Morphol., *21*:263.)

compartimientos, por el extenso desarrollo dentro del citoplasma de estructuras membranosas de superficie lisa. Si se examina una micrografía electrónica de una parte del citoplasma de un megacariocito (fig. 16-11) se observa que gran parte del citoplasma de los megacariocitos está dividido por membranas en zonas que tienen aproximadamente las mismas dimensiones que las plaquetas (fig. 16-11). Ha sido muy difícil descubrir la forma cómo estas membranas intracitoplásmicas se producen. Se ha sugerido que su aspecto como hileras de vesículas que se disponen a lo largo de futuros planos de despegamiento, según puede verse esquemáticamente en la figura 16-12, probablemente dependa de que el material ha sido fijado con tetraóxido de osmio. Con fijadores nuevos y mejores parece que las membranas que dividen el citoplasma en las plaquetas son invaginaciones de la membrana celular. Por lo tanto, la cubierta que contiene hidratos de carbono de las plaquetas provendría de la cubierta celular del megacariocito. Las invaginaciones de la membrana celular proporcionan una membrana que cubre la superficie separada de la plaqueta que está separándose, y otra que cubre la superficie del citoplasma de la célula en la zona donde se produjo el despegamiento. Por este mecanismo las plaquetas pueden separarse del cuerpo principal del citoplasma del megacariocito y, sin embargo, seguir completamente cubiertas de una membrana y de un revestimiento celular parecido a la membrana unitaria y al revestimiento que rodea la célula en conjunto, con el citoplasma del cual se separó la plaqueta quedando cubierta por membrana y revestimiento intactos. Véase al respecto los trabajos recientes de O. Behnke.

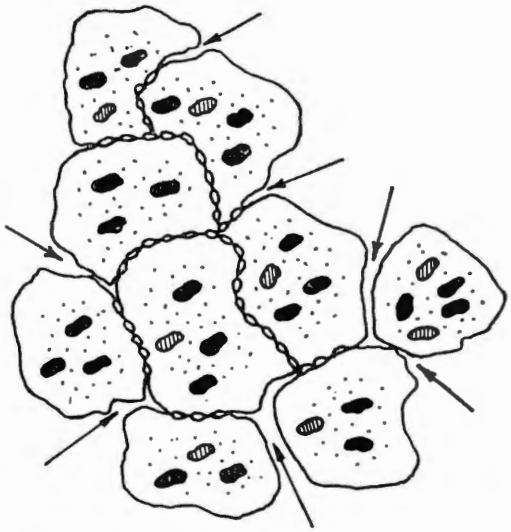

FIG. 16-12. Hileras de vesículas membranosas que se observan a veces en micrografías electrónicas siguiendo las vías donde el citoplasma de los megacariocitos se separará en plaquetas. Este aspecto probablemente dependa de que la membrana celular se invagina en el citoplasma a este nivel. Las zonas del citoplasma separadas por la invaginación membranosa se liberan formando plaquetas, según demuestran las flechas.

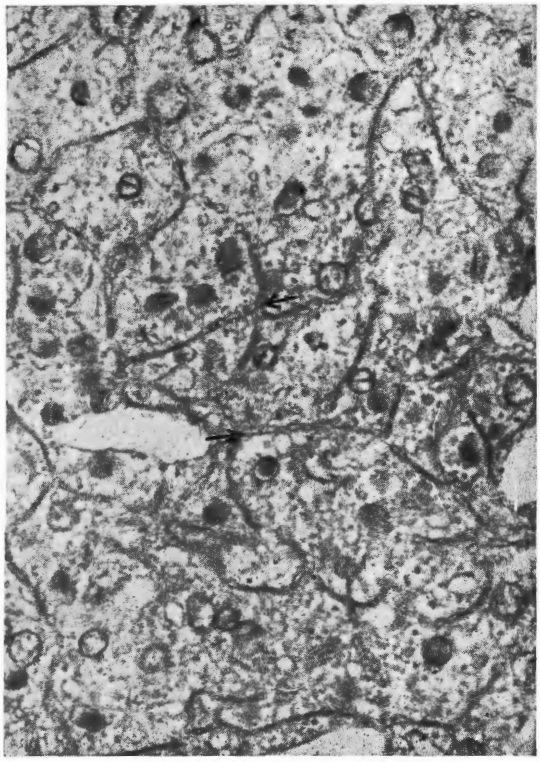

FIG. 16-11. Micrografía electrónica que muestra una pequeña zona del citoplasma de un megacariocito y la forma cómo está dividida en plaquetas por membranas. (Preparación de R. Buck.)

OTRAS CELULAS DE LA MEDULA

Linfocitos. Anteriormente, en este mismo capítulo, dábamos detalles indicando que se forman linfocitos en la médula ósea. La mayor parte de estudios que se refieren a su formación en la médula se han efectuado en roedores, y en estos animales parece comprobado que un número muy elevado de linfocitos se producen

en este tejido. De estudios efectuados en perros parece deducirse que la proporción de linfocitos observados en la médula, y que en realidad son producidos en la misma, no es tan grande como en los roedores. Por lo tanto, probablemente el punto de vista más seguro sería admitir que los linfocitos observados en la médula del hombre representan una mezcla de linfocitos filtrados desde la sangre y de linfocitos producidos en la propia médula. Para aumentar la confusión está el hecho de que los linfocitos producidos en otras partes del cuerpo, y filtrados saliendo de la sangre hacia la médula ósea, pudieran ser linfocitos inmunológicamente competentes, mientras que los datos existentes sugieren que los linfocitos producidos en la médula no disponen de competencia inmunológica.

Antes de comprobar que los linfocitos son producidos en cantidad en la médula, se observó que a veces se encontraban algunos nódulos linfáticos en la médula ósea. Sin embargo, aunque éstos, cuando existen, pueden explicar la presencia de unos cuantos linfocitos, parece que la gran producción de linfocitos que tiene lugar en la médula ocurre en las redes reticulares entre los sinusoides, junto con la producción de eritrocitos y leucocitos granulosos. Pero es muy difícil tener la seguridad de los lugares de formación de diversas células aquí, porque el estudio de frotis no es útil, y el estudio de cortes de médula ósea con microscopio de luz resulta difícil en cuanto a determinar exactamente los lugares donde se forman diversos tipos de células, por el hecho de que las células libres están tan aglomeradas. El estudio de la formación de monocitos en la médula resulta dificultado por los mismos motivos. A su debido tiempo se efectuarán estudios más detallados con microscopio electrónico, que indudablemente brindarán una información más segura.

Monocitos. En este mismo capítulo ya señalamos los datos que indican la formación de monocitos en el tejido mieloide.

Células plasmáticas y células cebadas. Ambos tipos pueden observarse en frotis preparados de la médula ósea. Sin embargo, las células plasmáticas no son tan numerosas como en el tejido linfático. El origen de las células plasmáticas, según ya hemos descrito, se ha atribuido a las grandes células pironinófilas que se desarrollan a partir de linfocitos inmunológicamente competentes que han respondido al contacto con un antígeno. Si esta hipótesis resulta verdadera, probablemente tales células plasmáticas que se desarrollan en la médula ósea provengan de linfocitos que se han filtrado a partir de la sangre que atraviesa la médula, porque los linfocitos producidos en la médula probablemente no sean inmunológicamente competentes.

No sabemos cómo se producen las células cebadas en la médula.

Células grasosas. Se admite que las células grasosas se desarrollan en la médula en la vida prenatal a partir de la misma línea de diferenciación que origina el reticuloendotelio, o sea, de una célula fija de gran potencialidad. Probablemente sólo resultan manifiestas cuando almacenan grasa.

ALGUNAS REFERENCIAS SOBRE TEJIDO MIELOIDE

LITERATURA MÁS VIEJA

Una buena fuente es el libro *Downey's Handbook of Hematology,* editado por H. Downey que contiene gran número de capítulos escritos por diferentes autores y publicado en 1938 por Paul B. Hoeber, de Nueva York.

ALGUNAS REFERENCIAS GENERALES SOBRE ESTRUCTURA GENERAL DE LA MÉDULA ÓSEA Y ESTRUCTURA FINA DE CÉLULAS DEL TEJIDO MIELOIDE

Low, F. N. y Freeman, J. A.: Electron Microscopic Atlas of Normal and Leukemic Human Blood. New York, Blakiston, 1958.

Pease, D. C.: An electron microscopic study of red bone marrow. J. Hemat., *11:*501, 1956.

———: Marrow cells seen with the electron microscope after ultrathin sectioning. Rev. hemat., *10:*300, 1955.

Zamboni, L. y Pease, D.: The vascular bed of the red bone marrow. J. Ultrastruct. Res., *5:*65, 1961.

REFERENCIAS SOBRE LÍNEAS DE CÉLULA MADRE EN EL TEJIDO MIELOIDE

Barnes, D. W. H., Ford, C. E., Gray, S. M. y Loutit, J. F.: Spontaneous and induced cell populations in heavily irradiated mice. *En* Bugher, J. G., Coursager, L. y Loutit, J. F. (dirs.): Progress in Nuclear Energy. Series VI, vol. 2, p. 1. London, Pergamon Press, 1959.

Becker, A. J., McCulloch, E. A. y Till, J. E.: Cytological demonstration of the clonal nature of spleen colonies derived from transplanted mouse marrow cells, Nature, *197:*452, 1963.

Ford, C. E., Hamerton, J. L., Barnes, D. W. H. y Loutit, J. F.: Cytological identification of radiationchimeras. Nature, *177:*452, 1965.

Ford, C. E., Micklem, H. S., Evans, E. P., Gray, J. C. y Ogden, D. A.: The inflow of bone marrow cells to the thymus: Studies with part-body irradiated mice injected with chromosome-marked bone marrow and subjected to antigenic stimulation Proc. 7th. Internat. Transplantation Conf., Ann. N. Y. Acad. Sci., *129:*283, 1966.

Loutit, J. F.: Transplantation of haemopoietic tissues. Brit. Med. Bull., *21:*118, 1965.

———: Grafts of haemopoietic tissue: the nature of haemopoietic stem cells. Symp. Tissue and Organ Transplantation (Supl.), J. Clin. Path., *20:*535, 1967.

McCulloch, E. A.: Differentiation of hemopoietic stem cells. *En* Plenary Session Papers, XII Congress of International Society of Hematology, p. 260. New York, International Society of Hematology, 1968.

McCulloch, E. A. y Till, J. E.: The sensitivity of cells from normal mouse bone marrow to gamma radiation in vitro and in vivo. Radiat. Res., *16:*822, 1962.

Micklem, H. S., Ford, C. E., Evans, E. P. y Gray, J.: Interrelationships of myeloid and lymphoid cells; studies with chromosome-marked cells transfused into lethally irradiated mice. Proc. Roy. Soc. [Biol.], *165:*78, 1966.

Siminovich, L., Till, J. E. y McCulloch, E. A.: Decline in colony-forming ability of marrow cells subjected to serial transplantation into irradiated mice. J. Cell. Comp. Physiol., *64:*23, 1964.

Till, J. E.: Cellular differentiation in the hemopoietic system. *En* Cole, Arthur (dir.): Theoretical and Experimental Biophysics, vol. 3. New York, Marcel Dekker, en prensa, 1969.

Till, J. E. y McCulloch, E. A.: A direct measurement of the radiation sensitivity of normal mouse bone marrow cells. Radiat. Res., *14:*213, 1961.

Wu, A. M., Till, J. E., Siminovitch, L. y McCulloch, E. A.: A cytological study of the capacity for differentiation of normal hemopoietic colony-forming cells. J. Cell. Physiol., *69:*177, 1967.

BIBLIOGRAFÍA SOBRE LINFOCITOS DEL TEJIDO MIELOIDE Y SU FORMACIÓN EN ÉL

Hudson, G., Osmond, D. G. y Roylance, P. J.: Cell-populations in the bone marrow of the normal guinea pig. Acta Anat., *52:*234, 1963.

Osmond, D. G.: Lymphocyte production in the bone marrow: radioautographic studies in polycythaemic guinea pigs. *En* Yoffey, J. M. (dir.): The Lymphocyte in Immunology and Haemopoiesis, pp. 120-130. London, Edward Arnold, 1967.

Osmond, D. G. y Everett, N. B.: Radioautographic studies of bone marrow lymphocytes in vivo and in diffusion chamber cultures. Blood, *23:*1, 1964.

Yoffey, J. M., Hudson, G. y Osmond, D. G.: The lymphocyte in guinea pig bone marrow. J. Anat., *99:*841, 1965.

Ver también las referencias del capítulo 12.

ALGUNAS REFERENCIAS SOBRE FORMACIÓN DE MONOCITOS EN TEJIDO MIELOIDE

Brahim, F. y Osmond, D. G.: Radioautographic studies of the production and fate of bone marrow lymphocytes and monocytes. Proc. Canad. Fed. Biol. Soc., pp. 136-137, 1967.

Osmond, D. G.: The origin of peritoneal macrophages from the bone marrow. Anat. Rec., *154:*397, 1966.

BIBLIOGRAFÍA SOBRE MEGACARIOCITOS Y FORMACIÓN DE PLAQUETAS

Behnke, O.: An electron microscope study of the megakaryocyte of the rat bone marrow. 1. The development of the demarcation membrane system and the platelet surface coat. J. Ultrastruct. Res., en prensa, 1969.

Garcia, A. M.: Feulgen-DNA values in megakaryocites. J. Cell Biol., *20:*342, 1964.

Wright, J. H.: The histogenesis of the blood platelets. J. Morph., *21:*263, 1910.

Yamada, E.: The fine structure of the megakaryocyte in the mouse spleen. Acta Anat., *29:*267, 1957.

Ver también la bibliografía del capítulo 14.

CAPITULO 17

Tejido conectivo ordinario denso y cartílago

Perspectiva. Hay tres tipos principales de tejido conectivo. Dos son tan diferentes entre sí que resulta difícil pensar que pertenezcan a la misma familia. Los dos tipos que difieren tanto son: 1) el tejido hematopoyético, compuesto casi totalmente de células, y 2) el tejido que vamos ahora a considerar, cuyos subtipos (tejido conectivo ordinario denso, cartílago y hueso) están formados principalmente de substancias intercelulares. El tercer tipo principal de tejido conectivo, denominado tejido conectivo laxo, ya ha sido descrito; se describió como situado más o menos a mitad de camino entre los otros dos tipos, muy diferentes, por cuanto el tejido conectivo laxo es una buena combinación de ambos, células y substancias intercelulares, ambas desempeñando papeles sumamente importantes en las diversas funciones que les corresponde desempeñar.

Para completar nuestro estudio sobre tejido conectivo vamos a ocuparnos de los tipos que disponen de suficiente substancia intercelular, y de calidad adecuada, para proporcionar resistencia y sostén al cuerpo. Nos ocuparemos de ello en el orden antes mencionado. Consideraremos en este capítulo el tejido conectivo ordinario denso y el cartílago; el hueso lo estudiaremos en el capítulo siguiente.

TEJIDO CONECTIVO ORDINARIO DENSO

Este tejido está formado principalmente de fibras de colagena, excepto en unos pocos lugares donde contiene buena proporción de elastina. Las células que contiene son principalmente las destinadas a producir substancia intercelular.

Como el tejido conectivo ordinario denso está formado principalmente de colágena, que es un material inerte de recambio muy lento, el tejido conectivo ordinario denso no requiere muchos capilares distribuidos en toda su substancia; de hecho tiene muy pocos capilares, que cuando existen suelen estar rodeados de un poco de tejido laxo.

No siempre existe en el cuerpo una línea neta de demarcación entre el tejido conectivo ordinario denso y el laxo. Muchas veces un tipo pasa gradualmente a ser otro. En tales lugares, el tejido conectivo puede no ser ni muy denso ni muy laxo y, por lo tanto, imposible de clasificar en forma neta.

Clasificación. El tejido conectivo ordinario denso suele clasificarse en dos tipos principales, el dispuesto regularmente y el dispuesto en forma irregular. La palabra "dispuesto" se utiliza en relación con las fibras colágenas del tejido. En el tipo dispuesto regularmente, las fibras colágenas discurren más o menos en un mismo plano y aproximadamente en una misma dirección. Por lo tanto, las estructuras formadas por tejido conectivo denso de disposición regular tienen gran fuerza ténsil y pueden resistir tracciones enormes, ejercidas en el plano y la dirección de las fibras, sin alargarse. Es evidente que el tejido conectivo denso dispuesto regularmente sería ideal para tendones y ligamentos que unen músculos a huesos, y huesos a huesos en los cuales la atracción se ejerce en una misma dirección general (fig. 17-1). En los tendones pueden verse hileras de fibrocitos entre los haces paralelos de fibras colágenas (fig. 17-1).

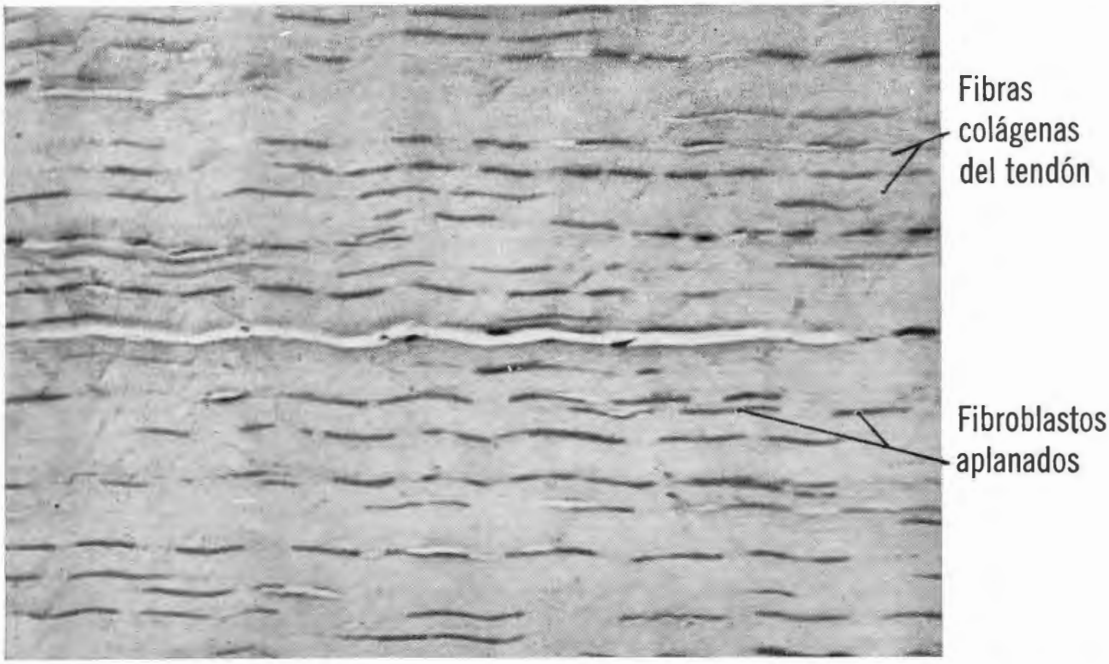

FIG. 17-1. Microfotografía (poco aumento) de un corte longitudinal de tendón. Los tendones están formados principalmente por fibras colágenas aisladas y en haces dispuestos en una misma dirección, con hileras de fibroblastos aplanados entre ellas. Obsérvese que este tejido está formado sobre todo por substancia intercelular.

En el tipo de disposición irregular, las fibras colágenas se hallan principalmente en un mismo plano, pero en direcciones diversas, o en planos diferentes. En las láminas más o menos delgadas y planas de tejido conectivo denso dispuesto irregularmente que se observan en las aponeurosis y en vainas de diversos tipos, las fibras se hallan aproximadamente en el mismo plano, pero discurren en direcciones diferentes. Tales láminas de tejido conectivo denso, dispuesto irregularmente, pueden resistir la tracción en diversas direcciones por fuerzas que actúan *aplicadas en* el plano de las fibras. Sin embargo, en otros lugares, como en la capa reticular de la dermis cutánea (que constituye la mayor parte de la substancia de la piel) las fibras colágenas siguen direcciones diferentes y planos diversos y, por lo tanto, la dermis puede resistir la tracción en todas direcciones.

Como veremos, las cápsulas de muchos órganos están formadas por tejido conectivo denso delgado dispuesto irregularmente; suele ramificarse a partir de la cápsula, para extenderse dentro del órgano constituyendo tabiques. El tejido conectivo denso muchas veces se observa como un revestimiento externo para tubos de diversos tipos en la economía, así como para músculos y nervios. Forma una vaina en la cual está incluido el sistema nervioso central (encéfalo y médula espinal). En resumen, es un tejido que se encuentra muy frecuentemente y que observaremos en muchos de los cortes que estudiaremos en el laboratorio. Aquí sólo estudiaremos un ejemplo del mismo, el tejido conectivo denso dispuesto regularmente de los tendones.

ALGUNOS DETALLES SOBRE TENDONES

Desarrollo. Cuando se desarrollan en el embrión, los tendones empiezan constituyendo haces densos de fibroblastos unidos y orientados en un mismo plano. Los fibroblastos proliferan para que crezca el tendón, pero a medida que va prosiguiendo el desarrollo entre los fibroblastos, aparece un número cada vez mayor de fibras que se disponen en hileras (fig. 17-1); finalmente, el carácter de la estructura cambia y, de celular que era, pasa a ser fundamentalmente rica en substancia intercelular.

Riego sanguíneo. En el curso del desarrollo, cuando los tendones son celulares disponen de un riego sanguíneo bastante rico; es evidente que las substancias intercelulares no pueden crearse a partir de la nada, y los materiales para producir haces de fibras tienen que llegar a los fibroblastos por vía capilar. Pero cuando ya se han formado los haces de fibras de colágena, el riego capilar sanguíneo en el interior de los haces tendinosos desaparece casi totalmente. Los fibroblastos situados entre los haces de fibras se transforman en fibrocitos inactivos; la substancia intercelular, evidentemente, no requiere elementos nutritivos.

Vainas tendinosas. Algunos tendones, en lugares donde tienen que rozar contra el hueso u otras superficies de fricción, están incluidos en vainas. Una vaina tendinosa está constituida por dos capas: la externa es un tubo de tejido conectivo, con la superficie exterior unida a las estructuras vecinas; la interna incluye el tendón y se halla firmemente unida a él. Entre las dos queda un espacio lleno de ácido hialurónico; así se constituye un sol que permite el deslizamiento. Este es el que recibe el nombre de *líquido sinovial;* lo estudiaremos en detalle en el capítulo 19.

La cara interna de la capa externa del tendón y la cara externa de la capa interna no poseen un revestimiento celular continuo; por lo tanto, las superficies que se deslizan una sobre otra son principalmente de substancias intercelulares, sobre todo colágena, pero con algunas células dispersas como en las sinoviales articulares (fig. 19-10). El líquido sinovial situado entre estas cubiertas constituye un lubricante excelente.

Regeneración de los tendones. Es común que los tendones se corten en ocasión de accidentes; por fortuna, si la reparación se efectúa adecuadamente curan muy bien y quedan tan resistentes como antes. La reparación se efectúa por fibroblastos de la vaina tendinosa interna o, si el tendón no tiene vaina propia, del tejido conectivo laxo que rodea su periferia y que crece en la zona donde quedan en aposición los cabos cortados, proliferando constantemente. Gradualmente se orientan siguiendo el eje tendinoso. Vuelven a producirse las mismas escenas que ocurren en el desarrollo embriológico de un tendón. Al principio, los fibroblastos tienen buen riego capilar y producen mucha colágena que se dispone en haces entre las células, siguiendo el eje mayor del tendón. Algunas de las células crecen hacia el interior de los extremos cortados del tendón y actúan a modo de cemento, uniendo la nueva colágena con la vieja. A medida que va aumentando la cantidad de colágena depositada entre los fibroblastos, disminuye el riego capilar y el lugar de la cicatriz acaba casi desprovisto de capilares. En la actualidad, suele admitirse que los fibroblastos situados entre los haces fibrosos del tendón original contribuyen netamente al proceso de reparación; estos fibroblastos viejos (fibrocitos) probablemente hayan perdido la capacidad de reproducirse. La mayor parte de fibroblastos que reparan la lesión provienen de la vaina interna; si no la hay, del tejido conectivo laxo que se halla alrededor del tendón.

Inserciones tendinosas. Cerca de las inserciones tendinosas los fibroblastos situados entre los haces de fibras de un tendón son algo diferentes de los fibroblastos ordinarios; presentan algunas de las propiedades de las células productoras de cartílago o hueso. Así, pues, en sus puntos de inserción algunos tendones están formados por un tejido que tiene las propiedades del cartílago y del tejido fibroso denso dispuesto regularmente; recibe el nombre de *fibrocartílago* (fig. 17-7). La forma en la cual los tendones se insertan en los huesos por medio de las *fibras de Sharpey* se indica en la figura 24-14; puede verse cómo se insertan en el cartílago en la figura 19-9, pero la descripción nos parece más adecuada para cuando hayamos estudiado los dos, cartílago y hueso.

Trasplante de aponeurosis y tendones. Aponeurosis y tendones están formados principalmente por substancia intercelular colágena; los fibroblastos que cada uno contiene son sobre todo de tipo maduro; han completado su trabajo de producción de substancia intercelular que les rodea. Se plantea el problema de saber si los fibroblastos de fascias y tendones viven o no después del injerto. También si pueden o no dividirse, y si las células hijas que producen elaboran nueva substancia intercelular.

Los datos obtenidos de estudios experimentales hasta hoy son bastante discordantes. En muchos estudios se han observado células de aspecto sano en la aponeurosis autógena trasplantada y en el tendón autógeno trasplantado, pero resulta difícil saber si representan las células originales del injerto o si son otras nuevas que lo han invadido desde la región donde se implantó. Quizá el punto no tenga gran importancia porque el valor de estos injertos depende fundamentalmente de la persistencia de su substancia intercelular.

Parece más probable que las células que producen la nueva substancia intercelular que reúne el trasplante al lecho donde se implantó provengan de fibroblastos jóvenes locales que del propio injerto.

El problema de trasplantar tendón a hueso es complicado porque se necesita que las fibras del tendón trasplantado queden incluidas en substancia ósea o se unan a estructuras ya fijadas en el hueso. El estudio de las fibras de Sharpey proporcionará información al respecto.

A veces se emplean trasplantes homogéneos de fascia y tendón. Las células de estos injertos no sobreviven, pero la substancia intercelular puede persistir y es posible que sea substituida gradualmente por nueva substancia intercelular que hayan elaborado las células del huésped. Como incluso las substancias intercelulares extrañas pueden actuar como antígenos, parece que, incluso trasplantando aponeurosis y tendones autógenos, no sobreviven; por lo tanto, sería mejor utilizar trasplantes autógenos siempre que fuera posible.

Ligamentos elásticos. Señalemos que hay algunos ligamentos compuestos primariamente de elastina, por ejemplo, los *ligamentos amarillos* y el *ligamento de la nuca.* La formación de elastina se estudiará en relación con las láminas elásticas de las arterias elásticas en el capítulo 22.

CARTILAGO

Con el cartílago empezamos el estudio del tipo de tejidos conectivos que se han especializado para funciones de sostén, en la mayor parte de casos para soportar peso; por lo tanto, se denominan *tejidos conectivos de sostén.* Las dos variedades de este tipo son el *cartílago* y el *hueso.* Ambos, como el tejido conectivo ordinario denso, deben su considerable resistencia ténsil al elevado contenido de fibras o fibrillas colágenas en su substancia intercelular. Sin embargo, a diferencia del tejido conectivo denso ordinario, el hueso, y en menor grado el cartílago, pueden soportar peso sin doblarse; esto depende de que ambos tienen algo extra en su substancia intercelular que no es fácil de deformar. El cartílago puede soportar peso (aunque menos bien que el hueso) porque su substancia intercelular contiene, además de la colágena, un mucopolisacárido sulfatado gelificado y resistente como caucho que proporciona al cartílago, por lo menos en algunas localizaciones, un carácter similar al de algunos de nuestros modernos plásticos. Como algunos de los plásticos modernos, su superficie puede ser muy reluciente; por lo tanto, las superficies de los cartílagos, lubricadas adecuadamente, pueden desplazarse una sobre otra con poca fricción y desgaste. Por este motivo el cartílago está magníficamente adaptado para revestir extremos articulares de los huesos en articulaciones móviles, pues en tal localización puede soportar peso y, al mismo tiempo, brindar una superficie adecuada donde pueden producirse movimientos con muy poca fricción. (El cartílago articular será estudiado en el capítulo 19 que se refiere a las articulaciones.)

También se ha desarrollado otro dispositivo que ha permitido que la substancia intercelular de un tejido conectivo soporte peso: la substancia intercelular orgánica se impregna de sales de calcio, de manera que adopta carácter rígido, como de piedra. Este fenómeno se denomina calcificación. En condiciones normales, todo el hueso que se forma en el cuerpo se calcifica; su substancia intercelular queda profunda e intensamente impregnada de sales de calcio. Además, en condiciones normales la mayor parte del cartílago que se desarrolla en el cuerpo se calcifica. De todas maneras, el cartílago, a diferencia del hueso, no está adaptado para persistir como tejido calcificado que soporta peso. Por lo tanto, casi todos los cartílagos que se desarrollan en el cuerpo tienen una vida temporal, porque cuando se calcifican sus células mueren, se desintegran y deben ser substituidas por el tejido más permanente, el óseo. Si el cartílago no se calcifica puede vivir largo tiempo; y esto explica que persista el cartílago en unos cuantos lugares del cuerpo durante toda la vida, por ejemplo, en articulaciones móviles.

Hay tres tipos de cartílagos:

Cartílago—
- —hialino
- —elástico
- —fibroso

De los tres tipos el hialino es el más frecuente; lo describiremos en detalle, y comentaremos brevemente el cartílago elástico y el fibrocartílago.

CARTILAGO HIALINO

El cartílago hialino se llamó así porque tiene aspecto blanco, perlino y vítreo (*hyalos* = vi-

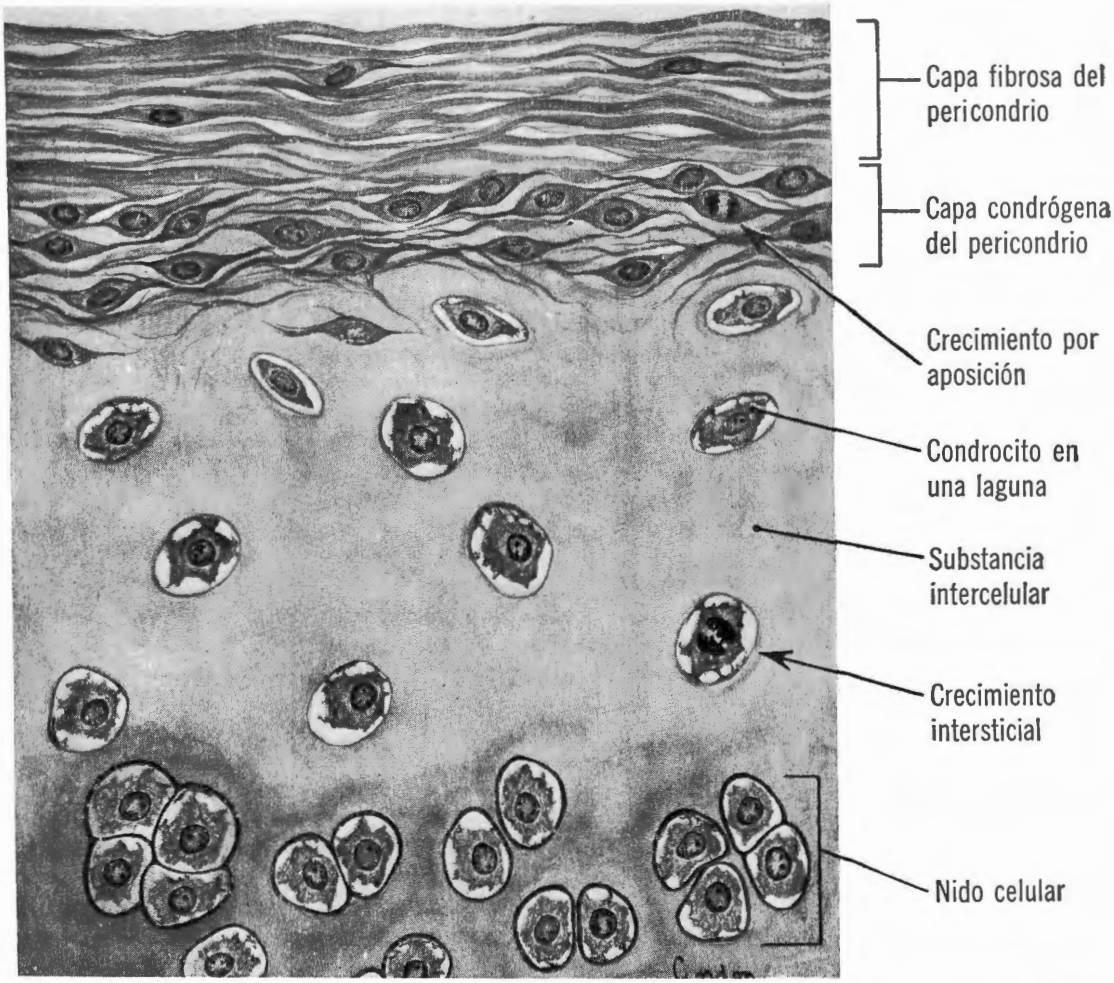

FIG. 17-2. Dibujo semiesquemático de un corte de cartílago hialino recubierto de pericondrio. Ilustra los procesos de aposición y crecimiento intersticial.

drio) transparente. Su aspecto depende totalmente del carácter especial de su substancia intercelular.

El cartílago hialino persiste sin calcificar no sólo en articulaciones sino también en partes de la oreja, y desempeña importante papel brindando sostén a nariz, laringe, tráquea y bronquios, y a las paredes de las vías respiratorias altas. Pueden estudiarse en el laboratorio los cartílagos anulares de la tráquea para ilustrar la persistencia de cartílago hialino no calcificado (figs. 26-5 y 26-6). Sin embargo, incluso en ellos se produce cierto grado de calcificación en personas de edad avanzada. La forma más sencilla de estudiar el cartílago hialino es aprovechando el hecho de que en la vida fetal se forman modelos cartilaginosos de la mayor parte de los futuros huesos corporales, y sólo más tarde son substituidos por hueso. Por lo tanto, en tejidos fetales hay gran abundancia de cartílago hialino para estudiar. En realidad, parte de este cartílago persiste en la vida posnatal en los huesos largos en las placas o discos epifisarios, pero sólo hasta que su crecimiento longitudinal se ha completado; por lo tanto, también puede estudiarse el cartílago hialino aquí si se obtiene de animales que todavía no han finalizado su crecimiento.

Aspecto microscópico. El cartílago hialino está constituido por células y substancia intercelular.

Las *células* se denominan *condrocitos;* se hallan contenidas en pequeños espacios de las substancias intercelulares denominadas *lagunas* (fig. 17-2). A veces, una laguna contiene un solo condrocito; otras, dos o más. Cuando en

una laguna hay varios condrocitos se dice que constituye un *nido celular*. Cuando hay varias células en una sola laguna, suele haber porciones muy finas de substancia intercelular que separan unas células de otras, de manera que una laguna primaria de grandes dimensiones, que todavía se denomina nido celular, queda dividida en cierto número de lagunas secundarias (fig. 17-2). Cuando son típicos, los condrocitos tienen núcleo redondeado con uno o más nucléolos. En vida su citoplasma llena las lagunas que albergan las células; en cortes teñidos el citoplasma suele estar retraído como artefacto, separado de los bordes de las lagunas. Puede demostrarse la presencia de glucógeno y de grasa en el citoplasma de los grandes condrocitos. Los condrocitos varían considerablemente de forma y dimensiones. Los más jóvenes, a semejanza de las lagunas que los albergan, en lugar de tener forma esférica suelen estar aplanados (fig. 17-2). Las células cartilaginosas viejas o, dicho con mayor propiedad, completamente diferenciadas, tienden a ser de gran volumen y redondeadas (fig. 17-2). Por lo tanto, las dimensiones indican el grado de diferenciación de cada condrocito.

Los condrocitos pequeños y más o menos aplanados deben considerarse, por lo tanto, menos diferenciados que los condrocitos redondeados e hipertrofiados.

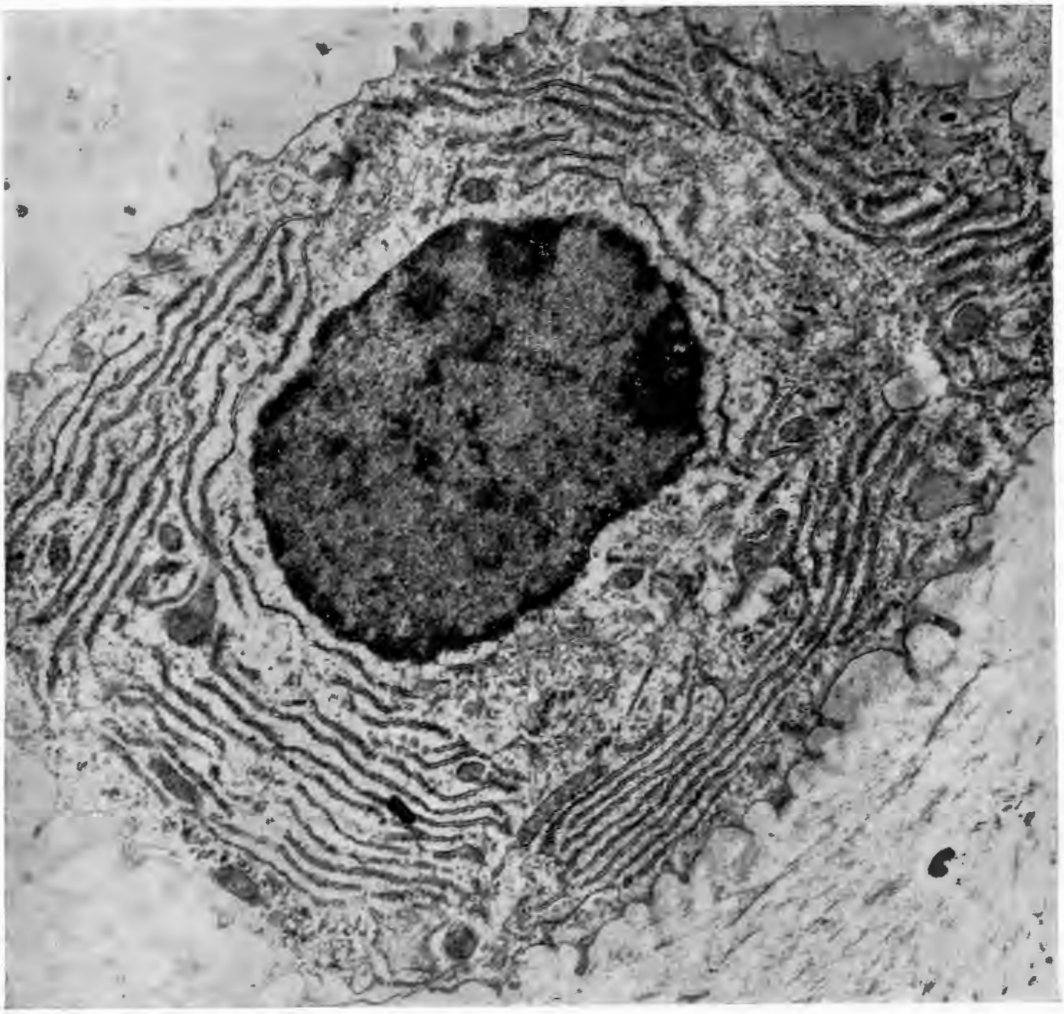

FIG. 17-3. Micrografía electrónica (× 19 500) de condrocitos de cartílago articular. Obsérvense las vesículas de superficie rugosa bien desarrolladas, material de Golgi, pies citoplásmicos y material fibrilar incluido en una substancia intercelular amorfa. (Preparación por Ruth y Martin Silberberg.)

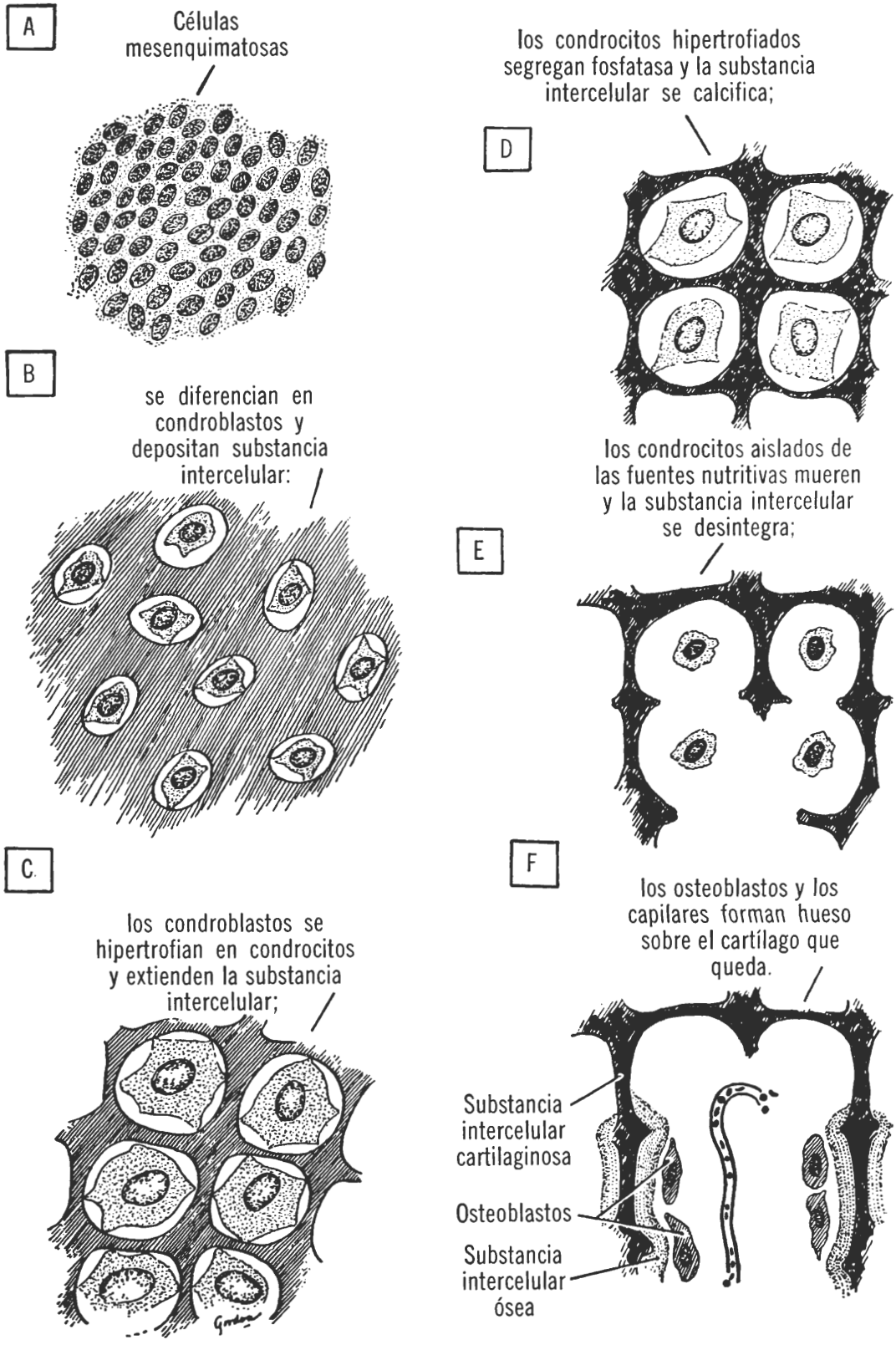

FIG. 17-4. Esquemas que indican el desarrollo, la vida y el destino del cartílago.

La *substancia intercelular* del cartílago hialino es un gel de consistencia firme. Aunque tanto macroscópicamente como en las preparaciones microscópicas corrientes aparece homogénea, contiene gran cantidad de substancia intercelular de ambos tipos, amorfa y figurada. Esta última se halla representada por fibrillas y fibras colágenas, presentes en gran número. Sin embargo, están sumergidas en una masa relativamente grande de substancia intercelular amorfa. La mayor parte de ésta es un mucopolisacárido sulfatado de los descritos en el capítulo 2 conocido como *ácido condroitinsulfúrico.* La substancia intercelular amorfa del cartílago tiene aproximadamente igual índice de refracción que las fibras colágenas en ella incluidas; por lo tanto, estas fibras no pueden verse bien a menos que la substancia intercelular se haya disuelto y eliminado. Sin embargo, la colágena en la substancia intercelular es muy manifiesta en el microscopio electrónico donde muchas veces aparece como material fibrilar (fig. 17-3, *abajo, derecha).* El revestimiento de cada laguna parece formado por una substancia intercelular de consistencia algo diferente de la que tiene la mayor parte de substancia del cartílago (figura 17-2). Si el cartílago se tiñe con azul de toluidina, manifiesta fuerte metacromasia en la fina capa de substancia intercelular que reviste cada laguna. Esto permite sospechar que sea principalmente de ácido condroitinsulfúrico, ya que esta substancia se tiñe metacromáticamente con azul de toluidina. Esta capa de revestimiento de las lagunas suele denominarse *cápsula* de la célula cartilaginosa.

ESTRUCTURA FINA DEL CARTILAGO HIALINO

Un lugar adecuado para estudiar este tema son las secciones que se refieren a cartílago articular; la figura 17-3, tomada de Silberberg y Silberberg, se obtuvo de esta localización y muestra un condrocito voluminoso en una laguna, rodeado de substancia intercelular.

Durante el tiempo de crecimiento de un animal joven los condrocitos del cartílago articular están sintetizando y secretando la proteína (tropocolágena) y el mucopolisacárido que componen la substancia intercelular. Como es lógico, los condrocitos que intervienen en esta actividad muestran los componentes usuales de una célula que está sintetizando proteína y carbohidratos para exportación; su citoplasma muestra vesículas de retículo endoplásmico de superficie rugosa y un aparato de Golgi bien desarrollados (fig. 17-3). Los bordes de los condrocitos son muy irregulares; este aspecto depende de que su citoplasma se extiende a poca distancia penetrando en la substancia intercelular en forma de prolongaciones muy parecidas a microvellosidades, pero que generalmente se denominan pies citoplásmicos. La substancia intercelular, que se ve bien en la parte derecha inferior de la figura 17-3, consiste en un material fibrilar entrelazado que es colágena y un material amorfo que no tiene estructura con el ME, del tipo de un mucopolisacárido sulfatado.

Cuando los condrocitos envejecen, los organitos relacionados con la síntesis de proteína y su secreción, las vesículas de superficie rugosa y el aparato de Golgi, resultan menos manifiestos, y se acumulan en el citoplasma glucógeno y material lípido. Silberberg y Silberberg creen que los condrocitos que mueren en la substancia del cartílago, y que, por lo tanto, no son substituidos inmediatamente por hueso, son substituidos por cicatrices fibrilares.

DESARROLLO DEL CARTILAGO Y SU PERICONDRIO

El cartílago se desarrolla a partir del mesénquima. Para formar cartílago, las células mesenquimatosas primero se acercan unas a otras y pierden las prolongaciones que hasta entonces habían salido de su citoplasma. Pronto la zona en la cual va a formarse cartílago queda compuesta de células mesenquimatosas redondeadas estrechamente acumuladas (fig. 17-4, *a;* en esta etapa sólo se ven bien los núcleos.) El cambio siguiente a observar es que estas células vuelven a separarse gradualmente unas de otras. Depende de que empiecen a formar la substancia intercelular del cartílago que, a medida que se va depositando en cantidades crecientes entre las células, las va separando unas de otras (figura 17-4, *b).* Como las células mesenquimatosas ahora se han diferenciado, y están en lagunas de la substancia intercelular, pudieran llamarse condrocitos (células cartilaginosas); o bien, como todavía pueden dividirse y formar más substancia intercelular, pudieran en esta etapa muy bien llamarse condroblastos.

Desarrollo y estructura del pericondrio. El mesénquima que rodea la zona en la cual se desarrolla cartílago persiste aplicado estrechamente al cartílago que se está formando, y se

transforma en su pericondrio. En la parte externa de este mesénquima, las células mesenquimatosas tienden a diferenciarse en fibroblastos, y formar fibras colágenas (fig. 17-2). En la parte interna del pericondrio, o sea, la aplicada estrechamente al tejido cartilaginoso, las células mesenquimatosas del pericondrio no se diferencian en fibroblastos, sino que quedan en estado relativamente indiferenciado, conservando su capacidad de formar condroblastos y condrocitos. Esta capa de células pudiera denominarse capa condrógena del pericondrio, como se ve en la figura 17-2.

Excepto a nivel de las superficies articulares, donde las superficies cartilaginosas lubricadas quedan una contra otra o contra otros tejidos conectivos de la articulación, todas las estructuras cartilaginosas del cuerpo están completamente rodeadas por *pericondrio* = "alrededor del cartílago" (fig. 17-2). En el cartílago joven en crecimiento la capa más interna presenta algunas características cartilaginosas; muchas veces resulta difícil saber exactamente dónde termina el borde interno del pericondrio y dónde comienza el cartílago. Esto depende de que las células de la parte *interna* de la membrana poseen la capacidad potencial de transformarse en condroblastos y, según veremos más adelante, su crecimiento continuado y su diferenciación en condrocitos puede hacer que una porción de cartílago aumente de volumen. La capa más interna del pericondrio tiende a ser menos prominente después que el cartílago se ha desarrollado completamente; en fase ulterior de la vida, donde persiste cartílago en el cuerpo el pericondrio suele estar reducido a la capa fibrosa externa.

NOTA: *antes de seguir con el estudio de cartílago y hueso, el estudiante ha de tener presente que hay dos conceptos básicos muy importantes que, si se comprenden bien, simplifican el estudio ulterior del desarrollo y el crecimiento del hueso, en lugar de hacer de él un tema difícil. Son los siguientes:*

1) *El cartílago puede crecer en extensión por expansión dentro de su substancia, lo que se llama crecimiento intersticial, o por depósito de nuevas capas en una de sus superficies por células del pericondrio, lo cual se denomina crecimiento por aposición. Pero el hueso solamente puede crecer en extensión por el mecanismo de aposición.*

2) *Los condrocitos no pueden vivir si la substancia intercelular que los rodea se calcifica, porque la impregnación de la substancia intercelular del cartílago con sales de calcio impide la difusión de alimento y oxígeno a través de la misma para conservar los condrocitos vivos,* como puede verse en la figura 17-4. *Sin embargo, en estas circunstancias las células del hueso pueden sobrevivir porque tienen los llamados canalículos que se extienden a través de la substancia intercelular calcificada hasta las fuentes nutritivas, y por ellos pueden recibir oxígeno y alimentos.*

En las páginas siguientes de este capítulo y del próximo explicaremos en detalle y aplicaremos estos conceptos.

CRECIMIENTO DEL CARTILAGO

Crecimiento intersticial. El cartílago joven puede crecer en dos formas diferentes: 1) por crecimiento intersticial, y 2) por aposición (acreción).

Como intersticio significa pequeño hueco en la substancia de un tejido, la palabra *intersticial* se refiere a las células contenidas en las lagunas de la substancia cartilaginosa. Estas células (condrocitos), a menos que se hayan hipertrofiado considerablemente y hayan madurado mucho, conservan su capacidad de división; por lo tanto, pueden formarse más condrocitos en el interior de la substancia cartilaginosa. Las nuevas células que se forman por este mecanismo pueden originar cada vez mayor proporción de substancia intercelular. La formación de nuevas células, con la consiguiente producción de substancia intercelular en el interior del cartílago, tiene por consecuencia que éste aumente de volumen de dentro afuera (fig. 17-2, crecimiento intersticial). Una porción de cartílago que crece por el mecanismo intersticial aumenta de volumen en forma muy parecida a como la cochura o masa "se hincha" al momento de elaborar el pan.

Como en el cartílago se produce este tipo de crecimiento, es evidente que la substancia intercelular tiene que ser maleable para permitir que el cartílago se dilate de dentro afuera cuando las células en él contenidas se dividen y producen nueva substancia intercelular. El cartílago que todavía tiene poca substancia intercelular permite que el crecimiento intersticial se produzca mucho más rápidamente que el cartílago ya envejecido y en el cual la substancia intercelular es muy rica y está endurecida. En consecuencia, el crecimiento intersticial queda limitado al cartílago bastante joven.

Crecimiento por aposición. El segundo mecanismo por virtud del cual un cartílago puede aumentar de volumen es el que se denomina crecimiento por *aposición* o *acreción*. Como el nombre indica, se trata de que nuevas capas de cartílago van recubriendo una de sus superficies. El crecimiento por aposición depende de la actividad de la parte interna del pericondrio. En éste comienza por producirse la división de las células más profundas, lo cual aumenta su número. Algunas de las células así formadas se diferencian en condroblastos, luego en condrocitos; al hacerlo, se rodean de substancia intercelular. Por este mecanismo se deposita una nueva capa de cartílago debajo del pericondrio y en la superficie de la pieza. Además, como las células profundas del pericondrio, antes de diferenciarse, se dividen, su número apenas disminuye en este proceso; por lo tanto, quedan muchas en reserva por si es necesario un crecimiento adicional por este mecanismo. (La fig. 17-2 ilustra el crecimiento del cartílago por aposición.)

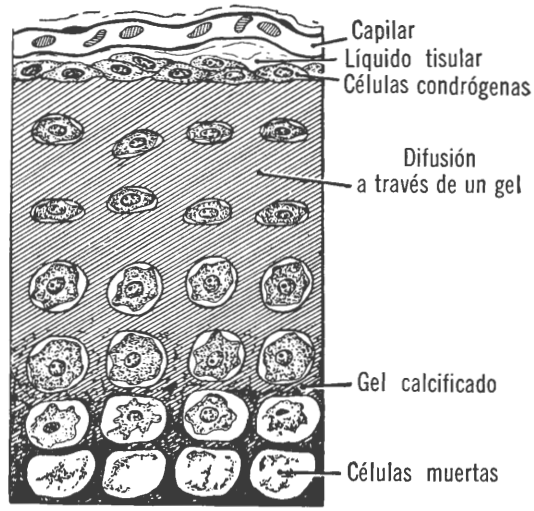

FIG. 17-5. Esquema de un corte de cartílago hialino. Por fuera de los límites del cartílago puede verse un capilar productor de líquido tisular. Para que las células cartilaginosas se alimenten, las substancias disueltas en el líquido tisular tienen que atravesar las substancias intercelulares gelificadas del cartílago hasta llegar a las células situadas profundamente. Si la substancia intercelular se calcifica, como puede verse en la parte baja del esquema (color negro) la difusión resulta imposible y las células mueren. (Ham. A. W.: J. Bone Joint Surg., *34-A*:701.)

NUTRICION DEL CARTILAGO

El cartílago es un tejido avascular; aunque a veces es atravesado por vasos, no contiene capilares que le proporcionen alimento. La invasión del cartílago por los capilares suele ir seguida de calcificación y muerte. A veces se observan vasos sanguíneos, sin calcificación, en algunos cartílagos (por ejemplo, en las placas epifisarias), pero se hallan contenidos en conductos especialmente protegidos y sólo atraviesan el cartílago dirigiéndose hacia otro tejido. Por lo tanto, los capilares que proporcionan los elementos nutritivos al cartílago se hallan por fuera del pericondrio (fig. 17-5). Los condrocitos se nutren de elementos que se difunden a través de la substancia intercelular húmeda y gelatinosa que los rodea (fig. 17-5) por gradientes de difusión.

Calcificación del cartílago. No conocemos bien todos los aspectos de este fenómeno, pero sí muchos hechos básicos.

En primer lugar, aunque el precipitado que se deposita en la substancia intercelular puede ser una sal compleja, los dos iones que intervienen principalmente en el proceso de calcificación son el ion cálcico y el ion fosfato. El fosfato de calcio es una sal relativamente insoluble; por lo tanto, la concentración de iones de calcio y de fosfato no puede llegar a aumentar mucho en un líquido sin que se forme un precipitado. El problema de la calcificación del cartílago, y también el del hueso, guarda relación con el hecho de que haya suficientes iones de calcio y fosfato en los líquidos circulantes de la economía para permitir que las condiciones especiales dentro de la substancia intercelular del cartílago provoquen la precipitación; pero al mismo tiempo no tiene que haber tanto calcio ni tanto fosfato en los líquidos del cuerpo que se produzca una precipitación de sales cálcicas en otros tejidos, como los de corazón, arterias, piel, riñones, etc. Por lo tanto, hay dos aspectos del problema: en primer lugar el general que se relaciona con la existencia de una concentración adecuada de calcio y fosfato en los líquidos de la economía; y el segundo, el problema local, que se refiere al modo de precipitar en el cartílago.

El problema general. Si mediante la dieta o por otros medios la cantidad de calcio o de fósforo en la sangre disminuye hasta el punto que la multiplicación de Ca $\times$ P da un resultado menor de un valor determinado, la calcificación al cartílago no tiene lugar. Tal situa-

ción puede producirse en niños jóvenes que siguen una dieta inadecuada y que no toman suficiente sol. El proceso se llama raquitismo, y será estudiado más detalladamente en relación con el crecimiento del hueso.

Si hay suficiente calcio y fósforo en la sangre para que el producto Ca × P dé un resultado por encima del punto determinado, puede producirse calcificación en las paredes de los vasos sanguíneos y en otros lugares. Además, puede alcanzarse esta situación simplemente dando a comer a una rata cantidades excesivas de sales de calcio con la dieta; el autor ha hecho un experimento de este tipo. También es posible provocar el estado administrando un exceso de vitamina D, o dando al animal una dosis elevada de hormona paratiroidea; los mecanismos que intervienen en estos casos son demasiado complicados para que nos ocupemos de ellos aquí. Lo importante es la existencia de cierto nivel de calcio y de fosfato, conservado normalmente en la sangre, inferior al nivel necesario para provocar precipitaciones de calcio en los tejidos ordinarios, pero que permite condiciones especiales existentes en el cartílago y en el hueso para que se establezca la calcificación de las substancias intercelulares.

El problema local. El problema puede ser el siguiente: ¿qué le ocurre al cartílago para que se produzca la calcificación? Hay tres puntos a considerar al respecto.

En primer lugar, tiene que haber lo que suele denominarse una matriz calcificable; tiene que haber material que capte un precipitado de calcio con cierto tipo de afinidad. La substancia intercelular del cartílago tiene tal afinidad, pues, según se sabe desde hace largo tiempo, el cartílago muerto trasplantado a una parte del cuerpo gradualmente se va llenando de sales de calcio. Más recientemente se ha sugerido que las microfibrillas colágenas proporcionan lugares en los cuales puede empezar fácilmente el depósito cristalino. Sin embargo, una matriz calcificable no es todo el problema resuelto.

En segundo lugar, un punto difícil consiste en saber si hay un mecanismo local que origine aumento local de iones de fosfato. Tal mecanismo se sospecha por el hecho de que la calcificación del cartílago ocurre en cartílagos en los cuales los condrocitos se vuelven muy voluminosos, y cuando aumentan de volumen (se hipertrofian) producen la enzima fosfatasa alcalina, que puede demostrarse fácilmente en la región mediante la prueba histoquímica de la fosfatasa alcalina. Hace años, según Robison, se creía que esta enzima a este nivel podía actuar sobre un substrato de ácido fosfórico para liberar iones libres de fosfato, que serían los factores marginales para aumentar el valor del producto Ca × P en la vecindad inmediata de las células cartilaginosas, causando precipitación de sales de calcio en la matriz calcificable. Sin embargo, la dificultad para aceptar esta hipótesis depende de demostrar la existencia de un substrato para la enzima que, al actuar sobre él la enzima, liberara localmente iones extra de fosfato. Otro hallazgo ha sido que al iniciarse la calcificación, las células cartilaginosas, que previamente han acumulado glucógeno en su protoplasma, lo pierden; puede ocurrir que la utilización de este carbohidrato intervenga en alguna forma con la producción de un substrato adecuado para la fosfatasa alcalina. En todo caso, nadie que haya estudiado cartílago y hueso puede dejar de quedar impresionado por la asociación entre producción local de fosfatasa alcalina y calcificación de la substancia intercelular.

En tercer lugar, un factor que pudiera intervenir en la situación local es el pH. Con un pH determinado precipitará fosfato cálcico de una solución que contenga iones de calcio y de fosfato, pero con un pH más ácido el fosfato ácido de calcio será la sal que precipite. Este último es mucho más soluble que el primero. No hay suficientes sales de calcio en la sangre para efectuar una acción substancialmente de amortiguamiento como la que producen las sales de sodio que están en solución en la sangre, pero cabe esperar que las sales de calcio actuarían en forma similar de manera que amortiguando el ácido, las sales cálcicas que estuvieran en solución aumentarían su solubilidad, y resultarían cada vez más difíciles de precipitar. La alcalinidad favorece la calcificación, y la acidez la dificulta, porque las diferentes sales de calcio que precipitan en estas condiciones tienen solubilidades diferentes. Por lo tanto, constituye otro hecho que debe tenerse presente el saber si algún factor local actúa incrementando la alcalinidad del medio y facilita así la precipitación de sales de calcio en la substancia intercelular del cartílago.

El problema de la calcificación se estudiará más detalladamente, en relación con el hueso, en el capítulo siguiente. Pero el punto importante a señalar aquí es que cuando la substancia intercelular del cartílago se calcifica ya no puede servir como buen medio para difusión y, como se indica en las figuras 17-4 y 17-5, los

condrocitos rodeados por substancia intercelular calcificada mueren. La forma como el cartílago calcificado es substituido por hueso se indica en la figura 17-5; se estudiará en detalle en el capítulo siguiente.

Radioautografía. El depósito de diversos elementos en la substancia intercelular del cartílago puede investigarse bien mediante radioautografías y empleando diferentes compuestos radiactivos. Bélanger ha utilizado ampliamente el azufre radiactivo que penetra en la composición de los mucopolisacáridos sulfatados de la substancia intercelular del cartílago; ello permite seguir la formación de la substancia intercelular amorfa. La calcificación de la substancia intercelular orgánica puede observarse en radioautografías dando a los animales calcio, estroncio o fósforo radiactivos. Leblond y colaboradores han comprobado plenamente que el carbono radiactivo marca la substancia intercelular orgánica que se produce.

En el cartílago de las placas epifisarias en crecimiento, estructuras que describiremos detalladamente en el próximo capítulo, el crecimiento es de tipo intersticial y rápido. En los condrocitos que se multiplican y maduran durante este proceso aparecen reacciones radioautográficas en la región de Golgi pocos minutos después de inyectar sulfato marcado o ^{3}H-glucosa. Tales reacciones demuestran, en primer lugar, la permeabilidad de la substancia intercelular. También sugieren que hay síntesis de carbohidratos en la región de Golgi de los condrocitos. La radiactividad observada después de inyectar ^{45}S-sulfato se admite que va a parar al condroitinsulfato. Para examinar si la muestra de ^{3}H-glucosa también era captada por esta substancia, se trataron cortes con hialuronidasa antes de efectuar la radioautografía, para extraer el condroitinsulfato. En estas condiciones, la mitad, aproximadamente, de la radiactividad desapareció.

Es posible creer que el resto fue captado por la glucoproteína, que también se sabe existe en el cartílago. En todo caso, con intervalos de tiempo más prolongados después de la inyección de ^{45}S-sulfato o ^{3}H-glucosa, las marcas aparecían en la matriz indicando que las substancias elaboradas en el aparato de Golgi habían sido secretadas ahí, y, por lo tanto, habían pasado a formar parte de la substancia intercelular. Sin embargo, en tejidos como el cartílago traqueal del adulto sólo se observaron ligeras reacciones radioautográficas con las dos marcas (Neutra y Leblond, 1966). Por lo tanto, hay una disminución neta de la actividad funcional de los condrocitos con la edad.

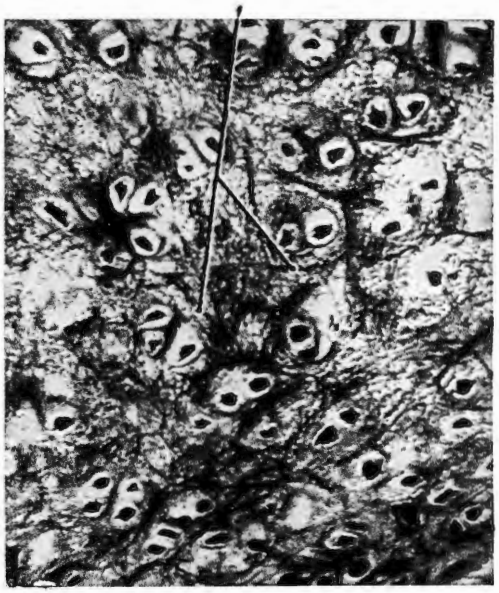

FIG. 17-6. Microfotografía (pequeño aumento) de un corte del pabellón de la oreja. Pueden verse las fibras elásticas constituyendo líneas obscuras delgadas en la substancia intercelular.

Cartílago elástico. Aunque el cartílago hialino es algo elástico, no lo es tanto como el cartílago que contiene muchas fibras elásticas en su substancia intercelular. En algunos lugares, por ejemplo, en el oído externo y en la epiglotis, interesa la presencia de tejido resistente, pero muy elástico. Allí se encuentra cartílago elástico. Se parece en varios aspectos al cartílago hialino, pero su substancia intercelular, además de fibras colágenas y condroitinsulfato, contiene fibras elásticas dispersas (véase la figura 17-6).

Fibrocartílago. Como el cartílago hialino contiene colágena, su substancia intercelular posee cierto grado de resistencia ténsil. Sin embargo, en algunas partes del cuerpo interesa un tejido que posee la firmeza general del cartílago, y que, además, tiene gran resistencia ténsil; así ocurre, por ejemplo, a nivel de una inserción tendinosa. En estos lugares suele haber un tipo de cartílago denominado *fibrocartílago*. Se parece mucho al cartílago hialino, pero tiene mucha colágena en la substancia intercelular. Además, las fibras colágenas tienden a disponerse

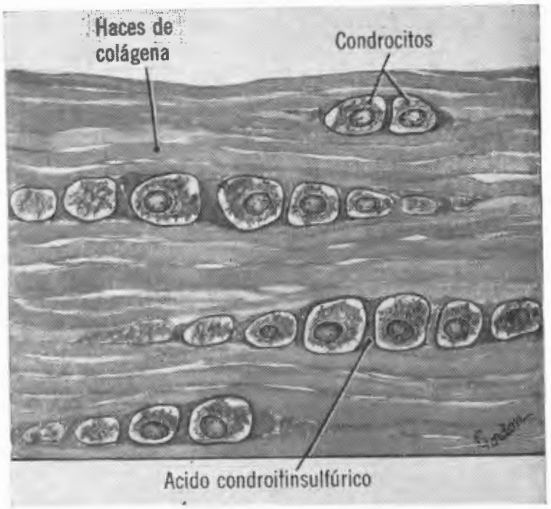

FIG. 17-7. Dibujo de una preparación (teñida con hematoxilina y eosina, vista a gran aumento) de fibrocartílago obtenido de un tendón cerca de su inserción.

en planos paralelos al de la tracción que experimenta la estructura (fig. 17-7). Los condrocitos tienden a disponerse en hileras entre los haces colágenos resistentes (véase la fig. 17-7).

La substancia intercelular que se halla entre las células dispuestas en hileras, y entre ellas y los haces de fibras, es más basófila que la substancia intercelular de los haces fibrosos; una vez más, esta característica plantea interesantes problemas de orden químico e histológico, y aunque nada pueda asegurarse al respecto, probablemente predomine en ella el ácido condroitinsulfúrico (fig. 17-7).

INJERTO DE CARTILAGO —AUSENCIA DE REACCION DE HOMOINJERTO

Los dos tejidos que suelen poderse trasplantar por los cirujanos plásticos son la piel y el cartílago. Sabemos desde hace tiempo que la piel trasplantada de una persona a otra (homoinjerto o aloinjerto) casi invariablemente será rechazada; para que la piel que va a trasplantarse pueda tenerse la esperanza de que prenda en forma permanente, es necesario utilizar autoinjertos, o sea, piel obtenida de otra parte de la persona y trasplantada a una nueva localización de la misma. Por fortuna, esto puede efectuarse de manera que el individuo vuelve a producir la piel del lugar donde se extrajo el injerto, y también tiene piel en el lugar trasplantado, según describiremos al estudiar la piel en el capítulo 23.

La situación del cartílago es diferente de la que ocurre con la piel, por dos motivos. Una persona tiene mucha piel que puede utilizarse para injertos, pero no tiene gran cantidad de cartílago. Por lo tanto, si hay que reconstruir una nariz o una oreja utilizando cartílago como tejido de sostén, no hay mucho material disponible para estos autoinjertos. Hace algunos años se intentó utilizar cartílago obtenido de personas que acababan de morir para injertos en personas que necesitaban cirugía reconstructora. Tales injertos, claro está, serían homoinjertos y cabría pensar que serían destruidos por la reacción del homoinjerto. Sin embargo, se comprobó que el cartílago en algunos homoinjertos sobrevivía. Este es el otro aspecto en el cual los injertos de cartílago difieren de los injertos de piel.

Antes de considerar por qué motivo los homoinjertos de cartílago, en contraste con los injertos de piel, pueden sobrevivir, debe señalarse que para que cualquier tipo de injerto cartilaginoso persista sin ser gradualmente resorbido, *sus células han de seguir viviendo.* Los injertos de cartílago muerto acaban siendo resorbidos. Incluso los autoinjertos de cartílago a veces son resorbidos en parte. Hoy se cree que esto depende de que el lecho del injerto en los lugares donde se produce resorción no proporciona nutrientes suficientes que puedan difundir a través de la substancia intercelular y conservar vivos los condrocitos del injerto. Los injertos de cartílago deben colocarse en lechos que proporcionen nutrientes para sus condrocitos. Trabajando así se ha comprobado que, por regla general, los homoinjertos sobreviven por lo menos largo tiempo.

Pudiéramos preguntarnos después qué peculiaridad del cartílago es la que permite que homoinjertos de este tejido sobrevivan y no sean rechazado. En primer lugar, la substancia intercelular del cartílago en sí misma no es un antígeno muy potente. En segundo lugar, las células del cartílago, que pudieran ser más antigénicas que la propia substancia intercelular, están ocultas dentro de dicha substancia intercelular, que las rodea separándolas de cualquier célula corporal que podría reconocerlas como antígeno. En tercer lugar, las células del cartílago, incluidas dentro de la substancia intercelular, están protegidas de anticuerpos humo-

rales de linfocitos por la substancia intercelular que los rodea. Como la substancia intercelular es un gel, los anticuerpos humorales, incluso si se produjeran en respuesta de un homoinjerto de cartílago, tendrían gran dificultad para penetrar por difusión en la substancia intercelular del cartílago y alcanzar las células. Hay, además, un hecho probablemente más importante: si los linfocitos fueran atraídos por el injerto, no podrían penetrar en la substancia intercelular para llegar a los condrocitos y destruirlos por contacto de célula con célula. Gracias a todos estos factores, los homoinjertos de cartílago no sufren el destino que suelen tener los homoinjertos.

La reparación del cartílago se estudia en el capítulo 19.

BIBLIOGRAFIA

REFERENCIAS SOBRE CARTÍLAGO QUE NO SE REFIEREN A CALCIFICACIÓN

Amprino, R.: Uptake of S^{35} in the differentiation and growth of cartilage and bone. *En* Wolstenholme, G. E. W. y O'Connor, C. M. (dirs.): Ciba Foundation Symposium on Bone Structure and Metabolism, p. 89. London, J. & A. Churchill, 1956.

Bélanger, L. F.: Autoradiographic studies of the formation of the organic matrix of cartilage, bone and the tissues of teeth. *En* Wolstenholme, G. E. W. y O'Connor, C. M. (dirs.): Ciba Foundation Symposium on Bone Structure and Metabolism, p. 75. London, J. & A. Churchill, 1956.

Benninghoff, A.: Form und Bau der Gelenkknorpel in ihren Beziehungen zur Funktion, Z. Zellforsch., *2:*783, 1925.

Fell, H. B.: Skeletal development in tissue culture. *En* Bourne, G. H. (dir.): The Biochemistry and Physiology of Bone, p. 401. New York, Academic Press, 1956.

Gibson, Thomas: The transplantation of cartilage. *En* Porter, K. A. (dir.): The College of Pathologists Symposium on Tissue and Organ Transplantation. Tavistock Square, London, British Medical Association, 1967.

Laskin, D. M., Sarnat, B. G. y Bain, J. A.: Respiration and anaerobic glycolysis of transplanted cartilage. Proc. Soc. Exp. Biol. Med., *79:*474, 1952.

Leblond, C. P. y Greulich, R. C.: Autoradiographic studies of bone formation and growth. *En* Bourne, G. H. (dir.): The Biochemistry and Physiology of Bone, p. 325. New York, Academic Press, 1956.

Martin, A. V. W: Fine structure of cartilage matrix. *En* Randall, J. T. y Jackson, S. F. (dirs.): Nature and Structure of Collagen, p. 129. New York, Academic Press, 1953.

Pritchard, J. J.: A cytological and histochemical study of bone and cartilage formation in the rat. J. Anat., *86:* 259, 1952.

Robinson, R. A. y Cameron, D. A.: Electron microscopy of cartilage and bone matrix at the distal epiphyseal line of the femur in the newborn infant. J. Biophys. Biochem. Cytol. (Supl.), *2:*253, 1956.

Scott, B. L. y Pease, D. C.: Electron microscopy of the epiphyseal apparatus. Anat. Rec., *126:*465, 1956.

CALCIFICACIÓN DEL CARTÍLAGO

Bélanger, L. F.: The entry of CA^{45} into the skin and other soft tissues of the rat. An autoradiographic and spodographic study. J. Histochem. Cytochem., *5:*65, 1957.

Bourne, G. H.: Phosphatase and bone. *En* The Biochemistry and Physiology of Bone, p. 251. New York, Academic Press, 1956.

Dixon, T. F. y Perkins, H. R.: The chemistry of calcification. *En* Bourne, G. H. (dir.): The Biochemistry and Physiology of Bone, p. 287. New York, Academic Press, 1956.

Gutman, A. B. y Yu, T. F.: Concept of the role of enzymes in endochondral calcification. *En* Reifenstein, E. C., Jr. (dir.): Trans. of the Second Conference on Metabolic Interrelations, p. 167. New York, Macy, 1950.

———: A further consideration of the effects of beryllium salts on in vitro calcification of cartilage. *En* Reinfenstein, E. C., Jr. (dir.): Trans. of the Third Conference on Metabolic Interrelations, p. 90. New York, Macy, 1951.

———: Further studies of the relation between glycogenolysis and calcification in cartilage. *En* Reifenstein, E. C., Jr. (dir.): Trans. of the First Conference on Metabolic Interrelations, p. 11. New York, Macy, 1949.

Hass, G. M.: Pathological calcification. *En* Bourne, G. H. (dir.): The Biochemistry and Physiology of Bone, p. 767. New York, Academic Press, 1956.

Rathbun, J. C.: Hypophosphatasia, a new developmental anomaly. Am. J. Dis. Child., *75:*822, 1948.

Robison, R.: The significance of Phosphoric Esters in Metabolism. New York, New York University Press, 1932.

Wells, H. G.: Chemical Pathology. 5a. ed. Philadelphia, W. B. Saunders, 1925.

Ver también la bibliografía de los capítulos 18 y 19.

CAPITULO 18

Hueso

DIFERENCIAS ENTRE CARTILAGO CALCIFICADO Y HUESO

Cuando la substancia intercelular del cartílago se impregna de sales de calcio ya no puede servir como medio eficaz a través del que se difundan las substancias disueltas en el líquido tisular para alcanzar y nutrir las células de cartílago (fig 17-4, *e*). Por lo tanto, la calcificación de la substancia intercelular del cartílago causa la muerte de sus células. Sin células vivas, el cartílago calcificado tiende a irse disolviendo (fig. 17-4, *e* y *f*). Por lo tanto, no puede servir como tipo permanente de tejido calcificado de sostén.

El hueso difiere del cartílago fundamentalmente; su substancia intercelular puede impregnarse por completo con sales de calcio, sin que se altere la nutrición de las células que lo constituyen y que viven en los espacios. Por lo tanto, el hueso puede persistir como tejido vivo aunque esté calcificada su substancia intercelular. Vamos a describir cómo resulta posible.

1) El hueso tiene un mecanismo de canalículos. En primer lugar, la substancia intercelular del hueso está atravesada por un sistema de canales minúsculos llamados canalículos (figs. 18-1 y 18-2). Se extienden de una laguna a otra y hasta las superficies óseas donde están situados los capilares. Estos conductos minúsculos, a modo de canales que atraviesan la substancia intercelular sólidamente calcificada, contienen las prolongaciones citoplásmicas de las células cuyos cuerpos principales están contenidos en los espacios. La posibilidad de que las prolongaciones de células óseas adyacentes establezcan conexión en los canalículos, y puedan actuar los mecanismos de transporte que proporcionan los metabolitos que necesitan las células pasando de una a otra parece muy poco probable. Sin embargo, ese espacio en los canalículos, que no está lleno por las prolongaciones citoplásmicas, se llenará con líquido tisular, que permitirá la difusión del alimento de las superficies, donde hay capilares, hasta las células. Los canalículos, por lo tanto, son las líneas de vida que se tienden desde las células óseas incluidas hasta las fuentes de nutrición. Sin los canalículos, todas las células que están dentro del hueso morirían de inanición o asfixia.

CÓMO SE FORMAN LOS CANALÍCULOS. Las células que sintetizan y secretan la substancia orgánica intercelular del hueso se llaman *osteoblastos*. Después que los osteoblastos se han rodeado de substancia intercelular, y han pasado a una vida sedentaria, se denominan *osteocitos*. Como se muestra en la figura 18-1, *arriba*, los osteoblastos siempre tienen largos brazos citoplásmicos que se proyectan de sus cuerpos celulares principales en distintas direcciones. Cuando los osteoblastos secretan substancia orgánica intercelular, las prolongaciones citoplásmicas sirven de moldes para los minúsculos canales —los canalículos— que posteriormente son atravesados por la substancia intercelular orgánica cuando esta "fragua" y se calcifica (fig. 18-1, *centro y abajo*). Como las prolongaciones citoplásmicas de los osteoblastos adyacentes se conectan entre sí, los canalículos también se conectan entre ellos. Como los osteoblastos siempre terminan su trabajo de formar hueso en alguna superficie donde hay capilares que están haciendo líquido tisular, los canalículos últimamente formados se abren en esa superficie (fig. 18-3, *abajo derecha*). Las prolongaciones citoplásmicas en estos últimos canalículos están expuestas al líquido tisular y, por lo tanto, a una fuente de alimentación;

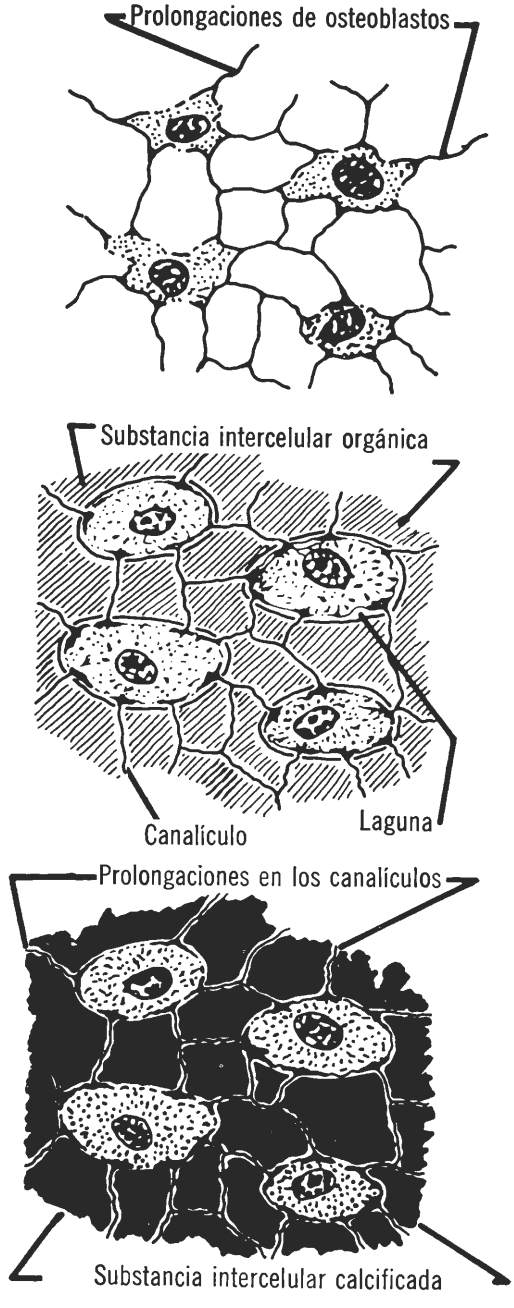

FIG. 18-1. Esquemas para demostrar cómo se forma el hueso. Para ello, como puede verse en la parte alta de la figura, tiene que haber células especiales llamadas osteoblastos. Estas tienen siempre prolongaciones citoplásmicas interconectadas. Los osteoblastos secretan la substancia intercelular orgánica del hueso, alrededor de sus cuerpos celulares y de sus prolongaciones. Mientras se secreta la substancia intercelular, las prolongaciones citoplásmicas sirven de moldes para los llamados conductillos o canalículos; éstos permiten la comunicación entre osteoblastos vecinos y la superficie en la cual se está formando hueso. Cuando los osteoblastos quedan completamente rodeados por la substancia intercelular que han secretado, se llaman osteocitos. Entonces tal substancia se impregna de sales de calcio y adquiere consistencia pétrea. Pero los osteocitos incluidos en la substancia intercelular pétrea no carecen de nutrición ni de oxígeno porque los conductillos aseguran el transporte entre las superficies y aquellas células siempre que la distancia en que deba tener lugar no sea muy grande.

de esta fuente las substancias nutritivas pueden ser llevadas a los osteocitos más profundos.

Por desgracia, dichos conductillos no pueden observarse en las preparaciones teñidas con hematoxilina y eosina. Sin embargo, algunos colorantes básicos que tiñen en forma brillante el cartílago a veces también tiñen selectivamente los conductillos; esto hace suponer que están recubiertos de un mucopolisacárido sulfatado.

2) El hueso es vascular. Como es lógico, los conductillos no constituyen una estructura muy eficaz; no permiten mantener con vida las células a gran distancia. Esto significa que una célula ósea no puede sobrevivir si se halla a más de una fracción de milímetro de distancia de un capilar. Es necesario, pues, que el hueso sea extraordinariamente rico en capilares. Incluso lo que a simple vista parece ser un hueso

denso y sólido, si se estudia microscópicamente se comprobará que está constituido de manera que no contiene ninguna célula ósea que se halle a más de una fracción de milímetro de un capilar (figs. 18-41 y 18-55). Por lo tanto, la segunda diferencia fundamental entre el cartílago y el hueso es que este último, en contraste con el primero, es un tejido vascular: su substancia está ricamente provista de capilares.

3) El hueso sólo puede crecer por el mecanismo de aposición. Esto exige un mecanismo de célula madre. En condiciones normales, la formación de la substancia orgánica intercelular del hueso va seguida casi de inmediato por cierto grado de calcificación. Esta característica del hueso constituye otro punto de diferencia entre éste y el cartílago. Recordemos que el cartílago puede existir en el organismo en forma no calcificada, y en este estado su substancia intercelular es suficientemente maleable para permitir que ocurra el crecimiento intersticial. Sin embargo, el hueso no es bastante maleable para dilatarse de adentro, porque en condiciones normales su substancia intercelular comienza a calcificarse casi tan pronto como se forma. Además, los osteocitos están tan diferenciados que probablemente han perdido toda capacidad de reproducirse por sí mismos. De modo que, en la práctica, cualquier pieza dada de *hueso sólo puede aumentar de tamaño al añadirse nuevo hueso a alguna de sus superficies* (fig. 18-3).

Células madre de la familia de la célula ósea. Para que se añada hueso nuevo a superficies preexistentes tiene que haber un "fondo común" de células madre que persistan en las superficies óseas, para proporcionar células susceptibles de diferenciarse en osteoblastos. Los experimentos con timidina marcada han demostrado que ni los osteocitos maduros ni los osteoblastos bien desarrollados duplican su DNA; por lo tanto, estas células no se dividen. En consecuencia, parece que la diferenciación de las células madre, incluso en osteoblastos, implica una pérdida casi completa de la capacidad de reproducción de parte de la célula diferenciada.

Las células que ordinariamente cubren y revisten todas las superficies óseas normales, que conservan su capacidad reproductora, y sirven como células madre para los osteoblastos, suelen llamarse *células osteógenas*. Como se mues-

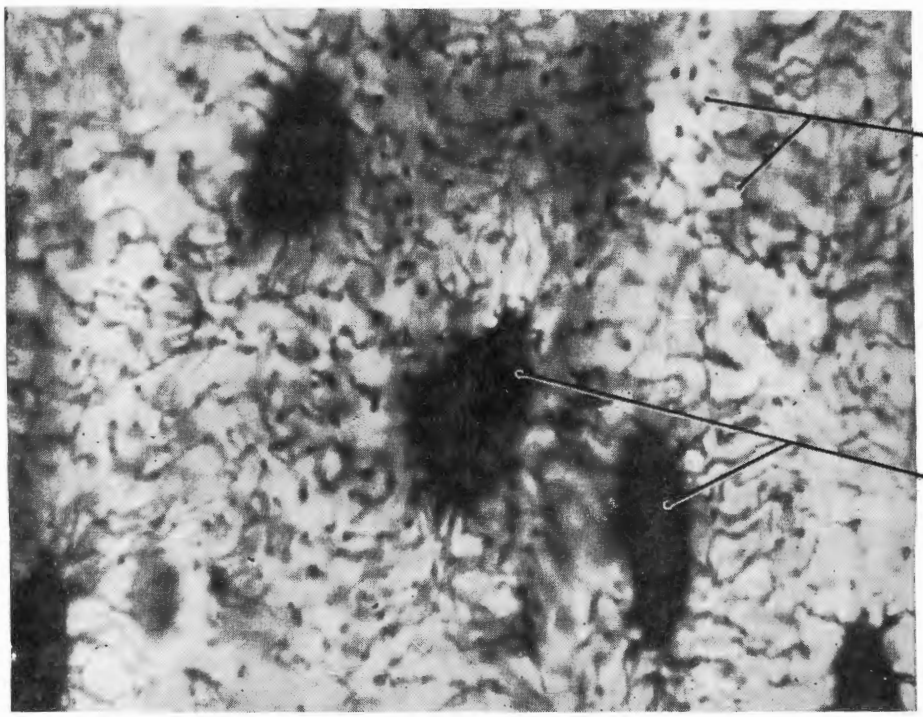

FIG. 18-2. Microfotografía (gran aumento) de un corte de costilla de conejo teñido con el método de Giemsa. En esta preparación pueden verse los canalículos entre las diferentes lagunas. (Ham, A. W.: *En* Cowdry's Special Cytology, 2a. ed., vol. 2, New York, Hoeber.)

tra en la figura 18-3, *A* y *B*, estas células, dividiéndose así para aumentar en número, forman nuevo hueso sobre cualquier superficie. Las células más internas, que se forman como resultado de las mitosis, pueden diferenciarse en seguida en osteoblastos, que secretan substancias intercelulares alrededor de ellas para, como se muestra en la figura 18-3, *C*, transformarse en osteocitos. En esta forma se añade una nueva capa de hueso a una superficie sin que disminuya el número de células madre que cubren la superficie (fig. 18-3, *C*).

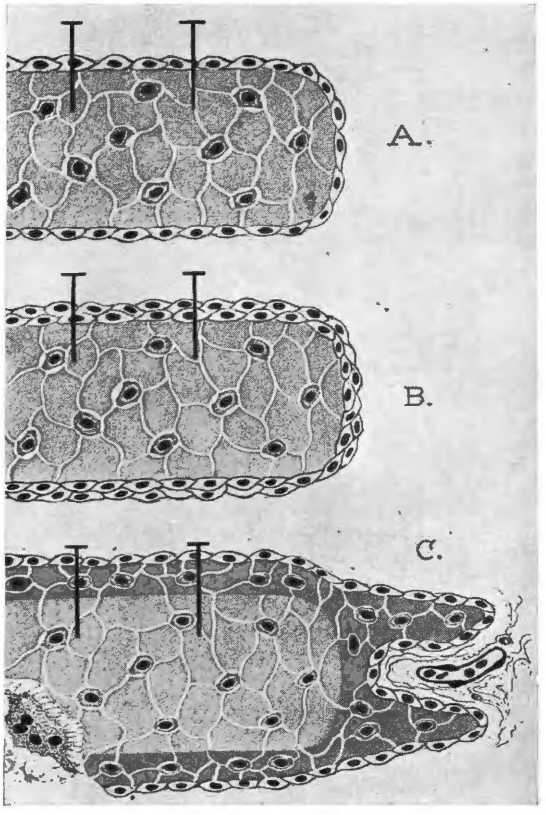

FIG. 18-3. Esquemas para demostrar que el hueso no puede crecer por mecanismo intersticial, sino solamente por aposición, que requiere el depósito de nuevas capas óseas en las superficies. *A*, Obsérvese que una trabécula de hueso se halla recubierta en toda su superficie por una capa de células osteógenas (u osteoblastos). *B*, Las células de la superficie pueden proliferar aumentando en número. *C*, La capa más interna de las células superficiales puede producir una nueva capa ósea al secretar substancia intercelular orgánica; la superficie sigue revestida de una capa continua de células osteógenas, excepto en una zona de resorción donde hay un osteoclasto. Puede verse uno en el ángulo inferior izquierdo. En el extremo derecho, el esquema indica cómo se deposita hueso nuevo en las superficies; así aumenta la longitud de una trabécula para rodear un capilar de manera que las células del hueso neoformado tengan una fuente de alimento. (Ham, A. W.: J. Bone Joint Surg., *34-A*:701.)

Vías de diferenciación de las células osteógenas. Como veremos dentro de poco, las células osteógenas tienen la potencialidad de diferenciarse a lo largo de otras dos rutas, además de la que conduce a la formación de hueso. La vía de diferenciación de las células osteógenas depende de influencias del medio ambiente. Los estudios que hemos hecho sobre la reparación de fracturas indican que cuando las células osteógenas se diferencian en presencia de capilares lo hacen hacia osteoblastos. Sin embargo, si proliferan y se diferencian en un medio *ambiente* avascular, donde cabe suponer que el contenido de oxígeno sería bajo, se diferencian hacia condroblastos y forman cartílago. También veremos que en otras condiciones las células madre del hueso pueden fundirse para hacerse células multinucleadas, llamadas osteoclastos, relacionados no con la construcción sino con la resorción de hueso, a nivel de las superficies.

SE NECESITAN PREPARACIONES DE TIPO ESPECIAL PARA UN ESTUDIO COMPLETO DEL HUESO

Como el hueso está calcificado resulta difícil rebanarlo en cortes delgados sin quitar primero el mineral de su substancia intercelular. Por eso, antes de incluir trozos de tejido óseo en parafina, suele sumergirse el bloque en una substancia descalcificante que elimine el mineral del tejido. Después pueden lavarse el descalcificador y el mineral disuelto, y el tejido puede deshidratarse, limpiarse, incluirse en parafina, cortarse en láminas delgadas y teñirse en la misma forma como se cortan y tiñen otros tejidos. Se utilizan varios productos químicos para descalcificar el hueso; la descripción puede encontrarse en libros de técnica histológica.

El hueso que se ha descalcificado contiene todas las células que tenía dentro y encima, y también la substancia orgánica intercelular que han secretado sus células a su alrededor. Sólo se ha disuelto y eliminado el mineral contenido en esta substancia. En consecuencia, un hueso descalcificado (y es posible descalcificar todo un hueso), tiene la misma forma del hueso calcificado normal (fig. 18-4, *abajo*). La gran diferencia entre ambos no es su aspecto macros-



FIG. 18-4. La figura demuestra que si bien un hueso descalcificado se parece mucho a un hueso calcificado, puede anudarse, según se indica en la parte alta.

cópico, sino que el hueso descalcificado no puede soportar peso; en realidad, se dobla fácilmente (fig. 18-4), y puede hacerse nudo.

Los cortes de hueso descalcificado permiten estudiar las células del hueso y la substancia intercelular del mismo, pero para estudiar el contenido mineral del hueso es necesario usar cortes preparados sin que el hueso se descalcifique. Hay dos formas de preparar dichos cortes.

La primera y más antigua es hacer cortes de hueso tan delgados como sea posible con una sierra fina y después hay que pulirlos para adelgazarlos más en una piedra. Esos cortes se llaman *cortes del hueso pulido.* Como deben prepararse con hueso seco, las células en una

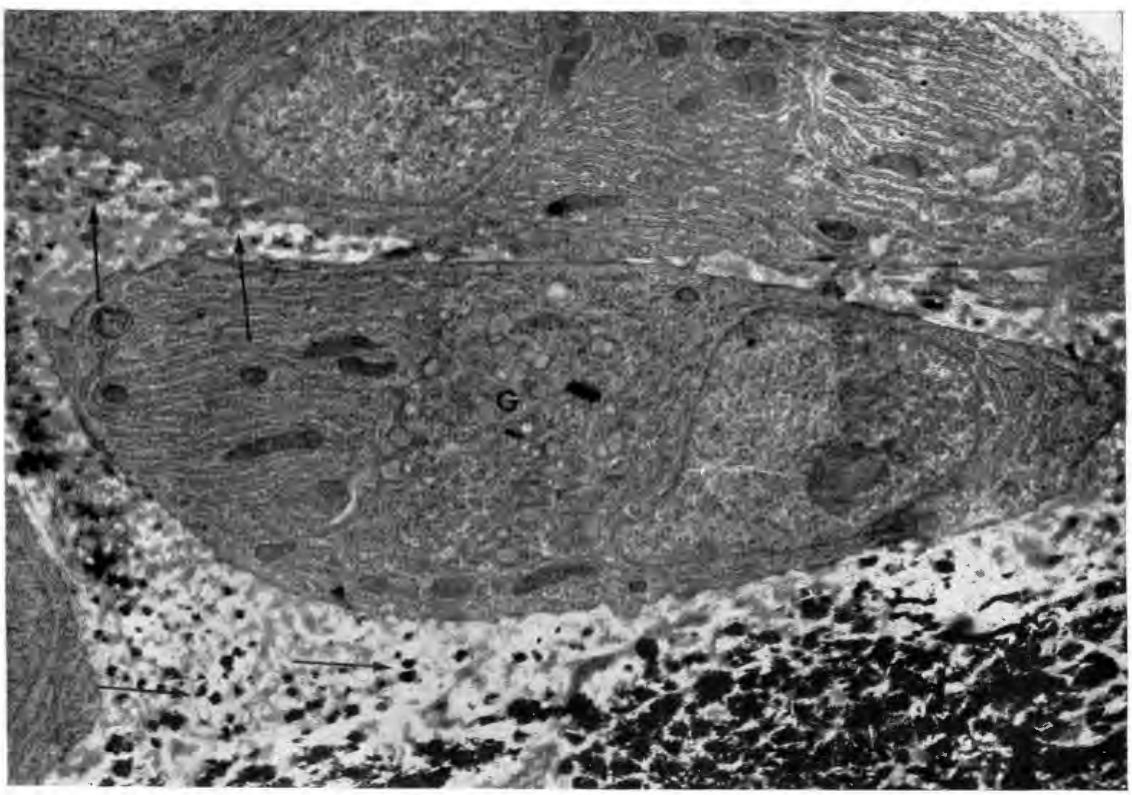

FIG. 18-5. Micrografía electrónica (× 7 600) de hueso descalcificado mostrando un osteoblasto atravesado en la parte media del cuadro y parte de otro arriba de él. En el de abajo puede verse un núcleo cerca de su extremo derecho, un aparato de Golgi (G) en su parte central, y muchas vesículas de superficie rugosa de retículo endoplásmico aplanadas, en su extremo izquierdo. Las flechas verticales señalan prolongaciones citoplásmicas que salen del cuerpo celular cortadas transversal y oblicuamente. Las flechas horizontales señalan depósitos minerales que se están formando. Abajo a la derecha el mineral es más denso. En la substancia intercelular inmediatamente debajo del núcleo pueden verse algunas microfibrillas colágenas con estriaciones cruzadas. (Preparación de B. Boothroyd y N. M. Hancox.)

preparación de esas están arrugadas; por eso los cortes no se usan para estudiar las células de hueso. Como en estos cortes todavía se encuentra el mineral, la substancia intercelular se conserva rígida y, en consecuencia, los canalículos siguen abiertos y constituyen líneas obscuras, como se presentan en la figura 18-41. Además, es posible ver las lagunas que contienen los osteocitos como cavidades ovaladas obscuras (fig. 18-41). En esos cortes puede verse, asimismo, la disposición de laminillas (capas) de hueso alrededor de los conductos.

Aunque son mucho más difíciles de preparar, hoy en día es posible hacer cortes de hueso sin descalcificar usando medios de inclusión y micrótomos especiales adaptados para trabajo pesado. El advenimiento de esta técnica ha permitido hacer muchos estudios que antes no eran posibles. Por ejemplo, es factible alimentar animales con isótopos radiactivos de calcio o fósforo y ver dónde se deposita primero el mineral en un hueso en crecimiento (véase fig. 18-35). También es posible exponer cortes no descalcificados a rayos X blandos y estudiar las fotografías obtenidas con el microscopio, para ver cuán denso es el mineral en las diferentes partes de un hueso (véase fig. 18-43); lo describiremos un poco más adelante en este capítulo. Este último método se llama *microrradiografía.*

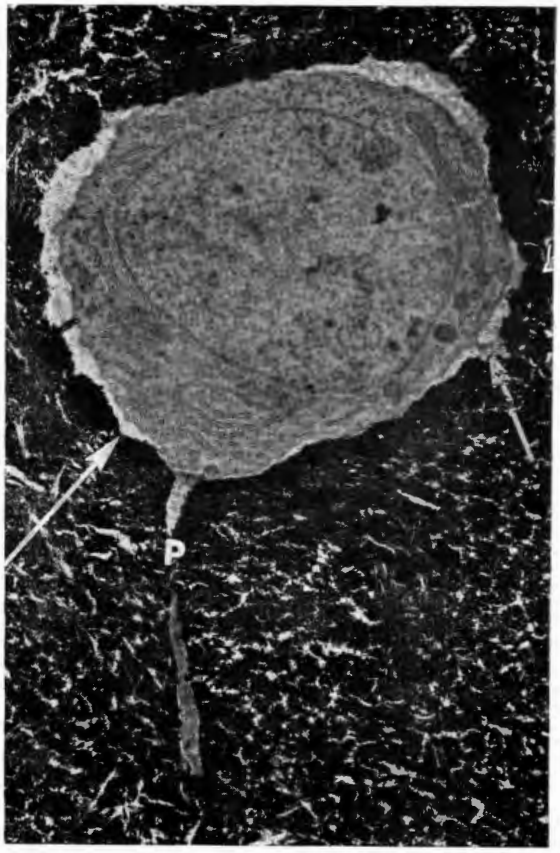

FIG. 18-6. Micrografía electrónica (× 7 500) de un corte de hueso no descalcificado, mostrando un osteocito en su espacio lacunar rodeado por substancia intercelular muy calcificada. El osteocito tiene menos citoplasma que un osteoblasto y menos vesículas de superficie rugosa. Las flechas señalan lugares donde probablemente salen prolongaciones citoplásmicas del cuerpo principal de la célula, pero desaparecen de la substancia del corte. Sin embargo, una prolongación ha sido cortada longitudinalmente en un tramo corto; está marcada con P. (Preparación de B. Boothroyd y N. M. Hancox.)

DESARROLLO DEL HUESO

ALGUNAS CONSIDERACIONES GENERALES

El proceso de formación del hueso en el organismo se denomina *osteogénesis* u *osificación.* Es muy importante entender que estos términos no son lo mismo que calcificación. Osificación u osteogénesis son palabras que se refieren a la formación de todos los componentes del hueso, no sólo a su contenido mineral.

Para que haya osteogénesis tienen que aparecer en la parte correspondiente del cuerpo *osteoblastos,* pues solamente ellas pueden secretar, o producir de otra manera, la substancia intercelular orgánica del hueso.

Aspecto de los osteoblastos con ML. En las figuras 7-20, 18-10 y 18-14 se ilustra el aspecto de los osteoblastos, con microscopio de luz, en un corte teñido de hueso descalcificado. Una breve referencia a la primera ilustración demostrará que por lo general tienen núcleos excéntricos y gran cantidad de citoplasma basófilo, que rodea una extensa zona de Golgi negativa pálida. Por este aspecto podría suponerse que son células secretorias y que su basofilia citoplásmica dependería, según demostraría el microscopio electrónico, de gran cantidad de vesículas de superficie rugosa de retículo endoplásmico, y que la gran región negativa de Golgi revelaría una distribución amplia de las diversas vesículas del aparato de Golgi.

Estructura fina de los osteoblastos. La figura 18-5 muestra dos osteoblastos como se ven con microscopio electrónico en un corte de hueso *no descalcificado.* Estos osteoblastos están sintetizando substancia orgánica intercelular que se calcifica a medida que se forma. Las sales

de calcio que se están depositando son electrónicamente densas; por eso aparecen como una substancia negra que se ve mejor en la parte baja de la ilustración. El osteoblasto que se extiende en la parte media de los campos muestra en su extremo izquierdo extensas vesículas aplanadas de superficie rugosa de retículo endoplásmico estrechamente apretadas. El núcleo de la célula está hacia su extremo derecho. Hacia la mitad entre los dos, en la parte media de la célula, hay un aparato de Golgi grande y bien desarrollado; está marcado con la letra *G*.

No cabría esperar que pudieran seguirse a cierta distancia en un solo corte delgado las prolongaciones citoplásmicas que salen de los osteoblastos. En los cortes finos que se usan para microscopio electrónico casi siempre se ven cortadas transversal u oblicuamente. Las dos flechas verticales del lado izquierdo del cuadro señalan dos grupos de prolongaciones citoplásmicas que están *entre* los cuerpos celulares de los dos osteoblastos; por supuesto, están cortadas transversal y oblicuamente. Muy ocasionalmente puede cortarse una prolongación a lo largo, por un corto tramo de su longitud; en la figura 18-6 se muestra una de esas prolongaciones de un osteocito.

Substancia intercelular orgánica del hueso. La substancia orgánica intercelular del hueso es un producto de secreción de los osteoblastos. Tiene dos componentes principales, colágena y mucopolisacáridos. Las moléculas de tropocolágena se sintetizan probablemente en las vesículas de superficie rugosa del retículo endoplásmico, y se secretan en la misma forma que son sintetizadas y secretadas por los fibroblastos; ya se describió en el capítulo 11. Puede verse que la periodicidad de las microfibrillas de colágena formada por los osteoblastos en el hueso es la misma que la que se ve en la colágena formada por los fibroblastos en el tejido conectivo laxo. El segundo producto de secreción del osteoblasto, que ayuda a constituir la substancia orgánica intercelular del hueso es un surtido de mucopolisacáridos, la mayor parte de los cuales probablemente sean de los tipos sulfatados. Parece probable que el aparato de Golgi bien desarrollado del osteoblasto (véase figura 18-5) esté relacionado en la síntesis del componente hidrato de carbono de los mismos. El componente mucopolisacárido de la substancia orgánica intercelular del hueso actúa como cemento en el que se incluyen las fibrillas colágenas. Tal vez también une las microfibrillas para formar fibrillas.

Calcificación de la substancia intercelular orgánica. En el proceso de calcificación, que en condiciones normales comienza casi tan pronto como se forma la substancia orgánica intercelular, empiezan a depositarse en ésta minúsculos cristales de mineral. Las pequeñas islas de cristales recién depositados están señaladas en la figura 18-5 con flechas horizontales. Cabría pensar que la formación de cristal necesitaría la misma serie de circunstancias necesarias para que haya precipitación, es decir, que la solubilidad de los iones que entran en la formación de la sal del hueso fuera superada en el líquido tisular que baña la matriz recién formada. Como ya dijimos en el capítulo anterior en relación con la calcificación del cartílago, una teoría más considerada en años anteriores que en los últimos, es que la fosfatasa alcalina que secretan los osteoblastos actúa para aumentar la concentración local de iones PO_4. Sin embargo, todavía no se comprenden completamente todos los aspectos del fenómeno de la calcificación. Se ha sugerido que la formación de cristal puede empezar en el hueso sin que se alcance la supersaturación de iones de calcio y de fósforo en la solución. Se cree que gracias a algún atributo físico de la colágena, que depende de su periodicidad, dicha colágena puede servir como núcleo para iniciar la formación de cristal. Sin embargo, también hay datos que indican que el primer depósito mineral en el hueso no es cristalino sino amorfo, un precipitado de fosfato de calcio. Más tarde la sal ósea se vuelve cristalina. Los cristales son alargados, como bastoncillos de 50 Å de ancho, quizá algo más estrechos. Aparecen en la substancia de cemento del hueso, pero en estrecha asociación con las microfibrillas de colágena. Además, hay datos que sugieren que los cristales pueden formarse hasta cierto punto dentro de la propia substancia colágena.

Probablemente la composición de los cristales que se forman primero en el hueso pueda alterarse, porque los diferentes iones que contiene se intercambian con los del líquido tisular (y, por lo tanto, de la sangre) cuando menos por breve tiempo. El mineral que se ha depositado más recientemente en el hueso probablemente sea más lábil que el que ya tiene algún tiempo. Como veremos más adelante, el mineral que ha estado en el hueso por mucho tiempo suele encontrarse en hueso que ha sido cubierto por nuevas capas, y en esa forma, por lo general, está relativamente lejos de los capilares. Para facilitar el intercambio de iones sería necesaria

una relación estrecha con la sangre de los capilares. El mineral de la substancia intercelular del hueso que se ha formado más recientemente es el que está más cerca de los capilares, accesible al intercambio.

Los iones de la sal del hueso son principalmente Ca, PO_4, OH y CO_3. También hay en el mineral del hueso pequeñas cantidades de magnesio, sodio, hierro y iones de citrato. Se cree que la estructura cristalina del mineral del hueso depende de la hidroxiapatita.

La calcificación ya ha sido estudiada en el capítulo anterior (cartílago); sólo la mencionaremos aquí a propósito del raquitismo.

Osteocitos. Cuando un osteoblasto ha rodeado todas sus prolongaciones y su cuerpo celular con substancia orgánica intercelular, ya no requiere más la amplia maquinaria citoplásmica, antes necesaria para sintetizar y secretar proteína y mucopolisacárido; por eso, cuando ha hecho su trabajo, y el osteoblasto se ha transformado en osteocito, disminuye la cantidad de su citoplasma (fig. 18-6). Sin embargo, los osteocitos conservan algunas vesículas de superficie rugosa de retículo endoplásmico (fig. 18-6). La calcificación de la substancia orgánica intercelular que lo rodea, que comenzó cuando la célula era un osteoblasto, en condiciones normales continúa a medida que la célula se vuelve osteocito, hasta que, como se muestra en la figura 18-6, se impregna sólidamente de mineral. El corte del cual se tomó esta ilustración fue feliz, porque demuestra lo que rara vez se ve, parte de una prolongación citoplásmica de un osteocito cortada a lo largo y saliendo del cuerpo de la célula por un corto tramo en un canalículo; está marcada con la letra P.

La estructura de la matriz calcificada es muy similar a la del concreto reforzado (cemento armado). Las fibrillas colágenas en la matriz calcificada son comparables a las varillas de hierro y las sales de calcio al cemento.

Dos tipos de hueso. Cabría pensar que la proporción entre colágena y substancia de cemento siempre sería constante en el hueso, pero no es así, Baker, Pritchard, y Weinmann y Sicher, han insistido en que hay dos clases de hueso, como luego veremos, que tienen diferentes proporciones de células, colágena y mucopolisacárido.

Hueso no maduro

El primer hueso que se desarrolla en la vida embrionaria o al repararse una fractura ósea, como el que suele producirse en algunos tipos de tumores óseos, recibe el nombre de *hueso no maduro.* Proporcionalmente tiene más células, más colágena, y menos substancia de cemento y mineral que el hueso maduro, que se forma más tarde y constituye la mayor parte del esqueleto óseo. El hueso no maduro recibe también el nombre de *hueso trenzado* o *hueso de fibras gruesas* a consecuencia de su contenido de fibras colágenas y la disposición que presentan éstas.

Este tipo de hueso suele ser muy rico en células (fig. 18-7) y las lagunas donde se hallan los osteocitos no son tan estrechas como en el hueso maduro (fig. 18-8). La substancia intercelular se caracteriza por haces relativamente gruesos de fibras colágenas, que no están dispuestas en forma regular sino completamente irregular y muchas veces entrelazándose. Proporcionalmente, el contenido de substancia de cemento en la

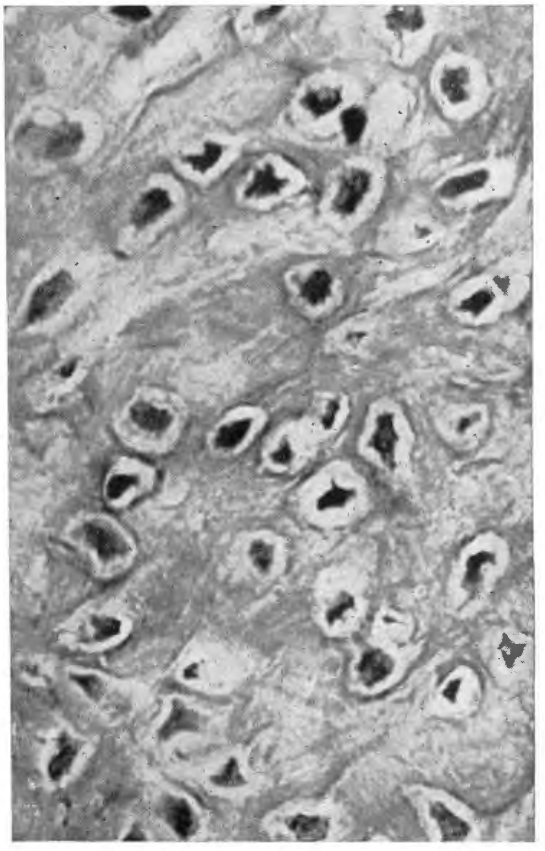

FIG 18-7. Microfotografía (gran aumento) de un corte de hueso no maduro descalcificado teñido con hematoxilina-eosina.

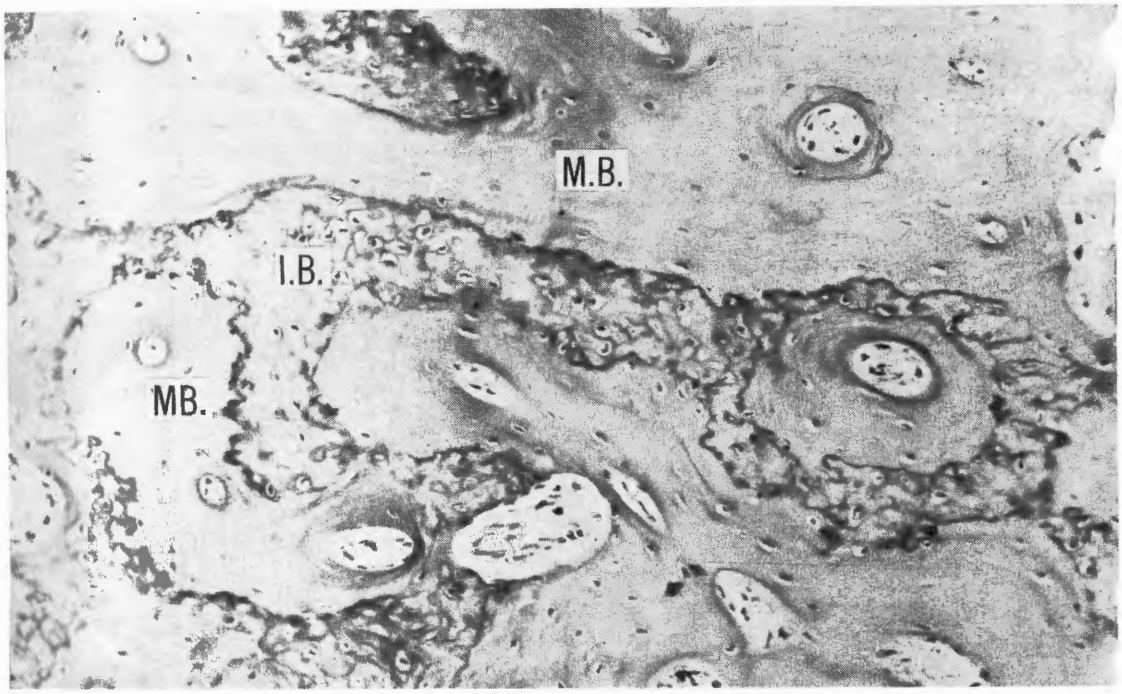

FIG. 18-8. Microfotografía (poco aumento) de un corte de hueso descalcificado teñido con hematoxilina-eosina; se observan zonas de hueso no maduro (I.B.) que han sido rodeadas o invadidas en alguna otra forma por hueso maduro (M.B.) formado más tarde.

substancia intercelular es menor que en el hueso maduro; por lo tanto, el hueso no maduro probablemente capte menos mineral que el maduro, y, en consecuencia, ni es tan fuerte ni es tan opaco a los rayos X como él.

La matriz del hueso no maduro se tiñe muy desigualmente, pero con frecuencia demuestra basofilia en placas; por lo tanto, las zonas de hueso sin madurar que han quedado rodeadas de hueso maduro pueden descubrirse fácilmente con poco aumento (fig. 18-7). *A menos que se tenga bien en cuenta que pequeñas porciones de hueso inmaduro pueden quedar rodeadas de hueso maduro denso y, por lo tanto, incorporarse a él como se ve en la figura 18-8, su presencia pudiera interpretarse equivocadamente como dependiente de algún cambio degenerativo en el hueso maduro.*

Casi todo el hueso no maduro que se forma durante la vida embrionaria más tarde es substituido por el maduro que vamos a estudiar luego. Pritchard, quien ha estudiado muy bien estos tipos óseos, asegura que persiste algo de hueso no maduro en los alveolos dentarios, cerca de las suturas craneales, en el laberinto óseo y junto a inserciones tendinosas y ligamentos; en estos lugares suele estar mezclado con hueso maduro.

HUESO MADURO

La formación y el crecimiento de hueso maduro o laminado se caracteriza por la adición de nuevas capas a superficies óseas, en forma ordenada (fig. 18-3). Según Weinmann y Sicher, cada capa tiene de 4 a 12 μ de grueso. Los osteoblastos responsables de producir capas sucesivas de hueso laminar quedan incorporados como osteocitos entre las capas de matriz ósea que producen o dentro de ellas. En general, las fibrillas en cada capa suelen formar ángulo con las de las capas adyacentes. A veces la dirección de las fibrillas en una, forma ángulo recto con las de la vecina. Como la dirección de las fibrillas en capas adyacentes no es la misma, las capas vecinas pueden aparecer ópticamente distintas.

El hueso maduro debe distinguirse del no maduro porque se tiñe uniforme y ligeramente (fig. 18-8), por la regularidad de sus laminillas, por el hecho de que la dirección de las fibrillas en laminillas inmediatamente vecinas

es distinta, por su contenido relativamente mayor de substancia de cemento y mineral, y por su pobreza celular; las células están dispuestas más regularmente y en lagunas más estrechas que en el hueso no maduro (fig. 18-8).

QUE SIGNIFICAN LOS TERMINOS OSIFICACION INTRAMEMBRANOSA, ENDOCONDRAL Y HETEROTOPICA

En el embrión, los osteoblastos se diferencian de las células mesenquimatosas en dos medios diferentes. En primer lugar, y esto veremos que es una ventaja por lo que se refiere al desarrollo de los huesos planos del cráneo, aparecen en lo que se denominan *áreas membranosas.* Este término está justificado por el hecho de que algunas de las células mesenquimatosas de la región ya se han diferenciado en fibroblastos, que han producido algunas fibras colágenas que prestan a la estructura carácter membranoso. Sin embargo, para que comience la osificación es preciso que algunas de las células mesenquimatosas se diferencien en osteoblastos, que secretarán o formarán la substancia intercelular orgánica característica del hueso. Como el medio general en el cual esto ocurre suele ser membranoso, con algunas fibras colágenas, el proceso recibe el nombre de *osificación intramembranosa.* Los huesos que se forman en estas áreas a veces reciben el nombre de *huesos de membrana. Este término no es muy feliz, ya que sugiere deducciones erróneas; por ejemplo, que la membrana se ha transformado en hueso o que el hueso producido en estas áreas tiene carácter membranoso.*

Sin embargo, la mayor parte de la osificación en el cuerpo no se inicia en zonas membranosas sino cartilaginosas. El proceso por el cual se forma hueso en un medio ambiente cartilaginoso se llama *osificación endocondral.*

Osificación endocondral. En los lugares que después ocuparán la mayor parte de los huesos del esqueleto, se forman primero moldes de cartílago de lo que serán los huesos (posteriormente daremos los detalles). Más tarde, y gradualmente, los modelos cartilaginosos han sido substituidos por hueso, que se produce por osificación que va desarrollándose en las superficies y en el interior de los modelos cartilaginosos. La osificación que se produce en un medio cartilaginoso recibe el nombre de endocondral; los huesos que así se originan suelen denominarse *huesos de cartílago.* Este último término (como el de *huesos de membrana)* tampoco es feliz, pues da la impresión de que el cartílago se ha transformado en hueso, cosa que no ocurre en la osificación endocondral. Por lo contrario, en la vecindad de los modelos cartilaginosos aparecen osteoblastos desarrollados a partir del mesénquima; a medida que los modelos se calcifican, el cartílago muerto es substituido por hueso nuevo creado por osteoblastos que rodean e invaden los modelos cartilaginosos.

Osificación heterotópica. En estado patológico, durante la vida extrauterina, a veces se forma hueso en tejidos que no son los del esqueleto. Pueden aparecer pequeñas porciones de hueso en cicatrices de heridas, en las amígdalas, en el riñón y en otros lugares. Tales huesos se producen por virtud de lo que se ha denominado *heteroplasia (heteros* = diferente; *plasis* = formación), y reciben el nombre de *heteroplástico* u *heterotópico (topos* = lugar). La osificación heterotópica se explica de preferencia como consecuencia de cierta influencia inductiva, como quizá la causada por depósito de calcio en algún tejido muerto o casi muerto, estimulando una célula mesenquimatosa indiferenciada a ese nivel para que se divida y forme células osteógenas y osteoblastos.

Como la literatura que se refiere al hueso no siempre está muy clara sobre este punto, quizá proceda recordar que los términos *intramembranoso, endocondral* y *heteroplástico,* aplicados a la osificación, sólo se refieren al medio en el cual tiene lugar el proceso, no al tipo de hueso que se forma. Procede insistir en que otros tejidos adultos, por ejemplo, el cartílago o el músculo, nunca sufren una misteriosa transformación en hueso. Siempre que se produce hueso, tienen que aparecer células especiales osteógenas: los osteoblastos; estas células son las únicas capaces de producir la substancia intercelular orgánica especial del hueso. El tejido óseo que se desarrolla en cualquier parte del cuerpo resulta de su actividad, nunca de la transformación de un tejido. Así, pues, no hay entidades como "hueso membranoso", "hueso de cartílago" o "hueso heterotópico". Las dos únicas clases de hueso que se forman en condiciones normales son hueso inmaduro y hueso maduro. Generalmente en el desarrollo embrionario el primer hueso que se forma en cualquier lugar es de tipo no maduro, pero al progresar su desarrollo se forma hueso maduro que lo substituye. Vamos a estudiar ahora en detalle la osificación intramembranosa y la endocondral.

OSIFICACION INTRAMEMBRANOSA

El proceso se ilustra de manera muy clara en la formación de los huesos que han de constituir la bóveda craneal. Los cortes demuestran que las zonas donde se desarrollan estos huesos primero están ocupadas por mesénquima. En éste aparecen algunas fibras que le proporcionan carácter *membranoso.* La osificación intramembranosa comienza cuando un grupo de células mesenquimatosas se diferencian para constituir osteoblastos; se trata de células pequeñas y gruesas, con citoplasma abundante y muy basófilo (figs. 18-9 y 18-10). Sus bordes pueden formar una línea espinosa; las pequeñas espinas son las raíces de prolongaciones citoplásmicas que no suelen poderse ver en los cortes teñidos con hematoxilina y eosina. Los núcleos de los osteoblastos suelen estar dispuestos excéntricamente. En las buenas preparaciones es frecuente observar junto al núcleo una zona pálida, la imagen negativa de la red de Golgi (fig. 7-20). Ya hemos descrito la estructura fina de los osteoblastos (fig. 18-5).

Los lugares donde primero aparecen los acúmulos de osteoblastos reciben el nombre de centros de osificación. Generalmente hay dos centros de osificación para cada hueso de la bóveda craneal.

Después que han aparecido osteoblastos, algunos no tardan mucho en secretar la substancia intercelular orgánica característica del hueso. Si se rodean completamente de ella, de manera que queden incluidos en lagunas, se dice que se han transformado en osteocitos (fig. 18-10). Sin embargo, no todas las células de la familia osteoblasto-osteocito que provienen del mesénquima se diferencian de inmediato en osteoblastos secretores funcionales. En lugar de ello, los más jóvenes, los menos diferenciados, que denominamos células osteógenas, proliferan para suministrar nuevos osteoblastos a la región. Ambas clases de células quedan aplicadas muy íntimamente al borde del hueso ya formado; algunas continúan proliferando, otras se diferencian y en seguida secretan substancia intercelular a su alrededor para hacerse osteocitos. La actividad osteoblástica en la periferia del hueso

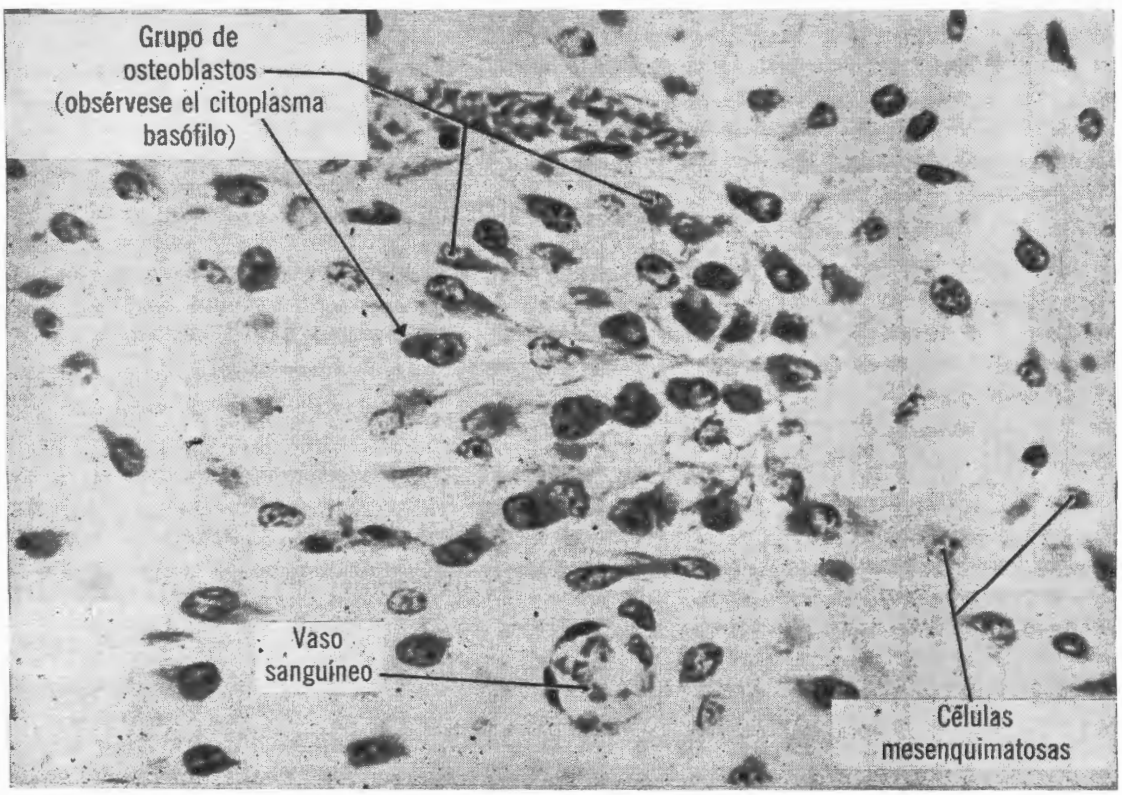

FIG. 18-9. Acúmulo de osteoblastos que se están diferenciando en el mesénquima del cráneo de un embrión de cerdo.

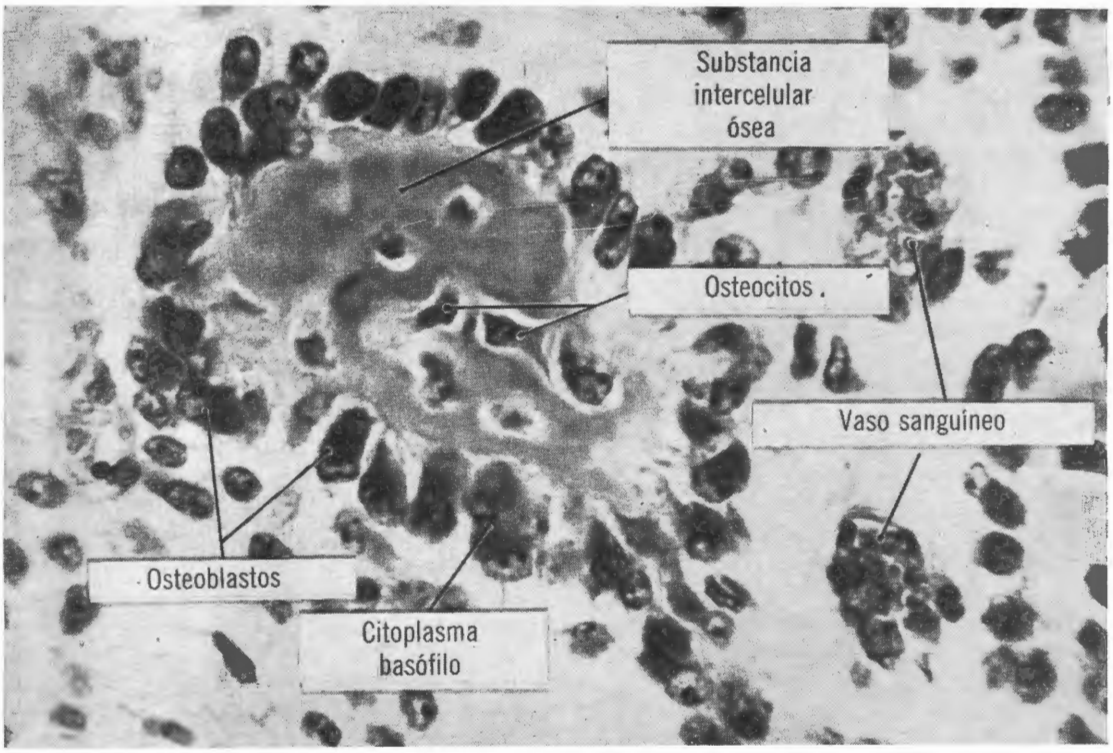

FIG. 18-10. Microfotografía (gran aumento) de un corte de espícula ósea neoformada en el cráneo de un embrión de cerdo. Obsérvese que algunos de los osteoblastos se han diferenciado en osteocitos y se han rodeado de substancia intercelular, de manera que acaban por quedar confinados en lagunas. Obsérvese, asimismo, que los osteoblastos se hallan dispuestos en la periferia de la espícula, donde aumentan el volumen de ésta.

es mayor en unos puntos que en otros. En los lugares donde los osteoblastos proliferan y se diferencian más rápidamente, pronto aparecen prolongaciones radiales de hueso neoformado, que se extienden hacia afuera a partir del primer esbozo óseo; reciben el nombre de espículas. La figura 18-10 es un corte transversal de una de ellas. En la figura 18-3 puede verse cómo se forma una espícula.

Las espículas bien desarrolladas que irradian desde el centro de osificación también reciben el nombre de *trabéculas (trabs* = viga). El término es adecuado, ya que las diferentes trabéculas (vigas) del hueso suelen unirse de manera muy parecida a como se traban las vigas de madera para formar un andamio (figura 18-11). El hueso constituido por un andamio de trabéculas suele denominarse *esponjoso* o *canceloso (cancellus* = reja).

En una red esponjosa los osteoblastos y las células osteógenas cubren los lados y los extremos libres de cada trabécula (fig. 18-11). Si las células jóvenes de revestimiento continúan proliferando, y algunas se diferencian transformándose en osteocitos, se añade nuevo hueso tanto a los extremos libres como a los lados de las trabéculas de la red. El de los extremos libres aumenta la longitud de las trabéculas, lo cual explica la difusión de la osteogénesis a partir del centro de osificación. El hueso nuevo que se añade a los lados de las trabéculas suele depositarse en forma de *laminillas (lamella* = lámina) bastante uniformes.

Cómo el hueso esponjoso se vuelve compacto. Aunque el hueso inicial que se forma por osificación intramembranosa es de tipo no maduro (fig. 18-10), el hueso subsiguiente es maduro. Cuando ya se han formado redes de hueso esponjoso, como el que muestra la figura 18-11, el tipo de hueso que se forma es sobre todo de la variedad madura. Si en una red esponjosa se añaden nuevas laminillas óseas a los lados de las trabéculas, los espacios que quedan entre ellas se estrechan en forma correspondiente, en

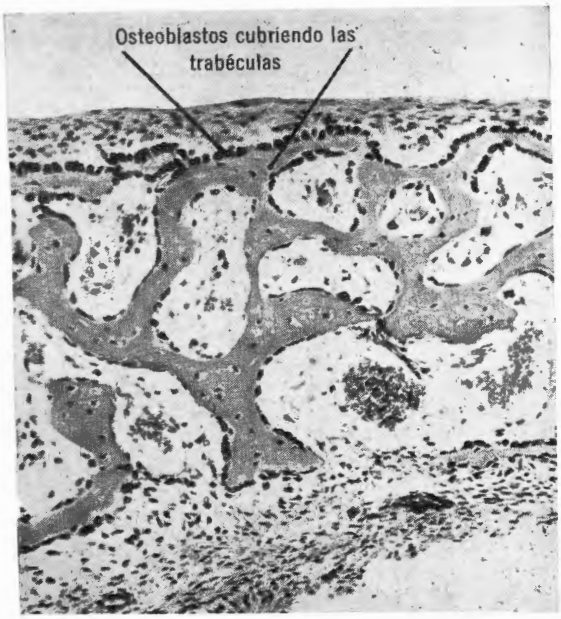

FIG. 18-11. Microfotografía (poco aumento) de un corte de cráneo de embrión de cerdo algo más desarrollado que el de la figura 18-10. Obsérvese el hueso esponjoso con las trabéculas que forman espacios cerrados. Obsérvense, asimismo, los osteoblastos, de citoplasma intensamente teñido, dispuestos en la superficie de las trabéculas.

la misma forma como se estrecharía un túnel si los trabajadores continuaran aplicando en su interior más capas de piedra o de cemento en las paredes. Por consiguiente, el constante depósito de laminillas frescas de hueso en las trabéculas que circundan los espacios pronto modifica el carácter del hueso cambiándolo de una estructura de grandes espacios con poco hueso (figura 18-11) a otra de espacios reducidos con mucho hueso (fig. 18-12). *Cuando en lugar de los espacios llega a predominar la substancia ósea, se dice que el hueso es compacto o denso.* De lo dicho se desprende que el depósito continuo de laminillas sobre las trabéculas del hueso esponjoso (trabeculado) lo convierte gradualmente en hueso denso o compacto.

Relación entre la estructura del hueso y su riego sanguíneo. Ya hemos dicho que el mecanismo canalicular es relativamente ineficaz, y que la distancia que permite que la difusión u otros mecanismos de transporte actúen eficazmente no es mayor de una fracción de milímetro. Las mediciones efectuadas por el autor de estas líneas en huesos de perro permiten sospechar que la máxima distancia a la cual puede mantenerse la vida de los osteocitos sería de un quinto de milímetro. Pero esto es poco corriente, ya que la gran mayoría de los osteocitos, tanto en el hueso compacto como en el esponjoso, no se hallan a distancia mayor de un décimo de milímetro del capilar. El hecho de que el mecanismo canalicular no pueda actuar con eficacia a distancias mayores explica lo que de otro modo resultaría incomprensible acerca de la estructura microscópica tanto del hueso esponjoso como del compacto, según veremos.

NUTRICIÓN DE LAS CÉLULAS DE TEJIDO ESPONJOSO (TRABECULADO). Las trabéculas del hueso esponjoso se bañan en líquido tisular que proviene de los capilares de los espacios situados entre ellas. En el interior de cada trabécula hay conductillos que salen de cada laguna y se anastomosan con los de todas las lagunas vecinas (fig. 18-3). Además, algunos conductillos de las lagunas más superficiales se extienden hasta el exterior de la trabécula y permiten que el líquido tisular o substancias disueltas en él penetren en dicho sistema canalicular. En consecuencia, para alcanzar las células óseas en el centro de una trabécula que tiene un quinto de milímetro de grueso, las substancias nutritivas han de difundir por el sistema canalicular en una longitud de una décima de mi-

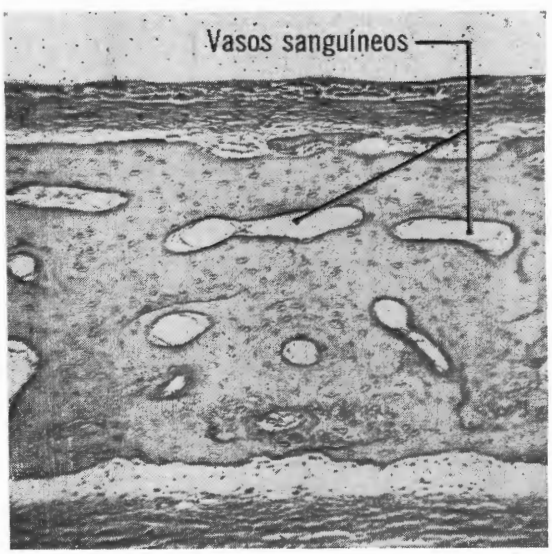

FIG. 18-12. Microfotografía (poco aumento) de un corte de cráneo de niño. El hueso esponjoso de la figura 18-11 se ha rellenado para constituir un hueso plano compacto. Los espacios que había en la zona esponjosa están reducidos a conductos por los cuales pasan los vasos sanguíneos.

límetro. Según la experiencia del autor, las trabéculas de más de un quinto de milímetro de espesor suelen tener vasos sanguíneos en conductos situados cerca de su parte media para alimentar las células óseas más profundas. Por lo tanto, el espesor de las trabéculas sólidas es limitado. Si se depositan demasiadas capas en la superficie de una de ellas, los osteocitos situados profundamente quedan demasiado alejados de los capilares para sobrevivir. En consecuencia, las trabéculas de los huesos esponjosos no suelen alcanzar más de un quinto de milímetro de espesor sin tener, además, vasos sanguíneos en sus canalículos.

Disposiciones en el hueso compacto que suministran alimentación a los osteocitos. Según ya hemos señalado, el desarrollo de los huesos del cráneo tiene lugar primero con formación de trabéculas (fig. 18-10), luego por anastomosis de éstas entre sí, de manera que constituyen espacios cerrados (fig. 18-11). Cada espacio, claro está, contiene un vaso sanguíneo (fig. 18-11). Las trabéculas, que se disponen en redes, son muy delgadas (figura 18-11) en la osificación intramembranosa. Por lo tanto, pueden añadirse varias capas de hueso nuevo a las trabéculas (y esto, claro está, disminuye en forma correspondiente las dimensiones de los espacios que quedan entre las mismas) sin que los osteocitos de las trabéculas primarias tengan que alimentarse por la vía de los canalículos en una distancia mayor de un décimo de milímetro del vaso sanguíneo central del espacio aprovisionado por el mecanismo canalicular (fig. 18-12). Incluso cuando los espacios en el hueso esponjoso están casi llenos con hueso, los osteocitos de las trabéculas originales no están alejados más de una décima de milímetro del vaso sanguíneo central del espacio, que para este tiempo se ha estrechado notablemente. Por lo tanto, los procedimientos por los que el hueso esponjoso es convertido en sólido son tales que suelen permitir que todos los osteocitos de las trabéculas y de las capas nuevas que han llenado casi completamente el espacio estén lo bastante cerca del vaso sanguíneo del conducto central para que subsistan mediante el mecanismo canalicular. Así, pues, cuando el hueso esponjoso es convertido en hueso compacto los vasos sanguíneos que están entre las trabéculas se transforman en los vasos centrales de los conductos circundados por capas de hueso, y el vaso central nutre por intermedio de los canalículos al hueso viejo de las trabéculas originales y las capas que se añaden más tarde a los lados y que llenan la mayor parte de lo que eran espacios intertrabeculares.

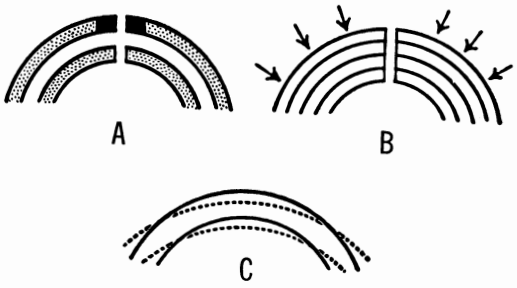

Fig. 18-13. *A*, Esquema que demuestra cómo el crecimiento por aposición en las suturas puede aumentar la bóveda del cráneo. El hueso neoformado está dibujado en negro. *B*, Esquema para demostrar que en las superficies convexas de los huesos el crecimiento por aposición puede aumentar el cráneo sin depositar hueso nuevo en las suturas. Se entiende que a medida que se vaya depositando hueso en las superficies convexas se producirá resorción a nivel de las superficies cóncavas. *C*, Esquema para demostrar cómo la aposición en determinadas zonas y la resorción en otras puede cambiar la curvatura de un hueso del cráneo.

Crecimiento de los huesos del cráneo. Al comenzar la vida extrauterina el proceso de osificación no ha avanzado tanto que los huesos del cráneo sean completos. Pero sí lo bastante para que sus bordes estén tan cerca unos de otros que sólo queden separados por ligeros puentes de tejido conectivo relativamente indiferenciado. La unión de huesos vecinos por tejido conectivo recibe el nombre de *sutura* (fig. 19-1). En los lugares donde se reúnen más de dos huesos, las suturas son anchas; tales zonas reciben el nombre de *fontanelas*. Hay seis de tales zonas membranosas en el cráneo del recién nacido. La más importante, la fontanela anterior o frontal, se halla situada en el punto donde se reúnen los dos huesos parietales y el hueso que avanza desde los dos centros de osificación del frontal. En un niño, la inspección de esta fontanela proporciona información para saber si la osificación se desarrolla normalmente.

En la vida extrauterina, la bóveda craneal aumenta de volumen por crecimiento de aposición. Sin embargo, las opiniones divergen en cuanto a si el crecimiento de aposición tiene lugar en las suturas (fig. 18-13) o en las superficies convexas de los huesos que constituyen la bóveda. Según ilustra la figura 18-13,

el crecimiento por aposición limitado a las superficies convexas sólo explicaría que cada uno de los huesos aumentara de volumen (la resorción de sus superficies internas evitaría que se hicieran demasiado gruesos), sin que en realidad se depositara hueso *en* las suturas. Weinmann y Sicher creen que el crecimiento se produce a nivel de las suturas y aseguran que en algunas es mayor para uno de los huesos que para el otro. Brash, por lo contrario, cree que el crecimiento tiene lugar en las superficies convexas.

A medida que el cráneo aumenta de volumen, la curvatura de sus huesos tiene que disminuir. Ello requiere que los huesos craneales cambien continuamente de forma a medida que crezcan, cosa que exige que se deposite hueso en unas superficies y se resorba en otras. La figura 18-13 muestra cómo el depósito y la resorción, en lugares diferentes, podrían cambiar la curvatura de un hueso craneal. Vamos a referirnos ahora al proceso de resorción.

CRECIMIENTO Y RESORCION DEL HUESO

Ya hemos explicado que el hueso sólo puede aumentar de volumen por depósito de nuevas

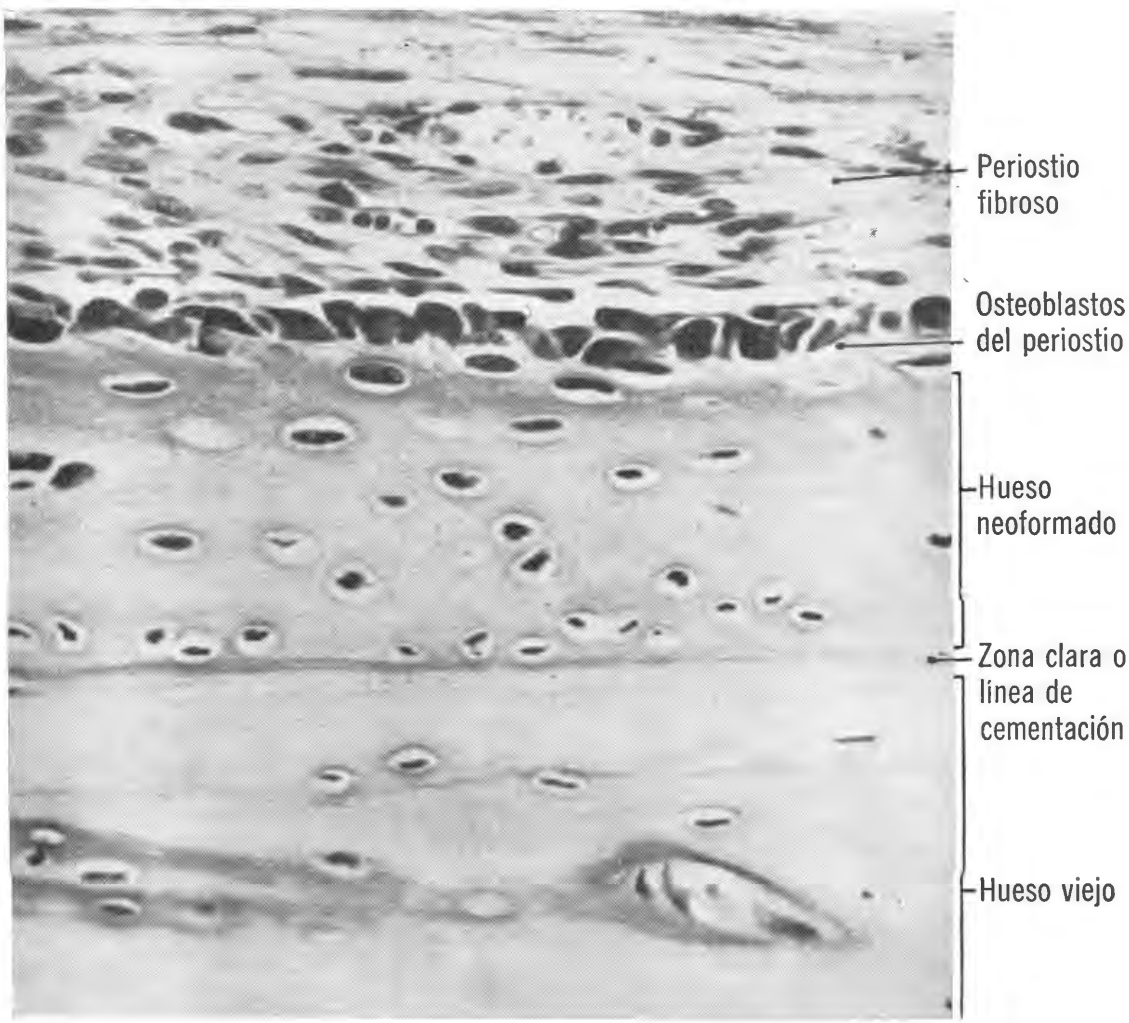

FIG. 18-14. Microfotografía (gran aumento); periostio *activo* cerca de un foco de fractura. Obsérvese la diferencia entre los tipos celulares en las capas fibrosa y osteógena. Nótese la intensa basofilia del citoplasma de los osteoblastos que terminan en el hueso (RNA) y la diferencia entre el aspecto del hueso recién formado y el preexistente. Obsérvese cómo los osteoblastos se rodean de substancia intercelular para transformarse en osteocitos.

capas óseas en una o más de sus superficies. El crecimiento óseo es fenómeno de superficie: también lo es la resorción ósea. Por lo tanto, podemos considerar que todas las alteraciones en las formas de los huesos que se producen durante su desarrollo y crecimiento (su remodelado) resultan de adición y resorción a nivel de las superficies óseas.

La afirmación anterior merece considerarse seriamente. Significa que *el esqueleto de un feto pasa a ser el esqueleto de un adulto sólo mediante procesos que forman hueso en superficies esqueléticas preexistentes.* Lo que es incluso más impresionante es que *el depósito de hueso sobre las superficies preexistentes debe realizarse en forma tal que ninguna célula en el hueso recién formado esté alejada más de una fracción de milímetro de un capilar sanguíneo.* Si se comprende bien que el hueso sólo puede aplicarse a superficies y que el recién formado siempre debe tener capilares para nutrir las células del hueso nuevo, parecen lógicas y comprensibles las formas como crecen y se remodelan los huesos durante toda la vida. Sin este concepto in mente, el estudio del crecimiento y remodelado del hueso es innecesariamente difícil y poco satisfactorio.

En condiciones normales, los procesos de formación y resorción de hueso están bien equilibrados; por ejemplo, a medida que se añade hueso al exterior de la diáfisis de un hueso largo durante el periodo de crecimiento, para hacerla cada vez más ancha, debe resorberse simultáneamente el hueso del interior de la diáfisis para que la luz (de la cavidad de la médula) sea cada vez mayor. Si los procesos de crecimiento y resorción no están equilibrados, el hueso resulta anormal. Por ejemplo, hay una enfermedad del hombre llamada *osteopetrosis* o *enfermedad de huesos marmóreos* que se caracteriza porque los procesos de resorción se retrasan respecto a los de crecimiento; en consecuencia, las diáfisis de los huesos se engruesan más de lo usual y las cavidades de la médula no se ensanchan y dilatan como debieran. Es interesante señalar que hay algunas cepas de ratas y ratones en los que esta afección o un estado muy semejante, es hereditaria; en estos animales de experimentación se demuestran con bastante claridad los problemas que surgen si la resorción de hueso no es normal. Para dar otro ejemplo, hay un trastorno frecuente que se observa cuando las personas envejecen, la llamada *osteoporosis,* en la cual la resorción de hueso es más intensa que su formación y ello hace que partes del esqueleto sean anormalmente frágiles.

DIFERENTES ASPECTOS QUE PRESENTAN LAS SUPERFICIES OSEAS EN LAS CUALES SE PRODUCE DEPOSITO O RESORCION DE HUESO

Superficies en las que se deposita hueso. La figura 18-14 es una microfotografía de un corte de costilla de conejo, tomado cerca del foco de una fractura reciente. La fractura se está reparando, y como parte de este proceso los osteoblastos están formando nuevas capas de hueso sobre la diáfisis preexistente cercana a la fractura. Se ve claramente la línea entre el hueso preexistente y el nuevo: esta línea se llama *nivel* o *línea de unión,* y suele verse cuando se depositan nuevas capas de hueso sobre el preexistente. La superficie del hueso nuevo está cubierta con una capa de grandes células con citoplasma azul obscuro; son osteoblastos ocupados activamente en formar substancia intercelular del hueso nuevo y, por lo tanto, en hacerse osteocitos jóvenes. Puede verse casi toda transición entre estos osteoblastos y los osteocitos jóvenes —los últimos se ven inmediatamente por abajo de ellos y están rodeados parcial o completamente de substancia intercelular del hueso nuevo que han formado. Para resumir, una superficie en la que se deposita hueso nuevo sobre el preexistente suele mostrar una marca entre ambos. Segundo, la superficie del hueso nuevo está cubierta por una hilera de osteoblastos, cada uno de los cuales es una célula aislada. Al inspeccionar más de cerca se verá que cada osteoblasto tiene abundante citoplasma basófilo (debido a que posee en su citoplasma muchas vesículas de superficie rugosa encargadas de la síntesis de proteína destinada a secreción) y una región de Golgi (relacionada con la secreción de la substancia intercelular que están sintetizando) bien desarrollada (negativa). Tercero, se ven formas de transición entre osteoblastos y nuevos osteocitos en el hueso nuevo de formación reciente, inmediatamente abajo de la capa de osteoblastos.

Superficies en las que se resorbe hueso. Consideraremos ahora superficies óseas donde ocurre la resorción. La figura 18-15 ilustra esas superficies de una trabécula. Tal vez el primer punto a señalar sea que las superficies de esta trabécula no están cubiertas con osteoblastos

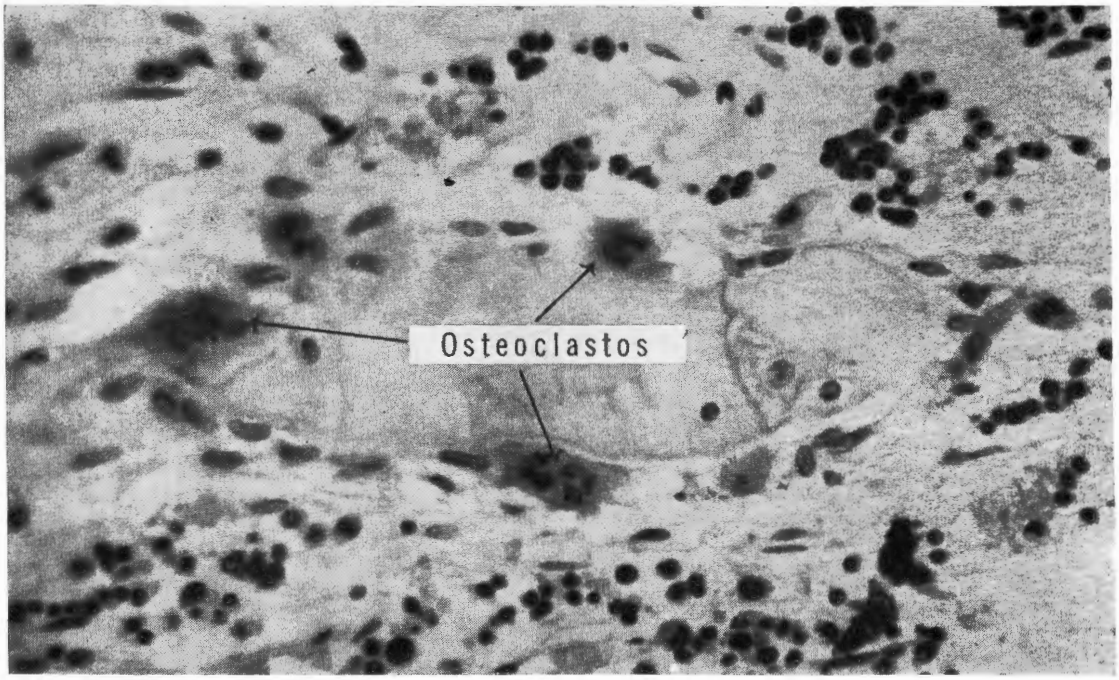

FIG. 18-15. Microfotografía (gran aumento) de un corte de trabécula ósea en la cavidad medular de un hueso largo (perro). La trabécula ocupa el centro de la figura. Está revestida de células osteógenas, excepto en cuatro lugares donde hay osteoclastos. Los núcleos teñidos intensamente en la periferia de la figura corresponden a células productoras de hematíes y leucocitos granulosos. (Ham, A. W.: *En* Cowdry's Special Citology, 2a. ed., vol. 2, New York, Hoeber.)

encargados obviamente de depositar hueso. En lugar de ello, las células que rodean esta trabécula son de dos tipos. Primero, hay algunas (células osteógenas inactivas) que tienen núcleos alargados y parecen rodear más o menos la trabécula, excepto en algunos lugares donde se fusionan en células multinucleadas que se llaman *osteoclastos*. En el extremo izquierdo de la trabécula se ve un gran osteoclasto terminando en lo que parece ser una superficie ósea sometida a erosión. El hecho de que los osteoclastos corroan hueso también lo sugiere el que suelen ocupar pequeñas fosas redondeadas en la superficie del hueso en el que terminan; estas pequeñas fosas que parecen haber corroído se llaman lagunas de Howship. El osteoclasto que se ilustra en la figura 18-19 ocupa una.

Hay, por lo tanto, buenas pruebas histológicas para indicar si está ocurriendo adición o resorción de hueso en cualquier superficie ósea que se examina con el microscopio. A veces pueden verse los dos aspectos en diferentes lugares a lo largo de una misma superficie, porque es común que se esté depositando hueso en un lugar y eliminándose de otro, a veces cerca del primero.

Superficies en reposo. Finalmente, hay algunas superficies óseas en las que no hay formación ni resorción; podrían llamarse superficies en reposo. Están cubiertas o revestidas por células alargadas con núcleos ovoides y citoplasma que se extiende hacia afuera de los extremos de los núcleos para encontrar el citoplasma de la célula vecina. En el hueso en reposo estas células no parecen tener actividad; por ejemplo, su citoplasma no es profundamente basófilo, sólo se vuelve así (indicando el comienzo de la síntesis de proteína) cuando se necesita que formen más hueso. Sin embargo, estas células, que normalmente cubren o revisten superficies óseas en reposo, pueden dividirse; en realidad, como se indica en el dibujo de la figura 18-3, tienen gran capacidad de proliferación. Después que se hacen activas y se dividen, algunas pueden diferenciarse en osteoblastos.

Células madre del hueso. Como ya hemos dicho, las células más o menos aplanadas *que normalmente cubren y revisten todas las super-*

ficies del hueso en reposo son las células *madre* de la familia de células del hueso. Se llaman comúnmente *células osteógenas*. Cuando se rompe un hueso, según veremos en detalle más adelante, estas células se dividen, y algunas de las que resultan de su proliferación se diferencian luego en osteoblastos y forman hueso. Otras se diferencian en células de cartílago, por razones que veremos después. Otras más pueden diferenciarse en osteoclastos. El tumor maligno llamado sarcoma osteógeno ocasionalmente se desarrolla en un hueso; nace de estas células madre y los cortes de dicho tumor ilustran la potencialidad de estas células madre, pues a veces puede observarse cómo se diferencian diversamente en osteoblastos, osteoclastos y condroblastos, según la zona. Sin embargo, la mayor parte de células de estos tumores son células osteógenas relativamente indiferenciadas.

Vamos a considerar ahora algunas de las características de la resorción ósea y de los osteoclastos.

OSTEOCLASTOS Y RESORCION OSEA

El estudio de la resorción ósea se complica por el hecho de que el hueso tiene en el cuerpo dos funciones diferentes: 1) la de brindar soporte, y 2) la de servir como reservorio de calcio. La resorción ósea que acompaña a la formación de osteoclastos puede ocurrir en conexión con el hueso que sirve para cada una de estas funciones. Pero los factores que originan la formación de osteoclastos y los lugares donde aparecen no son los mismos para el hueso que sirve una u otra función, según vamos a ver.

En primer lugar, durante el periodo de crecimiento, e incluso más tarde, para conservar el esqueleto el hueso se remodela constantemente de manera que sirva adecuadamente como sostén. El remodelado del hueso se efectúa por la formación de hueso nuevo sobre superficies de hueso preexistente, y la resorción de tales superficies. Por lo tanto, la resorción, que incluye la presencia de osteoclastos, es un fenómeno normal si el esqueleto en cambio constante debe proporcionar el sostén adecuado.

No sabemos por qué motivo los osteoclastos deben desarrollarse a partir de células de cubierta o de revestimiento del hueso solamente en algunos lugares para causar resorción esencial a ese nivel, mientras los osteoblastos están produciendo hueso nuevo en otras zonas. Se señaló hace varias décadas que en el remodelado del esqueleto, que ocurre durante el periodo del crecimiento, osteoblastos y osteoclastos se conducen como si fueran arquitectos e ingenieros muy bien entrenados. Intentar descubrir por qué motivo las células osteógenas durante el crecimiento debieran transformarse en osteoblastos y formar hueso en los lugares adecuados, y transformarse en osteoblastos para resorber hueso en otros lugares, constituye un problema de investigación que pocos de nosotros abordamos. Ha sido mucho más fácil descubrir algo acerca del motivo por el cual los osteoclastos se desarrollan en conexión con el hueso que sirve a la segunda función, la de actuar como reserva de calcio; por lo tanto, vamos a comentar brevemente este tema.

ALGUNOS FACTORES RELACIONADOS CON LAS FUNCIONES ÓSEAS COMO DEPÓSITO DE CALCIO

La hormona paratiroidea. La hormona de la glándula paratiroidea actúa aumentando la concentración de calcio de la sangre. En condiciones ordinarias la secreción de esta hormona está controlada por el nivel de calcio en la sangre. Si el calcio de la sangre disminuye por debajo de valores normales, la glándula paratiroides inmediatamente es estimulada para que secrete más hormona. Tan pronto como la concentración sanguínea de calcio empieza a aumentar más allá del valor normal, el incremento de calcio en la sangre actúa suprimiendo la secreción de hormona paratiroidea. Por este mecanismo, de tipo de retroalimentación negativa, se conserva normalmente la concentración sanguínea de calcio dentro de límites estrechos. Este mecanismo necesita la existencia de una fuente de dónde obtener calcio para la sangre, y de un lugar dónde depositar el calcio de la sangre. El hueso sirve como amortiguador para el calcio de la sangre en estos aspectos.

Cómo puede obtenerse algo de calcio del hueso sin resorción ósea. En primer lugar, parece muy probable que el calcio que acaba de ser depositado en el hueso de nueva formación (y el hueso de nueva formación, claro está, siempre se hallaría cerca de los capilares) es más o menos *lábil*. Por lo tanto, si aparecen condiciones en las cuales la sangre necesita más calcio, el calcio del hueso que está formándose de nuevo puede ser extraído de él

sin que sufra gran lesión. Además, cuando las condiciones cambian parece que el hueso que contenía calcio lábil puede recalcificarse. Se cree que el calcio del hueso de nueva formación está más o menos en equilibrio con el de la sangre y puede haber cierto grado de intercambio de iones de calcio entre los dos sin que intervengan los osteoclastos ni se observen cambios microscópicos en el hueso cuando el calcio se desplaza entrando o saliendo de la substancia orgánica intercelular de este hueso.

Mayores demandas de calcio para la sangre originan resorción ósea

Si la demanda para calcio en la sangre es mayor de la que puede satisfacerse extrayendo el calcio lábil en la forma antes descrita, se secreta más hormona paratiroidea todavía, y para proporcionar más calcio del hueso parece que deba obtenerse de hueso más viejo que está plenamente calcificado, y cuyo contenido de calcio no es lábil. Para que el calcio sea extraído del hueso más viejo plenamente calcificado, la substancia intercelular orgánica del hueso, a la cual está fijada el calcio, debe ser destruida, de manera que dicho calcio quede liberado de la substancia intercelular orgánica. Para que se produzca este proceso en una superficie ósea, células osteógenas y osteoblastos en ciertas localizaciones se funden produciendo osteoclastos que causan la destrucción del hueso por debajo de ellas. La extraordinaria capacidad de la hormona tiroidea para causar una transformación

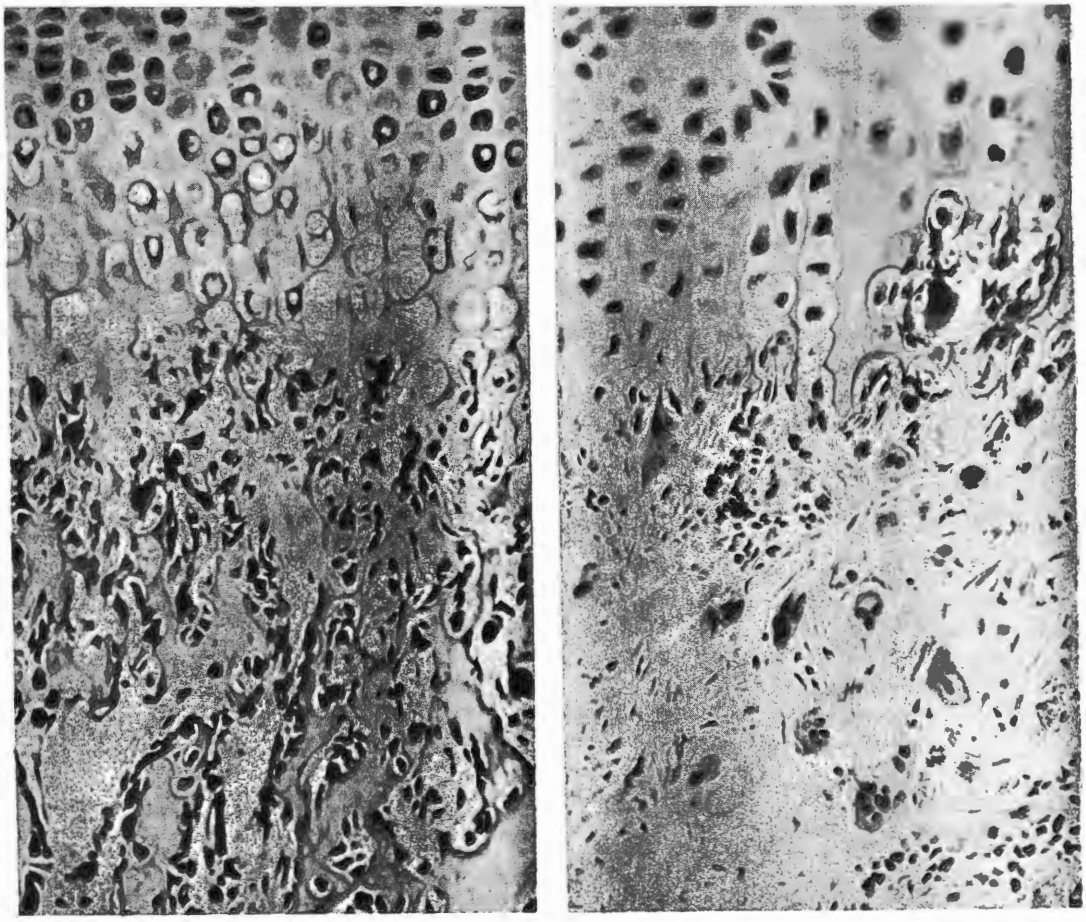

FIG. 18-16. *Izquierda,* Microfotografía con poco aumento de una pequeña porción de corte longitudinal de metáfisis de un hueso largo de cobayo joven normal. *Derecha,* Preparación similar de un cobayo de la misma camada que recibió por inyección una dosis elevada de hormona paratiroidea 48 horas antes. Obsérvese que las trabéculas en la parte diafisaria del disco epifisario se han fundido y han desaparecido; en su lugar quedan osteoclastos.

de las células osteógenas del hueso en osteoclastos puede demostrarse fácilmente dando a un animal una dosis elevada de hormona paratiroidea.

Como puede verse en la figura 18-16, después de 48 horas un lugar previamente ocupado por trabéculas óseas se transforma en uno donde casi no queda hueso, y en su lugar hay innumerables osteoclastos.

Hace relativamente poco tiempo que Copp y colaboradores han descrito otra hormona denominada *calcitonina* (su origen se estudiará en un capítulo posterior) que es secretada si la cantidad del calcio de la sangre excede de cierto nivel. La calcitonina actúa disminuyendo la concentración de calcio de la sangre. Parece que la calcitonina tiene un efecto sobre las células osteógenas opuesto del que tiene la hormona paratiroidea, pues obligaría a células osteógenas a transformarse en osteoblastos, que a su vez producen la substancia intercelular orgánica del hueso que más tarde queda impregnada de calcio procedente de la sangre; esto, claro está, disminuye la concentración sanguínea de calcio. La calcitonina parece inhibir el efecto de la hormona paratiroidea sobre las células osteógenas.

Los datos existentes sugieren fuertemente que dos importantes factores que intervienen en el control de la diferenciación y la actividad de las células osteógenas y los osteoblastos del cuerpo son las dos hormonas, 1) la hormona paratiroidea, y 2) la calcitonina, y que la secreción de éstas, a su vez, está regulada por la concentración de calcio en la sangre.

Osteólisis. Aunque se admite, en general, que se produce una resorción rápida y extensa de substancia ósea en la superficie que previamente estaba cubierta de células osteógenas y osteoblastos, y que en el proceso de resorción se funden constituyendo osteoclastos, Belanger y colaboradores han hecho estudios que parecen indicar que el efecto de la hormona paratiroidea también puede ejercerse sobre los osteocitos dentro de la substancia del hueso; allí, claro está, se hallan incluidos en lagunas, y en comunicación con una fuente de líquido tisular fresco sólo por vía de los canalículos. Han observado señales de cambios en la calidad y cantidad de la substancia intercelular orgánica y el contenido mineral de la substancia intercelular que rodea inmediatamente los osteocitos dentro del hueso, en condiciones experimentales en las cuales cabría esperar la resorción de hueso. Llaman a este proceso de resorción *osteólisis*.

Intentando valorar el posible significado de la osteólisis para proporcionar sangre con más calcio en condiciones en que cabría la resorción de hueso, por ejemplo cuando hay aumento de secreción de hormona paratiroidea, hay que tener presentes diversos factores. En primer lugar, aunque es cierto que el sistema de canalículos tiene un área superficial muy amplia, a menos que pudiera demostrarse que existe una circulación de líquido tisular en el sistema canalicular, parece que tal paso de substancias como ocurre a través de los canalículos ha de depender de difusión por vía del líquido tisular o de algún tipo de transporte activo por vía de osteocitos y sus prolongaciones conectoras. Resulta difícil imaginar que una hormona polipéptida alcance osteocitos incluidos muy profundamente, o que sales de calcio pasen siguiendo los canalículos desde osteocitos profundamente incluidos, si no es en forma muy lenta. En consecuencia, el autor considera que si la resorción sin osteoclastos (osteólisis) ocurre rápidamente en respuesta a la acción de la hormona paratiroidea, el fenómeno sólo se produciría en asociación con osteocitos situados muy cerca de la superficie del hueso, sobre todo en la superficie de las trabéculas del hueso esponjoso. Todavía no sabemos si la osteólisis es factor importante para la liberación del calcio lábil del hueso recién depositado que antes hemos señalado.

OSTEOCLASTOS COMO SE OBSERVAN CON MICROSCOPIO DE LUZ

Los osteoclastos, en un corte usual de hueso donde se está produciendo resorción, puede observarse que tienen de una a varias docenas de núcleos (fig. 18-15); la mayor parte muestran aproximadamente media docena. Sin embargo, debe recordarse que los osteoclastos son células voluminosas, de las cuales en una sección sólo puede cortarse una rebanada, y si un osteoclasto se cortara en varias rebanadas se comprobaría que contiene muchos más núcleos de los observados en un solo corte.

Los núcleos de un osteoclasto suelen ser muy parecidos entre sí, pero los de diferentes osteoclastos pueden ser distintos. En lo que se interpreta como osteoclastos jóvenes los núcleos son ovoides. Las membranas nucleares son lisas, los gránulos de cromatina son finos y están distribuidos uniformemente, y cada núcleo contiene uno o dos nucléolos (fig. 18-17). En los osteoclastos más viejos las membranas nuclea-

FIG. 18-17. Microfotografía (inmersión en aceite) de un osteoclasto, con borde estriado bien desarrollado. El hueso se ve a la izquierda y abajo; el osteoclasto se halla encima. (Preparación de W. Wilson.)

res están arrugadas y los núcleos se tiñen más intensamente; de hecho, pueden ser picnóticos.

El citoplasma de los osteoclastos muy jóvenes puede ser ligeramente basófilo, pero el osteoclasto típico tiene citoplasma acidófilo. La acidofilia aumenta cuando la célula envejece. El citoplasma de muchos osteoclastos tiene aspecto espumoso (fig. 18-17).

En buenos preparados suele observarse que los osteoclastos ocupan pequeños pozos en la superficie del hueso, que se cree han creado por erosión (fig. 18-19). Estos pequeños pozos reciben el nombre de lagunas de Howship. Sin embargo, en muchos cortes se ha producido tal retracción que los osteoclastos pueden estar ampliamente separados de la superficie ósea con la cual estaban en contacto durante la vida (figura 18-18).

Los bordes estriados o en cepillo de los osteoclastos. Otra característica de los osteoclastos, que sólo presentan algunos, en lo pasado se consideró que tenía importancia y era específica: tienen en la superficie que exponen al hueso un borde *estriado* o en *cepillo*. Con el microscopio de luz se observa constituido por prolongaciones a modo de pelos que se extienden saliendo de la célula y van a parar al hueso (fig. 18-17). Además, se admitía, en general, que este borde guardaba relación con la capacidad del osteoclasto para resorber hueso. Se sugería incluso que el borde ciliado o estriado podía ayudar físicamente a la erosión del hueso —por ejemplo, que las prolongaciones en forma de pelos actuaban como cilios.

Según la experiencia del autor los bordes ciliados no se observan en todos los osteoclastos, y se ven mejor en algunas especies (por ejemplo, el perro) que en otras (por ejemplo, roedores). Además, los bordes estriados son más claros en las superficies óseas donde las fibrillas de colágena de la substancia intercelular se acercan a la superficie del hueso en ángulo más o menos recto (fig. 18-18), y no se ven claramente donde las fibrillas de colágena discurren más o menos paralelamente a la superficie. Se observan a veces bordes estriados no en el osteoclasto, sino en la superficie ósea de la cual se ha desprendido el osteoclasto du-

FIG. 18-18. Microfotografía (× 1 250) de un osteoclasto que se ha retraído y separado del hueso. El borde estriado se halla en la superficie del hueso, no en la del osteoclasto.

rante la fijación, como ocurre en la figura 18-18; a veces se ven sólo en los osteoclastos que se han retraído separándose de la superficie, como en la figura 18-17. Los datos conocidos hasta aquí, según el autor, indicarían que el borde estriado pertenece al hueso, con los mismos argumentos sostenidos para indicar que el borde estriado pertenece al osteoclasto. En los estudios del autor, los bordes estriados que estaban unidos al hueso y al osteoclasto vecinos se examinaron con el microscopio de fase, y las fibrillas a las cuales correspondían las estriaciones en los bordes pudieron seguirse hacia el interior de la substancia ósea (fig. 18-19). A consecuencia de estas observaciones se llegó a la conclusión de que el borde estriado que puede observarse a veces con el microscopio de luz, y que había sido descrito como parte del osteoclasto, en realidad es un aspecto causado por las fibrillas colágenas de la substancia ósea liberada de materiales intermedios en el proceso de resorción —que, por decirlo así, serían las últimas en desaparecer. Parece que cuando el material se fija y descalcifica, el borde estriado del hueso a veces se adhiere al osteoclasto y se retrae alejándose con él, mientras que en otras ocasiones sigue adherido al hueso (comparar las figuras 18-17 y 18-18).

Estructura fina de los osteoclastos. Pudiera pensarse que al ser posible estudiar los osteoclastos con microscopio electrónico rápidamente se resolvería el problema del borde estriado. El ME ha demostrado que los osteoclastos en diversas especies tienen un borde rizado en aposición con las superficies óseas. El borde rizado, descrito por Hancox y Boothroyd en los osteoclastos de huesos de embrión de pollo cultivados por tan breve tiempo, consiste en innumerables prolongaciones con aspecto de vellosidades, de diversas formas y dimensiones (fig. 18-20). Las proyecciones a modo de vellosidades en el borde ondulado son demasiado irregulares y están espaciadas en forma desigual para explicar el borde estriado fino a modo de cilios que se observa con el microscopio de luz.

Hancox y Boothroyd han observado con el ME microfibrillas de colágena situadas entre las prolongaciones como vellosidades de los bordes rizados de los osteoclastos. Este hallazgo importante sugiere que la sal ósea y el mucopolisacárido del hueso desaparecen separándose de la colágena en una superficie en resorción; ello corresponde a los descubrimientos de estos autores, indicando que a dicho nivel hay una desviación hacia un pH más ácido en zonas de resorción que, claro está, favorecería la resorción del mineral. Este hallazgo sugiere una posible base para las microfibrillas y fibrillas de colágena proyectándose en forma de franja desde una superficie ósea en resorción para darle, cuando la dirección de las fibrillas es más o menos perpendicular a la superficie, el aspecto estriado que se observa con el ML.

FIG. 18-19. Microfotografía (inmersión en aceite) de un osteoclasto, tomada con el microscopio de fase. Obsérvese que las estriaciones del borde estriado continúan en la substancia intercelular del hueso formando fibras y fibrillas colágenas.

Las proyecciones ramificadas como vellosidades del citoplasma del borde rizado tienen hendiduras entre ellas. Las proyecciones son de forma, dirección y dimensiones muy diversas. Las hendiduras penetran profundamente en el citoplasma entre las bases de las proyecciones a modo de vellosidades. Las partes más profundas de algunas hendiduras probablemente queden separadas de las vesículas citoplásmicas; esto queda señalado por las flechas horizontales en la figura 18-20. Puede observarse material gra-

nuloso obscuro rico en electrones, que representa material extraído del hueso (el hueso está en la parte izquierda de la figura 18-20) en las hendiduras y en las vesículas citoplásmicas que probablemente se han formado en las partes más profundas de las hendiduras. El citoplasma tiene muy poca representación en la mayor parte de organismos en el borde rizado y alrededor del mismo. Pero más profundamente en la célula, se han descrito gránulos específicos con las características del lisosoma (ver los trabajos de Scott).

Función de los osteoclastos considerada a la luz de lo que hoy sabemos sobre lisosomas. El hecho de que los osteoclastos participen en la resorción ósea parecería ya totalmente comprobado. En forma similar, el hecho de que los osteoclastos aumentan en número en las superficies óseas cuando se administra suficiente hormona paratiroidea, y por lo tanto su formación es estimulada por dicha hormona, también es un hecho completamente comprobado. Las pruebas histoquímicas han demostrado que contienen por lo menos algunas de las enzimas asociadas con la actividad de los lisosomas, por ejemplo fosfatasa ácida. Además, se ha comprobado que si se administra hormona paratiroidea a los animales aumenta la eliminación de hidroxiprolina, lo cual indica que se está desintegrando colágena en dicho animal. Por lo

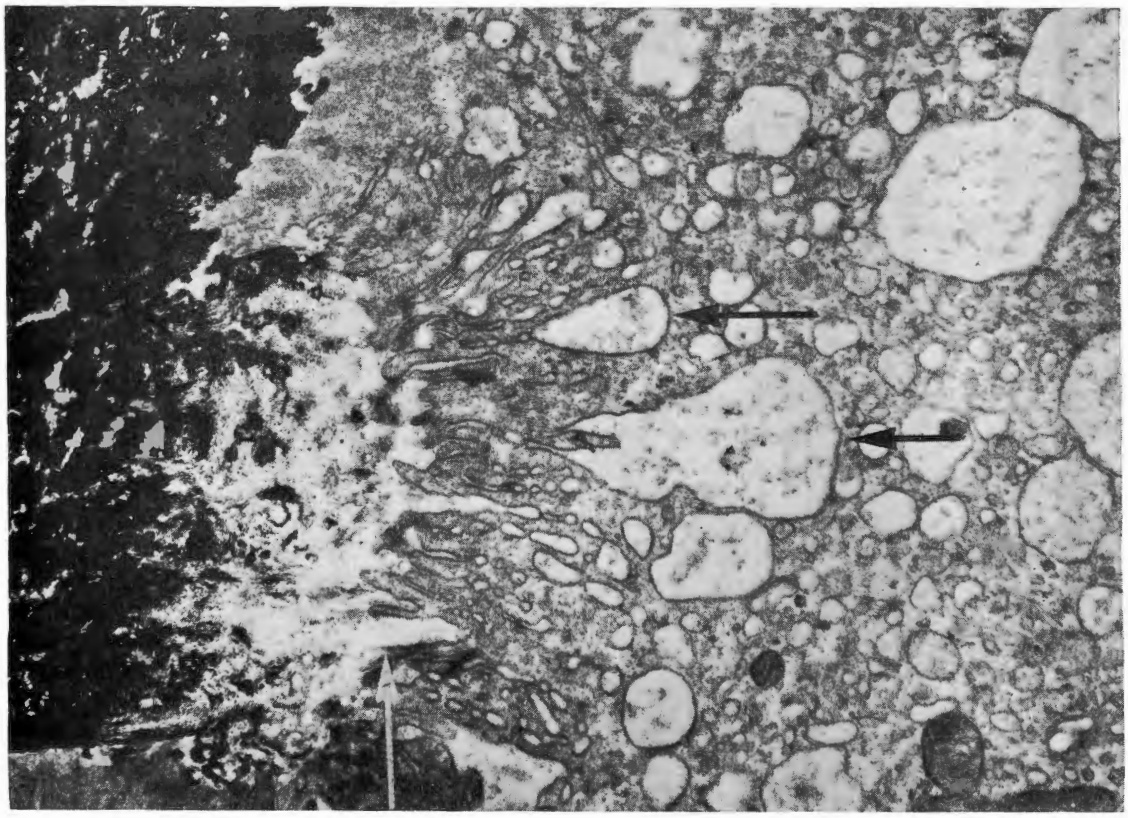

FIG. 18-20. Micrografía electrónica (× 20 000) de un corte de superficie ósea en fase de resorción. A la izquierda se ve, en negro, el hueso calcificado. La parte principal de la figura está ocupada por el citoplasma de un osteoclasto. Extendiéndose de arriba a abajo, en la parte media, está el borde fruncido del osteoclasto; consiste en un complejo de pliegues y salientes que terminan en el hueso a la izquierda. Entre el borde fruncido del osteoclasto y el hueso muy calcificado hay una zona donde el contenido de calcio es mucho menor, que sugiere que el osteoclasto está disolviendo o eliminando en otra forma el mineral a este nivel. Pueden verse gránulos negros de mineral en algunas de las grandes vesículas señaladas por flechas horizontales, que se forman probablemente por oclusión y aislamiento del fondo de las criptas. En la placa original podía verse una microfibrilla colágena con periodicidad típica en el sitio indicado por la flecha vertical. (Preparación de B. Boothroyd y N. M. Hancox.)

tanto, parece justificado admitir que los osteoclastos ejercen actividades enzimáticas, incluyendo algunas que efectúan la digestión de la colágena del hueso con cuya superficie están en contacto.

La resorción de hueso necesita que se disuelvan tanto la colágena como el mineral. Un pH ácido pudiera explicar la disolución del mineral, y las enzimas de los lisosomas pudieran explicar la desintegración de la colágena. Sería muy difícil explicar cómo un osteoclasto podría disolver la colágena del hueso si ésta todavía estuviera incluida en mineral; esto sugiere *que primero debe* desaparecer el mineral para que la colágena quede expuesta a las enzimas. Los llamados bordes estriados de los osteoclastos que aparecen (y que el autor considera son los bordes del hueso que han quedado libres de mineral, de manera que muestran flecos de fibrillas colágenas que hacen protrusión) también sugieren que el mineral es disuelto antes que la colágena. En consecuencia, hoy por hoy los datos existentes parecen favorecer la idea de que los osteoclastos crean debajo de una superficie ósea un medio ácido (que disolvería el mineral), y luego disuelven las fibrillas colágenas que hacen protrusión en la superficie. Parece más probable que las enzimas de los lisosomas sean liberadas en la superficie y no que la colágena sea fagocitada y digerida dentro de los osteoclastos por fagosomas que la contienen y entran en contacto con lisosomas primarios.

Hay motivos para creer que el lugar de acción de la hormona paratiroidea es a nivel de las células que se funden para transformarse en osteoclastos. El hecho de que las células osteógenas empiezan a fundirse sugiere que ya ha empezado alguna actividad enzimática rara en la superficie de las células que entran en contacto. Además, hay indicaciones de que las actividades de los osteoclastos no aumentarían la longevidad; al respecto, se hallarían en una posición muy parecida a la de los polimorfos, que con sus lisosomas se destruyen ellos mismos junto con las bacterias que han fagocitado.

La sugerencia de que los osteoclastos son capaces en determinadas circunstancias de transformarse nuevamente en células individuales sanas, que pudieran, por ejemplo, producir hueso, como se deduce a veces de la literatura, nos parece (sobre todo a la luz de lo que sabemos actualmente sobre el lisosoma) que es tan poco probable que antes de admitirla debiéramos tener la prueba inequívoca de su realidad.

Origen de los osteoclastos desde otras células que no son las osteógenas. También es posible que los osteoclastos se desarrollen partiendo de otro tipo celular, según vamos a ver. Si se toman esquirlas de hueso, tratadas para matar las células que contienen, y se trasplantan en algún tejido que no sea hueso, como el músculo, pronto se forman osteoclastos típicos alrededor de las esquirlas, y parecen ayudar a su resorción. Como no hay células osteógenas vivas asociadas con el hueso trasplantado *muerto,* los osteoclastos que se desarrollan alrededor del hueso muerto trasplantado en el músculo deben provenir de algún otro tipo celular, quizá de macrófagos que se reúnen alrededor del hueso y se fusionan, de la misma manera como se reúnen y fusionan cerca de cualquier otro cuerpo extraño. Morfológicamente los osteoclastos que se forman en el hueso de células osteógenas o de macrófagos en asociación con hueso trasplantado muerto son iguales.

CRECIMIENTO ULTERIOR DEL CRANEO

La disminución de la curvatura de los huesos de la bóveda craneal, cuando la cabeza aumenta de volumen en la vida extrauterina, se produce a base de un nuevo modelado y depende tanto de la adición como de la supresión de hueso. Los huesos así remodelados, por cierto tiempo después del nacimiento están compuestos de una placa única de hueso que contiene espacios llenos de células mesenquimatosas y venas de pared delgada (fig. 18-12). A medida que prosigue el crecimiento del cráneo, el proceso de remodelado convierte gradualmente las placas óseas únicas que cubren casi todo el cráneo en placas dobles de tejido compacto con hueso esponjoso y gran cantidad de médula entre ellos. La capa de hueso esponjoso y la médula que quedan entre las dos láminas de hueso compacto reciben el nombre de diploe; contiene grandes venas de paredes delgadas denominadas venas diploicas. La disposición en doble lámina a nivel de la mayor parte del cráneo se logra durante la infancia (alrededor de los ocho años de edad). Más tarde, en la vida adulta, los huesos que se reúnen a nivel de las suturas se fusionan y las venas diploicas pueden pasar de un hueso al vecino.

OSIFICACION ENDOCONDRAL

La mayor parte del esqueleto se forma por osificación endocondral. El proceso puede estu-

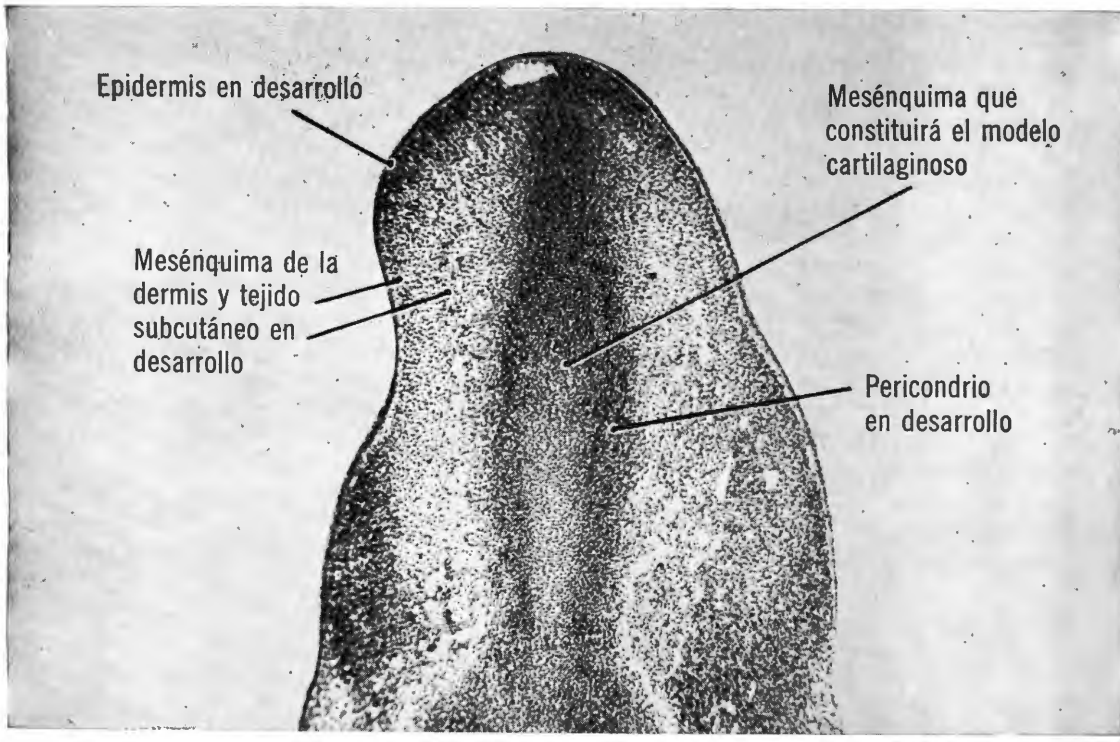

FIG. 18-21. Microfotografía (pequeño aumento) del corte longitudinal de un dedo de embrión de conejo. En la parte central del dedo en desarrollo, el mesénquima se está condensando y empieza a diferenciarse en el modelo de cartílago de la última falange.

diarse bien, observando los cambios histológicos que se producen en los esbozos de las extremidades del embrión cuando éstas se desarrollan.

En los diversos lugares donde van a formarse huesos, el mesénquima de un esbozo de extremidad comienza a diferenciarse en cartílago (figura 18-21). El resultado es la aparición de modelos cartilaginosos de lo que serán los huesos (fig. 18-22). El mesénquima que se halla a cada lado del modelo de cartílago queda constituyendo una membrana que lo rodea; recibe el nombre de *pericondrio* (fig. 18-22) y está formado por dos capas mal definidas. Las células situadas en la parte externa de esta membrana se diferencian en fibroblastos, que luego producen colágena. Así, pues, la parte externa de la membrana pericondrial se transforma en vaina de tejido conectivo. Las células mesenquimatosas de la parte interna (entre su capa fibrosa y el cartílago del modelo) no se diferencian en grado notable. Por lo contrario, persisten relativamente indiferenciadas: en consecuencia, poseen casi toda la potencialidad de las células mesenquimatosas que les dieron origen. Constituyen la capa interna o condrógena del pericondrio (ver fig. 17-2).

CRECIMIENTO DEL MODELO

El modelo cartilaginoso aumenta en longitud por crecimiento intersticial. Esto exige la división e hipertrofia de los condrocitos en la substancia del cartílago. Además, el modelo crece en anchura. Aunque puede intervenir en ello el crecimiento intersticial, probablemente la mayor parte del crecimiento en anchura se logra por aposición; esto es: se añaden nuevas capas de cartílago a las superficies del modelo por proliferación y diferenciación de las células de la capa condrógena del pericondrio.

El crecimiento intersticial, causa del aumento en longitud de un modelo determinado, tiende a producirse más cerca de su extremo que a nivel de su parte media. En consecuencia, a medida que prosigue el crecimiento, los condrocitos que quedan en la parte central del modelo tienen tiempo de madurar. Cuando aumentan de

volumen, la substancia intercelular se adelgaza (fig. 18-23); cuando están ya suficientemente hipertrofiados para producir fosfatasa, la substancia intercelular se calcifica (fig. 18-24). Esto priva a los condrocitos de su fuente de nutrición, y, por lo tanto, mueren. Con la muerte de las células, la substancia intercelular empieza a desintegrarse, sobre todo en la parte central de la zona media del modelo, y en buena parte es disuelta y desaparece dejando cavidades en la substancia del modelo (fig. 18-26).

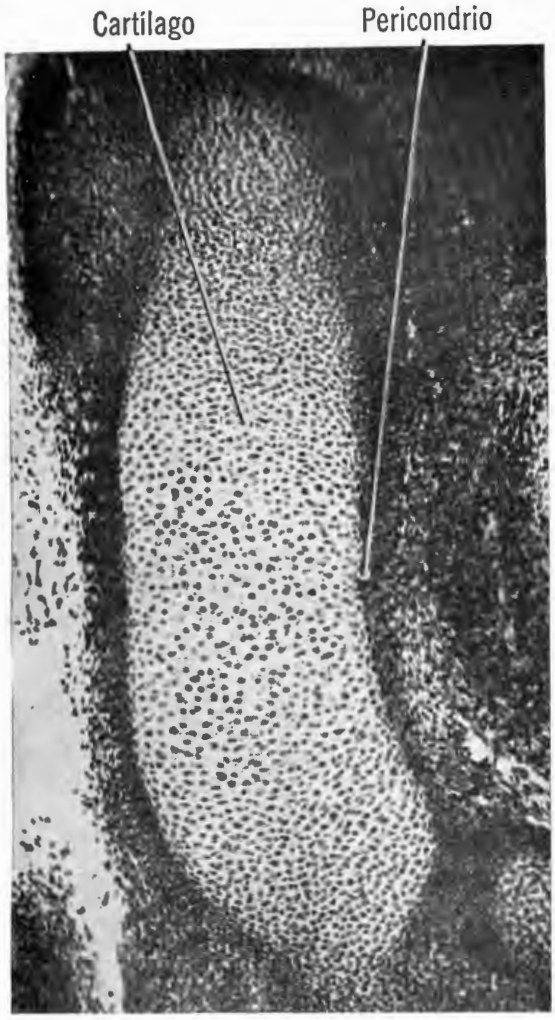

FIG. 18-22. Microfotografía (pequeño aumento) del corte longitudinal de una pata en desarrollo (conejo). En el centro de la figura el modelo cartilaginoso se está diferenciando a partir del mesénquima. En su parte central el cartílago está bastante bien desarrollado. A los lados del modelo de cartílago el mesénquima forma una vaina que recibe el nombre de pericondrio.

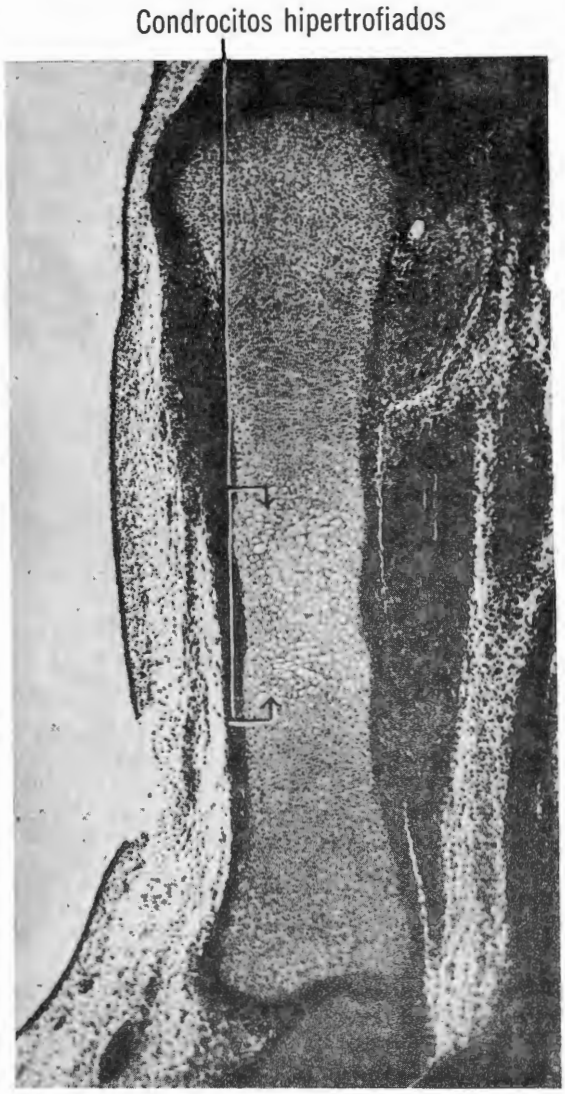

FIG. 18-23. Microfotografía (pequeño aumento) de un corte longitudinal de pata en desarrollo (conejo). Obsérvese un modelo cartilaginoso en etapa algo más avanzada que la de la figura 18-22. Ya está bien delimitada la forma del futuro hueso. Además, las células cartilaginosas de la parte central del modelo se han hipertrofiado y están a punto de secretar fosfatasa.

Mientras tienen lugar los cambios que acabamos de describir en la parte media del modelo cartilaginoso, el desarrollo progresivo del sistema vascular del embrión hace que el pericondrio correspondiente sea invadido por capilares. Antes que éstos aparezcan, las células relativamente indiferenciadas de la capa interna (condrógena) del pericondrio, por proliferación

y diferenciación en condroblastos y células cartilaginosas han ido añadiendo nuevas capas de cartílago a los lados del modelo (crecimiento por aposición). Sin embargo, la aparición de capilares en el pericondrio se acompaña de un tipo de diferenciación modificada de las células relativamente indiferenciadas de su capa interna. Porque, en lugar de seguir diferenciándose hacia condroblastos y condrocitos, en presencia de capilares comienzan a diferenciarse en osteoblastos y osteocitos; el resultado es que pronto se establece una capa delgada o cáscara de hueso alrededor del molde (fig. 18-25). Como después el pericondrio cubre el tejido óseo, su nombre cambia de pericondrio a *periostio.*

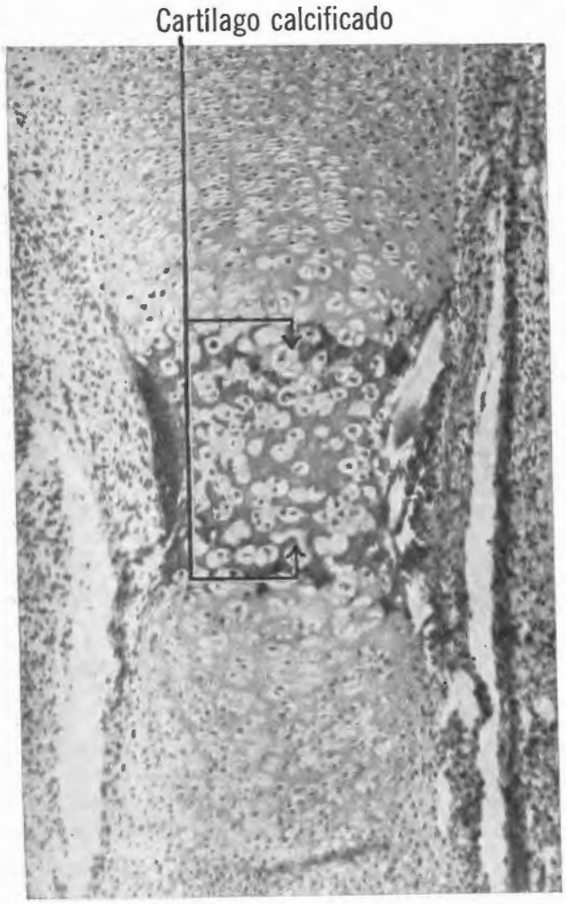

FIG. 18-24. Microfotografía (pequeño aumento) de un corte longitudinal de falange humana en desarrollo. En esta etapa las células cartilaginosas de la parte central del modelo se han hipertrofiado y han secretado fosfatasa. A consecuencia de ello la substancia intercelular orgánica del cartílago en esta parte del modelo se ha calcificado. El cartílago calcificado presenta color más obscuro que el cartílago sin calcio, que forma el resto del modelo.

Debe recordarse que la diferenciación de las células de la capa interna del pericondrio hacia osteoblastos en este periodo del desarrollo no representa un cambio en la naturaleza de estas células tanto como lo hace una alteración en el medio ambiente causada por los capilares invasores. En realidad, las células de la capa interna del periostio conservan su capacidad de diferenciarse en condroblastos y formar cartílago, incluso en la vida adulta. Esto se demuestra fácilmente en el curso de la reparación de fracturas óseas; cuando se fractura un hueso, las células de la capa interna del periostio situadas cerca del foco de fractura proliferan intensamente; en lugares donde el crecimiento de los capilares no puede mantenerse al mismo ritmo que el rápido crecimiento de las células periósticas, éstas se diferencian en condroblastos y forman cartílago (fig. 18-48). Sin embargo, en otros lugares donde los capilares corresponden al crecimiento, se diferencian en osteoblastos y dan lugar a la formación de hueso.

Estas células relativamente indiferenciadas de origen mesenquimatoso, que están en la capa interna del periostio suelen denominarse células *osteógenas.* Usaremos este término entendiendo que se refiere a una célula algo menos diferenciada que el condroblasto o el osteoblasto, y que se diferencia en cualquiera de ellas según el medio ambiente donde lo hace. Como ya hemos señalado, estas células que denominamos osteógenas son las células madre de la familia del hueso y cartílago.

Las células osteógenas cubren y revisten todas las superficies óseas en reposo y pueden formar osteoblastos, condroblastos u osteoclastos, según las circunstancias.

Así, pues, en esta etapa del desarrollo el cartílago calcificado de la parte media del modelo empieza a desintegrarse, y el cuerpo del modelo se reviste de una capa ósea, depositada por el pericondrio recientemente vascularizado, que ahora recibe el nombre de periostio. Por entonces la capa interna del periostio está formada por células osteógenas y osteoblastos nacidos de las mismas. También contiene capilares. Cuando el cartílago calcificado de la parte media del modelo empieza a desintegrarse, las células osteógenas, los osteoblastos y los capilares empiezan a crecer desde la capa interna del periostio hacia la porción media de dicho cartílago que se está desintegrando (fig. 18-26). Las células osteógenas, los osteoblastos y los capi-

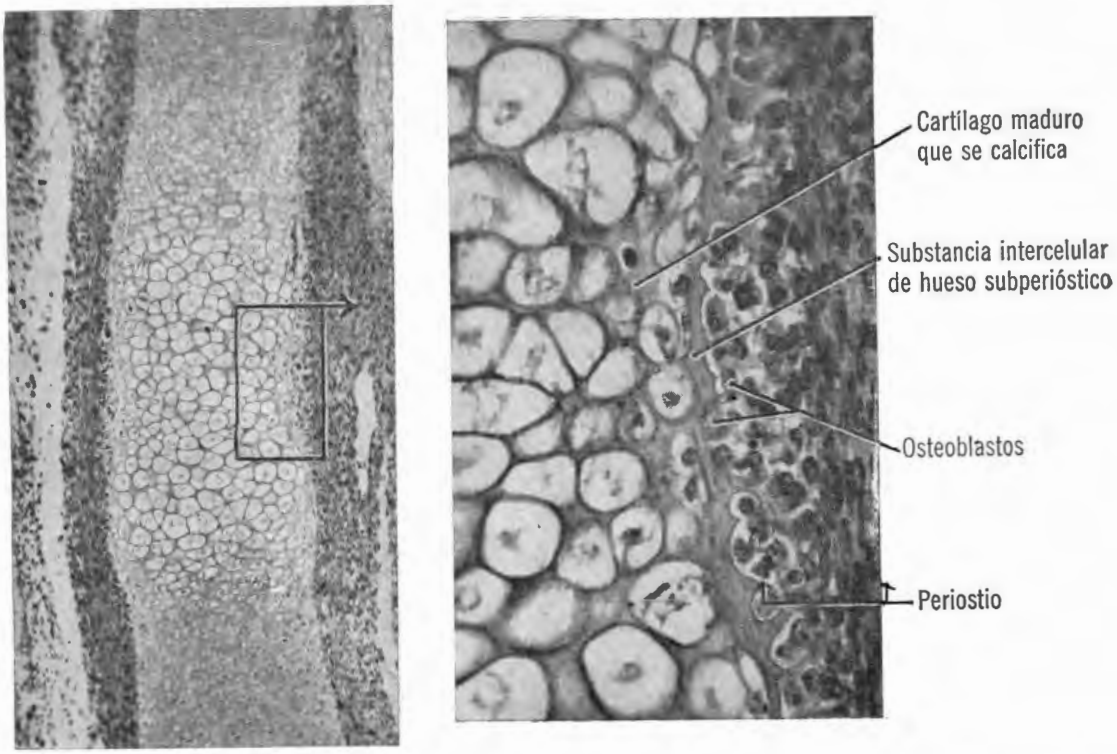

FIG. 18-25. A la izquierda, microfotografía (pequeño aumento) de un corte longitudinal de pata de embrión de conejo. Las células cartilaginosas de la porción central del modelo están hipertrofiadas y probablemente secreten fosfatasa, que está causando la calcificación de la substancia intercelular a su alrededor. Además, según puede verse en la figura de la derecha, microfotografía a gran aumento de la zona señalada con el rectángulo en la figura de la izquierda, las células osteógenas del pericondrio se han diferenciado en osteoblastos y han depositado una delgada capa de substancia intercelular ósea (hueso subperióstico) a un lado del modelo.

lares invasores constituyen lo que se denomina el *botón perióstico.*

Cuando las células osteógenas, los osteoblastos y los capilares del botón perióstico alcanzan el interior de la parte media del modelo cartilaginoso, se dice que constituyen un centro de osificación. En esta zona los osteoblastos se acumulan alrededor de los restos de cartílago calcificado y depositan en ellos substancia intercelular ósea (fig. 18-26). La substancia intercelular cartilaginosa calcificada que todavía persiste en esta parte del modelo constituye una red irregular acribillada de innumerables espacios; por lo tanto, como el primer hueso que se forma en esta zona se deposita en los residuos de la red cartilaginosa, el primer hueso que se forma a este nivel es de tipo esponjoso, cada una de cuyas trabéculas posee un núcleo de cartílago calcificado. En una buena preparación teñida con hematoxilina y eosina la imagen es muy bonita, pues los núcleos de substancia intercelular cartilaginosa son azules, mientras que el revestimiento óseo es rosado o rojo. Los osteoblastos aplicados a la superficie de las trabéculas son azules. En el lado derecho de la figura 18-30 se ilustran trabéculas de hueso con núcleos de cartílago.

Hasta este momento el único cartílago que en el modelo ha madurado, se ha calcificado y ha muerto, es la parte situada en la zona central, cuyos restos ya están cubiertos de hueso. En cada extremo del modelo el cartílago continúa desarrollándose por crecimiento intersticial. El crecimiento continuado en los extremos tiende a aumentar la cantidad total de cartílago de dicho modelo; así ocurriría si no fuera porque las células cartilaginosas que se hallan en contacto con el hueso formado a partir del centro de osificación siguen madurando. Aumentan de volumen, se hipertrofian y producen fosfatasa; en consecuencia, hacen que la substancia intercelular a su alrededor se calcifique. Esta es la

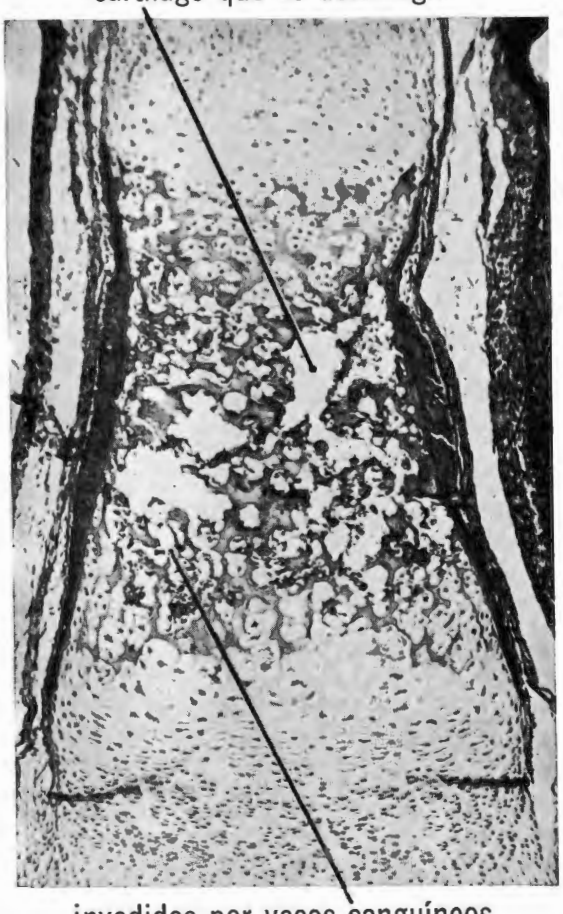

FIG. 18-26. Microfotografía (pequeño aumento) de un corte longitudinal de falange humana en desarrollo. En esta etapa del desarrollo el cartílago calcificado de la porción central del modelo se ha desintegrado y se han formado oquedades a este nivel. Se ha producido hueso subperióstico a los lados del modelo; se observa teñido más intensamente que el cartílago que recubre. Además, las células osteógenas y los vasos sanguíneos del periostio han penetrado en los espacios del cartílago que se desintegra y las células osteógenas a este nivel han empezado a diferenciarse en osteoblastos y depositar hueso en lo que queda de la vieja matriz cartilaginosa calcificada.

causa de su muerte. Cuando ésta ocurre, la substancia intercelular cartilaginosa calcificada se desintegra; aparecen numerosas cavidades que son rápidamente invadidas por capilares, células osteógenas y osteoblastos que se extienden hacia arriba y hacia abajo dentro del modelo a partir del centro de osificación. Pronto hay una cavidad medular en el modelo (fig. 18-27). Las células osteógenas y los osteoblastos que invaden el cartílago en calcificación hacia cada extremo del modelo rápidamente revisten los restos de cartílago intercelular y depositan hueso sobre ellos para formar trabéculas similares a las que hay en el propio centro de osificación (fig. 18-27, *derecha*). Por este mecanismo el proceso de osificación se extiende gradualmente en cada extremo en crecimiento del modelo cartilaginoso (figs. 18-27 y 18-28).

Mientras la formación de hueso prosigue desde el centro de osificación hacia cada extremo del modelo cartilaginoso, el periostio continúa añadiendo más y más hueso a los lados del modelo. Cuando la periferia del modelo es suficientemente resistente, el hueso esponjoso de su parte central ya no es necesario para asegurar el soporte; por lo tanto, tiende a disolverse y ser eliminado, dejando una cavidad que recibe el nombre de cavidad medular (figuras 18-27, *izquierda*, y 18-28). Esta pronto se rellena con las diversas células que intervienen en la producción de eritrocitos, leucocitos granulosos y plaquetas. Sin embargo, durante el periodo de crecimiento posnatal la cavidad medular nunca se extiende a todo el modelo; queda separada de cada extremo cartilaginoso por una zona de tejido poroso (fig. 18-29) en la cual las trabéculas se hallan dispuestas longitudinalmente.

Un centro de osificación que se origina en la parte media de un modelo cartilaginoso, en la forma descrita, recibe el nombre de *centro diafisario* de osificación, ya que origina el tallo o diáfisis del hueso correspondiente. Pero el desarrollo de muchos huesos del cuerpo se complica por la aparición de otros centros de osificación en sus modelos cartilaginosos. En los huesos largos, estos nuevos centros de osificación aparecen en los extremos cartilaginosos y reciben el nombre de *centros epifisarios* de osificación (fig. 18-29). Les corresponde la producción de hueso que se formará en las epífisis o extremos de los huesos.

El desarrollo de un centro epifisario de osificación se anuncia por la maduración de las células cartilaginosas situadas en la parte central del extremo cartilaginoso del modelo y a su alrededor. Los condrocitos aumentan de volumen y producen fosfatasa, con lo cual la substancia intercelular que las rodea se adelgaza y

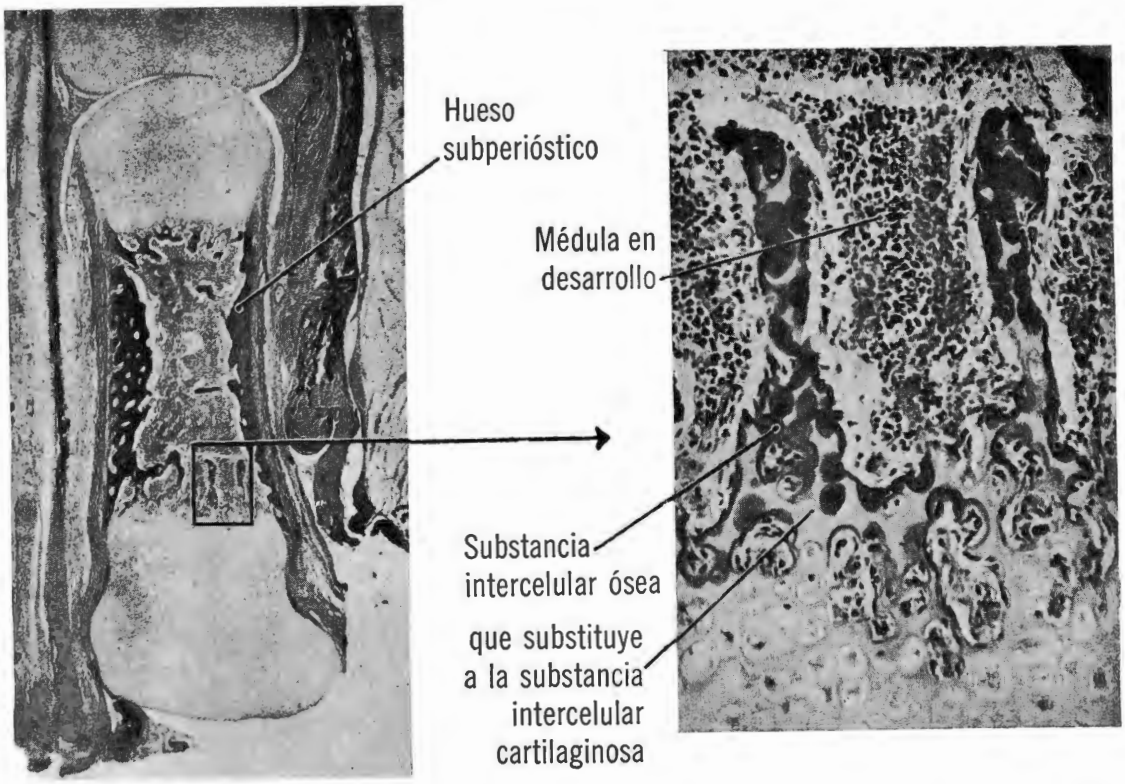

FIG. 18-27. *Izquierda,* Microfotografía (pequeño aumento) de un corte longitudinal de falange humana en desarrollo. Representa una etapa algo más avanzada que la de la figura 18-26. Ha aumentado la cantidad de tejido subperióstico y ha desaparecido el cartílago de la porción central del modelo, ahora ocupada por la médula. La formación ósea progresa hacia los extremos. *Derecha,* La fotografía indica el aspecto característico del hueso que se deposita sobre los residuos cartilaginosos. La substancia intercelular ósea tiene color obscuro, la cartilaginosa es más clara.

calcifica, y ellas mueren. Dicha substancia se desintegra dejando cavidades que pronto son invadidas por capilares, células osteógenas y osteoblastos (fig. 18-29). Estos últimos depositan hueso sobre los restos de substancia intercelular cartilaginosa. Mientras tanto, los condrocitos vivos que rodean esta zona han empezado a madurar y mueren; por lo tanto, el proceso de osificación ya puede extenderse desde el centro en todas direcciones. Sin embargo, la osificación se detiene antes de abarcar todo el cartílago del extremo de un modelo. En cada extremo articular queda suficiente para constituir un cartílago articular (fig. 18-30, *Cart. artic.).* Además, queda también un disco o placa transversal de cartílago entre el hueso derivado del centro epifisario de osificación y el hueso derivado del centro diafisario. Este disco o placa transversal de cartílago que separa el hueso epifisario del diafisario recibe el nombre de *placa* o *disco epifisario* (figs. 18-29 y 18-30) y persiste hasta que se completa el crecimiento longitudinal de los huesos en la vida adulta; sólo entonces es substituido por hueso.

El camino por el cual los capilares y las células osteógenas alcanzan la parte central de una epífisis probablemente queda señalado más tarde por el curso de los vasos sanguíneos voluminosos que riegan dicha epífisis. El riego sanguíneo de las epífisis se describirá más tarde a propósito del de los huesos.

CRECIMIENTO ULTERIOR DEL MODELO

El crecimiento longitudinal ulterior de un hueso largo en el cual ya han aparecido los centros epifisarios de osificación tiene lugar porque continúa el crecimiento intersticial de las células cartilaginosas en el disco epifisario.

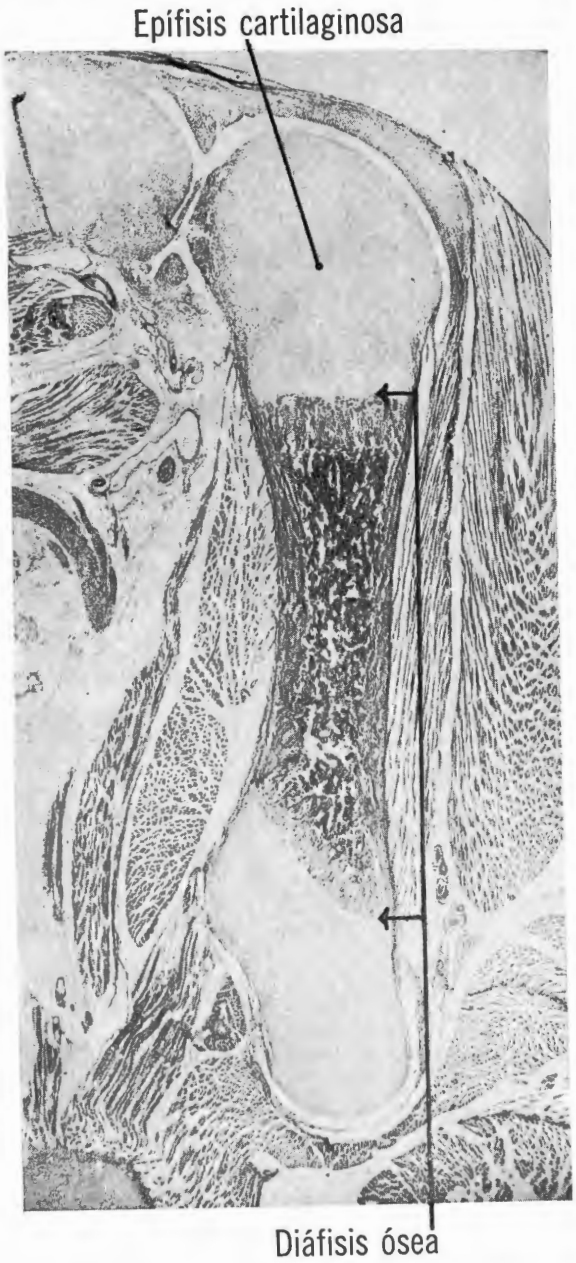

FIG. 18-28. Microfotografía con muy poco aumento de un corte longitudinal de muslo de embrión de conejo. En esta etapa el cartílago del modelo es substituido por hueso, excepto en los extremos. El hueso formado a partir del periostio y el botón perióstico constituyen la diáfisis. El cartílago que queda en cada uno de los extremos constituye las epífisis.

Como los discos epifisarios separan epífisis óseas de diáfisis óseas, en ellos el crecimiento intersticial (fig. 18-34) tiende constantemente a separar el hueso de la epífisis del hueso de la diáfisis. El resultado es que la longitud total del modelo aumenta. Sin embargo, el espesor de los discos epifisarios no aumenta por el crecimiento intersticial que ocurre en ellos. Esto es por un proceso que se desarrolla simultáneamente y tiende a disminuir el espesor del disco; a saber, la maduración, muerte y substitución constantes del cartílago en la cara diafisaria del disco. Por lo tanto, en un disco epifisario hay una verdadera carrera de velocidad entre dos procesos: 1) crecimiento intersticial que tiende a hacerlo más grueso, y 2) calcificación, muerte y substitución de cartílago en su super-

FIG. 18-29. Microfotografía (pequeño aumento) de un corte longitudinal del extremo superior de la tibia de un gato muy joven. El desarrollo corresponde a poco después de la aparición de un centro de osificación en una epífisis. El cartílago que queda entre el hueso que se forma a partir de los centros epifisarios de osificación y el del centro diafisario constituye un disco epifisario.

ficie diafisaria, con marcada tendencia a hacerlo más delgado.

Un disco epifisario y la zona diafisaria vecina constituyen juntos lo que se denomina la *zona de crecimiento* de un hueso largo. (El término *zona* se usa a este respecto como suele usarse, por ejemplo, para zonas geográficas, indicando una región, no en su significado más preciso de espacio limitado.) En el niño esta zona es asiento de intensísima actividad celular. Simultáneamente tienen lugar en ella diversos procesos (crecimiento intersticial, maduración, calcificación, muerte y desintegración del cartílago, y formación, calcificación y destrucción del hueso). Cualquier dificultad que se plantee para uno de esos procesos, prosiguiendo los demás, se refleja rápidamente por una alteración del aspecto histológico normal de la región.

Como algunos estados patológicos (por ejemplo, trastornos dietéticos y desequilibrios endocrinos) modifican los diversos procesos que tienen lugar en esta región y, por lo tanto, alteran en mayor o menor grado su aspecto histológico, vamos a considerar en detalle la zona de crecimiento de los huesos largos.

Si se coloca en la platina del microscopio un corte longitudinal de un hueso en crecimiento y se examina todo el disco epifisario y su aspecto histológico, yendo desde la superficie epifisaria hacia la diafisaria (fig. 18-31), se observarán en el cartílago cuatro imágenes diferentes. En consecuencia, el disco epifisario se divide en cuatro diferentes zonas, de la epífisis hacia la diáfisis, y son las siguientes: 1) la zona de cartílago en reposo; 2) la zona de cartílago joven en proliferación; 3) la zona de cartílago en maduración, y 4) la zona de cartílago calcificado. Estas zonas no están netamente separadas unas de otras, sino que se funden más o menos. Vamos a describir a continuación sus características y funciones especiales.

1) La capa del cartílago en reposo es la inmediatamente vecina del hueso y de los espa-

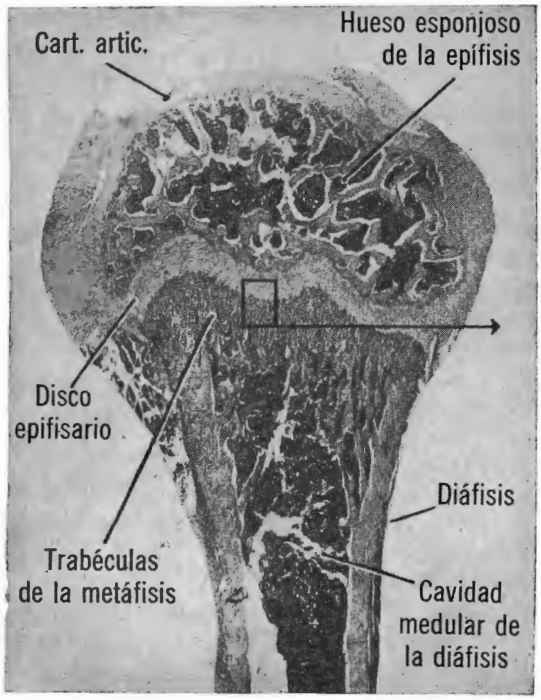

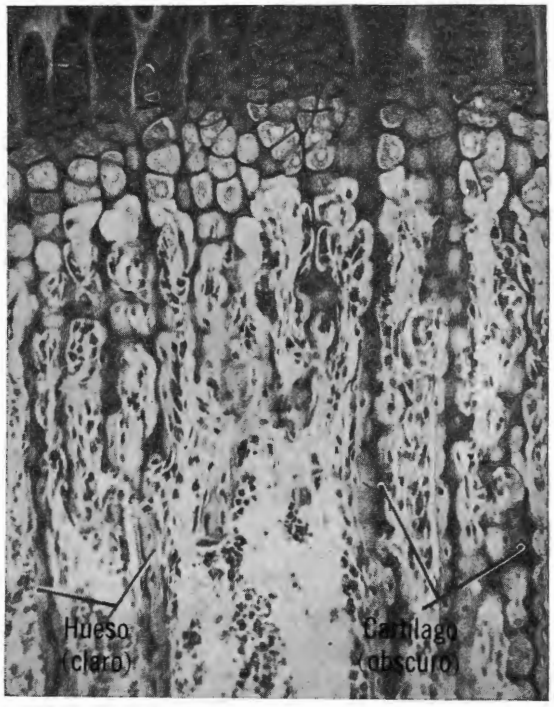

FIG. 18-30. A la izquierda, microfotografía (pequeño aumento) de un corte longitudinal de extremo de hueso largo de rata en crecimiento. En esta etapa la osteogénesis ya ha progresado desde el centro epifisario de osificación; sólo queda cartílago articular por encima y cartílago epifisario por debajo. En la porción diafisaria del disco epifisario se hallan las trabéculas metafisarias, formadas, según puede verse en la microfotografía a gran aumento de la derecha, por núcleos cartilaginosos sobre los cuales se ha depositado hueso. Los núcleos cartilaginosos de las trabéculas previamente eran tabiques situados entre las columnas de células cartilaginosas del disco epifisario.

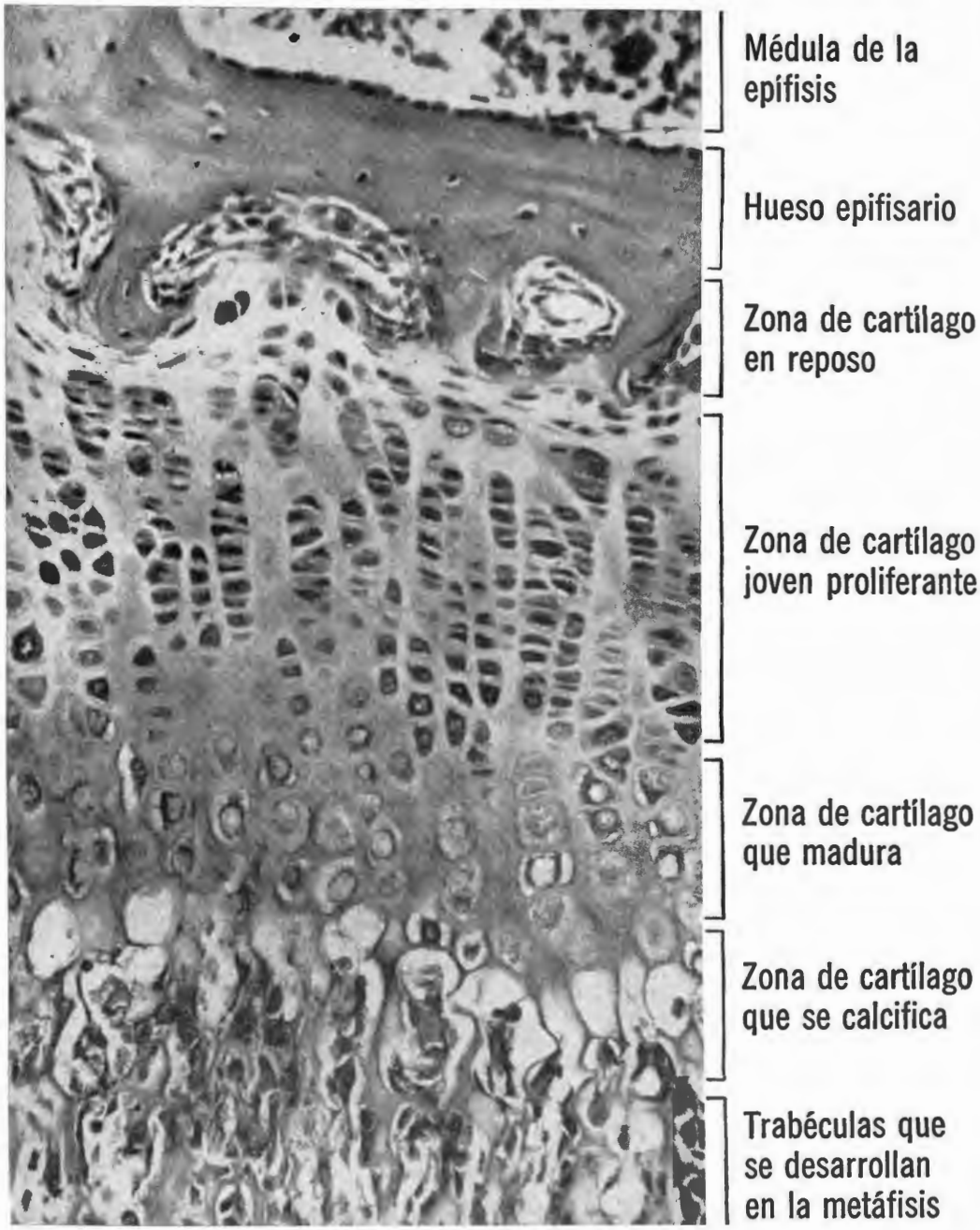

FIG. 18-31. Microfotografía (gran aumento de un corte longitudinal del extremo superior de tibia de cobayo). Obsérvense las diferentes zonas celulares en el disco epifisario.

cios medulares de la epífisis. En toda su substancia intercelular se hallan dispersos irregularmente condrocitos de volumen moderado. La parte del cartílago de esta zona que se halla en contacto con el hueso o con los espacios medulares de la epífisis a veces tiene aspecto que recuerda el pericondrio.

Esta zona de cartílago no participa del crecimiento de la placa epifisaria. Sirve, primero, para fijar la placa al hueso de la epífisis,

y, segundo, como veremos posteriormente a propósito del riego sanguíneo del hueso, sus capilares (fig. 18-31) proporcionan nutrición para el crecimiento del disco.

2) La segunda zona está compuesta de células cartilaginosas jóvenes en proliferación. Suelen ser delgadas y muchas tienen forma de cuña. Las células de esta zona se hallan unas encima de otras, recordando un poco las pilas de monedas, de manera que constituyen columnas cuyos ejes mayores son paralelos al del hueso (fig. 18-31). En un hueso en crecimiento, entre estas células pueden observarse figuras de mitosis. El plano en el cual se produce la mitosis es muy variable. Parece que el dispositivo en columna es mantenido por los haces de fibrillas colágenas que se hallan en la substancia intercelular situada entre las columnas. La función de esta zona es de proliferación celular. Es aquí donde tiene que producirse un número de células nuevas suficiente para substituir las que se hipertrofian y mueren en la superficie diafisaria del hueso, según veremos luego.

3) La tercera capa contiene células cartilaginosas en diversas fases de maduración. También están dispuestas en columna. Las situadas más cerca de la zona de cartílago proliferante son las más jóvenes; las que se hallan más cerca de la diáfisis son más viejas y maduras (fig. 18-31).

Las células de esta zona inicialmente se hallaban en la zona proliferante, pero quedaron rezagadas cuando sus vecinas en la porción epifisaria continuaron proliferando y las desplazaron. Las células dejadas atrás en esta zona maduran gradualmente. En este proceso aumentan de volumen y acumulan glucógeno en su citoplasma. Al ir creciendo ocupan más y más espacio; por lo tanto, agrandan el disco epifisario en sentido longitudinal. En consecuencia, la placa epifisaria aumenta de volumen siguiendo el eje mayor del hueso por la proliferación de las células de la segunda zona y por la maduración de las células de la tercera. Además, las células de esta zona producen fosfatasa, según puede demostrarse en los cortes por métodos histoquímicos (fig. 18-32). La fosfatasa puede ayudar a la calcificación de la substancia intercelular que rodea las células hipertrofiadas, de manera que estas últimas mueren y desaparecen. Cuando esto ocurre, la tercera zona se ha convertido en la cuarta.

4) La cuarta zona es muy delgada; tiene muy pocas o una sola célula cartilaginosa de espesor. Esta zona linda directamente con el hueso de la diáfisis. La mayor parte de células de esta zona han muerto, ya que la substancia intercelular a su alrededor se calcificó (figura 18-31). Si se tiñen con sales de plata cortes de hueso sin descalcificar, el ion fosfato del fosfato cálcico recién depositado en la substancia intercelular cartilaginosa de esta zona reacciona con la plata, produciendo fosfato de plata de color negro (fig. 18-33). Esto señala en forma muy clara la zona de cartílago que se está calcificando.

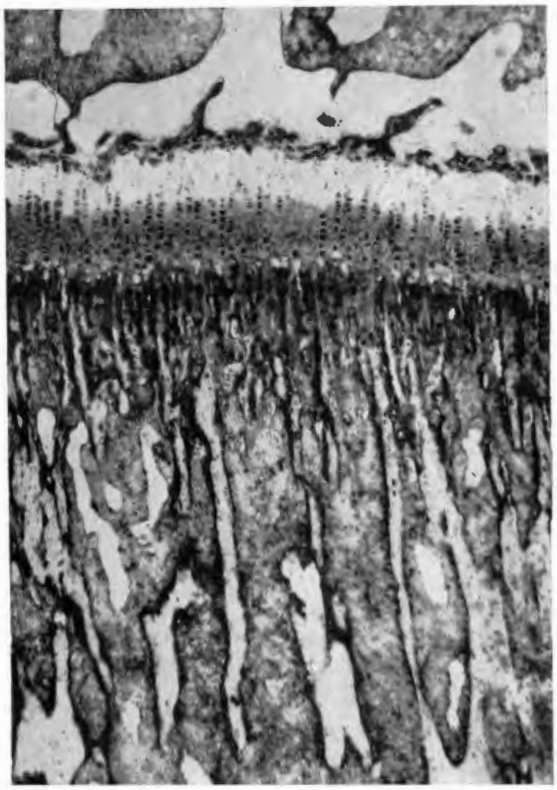

FIG. 18-32. Microfotografía de un corte de la zona de crecimiento de tibia de rata normal. El corte se ha obtenido de manera que las zonas obscuras lo son por la presencia de fosfatasa alcalina. Obsérvese que hay una banda obscura de actividad fosfatásica en la región de las células cartilaginosas hipertrofiadas del disco, y otra en la zona de los osteoblastos que están invadiendo la cara diafisaria de la placa. Obsérvese, asimismo, que la zona del cartílago calcificado es relativamente pobre en fosfatasa (contiene muy pocas células vivas). (Morse, A. y Greep, R. O.: Anat. Rec., *111*:193.)

La osteogénesis es muy activa en la cara diafisaria del disco epifisario; por eso se produce hueso en contacto íntimo con el disco cartilaginoso (figs. 18-30 y 18-34). Es importante com-

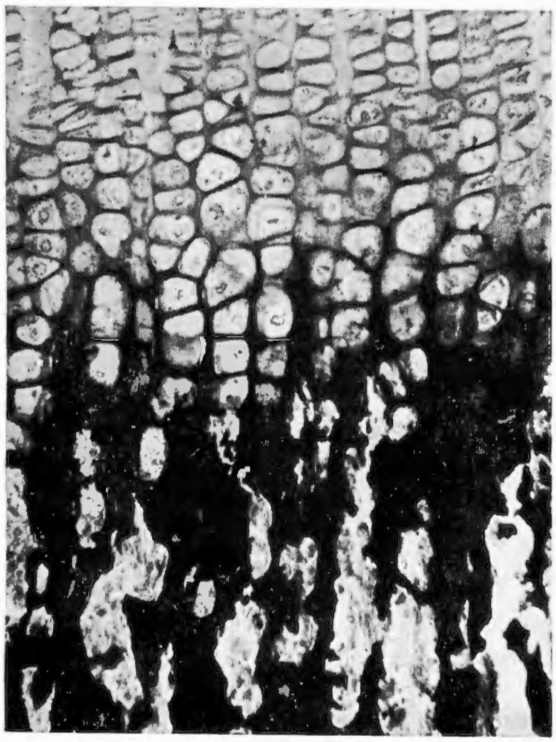

FIG. 18-33. Microfotografía (pequeño aumento) de un corte longitudinal de extremo de tibia de rata joven. El corte se obtuvo con hueso sin descalcificar y fue teñido empleando el método de von Kossa, en el cual el fosfato cálcico reacciona con una sal de plata y toma color obscuro. La zona obscura que se observa en la figura representa el cartílago calcificado de la placa epifisaria y el hueso calcificado subyacente.

prender exactamente dónde se ha formado hueso. Si se observan las zonas de cartílago en maduración y cartílago calcificado de un disco epifisario se comprobará que los tabiques de substancia intercelular entre las columnas de células cartilaginosas varían de espesor, pero que, en general, son más gruesos que las particiones entre las células de una misma columna. En consecuencia, cuando las células cartilaginosas de la zona de calcificación mueren y la substancia intercelular a su alrededor empieza a desintegrarse, las porciones entre las células de cada columna y las más delgadas que se hallan entre las columnas, son las primeras en disolverse y desaparecer. Sólo persisten las porciones más gruesas entre las columnas, que se utilizan de inmediato como lugares para la precipitación de hueso (figs. 18-34 y 18-36). Los osteoblastos de la diáfisis invaden el cartílago que se está desintegrando y se disponen revistiendo los lados de estos tabiques más gruesos y rápidamente depositan hueso en sus superficies. La consecuencia de ello, en la cara diafisaria del disco epifisario (la metáfisis), es la formación de trabéculas óseas dispuestas longitudinalmente, con núcleos cartilaginosos cuyo cartílago se continúa con la substancia intercelular cartilaginosa del disco (divisiones entre columnas), y por este medio se unen firmemente las trabéculas de hueso recién formadas con el disco cartilaginoso. Por esta disposición la metáfisis de un hueso está unida firmemente al disco epifisario (figs. 18-34 y 18-36).

La parte de la metáfisis en contacto directo con el disco epifisario en un hueso en crecimiento es un lugar de osteogénesis activa. Esta es la región donde se añade nuevo hueso a los extremos de la diáfisis por medio de los osteoblastos que se desarrollan de células osteógenas proliferantes, avanzando hacia el cartílago destruido en la zona de calcificación del disco epifisario y dejando ahí hueso sobre las divisiones cartilaginosas más fuertes para extenderse en toda la longitud de las trabéculas óseas. También producen fosfatasa; ésta puede ayudar a la calcificación de la substancia orgánica intercelular que forman (véase en la fig. 18-32 la intensa banda de actividad de fosfatasa en esta zona; los osteoblastos son los que la producen). El mecanismo de crecimiento descrito con anterioridad es el único por el cual puede aumentar la longitud de la diáfisis. El hueso no puede crecer por desarrollo intersticial. Sólo lo hace por aposición, y el nuevo hueso "depositado" que explica el crecimiento de la diáfisis en longitud *se añade a los extremos de las prolongaciones de hueso que se extienden hacia el cartílago;* esto aumenta la penetración del cartílago y hace más larga la metáfisis (fig. 18-34).

Como los extremos (epifisarios) de las trabéculas óseas en esta zona aumentan constantemente por depósito de hueso en esta zona de calcificación del disco cartilaginoso, cabría pensar que la zona de hueso trabeculado en la metáfisis se alargaría constantemente. Sin embargo, en lugar de ello, excepto en su periferia, esta zona de hueso trabeculado no se alarga durante el periodo de crecimiento (véase fig. 18-36). Por lo tanto, esto sólo puede significar que tan rápidamente como se añade hueso a los extremos (epifisarios) de las trabéculas metafisarias en la zona de calcificación, se resorbe hueso de sus extremos libres (diafisarios) que se proyectan hacia la cavidad medular de la diáfisis.

Aquí es común ver osteoclastos; a menudo rodean los extremos libres de las trabéculas.

Las radioautografías demuestran en forma muy elegante y neta que las trabéculas situadas debajo de la parte central del disco epifisario en un animal en fase de crecimiento y en un momento determinado, no son las mismas que hay allí mismo unos días después. Leblond, Wilkinson, Bélanger y Robichon, después de administrar fósforo radiactivo, han comprobado que si bien existe cierto recambio entre el fosfato circulante y el fosfato de los huesos, hay una precipitación substancial de fósforo radiactivo en el hueso que se está formando y calcificando. Este fósforo radiactivo precipitado es suficientemente estable para que se pueda observar mediante radioautografías el destino del hueso en el cual precipita. Si se observa la figura 18-35, *arriba,* se verá el fósforo radiactivo cinco minutos después de inyectado a una rata joven, depositado en las nuevas trabéculas óseas que se están formando y calcificando a nivel de la cara diafisaria de los discos epifisarios. Para los fines que nos interesan, esta zona capta el fósforo radiactivo de la circulación. Sin embargo, el hueso continúa creciendo en longitud, y se añade continuamente hueso neoformado a los extremos (epifisarios) de las trabéculas (las

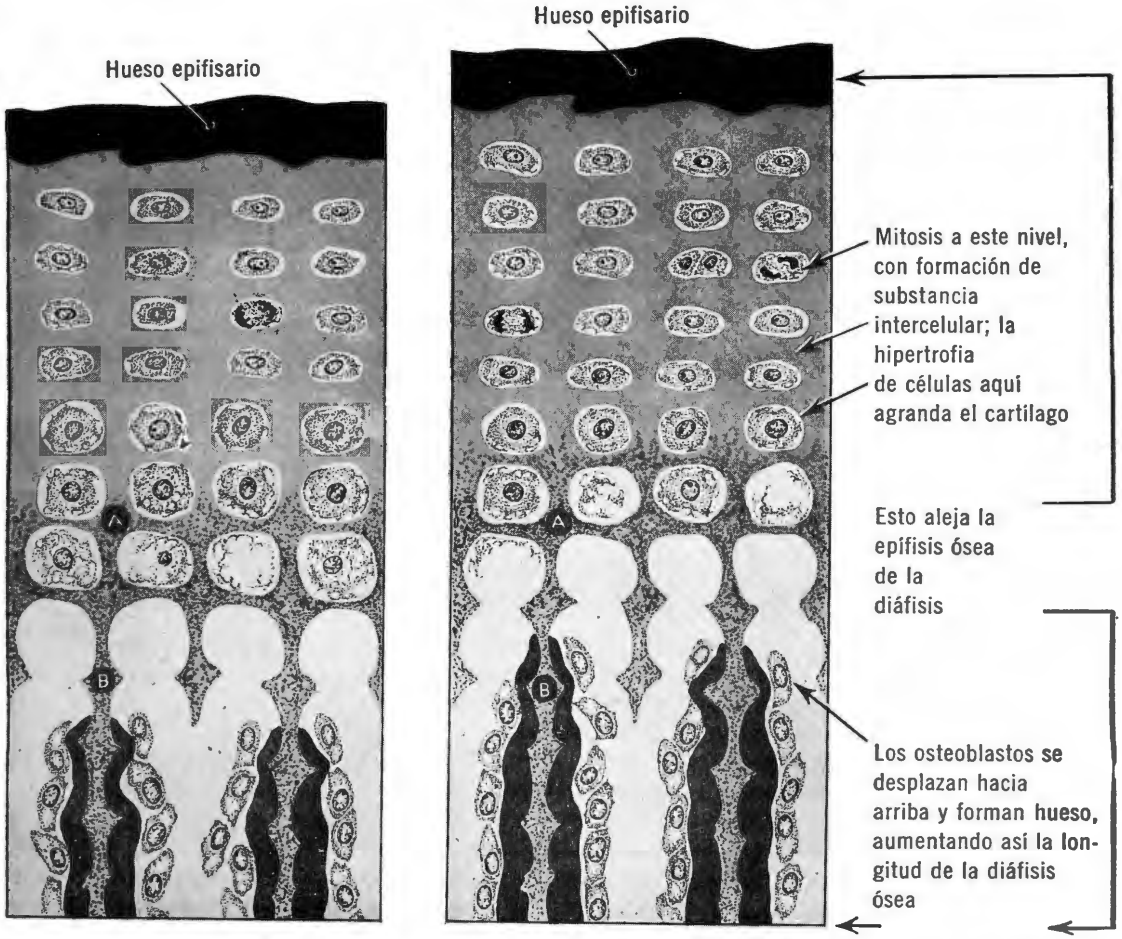

FIG. 18-34. Esquema de dos cortes longitudinales de la misma placa epifisaria y parte de la diáfisis de un hueso largo en crecimiento. El esquema de la derecha ilustra los cambios que ocurren en poco tiempo en las estructuras representadas a la izquierda. El cartílago es gris, el cartílago calcificado está punteado, y el hueso tiene color negro. Las zonas señaladas A y B son puntos fijos y se conservan al mismo nivel en ambos esquemas. Obsérvese que el "hueso de la epífisis" se ha desplazado hacia la parte de arriba en el esquema de la derecha, y que los niveles del cartílago calcificado y del hueso también son más altos en el esquema de la derecha. (Ham, A. W.: J. Bone Joint Surg., *34-A:*701.)

FIG. 18-35. *Arriba,* Radioautografía de un corte teñido con safranina, del extremo de la tibia de una rata que pesaba 50 g sacrificada cinco minutos después de recibir la inyección de fósforo radiactivo. *Centro,* Preparación análoga, rata sacrificada dos días después de la inyección. *Abajo,* Preparación análoga, rata sacrificada ocho días después de la inyección. (Las tres preparaciones son de Leblond, C. P., Wilkinson, G. W., Bélanger, L. F. y Robichon, J.: Am. J. Anat., *86:*289.)

puntas que penetran en el disco epifisario); este hueso neoformado no está marcado por el fósforo radiactivo, pues entonces ya no hay bastante en la circulación para marcarlo. Dos días después de la administración del fósforo radiactivo (fig. 18-35, *centro)* ya hay una banda notable de hueso neoformado y sin marcar. Mientras tanto, el hueso marcado de las trabéculas se ha ido disolviendo a nivel de sus extremos libres, de manera que la longitud total media del hueso marcado en las trabéculas es menor que dos días antes. Después de transcurridos ocho días, todo el hueso marcado de las trabéculas ha sufrido erosión debajo de la parte central del disco (fig. 18-35, *abajo);* por lo tanto, las trabéculas que entonces existen (ocho días después de administrado el fósforo radiactivo) están compuestas de hueso que se formó y calcificó durante la semana; no son las mismas trabéculas que había ocho días antes. Sin embargo, en la figura 18-35, *abajo,* puede verse la persistencia de algo de hueso marcado por debajo y a cierta distancia de la porción *periférica* del disco epifisario; pronto nos referiremos al significado de este hecho.

Por debajo de la *periferia* del disco epifisario, el destino de las trabéculas epifisarias no es el mismo que el descrito para las trabéculas de la zona central. Para explicar lo que les ocurre a estas últimas, hay que referirse a los cambios que *en total* sufre un hueso largo durante el periodo de crecimiento, cosa que vamos a hacer a continuación.

CRECIMIENTO GLOBAL DE UN HUESO LARGO

Aunque la regla tiene unas pocas excepciones, puede admitirse, en general, que el crecimiento en longitud de los huesos que se desarrollan a partir de cartílagos depende fundamentalmente de la capacidad de cartílago que persiste a nivel de sus extremidades para crecer por el mecanismo intersticial, en la forma que vamos a ver.

El crecimiento en longitud de los huesos cortos, que no tienen discos epifisarios, depende del

crecimiento intersticial a nivel de sus cartílagos articulares (fig. 18-27).

En los huesos largos provistos de discos epifisarios, el crecimiento intersticial de los cartílagos articulares sólo explica el aumento en las dimensiones de las epífisis, pero no el crecimiento de la diáfisis. El cartílago articular puede asegurar el crecimiento de la epífisis tanto en longitud como en anchura (véase la figura 18-36).

En los huesos largos que tienen discos epifisarios, el crecimiento intersticial del cartílago de los discos no participa en el crecimiento de las epífisis cuando ya están bastante desarrolladas. Después que una epífisis está bien desarrollada, el cartílago del disco epifisario ya no es

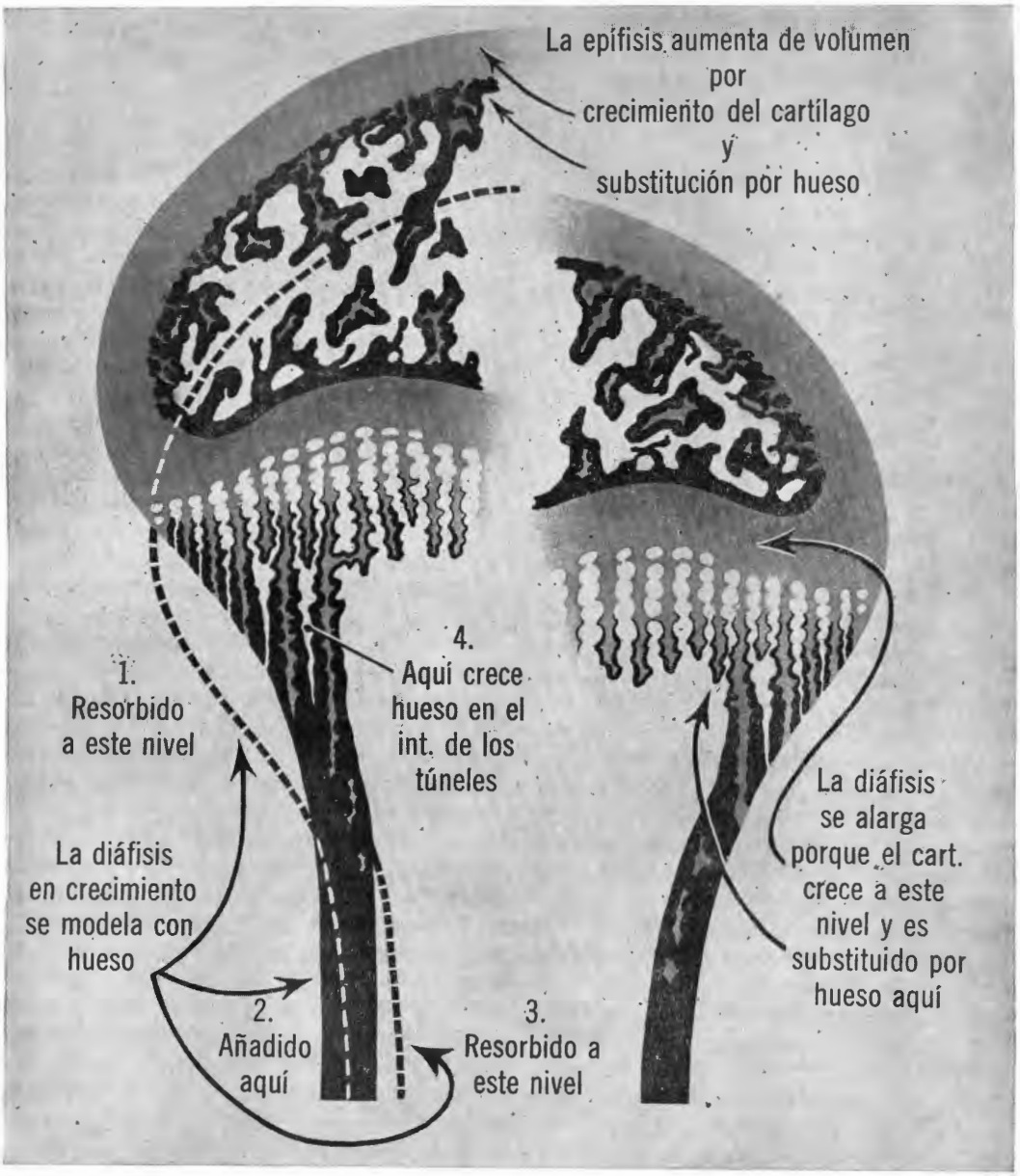

FIG. 18-36. Esquema que indica las superficies en las cuales se deposita o se resorbe hueso para explicar el cambio de forma que se observa en los extremos dilatados de los huesos largos en desarrollo. (Ham, A. W.: J. Bone Joint Surg., *34-A*:701.)



FIG. 18-37. El esquema de la izquierda ilustra el aspecto que presenta un corte longitudinal del extremo de un hueso largo en desarrollo. En esta preparación las trabéculas parecen estalactitas. Si pudieran observarse en tres dimensiones, según indica el dibujo central, se comprobaría que cerca de la placa las estructuras que en corte longitudinal parecen trabéculas, son segmentos cortados de las paredes que rodean los espacios; son cortes de las paredes de los túneles. La microfotografía de la derecha indica lo que se observa en un corte transversal de la metáfisis de un hueso largo de embrión de conejo, cerca del disco epifisario. Las trabéculas óseas tienen núcleos cartilaginosos y espacios que las rodean. Estos espacios, situados debajo de la periferia del disco, se rellenan para constituir sistemas haversianos; el hueso compacto de las superficies abultadas está formado por espacios de este tipo rellenados.

substituido por hueso en su porción epifisaria, sino únicamente en su cara diafisaria (figura 18-31). Por lo tanto, el crecimiento intersticial del cartílago en los discos epifisarios explica el crecimiento en longitud de las diáfisis durante todo el periodo de crecimiento, con excepción de las fases más tempranas (figura 18-36).

Partiendo de estos hechos, vamos a considerar ahora algunos otros puntos acerca del crecimiento global de un hueso.

Las diáfisis de muchos huesos largos aumentan bruscamente de diámetro cuando nos acercamos a las epífisis; por lo tanto, tienen un diámetro considerablemente mayor en sus regiones metafisarias (la metáfisis es la parte de la diáfisis que en un hueso en crecimiento está compuesta de trabéculas óseas con núcleos de cartílago, directamente vecina de la cara diafisaria del disco epifisario) que en su parte media (fig. 18-36). Según puede comprobarse si se comparan las mitades derecha e izquierda de la figura 18-36, siguiendo el eje longitudinal de un hueso, la parte ocupada por la porción metafisaria ensanchada de la diáfisis, cuando el hueso sigue alargándose acaba ocupada por la porción tubular y considerablemente más estrecha de la diáfisis. Esto significa que al producirse gradualmente el fenómeno que consideramos de crecimiento en longitud, el diámetro de la parte de la diáfisis, que en un momento dado se ensancha, más tarde tiene que disminuir. Esto requiere que parte del hueso sea resorbido continuamente a nivel de la zona externa de la porción dilatada (y aquí hay muchos osteoclastos) y que se produzca continuamente hueso nuevo en su superficie interna, de manera que la diáfisis se haga más estrecha. Vamos a considerar ahora en qué forma se produce hueso en la superficie interna de la porción dilatada, de manera que el hueso pueda ser resorbido sin peligro a nivel de su superficie externa.

Observando cortes longitudinales de hueso en crecimiento se tiene la impresión de que las trabéculas de la metáfisis son como *estalactitas*, que penden de la cara diafisaria del disco. Sin embargo, si se preparan cortes transversales de metáfisis de los grandes mamíferos, cerca del disco epifisario, se comprobará que solamente tienen aspecto de estalactita los cabos libres de las trabéculas. Más cerca del disco, las estructuras que en cortes longitudinales parecían trabéculas de tipo estalactítico están unidas para constituir una red con espacios huecos que re-

cuerda un panal de abejas (fig. 18-37). Vamos a explicar ahora por qué las trabéculas de hueso neoformado, que tienen núcleos cartilaginosos y parecen aisladas unas de otras en cortes longitudinales, en cortes transversales se ven incluidas en una red esponjosa.

En la zona de cartílago en maduración las células cartilaginosas se disponen en hileras longitudinales separadas por tabiques de substancia intercelular. Si la región se imagina en tres dimensiones, claro está que las hileras de células se hallan contenidas en túneles longitudinales y que los tabiques de substancia intercelular que se hallan entre las hileras de células son las paredes de dichos túneles. Cuando las células cartilaginosas de un túnel maduran y mueren a nivel de su extremo diafisario, los tabiques más delgados situados entre los túneles tienden a disolverse; por este mecanismo los túneles que sólo tienen anchura de una célula cartilaginosa se funden con otros de igual calibre para formar túneles relativamente grandes (fig. 18-34) que son invadidos desde la diáfisis por células osteógenas, osteoblastos y capilares. Los osteoblastos se disponen revistiendo los lados de los túneles y depositan hueso en las superficies de éstos (fig. 18-34). Por lo tanto, en un corte longitudinal la pared entre dos túneles vecinos presentará el aspecto de una trabécula con núcleo de cartílago recubierto a cada lado por una capa ósea (fig. 18-37). En otras palabras, el hueso que recubre los núcleos cartilaginosos de las trabéculas en cortes longitudinales, es el hueso que en cortes transversales reviste los túneles de cartílago (fig. 18-37). Los osteoblastos que recubren las trabéculas de cortes longitudinales son los osteoblastos que recubren las caras internas de los túneles observados en los cortes transversales. En fin, los capilares y el tejido osteógeno que rellena los espacios que hay entre las trabéculas de los cortes longitudinales son el contenido de los túneles que se observan en los cortes transversales.

En la cara diafisaria de la porción central del disco epifisario suele depositarse una sola capa de hueso en la parte interna de los túneles cartilaginosos. Por lo tanto, las trabéculas observadas en un corte longitudinal de esta zona son estrechas. En la periferia del disco se han depositado capas sucesivas de hueso en la parte interna de los túneles. Ello disminuye la luz de los mismos y proporciona aspecto laminar a sus paredes engrosadas. Las capas óseas sucesivas depositadas en la cara interna de los túneles provienen de crecimiento por aposición. Las células osteógenas del túnel proliferan por mitosis aumentando su número. Simultáneamente algunas se diferencian en osteoblastos, luego en osteocitos; cuando esto ocurre, se rodean de substancia intercelular. El resultado es que se deposita una capa o laminilla de hueso en la parte interior del túnel. Las células osteógenas que persisten revistiendo el túnel repiten todo el procedimiento, y así se deposita una segunda capa de hueso. Finalmente, cuando ya se han depositado varias capas, el túnel queda reducido a un conducto estrecho, que contiene un vaso sanguíneo, algunos osteoblastos o células osteógenas, y quizá un linfático. Esta disposición de un conducto con capas concéntricas de hueso a su alrededor recibe el nombre de *sistema haversiano* u *osteona* (fig. 18-41). En cierto modo, los sistemas haversianos son unidades estructurales de hueso compacto. Cada uno tiene en su conductillo un vaso sanguíneo que le proporciona líquido tisular para nutrir los osteocitos de las laminillas vecinas. Los sistemas haversianos tienen el número de laminillas limitado por la distancia a la cual alcance el mecanismo canalicular para nutrir los osteocitos. Dicha distancia, claro está, no es mucha; por lo tanto, el conducto haversiano corriente suele estar rodeado por menos de media docena de laminillas concéntricas (fig. 18-41).

Un sistema haversiano (osteona) sólo puede desarrollarse por medio de un túnel que se rellena con capas concéntricas de hueso. Así, pues, dicho sistema es de tipo de un tubo óseo con paredes gruesas y luz muy estrecha; pero si los tubos se disponen unos junto a otros, quedan entre ellos verdaderas hendiduras. El hueso compacto, aunque está formado de sistemas haversianos dispuestos longitudinalmente, no presenta tales hendiduras. ¿Qué es, pues, lo que las llena?

Como el primer hueso compacto que se forma debajo de la periferia de un disco resulta de un túnel cartilaginoso que se llena de hueso, las hendiduras entre los sistemas haversianos están llenas de cartílago. Por lo tanto, en la diáfisis de un hueso muy joven es frecuente observar pequeñas porciones irregulares de cartílago (figura 18-36). El estudiante que desee comprender bien el crecimiento óseo debe tener presente que cada una de estas pequeñas porciones de cartílago que se observan incorporadas a la diáfisis del hueso y situadas entre sistemas haversianos, en un tiempo formó parte de un tabique existente entre hileras de células cartilaginosas en el disco epifisario; algo más tarde fue

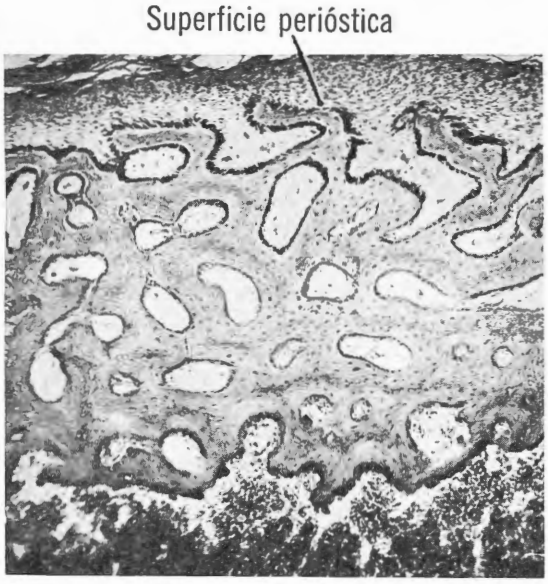

FIG. 18-38. Microfotografía (pequeño aumento) de un corte transversal de radio de perro recién nacido. Obsérvese que la superficie perióstica no es lisa; está formada por surcos longitudinales y túneles. Los surcos y los túneles están revestidos de osteoblastos. Pueden observarse sistemas haversianos que se están desarrollando en toda la substancia diafisaria.

el núcleo cartilaginoso de una trabécula metafisaria debajo de la periferia del disco. En las diáfisis de los huesos viejos las hendiduras entre sistemas haversianos vecinos están llenas de lo que ha recibido el nombre de laminillas intersticiales (fig. 18-41); más tarde veremos cuál es su origen.

COMO CRECEN EN ANCHURA LAS DIAFISIS OSEAS

Un hueso largo crece en anchura. Esto se logra depositándose nuevas capas óseas en la parte externa de la diáfisis, al mismo tiempo que el hueso se disuelve y desaparece en su cara interna. El resultado de estos dos fenómenos, que ocurren simultáneamente, es el siguiente: aunque la diáfisis en conjunto se ensancha, sus paredes no resultan demasiado gruesas y la cavidad medular aumenta gradualmente.

La diáfisis de un hueso crece en anchura por aposición (fig. 18-3); debajo del periostio la capa osteógena de una membrana deposita hueso de nueva formación. Sin embargo, si se examina un corte transversal de la diáfisis de un hueso joven en crecimiento transversal, se comprueba que gran parte del hueso neoformado que se va añadiendo debajo del periostio lo hace en forma de sistemas haversianos. Ya hemos explicado que tales sistemas siempre se originan a partir de túneles (no necesariamente cartilaginosos) que se llenan desde dentro. Sin embargo, ¿cómo pueden producirse debajo del periostio de un hueso joven los túneles óseos que se rellenarán más tarde?

Veremos la forma en que esto ocurre estudiando brevemente la periferia de un corte transversal de diáfisis en crecimiento activo de un animal joven. La superficie de una diáfisis de este tipo no es uniforme. Por lo contrario, presenta una serie de pliegues longitudinales con surcos entre ellos (fig. 18-38). Las células osteógenas y los osteoblastos del periostio cubren las crestas de los pliegues y se extienden hasta el fondo de los surcos que quedan entre ellos. El periostio a este nivel *también contiene* vasos sanguíneos (fig. 18-39, *1)*. Los túneles longitudinales se producen en la siguiente forma: los osteoblastos del periostio que cubre los pliegues proliferan, y algunas se diferencian en osteoblastos que depositan hueso, de manera que los bordes van extendiéndose gradualmente y se acercan uno a otro (fig. 18-39, *2)* hasta que llegan a ponerse en contacto (fig. 18-39, *3)*. Esto convierte el surco entre los dos rebordes en un túnel. Como dicho surco estaba revestido de periostio que contenía células osteógenas, osteoblastos y vasos sanguíneos, el túnel ahora tiene un revestimiento de osteoblastos y un vaso sanguíneo en su interior. Según puede comprobarse en la figura 18-39 *(4, 5 y 6)*, la proliferación continuada de las células osteógenas que revisten el túnel, con la subsiguiente diferenciación en osteoblastos y osteocitos, tiene por consecuencia que el túnel se convierta en un sistema haversiano. Es en esta forma que debajo del periostio se añaden nuevos sistemas haversianos a la periferia de una diáfisis joven en crecimiento activo.

Cuando el crecimiento óseo en anchura disminuye de intensidad, la superficie de la diáfisis se hace más lisa. Entonces el crecimiento por aposición que tiene lugar debajo del periostio tiende a añadir capas óseas uniformes y lisas a la superficie de la diáfisis (fig. 18-40). Estas reciben el nombre de *laminillas circunferenciales* porque tienden a rodear toda la diáfisis. Es evidente que si se depositan debajo del periostio varias laminillas circunferenciales, los osteocitos que se hallarán situados más lejos del periostio

(en las laminillas más profundas) pronto se hallarán en la imposibilidad de recibir elementos nutritivos suficientes por el mecanismo canalicular para que le aseguren la supervivencia. Por lo tanto, el hueso laminar de este tipo si resulta muy grueso no puede persistir. Tarde o temprano será substituido por sistemas haversianos. La substitución se efectúa a base de producirse por erosión canales longitudinales en la superficie de la diáfisis. En ellos pueden observarse osteoclastos (fig. 18-40). Cuando uno de estos canales longitudinales se hace suficientemente profundo, las células osteógenas y los osteoblastos del periostio crean un techo que cierra el conducto y lo convierte en un túnel (fig. 18-40); éste se rellena desde el interior por células osteógenas y osteoblastos que depositan laminillas sucesivas de hueso. En esta forma el hueso constituido inicialmente de laminillas circunferenciales puede quedar substituido por hueso de sistemas haversianos. Las hendiduras que quedan entre los sistemas haversianos en este caso serán residuos de las primitivas laminillas circunferenciales.

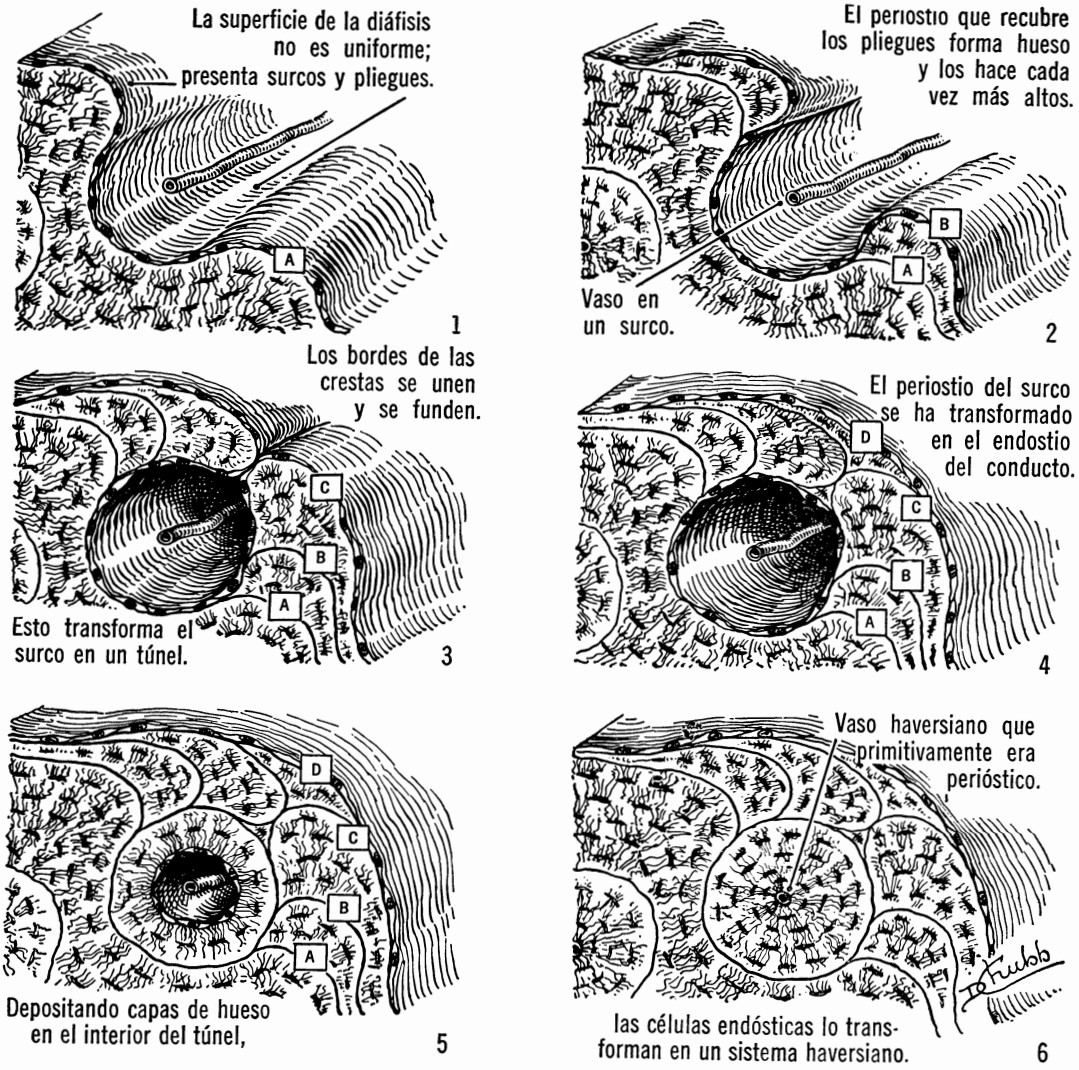

FIG. 18-39. Esquemas en tres dimensiones para demostrar cómo los surcos longitudinales del exterior de una diáfisis en desarrollo se cierran para constituir túneles, y cómo estos últimos se rellenan para constituir sistemas haversianos que quedan en la parte externa de la diáfisis. Estos esquemas también demuestran que el riego sanguíneo de la diáfisis de un hueso largo, cuando está completamente desarrollado, proviene casi en totalidad del periostio por los vasos incluidos en su substancia.

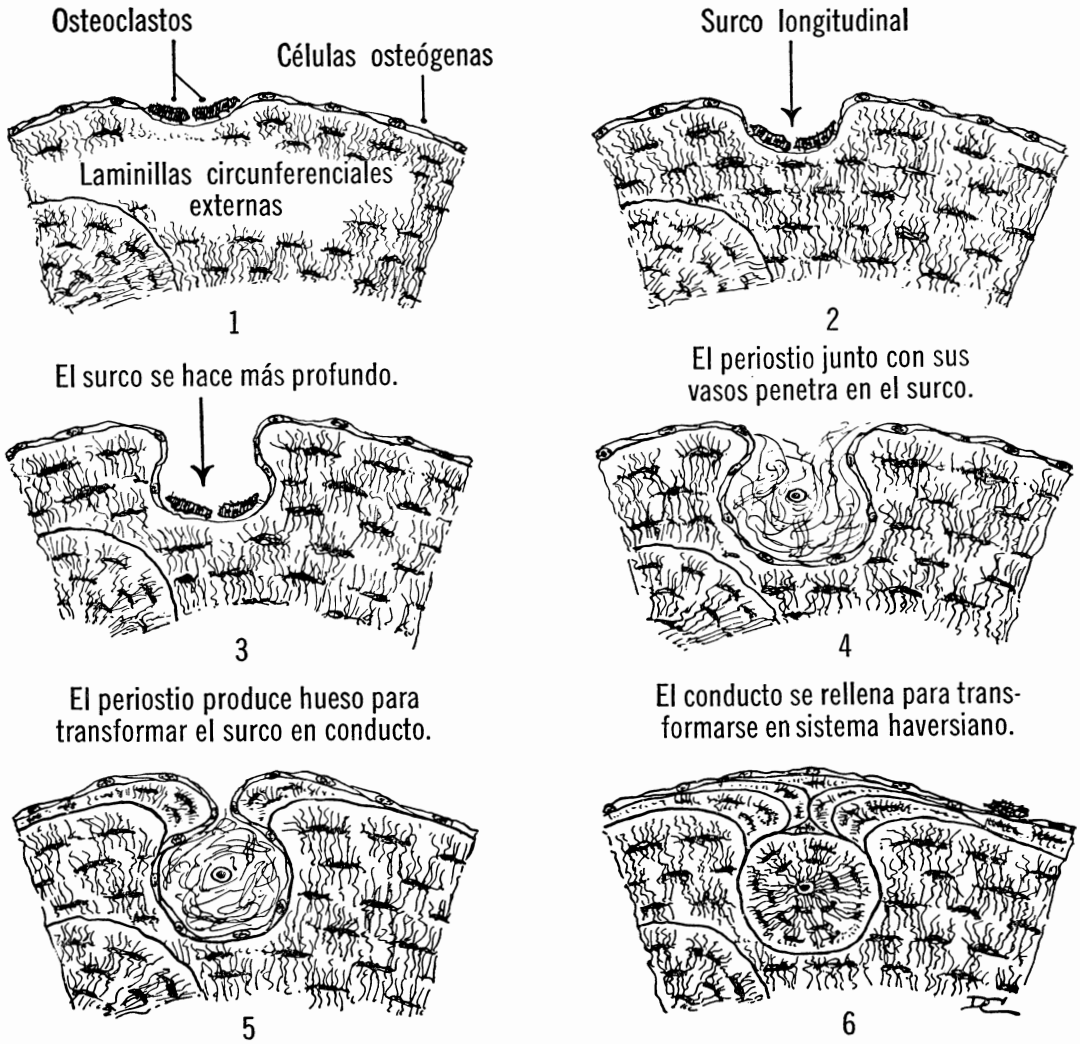

FIG. 18-40. Esquemas de cortes transversales de la diáfisis de un hueso que demuestra cómo los sistemas haversianos van quedando debajo del periostio en los huesos viejos para substituir las laminillas circunferenciales externas.

Incorporación de los vasos sanguíneos provenientes del periostio en las diáfisis en crecimiento de los huesos —naturaleza de los conductos de Volkmann. Como el depósito de hueso en la parte externa y la resorción de hueso en la parte interna de la diáfisis continúan produciéndose mientras prosigue el crecimiento, el hueso de la diáfisis original llega a resorberse por completo y la diáfisis acaba por estar formada totalmente de hueso que se ha depositado debajo del periostio durante el periodo de crecimiento. Como cada sistema haversiano que se forma debajo del periostio rodea un vaso perióstico (fig. 18-39), cuando continúa el crecimiento en anchura el riego sanguíneo de la diáfisis proviene más y más del periostio. Recordemos que los sistemas haversianos se añaden a las superficies externas de un hueso por medio de canales que contienen vasos periósticos y acaban cerrándose. Sin embargo, el techo que recubre cada uno de los canales no es completo; queda un agujero en el punto donde el vaso perióstico penetra en el conducto. A medida que van añadiéndose nuevos sistemas haversianos a la superficie, los ya formados quedan en situación cada vez más profunda; por lo tanto, lo que en un principio sólo fueron agujeros en los techos de los canales pasan a constituir conduc-

tos que, en ángulo recto, reúnen los sistemas haversianos con el periostio. Estos canales, que conducen vasos periósticos hacia el interior de los conductos haversianos, se llaman conductos de Volkmann (fig. 18-41). Teniendo en cuenta la forma en que se han producido, se comprende que no están rodeados de laminillas concéntricas como sucede en el caso específico de los conductos haversianos.

De lo antedicho sobre la manera de crecer en anchura un hueso, parecería que la mayor parte de los vasos sanguíneos de la corteza de la diáfisis de un hueso completamente desarrollado provinieran del periostio. Sin embargo, la cosa es algo más complicada como vamos a ver.

Cuando un hueso alcanza toda su anchura, los osteoblastos suelen cubrir su superficie ex-

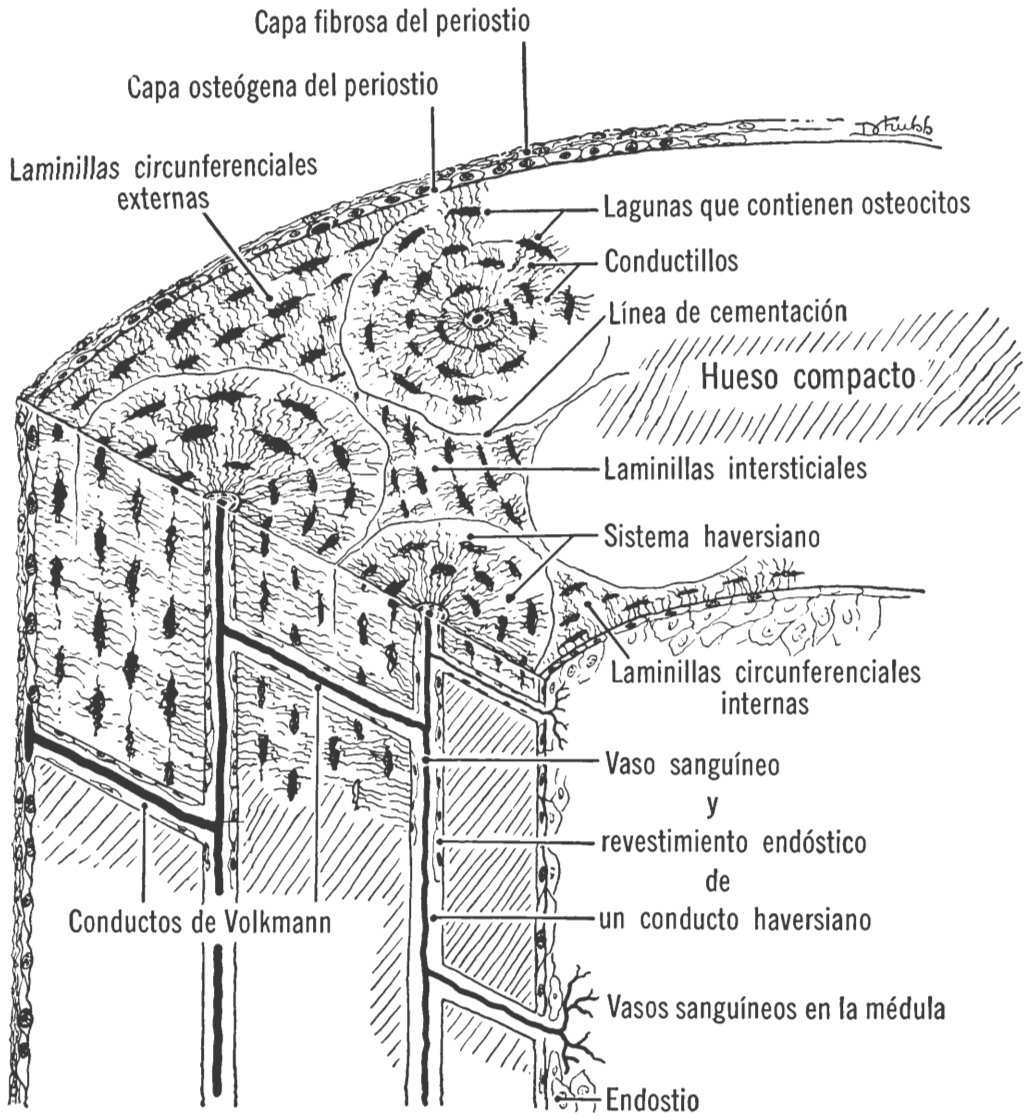

FIG. 18-41. Esquema en tres dimensiones del aspecto que presenta un corte transversal y longitudinal de los diversos componentes que constituyen la corteza de la diáfisis de un hueso largo. Téngase presente que en realidad habría muchos más sistemas haversianos que los aquí señalados. El esquema muestra los diferentes tipos de laminillas presentes y la relación entre vasos sanguíneos del periostio, conductos de Volkmann, conductos haversianos y cavidad medular.

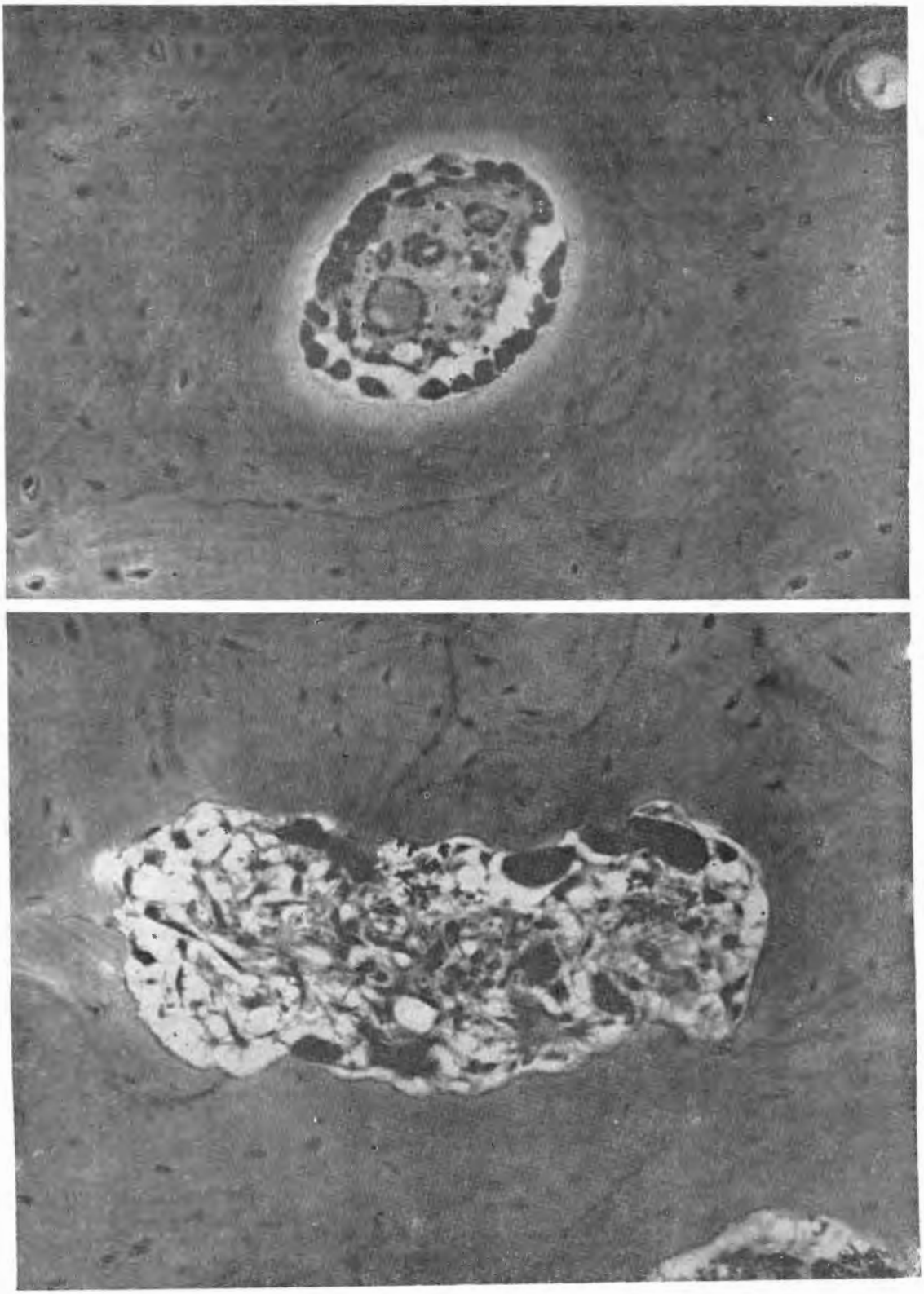

FIG. 18-42. *(Véase página opuesta.)*

terna y revestir su superficie interna alisándolas por adición de unas cuantas laminillas circunferenciales. Estas se denominan, respectivamente, laminillas circunferenciales externas e internas (fig. 18-41). En cierto modo, vienen a ser como la última capa de yeso que se aplica a las paredes de una habitación cuando el arquitecto completa su obra. Entre las laminillas circunferenciales externas e internas, la diáfisis del hueso está formada por sistemas haversianos (fig. 18-41). Las hendiduras que quedan entre ellos (laminillas intersticiales) están llenas de residuos de laminillas circunferenciales externas o sistemas haversianos viejos (fig. 18-41). Claro está que habría un número infinitamente mayor de sistemas haversianos en la pared de una diáfisis de lo que se observa en el esquema simplificado de la figura 18-41.

REMODELADO DEL HUESO COMPACTO QUE OCURRE DURANTE TODA LA VIDA

El hueso compacto como el esponjoso del adulto continúa cambiando toda la vida. No sería lógico pensar que la duración de la vida de los sistemas haversianos fuera ilimitada, porque el mecanismo canalicular del cual depende la nutrición de los osteocitos constituye en el mejor de los casos una especie de salvavidas precario, y no debe sorprender que a veces fracase su función ocasionando la muerte local de los osteocitos; esto crea la necesidad de que el hueso muerto sea substituido por hueso vivo.

Por lo tanto, hay por lo menos dos motivos posibles para que algunas partes de sistemas haversianos preexistentes sufran erosión: 1) o bien las células de una parte del sistema han muerto, o 2) los factores que requieren que el valor de calcio en la sangre se conserve estimulan la actividad osteoclástica en los conductos haversianos.

Se deduce que si parte de los viejos sistemas haversianos están muriendo más o menos constantemente y siendo resorbidos, la estructura del hueso compacto sería cada vez menos densa, a menos que los sistemas haversianos que se están desintegrando fueran substituidos también constantemente por otros nuevos. Para conservar la integridad del hueso compacto los dos procesos han de seguir en equilibrio. En los huesos en crecimiento, la formación ósea excede con mucho de la resorción. Cuando el crecimiento ha terminado, los dos procesos alcanzan más o menos un estado de equilibrio; la estructura del hueso compacto se conserva más o menos constante porque se forman nuevos sistemas aproximadamente con la misma rapidez con que se disuelven los viejos. Cuando las personas envejecen, el proceso de resorción parece acelerarse; por este motivo los huesos de las personas de edad avanzada son menos densos que los de individuos a mitad de la vida. En el desarrollo de la enfermedad denominada gráficamente *osteoporosis* los dos procesos distan de conservar el equilibrio. La resorción ósea es más intensa que la formación de hueso; con ello la densidad del hueso compacto disminuye mucho.

Los dos procesos de: 1) resorción de viejos sistemas haversianos, y 2) formación de los nuevos, pueden estudiarse en cortes transversales de hueso compacto descalcificado, y también mediante microrradiografías. Consideraremos primero los dos tipos de cuadros histológicos que se encuentran en cortes transversales de hueso descalcificado, asociados con la formación de nuevos sistemas y la resorción de los viejos, respectivamente.

Aspectos respectivos de los sistemas en formación y de los túneles de resorción. Un sistema haversiano que se está formando puede verse en la imagen superior de la figura 18-42. El conducto tiene forma redondeada. En segundo lugar, los bordes de su luz son lisos, y la luz está revestida de una hilera de osteoblastos que aparecen en la imagen como células obscuras aisladas. En tercer lugar, la capa más interna de la substancia intercelular (contra la cual apoyan los osteoblastos) se tiñe ligeramente; esta es la substancia intercelular depositada más recientemente, y todavía sólo parcialmente cal-

FIG. 18-42 *(véase página opuesta)*. Microfotografías de cortes transversales de hueso compacto mostrando un sistema haversiano casi completado arriba, y un túnel de resorción que se está formando abajo. Obsérvese en la imagen superior que el conducto se halla revestido de osteoblastos y su superficie es lisa; la substancia intercelular orgánica recién depositada no se tiñe tan intensamente como la depositada previamente. Obsérvese en la imagen inferior que la superficie interna del túnel tiene aspecto corroído y que hay osteoblastos voluminosos intensamente teñidos distribuidos a su alrededor. Obsérvese que el túnel ha efectuado erosión en diversos sistemas haversianos. (Microfotografías de C. P. Leblond.)

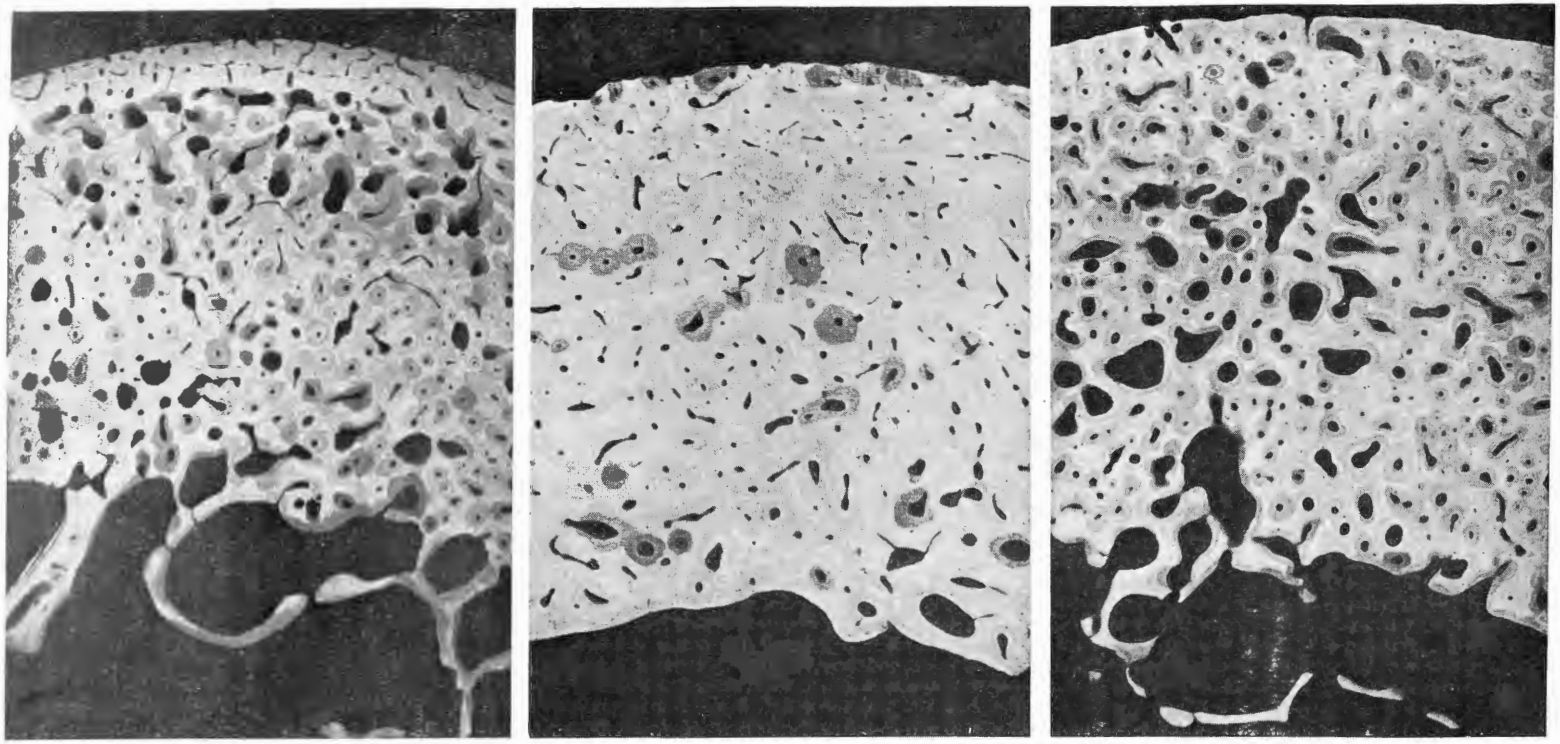

FIG. 18-43. Microrradiografías de cortes no descalcificados de la diáfisis femoral de personas de diversas edades. *Izquierda,* Este corte era de un niño de siete años; indica el recambio relativamente rápido del hueso normal para esta edad, con muchos túneles de resorción y muchos sistemas haversianos de nueva formación (cuyo hueso se ve más obscuro que el de las personas viejas, por lo tanto, con sistemas haversianos más intensamente calcificados, o sea, más blancos en la ilustración). *Centro,* Este corte es de una persona de 25 años. Hay pocos indicios del recambio de los sistemas, pues casi no se observan túneles de resorción; la mayor parte de los sistemas están bien calcificados y tienen densidad uniforme. *Derecha,* Este corte es de una persona de 85 años, muestra dos detalles característicos de los huesos de personas de edad: 1) hay muchos túneles de resorción, que indican resorción aumentada; 2) las capas nuevas de hueso que están empezando a llenar algunos túneles presentan poca calcificación (más obscuros que el hueso bien calcificado); por lo tanto, los huesos de la persona de edad avanzada tienen un mayor contenido de tejido óseo de baja densidad que el hueso de los adultos jóvenes. (Microrradiografías de Jennifer Jowsey.)

cificada. En cuarto lugar, inmediatamente por fuera de este anillo de substancia intercelular neoformada suelen observarse las laminillas formadas previamente; éstas siguen los contornos del conducto. En contraste con el aspecto presentado por el sistema haversiano que se está formando de nuevo, el túnel de resorción que se está desarrollando, según demuestra la imagen inferior de la figura 18-42, muestra varios puntos de diferencia. En primer lugar, el borde de la luz no es liso, sino que tiene aspecto erosionado e irregular. En segundo lugar, el espacio no está revestido de osteoblastos; por lo contrario, pueden verse algunos *osteoclastos* obscuros y voluminosos distribuidos a lo largo de los bordes de la luz de la cavidad de resorción. En tercer lugar, la substancia intercelular que bordea inmediatamente la luz del túnel de resorción no está teñida ligeramente ni se observa diferente de la substancia lejos de dicho túnel; por lo contrario, es exactamente la misma cerca que lejos (por lo tanto, no es de formación reciente, como ocurre en el sistema de desarrollo). En cuarto lugar, el túnel no está rodeado de laminillas paralelas al contorno del mismo; por lo contrario, se observa rodeado de partes de diversos sistemas haversianos viejos.

Microrradiografía. Se ha podido determinar el grado en el cual las diferentes laminillas de un sistema haversiano determinado están calcificadas y difieren, y el grado en el cual diversos sistemas haversianos de un mismo corte de hueso están calcificados, gracias al desarrollo de la técnica de la microrradiografía. Claro está, hay que utilizar cortes no descalcificados, y de espesor constante y conocido. Se colocan cortes así preparados encima de una lámina o de una película, en contacto inmediato con una película de emulsión de grano fino. Luego la preparación se expone (con el corte en la parte superior) a rayos X muy blandos de una fuente especial.

Los rayos X blandos penetran en el corte según la cantidad de calcio que contiene en sus diversas partes. La placa o película revelada constituye una microrradiografía del corte y muestra el grado en el cual están calcificadas sus diferentes partes. La microrradiografía puede compararse con el corte mediante el microscopio. Empleando esta técnica los aspectos histológicos pueden contrastarse con las zonas de densidades diferentes descubiertas en la microrradiografía. En la figura 18-43 se presentan tres microrradiografías de cortes transversales de hueso cortical de personas de diferentes edades, proporcionadas amablemente por Jennifer Jowsey. La interpretación se da en el pie de figura, que debe leerse con todo cuidado.

COMO CIERTOS FACTORES NUTRITIVOS Y METABOLICOS PUEDEN AFECTAR LOS HUESOS EN CRECIMIENTO Y LA ESTRUCTURA DE LOS HUESOS EN EL ADULTO

La región metafisaria de un hueso en crecimiento es asiento de gran actividad *anabólica.* Tanto la multiplicación y el crecimiento de las células del cartílago, como la multiplicación de células osteógenas y su diferenciación en osteoblastos voluminosos, requiere gran intensidad de síntesis proteínica. Además, la síntesis de colágena por los condroblastos y los osteoblastos también requiere mucha síntesis proteínica. La formación del contenido mucopolisacárido de la substancia intercelular de cartílago y hueso requiere, asimismo, intensa actividad sintética. Ocurriendo toda esta actividad anabólica, claro está que cualquier deficiencia nutritiva o metabólica que afecte la síntesis de proteína, o incluso de carbohidratos, puede reflejarse rápidamente en alguna alteración del crecimiento en esta región.

En segundo lugar, la región metafisaria de un hueso en crecimiento es un lugar donde se están depositando con gran rapidez sales de calcio en la substancia intercelular orgánica. El crecimiento normal del hueso en la región metafisaria depende de que la calcificación ocurra normalmente, y también de que la síntesis proteínica sea normal. En estado normal *los dos procesos:* 1) síntesis de materiales orgánicos, y 2) calcificación de substancia intercelular, están sincronizados.

Pero cuando la síntesis llega a ocurrir sin calcificación adecuada desde el comienzo, pronto se observa un cuadro histológico alterado en la región metafisaria.

Importa que el estudiante se percate de que el crecimiento normal de los huesos depende de *dos procesos diferentes,* que suelen tener lugar armónicamente. Los factores que afectan los procesos sintéticos anabólicos no son los mismos que afectan los procesos de calcificación, y viceversa. Por lo tanto, si se observa un trastorno del crecimiento normal en la metáfisis del hueso en crecimiento, quizá lo primero que deba preguntarse es cuál sea el proceso primariamente afectado, si la síntesis de los compo-

nentes orgánicos del hueso, o la calcificación de la substancia intercelular del mismo.

Para ilustrar que la interferencia con cada uno de estos procesos se refleja en un cuadro histológico diferente en la metáfisis, vamos a describir brevemente un ejemplo de una interferencia: 1) con la síntesis de componentes orgánicos del hueso, y 2) de la calcificación de la substancia intercelular orgánica del hueso.

1) Escorbuto. Quizá la interferencia más espectacular con la síntesis de materiales orgánicos en la metáfisis de un hueso en crecimiento se observe en la enfermedad denominada escorbuto. Esta enfermedad afecta tanto adultos como niños. En un tiempo era la gran amenaza a la vida y el bienestar de los marinos que emprendían largos viajes (durante los cuales se había observado que la enfermedad muchas de las veces aparecía después de acabarse la provisión de patatas).

La posibilidad de un brote de escorbuto siempre pendía sobre la cabeza de quienes emprendían exploraciones polares; durante los primeros días del descubrimiento de la parte norte del continente el escorbuto era tan frecuente y grave durante los largos inviernos que era un

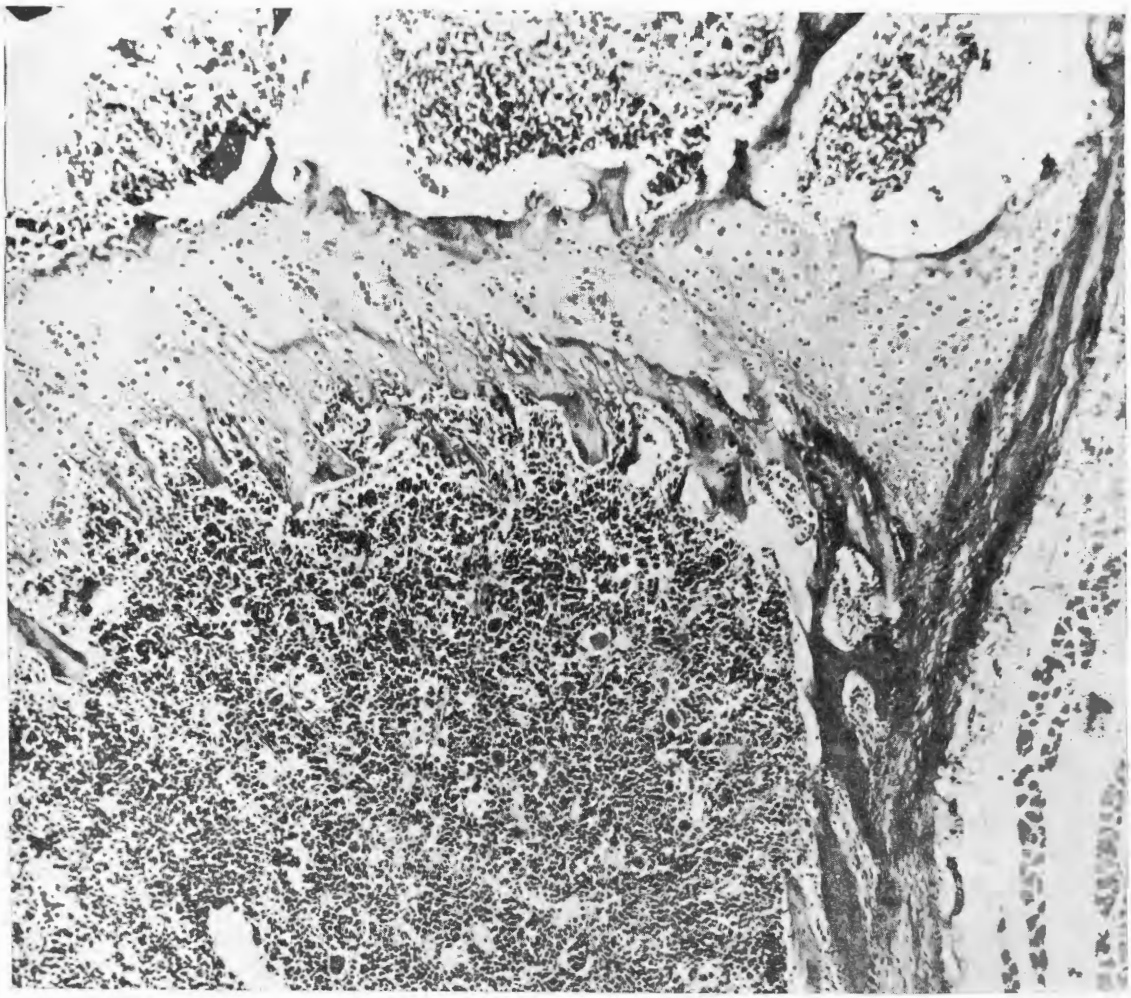

FIG. 18-44. Microfotografía de poco aumento; corte longitudinal del extremo superior de la tibia de un cobayo que durante varias semanas había sido alimentado con dieta pobre en vitamina C. En condiciones de carencia prolongada de vitamina C, la formación de hueso casi se interrumpe en la porción diafisaria del disco. En consecuencia, la placa epifisaria no queda sostenida por un número adecuado de trabéculas. Además, la formación de hueso casi se interrumpe en la diáfisis; en consecuencia, ésta se vuelve frágil y se rompe fácilmente. (Ham, A. W. y Elliott, H. C.: Am. J. Path., *14*:323.)

verdadero milagro que una persona que viviera en aquellas latitudes no lo sufriera.

En el siglo XVIII se comprobó que el escorbuto no se desarrollaba en niños y adultos cuyas dietas contenían frutas y vegetales frescos; al término del siglo resultó obligatorio para todos los barcos de la marina británica tener provisión de zumo de limón para evitar la enfermedad en el curso de viajes de larga duración. Sin embargo, se necesitó mucho tiempo para comprobar que el escorbuto era una enfermedad causada por *falta* de un factor esencial de la alimentación, la vitamina C, que existe en las frutas y verduras frescas. Interesa estudiar el desarrollo de los conocimientos acerca del escorbuto porque ilustra la forma cómo ideas preconcebidas pueden evitar el que se descubra una verdad que, de lo contrario, sería evidente. La idea preconcebida de aquellos tiempos, cuando se comprobó que las frutas y vegetales frescos evitaban el escorbuto, era que la enfermedad podía estar causada por un *agente positivo* de algún tipo y, por lo tanto, se admitía que frutas y verduras frescas evitaban en alguna forma desconocida que este agente positivo, también desconocido, ejerciera sus efectos perjudiciales.

Fue necesario esperarse al siglo actual para aclarar que las enfermedades podían también producirse por *falta de algo,* por ejemplo, factores alimenticios esenciales que ahora llamamos vitaminas.

Aunque la deficiencia de vitamina C afecta el metabolismo de diversos tipos celulares, resulta sobre todo visible en la metáfisis de un hueso en crecimiento, donde la falta de vitamina C impide la multiplicación adecuada tanto de los condroblastos como de las células osteógenas, y, en particular, les impide sintetizar y elaborar substancia intercelular orgánica. El resultado último es que, con una dieta inadecuada, pero no totalmente carencial en vitamina C, la metáfisis, por ejemplo, del extremo superior de la tibia de un cobayo (el cobayo, como el hombre, es sensible a las deficiencias dietéticas de vitamina C; muchos animales pueden sintetizar la que necesitan) muestra muy poca actividad anabólica (fig. 18-44). El crecimiento en la placa epifisaria está disminuido y casi no se produce nada de hueso nuevo en la porción diafisaria de la placa epifisaria (figura 18-44). La interrupción casi completa de la formación de hueso hace que la diáfisis del hueso se vuelva muy delgada (fig. 18-44). En consecuencia, fácilmente se fracturan tanto la placa epifisaria que carece del sostén de las trabéculas óseas como la diáfisis.

Sin embargo, el proceso de calcificación *no* sufre interferencia por el escorbuto. La substancia intercelular que se forma se calcifica intensamente. Por lo tanto, el escorbuto representa un trastorno en el cual el defecto se halla en las actividades anabólicas relacionadas con la multiplicación de células y sus síntesis de substancias intercelulares orgánicas. Hay otros defectos metabólicos que actúan de manera diferente para dificultar el crecimiento normal y la formación de substancias intercelulares orgánicas; por ejemplo, cuando estudiemos las glándulas endocrinas veremos que la síntesis de proteínas puede estar afectada por diversas hormonas.

2) Raquitismo. Ya vimos que la calcificación dependía de que cerca del hueso o del cartílago los iones de calcio y de fosfato se hallaban en concentración que se acerca a su producto de solubilidad y, así, permiten que allí intervenga un mecanismo que origine precipitación local de sales cálcicas en la substancia intercelular orgánica. Hemos visto que, en general, en un niño en crecimiento esta situación sólo se logra si el producto obtenido multiplicando el número de miligramos de calcio por 100 en el suero por el número de miligramos de fósforo por 100 en la sangre es menor de 40. Hay que señalar que un valor disminuido de calcio, *o bien* de fósforo en la sangre, no impide obligadamente la calcificación; es el valor del producto de las concentraciones el que rige si la precipitación continuará o no en los lugares donde debe producirse la calcificación.

En un niño pequeño, el esqueleto normalmente absorbe grandes cantidades de fosfato cálcico. Para que el producto CaP en la sangre tenga valor superior a 40, la dieta del niño debe contener cantidades adecuadas de calcio y de fósforo. Además, para que estos minerales se absorban y alcancen el torrente vascular, también es necesario un aporte adecuado de vitamina D.

Si la dieta de un niño es deficiente en estos factores esenciales, el producto CaP en la sangre puede tener valor menor de 40. El resultado es la aparición de un trastorno denominado *raquitismo.* Lo primero que se observa es que si bien el crecimiento continúa y las substancias intercelulares orgánicas siguen sintetizándose, la calcificación del cartílago cesa casi totalmente en los discos epifisarios. Si la substancia intercelular situada alrededor de las células de esta zona no se impregna de minerales, las células

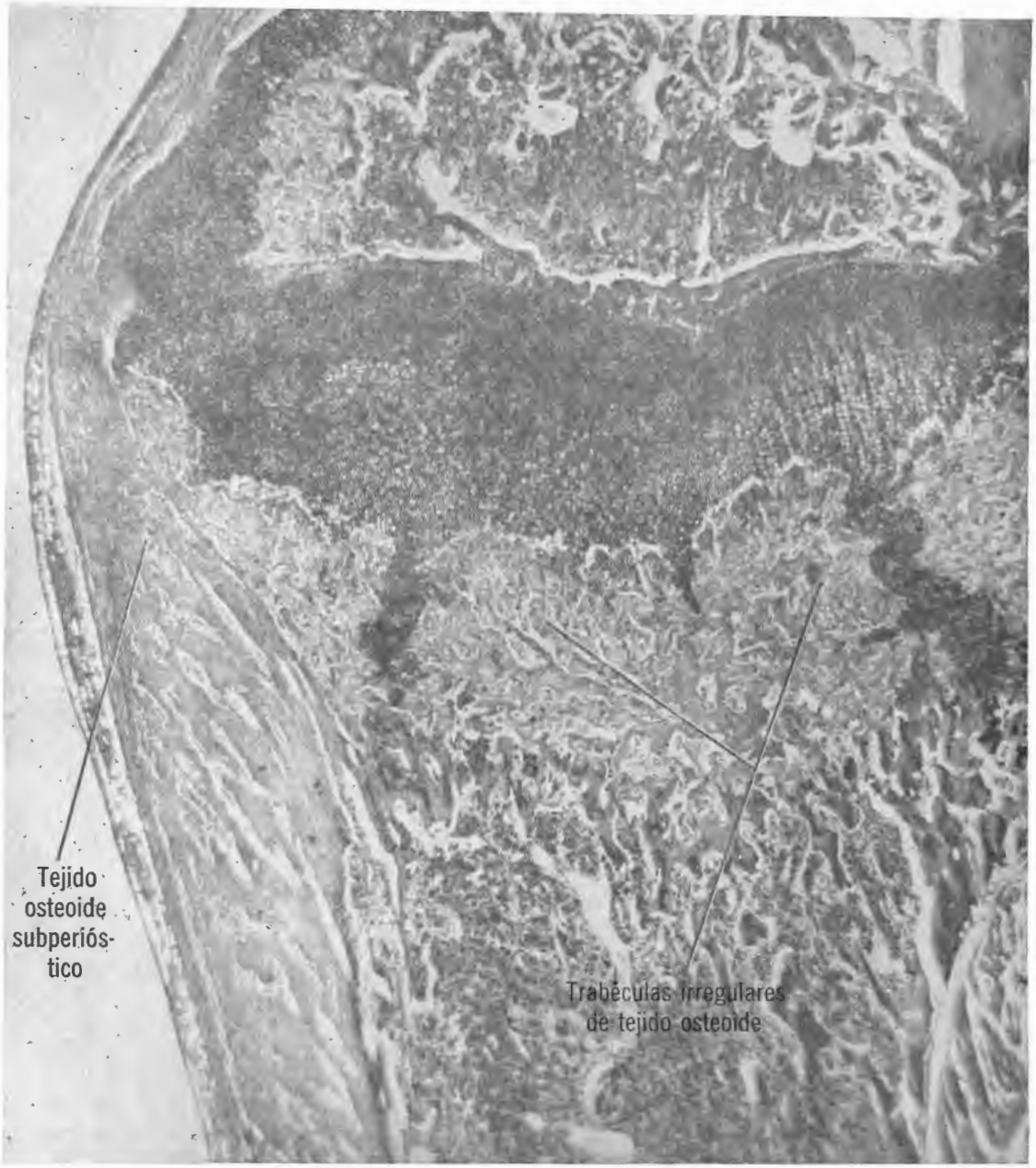

FIG. 18-45. Microfotografía de poco aumento; corte longitudinal del extremo superior de la tibia de una rata joven que había sido alimentada con dieta de Steenbock, añadiéndole carbonato cálcico para producir una calcemia de 10 mg y un valor de fósforo en sangre de 2 mg por 100 mililitros. Como multiplicando calcio por fósforo sólo se obtenía el valor 20, no se lograba calcificación adecuada en la porción diafisaria de la placa epifisaria. La consecuencia es que las células cartilaginosas viven mucho más tiempo del necesario y, en consecuencia, el disco epifisario se ha vuelto más grueso que normalmente, y en algunos lugares muy espeso. Además, las trabéculas formadas en la porción diafisaria del disco son irregulares y están mal calcificadas (tejido osteoide). También puede observarse tejido osteoide formado debajo del periostio en el lado izquierdo de la figura. Este es un ejemplo de raquitismo grave con fósforo bajo.

ya no quedan separadas de sus fuentes nutritivas. En consecuencia, en lugar de morir siguen viviendo. El resultado es que persiste el desarrollo en la zona de crecimiento de los discos, y éstos se vuelven más gruesos que normalmente (fig. 18-45). Como la calcificación no se interrumpe por completo, sino que se produce en unos cuantos puntos en la superficie diafisaria del disco, el espesor de éste tiende a ser irregular (fig. 18-45). Durante este tiempo, los osteoblastos continúan depositando substancia intercelular en la metáfisis; pero dicha substancia no se calcifica por lo bajo del producto CaP. Por lo contrario, queda descalcificada mientras no mejora la dieta. El hueso neoformado, durante el tiempo que sigue sin calcificar, recibe el nombre de *tejido osteoide* (fig. 18-45). Además, parece como si los osteoblastos del periostio en la región de la metáfisis se dieran cuenta de que la calcificación no tiene lugar normalmente, ya que aumentan su actividad y depositan grandes cantidades de tejido osteoide en la región metafisaria, inmediatamente por debajo del periostio. Esto hace que las regiones metafisarias sean irregulares y presenten verdaderas nudosidades. Los nudos así producidos en los extremos de las costillas son causa de lo que en el tórax de estos niños recibe el nombre de "rosario raquítico".

Téngase bien en cuenta que los cambios que se producen en las zonas óseas de crecimiento en caso de raquitismo dependen de que el desarrollo continúa, pero falla la calcificación. Por este motivo, un metabolismo mineral perturbado causará un raquitismo más grave en un niño en crecimiento activo que en otro que no esté creciendo. La substancia intercelular ósea mal calcificada, tal como se observa en el raquitismo, se incurva cuando tiene que soportar peso. Es por ello que los niños raquíticos pueden tener las piernas torcidas.

Cambios en el hueso del adulto

Los defectos nutritivos y metabólicos se observan en las metáfisis de huesos en crecimiento mucho más rápidamente que en huesos de adultos. Sin embargo, como ya hemos dicho, hay un recambio tanto del hueso esponjoso como del compacto durante toda la vida. Ya señalamos que porciones de sistemas haversianos viejos mueren, se desarrollan túneles de resorción, y se forman nuevos sistemas haversianos en los túneles. Cuando los individuos envejecen parece que el ritmo de resorción aumenta y, en consecuencia, el hueso compacto del esqueleto se hace más poroso de lo que es a mitad de la vida (fig. 18-43). No es raro, sobre todo en mujeres que han pasado la menopausia, que los procesos de resorción sean más intensos que los procesos de neoformación hasta un punto que no puede considerarse normal; en consecuencia, el hueso se vuelve anormalmente poroso y frágil; el trastorno se denomina osteoporosis. La causa del mismo no está muy clara; en la actualidad se está investigando intensamente sobre osteoporosis. La contrapartida del raquitismo también se observa en adultos en países donde el contenido mineral de la dieta es inadecuado. Este proceso, que se acompaña de laminillas mal calcificadas en el hueso compacto, se denomina osteomalacia.

Ley de Wolff. El hueso responde con cambios estructurales a un aumento o trastorno de función. Que la arquitectura interna y la forma externa de un hueso guardan relación con su función, y cambian cuando ésta se modifica, ya fue observado hace años por Wolff; sus consideraciones en relación con este principio general, demasiado extensas para citarlas aquí, suelen conocerse con el nombre de "ley de Wolff".

Atrofia por desuso. De la misma manera que el aumento de función origina formación de hueso, la falta de uso es causa de atrofia ósea. El proceso se denomina *atrofia por desuso* y se observa en muchos inmovilizados largo tiempo por uno u otro motivo. Sin el estímulo del uso, se hace más lenta la formación de hueso, y el hueso inmovilizado es más poroso que en estado normal.

REPARACION DE FRACTURAS

Algunas causas de confusión —definiciones diferentes de periostio y endostio. El motivo de que en lo pasado hubiera tanta confusión acerca del origen del tejido nuevo que repara una fractura es que muchos cirujanos, a través de los años, consideraban la membrana fibrosa que pueden arrancar de los huesos como el periostio completo de los mismos. Los histólogos consideran que el periostio tiene dos capas: una externa fibrosa y una capa interna osteógena (figs. 18-41 y 18-46). Si el periostio del cirujano se despega del hueso, la capa osteógena interna del periostio del histólogo tiene tendencia a adherirse al hueso. Esto explica que

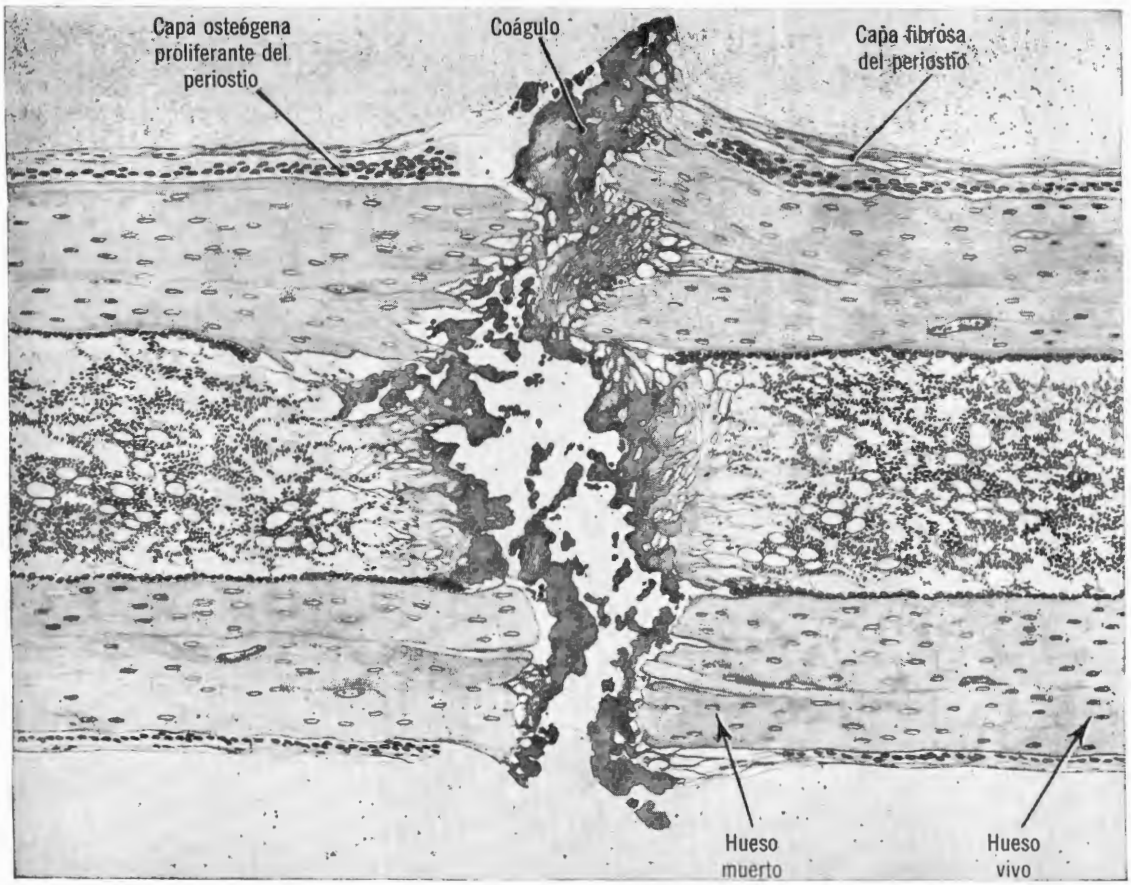

FIG. 18-46. Dibujo de un corte de costilla de conejo con fractura, que lleva 48 horas de evolución, teñido con hematoxilina-eosina. Lo que muestra la figura corresponde a lo que podía verse con microscopio de poco aumento, pero el detalle se presenta a gran aumento para evitar la multiplicidad de dibujos con diversos aumentos. (Ham, A. W. y Harris W. R.: *En* Bourne's Biochemistry and Physiology of Bone, New York, Acad. Press.)

muchos cirujanos consideraran que el periostio no era osteógeno. Hoy hay un acuerdo mucho más completo acerca de la existencia en el periostio de dos capas, y que la interna es osteógena. La capa interna resulta menos fácil de observar a medida que aumenta la edad.

El endostio es la membrana celular que reviste las cavidades medulares del hueso y todos los conductos haversianos del mismo (figura 18-41). Se desarrolla a partir del botón perióstico y está formado de células osteógenas que pueden transformarse en osteoblastos activos cuando sea necesario.

Otras causas de confusión. El autor, poco después de graduarse en la escuela de medicina, tuvo una beca para estudiar patología que le obligaba a efectuar demostraciones semanales a estudiantes de medicina sobre puntos diversos. Entre ellos estaba la reparación de una fractura. Después de leer bastante sobre este punto le quedó en la cabeza tanta confusión de lo que había leído acerca de reparación de fracturas que fue a ver a su profesor, en busca de información definitiva. Después de pensarlo, su profesor le dijo que tomara algunos conejos, rompiera una costilla a cada uno, y estudiara los cortes obtenidos dejando transcurrir intervalos diferentes de tiempo, y ver por sí mismo lo que pasaba. Se aprovechó el consejo y el estudio se publicó en su tiempo (J. Bone y Joint Surgery, *12:*827, 1930). Por desgracia, los datos acerca del proceso de curación de las fracturas siguen siendo diferentes según los libros. Hay varios motivos para esta situación. Lo importante es que quienes escriben libros no pueden estudiar todos los temas

de los que se ocupan, y muchas veces han de reunir lo que escriben de lo que está en la literatura, de manera que la curación de las fracturas muchas veces origina intentos de reconciliar cosas totalmente irreconciliables. El consejo recibido por el autor en aquellos años de formación sigue siendo bueno para quienquiera desee conocer la reparación del hueso.

REPARACION DE UNA FRACTURA SIMPLE

En la fractura simple se rompe un hueso en dos partes, cada una de las cuales se llama *fragmento.* Además, el periostio es desgarrado, y los fragmentos se desplazan de manera que sus cabos no quedan en perfecta aposición. En consecuencia, suele ser necesario reducir las fracturas; o sea, colocar de nuevo los fragmentos en buena posición, generalmente por manipulaciones, pero a veces en una operación abierta de manera que los cabos rotos queden en contacto y se restablezca la continuidad ósea.

Efectos inmediatos de la lesión. En una fractura simple hay lesión directa e indirecta del tejido. El propio traumatismo causa lesión directa; rompe el hueso y desgarra los tejidos blandos que lo acompañan. A consecuencia del traumatismo, todos los vasos que cruzan la línea de fractura están desgarrados. El primer resultado es que la sangre sale de ellos y se acumula en la zona fracturada. Esta sangre pronto se coagula para formar una masa a nivel de la fractura y a su alrededor (fig. 18-46, *coágulo).* El segundo tipo de lesión es indirecto; depende de que los extremos de los vasos sanguíneos desgarrados se cierran por mecanismos homeostáticos (ver cap. 14), y se interrumpe la circulación en todos ellos hasta la zona donde se anastomosan con vasos todavía en función. La falta de circulación en estos vasos —causa indirecta de la lesión tisular— origina muerte del tejido, según vamos a ver más adelante.

Ya hemos explicado que la vida de los osteocitos en cualquier sistema haversiano es precaria; depende de los canalículos que transmiten elementos nutritivos a los osteocitos proviniendo del vaso o vasos sanguíneos del sistema. En el hueso los vasos sanguíneos están dispuestos más o menos longitudinalmente. Cuando se rompe, tales vasos de los sistemas haversianos se desgarran a nivel de la línea de fractura, y la circulación en ellos se interrumpe hasta lugares donde se anastomosan con otros vasos haversianos. Como las anastomosis de sistemas haversianos vecinos probablemente no son muy abundantes, ello significa que la circulación se interrumpe en los vasos haversianos hasta cierta distancia a cada lado de la línea de fractura. La consecuencia es *la muerte de los osteocitos en una zona considerable a cada lado de la línea de fractura* (fig. 18-46, *hueso muerto).* Por lo tanto, podemos observar que, cuando se produce una fractura el hueso muere, no solamente a nivel de la línea de la misma por efecto directo del traumatismo, sino también a considerable distancia a cada lado por interrumpirse la circulación en los vasos haversianos que atraviesan dicha línea de fractura.

Los mismos factores que causan la muerte del hueso explican la del tejido perióstico y de parte del tejido medular a cada lado de la línea de fractura. Sin embargo, como ambos tejidos tienen mejor riego sanguíneo que el propio hueso, el tejido perióstico y el medular no mueren a tanta distancia como el propio hueso a cada lado de la línea de fractura (véase la fig. 18-46).

El hueso necrótico suele reconocerse porque los osteocitos muertos sufren lisis; por lo tanto, en la mayor parte de hueso muerto las lagunas, al cabo de unos días por lo menos, se observan vacías (figs. 18-46, 18-47 y 18-48). Sin embargo, los osteocitos antes de disolverse a veces se vuelven picnóticos (obscuros y redondeados). Después de 48 horas suele poderse descubrir la línea irregular de demarcación entre el hueso muerto (con lagunas vacías) que se extiende a cada lado de la línea de fractura, y el hueso vivo (cuyas lagunas contienen osteocitos normales) más lejos de la línea de fractura, según indican las figuras 18-46, 18-47 y 18-49. La distancia a cada lado de una línea de fractura en la cual el hueso muere por interrupción del riego sanguíneo difiere según el nivel de tal fractura y el hueso particular que es afectado.

PRIMERAS ETAPAS DE REPARACIÓN

La palabra callo. Una fractura se repara por crecimiento de tejido nuevo que se desarrolla a nivel del foco de fractura y a su alrededor; este tejido nuevo, que tarde o temprano formará un puente entre los fragmentos de manera que queden unidos (figs. 18-47, 18-48 y 18-49), recibe el nombre de *callo.* Algunos trabajos sobre curaciones de fracturas se complican innecesariamente utilizando nombres como *callo*

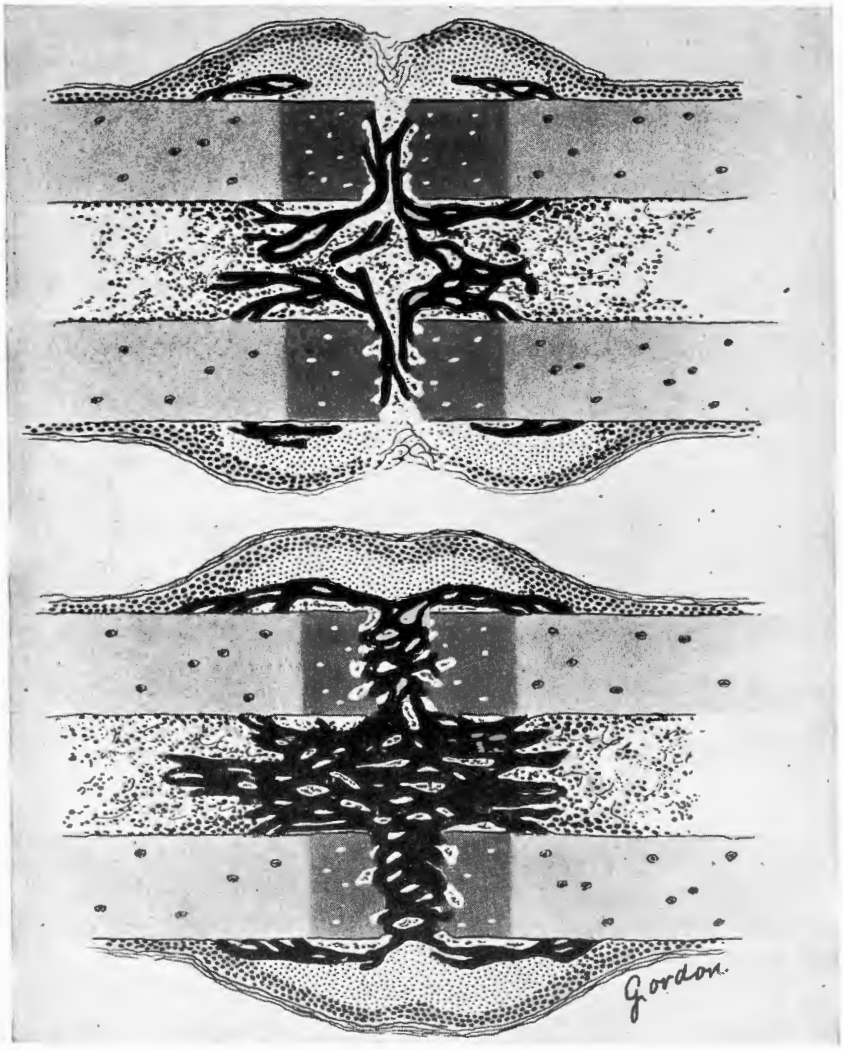

FIG. 18-47. Dibujos para demostrar los collares periósticos que se forman, se acercan uno al otro y acaban fundiéndose en la reparación de una fractura. Los dibujos muestran también la formación de callo interno y la manera cómo las trabéculas se fijan a los fragmentos originales. El hueso vivo de los fragmentos originales es gris claro; las partes muertas son de color gris obscuro; el hueso nuevo en los callos externo e interno está pintado en negro. En el callo externo, el cartílago está con punteado ligero; las células osteógenas proliferantes, con punteado fuerte.

provisional, callo temporal, callo de reparación y *callo permanente.* Estos términos sugieren que hay diferentes tipos de callos en distintos momentos, y que cada uno es substituido por otro. En realidad, lo que ocurre es que sólo se desarrolla un callo y que, como toda estructura ósea, va remodelándose a medida que crece. Sin embargo, existe una clasificación útil para describir la formación de callo; la que llama al callo que *rodea* los extremos opuestos de los fragmentos óseos *callo externo,* y la que se forma *entre* los dos extremos de los fragmentos y entre las dos cavidades medulares *callo interno* (fig. 18-49).

Origen del callo. Muchas descripciones sobre curación de fracturas describen la primera etapa importante del proceso de reparación como dependiente de la invasión del coágulo sanguíneo por capilares jóvenes de neoformación y fibroblastos (tejido de granulación). Se dice que este supuesto fenómeno muchas veces logra la formación de un callo temporal o pasajero. Diversos autores después de describir la formación de un callo temporal son algo vagos acerca de su destino ulterior, sin indicar si es substituido por el callo permanente o si se transforma en él. En realidad, por lo que se refiere al callo externo, la invasión y la substitución del coágulo sanguíneo en la curación de las fracturas de las costillas de conejo no se produce; de hecho, el coágulo sanguíneo persiste más o menos intacto varios días, y parece dificultar más que ayudar a la reparación del proceso, ya que el callo se forma a su alrededor, no

en el coágulo de sangre (figs. 18-48 y 18-49). Por lo que se refiere al callo interno, el coágulo que existe entre las dos cavidades medulares pronto es invadido por células osteógenas procedentes del endostio y de células medulares de gran potencialidad; ambos tipos celulares forman nuevas trabéculas óseas, de manera que no hay nada temporal en el tejido de callo que producen (fig. 18-47, *abajo).*

¿Cómo se repara una fractura? Cuarenta y ocho horas después de producirse una fractura, o incluso antes, las células a las cuales corresponderá la reparación se dividen activamente por mitosis y aumentan considerablemente en número. Tales células son: 1) células osteógenas de la capa profunda del periostio (figuras 18-46 y 18-48), y 2) células del endostio de la cavidad medular y células indiferenciadas (reticulares) de la médula ósea (figs. 18-46 y 18-47). Después de 48 horas las células de la capa profunda del periostio de ambos fragmentos cercanas a la línea de fractura —pero no directamente vecinas de ella— han proliferado tanto que constituyen una capa de varias células de espesor (fig. 18-46). A consecuencia de este crecimiento, la capa fibrosa del periostio, que permanece relativamente inactiva, se aleja del hueso a este nivel (fig. 18-46). Las célu-

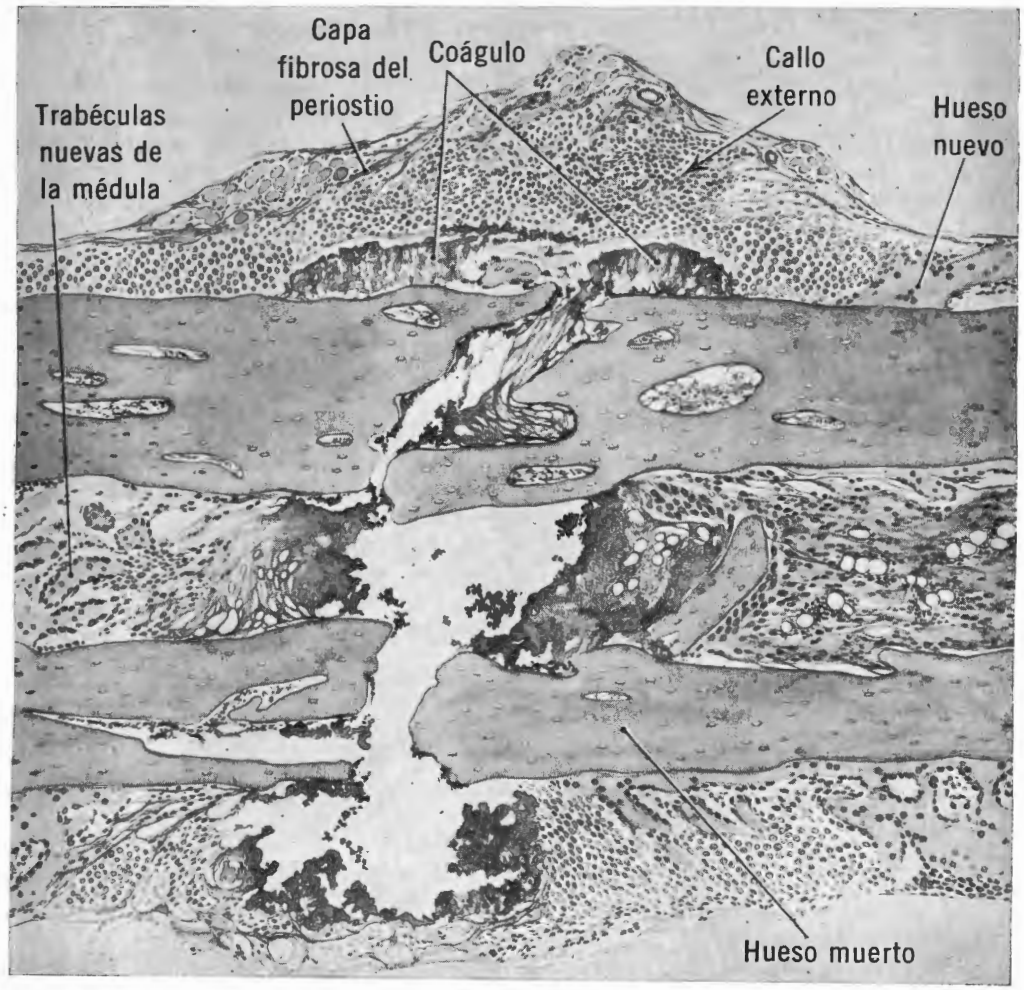

FIG. 18-48. Dibujo de costilla de conejo fracturada una semana antes; corte teñido con hematoxilina y eosina. Lo que muestra el dibujo es lo que puede verse con microscopio de poco aumento, pero los detalles se han presentado con aumento mayor para evitar la multiplicidad de dibujos con aumentos diversos. (Ham, A. W. y Harris, W. R.: *En* Bourne's Biochemistry and Physiology of Bone, New York, Acad. Press.)

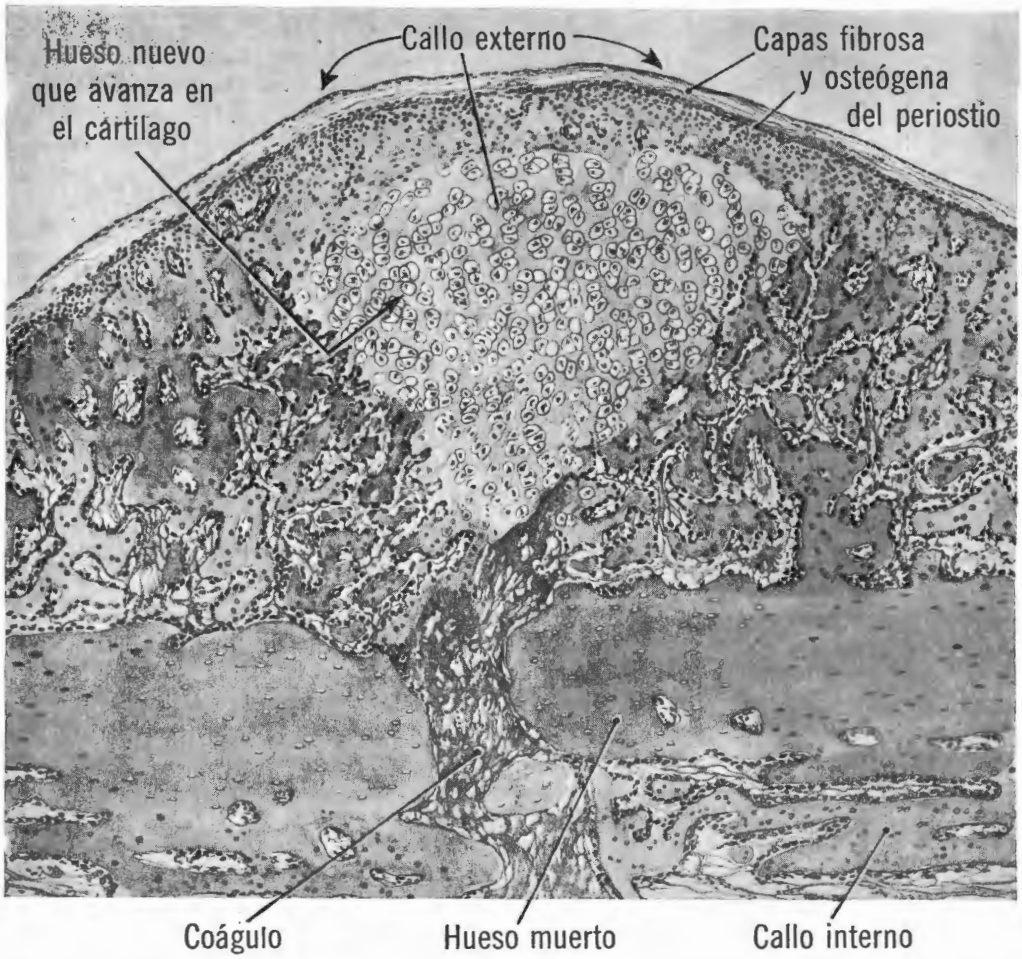

FIG. 18-49. Dibujo de un corte longitudinal de costilla de conejo con fractura producida dos semanas antes; tinción con hematoxilina y eosina. (Ham, A. W. y Harris, W. R.: *En* Bourne's Biochemistry and Physiology of Bone, New York, Acad. Press.)

las del endostio que revisten la cavidad medular, o cubren las trabéculas de la misma situadas cerca de la línea de fractura, también proliferan; ello hace que la capa endóstica, que normalmente tiene sólo una célula de espesor, quede formada por dos o más capas. Además, las células endósticas crecen hacia la línea de fractura aumentando su número por la presencia de células no diferenciadas de la médula. Durante la primera semana que sigue a la fractura, estas células han empezado a formar nuevas trabéculas óseas en la cavidad medular cerca de la línea de fractura (fig. 18-48). Tales trabéculas pueden estar unidas, en un extremo, a uno u otro fragmento (fig. 18-47, *arriba*).

Después de unos días, la proliferación de células osteógenas continúa en ambas regiones, perióstica y endóstica, pero las células de la capa profunda del periostio son las que presentan mayor actividad. Proliferan tan rápidamente que pronto constituyen un collar neto alrededor de cada fragmento cerca de la línea de fractura (fig. 18-47, *arriba*). Además de proliferar, estas células empiezan a manifestar signos de diferenciación. Para comprender cómo se diferencian es necesario recordar que normalmente la capa profunda del periostio contiene algunos capilares. Cuando las células osteógenas empiezan a proliferar después de una fractura, los capilares situados entre ellas también proliferan, pero no tan rápidamente. En consecuencia, las células osteógenas situadas más profundamente en los collares (las más cercanas al hueso) se diferencian en presencia de riego

sanguíneo; en consecuencia, se transforman en osteoblastos y forman trabéculas óseas a este nivel (fig. 18-48). Las nuevas trabéculas que así se desarrollan quedan firmemente unidas a la matriz ósea del fragmento, a pesar de que el hueso del mismo pueda estar muerto (figura 18-48). Las células osteógenas de las partes más superficiales de un collar (las situadas más lejos del hueso) parecen crecer tan rápidamente que los capilares del periostio no pueden hacerlo en proporción. Así, pues, cuando estas células osteógenas se diferencian deben hacerlo en un medio no vascular y tienden a diferenciarse en condroblastos y condrocitos; en consecuencia, se desarrolla cartílago en las partes externas de los collares (véanse figuras 18-47 y 18-48).

Hemos de hacer dos comentarios sobre el significado del cartílago en el callo externo. 1) Su desarrollo a este nivel no es extraordinario, por cuanto las células osteógenas que cubren las superficies óseas en proliferación para reparar una fractura son descendientes directas de las células del pericondrio de los huesos embrionarios donde, claro está, antes formaron cartílago. 2) La cantidad de cartílago que se forma en un callo probablemente dependa de la rapidez con la cual crece el tejido correspondiente; si crece con rapidez, los capilares probablemente no puedan hacerlo en proporción, y las partes más externas queden avasculares y cartilaginosas; si el tejido calloso se desarrolla más lentamente, el crecimiento de los capilares puede ser paralelo al de las células osteógenas, de manera que éstas se diferencian en un medio vascular y, por lo tanto, forman hueso. También puede haber otros factores que influyan en la cantidad de cartílago formado, por ejemplo, la especie y el movimiento.

Cuando los collares resultantes del crecimiento y la diferenciación de las células osteógenas de la capa profunda del periostio están bien desarrollados, suelen presentar tres capas, sin transición neta de una a otra (figs. 18-47 y 18-48). La situada más cerca del fragmento está formada por trabéculas óseas unidas al hueso; la capa siguiente, intermediaria, consiste en cartílago, que se funde imperceptiblemente en las capas externas de las trabéculas por un lado y la tercera capa (externa) del callo por otro. La tercera capa y externa del callo está formada por células osteógenas proliferantes.

Los collares siguen creciendo, sobre todo por proliferación de células osteógenas en su capa externa y, en menor grado, por crecimiento intersticial del cartílago en sus capas medias. El crecimiento que se produce en los collares los hace más gruesos y prominentes. Tarde o temprano los collares de los dos fragmentos se reúnen y funden (figs. 18-47 y 18-48); cuando esto ocurre, se ha logrado la unión de los dos fragmentos. La unión también se completa en la cavidad medular por desarrollarse trabéculas que forman puente (fig. 18-47). Pronto la imagen histológica de la fractura en curación se parece a la de la figura 18-49.

Destino del cartílago. El cartílago que se desarrolla en un callo sólo tiene existencia temporal; como el que se desarrolla en huesos embrionarios, acaba siendo substituido por hueso. Las células que se hallan más cerca del hueso neoformado maduran y la substancia intercelular a su alrededor se calcifica, lo que causa su muerte. La región donde esto ocurre tiene forma de V en corte longitudinal de una fractura en esta etapa de curación (fig. 18-49). Cuando el cartílago se calcifica progresivamente, es substituido poco a poco por hueso; ello hace que el ángulo de la V se haga cada vez más agudo. Finalmente todo el cartílago es substituido por hueso de tipo esponjoso. Obsérvese que las trabéculas de este hueso esponjoso que substituye al cartílago calcificado tienen núcleos de cartílago, al igual que las que substituyen al cartílago calcificado en la cara diafisaria de un disco epifisario.

Remodelado del callo. Para comprender el proceso de remodelado importa tener presente que las trabéculas óseas que se forman cerca de los fragmentos originales están firmemente unidas a ellos. Como también se unen unas a otras, los dos cartílagos quedan unidos por una red esponjosa (fig. 18-47, *abajo*). Además, debe recordarse que los osteoblastos al producir nuevas trabéculas pueden depositar su matriz en partes muertas de los fragmentos (al igual que en partes vivas), de manera que las nuevas partículas óseas en diversos lugares quedan firmemente unidas con hueso muerto. Sin embargo, entre tales trabéculas hay espacios, y la matriz del hueso muerto se disuelve y desaparece a nivel de éstos. Por tal mecanismo la matriz del hueso muerto desaparece lentamente (excepto donde las nuevas trabéculas se fijan a ella). Luego los osteoblastos crecen en los espacios que así han creado en la matriz del hueso muerto, y depositan en ella hueso nuevo. Por este medio la matriz del hueso muerto acaba siendo casi totalmente substituida por hueso vivo nuevo.

En esta etapa el callo está formado por una masa fusiforme de hueso esponjoso alrededor de los dos fragmentos, cuyo hueso muerto en su mayor parte ha sido resorbido. Ya hemos descrito cómo el hueso esponjoso puede convertirse en hueso compacto; este fenómeno ocurre en el hueso esponjoso que se halla entre los dos fragmentos y alrededor de su periferia inmediata. En consecuencia, el hueso resulta muy resistente a este nivel y las trabéculas de la periferia del callo ya no son necesarias para brindar resistencia, de manera que sufren gradualmente resorción. En última instancia, por este proceso la línea original del hueso puede quedar tan bien restablecida que el lugar de fractura ya no se observe como engrosamiento óseo.

Debe recordarse que estas diversas etapas del remodelado se funden insensiblemente unas en otras y evolucionan, hasta cierto punto, de manera simultánea.

Curación de las fracturas en las cuales sólo sigue vivo un fragmento. Según indicamos al explicar el riego sanguíneo de los huesos, una fractura cerca de la epífisis puede destruir el riego sanguíneo de ésta. El fenómeno se ve en muchas fracturas de cuello del fémur en personas de edad avanzada. Al tratar este tipo de fractura, la cabeza del fémur, que casi siempre queda sin riego sanguíneo, suele fijarse al cuello, que lo posee, mediante un clavo metálico. En tal fractura todo el tejido del callo, generado para repararla, puede provenir del cuello vivo. Hay buena cantidad de tejido esponjoso a este nivel, y las células osteógenas de las trabéculas, junto con los vasos sanguíneos de los espacios que quedan entre ellas, crecen lentamente penetrando en el hueso esponjoso muerto y en la médula muerta de la cabeza. Aquí las células osteógenas se transforman en osteoblastos y producen nuevas trabéculas, que quedan firmemente unidas a las trabéculas muertas de la cabeza. Este proceso logra unir la cabeza muerta con el cuello vivo.

Gradualmente la osteogénesis se extiende más y más en la cabeza, y en buenas condiciones las trabéculas muertas de esta última quedan casi totalmente substituidas por hueso vivo nuevo. La médula muerta también es substituida por médula viva. Lo curioso es que el cartílago articular que cubre la cabeza (a pesar de que ésta se halle completamente separada de su riego sanguíneo) puede vivir todo el tiempo porque obtiene su nutrición de líquido sinovial y no del riego sanguíneo de la cabeza que está destruido.

Los fibroblastos, ¿forman callo óseo? Ya hemos insistido en el papel extraordinariamente importante de las células osteógenas que normalmente cubren y revisten las superficies. Hemos adoptado el punto de vista de que tales células representan una familia especial que se desarrolla a partir del mesénquima, y que los miembros de dicha familia heredan una capacidad innata para producir tejido óseo y cartilaginoso en el proceso de reparación. Sin embargo, algunos investigadores no parecen admitir que estas células sean diferentes de los fibroblastos por su herencia; creen que parecen diferentes de los mismos a consecuencia del medio; si los fibroblastos tuvieran el mismo medio (contra el hueso) serían igualmente competentes para producir hueso.

Un motivo para admitir que los fibroblastos pueden formar hueso es que los patólogos a veces descubren que se han desarrollado pequeñas zonas de hueso en lugares donde normalmente no hay células osteógenas, pero donde existía un depósito patológico de sales de calcio, por ejemplo, en la cicatriz de una herida abdominal, una amígdala enferma o una arteria calcificada y esclerótica. Se ha supuesto que se desarrolla hueso a partir de fibroblastos que crecen contra el material calcificado; éste proporciona un estímulo ambiental, que hace que los fibroblastos se transformen en osteoblastos.

No hay duda que a veces se desarrolla hueso lejos del esqueleto. Sin embargo, esto no prueba que los fibroblastos sean tan buenos para formar hueso como las células que cubren y revisten las superficies óseas. En realidad, creemos que tales ejemplos de formación ósea heteroplástica, o la inducción en estudios de laboratorio, resultan más fáciles de explicar por la presencia ocasional de células mesenquimatosas indiferenciadas en tales tejidos, según se explicó en el capítulo 11.

Muchos investigadores han comprobado un hecho: si desgarran el revestimiento de un hueso, no se produce un verdadero callo externo. Además, incluso sin perturbar el periostio, si queda un espacio suficientemente amplio entre los fragmentos de una fractura de manera que los collares de células osteógenas de los fragmentos necesiten demasiado tiempo para reunirse y fundirse, los fibroblastos de los tejidos vecinos pueden crecer en el espacio que queda entre los fragmentos y llenarlo, no de hueso, sino de tejido conectivo ordinario denso; esto origina una unión fibrosa que, claro está, no brinda buena reparación. Así, pues, a pesar de

HISTORIA DE UN INJERTO DE HUESO DENSO

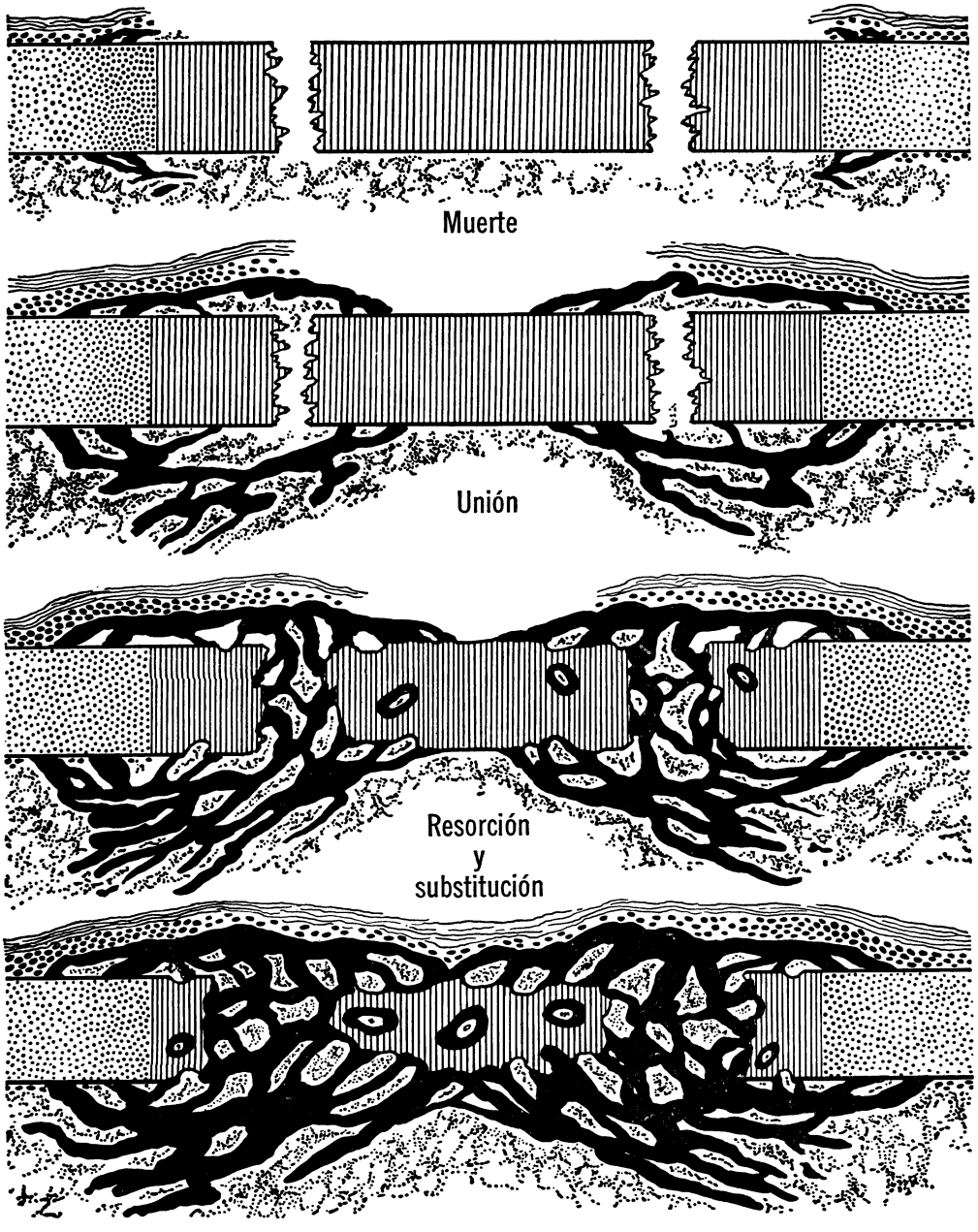

FIG. 18-50. Esquema que demuestra las etapas por las que pasa una porción de corteza de hueso que, totalmente separada de su riego sanguíneo, vuelve a colocarse en la pérdida de substancia que ella misma dejó. En los cuatro dibujos la superficie perióstica es la superior; la medular, la inferior. El hueso preexistente que sigue con vida se indica con punteado fino; el hueso muerto, con líneas paralelas y el hueso nuevo es de color negro. (Ham, A. W.: J. Bone Joint Surg., *34-A*:701.)

que el hueso a veces se forma en el tejido conectivo ordinario, no creemos que ello demuestre que los fibroblastos pueden reparar el hueso tan bien como sus células de revestimiento. Consideramos, en fin, que, según el estado actual de conocimientos, resultaría penoso para un cirujano ortopédico tener confianza en los fibroblastos y en los fenómenos de inducción para que se repararan los huesos en lugar de fundarse en la herencia de las células de revestimiento del hueso.

AUTOTRASPLANTES DE HUESO

Se utilizan frecuentemente trasplantes de hueso cuando las fracturas no curan bien por los métodos ordinarios. Se emplean también cuando por accidente o enfermedad son destruidas partes importantes de un hueso. Son muy útiles permitiendo reconstrucciones de la cara en cirugía plástica. Se emplean a veces para lograr la unión ósea entre dos extremos cuando uno de ellos ha sufrido trastorno patológico. De hecho, el trasplante óseo se ha transformado en una intervención quirúrgica frecuente.

Hueso compacto. En los primeros tiempos del injerto óseo, muchos autores admitían que el hueso compacto trasplantado continuaba viviendo en su nueva localización. Sin embargo, recientemente los investigadores se han convencido casi en su totalidad de que la mayor parte de los osteocitos de una porción de hueso compacto trasplantado mueren y que, tarde o temprano, el hueso trasplantado y muerto es substituido por hueso nuevo.

Cuando se corta un injerto de hueso compacto, claro está que se suprime su riego sanguíneo (fig. 18-50). Cuando se coloca en el nuevo lugar, los osteocitos que todavía viven han de obtener su oxígeno y productos nutritivos por los conductillos; por lo tanto, los únicos osteocitos que sobreviven cuando se trasplanta una porción de hueso compacto son los situados suficientemente cerca de capilares funcionales para permitir la acción del mecanismo de los canalículos. Esto significa que en el mejor de los casos en el hueso trasplantado sólo sobreviven unos pocos osteocitos muy cerca de la superficie donde hay líquido tisular.

Sin embargo, las células osteógenas del periostio y las células endósticas que hay en un injerto, y que están situadas en su superficie, tienen mayores probabilidades de quedar bañadas por líquido tisular y sobrevivir que los osteocitos dentro del injerto. De hecho, algunas de las células que revisten por dentro y por fuera el hueso compacto sobreviven y crecen si se hallan en un medio adecuado, y contribuyen a la osteogénesis; sin embargo, podemos admitir que ésta depende sobre todo de la cubierta y el revestimiento de los huesos en los cuales se ha introducido el injerto (fig. 18-50).

Si la mayor parte de los osteocitos de una porción de hueso trasplantado mueren, podría pensarse que el injerto óseo tendría poca utilidad. Sin embargo, la tiene, y muy grande, incluso cuando la mayor parte de sus células constituyentes mueren. El injerto óseo se coloca de tal manera que cada uno de sus extremos penetra en el hueso vivo de los dos fragmentos que dicho injerto ha de reunir. Las células de la capa osteógena del periostio, del endostio y de la médula del hueso principal proliferan y se dirigen hacia el injerto, formando nuevas trabéculas óseas (fig. 18-50) y, en algunos casos, cartílago. Después de un tiempo, las trabéculas óseas que aumentan de longitud y de anchura por depósito de hueso neoformado en sus superficies alcanzan el injerto y se unen con él (fig. 18-50). Hay que percatarse de que el hueso neoformado alrededor del hueso muerto se une firmemente a él, como el hueso nuevo que se deposita en el cartílago calcificado de la cara diafisaria del disco epifisario se halla firmemente unido al cartílago. Esta etapa en la historia de un injerto de hueso compacto se ilustra en la figura 18-50 y se demuestra que las trabéculas nuevas del huésped se han unido firmemente con el hueso muerto del injerto. También es evidente, según esta ilustración, que las células osteógenas y los osteoblastos de los cuales se originan estas nuevas trabéculas provienen de muy cerca del borde del lecho del injerto.

Después que el injerto se ha unido a su huésped, tiene que ser lentamente resorbido y substituido por hueso nuevo. La resorción tiene lugar en dos zonas: 1) en las superficies externas del injerto, donde las trabéculas de hueso neoformado se han unido a él, y 2) en las superficies internas de los conductos haversianos (fig. 18-50, *abajo).*

Hay que tener presente que los vasos sanguíneos funcionalmente activos son tan necesarios para que se resorba el hueso como para que se deposite hueso nuevo y siga con vida. En consecuencia, la resorción que puede tener lugar a nivel de las superficies internas de los conductos haversianos de un injerto es poca, a menos

que haya vasos sanguíneos funcionalmente activos en dichos conductos. De ordinario, se necesitan varias semanas para que los nuevos vasos sanguíneos crezcan en el interior de los conductos haversianos de un injerto de hueso compacto.

El crecimiento de los nuevos vasos sanguíneos en el interior de los conductos haversianos del injerto se acompaña de resorción de hueso muerto a nivel de los conductos, que los ensancha (fig. 18-50), y también de depósito de hueso neoformado a los lados de los conductos, lo cual vuelve a hacerlos más angostos (figura 18-50). Ambos procesos tienen lugar simultáneamente tanto en el interior del injerto como en los bordes muertos del lecho que lo recibió; por lo tanto, en breve plazo el injerto y el borde del lecho creado para él constituyen un conglomerado de hueso muerto y hueso vivo (fig. 18-50, *abajo).* Al final, todo o casi todo el hueso muerto es resorbido y substituido por hueso nuevo. Pero ello requiere bastante tiempo, ya que el hueso muerto tiene que ser resorbido de una superficie *libre* y el hueso nuevo ha de depositarse sobre una superficie *libre.* Esto es lo que ha recibido el nombre de "substitución insensible" de un injerto.

Como el hueso muerto de un injerto de hueso compacto presenta erosión irregular en diversas zonas de toda su superficie externa, y sus conductos haversianos quedan abiertos por los procesos de resorción que tienen lugar en su interior, dicho injerto tiende a parecerse tanto al hueso esponjoso como al compacto. Pero al depositarse hueso nuevo en todas estas superficies, ello acaba por predominar sobre el fenómeno de resorción; por lo tanto, el injerto acaba por parecerse al hueso compacto, lo cual demuestra una vez más que al llenarse los espacios rodeados de trabéculas el hueso esponjoso se convierte en hueso compacto.

INJERTOS DE HUESO ESPONJOSO AUTOLOGO

Podría suponerse que las células óseas de una trabécula esponjosa trasplantada tendrían muchas más probabilidades de sobrevivir que las células óseas de un bloque de hueso compacto. En una pequeña trabécula esponjosa ninguna célula ósea se halla muy alejada de la superficie libre; cuando se trasplanta una trabécula, cabe imaginar que la superficie libre quede bañada por líquido tisular. Sin embargo, el mecanismo canalicular resulta poco eficaz; incluso cuando las trabéculas esponjosas se trasplantan en una zona situada muy cerca de capilares activos, casi todas las células óseas de la trabécula mueren. Gordon y el autor de estas líneas, en experiencias muy prolijas, observaron el aspecto que tomaban día a día fragmentos autógenos esponjosos trasplantados en algunas zonas óseas y en músculos, y llegaron a la conclusión de que, en la práctica, las células de los fragmentos esponjosos trasplantados no lograban sobrevivir (fig. 18-51); por lo tanto, el destino último de la substancia del hueso trasplantado es la resorción.

Aunque los osteocitos de los fragmentos esponjosos apenas resisten mejor el trasplante que las células de hueso compacto, las posibilidades de supervivencia y de crecimiento de las células que por fuera y por dentro revisten los fragmentos esponjosos son mucho mayores que en el caso del hueso compacto. El primer motivo para ello es que las trabéculas esponjosas están completamente cubiertas de células osteógenas y osteoblastos; como dichas trabéculas son pequeñas, la proporción entre células superficiales y células óseas es relativamente elevada en el hueso esponjoso. Esto contrasta con lo que ocurre en el hueso compacto (y en particular, con astillas de hueso adulto compacto), en el cual la proporción entre células superficiales y células óseas es muy baja. Por lo tanto, cuando se trasplantan trabéculas esponjosas hay disponibles gran número de células superficiales; como las células superficiales cubren las caras de las trabéculas, quedan en todas direcciones y, por lo tanto, pueden aprovechar el líquido tisular nutritivo existente en el lugar donde se han trasplantado (véase la fig. 18-51, *izquierda).*

Además de estimular y dirigir la osteogénesis, los fragmentos esponjosos en buenas circunstancias pueden tener otra función: la de crear nuevos centros de osteogénesis. Esto ocurrirá si son trasplantados a tejido vivo donde haya un riego capilar suficiente para que sus células superficiales dispongan de un volumen adecuado de líquido tisular. Para demostrar que sus células superficiales pueden sobrevivir al trasplante y dar origen a hueso nuevo, la experiencia más corriente estriba en trasplantarlos en un músculo, donde no hay células de origen óseo que puedan complicar la situación. Gordon y el autor de estas líneas han efectuado repetidamente tal experiencia y han comprobado que si una masa de astillas óseas esponjosas se introduce en un músculo, las células superficiales de

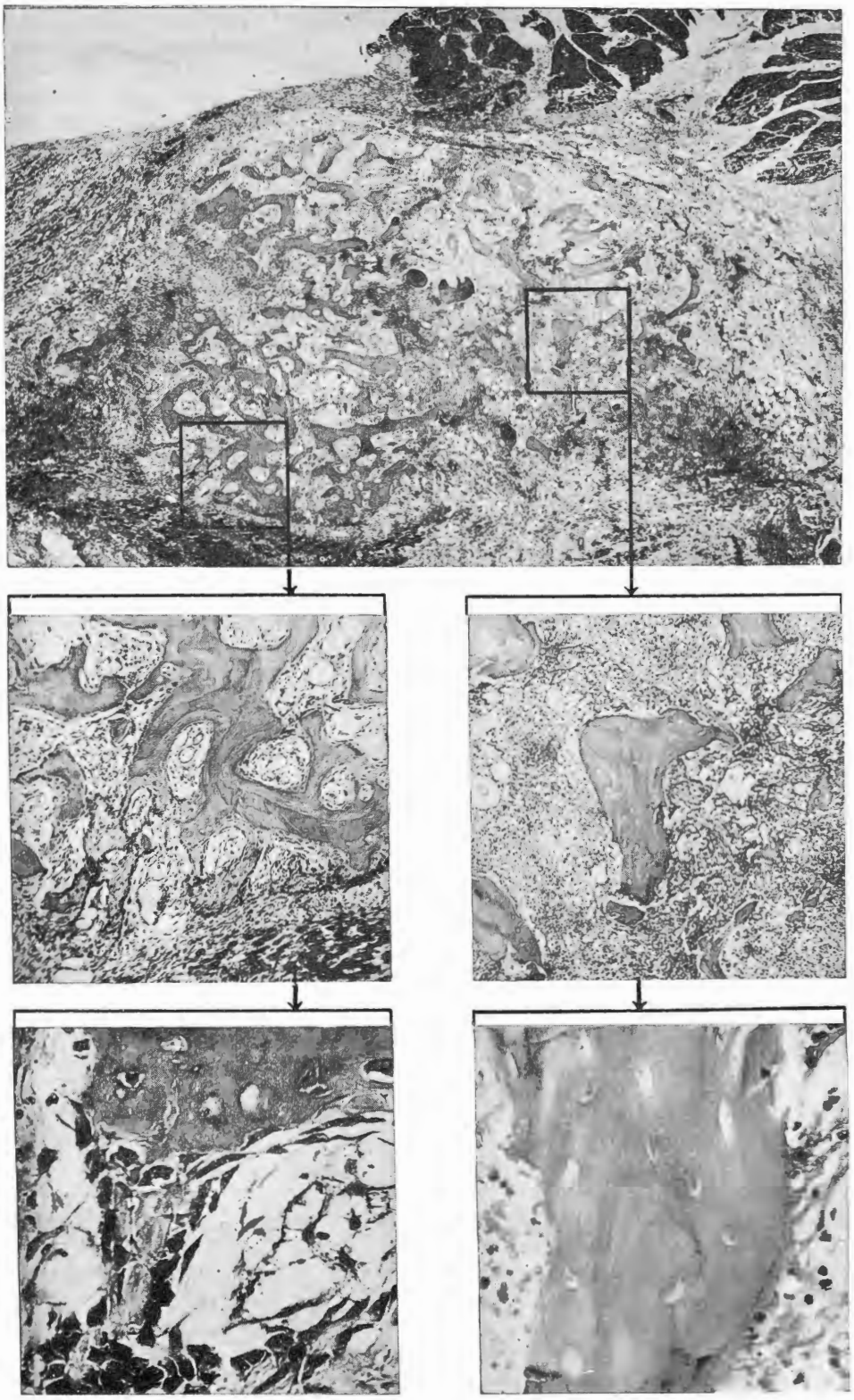

FIG. 18-51. *(Véase página opuesta.)*

los fragmentos situadas en la periferia de dicha masa, cerca de los capilares activos del músculo, sobreviven y crean hueso nuevo que tiende a crecer hacia los capilares musculares (fig. 18-51, *izquierda*).

Podría sostenerse que las astillas de hueso compacto o esponjoso tienen todavía otra función: la de estimular la formación ósea por metaplasia de fibroblastos. El autor de estas líneas y Gordon han estudiado el tema vigilando el destino de fragmentos autógenos de hueso esponjoso que por tres veces habían sufrido congelación y descongelación, y después de ello se habían injertado en una masa muscular. En contraste con los fragmentos no tratados, alrededor de los cuales en cada animal se producía cierta cantidad de hueso nuevo, en los fragmentos repetidamente congelados no se observó el desarrollo óseo. Como la congelación repetida de un tejido probablemente destruya en forma física sus células, pero no altere tanto sus constituyentes químicos como en otros métodos que las desintegran, nuestras experiencias parecen demostrar que el hueso que se forma alrededor de los fragmentos esponjosos trasplantados en el músculo proviene de las células de revestimiento de las astillas y no de fibroblastos que hayan experimentado metaplasia. Este experimento, como muchos otros, sugiere que, en el estado presente de las investigaciones, quienes deseen obtener osteogénesis deben seguir dependiendo de las células que revisten, por fuera y por dentro, las superficies óseas, y de las células similares de la médula ósea, en lugar de confiar en las células que, como los fibroblastos, se han especializado para otras funciones.

INJERTOS HOMOLOGOS (ALOINJERTOS) DE HUESO

En partes anteriores de este libro se trató largamente de la reacción a los homoinjertos —como el cuerpo intenta rechazar trasplantes de otros individuos de la misma especie y de otras especies. Sin embargo, el estudiante puede haber oído hablar de bancos de hueso y de cómo se almacena el hueso disponible para trasplantes de una a otra persona. Además, el estudiante que ha leído el capítulo anterior sobre el cartílago y ha aprendido que los homoinjertos de cartílago muchas veces pueden dar buen resultado, puede preguntarse si los homoinjertos de hueso están igualmente protegidos de las reacciones inmunológicas que producen rechazo. Este tema interesante es el que vamos a considerar brevemente.

Las células de un homoinjerto de hueso son de dos tipos, osteocitos y células osteógenas. Los osteocitos de un homoinjerto, evidentemente estarían protegidos de los linfocitos por la substancia intercelular que los rodea, pero esto no establece ninguna diferencia porque los osteocitos, incluso de un autoinjerto, todos mueren cuando quedan separados de su riego sanguíneo al cortar el injerto. Como el valor de un autoinjerto de hueso compacto no depende de la persistencia de la vida de sus osteocitos, sino de su substancia intercelular, pudiera pensarse que un homoinjerto de hueso compacto sería igualmente eficaz que un autoinjerto de hueso compacto.

Unas cuantas de las células osteógenas de cubierta y revestimiento de un trasplante de hueso compacto pueden sobrevivir si se colocan en un lecho donde haya suficiente líquido tisular para nutrirlo. En el caso de los autoinjertos, las células osteógenas de un injerto de hueso compacto pueden brindar una contribución menor a la osteogénesis que ocurre en el lecho del injerto y alrededor del mismo. La mayor parte de la osteogénesis generalmente proviene de las células osteógenas del hueso del huésped que, según ya hemos explicado, substituye gradualmente al hueso trasplantado con hueso nuevo. En el caso de un homoinjerto, las células osteó-

FIG. 18-15 *(véase página opuesta)*. La figura superior es una microfotografía, con muy poco aumento, de músculo de perro en el cual se habían injertado siete días antes fragmentos de hueso esponjoso obtenido de la cresta del ilion. Las dos figuras inferiores izquierdas son microfotografías (gran aumento) de una zona donde los fragmentos trasplantados estaban situados cerca de capilares en el tejido vivo y, por lo tanto, bañaban en líquido tisular fresco. En estas condiciones, aunque los osteocitos de los fragmentos injertados han muerto y han dejado lagunas vacías, como puede observarse en la imagen izquierda central, las células osteógenas de revestimiento y los osteoblastos han sobrevivido y se han desarrollado hacia los capilares del tejido vivo. Pueden observarse los osteoblastos con su citoplasma basófilo en la microfotografía izquierda baja. Las dos figuras inferiores derechas son microfotografías a gran aumento de fragmentos trasplantados en músculo donde se hallaban lejos de capilares vivos y, por lo tanto, desprovistos de riego líquido tisular. En tales condiciones, tanto los osteocitos situados dentro de los fragmentos como los que revisten cada fragmento han muerto. (Gordon, S. y Ham, A. W.: The Gallie Addresses, Toronto, Univ. Toronto Press.)

genas en su superficie pueden multiplicarse brevemente y empezar a formar hueso. Pero estas células pronto quedan incluidas en una reacción de homoinjerto; por lo tanto, no brindan ni una contribución menor a la osteogénesis, que primero fija los trasplantes en su lugar y luego los substituye por hueso nuevo, y que en el caso de un homoinjerto ha de provenir totalmente del huésped.

El principal papel de un injerto de hueso compacto es estimular la osteogénesis del hueso del huésped al cual se une, y proporcionar un puente que, a su debido tiempo, será substituido poco a poco por hueso nuevo que forma el huésped. En este proceso la substancia intercelular calcificada del injerto compacto está firmemente fijada al hueso del huésped por el hueso nuevo que se forma por éste. Por lo tanto, es evidente que la principal función de un injerto de hueso compacto la proporciona su substancia intercelular calcificada. Como la substancia intercelular calcificada de un injerto es inerte, sin vida, no puede ser muerta por una reacción de homoinjerto. En consecuencia, un trasplante homólogo de hueso compacto puede cubrir la función principal de un trasplante autólogo, pues esta función no depende de la supervivencia en el trasplante de células donadoras vivas. Por lo tanto, los trasplantes homólogos de hueso compacto pueden servir a un fin útil. De todas maneras, es probable que la substancia intercelular calcificada de un homoinjerto resulte antigénica, y aunque su substancia intercelular no puede ser muerta por una reacción de homoinjerto, existiría la posibilidad de que desencadenara una reacción local que no brindara el mejor medio ambiente para que la célula osteógena del hueso del huésped fijara el homoinjerto en su lugar y lo substituyera por hueso nuevo. Por lo tanto, a igualdad de todas las demás condiciones, los injertos autólogos de hueso compacto son los trasplantes de elección; pero muchas veces no todas las circunstancias son igualmente adecuadas.

La situación en el caso de trasplantes de esquirlas de hueso esponjoso es diferente. Como ya hemos indicado, las células osteógenas superficiales de las esquirlas de hueso autólogo esponjoso por trasplante pueden servir como fuente de hueso nuevo en lugares donde interesa crear focos de osteogénesis. Sin embargo, esta función de las esquirlas esponjosas no se obtiene utilizando esquirlas homólogas, pues sus células superficiales pueden empezar a proliferar, y pronto son destruidas por la respuesta de homoinjerto. Por lo tanto, los trasplantes homólogos no tienen utilidad como fuentes de osteogénesis; cuando se necesita esta función del trasplante óseo es esencial utilizar trasplantes autólogos.

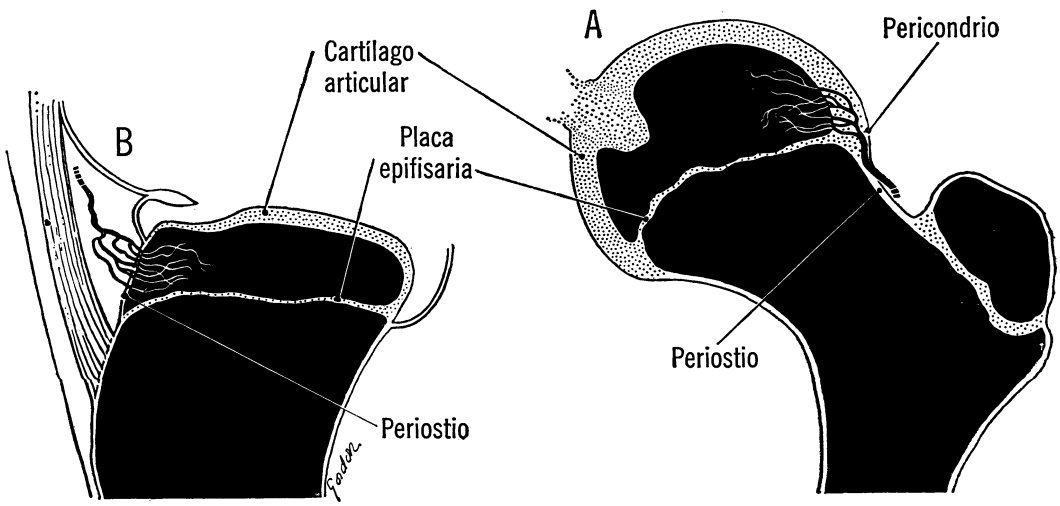

FIG. 18-52. Esquema para demostrar que cuando una epífisis está completamente cubierta por cartílago articular *(A) (lado derecho)* sus vasos sanguíneos han de llegarle atravesando el pericondrio en la periferia de la placa epifisaria. Esto los hace vulnerables a la rotura en caso de desplazamiento epifisario. Por lo contrario, cuando una epífisis está cubierta sólo parcialmente de cartílago articular *(B) (lado izquierdo)* sus vasos sanguíneos penetran en ella de manera que es posible la separación sin que sufran lesión importante. (Dale, G. G. y Harris, W. R.: J. Bone Joint Surg., *40-B:*116.)

RIEGO SANGUINEO DE UN HUESO LARGO Y SUS DIVERSAS PARTES

Vamos a considerar primero el riego sanguíneo del hueso largo que está creciendo en longitud por su actividad de crecimiento a nivel de la placa epifisaria. Consideraremos primero el riego sanguíneo de la epífisis y placa epifisaria, luego el de la diáfisis.

Riego sanguíneo de la epífisis. Dale y Harris señalaron que en los huesos que crecen hay dos tipos de epífisis, en el sentido de que en un tipo de cartílago articular es continuo con el de la placa epifisaria según se demuestra en la ilustración de la derecha de la figura 18-52. En el otro, el cartílago articular no es continuo con la placa epifisaria, según puede verse en la parte izquierda de la figura 18-52. En el primer tipo, los vasos sanguíneos que riegan la epífisis han de discurrir por la zona donde el cartílago de la placa epifisaria es continuo con el cartílago articular para alcanzar la cavidad medular de la epífisis (lado derecho de la figura 18-52). En el segundo tipo de dispositivo, que se indica a la izquierda de la figura 18-52 los vasos saguíneos que penetran en la epífisis no tienen que atravesar cartílago articular ni placa epifisaria para penetrar en la epífisis; por lo contrario, atraviesan el tejido de tipo pericondrial que cubre un lado de la epífisis. Estos dos tipos de epífisis tienen una conducta diferente si se produce una separación a nivel de la placa epifisaria, como vamos a ver.

En los niños se producen a veces separaciones epifisarias. Si una fuerza de deslizamiento u otra opera causando separación de la epífisis, tal separación, como han observado Haas y Harris, suele producirse en la zona de células cartilaginosas hipertrofiadas de la placa, según se indica en la figura 18-53, o sea en la parte más débil de la misma. Si esto ocurre en una epífisis del tipo ilustrado en el lado derecho de la figura 18-52, los vasos sanguíneos que atraviesan el cartílago en el borde de la placa muy probablemente sean rotos. Por otra parte, si se produce separación en el tipo ilustrado en el lado izquierdo de la figura 18-52, la epífisis todavía conserva su riego sanguíneo. Harris y Hobson comprobaron que la epífisis femoral superior es del tipo ilustrado en el lado derecho de la figura 18-52, y que la separación de una epífisis de este tipo por medios experimentales causa la muerte del fragmento separado. Pero, Dale y Harris han comprobado que la epífisis del tipo ilustrado en el lado izquierdo de la figura 18-52 puede separarse sin que se produzca la muerte del fragmento (fig. 18-53). Además, el desprendimiento experimental de este tipo de epífisis ha proporcionado información muy útil acerca de la fuente de la que reciben nutrición las células que están proliferando en una placa epifisaria, como vamos a ver.

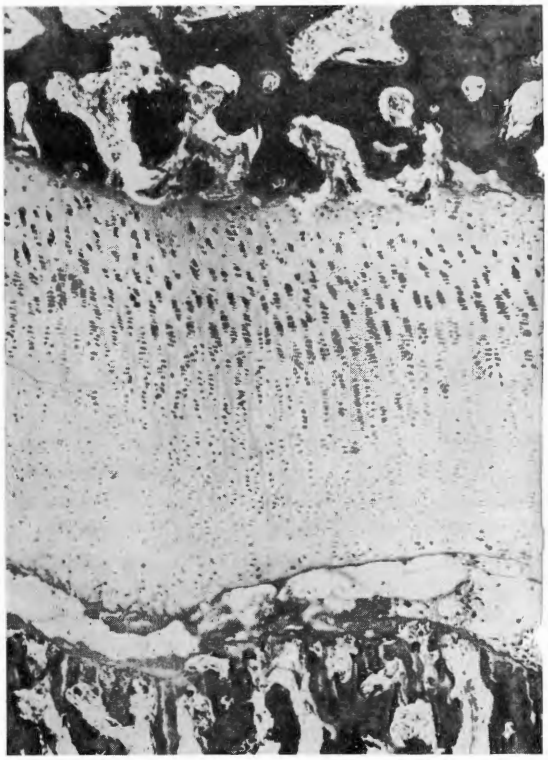

FIG. 18-53. Microfotografía de un corte de placa epifisaria de radio de un conejo 10 días después que la epífisis con la placa epifisaria fue separada de la diáfisis. Obsérvese que la línea de separación atraviesa la zona de células hipertrofiadas. Durante los 10 días que siguieron a la separación, la placa ha crecido mucho en espesor, lo cual demuestra que el origen de la nutrición para la epífisis eran los vasos señalados en la figura 18-54. (Dale, G. G. y Harris, W. R.: J. Bone Joint Surg., *40-B:*118.)

Nutrición de la placa epifisaria. Como la porción diafisaria de una placa epifisaria es rica en asas capilares dispuestas entre las trabéculas óseas en formación a este nivel, y que penetran en la zona de cartílago que se está calcificando de la lámina, podría pensarse que estos capilares de origen metafisario brindaran el alimento necesario para la división celular que tiene lugar hacia la porción epifisaria de la placa, y para síntesis de la substancia intercelular que acompaña a los condrocitos en una

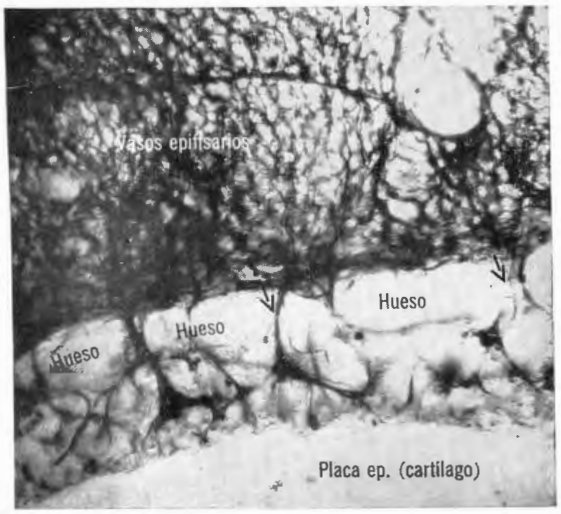

FIG. 18-54. Microfotografía de un corte longitudinal que atraviesa la placa epifisaria y parte de la epífisis de un hueso largo de conejo en crecimiento. Las arterias que riegan la epífisis se inyectaron con material opaco; la ilustración demuestra que los vasos arteriales de la epífisis penetran en el hueso situado entre la médula de la epífisis y la placa epifisaria del cartílago, para proporcionar nutrición al borde epifisario de la placa epifisaria. Estos vasos pueden asegurar la vida y el crecimiento de la placa si queda separada de la diáfisis. (Salter, R. M. y Harris, W. R.: J. Bone Joint Surg., *45-A:*587.)

placa en crecimiento. Sin embargo, como ha señalado el autor de estas líneas, la calcificación de la substancia intercelular del cartílago lo hace mucho menos adecuado para servir de medio de difusión; por lo tanto, los elementos nutritivos pudieran tener dificultad para atravesar desde los capilares diafisarios pasando la zona de cartílago calcificado y alcanzar la zona de células proliferantes. Además, si se observa la figura 18-31 se comprobará que en la porción diafisaria de la capa de hueso epifisario en contacto con la placa epifisaria, en la zona denominada *cartílago en reposo,* hay conductos que contienen capilares. Estos han sido estudiados mediante inyección por Salter y Harris, una de cuyas preparaciones se presenta en la figura 18-54; muestra ramas de vasos epifisarios que penetran en el hueso de la epífisis para regar la zona de las células de cartílago "en reposo" de la placa. Dale y Harris observaron que la nutrición de estos capilares difunde a través del resto de la placa para alimentar las células de sus diversas capas de elementos vivos; observaron que si el riego sanguíneo de la epífisis se conservaba intacto, podían separarse las placas epifisarias de la metáfisis (y, por lo tanto, de los vasos sanguíneos metafisarios) y, sin embargo, las placas separadas seguían creciendo en espesor (fig. 18-53). Estos experimentos y otros, muestran claramente que el cartílago de la placa epifisaria obtiene la nutrición que necesita para crecer de su porción epifisaria, y, probablemente, sobre todo de los pequeños vasos observados en los conductos, inmediatamente en el lado diafisario del grueso de la epífisis ilustrada en las figuras 18-31 y 18-54. Algo de elementos nutritivos puede también difundir penetrando desde la periferia de la placa.

RIEGO SANGUINEO DE LA METAFISIS DE UN HUESO EN CRECIMIENTO

1) Arteria o arterias nutricias. Recordemos que se establece un centro diafisario de osificación en un modelo cartilaginoso de un hueso en desarrollo por uno o más botones periósticos que invaden el cartílago. Los vasos sanguíneos del botón perióstico aumentan de volumen a medida que prosigue el desarrollo para acabar constituyendo la arteria nutricia y la vena de la diáfisis. Así, por ejemplo, la diáfisis de algunos huesos, como el fémur, normalmente tiene varias arterias nutricias, mientras que las diáfisis de otros, por ejemplo, la tibia, sólo tienen una.

2) Vasos metafisarios. El segmento de un hueso largo ocupado por las trabéculas neoformadas de su parte diafisaria recibe el nombre de *metáfisis.* En muchos huesos, según indica la figura 18-36, cuando la diáfisis pasa a metáfisis se ensancha para adoptar forma más o menos en embudo. Como las trabéculas de la metáfisis son paralelas al eje longitudinal del hueso, forman ángulos agudos con los lados de dicho embudo (fig. 18-36). Análogamente, los espacios dispuestos longitudinalmente entre las trabéculas también forman ángulo con los lados del embudo, de manera que proporcionan fácil comunicación entre el interior y el exterior del hueso (fig. 18-36). Por consiguiente, a este nivel los vasos sanguíneos del exterior pueden penetrar fácilmente en el hueso; es probable que los muchos pequeños vasos que penetran en la diáfisis a este nivel, constituyendo los vasos metafisarios, utilicen tal puerta de entrada.

3) Vasos periósticos. Ya hemos señalado que por la manera como el hueso crece en espesor,

los vasos periósticos quedan progresivamente incluidos en la corteza de la diáfisis como vasos centrales de sistemas haversianos, y conservan su relación con el periostio o vasos haversianos más superficiales por vía de los conductos de Volkmann (figs. 18-39, 18-40 y 18-41).

Cambios que ocurren cuando ha terminado el crecimiento. Una vez terminado el crecimiento en longitud, el cartílago de los discos epifisarios es resorbido y substituido por trabéculas óseas. Los espacios entre estas últimas permiten una fácil comunicación entre el interior de la epífisis y la metáfisis.

En tales condiciones, se producen anastomosis entre los vasos epifisarios y los metafisarios (punto investigado por Trueta y Harrison en la cabeza del fémur del hombre), y el complejo de vasos epifisarios y metafisarios que entran y salen del hueso a este nivel suelen denominarse vasos *metafisoepifisarios.*

Resultados de experiencias que indican los papeles respectivos de los tres tipos de vasos en los animales adultos. Los estudios de Johnson han revelado que la arteria nutricia asegurará la vida de la médula y de los dos tercios internos de la corteza de la diáfisis. Además, comprobó también que hay anastomosis excelentes entre las ramas de la arteria nutricia y los vasos de la metáfisis, y que el complejo metáfisis-epífisis de vasos conserva la vida de la médula y de la mitad interna del hueso de la corteza (hay algunos resultados que no parecen confirmar este último dato). Los vasos del periostio sólo conservan la vida de la mitad externa de la corteza del hueso. De Hass y Macnab señalan que una vena nutricia suele ser menor

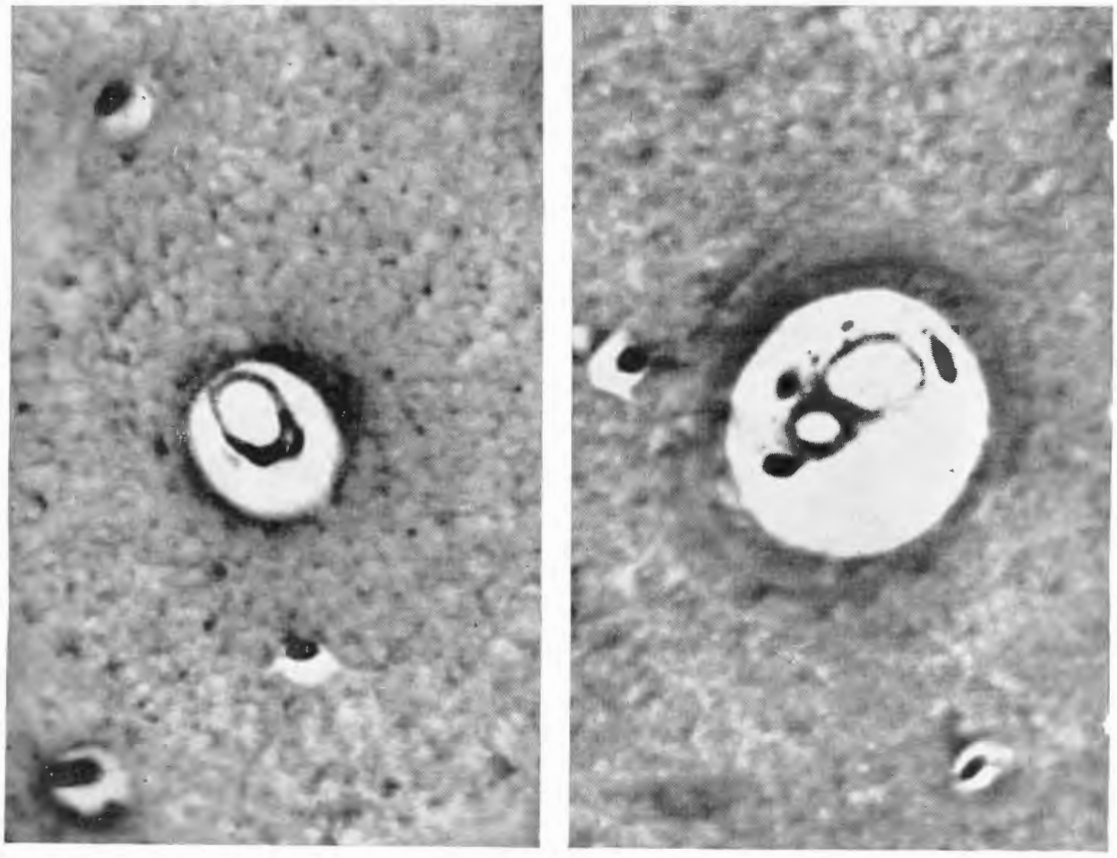

FIG. 18-55. Microfotografías (× 800) de vasos sanguíneos en conductos haversianos, que aparecen en cortes transversales de radio de perro. *Izquierda,* El conducto del centro contiene un solo vaso capilar de gran calibre. *Derecha,* El conducto del centro contiene dos vasos, una arteriola y una vénula. El aspecto punteado de la substancia ósea intercelular depende de la presencia de conductillos que han quedado cortados transversal y oblicuamente. Pueden observarse algunas células óseas en las lagunas. (Ham, A. W.: J. Bone Joint Surg., *34-A:*701.)

que su arteria compañera; esto, y algunos de sus resultados experimentales, sugieren que normalmente hay algo de sangre que alcanza a la médula desde la arteria nutricia a través de las venas corticales del periostio. Más recientemente Brookes y Harrison han señalado que el flujo normal de sangre en la corteza es desde las arterias medulares hacia afuera, atravesando la corteza hasta los capilares de la capa más profunda del periostio, y desde allí hacia las venas. Sin embargo, si hay una falta de riego sanguíneo en las arterias medulares, el flujo a través de la corteza puede invertirse, y la sangre de los vasos periósticos pasar a través de los vasos de la corteza hacia la cavidad medular. Esta inversión del flujo sanguíneo que ocurre cuando está perturbada la circulación medular se ha demostrado en huesos isquémicos en el hombre, y experimentalmente en huesos de conejo por Brookes.

Los vasos sanguíneos de los sistemas haversianos (osteonas) de hueso compacto. La disposición de los sistemas haversianos en el hueso compacto es muy compleja, y probablemente tal complejidad aumente cuando hueso nuevo substituya al viejo en el remodelado lento del hueso compacto que tiene lugar durante la vida. Jonathan Cohen y William H. Harris han hecho un estudio tridimensional de los sistemas haversianos y de sus anastomosis en el hueso compacto; para más detalles acerca de dimensiones y trayectos hay que leer sus informes.

En los sistemas haversianos completados puede haber un solo vaso, como se observa en el lado izquierdo de la figura 18-55, o dos vasos, como en la parte derecha de la misma figura. El vaso en el lado izquierdo es del orden de un capilar voluminoso; los de la derecha son una arteriola precapilar y una vénula inicial, respectivamente. El autor no conoce información precisa acerca del número de anastomosis entre los vasos de sistemas haversianos vecinos. Como muchos sistemas tienen un solo vaso, se deduce que cualquier interrupción del flujo en un solo vaso se reflejaría por efectos que se extenderían desde el lugar de la interrupción hasta el lugar donde el vaso se anastomose con uno funcional. En consecuencia, cualquier bloqueo o rotura de un vaso haversiano puede causar la muerte de las células del sistema en una considerable longitud del mismo. Esto se observa claramente en las fracturas, pues osteocitos de varios sistemas haversianos que atraviesan el foco de fractura mueren a cierta distancia a cada lado de la misma (figs. 18-47 y 18-48).

BIBLIOGRAFIA SOBRE HUESOS

ESTUDIOS INICIALES

La mayor parte de los primeros estudios sobre hueso, y las discusiones correspondientes, las describe Sir Arthur Keith en *Menders of the Maimed* (Reparadores de contrahechos), libro que quien se interese por los huesos ha de encontrar cautivante. Publicado originalmente hace ya varias décadas, resultó tan raro que lo reimprimió J. B. Lippincott (Filadelfia) en 1952. Suele poderse encontrar un ejemplar en cualquier biblioteca de escuela de medicina.

BIBLIOGRAFÍA AMPLIA SOBRE HUESOS Y ALGUNOS ASPECTOS ESPECIALES DE LOS MISMOS

Bourne, G. H. (dir.): The Biochemistry and Physiology of Bone. New York, Academic Press, 1956.

Frost, H. (dir.): Bone Biodynamics. Boston, Little, Brown & Co., 1964.

Greep, R. O. y col.: Recent advances in the study of the structure, composition and growth of mineralized tissues. Ann. N. Y. Acad. Sci., *60:*543, 1955.

Ham, A. W.: Some histophysiological problems peculiar to calcified tissue. J. Bone Joint Surg., *34-A:*701, 1952.

Jackson, S. F.: Connective tissue cells. *En* Brachet, J. y Mirsky, A. E. (dirs.): The Cell, vol. 6, p. 387. New York, Academic Press, 1964.

Lacroix, P.: L'Organisation des Os. Liège, Desoer, 1950. (Véase también las bibliografías sobre crecimiento del hueso.)

McLean, F. C. y Urist, M. R.: Bone: An Introduction to the Physiology of Skeletal Tissue, 3a. ed. Chicago, University of Chicago Press, 1967.

Weinmann, J. P. y Sicher, H.: Bone and Bones: Fundamentals of Bone Biology, 2a. ed. St. Louis, C. V. Mosby, 1955.

Wolstenholme, G. E. W. y O'Connor, C. M. (dirs.): Ciba Foundation Symposium on Bone Structure and Metabolism. London, J. & A. Churchill, 1956.

BIBLIOGRAFÍA SOBRE OSTEOGÉNESIS Y DESARROLLO DE HUESOS

Ascenzi, A. y Benedetti, L.: An electron microscope study of the foetal membranous ossification. Acta Anat. (Basel), *37:*370, 1962.

Bassett, A. L.: Current concepts of bone formation. J. Bone Joint Surg., *44-A:*1217, 1962.

Bertelson, A.: Experimental investigation into postfoetal osteogenesis. Acta Orthop. Scand., *15:*139, 1944.

Bevelander, G. y Johnson, P. L.: An histochemical study of the development of membrane bone. Anat. Rec., *108:*1, 1950.

Fell, H. B.: Skeletal development in tissue culture. *En* The Biochemistry and Physiology of Bone. New York, Academic Press, 1956.

Gardner, Ernest: Osteogenesis in the human embryo and fetus. *En* The Biochemistry and Physiology of Bone. New York, Academic Press, 1956.

Ham, A. W. y Gordon, S. D.: The origin of bone that forms in association with cancellous chips transplanted into muscle. Brit. J. Plast. Surg., *5:*154, 1952.

Huggins, C. B.: The formation of bone under the influence of epithelium of the urinary tract. Arch. Surg., *22:* 377, 1931.

Jackson, S. F.: The structure of developing bone in the embryonic fowl. Proc. Roy. Soc. [Biol.], *146:*270, 1957.

Johnson, F. R. y McMinn, R. M. H.: Transitional epithelium and osteogenesis. J. Anat., *90:*106, 1956.

Lacroix, P.: L'os et les méchanimes de la formation. J. Physiol. (Paris), *43:*385, 1951.

———: Recent investigations on the growth of bone. Nature, *156:*576, 1945.
Levander, Gustav: Tissue induction. Nature, *155:*148, 1945.
Pritchard, J. J.: A cytological and histochemical study of bone and cartilage formation in the rat. J. Anat., *86:* 259, 1952.
———: The osteoblast. *En* The Biochemistry and Physiology of Bone. New York, Academic Press, 1956.
Strangeways, T. S. P. y Fell, H. B.: Experimental studies on the differentiation of embryonic tissues growing in vivo and in vitro. Proc. Roy. Soc., *99:*340, 1926.
Urist, M. R. y McLean, F. C.: Osteogenic potency and new bone formation by induction in transplants to the anterior chamber of the eye. J. Bone Joint Surg., *34-A:* 443, 1952.

Bibliografía sobre crecimiento del hueso

Bhaskar, S. N.: Growth pattern of the rat mandible from 13 days insemination age to 30 days after birth. Am. J. Anat., *92:*1, 1953.
Brash, J. C.: Some problems in the growth and developmental mechanics of bone. Edinburgh Med. J., *41:* 305, 365, 1934.
Gans, B. J. y Sarnat, B. G.: Sutural facial growth of the Macaca rhesus monkey: a gross and serial roentgenographic study by means of metallic implants. Am. J. Orthodont., *37:*927, 1951.
Giblin, N. y Alley, A.: Studies in skull growth: Coronal suture fixation. Anat. Rec., *88:*143, 1944.
Haines, R. W.: Cartilage canals. J. Anat., *68:*45, 1933.
Harris, H. A.: Bone Growth in Health and Disease. London, Oxford University Press, 1933.
Lacroix, P.: The Organization of Bones. Translated from the amended French edition by Stewart Gilder. New York, Blakiston Division of McGraw-Hill, 1951.
———: The histological remodeling of the adult bone: an autoradiographic study. *En* Bone Structure and Metabolism. London, J. & A. Churchill, 1956.
Leblond, C. P. y Greulich, R. C.: Autoradiographic studies of bone formation and growth. *En* The Biochemistry and Physiology of Bone. New York, Academic Press, 1956.
Leblond, C. P., Wilkinson, G. W., Belanger, L. F. y Robichon, J.: Radio-autographic visualization of bone formation in the rat. Am. J. Anat., *86:*289, 1950.
Moss, M. L.: Growth of the calvaria in the rat; the determination of osseous morphology. Am. J. Anat., *94:* 333, 1954.
Murray, P. D. F.: Bones, A Study of the Development and Structure of the Vertebrate Skeleton. London, Cambridge University Press, 1936.
Scott, B. L. y Pease, D. C.: Electron microscopy of the epiphyseal apparatus. Anat. Rec., *126:*465, 1956.
Sisson, H. A.: Experimental determination of rate of longitudinal bone growth. J. Anat., *87:*228, 1953.
———: The growth of bone. *En* The Biochemistry and Physiology of Bone. New York, Academic Press, 1956.

Bibliografía sobre composición química y estructura del hueso

Bevelander, G. y Johnson, P. L.: A histochemical study of membrane bone. Anat. Rec., *108:*1, 1951.
Cameron, D. A.: The fine structure of osteoblasts in the metaphysis of the tibia of the young rat. J. Biophys. Biochem. Cytol., *9:*583, 1961.
Carlstrom, D. y Engstrom, A.: Ultrastructure and distribution of mineral salts in bone tissue. *En* The Biochemistry and Physiology of Bone. New York, Academic Press, 1956.
Cooper, R. R., Milgram, J. W. y Robinson, R. A.: Morphology of the osteon. An electron microscopic study. J. Bone Joint Surg., *48-A:*1239, 1966.
Dudley, H. R. y Spiro, David: The fine structure of bone. J. Biophys. Biochem. Cytol., *11:*627, 1961.
Eastoe, J. E.: The organic matrix of bone. *En* The Biochemistry and Physiology of Bone. New York, Academic Press, 1956.
Enstrom, Arne: Structure of bone from the anatomical to the molecular level. *En* Bone Structure and Metabolism. London, J. & A. Churchill, 1956.
Hancox, N. M. y Boothroyd, B.: Ultrastructure of bone formation and resorption. *En* Clark, J. M. (dir.): Modern Trends in Orthopaedics, vol. 4, Science of Fractures, p. 26. London, Butterworth & Co., 1963.
Jackson, S. F.: The fine structure of developing bone in the embryonic fowl. Proc. Roy. Soc. [Biol.], *146:*270, 1957.
Meyer, Karl: The mucopolysaccharides of bone. *En* Bone Structure and Metabolism. London, J. & A. Churchill, 1956.
Neuman, W. F. y Neuman, M. W.: The nature of the mineral phase of bone. Chem. Rev., *52:*1, 1953.
Pritchard, J. J.: General anatomy and histology of bone. *En* The Biochemistry and Physiology of Bone. New York, Academic Press, 1956.
Robinson, R. A.: Electron microscopy of the primary spongiosa of the metaphysis at the distal end of the femur in the newborn infant. J. Bone Joint Surg., *40-A:*687, 1958.
Robinson, R. A. y Cameron, D. A.: Electron microscopy of cartilage and bone matrix at the distal epiphyseal line of the femur in the newborn infant. J. Biophys. Biochem. Cytol. (Supl.), *2:*253, 1956.
———: Bone. *En* Electron Microscopic Anatomy, p. 315. New York, Academic Press, 1964.
Robinson, R. A. y Watson, M. L.: Collagen-crystal relationships in bone as seen in the electron microscope. Anat. Rec., *114:*383, 1952.
———: Crystal-collagen relationships in bone as observed in the electron microscope: III. Crystal and collagen morphology as a function of age. Ann. N. Y. Acad. Sci., *60:*596, 1955.
Robson, R.: Bone phosphatase. Ergebn. Enzymforsch., *1:* 280, 1932.
———: The possible significance of hexosephosphoric esters in ossification. Biochem. J., *17:*286, 1923.
Ruth, E. B.: Bone studies: I. Fibrillar structure of adult human bone. Am. J. Anat., *80:*35, 1947.
———: Bone studies: II. An experimental study of the haversian type vascular channels. Am. J. Anat., *93:* 429, 1953.
———: Gross demonstration of the vascular channels in bone. Anat. Rec., *98:*59, 1947.
Scott, B. L.: Electron microscopy of the epiphyseal apparatus. Anat. Rec., *124:*470, 1956.
Scott, B. L. y Pease, D. C.: Electron microscopy of the epiphyseal apparatus. Anat. Rec., *126:*465, 1956.
Sissons, H. A., Jowsey, J. y Stewart, L.: Quantitative microradiography of bone tissue. Proc. 2nd International Symposium on X-ray Microscopy and X-ray Microanalysis, Stockholm, 1959.
Watson, M. L. y Robinson, R. A.: Collagen-crystal relationships in bone: II. Electron microscope study of basic calcium phosphate crystals. Am. J. Anat., *93:*25, 1953.

Bibliografías generales sobre resorción

Sognnaes, R. F. (dir.): Mechanisms of Hard Tissue Destruction. Washington, D. C., Am. Assoc. Adv. Sci., 1963.
Pechet, M. M., Bobadilla, E., Carrel, E. L. y Hesse, R. H.: Regulation of bone resorption and formation. Influences of thyrocalcitonin, parathyroid hormone, phosphate and vitamin D. Am. J. Med., *43:*696, 1967.

Otras bibliografías sobre resorción ósea; osteoclastos y osteólisis

Belanger, L. F., Migicovsky, B. B., Copp, D. H. y Vincent, J.: Resorption without osteoclasts (osteolysis). *En* Mechanisms of Hard Tissue Destruction, p. 531. (Véase también bibliografía en Resorción.)

Belanger, L. F. y Robichon, J.: Parathormone-induce osteolysis in dogs. J. Bone Joint Surg., *46-A:*1008, 1964.

Belanger, L. F., Semba, T., Tolnai, S., Copp, D. H., Krook, L. y Gries, C.: The two faces of resorption. Third European Symposium on Calcified Tissues. New York, Springer-Verlag New York, 1966.

Bhaskar, S. N., Mohammed, C. I. y Weinmann, J. P.: A morphological and histochemical study of osteoclasts. J. Bone Joint Surg., *38-A:*1335, 1956.

Copp, D. H.: Historic development of the calcitonin concept. Am. J. Med., *43:*648, 1967.

Greep, R. O.: A hereditary absence of the incisor teeth. J. Hered., *32:*397, 1941.

Ham, A. W. y Gordon, S. D.: Nature of the socalled striated border of osteoclasts. Anat. Rec., *112:*147, 1952.

Hancox, N. M.: The osteoclast. Biol. Rev., *24:*448, 1949.

———: The osteoclast. *En* The Biochemistry and Physiology of Bone. New York, Academic Press, 1956.

Hancox, N. M. y Boothroyd, B.: Structure-function relationships in the osteoclast. *En* Mechanisms of Hard Tissue Destruction, p. 497. (Véase también bibliografía sobre Resorción general.)

Kroon, D. B.: The bone-destroying function of the osteoclasts (Koelliker's "brush border"). Acta Anat., *21:* 1, 1954.

Scott, B. L.: The occurrence of specific cytoplasmic granules in the osteoclast. J. Ultrastruc. Res., *19:*417, 1967.

Bibliografía sobre remodelado del hueso compacto; recambio óseo; efectos de alteraciones metabólicas sobre crecimiento óseo y hueso adulto

Albright, R., Bloomsberg, E. y Smith, P. H.: Postmenopausal osteoporosis. Trans. Assoc. Am. Physicians, *55:*298, 1940.

Amprino, R.: Bone histophysiology. Guy's Hosp. Rep., *116:* 51, 1967.

Bailie, J. M. y Irving, J. T.: Changes in the metaphysis of the long bones during the development of rickets. Brit. J. Exp. Path., *29:*539, 1948.

Barer, M. y Jowsey, J.: Bone formation and resorption in normal human ribs. Clin. Orthop., *52:*241, 1967.

Burkhart, J. M. y Jowsey, J.: Parathyroid and thyroid hormones in the development of immunobilization osteoporosis. Endocrinology, *81:*1053, 1967.

Campo, R. D. y Dziewiatkowski, D. D.: Turnover of the organic matrix of cartilage and bone as visualized by autoradiography. J. Cell Biol., *18:*19, 1963.

Cohen, Jonathan y Harris, W. H.: The three-dimensional anatomy of haversian systems. J. Bone Joint Surg., *49-A:* 419, 1958.

Dodds, G. S. y Cameron, H. C.: Studies on experimental rickets in rats. Am. J. Path., *14:*273, 1939; *15:*723, 1939; *19:*169, 1943; Am. J. Anat., *55:*135, 1934.

Fitch, L. W. N.: Osteodystrophic diseases of sheep in New Zealand: I. Rickets in hoggets; with a note on the aetiology and definition of the disease. Australian Vet. J., *19:*2, 1943.

Follis, R. H., Jr.: Diseases, particularly of bone, associated with derangements of calcium and phosphorus metabolism. *En* Fifth Conf. on Metabolic Interrelations. New York, Macy, 1954.

Hall, Kathleen: Changes in the bone and cartilage of the symphysis pubis of the mouse during pregnancy and after parturition, as revealed by metachromatic staining and the periodic acid-Schiff technique. J. Endocr., *11:* 210, 1954.

Ham, A. W. y Elliott, H. C.: The bone and cartilage lesions of protracted moderate scurvy. Am. J. Path., *14:* 323, 1938.

Ham, A. W. y Lewis, M.: Hypervitaminosis D rickets. Brit. J. Exp. Path., *15:*228, 1934.

Hess, A. F.: Collected Writings. Springfield, Ill., Charles C Thomas, 1936.

———: Rickets, Including Osteomalacia and Tetany. Philadelphia, Lea & Febiger, 1929.

Howard, J. E.: Present knowledge of parathyroid function, with especial emphasis upon its limitations. *En* Bone Structure and Metabolism, pp. 206-221. London, J. & A. Churchill, 1956.

Jowsey, Jennifer: The microradiography of bone resorption. *En* Mechanisms of Hard Tissue Destruction, p. 447. (Véase también bibliografía general sobre Resorción.)

McLean, F. C.: The parathyroid glands and bone. *En* The Biochemistry and Physiology of Bone. New York, Academic Press, 1956.

McLean, F. C. y Roland, R. E.: Internal remodelling of compact bone. *En* Mechanisms of Hard Tissue Destruction, p. 371. (Véase también bibliografía general sobre Resorción.)

Munson, P. L.: Studies on the role of the parathyroids in calcium and phosphorus metabolism. Ann. N. Y. Acad. Sci., *60:*776, 1955.

Murray, P. D. F. y Kodicek, E.: Bones, muscles and vitamin C: I. The effect of a partial deficiency of vitamin C on the repair of bone and muscle in guinea pigs. J. Anat., *83:*158, 1949.

———: Bones, muscles and vitamin C: II. Partial deficiencies of vitamin C and middiaphyseal thickenings of the tibia and fibula in guinea pigs. J. Anat., *83:*205, 1949.

———: Bones, muscles and vitamin C: III. Repair of the effects of total deprivation of vitamin C at the proximal ends of the tibia and fibula in guinea pigs. J. Anat., *83:*285, 1949.

Riggs, B. L., Jowsey, J., Ackerman, E. y Hazelrig, J. B.: Ability of 47 Ca. kinetic analysis to discriminate metabolic states affecting bone formation in dogs. Metabolism, *16:*1064, 1967.

Wilkins, Lawson: Hormonal influences on skeletal growth. Ann. N. Y. Acad. Sci., *60:*763, 1955.

Wolbach, S. B. y Bassey, O. A.: Tissue changes in vitamin deficiency. Physiol. Rev., *22:*233, 1942.

Véase también bibliografía sobre hormona paratiroidea y calcitonina en el capítulo 28.

Bibliografía sobre reparación y trasplante de hueso

Chalmers, J.: Bone transplantation. Symp. on Tissue and Organ Transplantation, a supplement to the J. Clin. Path., *20:*540, 1967.

Gordon, S. y Ham, A. W.: The fate of transplanted cancellous bone. *En* The Gallie Addresses, p. 296. Toronto, University of Toronto Press, 1950.

Haas, S. L.: The importance of the *periosteum and the* endosteum in the repair of transplanted bone. Arch. Surg., *8:*535, 1924.

Ham, A. W.: An histological study of the early phases of bone repair. J. Bone Joint Surg., *12:*827, 1930.

Ham, A. W. y Harris, W. R.: Repair and transplantation of bone. *En* The Biochemistry and Physiology of Bone. New York, Academic Press, 1956.

Ham, A. W., Tisdall, F. F. y Drake, T. G. H.: Experimental noncalcification of callus simulating non-union. J. Bone Joint Surg., *20:*345, 1938.

Pritchard, J. J.: Repair of fractures of the parietal bone in rats. J. Anat., *80:*55, 1946.

Pritchard, J. J. y Ruzicka, A. J.: Journal of Anat., *84:*236, 1950.

Urits, M. R. y Johnson, R. W.: Calcification and ossification: IV. The healing of fractures in man under clinical conditions. J. Bone Joint Surg., *25:*375, 1943.

Urist, M. R. y McLean, F. C.: Calcification and ossification: II. Calcification in the callus in healing fractures in normal rats. J. Bone Joint Surg., *23:*1, 1941.

———: Calcification and ossification: II. Control of calcification in the fracture callus in rachitic rats. J. Bone Joint Surg., *23:*283, 1941.

Wilkinson, G. W. y Leblond, C. P.: The deposition of radiophosphorus in fractured bones in rats. Surg. Gynec. Obstet., *97:*143, 1953.

BIBLIOGRAFÍAS ESPECIALES SOBRE RIEGO SANGUÍNEO DE HUESOS

Brookes, M.: Femoral growth after occlusion of the principal nutrient canal in day-old rabbits. J. Bone Joint Surg., *39:*563, 1957.

———: Sequelae of experimental parietal ischemia in long bones of the rabbit. J. Anat., *94:*552, 1960.

Brookes, M. y Harrison, R. G.: The vascularization of the rabbit femur and tibiofibula. J. Anat., *91:*61, 1957.

Dale, G. G. y Harris, W. R.: Prognosis of epiphyseal separation. J. Bone Joint Surg., *40-B:*116, 1958.

Harris, W. R. y Bobechko, W. P.: The radiographic density of avascular bone. J. Bone Joint Surg., *42-B:*626, 1960.

Harris, W. R. y Ham, A. W.: The mechanism of nutrition in bone and how it affects its structure, repair and transplantation. *En* Ciba Foundation Symposium on Bone Structure and Metabolism, p. 135. London, J. & A. Churchill, 1956.

Harrison, R. C. y Gámez, F. N.: Hormonal effects on the vascularization of bone. Symp. Zool. Soc. London, *II:* I, 1964.

Irving, M. H.: The blood supply of the growth cartilage in young rats. J. Anat., *98:*631, 1964.

Johnson, R. W.: A physiological study of the blood supply of the diaphysis. J. Bone Joint Surg., *9:*153, 1927.

Salter, R. B. y Harris, W. R.: Injuries involving the epiphyseal plate. J. Bone Joint Surg., *45-A:*587, 1963.

Trueta, J. y Harrison, M. H. M.: The normal vascular anatomy of the femoral head in adult man. J. Bone Joint Surg., *35:*442, 1953.

CAPITULO 19

Articulaciones

INTRODUCCION

Las enfermedades de las articulaciones constituyen la causa más frecuente de invalidez en el mundo civilizado. Por lo tanto, el estudio microscópico de los diversos tipos de articulaciones tiene gran importancia.

Definición y función. Las palabras *articulación* y *juntura* se utilizan como sinónimos refiriéndose a los dispositivos estructurales que unen dos o más huesos a nivel de sus superficies de contacto. Aunque muchas articulaciones permiten el movimiento de los huesos que las forman, ello no es esencial para que una estructura de unión pueda denominarse juntura; de hecho, algunas articulaciones son tan sólidas como los huesos que vienen a unir. Otra función de las articulaciones, que describiremos luego, es permitir que las estructuras unidas por ellas crezcan en extensión.

Clasificación. Las articulaciones pueden clasificarse de diferentes maneras: según la forma en que se desarrollan (o sea, con base embriológica), según su estructura (o sea, con base morfológica) o según el tipo de movimiento que permiten (o sea, con base fisiológica). Vamos a clasificarlas según base morfológica; en tal sentido, pueden ser de cinco clases diferentes:

1) Sindesmosis.
2) Sincondrosis.
3) Sinostosis.
4) Sínfisis.
5) Sinoviales.

Estos términos no son tan difíciles de comprender y recordar cómo podría parecer a primera vista. Se tiene presente que el prefijo *sin* que los une significa *junto;* el término *desmosis* se refiere a una *banda* o *ligazón,* pero en el caso de las articulaciones ha quedado limitado a significar bandas o bridas de tejido conectivo denso. En consecuencia, sindesmosis son articulaciones en las cuales los huesos se mantienen unidos por bandas de tejido fibroso denso. Interesa tener bien presente que en una sindesmosis las bandas de tejido conectivo denso se extienden desde una superficie ósea *desnuda* a otra; si los huesos que están unidos con tejido fibroso denso están revestidos de cartílago, como veremos después, se emplea otro término para describir la articulación. *Sincondrosis,* como es lógico suponer, son articulaciones en las cuales dos huesos están unidos por cartílago. Como *osteon* significa *hueso, sinostosis* son articulaciones en las cuales los dos huesos están unidos por tejido óseo. De hecho, una sinostosis reúne dos huesos en uno solo, pero tales sinostosis se consideran articulaciones porque unen huesos que se desarrollan por separado y siguieron siendo distintos durante el periodo de crecimiento, en cuyo tiempo estaban unidos por algún otro tejido (cartílago o tejido fibroso). El término *sínfisis* significa literalmente *crecer juntos;* actualmente se utiliza para referirse a las articulaciones en las cuales huesos revestidos de cartílago en la zona de unión están unidos por tejido fibroso denso o fibrocartílago. Así, pues, una sínfisis viene a ser una sindesmosis, pero resulta más fácil considerarla como articulación de tipo particular; la diferencia estriba en que en una sindesmosis el tejido fibroso denso de la articulación se inserta en tejido óseo, mientras que en una sínfisis se inserta en el cartílago de revestimiento de los huesos que se articulan a nivel de su zona de unión. El término sinovial deriva de *sin* y *ovum.* Ovum, tal como se utiliza aquí, se refiere al huevo de un ave doméstica y, en particular, a la "clara" del huevo, que

es un líquido viscoso. Así, pues, las articulaciones sinoviales son aquellas en las cuales hay un líquido viscoso (en un espacio cerrado, denominado cavidad sinovial) entre los extremos de los huesos que constituyen la juntura. Según veremos más tarde, el líquido viscoso viene a ser como un lubricante que permite el libre deslizamiento de los huesos con extremos revestidos de cartílago que constituyen la articulación. Así, pues, las articulaciones sinoviales representan un tipo especializado de articulación destinada a brindar amplia movilidad. Las articulaciones sinoviales, además, a veces reciben el nombre de *diartrosis* (*di* = separado, *arthron* = articulación) porque los dos huesos que las constituyen en cierto modo están *separados* en la cavidad sinovial. Además, cualquiera de los primeros cuatro tipos indicados en nuestra clasificación puede denominarse *sinartrosis* porque en ellos los dos huesos no quedan separados sino *reunidos* por la articulación.

Veamos ahora las características de los diversos tipos de articulaciones.

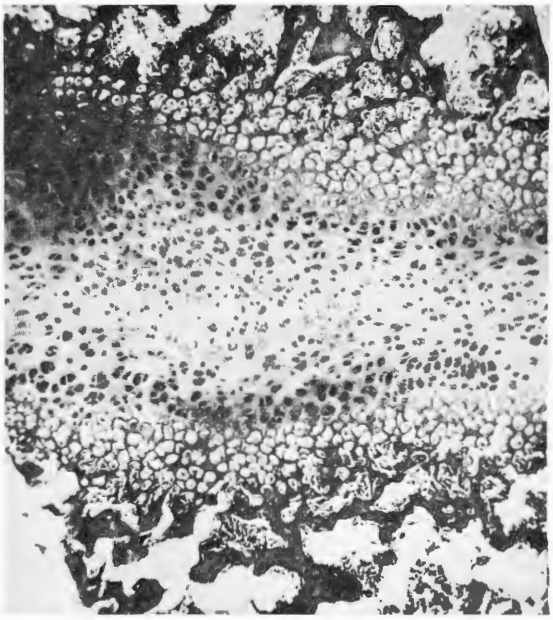

FIG. 19-2. Microfotografía (pequeño aumento) de un corte de unión basisfenoidal en la rata adulta. Obsérvese que el cartílago es substituido por hueso en ambos lados.

SINDESMOSIS

Las suturas del cráneo constituyen excelentes ejemplos de este tipo de articulación. Recuérdese que el hueso plano del cráneo se desarrolla desde un centro de osificación separado y después crece cada vez más porque continuamente se añade hueso nuevo a sus bordes por aposición. En consecuencia, el tejido conectivo joven situado entre los bordes de dos huesos adyacentes acaba por quedar reducido a una estrecha banda (fig. 19-1). Esta estrecha banda de tejido conectivo reúne los dos bordes óseos; por lo tanto, una sutura es una sindesmosis. Los osteoblastos situados a lo largo de los bordes de los dos huesos que intervienen en la sutura todavía pueden proliferar y diferenciarse en células óseas. Gracias a ello, pueden añadirse capas de hueso neoformado a los bordes de la sutura, y así resulta posible que los dos huesos que se unen a nivel de ésta vayan creciendo en extensión.

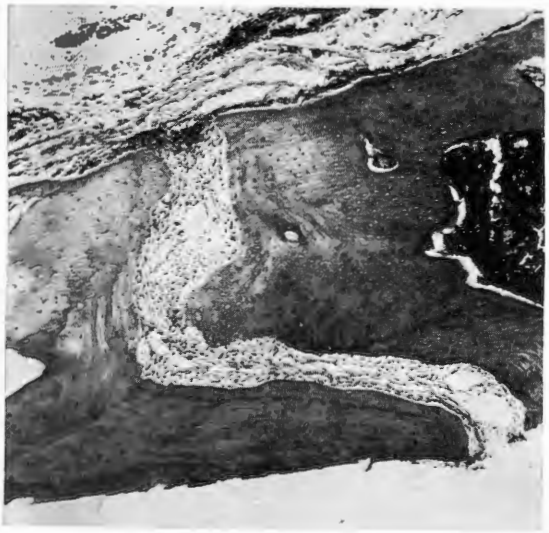

FIG. 19-1. Microfotografía (pequeño aumento) de un corte de la articulación parietotemporal en una rata adulta. Constituye un ejemplo de sutura y de sindesmosis.

Por lo tanto, una sindesmosis proporciona una zona donde huesos membranosos pueden seguir creciendo por aposición. Cuando el crecimiento ha terminado, el tejido conectivo de una sutura puede quedar substituido por hueso; entonces la sindesmosis se convierte en una sinostosis. Una vez ocurrido esto, los dos huesos reunidos a nivel de la articulación ya no pueden crecer en extensión.

Las líneas de sutura suelen ser irregulares, los bordes de los huesos correspondientes pueden



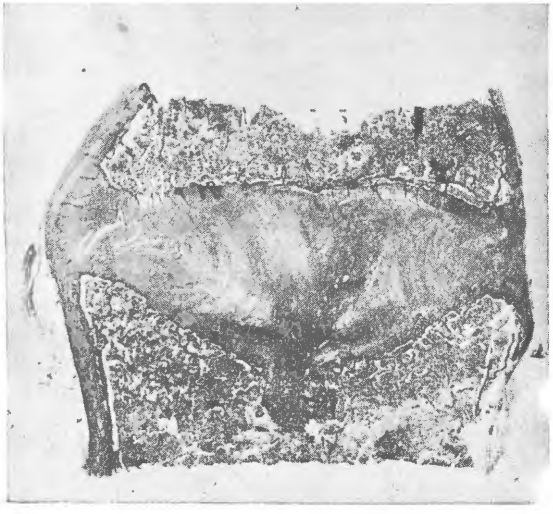

ser dentados o pueden engranarse por medio de prolongaciones irregulares. Cuando se corta transversalmente una sutura, suele comprobarse que la línea de sutura es oblicua (fig. 19-1). No es raro observar un huesecillo aislado, denominado huesecillo wormiano, en el tejido conectivo de una sutura; se forma por haberse separado un pequeño grupo de osteoblastos o una espícula del borde de uno de los huesos que constituyen la sutura.

SINCONDROSIS

Los discos epifisarios constituyen buenos ejemplos de sincondrosis, ya que están formados de cartílago hialino y unen las epífisis con las diáfisis óseas. Entiéndase bien que en la mayor parte de placas epifisarias, el crecimiento del hueso sólo se produce en su cara diafisaria. Sin embargo, la sincondrosis entre la apófisis basilar del occipital y el basisfenoides en este sentido no se parece a un disco epifisario, ya que permite crecer a los dos huesos que se reúnen a este nivel; en cortes, aparece, pues, como un disco epifisario "de dos caras" (fig. 19-2).

SINOSTOSIS

Cuando el crecimiento ha terminado, la mayor parte de sindesmosis y sincondrosis se transforman en sinostosis. Ello demuestra netamente que la principal función de los dos primeros tipos de articulaciones que hemos descrito estriba en permitir el crecimiento más que el movimiento. Resulta interesante un hecho: cuando se produce un trastorno patológico que

FIG. 19-3. *Arriba,* Microfotografía (muy pequeño aumento) de un corte horizontal de disco intervertebral. Pueden verse las fibras circulares del anillo fibroso en la periferia de la fotografía. La zona central obscura es el núcleo pulposo. *Centro,* Microfotografía (muy pequeño aumento) de un corte vertical de los cuerpos de dos vértebras y el disco situado entre ellas. Pueden observarse las fibras del anillo fibroso cerca de los bordes del disco; la substancia pálida situada en la parte central del disco es el núcleo pulposo. *Abajo,* Microfotografía (muy pequeño aumento) de un corte vertical de dos vértebras y el disco situado entre ellas. El núcleo pulposo desgarrado ha penetrado en el cuerpo de la vértebra inferior. (Dr. William Donohue.)

hace peligroso el movimiento, es frecuente emplear operaciones quirúrgicas (incluyendo los injertos óseos) para convertir sínfisis y articulaciones sinoviales en sinostosis.

SINFISIS

En una sínfisis, los extremos de los huesos que están unidos por la articulación se hallan revestidos de cartílago hialino; los revestimientos cartilaginosos están unidos por tejido fibroso resistente que se inserta en los cartílagos hialinos por medio de una zona de transición fibrocartilaginosa. Este dispositivo brinda precisamente mucha resistencia a los huesos conservando un movimiento limitado.

En la *sínfisis del pubis* el tejido situado entre los dos revestimientos cartilaginosos de los hue-

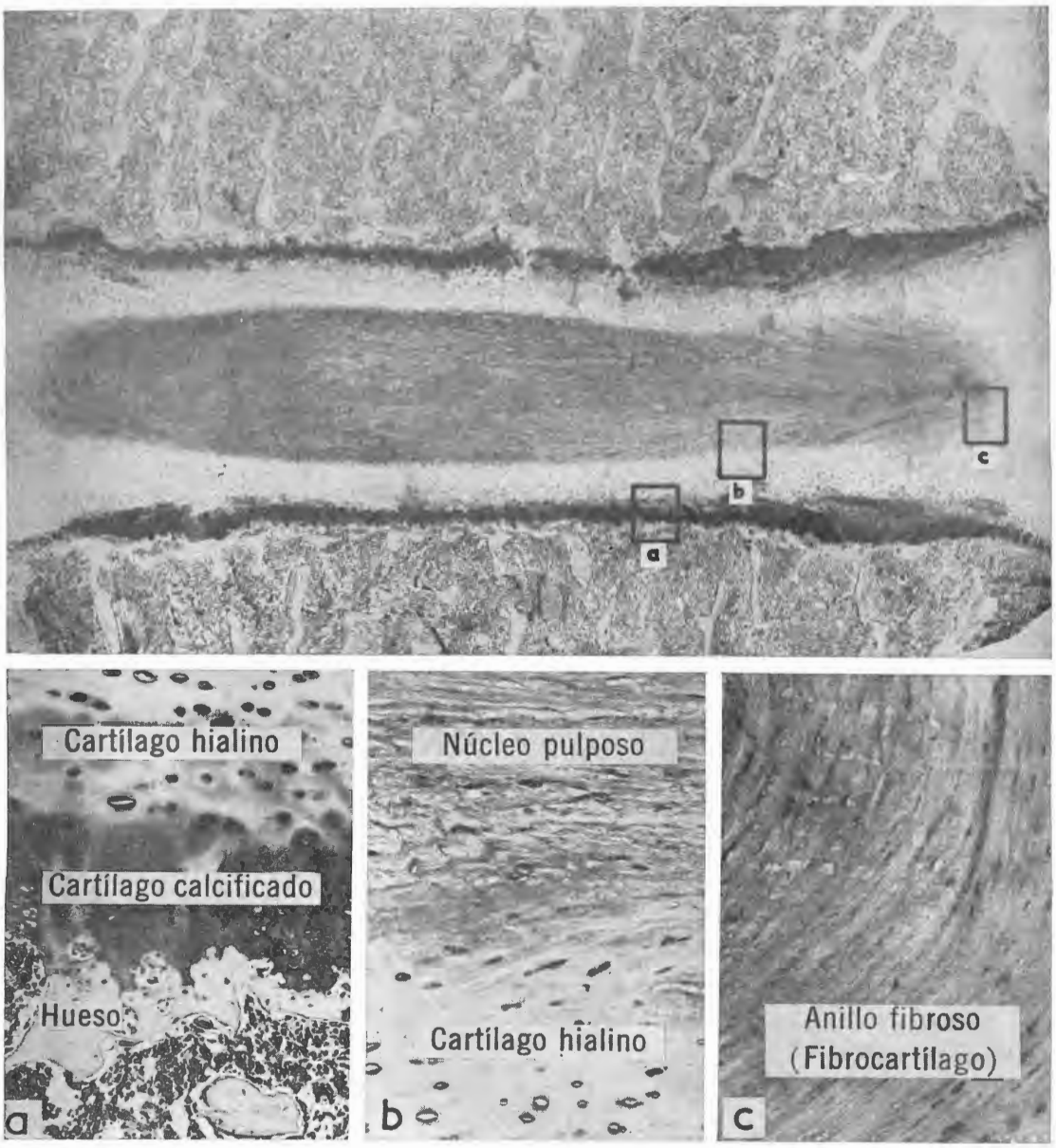

FIG. 19-4. Microfotografías (pequeño y mediano aumento) de un corte teñido con H y E de disco intervertebral de niño. Las áreas marcadas *a, b* y *c,* en la figura superior se presentan a mayor aumento en las figuras inferiores.

sos está formado casi totalmente de fibrocartílago. Hay una pequeña hendidura alargada en dicho fibrocartílago, en la mujer embarazada aumenta de volumen y permite mayor separación de los huesos púbicos al pasar el feto en el momento del parto. En algunos animales inferiores, los pubis quedan realmente separados durante el embarazo. Hall y colaboradores han estudiado el proceso en el ratón grávido y han observado cómo se modifica por acción hormonal (ver la bibliografía).

La *articulación intervertebral,* o, como suele denominarse, el *disco intervertebral,* es un tipo particular de sínfisis. En cada articulación las superficies óseas planas de los cuerpos vertebrales están revestidas de una capa de cartílago hialino; el de uno está unido con el del otro por fibrocartílago y tejido fibroso denso dispuesto en forma de anillo alrededor de la periferia de la articulación (figs. 19-3 y 19-4). Este arco, o anillo fibroso, rodea un espacio central lleno de una substancia pulposa semilíquida; este espacio central recibe el nombre de núcleo pulposo (figs. 19-3 y 19-4). Parece que la substancia del núcleo pulposo representa un resto de la notocorda; por lo tanto, como el anillo fibroso es ligeramente elástico, el raquis resulta más elástico que si no dispusiera de estas estructuras. En las personas de cierta edad, el núcleo pulposo pierde parte de su agua y, por lo tanto, disminuye de volumen. Este cambio explica en parte el acortamiento y la pérdida de elasticidad del raquis al llegar la vejez.

En años recientes se ha comprobado que el núcleo pulposo puede herniarse a través del anillo fibroso y penetrar en el conducto vertebral, donde a veces ejerce presión sobre las raíces de los nervios raquídeos. Estas hernias o protrusiones del núcleo pulposo suelen producirse entre la cuarta y la quinta vértebras lumbares, o entre esta última y la primera sacra. La compresión de las raíces del quinto nervio lumbar o del primer nervio sacro que así se produce constituye una causa frecuente de trastorno doloroso denominado ciática. También pueden observarse protrusiones del núcleo pulposo a través del anillo fibroso en la región cervical, donde el trastorno puede comprimir toda la médula espinal o las raíces de los nervios del plexo braquial. A veces el núcleo pulposo hace hernia a través del cartílago hialino que recubre el cuerpo de una vértebra y penetra en el hueso esponjoso de la misma; este trastorno ocasiona una lesión característica denominada nódulo de Schmorl (fig. 19-3, *abajo).*

ARTICULACIONES SINOVIALES

Desarrollo. Ya hemos explicado que en el embrión el mesénquima central de los esbozos de extremidades, se diferencia gradualmente en cartílago, de tal manera que se forman los modelos cartilaginosos de los huesos futuros (figs. 18-22 y 18-23). También explicamos que el mesénquima que rodea inmediatamente la diáfisis del modelo cartilaginoso se dispone en una membrana de dos capas, el pericondrio; la externa se transforma en un material fibroso, la interna se conserva celular y condrógena, de manera que, por aposición, más tarde es capaz de añadir capas de cartílago a los lados de la diáfisis, con lo cual ésta puede aumentar en anchura. Veamos ahora la serie de fenómenos que *ocurren* en regiones donde los extremos de los modelos cartilaginosos se acercan y se desarrollan articulaciones sinoviales.

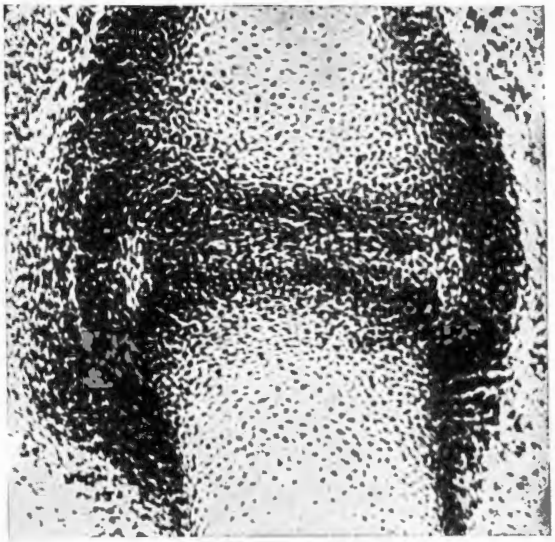

FIG. 19-5. Microfotografía (pequeño aumento) de un corte longitudinal de articulación interfalángica en desarrollo; embrión humano de 20 milímetros. Los extremos cartilaginosos de los dos futuros huesos tienen color pálido. La substancia teñida de color obscuro que atraviesa la parte central de la fotografía es el mesénquima condensado que producirá el disco articular. Las rayas obscuras que se dirigen de arriba abajo a cada lado de los modelos cartilaginosos en desarrollo representan el mesénquima condensado destinado a formar la cápsula de la articulación. Las pequeñas zonas claras observadas en las partes obscuras y condensadas del mesénquima del disco representan el comienzo de la cavidad sinovial.

El mesénquima situado entre los extremos de los dos modelos en desarrollo se condensa; esta zona mal definida de mesénquima condensado situado entre los dos extremos mal delimitados de los modelos cartilaginosos de los futuros huesos, recibe el nombre de *disco articular de mesénquima* o placa primitiva de unión (figura 19-5). De manera similar a como el pericondrio se origina alrededor de las diáfisis de los modelos cartilaginosos, el mesénquima que rodea la zona en la cual se están desarrollando los dos extremos de los modelos cartilaginosos también se condensa para dar lugar a la contrapartida del pericondrio a este nivel (fig. 19-5). Esta última condensación de mesénquima alrededor de la unión es la precursora de lo que llamamos la *cápsula* de la articulación. Esta se adapta como un manguito al extremo de cada uno de los modelos cartilaginosos que han de constituir la articulación, y se extiende siguiendo los lados de dichos extremos en una distancia suficiente para poderse continuar con el peri-

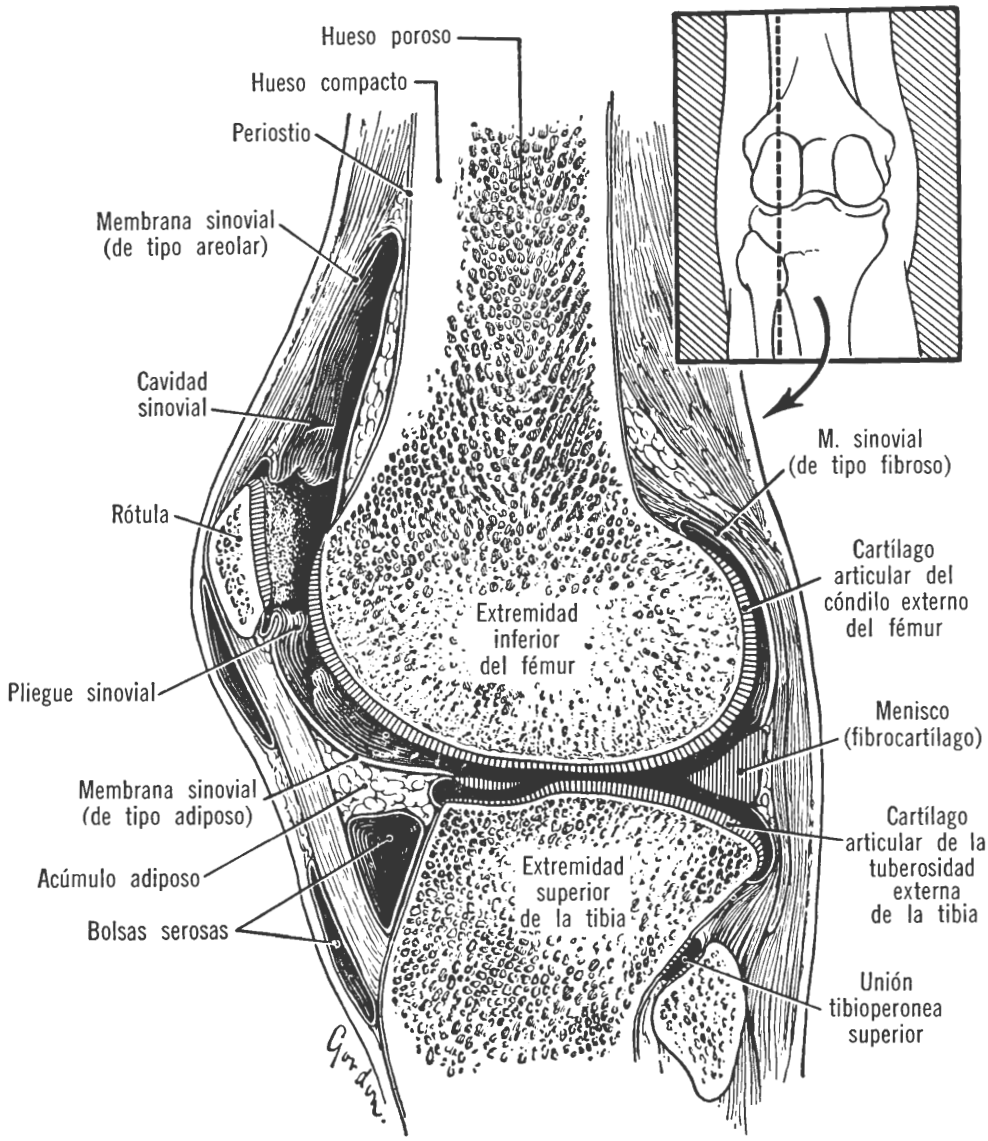

FIG. 19-6. Esquema de un corte longitudinal de rodilla de hombre adulto. El plano de sección se señala en el dibujo inserto *(arriba, derecha)*.

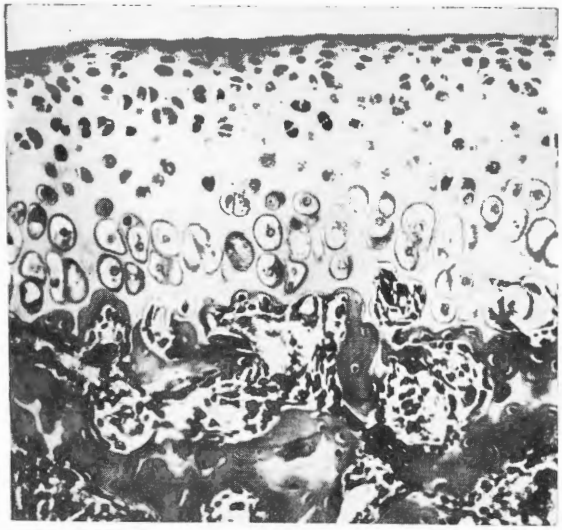

FIG. 19-7. Microfotografía (pequeño aumento) de un corte longitudinal de extremo superior de tibia de cobayo. La figura demuestra el aspecto del cartílago articular normal.

condrio que reviste las superficies de sus diáfisis y está unido a ellas.

A medida que el desarrollo prosigue, la substancia intercelular amorfa y gelatinosa y el líquido tisular que existe entre las células mesenquimatosas del disco articular van aumentando; en consecuencia, las células del disco se van separando más y más por lo menos en algunas partes del disco. La continuación de este proceso pronto crea una serie de hendiduras llenas de líquido en la substancia del disco; gradualmente se van fundiendo unas con otras de manera que tarde o temprano una cavidad continua, la *cavidad sinovial,* viene a ocupar el lugar que antes correspondía al disco. Esto permite que los extremos de los dos modelos cartilaginosos lleguen a ponerse en contacto y se articulen entre sí.

El proceso que tiene por consecuencia la formación de una cavidad sinovial no queda limitado a la zona existente entre los dos extremos de los modelos; también actúa haciendo que la cavidad se extienda a cierta distancia por los lados de los extremos de los dos modelos. El mesénquima condensado que rodea la zona articular, contrapartida del pericondrio en las diáfisis de los modelos queda, pues, separado de los lados de los extremos de dichos modelos. Pero la cápsula articular en desarrollo se continúa con el pericondrio (o el periostio, según los casos) firmemente adherido que reviste la diáfisis de los modelos hasta poca distancia del extremo de cada uno de ellos.

A medida que el desarrollo prosigue, se produce la diferenciación en la cápsula articular. El mesénquima que corresponde a su parte más externa y gruesa tiende a diferenciarse en tejido fibroso denso; el de la capa más *interna* va especializándose para constituir una cubierta sinovial o, como suele denominarse, la *membrana sinovial* de la articulación. En seguida describiremos su estructura.

Estructura general. El aspecto de un corte longitudinal de articulación sinovial —la rodilla humana— se ilustra en la figura 19-6. En ella se observan las estructuras que intervienen en una articulación sinovial compleja y sus relaciones. Esta ilustración debe consultarse repetidamente al estudiar la estructura microscópica de los diversos componentes de una articulación sinovial en la sección siguiente.

Cartílago articular. Este es un ejemplo típico de cartílago hialino. No posee vasos sanguíneos, nervios ni linfáticos. Sus células están dispuestas en tres capas incompletamente separadas (fig. 19-7): 1) una capa superficial en la cual las células están aplanadas, son de pequeño volumen y se hallan dispuestas con sus ejes largos paralelos a la superficie articular; 2) una capa intermedia en la cual las células son algo mayores, su forma se acerca más a la esférica y suelen estar dispuestas en columnas en ángulo recto con la superficie; 3) una capa profunda compuesta de células voluminosas. En la parte más profunda de esta última capa se admite que las células producen fosfatasa, ya que la substancia intercelular que las rodea se calcifica y se tiñe más intensamente, incluso en cortes descalcificados y tratados con hematoxilina y eosina, que la substancia intercelular que rodea las células de la parte más superficial. Durante el periodo de crecimiento esta capa va siendo reemplazada más o menos continuamente por hueso, mientras que las células cartilaginosas en las capas más superficiales (pero no todas) proliferan por mitosis y crecen alejándose del hueso que avanza.

La substancia intercelular del cartílago articular está formada por fibras colágenas incluidas en substancia intercelular de tipo amorfo y sulfatado (ácido condroitinsulfúrico). En cortes de cartílagos articulares de animales jóvenes las fibras quedan enmascaradas por la substancia intercelular amorfa. Pero en animales más viejos son fáciles de demostrar y forman a modo de haces que, en la profundidad

del cartílago, se hallan dispuestos en ángulo recto con la superficie entre las hileras de células (fig. 19-8). Sin embargo, cuando las fibras se acercan a la superficie se separan en haces menores que terminan esparciéndose como ramilletes para quedar dispuestas paralelamente a ella (fig. 19-8). Esto crea una densa y enmarañada red de fibras inmediatamente por debajo de la superficie; esta red probablemente sirva para resistir la presión constantemente variable a la cual está sometida la superficie articular.

ESTRUCTURA FINA. La del cartílago se ha descrito en el capítulo 17.

NUTRICIÓN Y METABOLISMO DEL CARTÍLAGO ARTICULAR. Como el cartílago articular carece de vasos, los elementos nutritivos han de penetrar en sus células desde fuera, por difusión. La calcificación de la substancia intercelular en sus capas más profundas probablemente impida la llegada de los elementos nutritivos procedentes de los capilares del hueso esponjoso y subyacente; se dice, sin embargo, que hay algunos lugares donde por esta vía pueden difundir ciertos elementos nutritivos. En su parte periférica el cartílago articular probablemente obtenga elementos nutritivos de los vasos de la membrana sinovial en la forma que describiremos luego. Pero la mayor parte del cartílago articular obtiene sus productos nutritivos del líquido sinovial.

Repetidamente se ha demostrado con amplitud que fragmentos de cartílago despegados, por traumatismo o enfermedad, y que flotan libremente en el líquido sinovial, no sólo pueden sobrevivir, sino que en muchos casos pueden desarrollarse y aumentar considerablemente de volumen. Además, en fracturas de cuello del fémur producidas experimentalmente en el perro, donde las cabezas quedan completamente separadas de todo riego sanguíneo y luego se fijan nuevamente con un clavo, como tuvo la fortuna de estudiar el autor de estas líneas, los cartílagos articulares de las cabezas en el curso de los meses que dura la observación, parecen sobrevivir. Si se obtienen buenos resultados con tales fracturas, todo el hueso muerto y la médula de la cabeza son substituidos, según hemos descrito al tratar de la curación de una fractura, y se desarrolla hueso nuevo para soportar el cartílago articular que ha sobrevivido durante toda la experiencia. Como la cabeza no dispone del riego sanguíneo hasta que se ha vascularizado, y la región situada inmediatamente por debajo del cartílago articular es la última porción de la cabeza que se revascularizará, el líquido sinovial es capaz de asegurar la vida de los condrocitos del cartílago articular. Esto hace pensar que el líquido sinovial en circunstancias normales constituye la principal fuente de alimento para la mayor parte de células del cartílago articular. Los condrocitos probablemente tengan metabolismo muy poco intenso. Hay datos que parecen indicar que dicho metabolismo es de tipo anaerobio, ya que el consumo de oxígeno es casi nulo (Bywaters). Además, disminuye a medida que aumenta la edad (Rosenthal).

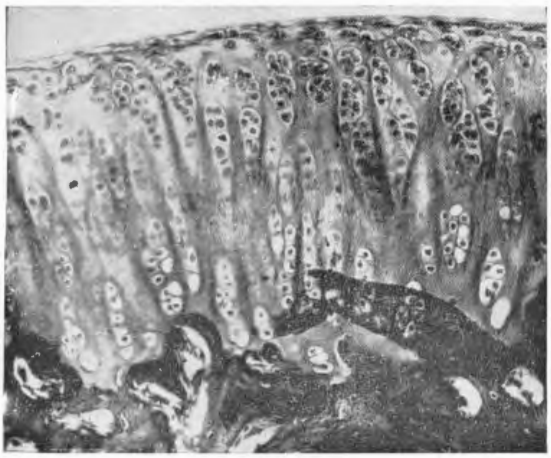

FIG. 19-8. Microfotografía (pequeño aumento, microscopio de fase) de un corte de extremo superior de tibia de rata vieja. Puede observarse la dirección de las fibras colágenas en el cartílago articular.

CRECIMIENTO, PERSISTENCIA Y REPARACIÓN DEL CARTÍLAGO ARTICULAR. Según ya hemos señalado, el cartílago articular facilita el crecimiento de la epífisis ósea, de igual manera que el disco epifisario facilita el crecimiento longitudinal de una diáfisis ósea; de hecho, en los huesos cortos que carecen de discos epifisarios los cartílagos articulares son las zonas donde los huesos aumentan sus dimensiones. Durante el periodo de crecimiento pueden observarse figuras de mitosis en los condrocitos del cartílago articular, no en las capas más superficiales de células aplanadas (que de lo contrario podrían considerarse formadas por las células más jóvenes del cartílago), sino algo más profundamente, más o menos a nivel de la tercera o cuarta capas de células por debajo de la superficie. Por encima de esta capa, los condrocitos del cartílago articular son más maduros; en la parte más profunda, cerca del hueso

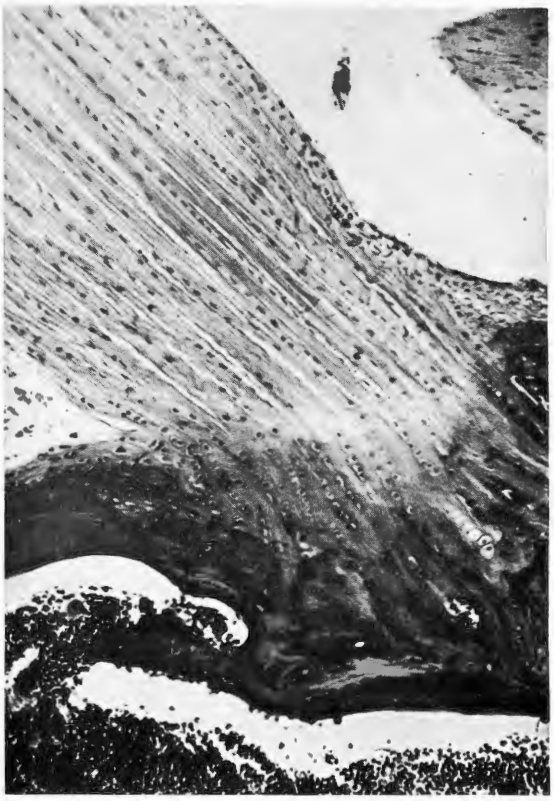

FIG. 19-9. *Izquierda,* Microfotografía (pequeño aumento) de un corte a nivel de la inserción del tendón rotuliano en la rata adulta. *Derecha,* Microfotografía (pequeño aumento) de un corte a nivel de la inserción del ligamento cruzado anterior de rata adulta. Obsérvense los haces de fibras colágenas que penetran en el hueso (fibras de Sharpey).

se hallan hipertrofiados y la substancia intercelular que los rodea está calcificada. En periodo de crecimiento activo esta zona de cartílago calcificado va siendo substituida constantemente por hueso, formado a partir de células osteógenas y osteoblastos que invaden esta capa cartilaginosa desde el hueso subyacente.

Cuando la epífisis ya ha alcanzado su volumen definitivo, estos dos procesos —crecimiento del cartílago y substitución del cartílago por hueso— parecen cesar. Según nuestra experiencia, después de terminado el desarrollo ya no pueden observarse figuras de mitosis en el cartílago articular. Elliott no pudo encontrar figuras de mitosis en los cartílagos articulares de animales adultos ni después de someterlos a ejercicios especiales.

De lo dicho parece quedar en duda que haya suficiente crecimiento del cartílago articular para compensar un fuerte desgaste; se admite, en general, que en condiciones normales el cartílago articular sólo se desgasta ligera y gradualmente. Rosenthal y colaboradores han comprobado que en él, el número de células va disminuyendo en proporción a la cantidad de substancia intercelular durante toda la vida; esto quizá signifique que cierto desgaste es compensado por las células que persisten produciendo más substancia intercelular.

Lo dicho permite sospechar que, una vez terminado el desarrollo, la capacidad regeneradora del cartílago articular no será muy grande; esta suposición parece ratificada por los datos experimentales. Heridas superficiales practicadas a cualquier nivel (con excepción de los bordes del cartílago articular o cerca de otra inserción de una sinovial) no parece cicatrizar durante largo tiempo; los condrocitos del cartílago articular habrían alcanzado tal grado de diferenciación que no podrían producir tejido nuevo para reparar el defecto. Si las heridas son profundas y afectan al hueso epifisario que soporta el cartílago articular, la cicatrización tiene lugar. Pero tales heridas representan la curación del

hueso fracturado por debajo del cartílago articular más que la curación del propio cartílago, ya que las células osteógenas, los osteoblastos y los capilares crecen y penetran en la herida desde el hueso subyacente. Esto tiene por consecuencia que el defecto cartilaginoso se rellene con lo que viene a constituir un verdadero callo; éste, claro está, puede contener tanto cartílago calcificado y hueso como cartílago sin calcificar, y estos tipos de tejido no son muy adecuados para una superficie articular. Por lo tanto, aunque las fracturas que abarcan el cartílago articular y llegan al hueso subyacente acaban por curar, el resultado final suele ser la aparición de un estado artrítico en fecha ulterior.

Si se producen heridas en el cartílago articular cerca de la inserción de la sinovial, las células de esta última, relativamente poco diferenciadas, responden produciendo fibrocartílago; así se logra la curación. Esto demuestra, una vez más, que la membrana sinovial (el revestimiento de la cápsula articular) en varios sentidos es similar a la capa osteógena del pericondrio o periostio.

Cápsula articular. Como ya vimos, está formada por dos capas: una externa fibrosa que suele denominarse cápsula fibrosa de la articulación, otra interna que suele recibir el nombre de membrana sinovial articular (fig. 19-6).

La cápsula fibrosa de una articulación se continúa con la capa fibrosa del periostio de los huesos que la forman (fig. 19-6). Está constituida por láminas de fibras colágenas que van desde el periostio de un hueso al del otro. Es relativamente poco elástica; por lo tanto, contribuye a mantener la estabilidad de la articulación. En ocasiones las cápsulas fibrosas presentan brechas, como verdaderas pérdidas de substancia; entonces la membrana sinovial se halla en contacto con los músculos u otras estructuras periarticulares. Los ligamentos de una articulación representan engrosamientos de la cápsula en forma de verdaderos cordones, incorporados a ella o separados de la misma por bolsas nacidas de evaginaciones del revestimiento sinovial (fig. 19-6, *bolsas).* Cerca de sus inserciones, la estructura de los ligamentos se modifica y pasa a constituir fibrocartílago (figura 19-9). Las fibras colágenas van acompañadas de cantidades crecientes de substancia intercelular amorfa; los fibroblastos quedan encapsulados y parecen condrocitos (fig. 19-9).

FIBRAS DE SHARPEY. Las fibras colágenas penetran en la substancia del hueso en el cual se insertan, constituyendo típicas fibras de Sharpey (fig. 19-9, *derecha).* Téngase presente que los haces de fibras colágenas sólo pueden quedar incluidos en el hueso en forma de fibras de Sharpey, y servir para asegurar la fijación de tendones, músculos o membrana periodóntica, cuando las fibras comienzan por estar en buena posición, y la substancia intercelular ósea se deposita alrededor de ellas y en la superficie del hueso (crecimiento por aposición) gracias a la acción de los osteoblastos situados entre los haces de fibras cerca del tejido óseo. En este sentido, a nivel de su inserción un tendón sirve de periostio para el hueso (véase fibras de Sharpey, fig. 19-9, *derecha).*

MEMBRANA SINOVIAL. La membrana sinovial, o sea, la capa más interna de la cápsula articular, reviste toda la articulación, excepto a nivel de los cartílagos articulares (fig. 19-6). La superficie interna de la sinovial suele ser lisa y brillante y puede presentar gran número de excrecencias; algunas reciben el nombre de franjas o *vellosidades.* Está abundantemente provista de vasos sanguíneos, nervios y linfáticos, según vamos a ver.

Las células de esta membrana reciben el nombre de células sinoviales. Son de tipo relativamente indiferenciado y tienden a concentrarse a lo largo del borde interno de la membrana; en algunos casos, pueden estar tan cerca unas de otras que le den aspecto de membrana celular continua. Sin embargo, el estudio microscópico cuidadoso del tejido demostrará que las células situadas a lo largo de su superficie interna se hallan *entre* más bien que *encima de* las fibras colágenas, que también participan constituyendo el revestimiento interno de la membrana.

El revestimiento interno de la cápsula articular, que contiene las células sinoviales, puede hallarse en contacto directo con la cápsula fibrosa o puede estar separado de ella por una capa de tejido areolar o adiposo (fig. 19-6). En consecuencia, Key distingue tres tipos morfológicos de membrana sinovial: 1) fibrosa; 2) areolar, y 3) adiposa. Vamos a describirlos ahora; se sigue la descripción observando las figuras 19-6 y 19-10.

El tipo fibroso se observa revistiendo ligamentos y tendones, y en otras zonas donde la cubierta sinovial queda sometida a presión (figura 19-6). Las células superficiales están muy separadas unas de otras, en forma característica (fig. 19-10, *arriba);* aunque son algo mayores y más numerosas que los fibroblastos que se hallan más lejos de la superficie, en los cortes

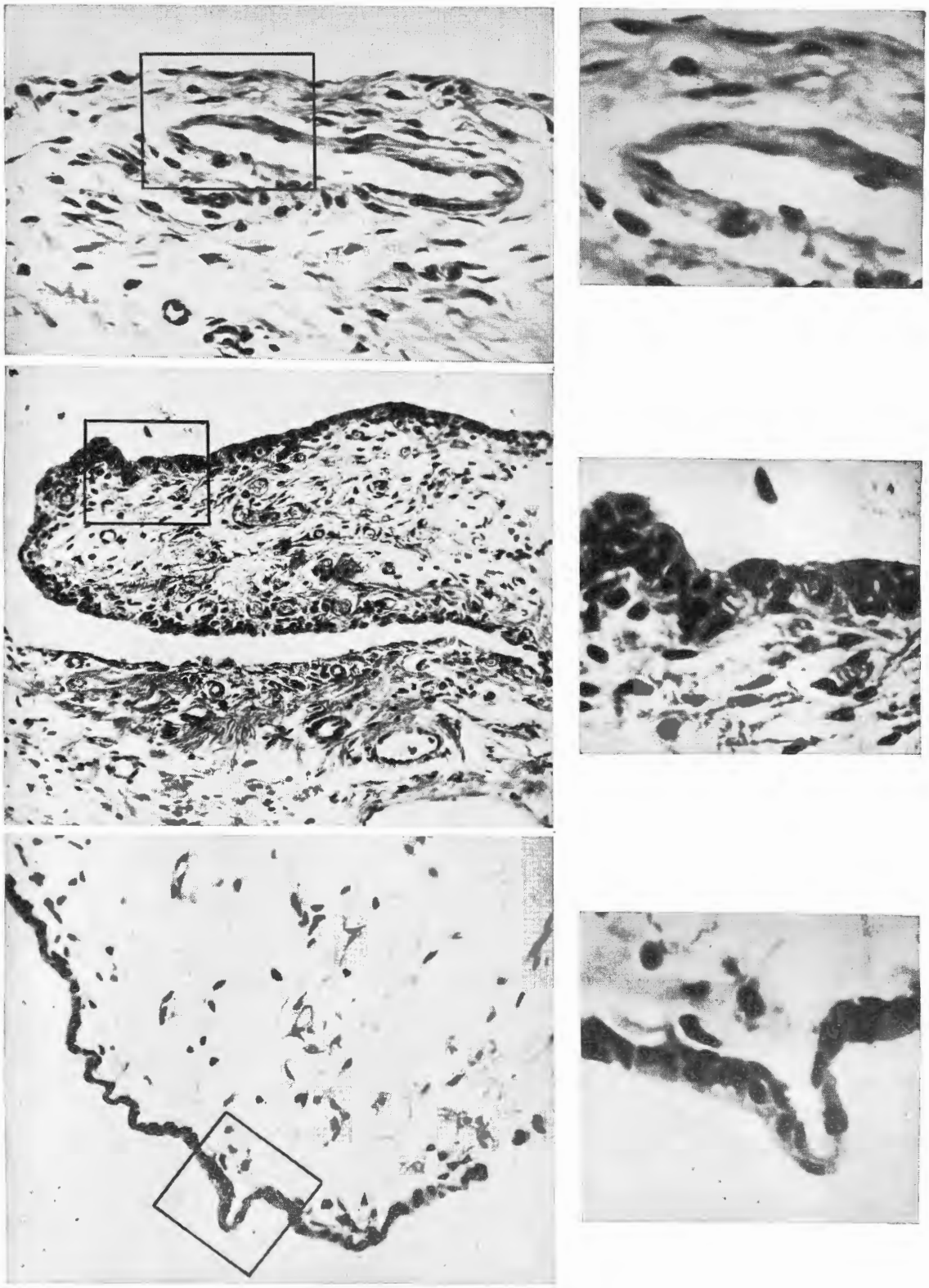

FIG. 19-10. *Arriba,* Microfotografías (a pequeño y a gran aumento) de un corte de sinovial de tipo fibroso. *Centro,* Microfotografías (a pequeño y a gran aumento) de un corte de sinovial de tipo areolar. *Abajo,* Microfotografías (a pequeño y a gran aumento) de un corte de sinovial de tipo adiposo. Todos los cortes son de rata.

muchas veces resulta difícil distinguirlas de los fibroblastos ordinarios. Como la mayor parte del revestimiento de este tipo de membrana sinovial está formado por substancia intercelular, con relativamente pocas células, la estructura parece demostrar netamente que las cavidades sinoviales son a modo de espacios de tejido conectivo.

La membrana sinovial de tipo areolar se halla donde tiene que moverse libremente, sobre la cápsula fibrosa de la articulación; por ejemplo, en la bolsa suprarrotuliana de la articulación de la rodilla (fig. 19-6). En este tipo de revestimiento las células superficiales se hallan bastante cerca unas de otras (fig. 19-10, *centro),* generalmente en tres o cuatro hileras, y están incluidas en una capa de fibras colágenas que insensiblemente se funden con las del tejido areolar.

En este tipo de revestimiento suele haber abundantes fibras elásticas, dispuestas en una lámina que probablemente sirva para evitar que las vellosidades sinoviales sean pellizcadas por los cartílagos articulares (Davies).

La sinovial de tipo adiposo reviste los acúmulos de grasa intraarticular (fig. 19-6) y se parece mucho a una membrana celular de revestimiento. Las células superficiales suelen estar dispuestas en una capa única que descansa sobre el tejido adiposo (fig. 19-10, *abajo).* Sin embargo, un examen cuidadoso demostrará que las células superficiales se hallan más o menos íntimamente incluidas con una capa delgada de fibras colágenas, como en los otros dos tipos de membrana de revestimiento.

Las células sinoviales varían algo de aspecto, cosa lógica si representan una familia de células de origen mesenquimatoso cuyos miembros se hallan en diferentes etapas de diferenciación. Recientemente Asboe-Hansen ha observado que hay gran número de células cebadas en las membranas sinoviales; cree que producen el ácido hialurónico del líquido sinovial.

Zona de transición. A nivel de la inserción de la membrana sinovial en la periferia del cartílago articular, las células sinoviales sufren una transición en condrocitos. Esta región recibe el nombre de *zona de transición.* A este nivel puede observarse un pliegue o fleco de tejido sinovial que en breve distancia cubre el cartílago articular. Este pliegue, que queda seccionado transversalmente en un corte longitudinal de una articulación, tiene forma triangular (figura 19-11). El vértice es relativamente pobre en células; la base, rica en ellas. El tejido areolar situado debajo de la base del triángulo cambia bruscamente para transformarse en tejido fibroso cuando se acerca al cartílago articular; este tejido, a su vez, se une a dicho cartílago.

FIG. 19-11. Microfotografía (pequeño aumento) de un corte de borde de rótula en la rata. En esta sección el pliegue sinovial tiene forma triangular.

Como las células sinoviales son relativamente poco diferenciadas, los cartílagos correspondientes son susceptibles de reparación rápida y completa. Interesa recordar este hecho, ya que en algunas intervenciones quirúrgicas articulares resulta necesario extirpar tejido sinovial. Key comprobó que después de suprimir una parte de la sinovial que reviste las rodillas del conejo se producía rápidamente un depósito de fibrina en la zona lesionada, fibrina que muy pronto se organizaba gracias a células conectivas jóvenes que penetraban en ella desde la cápsula fibrosa. Estos elementos luego se diferenciaban transformándose en células sinoviales, de manera que en plazo de 60 días el revestimiento sinovial neoformado no podía distinguirse del revestimiento en las zonas vecinas no lesionadas.

Meniscos intraarticulares. Estas estructuras (figura 19-6) se desarrollan a partir del disco articular de mesénquima (fig. 19-5) que en un tiempo ocupó el espacio situado entre los cartílagos articulares correspondientes. En ellas el mesénquima tiende a diferenciarse en fibrocar-

tílago. Pueden poseer un borde interno libre, como ocurre en la articulación de la rodilla, o pueden atravesar toda la articulación dividiéndola en dos cavidades sinoviales separadas, como ocurre en la articulación esternoclavicular.

Los meniscos de la articulación de la rodilla pueden desgarrarse por un traumatismo, y es práctica quirúrgica corriente extirpar un menisco enfermo. Después de la extirpación de un menisco, a veces se vuelve a formar otro nuevo, que crece desde la cápsula fibrosa de la articulación. La estructura así neoformada constituye una copia casi idéntica del menisco preexistente, pero está constituido por tejido fibroso denso más que por fibrocartílago. Los nuevos meniscos que así se forman a su vez pueden lesionarse y necesitar la extirpación; esto fue precisamente lo que permitió descubrir que los meniscos intraarticulares podían regenerarse (Smillie).

Vasos sanguíneos y linfáticos. Las sinoviales articulares tienen riego sanguíneo relativamente rico. Las ramas de las arterias que van a una articulación suelen regar tres estructuras; una va a las epífisis, la segunda a la cápsula articular, y la tercera a la membrana sinovial. En estos lugares riegan las redes capilares. En la articulaciones hay anastomosis arteriovenosas; su significación todavía se desconoce.

La membrana sinovial se halla ricamente provista de capilares, y en diversos lugares éstos llegan muy cerca de la superficie interna de la membrana. Por tanto, la sangre puede escapar al líquido sinovial por una lesión relativamente pequeña de la articulación.

Los vasos sanguíneos están dispuestos en red circular en la periferia del cartílago articular a nivel de la zona de transición; constituye el *circulus articuli vasculosus* de Hunter.

Deben consultarse las publicaciones de Gardner para detalles acerca del riego sanguíneo articular.

El plexo linfático se halla situado más profundamente que los capilares sanguíneos (en relación con la superficie sinovial). Los capilares linfáticos se inician en forma de tubos ciegos; es frecuente que estén dilatados a nivel de sus extremos ciegos. Después de atravesar la lámina elástica del revestimiento sinovial convergen para formar vasos de mayor calibre que siguen la dirección general de la cara flexora de la articulación. Aquí se anastomosan libremente con los linfáticos del periostio y luego se vacían en los vasos linfáticos principales de la extremidad (Davies).

Inervación. El estudiante comprenderá más fácilmente la sección que sigue si vuelve a leerla después de estudiar la del sistema nervioso. La ley enunciada en 1863 por John Hilton * continúa siendo fundamental por lo que se refiere a inervación de las articulaciones: "Los mismos troncos nerviosos cuyas ramas inervan los músculos que mueven la articulación proporcionan nervios a la piel que recubre sus inserciones... y el interior de la articulación recibe sus nervios del mismo origen." El cartílago articular carece de terminaciones nerviosas. Las estructuras capsulares contienen diversos tipos de terminaciones aferentes, según vamos a ver.

Las articulaciones están inervadas tanto por fibras mielínicas como amielínicas.

Las fibras mielínicas más voluminosas que alcanzan las articulaciones son las de neuronas aferentes, que terminan sobre todo en la cápsula articular. Las terminaciones nerviosas de estas fibras, según Gardner, son principalmente de tipo Ruffini (descritas en el cap. 31) y a este nivel, sensibles a cambios de presión y probablemente a otros tipos de estímulos relacionados con la función propioceptiva. Las terminaciones se reúnen principalmente en lugares donde la cápsula tiene mayor tendencia a ser comprimida durante los movimientos articulares.

Algunas fibras mielínicas pasan a la cápsula articular y a los ligamentos, donde acaban en terminaciones libres. Estas fibras guardan relación con la sensibilidad dolorosa. Hay muy pocas de estas terminaciones libres en el tejido conectivo de las membranas sinoviales; por lo tanto, cabe deducir que no debe de ser muy sensible al dolor. Que la membrana sinovial no es muy sensible al dolor ha sido confirmado al operar articulaciones con anestesia local. Las terminaciones libres de la cápsula y los ligamentos articulares parecen estimularse sobre todo por distensión o torsión de las estructuras. Las fibras mielínicas pequeñas también constituyen terminaciones libres en la adventicia de los vasos sanguíneos; probablemente sean vasosensibles, y algunas por lo menos, guarden relación con la sensibilidad dolorosa. Las terminaciones de este tipo en la adventicia de los vasos sanguíneos probablemente constituyan el único tipo de terminaciones aferentes libres en membranas sinoviales.

---

* John Hilton: Rest and pain, 5a. ed., London, Bell.

Las fibras simpáticas amielínicas, claro está, son eferentes, y terminan en el músculo liso de los vasos sanguíneos de las articulaciones para regular el flujo por ellos.

Las fibras alcanzan articulaciones voluminosas desde varios nervios raquídeos, y cada uno de éstos puede inervar más de una articulación. El dolor articular suele localizarse mal.

Gardner ha estudiado ampliamente la inervación de las articulaciones; hay que leer sus trabajos para mayor información sobre este tema.

Líquido sinovial. Como la cavidad sinovial se desarrolla a modo de espacio en el tejido conectivo, ha de contener substancia fundamental y ha de estar bañada por líquido tisular. Esta concepción de la cavidad y su contenido ha sido ratificada por las investigaciones de Bauer y colaboradores, quienes demostraron que el líquido sinovial es un ultrafiltrado o dializado de la sangre (como el líquido tisular) que contiene mucina. Meyer ha identificado la mucina del líquido sinovial como ácido hialurónico. En el líquido sinovial, a diferencia de lo que ocurre en el humor acuoso, el ácido hialurónico está muy polimerizado; esto explica la viscosidad del líquido sinovial, y sin duda alguna aumenta su poder lubricante.

Las diversas proyecciones de la membrana que se observan en la cavidad sinovial, y la proximidad de los capilares a la superficie de dicha cavidad, demuestran que el líquido tisular puede llegar fácilmente a la cavidad. La presencia de ácido hialurónico en el líquido sinovial debe explicarse por el hecho de que las células sinoviales lo producen, y que el producido constituye la substancia fundamental de la membrana sinovial y también penetra en el líquido sinovial.

El contenido celular del líquido sinovial parece variar considerablemente según las articulaciones y la especie animal. Según Key, tiende a aumentar después de la muerte. Diversos investigadores señalan la presencia de 80 hasta varios millares de células por milímetro cúbico.

Según Key, un recuento diferencial típico da el siguiente resultado: 58 por 100 de monocitos, 15 por 100 de macrófagos, 14 por 100 de fagocitos no caracterizados, 1 por 100 de células primitivas, 3 por 100 de células sinoviales, y 5 por 100 de otros tipos de leucocitos.

La penetración de substancias en el líquido sinovial y su salida dependen de las dimensiones moleculares. Los cristaloides difunden rápidamente en ambas direcciones. Ello tiene importancia para el tratamiento de las enfermedades articulares, ya que los fármacos solubles administrados a un paciente pueden alcanzar rápidamente sus líquidos sinoviales. Los gases también difunden fácilmente en ambas direcciones. Por lo tanto, en la denominada enfermedad de los cajones (por respiración de atmósfera comprimida) es frecuente que aparezcan burbujas de nitrógeno en las cavidades articulares.

El trastorno se produce, claro está, cuando los buzos u otros trabajadores que laboran en atmósfera de presión elevada pasan demasiado rápidamente a la presión atmosférica normal. La brusca descompresión del paciente tiene por consecuencia una liberación excesivamente rápida de los gases disueltos en la sangre y humores, de igual manera que las burbujas de anhídrido carbónico salen de las bebidas gaseosas cuando se abre el tapón de la botella que las contiene.

Las proteínas, con sus grandes moléculas coloidales, abandonan el líquido sinovial siguiendo las vías linfáticas. Las partículas formes tienen que eliminarse por fagocitosis. Aunque las células sinoviales tienen cierta capacidad fagocítica, la mayor parte de la fagocitosis de las partículas formes que han alcanzado el líquido sinovial corre a cargo de los macrófagos. La eliminación de partículas de las articulaciones es proceso lento; en los tejidos sinoviales pueden observarse fagocitos que contienen hemosiderina meses después de haberse producido la extravasación de sangre en la articulación.

Cambios con la edad. A medida que la edad aumenta es mayor la tendencia a producirse un trastorno articular denominado *osteoartritis*. El proceso es tan frecuente que algunos investigadores consideran su desarrollo, en cierto modo por lo menos, consecuencia normal del proceso físico de envejecimiento.

Si el trastorno ocurre prematuramente o en forma muy grave, claro está, que constituye verdadera enfermedad. Se trata, en esencia, de una combinación curiosa de fenómenos degenerativos y proliferativos.

Los fenómenos degenerativos pueden observarse de preferencia en la parte central de los cartílagos articulares (más que en la periferia). La substancia cementosa del cartílago (ácido condroitinsulfúrico) parece haber cambiado de naturaleza. En consecuencia, las fibras colágenas, e incluso las fibrillas de substancia intercelular del cartílago, quedan desnudas y pue-



FIG. 19-12. *Izquierda,* Microfotografía (pequeño aumento) de un corte de extremo superior de tibia de cobayo. Aspecto normal. *Derecha,* Microfotografía (pequeño aumento) de un corte de cabeza de primer metatarsiano extirpado quirúrgicamente; obsérvese el aspecto fibrilar del cartílago articular.

den verse en los cortes (fig. 19-12, *derecha).* A medida que el trastorno progresa, las fibras colágenas quedan más y más libres en la superficie articular; esto le da un aspecto que recuerda la "pelusa" de una alfombra y el proceso recibe el nombre de fibrilación del cartílago (figura 19-12, *derecha).*

Los cambios proliferativos se producen en los bordes del cartílago articular, especialmente en la zona de transición y a nivel de las inserciones de tendones y ligamentos. En estas regiones el cartílago prolifera y es substituido por hueso, de manera que alrededor de la articulación crecen verdaderos espolones óseos, denominados *osteófitos,* constituyendo verdaderos labios periarticulares. Quizá estas neoformaciones representen un intento de la naturaleza para limitar el movimiento de la articulación.

Esta combinación de cambios proliferativos y degenerativos, aunque muy común en edad avanzada, puede aparecer en personas más jóvenes, sobre todo cuando la dirección de una fuerza que se ejerce sobre la articulación es modificada por un traumatismo. Por lo tanto, el trastorno parece consecuencia de que las articulaciones tengan exceso de trabajo o lo efectúen en malas condiciones.

Efectos de la compresión sobre el cartílago articular. Salter, después de comprobar que los cambios degenerativos se observan a veces en articulaciones inmovilizadas en posiciones forzadas, ha hecho con Field un estudio experimental, comprobando que la compresión provocada de cartílagos articulares origina su degeneración. Además, estos autores han observado experimentalmente que si se inmovilizan articulaciones en posiciones forzadas se produce degeneración.

Los cambios degenerativos pueden aparecer muy temprano, tan pronto como seis días después de iniciada la compresión. Creen que la compresión dificulta la nutrición de las células del cartílago articular que, según explicamos, probablemente dependa de difusión a través del líquido sinovial, luego a través de las substancias intercelulares del cartílago. Parecería lógico admitir que la persistencia de una articulación en posición en la cual se comprime el cartílago dificultaría este mecanismo nutritivo; normalmente tal nutrición se facilitaría por el movimiento, que tendría por consecuencia que las superficies quedaran revestidas más o menos continuamente de líquido sinovial fresco.

BIBLIOGRAFIA

BIBLIOGRAFÍA GENERAL SOBRE ARTICULACIONES

Barnett, C. H., Davies, D. V. y MacConaill, M. A.: Synovial Joints. London, Longmans, Green & Co., 1961.

Davies, D. V.: The anatomy and physiology of joints. *En* Copeman's Textbook of the Rheumatic Diseases. 2a. ed., p. 40. Edinburgh, E. & S. Livingstone, 1955.

Silberberg, Ruth: Ultrastructure of articular cartilage in health and disease. Clin. Orthop., *57:*233, 1968.

OTRAS REFERENCIAS SOBRE ARTICULACIONES

Bauer, W., Ropes, M. W. y Waine, H.: The physiology of articular structures. Physiol. Rev., *20:*272, 1940.

Benninghoff, A.: Form und Bau der Gelenkknorpel in ihren Beziehungen zun Funktion (II). Z. Zellforsch., *2:*783, 1925.

Bradford, F. K. y Spurling, R. G.: The Intervertebral Disc. Springfield, Ill., Charles C Thomas, 1941.

Crelin, E. S. y Koch, W. E.: Development of mouse pubic joint in vivo following initial differentiation in vitro. Anat. Rec., *153:*161, 1965.

Crelin, E. S. y Southwick, W. O.: Changes induced by sustained pressure in the knee joint articular cartilage of adult rabbits. Anat. Rec., *149:*113, 1964.

Davies, D. V.: Anatomy and physiology of diarthrodial joints. Ann. Rheum. Dis., *5:*29, 1945.

Elliott, H. C.: Studies on articular cartilages. I. Growth mechanisms. Am. J. Anat., *58:*127, 1936.

Gardner, E.: The anatomy of the joints. Instruct. Lect. Am. Acad. Orthop. Surg., vol. 9. Ann Arbor, Edwards, 1952.

———: Blood and nerve supply of joints. Stanford Med. Bull., *11:*203, 1953.

———: The innervation of the elbow joint. Anat. Rec., *102:*161, 1948.

———: The innervation of the hip joint. Anat. Rec., *101:* 353, 1948.
———: The innervation of the knee joint. Anat. Rec., *101:*109, 1948.
———: The innervation of the shoulder joint. Anat. Rec., *102:*1, 1948.
———: The nerve supply of diarthrodial joints. Stanford Med. Bull., *6:*367, 1948.
———: Physiology of movable joints. Physiol. Rev., *30:* 127, 1950.
Gardner, E. y Gray, D. J.: Prenatal development of the human hip joint. Am. J. Anat., *87:*163, 1950.
Grant, J. C. B.: Interarticular synovial folds. Brit. J. Surg., *18:*636, 1931.
Haines, R. W.: The development of joints. J. Anat., *81:* 33, 1947.
Hall, Kathleen: The effect of hysterectomy on the action of oestrone on the symphysis pubis of ovariectomized mice. J. Endocr., *7:*299, 1951.
———: The effect of eostrone and progesterone on the histologic structure of the symphysis pubis of the castrated female mouse. J. Endocr., *7:*54, 1950.
Hall, Kathleen y Newton, W. H.: The action of "Relaxin" in the mouse. Lancet, *1:*54, 1946.
———: The effect of oestrone and relaxin on the x-ray appearance of the pelvis of the mouse. J. Physiol., *106:* 18, 1947.
———: The normal course of separation of the pubes in pregnant mice. J. Physiol., *104:*346, 1946.
Key, J. A.: The reformation of synovial membrane in the knees of rabbits after synovectomy. J. Bone Joint Surg., (N.S.), *7:*793, 1925.
———: The synovial membrane of joints and bursae. *En* Cowdry's Special Cytology, 2a. ed., p. 1053. New York, Hoeber, 1932.
Lanier, R. R.: The effects of exercise on the knee-joints of inbred mice. Anat. Rec., *94:*311, 1946.
Lever, J. D. y Ford, E. H. R.: Histological, histochemical and electron microscopic observations on synovial membrane. Anat. Rec., *132:*525, 1958.
Paulson, S., Sylvén, B., Hirsch, C. y Snellman, O.: Biophysical and physiological investigations on cartilage and other mesenchymal tissues. III. The diffusion rate of various substances in normal bovine nucleus pulposus. Biochim. Biophys. Acta, *7:*207, 1951.
Ropes, M. W. y Bauer, W.: Synovial Fluid Changes in Joint Disease. Cambridge, Mass., Commonwealth Fund, Harvard University Press, 1953.
Rosenthal, O., Bowie, M. A. y Wagoner, G.: Studies in the metabolism of articular cartilage. I. Respiration and glycolysis of cartilage in relation to its age. J. Cell. Comp. Physiol., *17:*221, 1941.
Ruth, E. B.: Metamorphosis of the pubic symphysis. I. The white rat (Mus norvegicus albinus). Anat. Rec., *64:*1, 1935.
———: Metamorphosis of the pubic symphysis. III. Histological changes in the symphysis of the pregnant guinea pig. Anat. Rec., *67:*409, 1937.
———: A note on the fibrilar structure of hyaline cartilage. Anat. Rec., *96:*93, 1946.
Salter, R. B. y Field, P.: The effects of continuos compression on living articular cartilage. J. Bone Joint Surg., *42-A:*31, 1960.
Silberberg, M., Silberberg, R. y Hasler, M.: Ultrastructure of articular cartilage of mice treated with somatrophin. J. Bone Joint Surg., *46-A:*766, 1964.
Silberberg, R., Silberberg, M. y Feir, D.: Life cycle of articular cartilage cells: An electron microscope study of the hip joint of the mouse. Am. J. Anat., *114:*17, 1964.
Walmsley, R. y Bruce, J.: The early stages of replacement of the semilunar cartilages of the knee joint in rabbits after operative excision. J. Anat., *72:*260, 1938.
Whillis, J.: J. Anat., *74:*277, 1940.

CAPITULO 20

Tejido nervioso

LA HISTOLOGÍA del tejido nervioso no puede describirse bien sin describir también la histología de las diversas partes del sistema nervioso. *Un sistema es un grupo de órganos o estructuras que trabajan juntos para efectuar alguna función especial en el cuerpo.* Las partes principales del sistema nervioso son cerebro, médula espinal, nervios periféricos, terminaciones nerviosas y, por lo menos, partes de los órganos de los sentidos especiales. La histología del tejido nervioso de estas diferentes partes difiere algo y sólo puede describirse bien señalando la histología del órgano o estructura correspondiente. En consecuencia, este capítulo representa un intento de describir algunas características generales del tejido nervioso, y describir también las diversas partes del sistema nervioso según se necesite al describir la histología correspondiente. Este capítulo es una descripción de los dos, un tejido y un sistema.

El estudiante debiera saber que la enseñanza detallada de la estructura macro y micróscopica de cerebro y médula espinal constituye una parte importante de cursos y libros de texto de neuroanatomía; por lo tanto, la información que daremos acerca de estos órganos será sólo de orden muy general, suficiente para permitirnos presentar lo necesario de los diversos tipos de tejido nervioso que en ellos se observa.

PIEDRA DE CONSTRUCCION BASICA Y FUNCIONES DEL TEJIDO NERVIOSO

Neuronas. Una neurona es una célula nerviosa. Una célula nerviosa está formada por un cuerpo celular, que alberga su núcleo, y prolongaciones citoplásmicas que se extienden saliendo del cuerpo celular, a veces en largas distancias. Por lo tanto, es imposible obtener un corte delgado de tejido nervioso para mostrar un cuerpo celular y todas sus prolongaciones, ya que en el mejor de los casos sólo quedarían en el plano de sección unas pocas, y en breve distancia. Para observar células nerviosas con sus prolongaciones hay que utilizar cortes gruesos y técnicas especiales de impregnación. Suelen utilizarse esquemas para describir las células nerviosas con sus prolongaciones, por ejemplo, el de la figura 20-1.

Las prolongaciones citoplásmicas de las neuronas son de dos tipos. Las prolongaciones de un tipo se llaman *dendritas (dendron* = árbol) porque se ramifican como árboles (fig. 20-1). Cuando se estimula una dendrita, produce un impulso nervioso que va hacia el cuerpo celular. Desde el cuerpo celular el impulso nervioso se aleja por un tipo diferente de prolongación, denominado *axón.* Sólo hay un axón por cada cuerpo celular; lo abandona como un hilo que nace en una zona denominada cono axónico. Sin embargo, a lo largo de su trayecto puede dar ramas que se denominan colaterales. Por este motivo, un cuerpo celular nervioso puede mandar impulsos a más de un punto. Según veremos más tarde en detalle, cuando el extremo de una dendrita se estimula, un impulso nervioso pasa rápidamente desde la zona de estimulación a lo largo de la dendrita hacia el cuerpo celular y luego por el axón hacia su extremo.

Las neuronas pueden ser unipolares, bipolares o multipolares (fig. 20-1). Una neurona unipolar sólo tiene una prolongación, que es un axón. Esas neuronas son frecuentes en algunas de las formas más inferiores de animales, y describiremos una muy pronto. Las neuronas bipolares tienen dos prolongaciones, una den-

drita y un axón. Las neuronas bipolares son muy importantes en el hombre; son el tipo que conduce impulsos, por ejemplo, de la piel hacia el interior de nuestro cuerpo. Según veremos más tarde, los cuerpos celulares de estas neuronas bipolares están localizados en ganglios raquídeos. Las neuronas multipolares constituyen el tipo más frecuente de neurona en el hombre. Los cuerpos celulares de éstas se hallan casi todos en médula espinal y encéfalo. La multipolaridad depende de que estas células tienen varias dendritas. Todas las neuronas, según ya hemos visto, tienen un solo axón.

Arcos reflejos. Al paso que la neurona es la unidad funcional y estructural del sistema nervioso, se necesitan, por lo menos, dos neuronas (generalmente más) para desencadenar una respuesta cuando se aplica un estímulo a cualquier parte del cuerpo, por ejemplo, a la piel. Las neuronas que intervienen recibiendo el estímulo y originando una respuesta son las que constituyen lo que se llama un arco reflejo. El arco reflejo, por lo tanto, es una unidad funcional del tejido nervioso más compleja que una sola neurona; vamos a describirlo más en detalle. La actividad refleja es factor muy importante en el funcionamiento y la conducta del hombre.

Funciones básicas y más elevadas del tejido nervioso. La función básica estriba: 1) en servir como tejido receptor de diversos tipos de estímulos que nacen o provienen del exterior o del interior del cuerpo, y 2) ser estimulado para conducir rápidamente, a veces en grandes distancias, impulsos nerviosos a *músculos* y células de *glándulas* exocrinas cuyas funciones controlan.

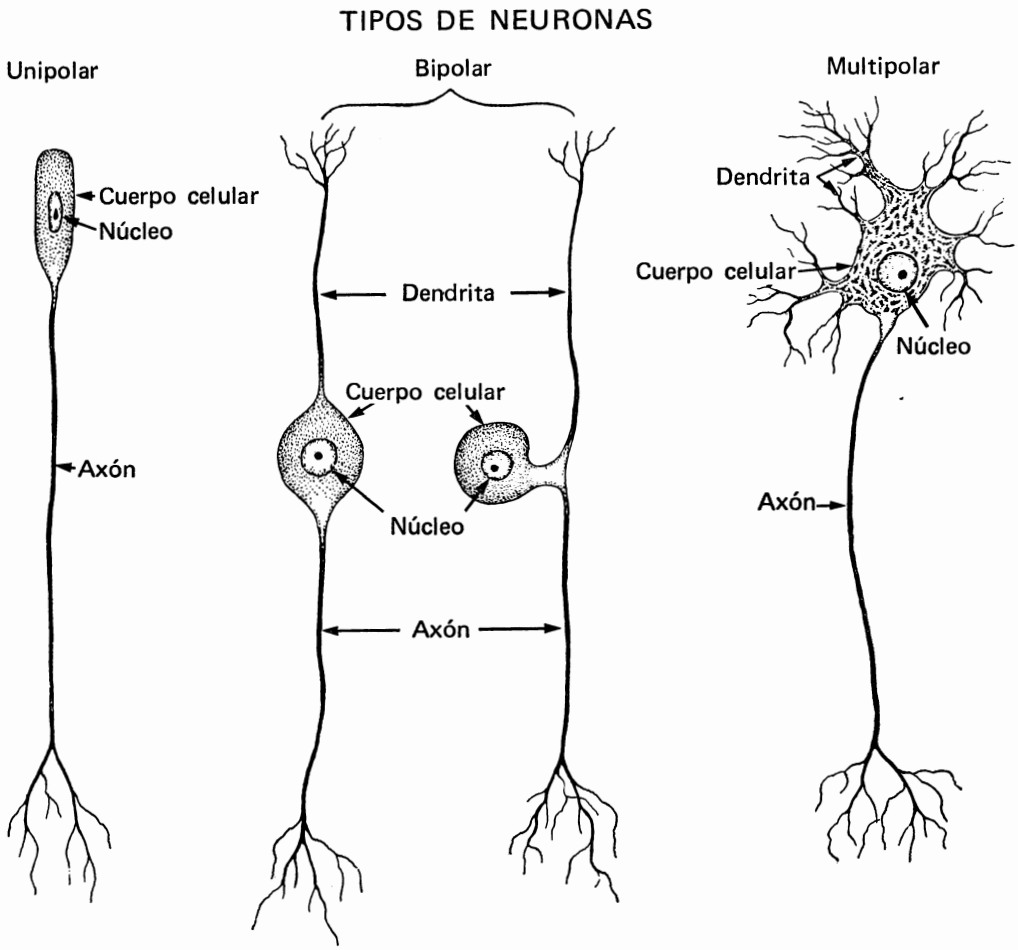

FIG. 20-1. Los tres tipos de neuronas.

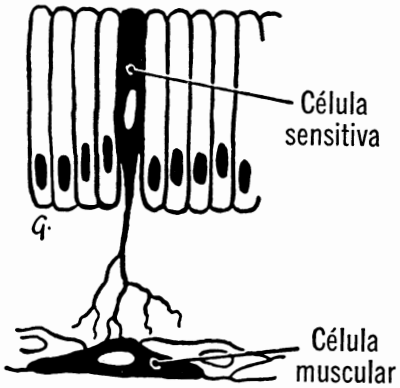

FIG. 20-2. Esquema de un tipo sencillo de sistema receptor-efector como el que hay en los tentáculos de la anémona de mar. (Copiado de Parker, G. H.: The Elementary Nervous System, Philadelphia, Lippincott.)

Superpuestos a este papel básico del tejido nervioso se hallan otros, de naturaleza más compleja. El medio externo brinda tantos estímulos que una persona literalmente debiera estar en estado crónico de convulsión si todos esos estímulos se tradujeran inmediatamente en respuestas. Por lo tanto, dentro del sistema nervioso debe haber un mecanismo destinado a seleccionar, en mayor o menor grado, los impulsos nerviosos originados por estímulos, y permitir que solamente algunos alcancen las células musculares y glandulares. Debe haber también un mecanismo que permita respuestas retrasadas a los estímulos para memoria, para iniciación de actividades voluntarias, para el estado de conciencia y para apreciar diversas sensaciones —para decirlo en pocas palabras: para todos los fenómenos clasificados como funciones nerviosas elevadas.

FORMA EN LA CUAL EL TEJIDO NERVIOSO ESTÁ DISTRIBUIDO EN EL CUERPO PARA LLEVAR A CABO SUS FUNCIONES BÁSICAS Y ELEVADAS

El tejido nervioso alcanza a casi todas las partes de la economía. Hay gran cantidad del mismo que llena el cráneo formando el *cerebro* y el conducto de la columna vertebral como *médula espinal* (fig. 21-1). Esta gran concentración de tejido nervioso en la parte media del cuerpo —encéfalo y médula espinal— constituye lo que recibe el nombre de *sistema nervioso central,* y desde ahora en adelante lo indicaremos por S.N.C. El resto del tejido nervioso del cuerpo constituye la otra parte del sistema, conocida como *sistema nervioso periférico,* que desde ahora en adelante señalaremos como S.N.P. Esta parte se halla formada por nervios, a modo de cordones que se extienden saliendo por los agujeros del cráneo y de la columna vertebral, provenientes de encéfalo y médula espinal y constituyendo los nervios craneales y raquídeos, para llegar a casi todas las partes del cuerpo.

Las funciones más elevadas del tejido nervioso, claro está, dependen del S.N.C. Sin embargo, la función básica del tejido nervioso depende más del S.N.P., porque a éste le corresponde conducir los impulsos nerviosos desde los lugares de estimulación al S.N.C., y luego de nuevo a músculos y glándulas. Los impulsos nerviosos siempre efectúan este viaje de ida y vuelta. Por ejemplo, los que nacen en la piel siguen por los nervios del S.N.P. hasta el S.N.C., donde, por decirlo así, son seleccionados y valorados. Sólo después son mandados a músculos y glándulas siguiendo de nuevo los nervios del S.N.P. El motivo de que hagan este viaje de ida y vuelta entre el punto de estimulación y los músculos y glándulas es fácil de comprender si recordamos algunos factores que intervienen en la evolución de los sistemas nerviosos; por lo tanto, empezaremos por este tema.

EVOLUCION DEL TEJIDO NERVIOSO

EVOLUCIÓN DE LAS NEURONAS

La aparición de microorganismos multicelulares permitió que las células se especializaran. Las células musculares —especializadas para la contracción— probablemente hayan aparecido en el reino animal antes que las nerviosas, porque algunas esponjas, aunque de tipo vegetal poseen células contráctiles alrededor de sus poros. Estos se hallan en contacto directo con el agua de mar; si ésta contiene una substancia perjudicial, las células musculares son estimuladas directamente para contraerse y cerrarlos.

Cuando los microorganismos multicelulares se hicieron más y más complejos, las células musculares quedaron en la profundidad del cuerpo. Esta disposición requería que persistieran algunas células irritables expuestas a la estimulación de la superficie, que pudieran mandar ondas de excitación hasta las células muscu-

lares situadas profundamente. Uno de los primeros dispositivos de este tipo se muestra en la figura 20-2. En el dibujo, una de las células ectodérmicas (la de color negro) se ha diferenciado, constituyendo una *célula nerviosa* (denominada *célula sensorial)* y aunque su cuerpo, que contiene el núcleo, se halla todavía en la superficie, su citoplasma se ha extendido, constituyendo una prolongación filiforme denominada *fibra nerviosa,* que llega a una célula muscular situada profundamente. En este dispositivo, el cuerpo celular de la neurona queda expuesto a los estímulos ambientales y, cuando es estimulado, se establece un impulso nervioso en ella que viaja a lo largo de la fibra nerviosa hasta la célula muscular, obligándola a contraerse.

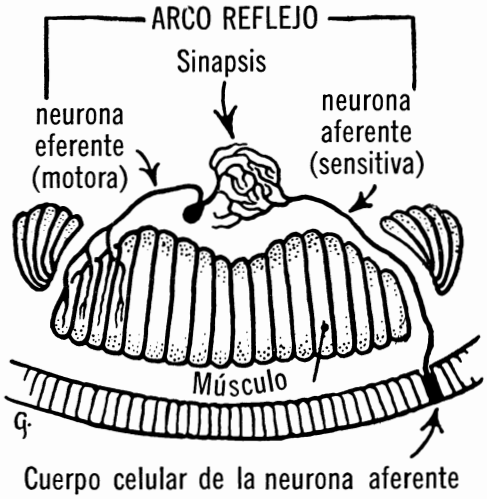

FIG. 20-3. Esquema de una neurona aferente y otra eferente dispuestas para producir un arco reflejo en la lombriz de tierra. (Copiado de Parker, G. H.: The Elementary Nervous System, Philadelphia, Lippincott.)

EVOLUCIÓN DEL ARCO REFLEJO

La evolución del sistema nervioso ha dependido del desarrollo de vías nerviosas formadas por dos o más neuronas. En estas vías, las prolongaciones de una neurona se ponen en contacto con el cuerpo celular o una prolongación de otra neurona. Estos puntos de contacto reciben el nombre de *sinapsis.*

Sinapsis. La palabra *sinapsis* proviene de un término griego que significa *abrochar;* de la misma manera que dos personas que se estrechan las manos se hallan en contacto, pero no en continuidad, a nivel de una sinapsis el citoplasma de una neurona se halla en contacto con el protoplasma de otra, pero no se continúa con él. Las sinapsis son de forma variable. En un tipo común, las fibras de una neurona entran en contacto con las fibras de otra neurona. En otro tipo frecuente, las fibras de otras neuronas entran en contacto con el cuerpo celular de otra neurona. Las sinapsis y la forma como funcionan serán descritas detalladamente más tarde. Aquí baste decir que un impulso nervioso que viaja a lo largo de una fibra nerviosa hasta una sinapsis desencadena un nuevo impulso nervioso en la neurona con la cual establece conexión a nivel de dicha sinapsis. El hecho de que la sinapsis sólo represente puntos de contacto entre neuronas queda indicado fisiológicamente por lo siguiente: 1) cuando un impulso nervioso atraviesa una sinapsis, sufre cierto retraso; 2) una sinapsis, a diferencia de una fibra nerviosa, transmite el impulso nervioso en una sola dirección: se dice que está *polarizada dinámicamente;* 3) las sinapsis nerviosas se fatigan más fácilmente que las fibras nerviosas; 4) las sinapsis son más sensibles que las fibras a la acción de determinados fármacos, y 5) si el cuerpo celular de una neurona es destruido, todas sus fibras degeneran; pero la degeneración, que se extiende por toda la neurona, termina a nivel de las sinapsis.

Arco reflejo. Neuronas aferente y eferente. Suelen requerirse dos o más neuronas para que un estímulo recibido a nivel de la superficie de un animal llegue a producir respuesta en un músculo o en una glándula. Un ejemplo sencillo de dispositivo que trabaja en esta forma con dos neuronas puede observarse en cada segmento de una lombriz de tierra (fig. 20-3).

La primera neurona, que tiene su cuerpo celular en la superficie, manda una fibra nerviosa al interior del segmento donde termina en conexión sináptica con la fibra de una segunda neurona. La primera neurona, por el hecho de transmitir un impulso nervioso hacia la parte más central de la lombriz, recibe el nombre de *neurona aferente (affere* = llevar hacia). La segunda neurona a su vez transmite el impulso desde la parte profunda hacia la más superficial del organismo, hacia el músculo, y recibe el nombre de neurona *eferente (effere* = alejar) (fig. 20-3). Las dos neuronas juntas constituyen la forma más simple de un *arco reflejo.* Estos términos indican en forma muy clara la disposición, ya que el impulso que llega al

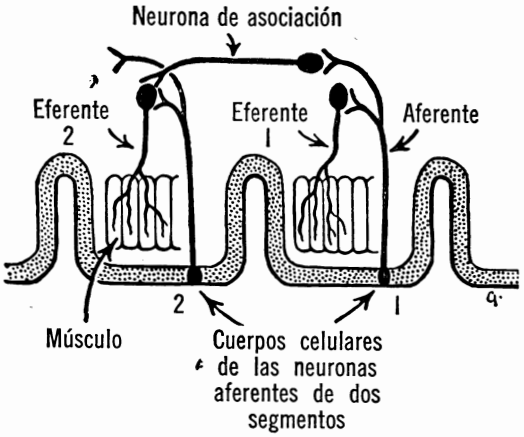

FIG. 20-4. Esquema de una porción de organismo segmentado teórico, para demostrar cómo las neuronas de asociación permiten que se establezcan correlaciones entre los diferentes segmentos.

interior del organismo por medio de la neurona aferente es reflejado hacia afuera por medio de la neurona eferente.

EVOLUCIÓN DE ANIMALES SEGMENTADOS Y NEURONAS CONECTORAS

Cuando se desarrollaron animales mayores la mayor parte adoptaron forma alargada. El mecanismo del alargamiento generalmente depende de unidades básicas de estructuras denominadas segmentos que se duplican y reduplican en el eje longitudinal de un animal. En organismos bajos segmentados, como la lombriz de tierra, los límites entre dichos segmentos son fáciles de observar, y cada segmento conserva un grado considerable de autonomía. Tiene particular interés para nosotros el hecho de que cada segmento contiene una neurona aferente, una neurona eferente y una unidad individual de músculo hasta la cual llega la neurona eferente; por lo tanto, la actividad refleja es posible dentro de cada segmento. El hombre también es un animal segmentado y cada segmento tiene neuronas aferentes y eferentes según vamos a ver.

La evolución del organismo segmentado alargado requería un nuevo tipo de neuronas, que pudiera proporcionar conexiones nerviosas entre los segmentos, y permitir así las actividades de diversos segmentos reguladas en interés del animal en conjunto. Por lo tanto, los organismos segmentados tienen, además de las neuronas aferente y eferente en cada segmento, *neuronas conectoras intersegmentarias.* En el esquema de un animal segmentado (fig. 20-4) puede observarse que estas neuronas conectoras intersegmentarias permiten que un estímulo recibido en un segmento origine la respuesta en otro. Las neuronas conectoras intersegmentarias *amplían la base de los arcos reflejos desde un segmento a varios segmentos.* A medida que la evolución ha ido progresando, el número de estas neuronas intercalares o de asociación ha sido cada vez mayor; algunas sólo transmiten a corta distancia, otras mucho más lejos. Al aumentar considerablemente de número, estas neuronas tendieron a reunirse siguiendo el eje longitudinal de los animales, en situación más o menos central, para constituir el componente principal de la llamada *médula espinal.* En la región de la cabeza, la médula espinal se desarrolla formando una estructura denominada encéfalo; esta expansión, según vamos a ver, depende no sólo de que ha aumentado el número de células de asociación en esta región, sino también de otros factores. De lo dicho, resulta manifiesto que todas las neuronas intercalares o conectoras están contenidas en el S.N.C. Además, el S.N.C. contiene partes de ambos tipos de neuronas, aferentes y eferentes, de cada segmento. El resto de dichas neuronas aferentes y eferentes —que, claro está, se hallan fuera del S.N.C.— constituyen el S.N.P. Para explicar las partes de las neuronas aferentes y eferentes segmentarias contenidas en el S.N.P.,

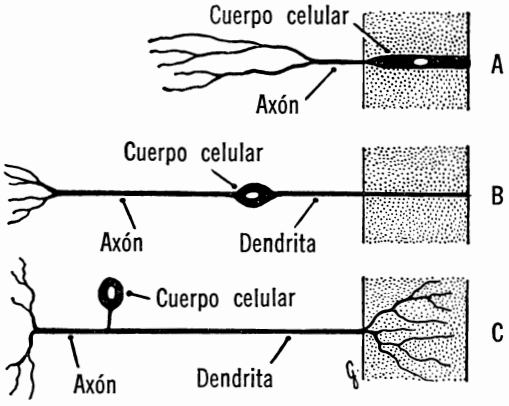

FIG. 20-5. Esquemas para indicar cómo se modifica la posición del cuerpo de las neuronas aferentes en el curso de la evolución. *A,* Es una célula sensitiva en un celentéreo; *B,* en un molusco; *C,* en un vertebrado. (Copiado de Parker, G. H.: The Elementary Nervous System, Philadelphia, Lippincott.)

hemos de estudiar antes los cambios de posición que han sufrido los cuerpos neuronales en el curso de la evolución.

Cambio de posición de cuerpos celulares de neuronas aferentes y ganglios de las raíces posteriores. Las primeras células sensitivas que aparecieron en la evolución tenían sus cuerpos celulares en la superficie del organismo (figura 20-5, *A),* y los cuerpos celulares persistieron allí en unos cuantos animales inferiores, por ejemplo, la lombriz de tierra, que tiene neuronas, sinapsis y arcos reflejos (fig. 20-3). Pero la superficie de un animal no es lugar adecuado para los cuerpos celulares de las neuronas aferentes, ya que en tal localización fácilmente son destruidos y lesionados. La destrucción del *cuerpo* de una célula nerviosa es algo muy grave, porque la célula nerviosa parece estar demasiado especializada para poder sufrir división; por lo tanto, si una es destruida, no hay otra que pueda dividirse para substituirla. Sin embargo, en circunstancias adecuadas las células nerviosas, según puede verse en relación con los nervios del S.N.P., pueden regenerar fibras nuevas. En los animales superiores, los cuerpos celulares de las neuronas aferentes de cada segmento emigraron hacia el interior, se alejaron de la zona peligrosa, pero con la particularidad importante de que siguieron unidos a la superficie mediante una fibra (fig. 21-5, *B* y *C).* Esta es una disposición mucho mejor que la original, porque las fibras, lesionadas a nivel de la superficie, pueden regenerarse desde el cuerpo celular, y en esta forma cabe que se restablezca la función después de lesiones graves.

Los cuerpos celulares de las neuronas aferentes en los animales superiores parecen haber llegado tan cerca como han podido del S.N.C., sin alcanzar a penetrar en él. En esta localización, los cuerpos celulares de las neuronas aferentes están localizados en pequeños acúmulos de tejido nervioso denominados *ganglios* (un ganglio es un quiste) (fig. 20-6). Los ganglios que albergan los cuerpos celulares de las neuronas aferentes que a cada lado del cuerpo penetran en la médula espinal a nivel de cada segmento corporal reciben el nombre de *ganglios raquídeos* o *de las raíces dorsales* o *posteriores.* Hay dos de tales ganglios para cada segmento, situados uno a cada lado. Los segmentos del cuerpo en el hombre están indicados por las vértebras de la columna, pero cada segmento no está indicado por una vértebra determinada, sino por las mitades vecinas de cada dos vértebras contiguas. Hay un agujero intervertebral que sale desde el conducto vertebral a cada lado entre vértebras contiguas; esto hace como si fuera el centro del segmento, y el ganglio raquídeo a cada lado está localizado en el agujero intervertebral del lado correspondiente. (Ahora hay que examinar brevemente la parte izquierda de la fig. 20-32.)

Según ya hemos dicho, algunas neuronas aferentes penetran en el cerebro siguiendo nervios craneales. Los cuerpos celulares de estas neuronas aferentes también están situados en ganglios localizados cerca del cerebro, pero no dentro de él. Reciben el nombre de ganglios craneales. El término ganglios *cerebrospinales* se refiere a los dos grupos. Todos los cuerpos

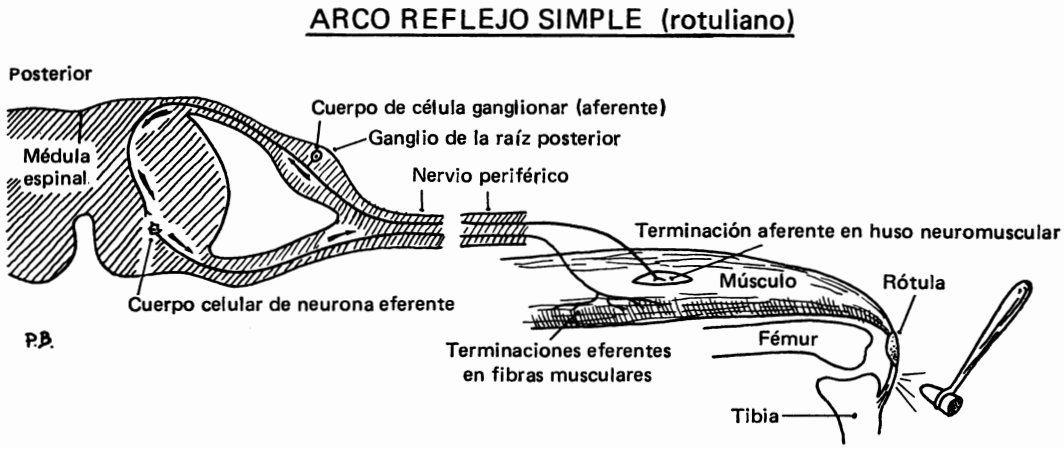

FIG. 20-6. Esquema que ilustra un reflejo simple de dos neuronas en el hombre, el reflejo rotuliano o de extensión de la rodilla. Obsérvese que el cuerpo celular de la neurona aferente se halla en un ganglio radicular posterior, por fuera del sistema nervioso central.

celulares de las neuronas aferentes que penetran en el S.N.C., provenientes de segmentos corporales se albergan en ganglios raquídeos o craneales.

Las neuronas aferentes son fundamentalmente neuronas bipolares; tienen una dendrita que sale hacia la superficie y lleva impulsos hasta el cuerpo celular, y un axón que pasa hacia el interior para conducir el impulso alejándolo del cuerpo celular (fig. 20-6), hasta una sinapsis en la médula espinal. Sin embargo, cerca del cuerpo celular la dendrita que va a parar al cuerpo celular y el axón que lo abandona parecen haber girado igual que las manecillas de un reloj, hasta unirse, como lo hacen tales manecillas cada hora, para acabar fusionándose. En consecuencia, las células bipolares se hicieron unipolares (fig. 20-1); pero la prolongación única de cada una de tales células es corta y pronto se ramifica en dos, una que va a parar a la terminación sensorial, la otra a la médula (fig. 20-6). Funcionalmente, la rama periférica es una dendrita, la segunda un axón; pero como ambas terminaciones tienen estructura histológica de axón, las prolongaciones periféricas de las neuronas aferentes, aunque funcionalmente son dendritas, suelen denominarse axones.

Las prolongaciones axónicas que penetran en la médula espinal desde neuronas aferentes lo hacen siguiendo las raíces posteriores de la misma (figs. 20-6 y 20-32). Al penetrar en la médula pueden hacer sinapsis directamente con neuronas eferentes, según se demuestra en la figura 20-6, o con neuronas conectoras, o pueden subir o bajar cierto trecho de la médula antes de establecer sinapsis con neuronas eferentes de otros segmentos o con neuronas intercalares.

Neuronas eferentes. Los cuerpos celulares de todas las neuronas eferentes, con excepción de algunos relacionados con el sistema nervioso vegetativo, que estudiaremos más tarde, están incluidos dentro del S.N.C. (fig. 20-6).

La mayor parte de acciones del hombre incluyen arcos reflejos. El lector pronto aprenderá a estudiar los reflejos de los pacientes para saber si las diversas partes del sistema nervioso funcionan adecuadamente. Un reflejo importante y sencillo, que se busca, es el de la rodilla. Se efectúa teniendo el paciente las rodillas cruzadas y en relajación; se da un golpe brusco a la rodilla superior inmediatamente por debajo de la rótula, como indica la figura 20-6. La impulsión del tendón ocasionada por el golpe tira del músculo y distiende pequeñas estructuras formes en su interior denominadas husos neuromusculares, que entonces generan impulsos aferentes. Estos siguen hacia el cuerpo celular. El cuerpo celular de la neurona aferente se halla en el ganglio raquídeo posterior del segmento. Desde ahí se extiende un axón hacia la médula espinal; en ésta, la fibra del axón hace sinapsis con el cuerpo celular de la neurona eferente, que manda una fibra por medio del mismo nervio periférico hacia las fibras musculares del cuadríceps femoral, según se indica en la figura. La contracción del músculo hace que el pie bruscamente se desplace hacia adelante. Obsérvese en la figura 20-6 que tanto las fibras aferentes como las eferentes viajan en el mismo nervio periférico.

El reflejo rotuliano o de la rodilla es el tipo más simple de reflejo que se encuentra en el cuerpo; en él sólo intervienen dos neuronas. La mayor parte de reflejos incluyen varias.

Inervación segmentaria en el hombre. Para comprender la inervación de cualquier parte del cuerpo y los reflejos que pueden desencadenarse en el hombre, tiene importancia primordial recordar que el hombre es un organismo segmentado. La médula espinal contiene las neuronas conectoras intersegmentarias. Los nervios raquídeos que salen de la médula espinal, uno a cada lado, a través del agujero entre las vértebras vecinas (fig. 20-32) representan en el hombre las neuronas aferente y eferente que están en cada segmento de la lombriz; pero los nervios que se extienden a través de cada agujero contienen varias fibras aferentes y eferentes. Además, las fibras aferentes en estos nervios se comprueba que sólo se extienden hasta zonas de piel y otros tejidos que se han desarrollado a partir del propio segmento. Análogamente, las fibras eferentes de cada nervio raquídeo se comprobará que sólo van a parar a fibras musculares que se han desarrollado a partir del mismo segmento. En el curso del desarrollo, las fibras musculares que nacen en un segmento determinado sólo por un tiempo siguen independientes de los otros segmentos, como ocurre, por ejemplo, en los músculos intercostales; lo más frecuente es que se fundan con las fibras musculares de otros segmentos para formar parte de músculos voluminosos que atraviesan un número mayor o menor de segmentos. Sin embargo, las fibras que se desarrollan a partir de un segmento determinado conservan su inervación eferente de dicho segmento; por lo tanto, los músculos voluminosos pueden tener inervación procedente de varios segmentos.

Neurobiotaxis. Este término se refiere a una fuerza que ha obrado durante todo el periodo de evolución del sistema nervioso, logrando que los cuerpos celulares de las neuronas eferentes y de las neuronas conectoras se acerquen lo más posible a sus principales orígenes de estimulación. En consecuencia, las dendritas de las neuronas eferentes y conectoras tienden a ser cortas y los axones largos. Esto no es cierto para las neuronas aferentes porque en ellas la tendencia a la centralización es mayor que la neurobiotaxis.

Para resumir: los cuerpos celulares de todas las neuronas aferentes se hallan en los ganglios raquídeos o cerebrales fuera del S.N.C. Los cuerpos celulares de todas las neuronas conectoras, y todas las neuronas eferentes, excepto algunas del sistema nervioso vegetativo (que estudiaremos después), se hallan en el S.N.C.

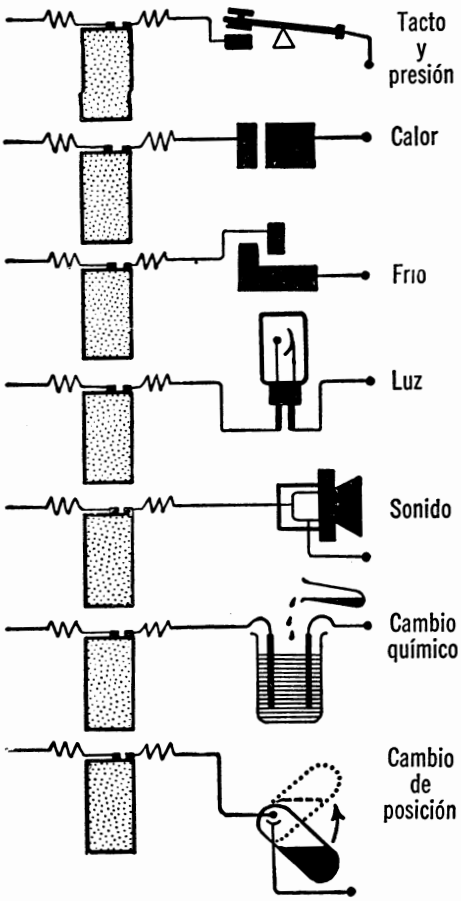

FIG. 20-7. Esquemas de los dispositivos que podrían emplearse para cerrar un circuito eléctrico al obrar diferentes tipos de estímulos que se indican en la parte derecha del dibujo.

BASE DE LA SENSACION

El hombre tiene varios sentidos: de tacto, presión, calor, frío, dolor, vista, oído, gusto, posición y movimiento. Estas sensaciones se experimentan en el encéfalo; sin embargo, los estímulos que les dan origen no llegan al encéfalo; sólo llegan impulsos nerviosos. ¿Cómo es que los impulsos nerviosos de neuronas aferentes diversas producen sensaciones diferentes, y que algunas de ellas, como el frío, se perciben en los propios dedos de las manos o de los pies?

El paso de un impulso nervioso a lo largo de una fibra nerviosa tiene mucho de común con el paso de una corriente eléctrica a lo largo de un conductor. Cualquier aficionado a la electricidad puede conectar una batería y un carrete de inducción de manera que perciba un fuerte choque al cerrar el interruptor. Además, pueden prepararse interruptores especializados para diferentes tipos de estímulo. Por ejemplo, un manipulador telegráfico (fig. 20-7, *arriba*) completa un circuito si es tocado o comprimido; resulta un receptor de tacto o de presión, según la fuerza para la cual está ajustado el muelle. Pueden crearse dispositivos que completen el circuito si son calentados o enfriados (figura 20-7). De hecho, cabe preparar dispositivos eléctricos que orginen un impulso eléctrico y completen un circuito cuando queden expuestos a cada uno de los diferentes tipos de estímulos que pueden excitar las neuronas aferentes del hombre (fig. 20-7).

Una disposición muy parecida es la que existe en el sistema nervioso del hombre y le permite separar los diversos tipos de sensación. En lugar de poseer instrumentos como los que ilustra la figura 20-7, que desencadenan corrientes eléctricas en diferentes conductores, el hombre posee órganos sensoriales y terminaciones nerviosas que describiremos en el capítulo 31; éstos son excitados selectivamente por diferentes tipos de estímulos, como calor, luz y sonido, y se hallan unidos mediante cadenas de neuronas a diferentes partes del encéfalo. Por ejemplo, la cadena de neuronas que se origina en los receptores del ojo llega a una zona especial del encéfalo. Si esta parte especial es estimulada eléctricamente en el curso de una intervención quirúrgica sobre el cerebro, el paciente experimenta sensación de luz. Si fuera posible conectar las cadenas de neuronas de los receptores auditivos a esta parte del encéfalo, el paciente al estar sometido a lo que cualquier otra per-

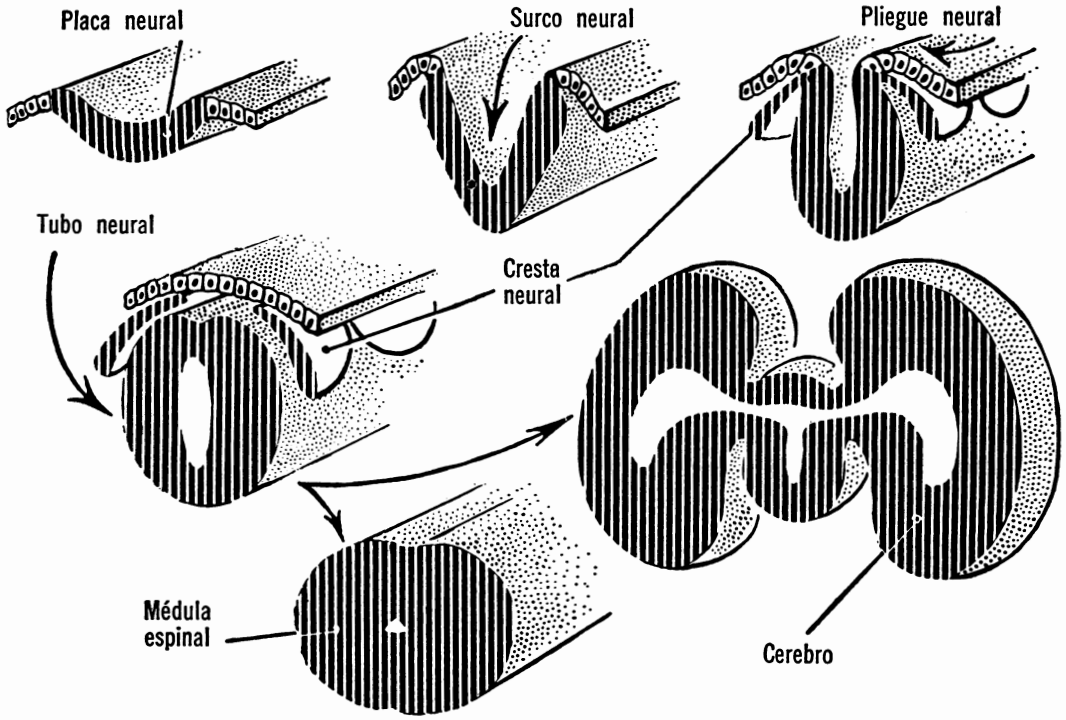

FIG. 20-8. Esquemas que indican cómo nace la placa neural a partir del ectodermo, y su transformación en surco y tubo neurales. Puede verse, asimismo, cómo el tubo neural según los niveles da origen a la médula y al encéfalo, respectivamente.

sona consideraría un ruido, lo interpretaría como luz. Así, pues, para comprender los diferentes tipos de sensación hay que tener presente la existencia en el cuerpo de diferentes tipos de receptores con sensibilidad muy grande para un tipo particular de estímulo; cada uno de estos receptores está "conectado" por vías aferentes a diversas partes del encéfalo que, al recibir impulsos nerviosos, originan los diferentes tipos de sensación. La localización del estímulo que origina una sensación como el dolor se reconoce porque las vías aferentes desde la zona del estímulo van a parar a una zona especial y particular del cerebro.

RESPUESTAS REFLEJAS INNATAS Y CONDICIONADAS

Es frecuente comparar el encéfalo con un cuadro de distribución eléctrica o de señales. Llegan a él vías aferentes desde todas partes del cuerpo; salen de él vías eferentes a todas partes de la economía. Aunque hay conexiones entre las neuronas aferentes y las eferentes de la médula espinal, la mayor parte de impulsos llegan al encéfalo siguiendo vías aferentes antes de activar sistemas eferentes. El número de circuitos disponibles dentro del encéfalo entre uno y otro sistemas es elevado; los mismos circuitos no son utilizados en igual grado por todos los individuos. Una escena que hace reír a una mujer hace llorar a otra. ¿Por qué en la primera mujer, los impulsos aferentes van a parar a vías eferentes que rigen los músculos empleados para reír, mientras en la segunda van a vías eferentes que controlan la secreción de lágrimas? En otras palabras, ¿por qué las personas tienen respuestas tan diferentes ante lo que podría parecer estímulos iguales?

Un factor esencial que rige la conducta es que todos los animales de cierta jerarquía zoológica al nacer ya presentan determinadas respuestas reflejas instintivas. Un perrito efectúa movimientos natatorios la primera vez que cae al agua. En su encéfalo ha heredado un circuito de preferencia entre las vías aferentes activadas por los estímulos de la inmersión y las vías eferentes que rigen los músculos de las patas. Otra respuesta refleja innata del perrito es la salivación si se le introduce alimento en la boca. Pavlov, el famoso fisiólogo ruso, al demostrar

hasta qué punto las respuestas reflejas podían superponerse a las innatas, comprobó que el único estímulo que produce salivación en un perrito recién nacido era la presencia de alimento en su boca. La vía aferente activada en este caso provendría de los receptores bucales. En su encéfalo, el perrito ha heredado una conexión preferente, por decirlo así, entre la vía aferente y la vía eferente que controla las glándulas salivales. Pavlov demostró que el perrito, después de haber tomado varias veces alimento, ya producía saliva al olfatear el alimento que se le ponía delante. Evidentemente, esto requería el empleo de una vía aferente que no era igual a la empleada en el primer caso: provenía de la nariz en lugar de la boca. Claro está, en el encéfalo tiene que haber alguna relación entre las vías aferentes de la nariz y las vías aferentes de la boca. Las neuronas que establecen dicha relación reciben el nombre de *neuronas de asociación.* Tales neuronas permiten al perro asociar el sabor del alimento con su olor; una vez establecida dicha asociación, el estímulo específico aplicado a la nariz produce la misma respuesta refleja que el alimento puesto en la boca. La nueva respuesta refleja, que incluye una vía aferente separada y neuronas de asociación, recibió de Pavlov el nombre de *respuesta condicionada.* Este autor comprobó que las posibilidades de condicionar respuestas eran muchas. Así, por ejemplo, un perrito pronto aprende a secretar saliva con sólo observar el alimento; puede incluso enseñársele a producir saliva al escuchar el toque de una campana, si previamente se toca dicha campana cada vez que el perro toma alimento. Empleando métodos de condicionamiento que no procede describir aquí, también puede inhibirse la respuesta condicionada al toque de la campana. Así, pues, los métodos de condicionamiento no sólo son eficaces para ensanchar la base de nuestras posibles respuestas; también pueden emplearse para aumentar el grado de nuestras inhibiciones. En conjunto, durante nuestra vida resultan posibles tantas y tan diferentes asociaciones que no es raro que todos los estímulos no representen lo mismo para todos los hombres; lo que a uno le atrae al otro puede alejarlo.

ORIGEN EMBRIONARIO DEL TEJIDO NERVIOSO DEL SISTEMA NERVIOSO

Para comprender bien la histología del sistema nervioso es esencial conocer algo de cómo se desarrolla. Vamos a dar un resumen breve y simple de este tema.

Formación del tubo neural y de las crestas neurales. Poco después que las tres capas germinativas —ectodermo, mesodermo y endodermo— pueden distinguirse en el embrión, el ectodermo a lo largo de la línea media del dorso, empezando en la región dorsal media, y extendiéndose hacia adelante y atrás, se torna estratificado constituyendo una zona gruesa denominada *placa neural* (fig. 20-8). A continuación, la placa neural se hunde siguiendo su línea media y constituye el *surco neural* (figura 20-8), y se eleva a nivel de sus dos bordes para formar los dos *pliegues neurales* (figura 20-8). Muy cerca del vértice de cada pliegue, e inmediatamente por debajo de la línea a nivel de la cual el ectodermo engrosado de la placa se continúa con el ectodermo ordinario del dorso, una porción de ectodermo engrosado hace prominencia hacia afuera; estas prominencias, una a cada lado, constituyen lo que se denomina *crestas neurales.* Más tarde, los bordes de los dos pliegues neurales se reúnen; esto incluye tres fusiones: 1) los bordes del ectodermo engrosado del surco neural se unen para convertir la hendidura en el *tubo neural* (fig. 20-8); 2) las dos crestas neurales se fusionan, pero sólo temporalmente, ya que pronto vuelven a separarse y se observan tal como indica la figura 20-8, y 3) cuando las partes altas de los dos pliegues neurales se reúnen, los bordes del ectodermo ordinario, que se extienden por encima de la cara externa de cada pliegue se juntan y acaban por fusionarse (fig. 20-8). Cuando esto ocurre, las crestas neurales y el tubo neural se separan del ectodermo ordinario y se hunden en el mesodermo siguiendo la línea media del embrión, cuyo dorso queda totalmente cubierto con la capa continua de ectodermo ordinario.

Las células del tubo y de las crestas neurales constituyen el *neuroectodermo.* Vamos a ver cómo este tubo neural se desarrolla para constituir el sistema nervioso central; más tarde comprobaremos que las crestas neurales dan origen a la mayor parte del sistema nervioso periférico.

BASE CELULAR DEL DESARROLLO DE LA MEDULA ESPINAL

La médula espinal se desarrolla de una porción del tubo neural por intervención de varios

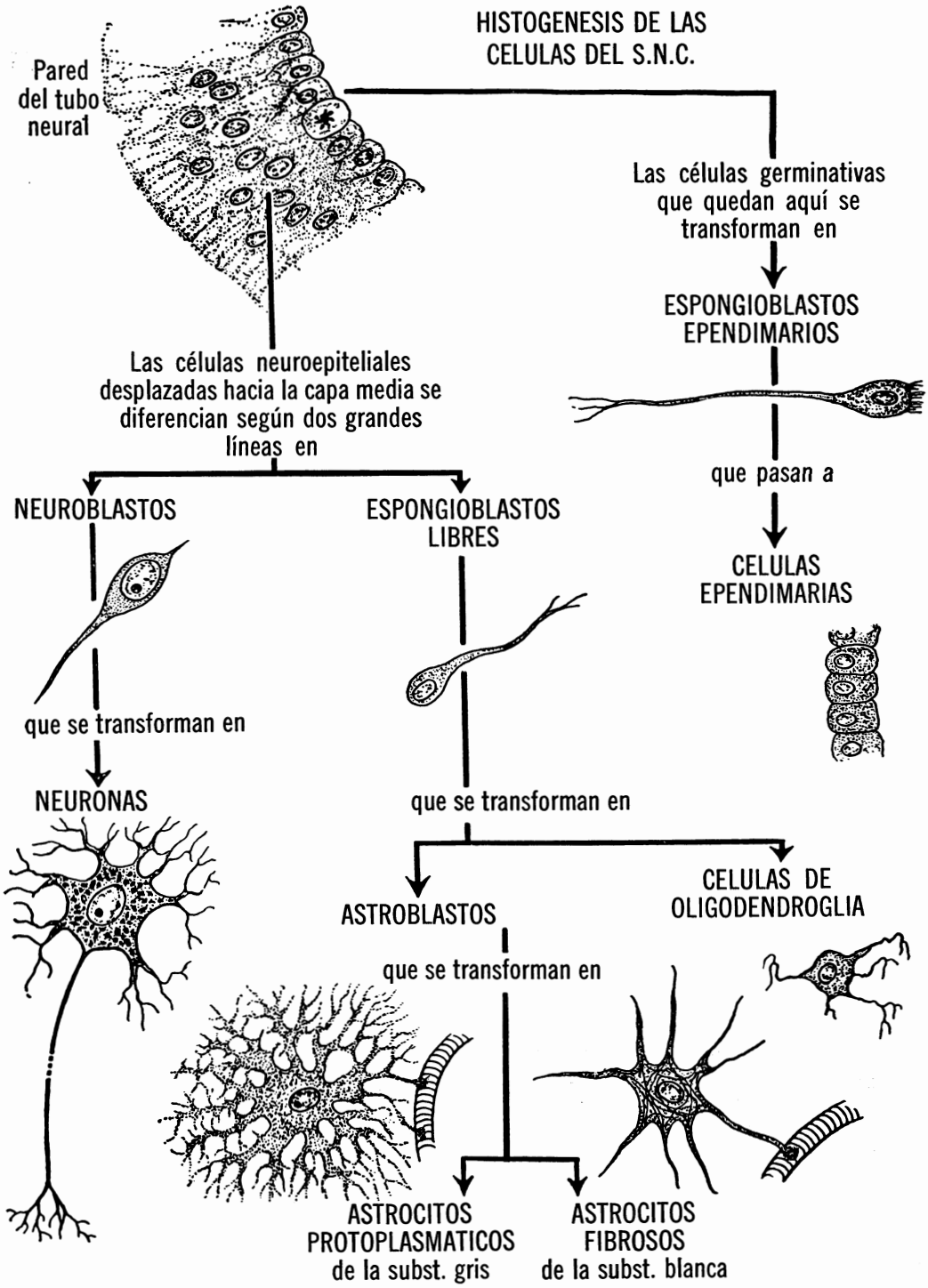

FIG. 20-9. Esquemas para indicar las principales líneas siguiendo las cuales se diferencian las células neuroectodérmicas del tubo neural.

factores. El resultado neto es que las paredes laterales del tubo neural se hacen mucho más gruesas y mayores, y, finalmente, la luz del tubo queda casi obliterada, transformándose en una pequeña hendidura (fig. 20-8, *abajo, izquierda).*

El factor más importante que hace que las paredes del tubo se engruesen es que las células de la pared del tubo proliferan en la siguiente forma: las que revisten tubo neural proliferan originando células que son desplazadas hacia la capa media de la pared del tubo; éstas al principio se llaman células neuroepiteliales (figura 20-9). A medida que sigue el desarrollo, estas células en la capa media del tubo se diferencian siguiendo dos líneas principales. Algunas se distinguen siguiendo una línea principal para transformarse en neuroblastos que, a su vez, desarrollan células nerviosas (neuronas) (fig. 20-9, *lado izquierdo).* Siguiendo la otra línea principal de diferenciación, las células de la capa media se desarrollan en células denominadas *espongioblastos,* que son las precursoras de las que más tarde proporcionarán sostén a las células nerviosas y sus prolongaciones. Las células de sostén se clasifican todas bajo el término general de células de *neuroglia.* Hay diversos tipos de ellas. Dos tipos son los *astrocitos* (fig. 20-9). Otros se llaman *oligodendroglia.* Otro tipo se llama *microglia.* La microglia no se observa en la figura 20-9, porque se cree que no procede del neuroectodermo, sino del mesénquima. Las células de revestimiento original del tubo neural, después de haber servido como células germinativas y haber dado origen a las células de la capa media que forman ambas, células nerviosas y neuroglias, persisten como una capa de células maduras inactivas denominadas *células ependimarias* (fig. 20-9).

La proliferación celular antes descrita aumenta el espesor de las paredes laterales del tubo neural, de manera que dicho tubo empieza a tomar cada vez más el aspecto de una médula espinal. Pero otro factor también interviene para que el tubo aumente de espesor; las células nerviosas que se forman dentro de la parte del tubo que se transforma en médula espinal, junto con algunas células nerviosas de la pared de la parte del tubo que se transforma en encéfalo, y las células nerviosas situadas por fuera de la médula en desarrollo, en los ganglios raquídeos, todas mandan fibras nerviosas hacia arriba o abajo de la médula en su parte externa. Con el tiempo, estas fibras nerviosas quedan revestidas de una substancia blanca llamada mielina, que vamos a estudiar más en detalle. En consecuencia, la parte externa de la médula espinal es de color blanco, y en la mayor parte de esta médula acaba constituida por fibras nerviosas mielínicas, casi todas dirigiéndose hacia arriba o hacia abajo en la propia médula. Los cuerpos neuronales, como existen en la médula, pasan a quedar contenidos más profundamente dentro de la misma en lo que se denomina substancia gris, que vamos a estudiar ahora.

SUBSTANCIA GRIS Y SUBSTANCIA BLANCA

Todo estudiante ha de estar preparado a describir las diferencias fundamentales entre la substancia gris y la substancia blanca de médula espinal y encéfalo.

Según ya hemos visto, las células producidas a consecuencia de la mitosis en el tubo neural, son impulsadas hacia la capa media del tubo. Aquí, la mayor parte se transforman en neuroblastos y, finalmente, en células nerviosas (fig. 20-9). Una minoría se transforma en neuroglia, según ya hemos explicado. Esta combinación de cuerpos celulares de neurona con algunas células neuroglias de sostén constituye la gran masa de la *materia gris.* El resto de la materia gris, dispuesto entre los cuerpos celulares de las neuronas y las células de neuroglia, está formado por fibras nerviosas desnudas que se extienden entre los cuerpos celulares de las neuronas y la materia blanca (donde están mielinizadas), las prolongaciones de células de neuroglia (que no se observan en cortes teñidos con H y E) y algunos capilares. Por lo tanto, la capa media del tubo forma la substancia gris de la médula espinal.

La substancia gris no constituye una capa uniforme continua en la pared del tubo, sino que se dispone como una estructura que se parece aproximadamente a la letra "H" cuando se corta transversalmente (fig. 20-10). Por su aspecto en un corte transversal, esta masa en forma de H de materia gris se dice que tiene dos *astas* posteriores y dos astas ventrales o anteriores (fig. 20-10). En realidad, las astas son columnas continuas que se extienden hacia arriba y abajo por la médula. En algunas partes de la médula hay un asta o columna lateral también a cada lado (fig. 20-27). Los cuerpos celulares de las neuronas se aprecian de modo

más claro en las astas, en particular en las astas anteriores.

A su debido tiempo presentaremos más detalladamente las células de la substancia gris. Esta substancia se llama gris porque no contiene suficiente mielina para darle color blanco.

Destino de la capa externa del tubo neural y formación de la substancia blanca de la médula espinal

Los axones que provienen de los neuroblastos de las astas posteriores en desarrollo, y los axones que penetran en la superficie dorsolateral de la médula, provenientes de los neuroblastos de los ganglios raquídeos en desarrollo, penetran en la capa externa de la médula; allí se extienden, la mayor parte hacia arriba, algunos hacia abajo, en distancias considerables. Mientras tanto, algunos de los neuroblastos que se desarrollan en la parte baja del encéfalo también mandan axones hacia abajo siguiendo la capa externa de la médula que se desarrolla. Además, si bien la mayor parte de axones de neuronas de las astas anteriores atraviesan la médula hacia afuera constituyendo las fibras eferentes de los nervios periféricos y, por tanto, forman parte del S.N.P., unas pocas se dirigen hacia abajo y hacia arriba, en la misma médula, para contribuir a formar substancia blanca. Así, pues, la capa más externa de la médula contiene gran número de axones que suben o bajan para constituir las vías aferentes y eferentes entre diversos niveles de la médula y el encéfalo. No sólo las fibras aferentes y eferentes están separadas unas de otras en la médula, sino que las fibras —por ejemplo, que llevan impulsos que dan sensación de dolor— se reúnen juntas a cada lado de la médula de la misma forma como hacen las relacionadas con funciones o sensibilidades similares.

La capa más externa de la porción del tubo neural destinada a transformarse en médula espinal es invadida no sólo por axones, sino también por algunos espongioblastos libres (de la capa media en desarrollo) que se diferencian en *astrocitos fibrosos* y *oligodendroglia.* Estos dos tipos de células de neuroglia se acomodan en las hendiduras que quedan entre los axones y allí extienden sus prolongaciones (figura 20-10, *derecha).* La oligodendroglia a veces se dispone en hileras entre axones vecinos.

Mielinización. La mayor parte de axones de la capa externa de la médula en desarrollo quedan cubiertos con material blanco, grasoso y reluciente denominado *mielina.* A medida que se produce la mielinización, toda la capa externa de la médula en desarrollo se transforma en *substancia blanca.* Por lo tanto, la substancia blanca está formada de fibras mielínicas con soporte de astrocitos fibrosos y células de oligodendroglia situados entre las fibras mielínicas. La materia blanca no contiene cuerpos neuronales, sino únicamente sus fibras.

La mielina es una substancia grasosa inerte. Contiene colesterol, fosfolípidos, y otros componentes; su composición química se estudia en los cursos y textos de bioquímica. La mielinización suele iniciarse cerca del cuerpo neuronal y prosigue a lo largo del axón, hacia su terminación. La mielinización empieza a comienzos del cuarto mes y no se ha completado cuando el niño nace; algunos haces de fibras se mielinizan en la vida extrauterina. La cantidad total de mielina del sistema nervioso central aumenta desde el momento del nacimiento hasta la madurez; cada fibra se mieliniza más intensamente durante el periodo de crecimiento. La mielina no es necesaria para que las fibras conduzcan impulsos nerviosos, pero sí es necesaria para que las fibras conduzcan los impulsos nerviosos suficientemente bien para permitir que los músculos hagan movimientos delicados y precisos. Las funciones de la mielina al respecto se estudiarán a propósito de los nervios periféricos.

La mielina es soluble en los solventes de las grasas; por lo tanto, cuando se preparan cortes ordinarios de parafina de la médula espinal, la mayor parte de mielina de la substancia blanca se disuelve y desaparece con los agentes hidratantes y aclarantes. Cuando dichos cortes se tiñen, los lugares donde había mielina aparecen como espacios redondos que estarían vacíos si no fuera porque cada uno contiene un pequeño punto redondeado representando un corte transversal del axón que en vida estaba rodeado por la mielina (fig. 20-10, *abajo, derecha).* Los núcleos ocasionales que se observan en la materia blanca entre los espacios redondos vacíos son los núcleos de células de neuroglia que en vida brindan sostén a las fibras de mielina.

Utilizando fijadores que hacen insoluble la mielina es posible demostrarla en los cortes de parafina teñidos con H y E. El *ácido ósmico* fija la mielina, de manera que no se disuelve y desaparece en los cortes de parafina. El propio ácido ósmico colora la mielina de negro, de

SUBSTANCIA BLANCA Y GRIS DE LA MEDULA ESPINAL

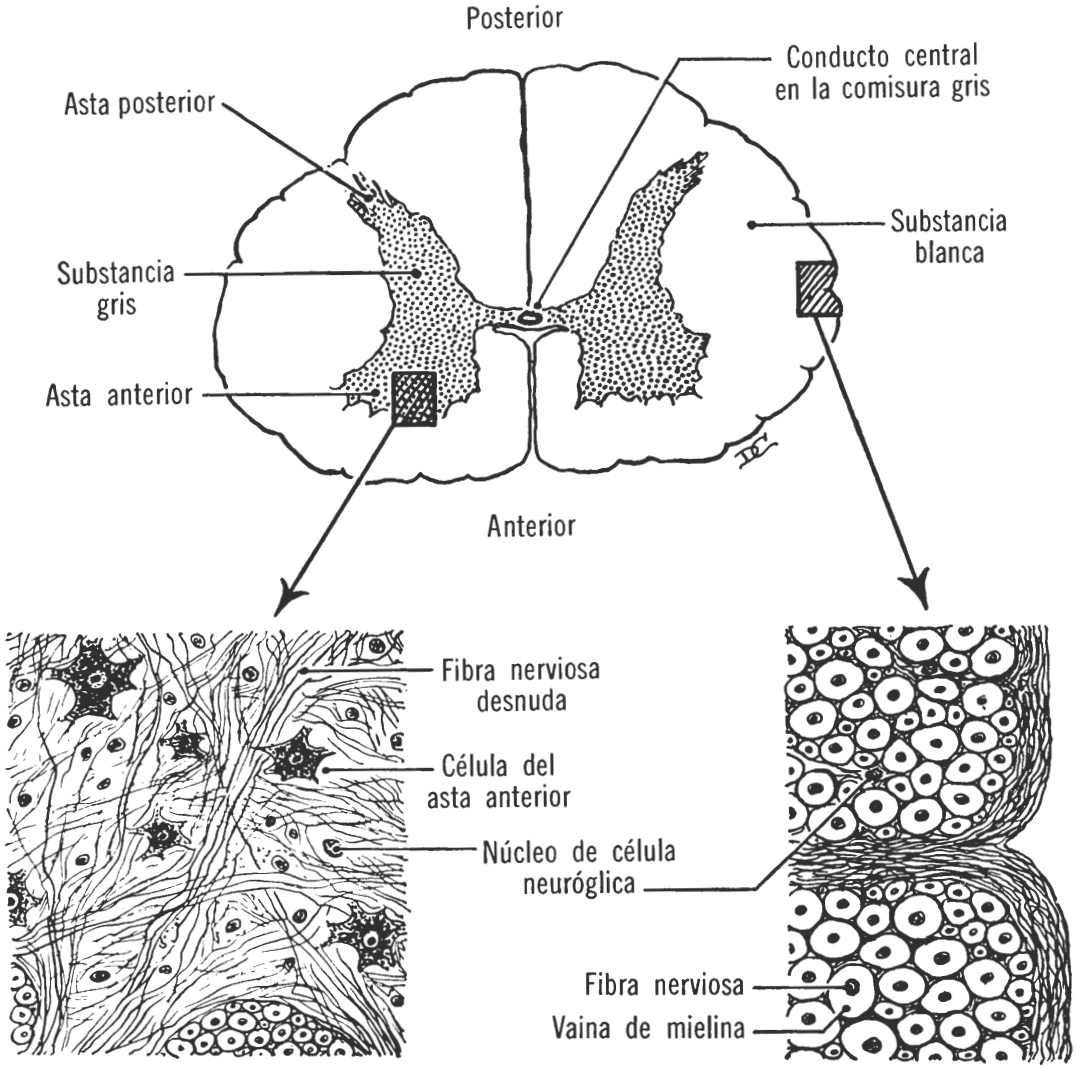

FIG. 20-10. *Arriba,* Esquema de un corte transversal de médula (pequeño aumento) que muestra la distribución de las substancias blanca y gris. *Abajo,* Dos esquemas (gran aumento) del contenido de cada una.

manera que si un corte transversal de médula espinal se fija con ácido ósmico y se examina con muy poco aumento, la substancia blanca de la médula tiene color negro (fig. 20-11, *abajo).* Si la substancia blanca se examina con gran aumento, se comprobará que la mielina ennegrecida está dispuesta en pequeños anillos alrededor de cada fibra nerviosa (véase la fig. 20-11, *arriba).*

Para resumir algo de lo dicho: la substancia gris contiene los cuerpos celulares de las neuronas que existen en la médula espinal. La substancia gris también contiene células de neuroglia, que brindan sostén y protección a las neuronas de la substancia gris. La substancia gris contiene también el comienzo de las fibras nerviosas que provienen de ella y se extienden hasta los extremos de las fibras que presentan

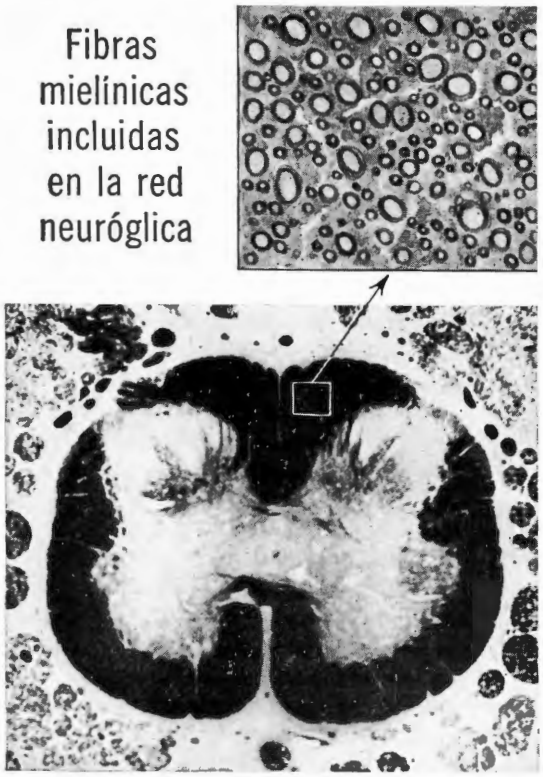

FIG. 20-11. *Abajo,* Microfotografía (pequeño aumento) de un corte transversal de médula (región sacra) fijada con ácido ósmico. La substancia blanca presenta color negro. *Arriba,* Dibujo del aspecto que presenta la substancia blanca (gran aumento); demuestra que el color más obscuro de la microfotografía inferior corresponde a las vainas de mielina de las fibras nerviosas. Obsérvese que éstas son de calibre diverso.

los cuerpos de las células nerviosas en la médula. La substancia blanca de la médula está formada por fibras mielínicas que siguen hacia arriba y abajo de la médula. Están separadas entre sí, sostenidas y protegidas, por neuroglia, en forma de oligodendrocitos y astrocitos.

La substancia blanca lo es por la mielina que contiene. La substancia blanca no contiene cuerpos celulares de neuronas, sólo los de la neuroglia. La materia gris macroscópicamente tiene color gris porque contiene tantas células y sólo indicios de mielina, en algunas de las fibras que entran o salen de ella.

A su debido tiempo describiremos las células antes mencionadas con mayor detalle. Estudiaremos también la mielina y sus funciones detalladamente. Pero antes hemos de describir brevemente la distribución de la substancia blanca y la substancia gris en el encéfalo.

DESARROLLO Y ESTRUCTURA MICROSCOPICA GENERAL DEL CEREBRO

Como la estructura macroscópica y microscópica del cerebro es un punto importante en los cursos y textos de neuroanatomía, aquí presentaremos solamente en forma muy general y sin detalle cómo se desarrolla el cerebro a partir del tubo neural, cuáles son algunas de sus partes más importantes, y lo que se observa con el microscopio si se examinan algunas de tales partes. En particular, veremos la distribución de substancia blanca y substancia gris en el cerebro, que es diferente de la que se observa en la médula espinal.

DESARROLLO DEL CEREBRO

Resulta casi increíble para cualquier persona que examina el cerebro por primera vez, que un órgano de aspecto tan complejo (fig. 20-12) pueda haberse desarrollado a partir de algo tan simple como es un extremo del tubo neural. Probablemente intervengan en su desarrollo dos mecanismos generales: 1) los ritmos diferentes de crecimiento para diversas partes de la pared del tubo neural, que tienen por consecuencia que la pared del tubo se haga más gruesa e incluso forme protrusiones en diversos lugares, persistiendo delgada en otros, y 2) el gran crecimiento longitudinal que se produce en la pared del tubo neural en la zona donde se desarrolló el cerebro hace que el tubo neural en crecimiento resulte demasiado largo para corresponder al diámetro mayor del espacio que ocupa. En consecuencia, sólo puede acomodarse si se dobla (flexiona) más o menos intensamente, como un tubo de caucho pudiera doblarse o flexionarse si se impulsara introduciéndolo en un espacio de menor longuitud que la propia.

El primer cambio observado cuando el extremo anterior del tubo comienza a formar el cerebro es que desarrolla tres dilataciones separadas por dos constricciones. Las dilataciones se llaman *vesículas* y reciben el nombre de cerebro anterior, cerebro medio y cerebro posterior, respectivamente. Diversas partes importantes del cerebro representan *engrosamientos* o *abombamientos* de la pared de estas vesículas. Esperamos que resulte fácil, según la descrip-

ción siguiente, lograr una idea general de cómo se desarrollan a partir de las tres vesículas algunas de las partes más importantes del cerebro, señaladas en la figura 20-12. Para ayudar y orientar al lector, la luz del tubo que se transformará en ventrículo (un ventrículo es una cavidad o un órgano hueco) del cerebro se indica con punteado negro en la figura 20-12.

En la descripción que sigue comenzaremos con el cerebro posterior, que continúa con la médula espinal, y seguiremos hacia adelante.

Cerebro posterior. El cerebro posterior queda dividido en dos partes por la *acodadura pontina.* Si un tubo de caucho se dobla sobre sí mismo, la zona angular ya no constituye un tubo, sino que es ensanchada y aplanada, y la luz se ha transformado en una hendidura transversal. Así, cuando el tubo neural se dobla a nivel de la acodadura pontina las paredes laterales se separan y la forma final es la que hemos descrito para el tubo de caucho. Sin embargo, la delgada placa del techo se extiende más que el suelo del tubo, de manera que constituye una cubierta delgada encima de la cavidad ensanchada del tubo neural, con las placas alares y basales constituyendo el suelo del tubo, que, en consecuencia, es *muy grueso* en el cerebro posterior (fig. 20-12). La parte posterior del tubo flexionado recibe el nombre de médula oblongada o bulbo (fig. 20-12), porque es una cavidad de forma oblonga, y puede distinguirse de la médula, con la cual se continúa, por ser más ancha, tener un suelo más grueso y un techo más delgado.

La parte anterior del cerebro posterior al principio se parece a la parte posterior; pero más tarde su aspecto se modifica. El suelo es muy grueso, se llama *puente de Varolio* o *protuberancia* (fig. 20-12). Pero fuera de aquí, las partes alares sufren rápido desarrollo y constituyen dos ensanchamientos laterales; éstos acaban por hundirse en la línea media y dorsal

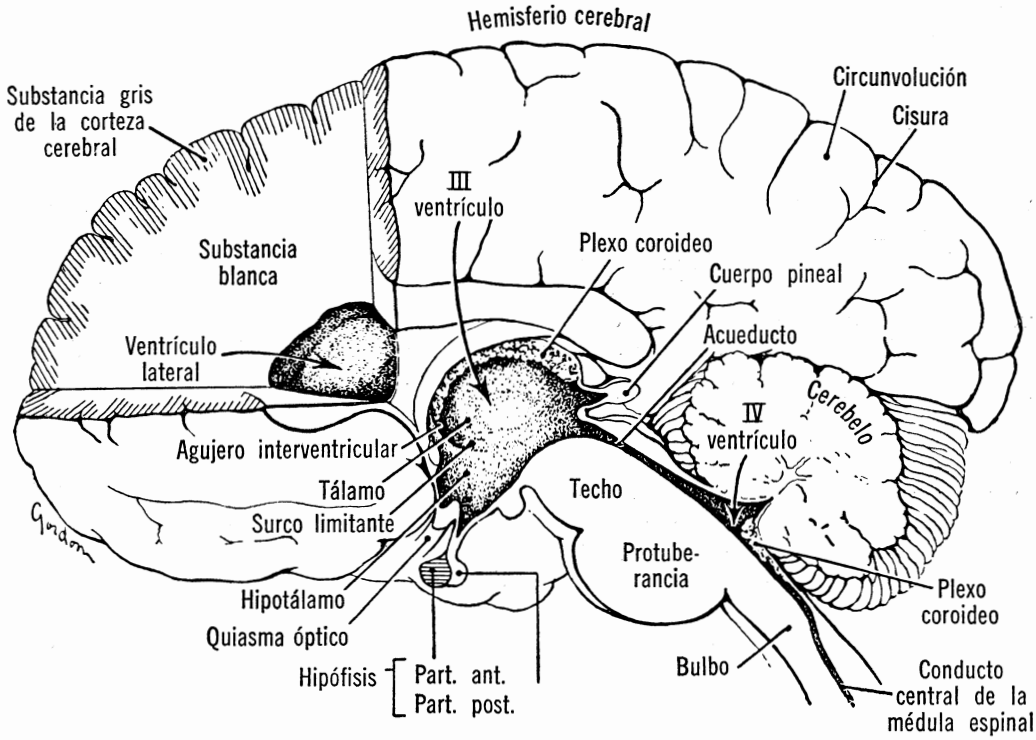

FIG. 20-12. Corte sagital medio del encéfalo humano. Se ha extirpado una parte del lóbulo frontal *(arriba, izquierda)* para poder ver el ventrículo lateral. Lo que primitivamente constituía la luz del tubo neural presenta punteado obscuro. Cuando lea el texto, aconsejamos al estudiante que comience en el ángulo inferior derecho y siga el conducto central atravesando los diversos ventrículos para comprender cómo se han desarrollado las diversas partes del encéfalo a partir de las correspondientes porciones de la pared del tubo neural.

constituyendo una gran masa, el cerebelo (figura 20-12), que forma el techo de la luz a este nivel. Estas dos masas laterales que se unen en la línea media reciben el nombre de *hemisferios cerebelosos* (fig. 20-12).

La luz del tubo neural persiste en el cerebro posterior, constituyendo una cavidad aplanada que recibe el nombre de *cuarto ventrículo* (figura 20-12). Como explicaremos a su debido tiempo, este ventrículo contiene líquido cefalorraquídeo y comunica con otros ventrículos. El techo delgado que lo recubre, por detrás del cerebelo, recibe el nombre de *velo medular posterior.*

Cerebro medio. De las tres divisiones del cerebro primitivo, el cerebro medio es el único que sigue conservando una estructura netamente tubular, pues aquí el crecimiento de las diversas porciones de la pared del tubo es más uniforme que en otras zonas. A este nivel la luz del tubo neural está disminuida hasta formar un conducto estrecho en la parte dorsal del cerebro medio. Este paso, denominado acueducto (fig. 20-12) une las cavidades del cerebro anterior con las del cerebro posterior.

El bulbo, la protuberancia y el cerebro medio contienen varios grupos importantes de neuronas. Estas zonas celulares de materia gris, de gran valor para el diagnóstico topográfico, reciben el nombre de *núcleos.* Los haces de fibras de materia blanca que contienen fibras ascendentes o descendentes pueden establecer sinapsis en estas regiones o atravesarlas sin interrupción.

Cerebro anterior. La flexura cefálica que se desarrolla entre el cerebro medio y el cerebro anterior, no produce la acción de tubo de caucho que ocurre en el caso de la acodadura pontina. Aquí, el tubo neural resiste mejor la incurvación sin que su luz se aplane.

El cerebro anterior sufre tantos cambios, sobre todo en su porción más anterior, que será mejor considerarlo formado por dos porciones. La parte posterior del cerebro anterior da origen a varios engrosamientos de la pared del tubo que reciben los nombres de *tálamo, hipotálamo* y *subtálamo;* la parte anterior da dos grandes prominencias engrosadas, los *hemisferios cerebrales* (fig. 20-12).

De las dos partes del cerebro anterior, la posterior crece menos rápidamente que la anterior. El tálamo tiene primariamente la función de estación de los impulsos aferentes (particularmente sensitivos) desde las partes más bajas del encéfalo y de la médula hasta las partes más altas de los hemisferios cerebrales. El hipotálamo está relacionado principalmente con las inervaciones vegetativas de músculos lisos y glándulas; nos referiremos a ello cuando estudiemos el sistema nervioso vegetativo. También interviene en la producción de neurosecreciones, según describiremos en relación con las glándulas endocrinas en el capítulo 28. La luz del tubo neural persiste para transformarse en una hendidura vertical que recibe el nombre de *tercer ventrículo* (fig. 20-12).

En la parte anterior del cerebro anterior las porciones más dorsales de las paredes laterales del tubo neural sufren enorme desarrollo y forman dos evaginaciones muy voluminosas denominadas *hemisferios cerebrales* (fig. 20-12). Las cavidades se transforman en *ventrículos laterales* (fig. 20-12) que comunican con el tercer ventrículo a través de los agujeros interventriculares de Monro (fig. 20-12). En el hombre, la superficie del cerebro presenta muchas arrugas. Los surcos más profundos reciben el nombre de *cisuras;* los más superficiales el de *surcos.* Estos últimos separan las *circunvoluciones* (figura 20-12).

DISTRIBUCIÓN GENERAL DE LA SUBSTANCIA GRIS Y LA SUBSTANCIA BLANCA EN EL CEREBRO

Hasta cierto punto, la formación de substancia gris y substancia blanca en el cerebro sigue un curso similar al que se observa en el desarrollo de la médula espinal. La substancia gris se forma a partir de las células de la capa media del tubo; la substancia blanca, de las de la parte externa del tubo neural. En consecuencia, en el bulbo, protuberancia, cerebro medio y en diversas partes del cerebro anterior, la substancia gris se desarrolla en lugares que corresponden bastante a aquellos en los cuales se desarrolla en la médula espinal, y se recubre de substancia blanca que se desarrolla en la parte externa del tubo, como también lo hace en la médula. Pero en algunas partes del encéfalo en desarrollo, los neuroblastos de la capa media del tubo neural emigran atravesando la capa externa de la substancia blanca en desarrollo para quedar colocados por fuera del tubo. A consecuencia de ello, los hemisferios cerebrales y cerebelosos quedan recubiertos de una delgada capa o *corteza* de substancia gris (fig. 20-12). Así, pues, en estas dos partes del cerebro la substancia gris se halla no sólo por dentro de la substancia blanca, sino también por fuera de ella.

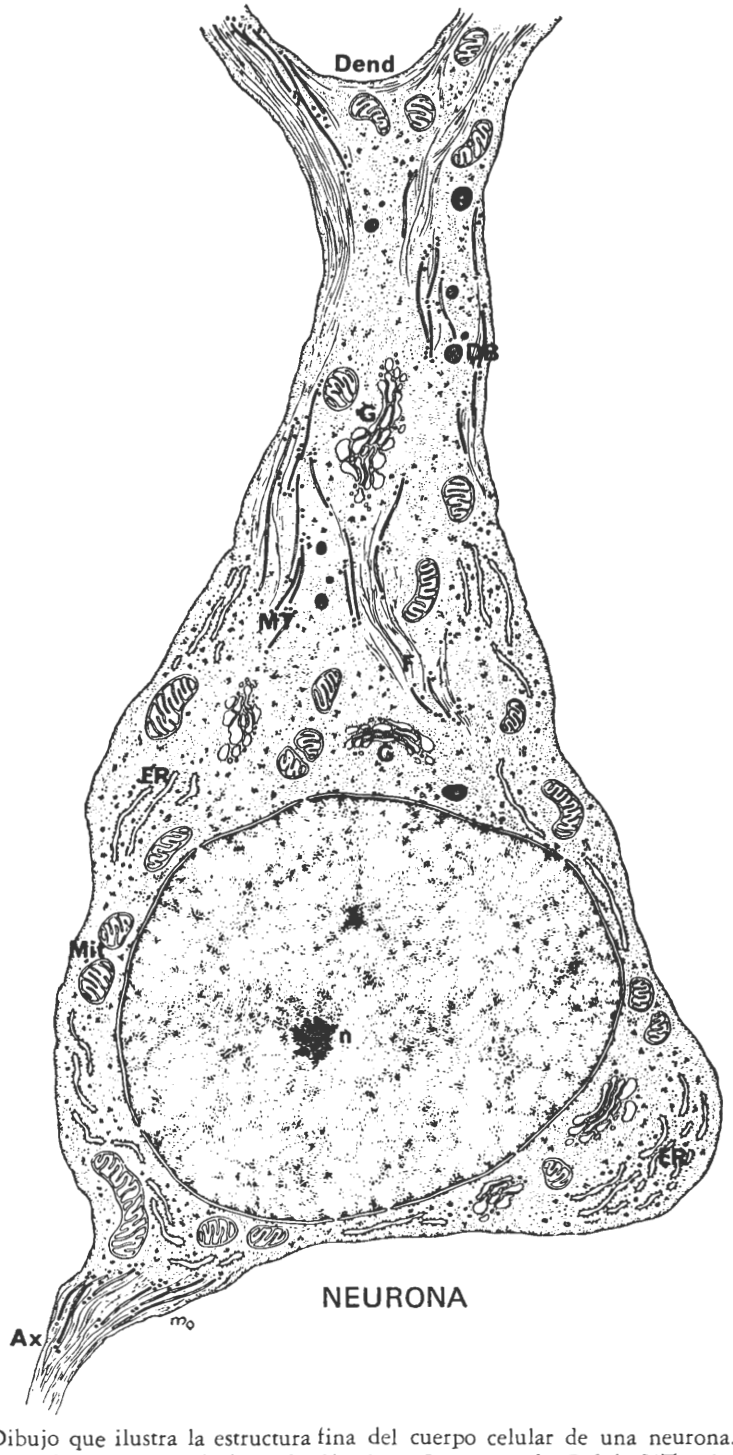

FIG. 20-13. Dibujo que ilustra la estructura fina del cuerpo celular de una neurona. *Ax,* axón; *Dend,* dendritas; *DB,* cuerpo denso; *ER,* retículo endoplásmico; *G,* aparato de Golgi; *MT,* microtúbulos; *Mit,* mitocondria; *n,* núcleo, y *F,* filamentos. (Ilustración cortesía de C. P. Leblond.)

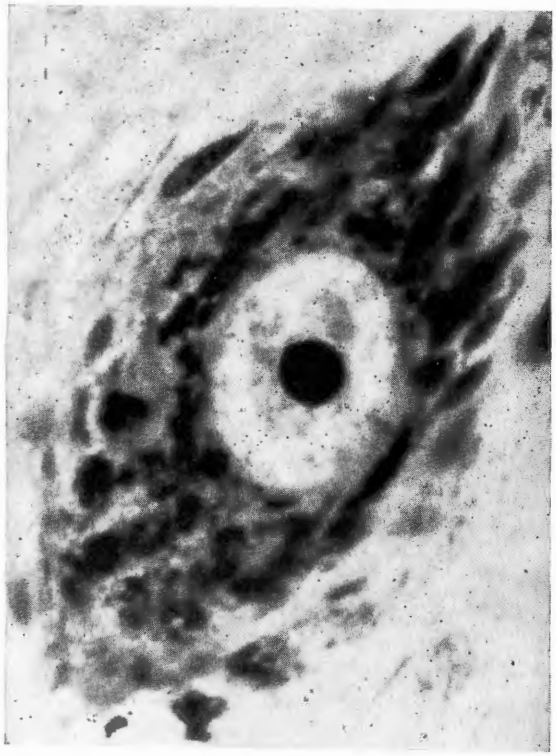

FIG. 20-14. Microfotografía con inmersión de aceite de una célula de asta anterior en un corte de médula espinal de gato macho. Tinción de violeta de cresilo. Se ven bien los cuerpos de Nissl. (Barr, M. L., Bertram, L. F. y Lindsay, H. A.: Anat. Rec., *107*:283.)

Ahora se comprenderá bien por qué la superficie de la médula espinal es blanca y la superficie de los hemisferios cerebrales es gris. Además, el motivo de que el tejido del sistema nervioso central sea tan blando, delicado y fácil de lesionar, también pudiera comprenderse: a diferencia de otros tejidos corporales, sostenidos por tejido conectivo que contienen substancias intercelulares resistentes, el sistema nervioso central está sostenido internamente por células de neuroglia de origen ectodérmico. En otras palabras, la ausencia de colágena y elastina dentro de la substancia del tejido del sistema nervioso central explica su blandura y su fragilidad.

Después de considerar la formación del tejido nervioso en el sistema nervioso central y de haber estudiado algo las diferentes partes del cerebro y médula espinal, vamos a describir la histología y algunas características del sistema nervioso central en detalle.

CELULAS DEL TEJIDO NERVIOSO DEL SISTEMA NERVIOSO CENTRAL

NEURONAS

La mayor parte de neuronas del sistema nervioso central se dice que son multipolares porque tienen tres o más prolongaciones. La multipolaridad la logran las neuronas por tener dos o más dendritas (fig. 20-1); nunca poseen más de un axón. Sin embargo, los axones pueden ramificarse, de manera que una neurona puede mandar impulsos a muchas otras.

Las ramas de los axones se denominan *colaterales.*

Cuerpos celulares. El *cuerpo celular* es la parte de la neurona que contiene el núcleo. Por este motivo el cuerpo celular de una neurona se llama a veces con el término más largo de *pericarion* (*peri* = alrededor, *karyon* = nuez o núcleo).

Una neurona se encuentra formada por un cuerpo celular y prolongaciones. Los cuerpos celulares de las neuronas varían en dimensiones, desde pequeñas a grandes. Las mayores se hallan entre las células más voluminosas de la economía. Los cuerpos celulares de diferentes tipos de neuronas varían en su forma; pueden ser redondos, ovales, aplanados, ovoides o piramidales, según se observa en la figura 20-13. Señalemos que los cuerpos celulares de las neuronas del sistema nervioso central están todos localizados en la substancia gris.

Núcleos. El núcleo suele tener una posición central en el cuerpo celular, pero, por lo menos en un tipo de neurona, está dispuesto excéntricamente.

Los núcleos suelen ser bastante voluminosos y esféricos (fig. 20-13). En las neuronas pequeñas el núcleo, aunque en realidad es menor, resulta mayor en proporción del volumen del cuerpo celular que en las neuronas grandes. La cromatina de los núcleos de diversos tipos de neuronas está totalmente extendida; por lo tanto, los gránulos de cromatina son muy finos o no pueden verse. En consecuencia, el nucléolo de una neurona suele resultar muy prominente, muchas veces apareciendo como una isla en el jugo nuclear (fig. 6-6).

Poliploidia en las neuronas. Recientemente se ha comprobado por técnicas microespectrofotométricas que el contenido de DNA de varios tipos de neuronas con grandes cuerpos celulares son característicamente tetraploides; en otras palabras, tienen doble contenido de DNA que

las células diploides (Lapham y Herman y Lapham).

Los centrosomas pueden demostrarse con técnicas especiales en los neuroblastos en proliferación del tejido embrionario, pero sólo ocasionalmente en los cuerpos celulares de neuronas maduras. Como los centrosomas intervienen en la división celular, su ausencia general en las neuronas puede tener cierta significación en relación con la incapacidad de las neuronas para dividirse.

Neurofibrillas. Con el microscopio de luz, y con técnicas determinadas, es posible demostrar lo que parecen ser fibrillas en el citoplasma de cuerpos de células nerviosas, y también en las fibras nerviosas. Con el ME puede demostrarse en el citoplasma los que se han denominado *neurofilamentos* (fig. 20-13, *F*). Estos últimos, claro está, son demasiado finos para poder ser vistos con ML, pero muchas veces están dispuestos en haces, que constituyen los filamentos observados con el ML. También hay neurotúbulos en las neuronas; son similares a los que se observan en muchos otros tipos celulares. Los neurofilamentos y los neurotúbulos pueden observarse con micrografías electrónicas, según se ve en la figura 20-13, *F* y *MT*, y en la figura 20-41.

Cuerpos de Nissl (acúmulos de material basófilo en el citoplasma). Con el microscopio de luz es frecuente observar acúmulos de material basófilo en el citoplasma de las células nerviosas (fig. 20-14). En honor de Franz Nissl, quien estudió intensamente este material durante el siglo pasado, estos acúmulos suelen denominarse cuerpos de Nissl.

Reacción axónica. Si se corta el axón de una neurona, ocurre lo que se conoce como reacción axónica: el material basófilo en el citoplasma tiende a disolverse y desaparecer temporalmente (cromatólisis) y el núcleo se desplaza hacia un lado (fig. 20-15).

Estructura fina de los cuerpos de Nissl. Los cuerpos de Nissl (acúmulos de substancia cromidial) observados con el ME están formados por agregados de vesículas membranosas aplanadas de superficie rugosa, con gran número de ribosomas esparcidos entre las vesículas vecinas. La disposición de las vesículas aplanadas en los cuerpos de Nissl difieren según el tipo de neuronas. En las motoras voluminosas, tales cuerpos son voluminosos y las vesículas aplanadas en cada una están dispuestas en forma más o menos paralela (fig. 20-16). En otros tipos de neuronas la disposición de las vesículas aplanadas no es tan regular; en algunas neuronas las vesículas de superficie rugosa están dispuestas irregularmente en el citoplasma.

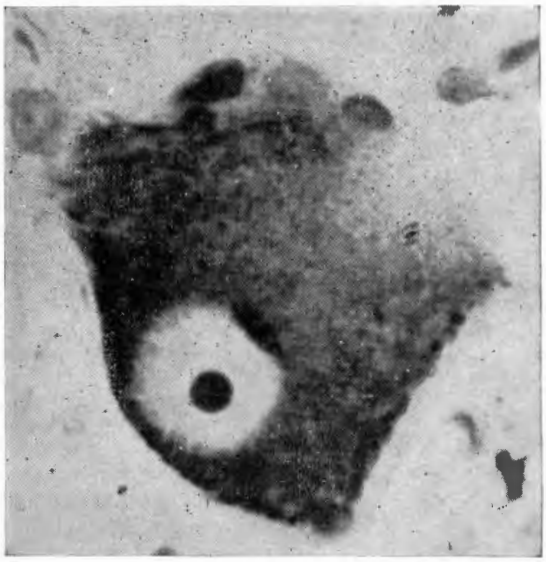

FIG. 20-15. Microfotografía (gran aumento) de una neurona que presenta cromatólisis intensa por lesión del axón. En el ángulo superior derecho hay el cono axónico de la neurona; la cromatólisis, en forma característica, es más intensa sobre todo entre el núcleo y el cono axónico. El núcleo ha adoptado posición excéntrica y se ve el arrugamiento de la "membrana nuclear". (Barr, M. L. y Hamilton, J. D.: J. Comp. Neurol., *89*:93.)

Flujo axónico. Los ribosomas libres son más abundantes todavía que los ribosomas unidos a las membranas en los cuerpos de Nissl. Como explicamos en el capítulo 7, los ribosomas libres guardan relación con la síntesis de proteína necesaria para las células, por ejemplo, para reemplazar la que es metabolizada. Una pista importante para explicar que los cuerpos de las células nerviosas estén equipados para la síntesis de mucha proteína nueva con el fin de llenar la célula, la proporcionaron Weiss e Hiscoe, en 1948, al crear la teoría del flujo axónico. Esta teoría postula que en los cuerpos de las células nerviosas se sintetiza proteína nueva en forma más o menos continua, y que fluye hasta el extremo del axón, donde probablemente sea metabolizada. Se comprobó que la proteína se acumulaba en lugares donde las fibras nerviosas estaban constreñidas, y que aparecía una concentración elevada de enzimas en el muñón proximal del nervio seccionado. Han confirmado la hipótesis del flujo axónico estudios

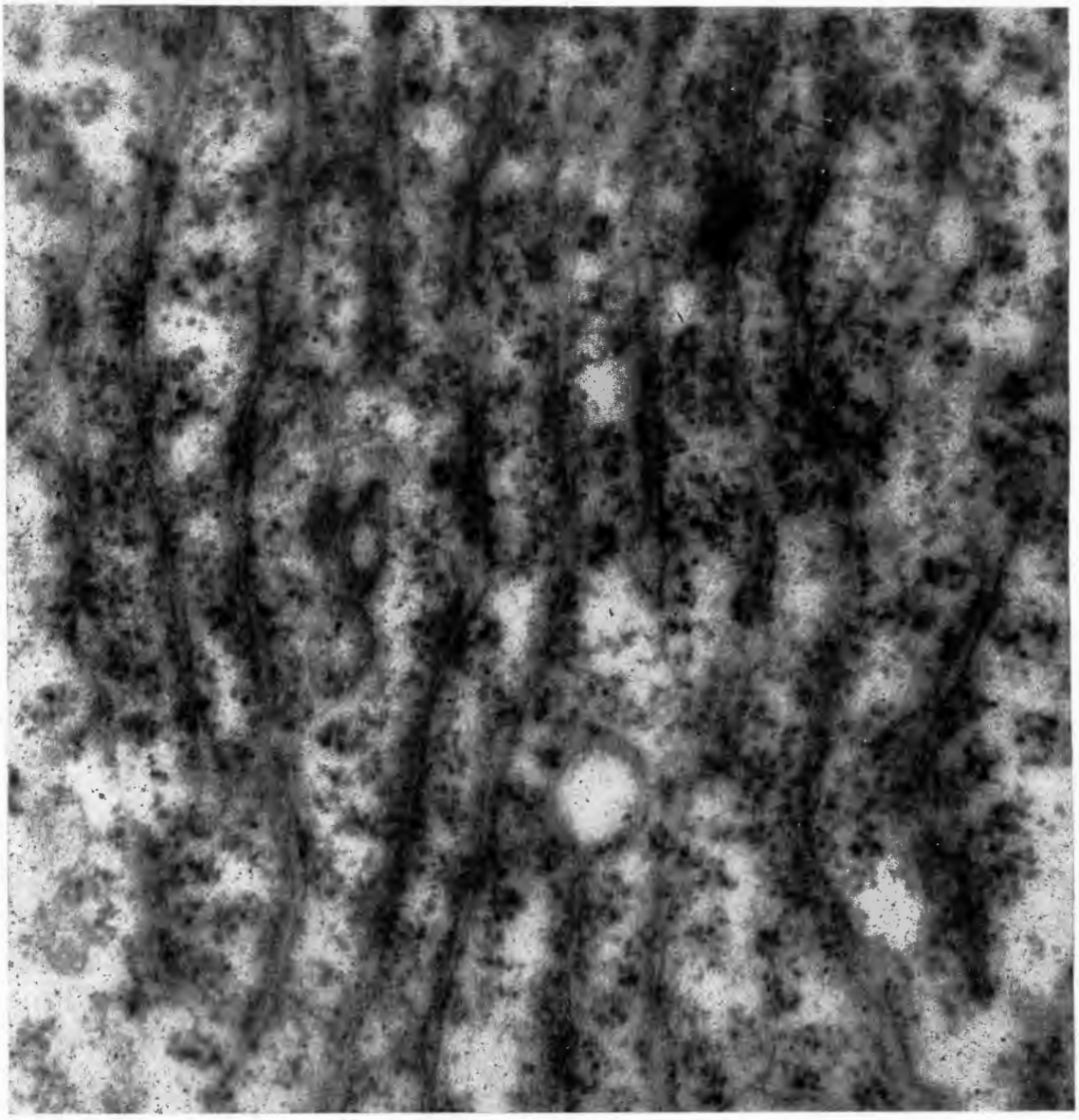

FIG. 20-16. Micrografía electrónica (× 85 000) de un corte que atraviesa el núcleo del motor ocular externo de la rata. Este campo corresponde a un cuerpo de Nissl en una neurona motora. Se observan bien ribosomas, dispuestos a lo largo de las vesículas membranosas aplanadas (que se manifiestan como líneas dobles) y entre las mismas. La zona ovoide aparentemente vacía por debajo del centro de la figura es el extremo dilatado de una vesícula. (Palay, S. y Palade, G.: J. Biophysic. & Biochem. Citol., *1:69.*)

radiográficos efectuados recientemente por Droz y Leblond. Estos autores dieron a los animales aminoácidos marcados y siguieron el curso de la proteína sintetizada y marcada en las células nerviosas preparando radioautografías de tejido nervioso después de transcurridos periodos variables de tiempo. Comprobaron que a los 10 minutos de administrar aminoácido marcado, la marca aparecía sobre el núcleo y sobre el citoplasma vecino de los cuerpos celulares nerviosos.

Poco después se observaba en las eminencias axónicas, y algo más tarde en los axones. Vieron que la proteína marcada emigraba siguiendo el axón con ritmo de aproximadamente 1.5 mm al día.

Mitocondrias. Las mitocondrias no presentan características especiales y están dispuestas en el citoplasma entre los cuerpos de Nissl (figura 20-13).

Aparato de Golgi. Fue en los cuerpos celulares de las neuronas donde Golgi demostró por vez primera la red que lleva su nombre. Su localización varía según los tipos de células nerviosas; en algunas los elementos del aparato están dispersos de manera que parece, con microscopio de luz, rodear el núcleo. La distribución más frecuente en la célula nerviosa es la que se observa en la figura 20-13, *G*.

Pigmentos. En las células nerviosas pueden aparecer dos tipos de pigmentos. El primero, denominado *lipofucsina* (fig. 7-40), aparece después del nacimiento, primero en las células ganglionares, más tarde en el sistema nervioso central. La cantidad de este pigmento aumenta con la edad. Se desconoce cuál sea su significado. En unos pocos lugares del sistema nervioso central aparece en las neuronas *melanina;* quizá la localización más importante sea en la parte denominada *substancia negra* —punto principal de referencia en el cerebro medio—, que el estudiante observará cuando diseque el cerebro. Se desconoce el significado de la presencia de melanina en los cuerpos de algunas neuronas del sistema nervioso central.

Las dendritas se extienden desde las superficies de las neuronas multipolares como ramas a partir del tronco de un árbol (fig. 20-1). Las dendritas se ramifican; por lo tanto, son frecuentes las ramas de diversos órdenes que van haciéndose cada vez más delgadas. En sus partes más gruesas, cerca del cuerpo celular, el citoplasma de las dendritas contiene pequeños acúmulos de material basófilo y mitocondrias (fig. 20-13). Las neurofibrillas probablemente se extiendan penetrando en sus ramas más finas.

En preparaciones especiales impregnadas con plata, se observan pequeños botones denominados *gémulas*, con forma de yemas o espinas, que se proyectan a cada lado de las dendritas. Como las dendritas se ramifican intensamente, mediante estos botones una célula nerviosa puede establecer contacto con muchas otras neuronas y recibir impulsos de ellas.

Axones. En contraste con las dendritas, del cuerpo celular de cada neurona multipolar sólo brota un axón. Se origina en una parte especial de la periferia de la célula que recibe el nombre de *cono axónico* (fig. 20-13). Los axones llevan impulsos que se alejan del cuerpo celular. Su longitud varía desde una fracción de milímetro a muchos centímetros o más de un metro. Los axones de las diferentes neuronas también tienen diámetros diferentes, desde menos de una micra a muchas micras, pero cada axón tiene diámetro constante en toda su longitud. Los axones más gruesos transmiten los impulsos más rápidamente que los axones delgados. Los axones pueden dar ramas laterales; reciben el nombre de *colaterales* y se desprenden formando ángulos rectos (lateralmente). Después pueden hacer ángulo recto y subir en la misma dirección que el axón del cual se ramificaron.

Los axones que suben o bajan por la substancia blanca de la médula (según formen parte de vías aferentes o eferentes) y los que siguen por la substancia blanca del encéfalo están cubiertos de mielina. Sin embargo, por fuera de sus vainas mielínicas no tienen otra cubierta, excepto la proporcionada por las terminaciones de los astrocitos fibrosos y las células de oligodendroglia. A diferencia de los axones de los nervios periféricos, no están cubiertos por vainas de neurilema, que describiremos cuando estudiemos los nervios periféricos.

La estructura fina de los axones y la forma como se mielinizan se describirán a propósito de los nervios periféricos. Para describir y estudiar las sinapsis, el punto próximo, hemos de comentar primero brevemente la naturaleza del impulso nervioso.

IMPULSO NERVIOSO

Para hacer esta explicación lo más simple posible vamos a describir algunos de los factores que se cree intervienen en el paso de un impulso nervioso a lo largo de una fibra *no mielínica.* Más tarde, a propósito de los nervios periféricos, estudiaremos cómo fluyen los impulsos nerviosos a lo largo de fibras mielínicas.

Al iniciar el capítulo 7 indicábamos que, en condiciones ordinarias, la membrana celular no permite la rápida difusión de iones de sodio atravesándola. También explicamos que hay un mecanismo denominado la *bomba de sodio* que con gasto de energía es capaz de transportar los iones de sodio (que, claro está, llevan cargas positivas) desde la superficie interna de una membrana celular hacia la superficie externa; que el trabajo de la bomba de sodio explica en condiciones normales la existencia de un exceso

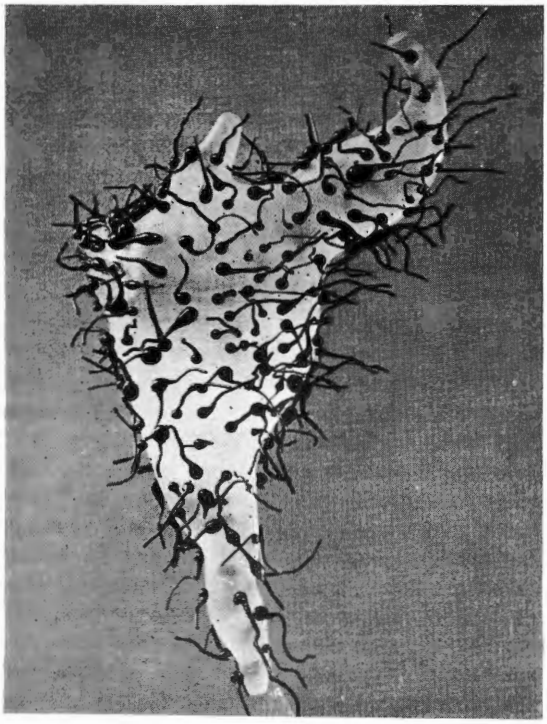

FIG. 20-17. Fotografía de un modelo de cuerpo neuronal del asta posterior de la médula (gato). Se preparó ensamblando modelos separados obtenidos de cortes en serie; demuestra el número elevadísimo de fibras nerviosas que terminan en extremos dilatados (pies terminales) en el cuerpo de la neurona para efectuar sinapsis con ella. (Haggar, R. A. y Barr, M. L.: J. Comp. Neurol., *93*:17.)

de iones de sodio en la superficie externa de una membrana celular; y que las cargas positivas de estos iones constituyen un factor muy importante que hace que la superficie externa de la membrana celular tenga carga positiva en contraste con su superficie interna. Un axón, claro está, forma parte del citoplasma de una célula. Está incluido en una membrana celular (el axolema); en condiciones de reposo la superficie externa de esta membrana tiene un exceso de iones de sodio y presenta carga positiva, en comparación con la porción citoplásmica interna de su membrana de revestimiento.

El estímulo que establece un impulso nervioso puede ser físico (como en algunas terminaciones nerviosas), eléctrico (como en un laboratorio de fisiología) o químico (como en la sinapsis). Si una fibra es estimulada en forma eficaz —o sea, en uno de sus extremos, por cualquier medio— el estímulo actúa haciendo que la membrana celular de la fibra en el lugar donde se aplicó el estímulo, durante una fracción infinitesimal de segundo, sea permeable a los iones de sodio. El exceso de estos iones en la superficie externa de la membrana los hace difundir instantáneamente a través de la membrana hacia su superficie interna; en consecuencia, la superficie externa de la membrana ya no presenta carga positiva en relación con su superficie interna. Por lo tanto, la membrana a este nivel ya no tiene ninguna polaridad eléctrica, y se dice que se ha *despolarizado*. El hecho de que la membrana se despolarice en este lugar (que en nuestra descripción hemos de considerar como el extremo de una fibra nerviosa) desencadena una onda de despolarización (un impulso nervioso) que se difunde a lo largo de la fibra nerviosa hacia su otro extremo, según vamos a ver.

Cuando la membrana de un nervio se despolariza, por ejemplo, en uno de sus extremos, la parte externa de la porción de fibra inmediatamente por delante de la zona estimulada, claro está, sigue teniendo carga positiva. Por lo tanto, inmediatamente fluye una corriente a lo largo de la parte externa de la membrana desde la zona cargada positivamente hacia la zona despolarizada. Dentro de la fibra también se establece una corriente, que fluye en dirección opuesta. La pérdida de algunas cargas positivas de la superficie externa de la membrana inmediatamente vecina del lugar de estimulación (a consecuencia de las cargas que fluyen hacia la zona de despolarización) tiene como resultado una despolarización parcial de la membrana en el lugar donde las cargas acaban de desaparecer. Sin embargo, el axolema aquí se conserva impermeable para los iones de sodio, hasta que una despolarización parcial alcanza un punto denominado el nivel de descarga, en el cual la membrana a este nivel bruscamente se vuelve permeable y ello, claro está, hace que quede totalmente despolarizada.

La parte de la fibra nerviosa a la que se aplicó el estímulo original ahora se ha recuperado totalmente, y la parte que ahora está despolarizada inicia inmediatamente la despolarización de la parte vecina, en forma similar a la antes descrita. Por lo tanto, hay una onda de despolarización que se desplaza a lo largo de una fibra con increíble rapidez, de manera que la fibra se va recuperando inmediatamente después que la onda ha pasado.

Es una explicación muy simple y poco adecuada, porque intervienen otros iones (por ejem-

plo, el ion potásico) en forma importante en el desplazamiento que se produce. En los cursos de fisiología se estudiará todo esto en detalle. Pero esperamos que esta información bastará para exponer lo que ocurre cuando una onda de despolarización llega a una sinapsis.

TIPOS Y ESTRUCTURA DE SINAPSIS EN EL SISTEMA NERVIOSO CENTRAL

El tipo común de sinapsis en el S.N.C. es uno en el cual un axón de una neurona acaba en una dendrita o en el cuerpo celular de otra. En este tipo de terminación, el axón, al establecer contacto con la segunda neurona, se hincha, constituyendo un pequeño bulbo, que establece contacto con el cuerpo celular o la dendrita de la segunda neurona. Las pequeñas terminaciones hinchadas de los axones reciben los nombres de *bulbos terminales, pies terminales* o *botones.*

La reconstrucción hecha por los investigadores Haggar y Barr (fig. 20-17) del cuerpo celular de una neurona muestra espectacularmente el gran número de axones que pueden entrar en asociación sináptica con otra neurona en el S.N.C. por este tipo de terminación.

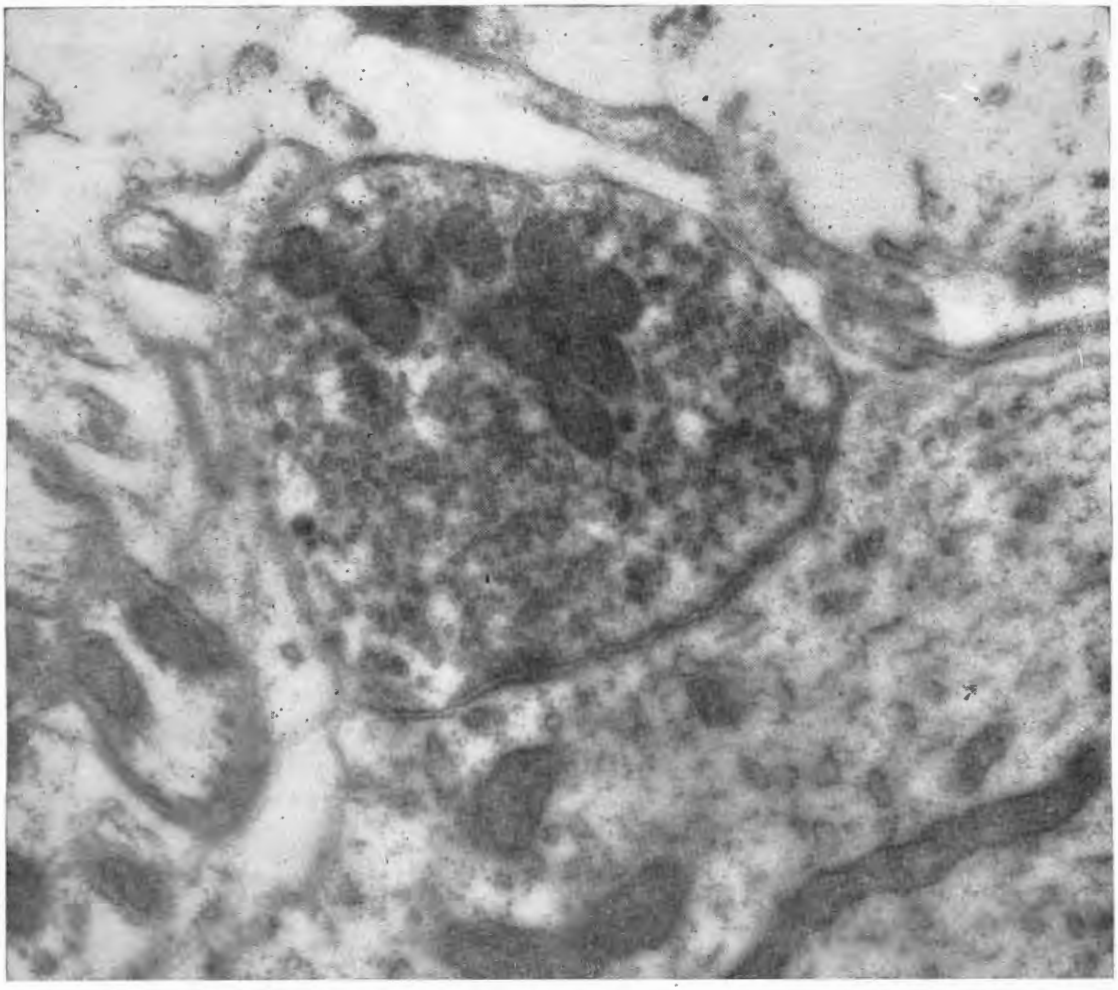

FIG. 20-18. Micrografía electrónica (× 57 000) de un corte de la eminencia teres de la rata. El cuerpo central voluminoso es un pie terminal que se pone en contacto con la superficie de una neurona; el protoplasma de ésta llena la parte baja de la figura. En el punto de contacto se observa una línea obscura doble; una de las líneas corresponde a la membrana celular del pie terminal, la otra a la membrana del cuerpo de la neurona. El espacio entre las dos membranas tiene unos 200 angstroms de anchura. Obsérvese que el pie terminal contiene varias mitocondrias y gran número de neurovesículas. (Preparación de S. Palay.)

Hay sinapsis en el sistema nervioso central y en el sistema nervioso periférico. En este último se hallan situadas entre las neuronas presinápticas y las postsinápticas del sistema nervioso vegetativo, según describiremos en el momento adecuado. Las terminaciones de fibras nerviosas eferentes (motoras) que van a fibras musculares también pueden considerarse un tipo de sinapsis. Se describen e ilustran en el capítulo siguiente.

Las sinapsis estudiadas con el ME demuestran tres características importantes: pueden observarse en la figura 20-18 donde se observa un pie terminal como una estructura redondeada que ocupa la mayor parte de la porción central de la figura. En primer lugar, en su parte superior hay varias mitocondrias; su presencia sugiere considerable actividad metabólica. Después el pie terminal contiene innumerables pequeñas vesículas claras. En la mayor parte de sinapsis tienen aproximadamente 500 Å de diámetro. En ellas está contenido el mediador químico del impulso nervioso. En muchas sinapsis es la acetilcolina. En algunas, las vesículas tienen un núcleo denso; contienen otro tipo de mediador químico, la noradrenalina o la 5-hidroxitriptamina. La tercera característica importante de la sinapsis, observada con ME, es la hendidura sináptica. Esta se observa como una línea doble en la parte inferior de la sinapsis que presentamos en la figura 20-18. La doble línea depende de que las membranas celulares de las dos neuronas casi se tocan una con otra a nivel de la sinapsis; quedan separadas por unos 200 Å; este espacio constituye la hendidura sináptica.

Una onda de despolarización que se desplaza a lo largo del axón de una neurona presináptica, y llega a un pie terminal, hace que la membrana del pie terminal que bordea la hendidura sináptica se despolarice. Ello, a su vez, en una forma todavía no muy bien comprendida hace que las vesículas que contienen acetilcolina o algún otro desviador químico, y que están cerca de la membrana que rodea la hendidura sináptica, liberen su contenido hacia dicha hendidura. Este acontecimiento, a su vez, tiene por consecuencia que la membrana de la neurona postsináptica que rodea el otro lado de la hendidura sináptica se haga permeable; en consecuencia, los iones de sodio penetran en la neurona a través de la membrana. Sin embargo, la despolarización que así resulta, y que se difunde por la neurona, puede no ser suficiente para que una neurona postsináptica del sistema nervioso central origine una descarga. Un conjunto por así decirlo, de fuerzas, actúan sobre las neuronas del S.N.C. a través de sus conexiones sinápticas, y algunas neuronas tienen centenares de terminaciones sinápticas sobre ellas. Que una neurona descargue o no descargue depende del balance de los factores que la afectan. Además,

---

FIG. 20-19 *(ver página opuesta)*. Figura que ilustra los aspectos conocidos y los aspectos supuestos de la vaina mielínica madura y de su relación con una célula de glía.

La explicación sobre formación de vainas de mielina se da en relación con los nervios periféricos en la página 528. Se sugiere que el estudiante encontrará útil la lectura de esta parte del texto como preludio del estudio intensivo de la presente ilustración. El original de esta ilustración fue publicado por *Journal of Biophysical and Biochemical Cytology,* en 1961, como sigue:

La membrana plasmática o unitaria (pm) se denomina así como dos líneas separadas por un espacio, excepto en las mitocondrias, donde está representada por una sola línea. El mesaxón interno (im), formado cuando una prolongación glial completa la vuelta inicial alrededor de un axón (a) y comienza una segunda, es retenido una vez completada la formación de mielina. Hay algo de citoplasma en la prolongación glial. El citoplasma se acumula ocasionalmente en *cy.* En la cubierta externa completamente formada, también queda retenido algo de citoplasma glial. En corte transversal este citoplasma se limita a un asa (ol) de membrana plasmática (pm), pero siguiendo la longitud de este nódulo interno, forma un reborde (r) que puede ser continuo con un cuerpo de célula glial (g) en *c.* Observada transversalmente, los componentes de la vaina están orientados en forma espiral; sólo las capas más interna y más externa terminan en asa; en plano longitudinal cada unidad de mielina termina en un asa separada en cada extremo del internodo. Dentro de estas asas queda también retenido citoplasma glial. Creemos que este citoplasma contenido dentro de los bordes laterales dilatados dentro de la prolongación glial en espiral, es un cordón continuo helicoidal que rodea el axón como un cable en un carrete.

El asa externa, mesaxón interno, y las terminaciones de la vaina en un nódulo (n) se ilustran aquí y muestran la disposición espiral de las laminillas de mielina. La conexión (c) entre un cuerpo de célula glial y una vaina madura no se demuestra. Pero según nuestras observaciones parece probable que esta conexión se conserve y, además, que diversas vainas puedan estar conectadas sobre una célula glial. (Figura y leyenda según Bunge, M. L., Bunge, R. P. y Ris, H.: Journal of Biophysical and Biochemical Cytology, *10:*67, 1961.)

diversos tipos de neurona difieren por la facilidad con la cual pueden hacerse descargar. Este tema, muy complejo, constituye un aspecto interesante de un curso de fisiología, y no lo trataremos aquí.

La recuperación de la permeabilidad y la polarización de las membranas a nivel de las sinapsis, donde se establece la transmisión por liberación de acetilcolina, se logra por la acción de la enzima acetilcolinesterasa, que hidroliza casi instantáneamente la acetilcolina libre en la hendidura sináptica.

NEUROGLIA

Desarrollo de conocimientos. Para comprender la función de las células de neuroglia del sistema nervioso central ha tenido que esperarse el desarrollo de técnicas histológicas especiales.

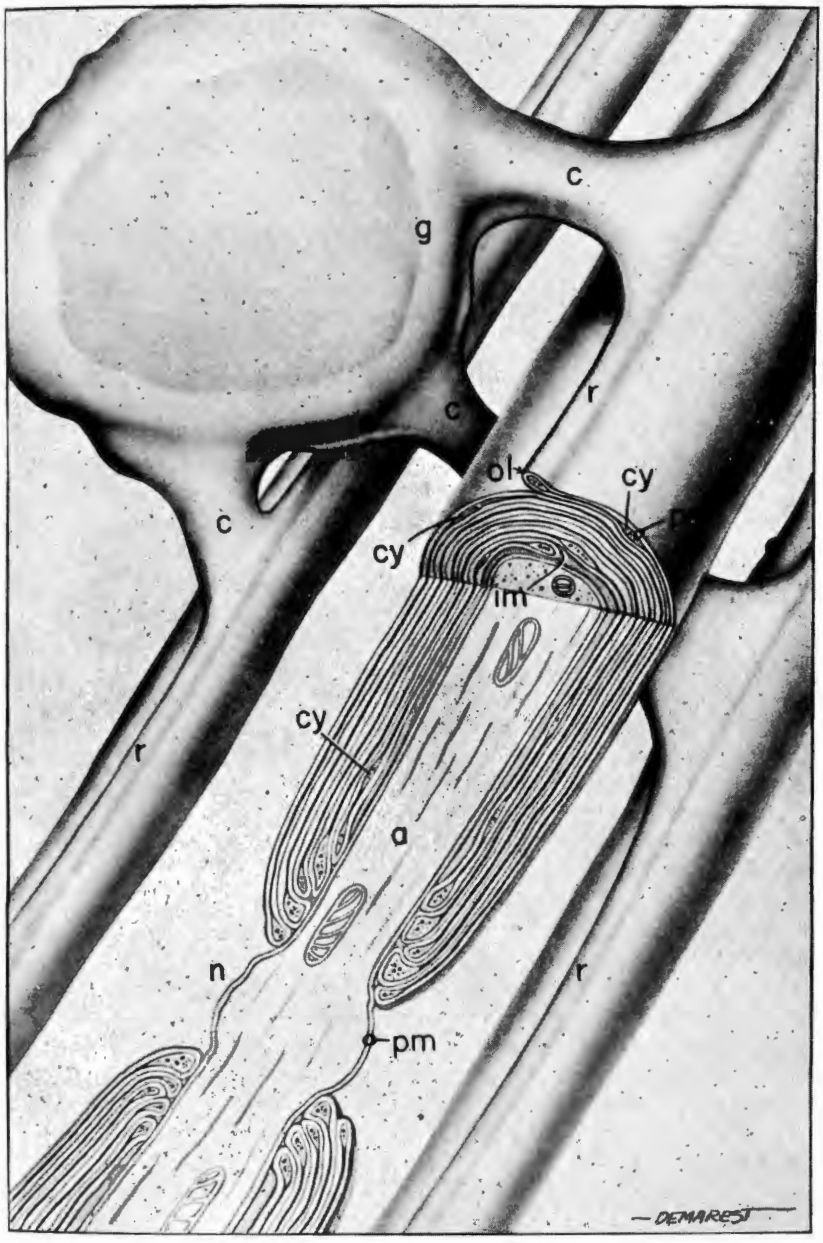

FIG. 20-19. *(Véase texto en la página opuesta.)*

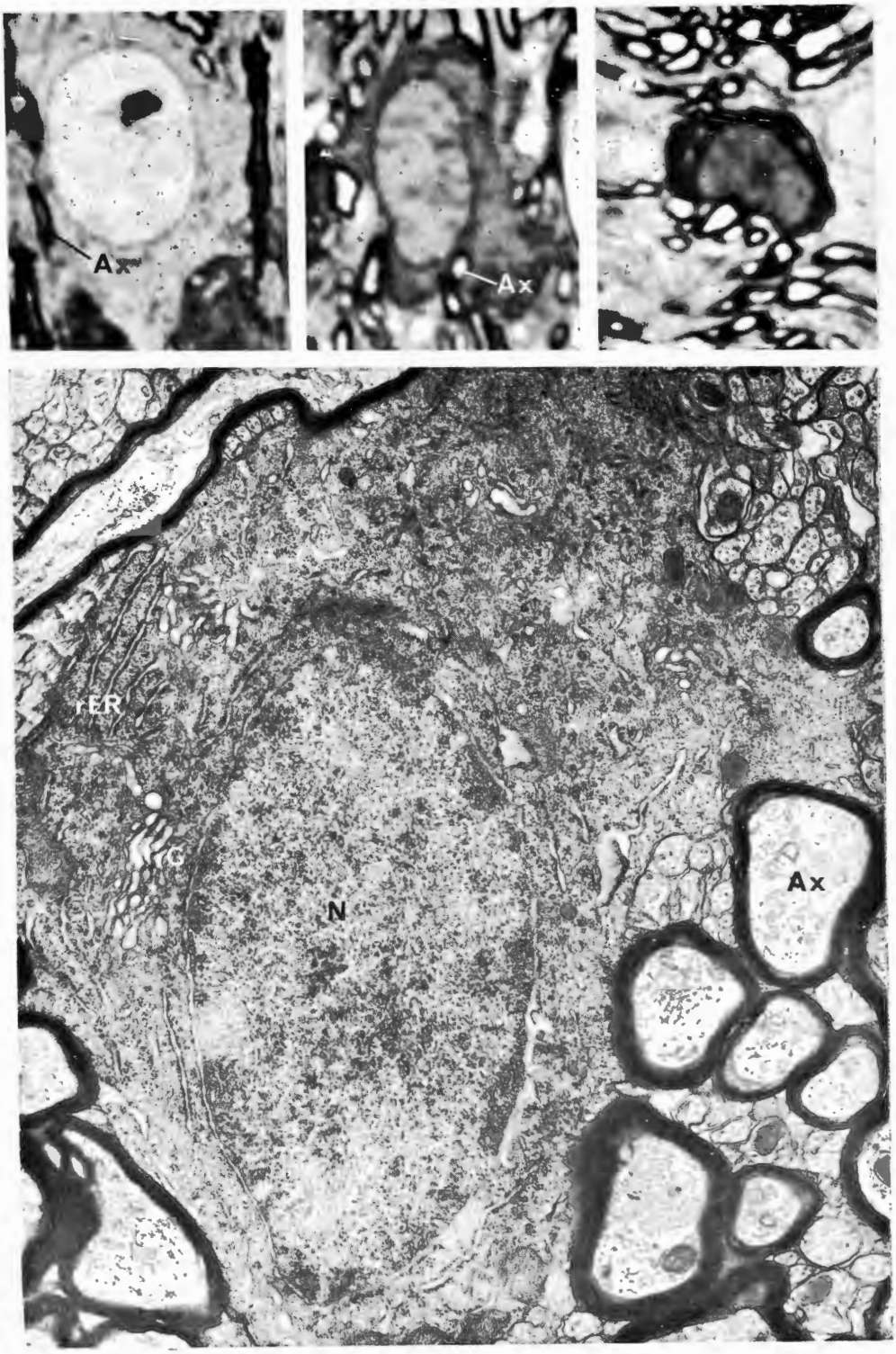

FIG. 20-20. *(Véase texto en la página opuesta.)*

Las tinciones ordinarias, como la de H y E, no indican que estas células posean prolongaciones innumerables que atraviesen la substancia del tejido nervioso y, por lo tanto, le den estabilidad y lo junten también con los vasos sanguíneos que la atraviesan. En cortes teñidos con H y E sólo pueden verse bien los núcleos de las células de neuroglia; pero estos son de diversos tipos, sugiriendo que hay tipos diferentes de células de neuroglia.

Evolución de los métodos de impregnación argéntica. Se sabía que el nitrato de plata se combina con algunos ingredientes tisulares más que con otros, y que, si los tejidos tratados con dicho producto se exponen a la luz, la plata se reduce y ennegrece. Por lo tanto, los ingredientes tisulares con los cuales está combinado se verán bien. En 1872 se efectuó un descubrimiento que aumentó considerablemente la aplicación de este punto. Por entonces un anatómico italiano, Camillo Golgi, por circunstancias económicas se vio obligado a acabar temporalmente su asociación con un laboratorio y aceptar el cargo de médico residente jefe y cirujano en un hospital de enfermos incurables. Era tal su celo por la investigación anatómica que intentó crear un laboratorio de histología en la cocina de su casa, donde podía trabajar por la noche. Tenía apenas un microscopio y unos pocos instrumentos simples; con ellos hizo el descubrimiento que revolucionó el estudio del tejido nervioso.

Golgi había fijado algo de tejido del sistema nervioso central en una solución de bicromato potásico y había dejado el tejido con dicha solución por largo tiempo. Luego sumergió el tejido en nitrato de plata y se produjo un milagro. El bicromato de plata sólo se depositó en algunas de las células del tejido, pero no en la mayor parte de ellas. Además, las que quedaron impregnadas se veían sobre un fondo obscuro como montadas sobre un plástico relativamente claro. Hecho curioso, este método no impregna las partes de la célula en forma tan diversa como lo hace con las células en general; las células que quedan impregnadas suelen estarlo muy bien en toda su extensión.

Al principio, el método de Golgi se consideró caprichoso y poco seguro. Sin embargo, había un hombre joven en España que estaba destinado a ser el mayor neurohistólogo de todos los tiempos. Santiago Ramón y Cajal, quien vio las posibilidades del método de Golgi, lo mejoró, y trabajando con sus alumnos creó otros métodos de impregnación argéntica, con los cuales investigó sistemáticamente la histología del tejido nervioso. Entre muchas otras cosas, demostró la individualidad de las neuronas. Cajal publicó casi 300 trabajos y varios libros de neurohistología, y mucho de lo que hoy sabemos acerca de neurohistología proviene de él. En 1906 recibió, junto con Golgi, el premio Nobel de fisiología y medicina. Los estudiantes lograrán inspiración y gozarán mucho con la lectura de *Recuerdos de mi vida* (que ha sido traducido al inglés por E. Horne Craigie).

El empleo de la impregnación con plata y oro por Cajal y del Rio-Hortega (uno de sus alumnos) permitió clasificar adecuadamente las células de neuroglia y aclarar su forma y sus funciones. Así se comprobó que hay tres grupos de neuroglia: oligodendrocitos, astrocitos y microglia. El papel de los dos primeros estriba esencialmente en contribuir a aislar y sostener las neuronas y sus prolongaciones. En cuanto a la microglia llena el papel desempeñado por los macrófagos en otros tejidos de la economía.

Vainas de mielina y oligodendrocitos. En el S.N.C. los axones de las neuronas llevan impulsos nerviosos a grandes distancias. La mayor parte de su trayecto lo hacen en la substancia blanca. Hay la necesidad de que cada axón esté bien aislado; esto se logra porque está rodeado de una *vaina de mielina* compuesta de varias

---

FIG. 20-20 (*véase página opuesta*). *Arriba, izquierda a derecha,* Las tres fotografías (× 3 000) representan (primero) un oligodendrocito claro, con nucleoplasma y citoplasma claro, y nucléolo prominente; los pequeños puntos en el citoplasma son mitocondrias; (segundo) un oligodendrocito medio obscuro con núcleo y citoplasma más obscuro que en la primera fotografía; en ambos el citoplasma incluye estructuras teñidas fuertemente con centro claro; se trata de axones mielinizados (Ax); y (tercero) un oligodendrocito obscuro, con núcleo fuertemente teñido, y citoplasma coloreado fuertemente y de manera más uniforme; los puntos claros en el citoplasma corresponden al aparato de Golgi.

Abajo, Vista con microscopio electrónico (× 12 000) de un oligodendrocito medianamente obscuro. A la izquierda, pilas de retículo endoplásmico rugoso (rER) y un aparato de Golgi claro manifiesto (G). El citoplasma en la parte derecha alta está lleno de grupos de ribosomas libres. Se reconocen axones mielinizados (Ax) por sus vainas de mielina teñidas intensamente. El axoplasma muestra cortes transversales de microtúbulos, filamentos, vesículas y mitocondria. (Ilustraciones cortesía de C. P. Leblond.)

capas de membrana en las cuales está incluida la substancia grasosa conocida como mielina. Más tarde, en la sección de nervios periféricos, veremos una descripción detallada de la vaina de mielina y la manera como se forma. En los axones del sistema nervioso central las vainas de mielina están producidas por los oligodendrocitos y se hallan dispuestos a lo largo de los axones y entre ellos. De cada oligodendrocito salen cierto número de prolongaciones con diámetro de aproximadamente 0.1 μ. Cada prolongación va a parar a la superficie de un axón donde se engruesa formando una lengua plana y ancha que rodea el axón de una a 20 veces. Esta lámina desempeña así el papel de un aislante para el paso de los impulsos nerviosos.

El dibujo esquemático (fig. 20-19) proporcionado amablemente por Bunge (que desempeñó importante papel al demostrar el papel de los oligodendrocitos en la mielinización del axón) muestra cómo un oligodendrocito manda prolongaciones a varios axones, y cómo estas terminaciones aplanadas rodean el axón para constituir una vaina de mielina.

Aspecto de los oligodendrocitos con ML y con ME. Ha habido mucha confusión para identificar los oligodendrocitos. El principal motivo es que no tenemos ninguna técnica de tinción segura para los oligodendrocitos. Hay tinciones metálicas bastante específicas para los demás tipos celulares, la técnica del sublimado y el cloruro de oro de Cajal para los *astrocitos,* y el método del carbonato de plata "débil" de del Rio-Hortega para la *microglia.* Estos dos tipos celulares pueden identificarse con seguridad, pero ha persistido cierta confusión en cuanto a los oligondendrocitos.

Con la aparición del microscopio electrónico la confusión no se aclaró; de hecho, como las tinciones metálicas no se usaron con el ME, las identificaciones celulares fueron sobre todo a base de suposición. Mori y Leblond utilizaron las tinciones metálicas para identificar los astrocitos y la microglia en un estudio del haz voluminoso de axones que unen los dos hemisferios cerebrales, o sea del cuerpo calloso, no sólo para ML sino también para ME. Admitieron que todas las células que no se teñían con estos dos métodos eran oligodendrocitos. Así, los oligodendrocitos pueden ser claros, grises u obscuros según se observa en la parte alta de la figura 20-20, donde también se ve que el volumen varía en proporción inversa de la densidad. Sea cual sea su densidad y su volumen, los oligodendrocitos se caracterizan por un citoplasma bastante voluminoso, con abundancia de organitos, en particular de retículo endoplásmico rugoso (fig. 20-20, *abajo).* Mandan cierto número de pequeñas prolongaciones, según ya señalamos antes. Los oligodendrocitos constituyen casi las tres cuartas partes de las células de la glia.

La radioautografía después de inyectar timidina radiactiva demostró que hay muy poca proliferación de oligodendrocitos en el adulto. Parece que los oligodendrocitos más voluminosos son los que tienen mayor capacidad para dividirse. La división parece continuar más allá de la edad en que una vaina de mielina ya ha sido proporcionada a todos los axones mielinizados. No sabemos si el fin es aumentar el grado de mielinización o substituir los oligodendrocitos.

Sostén y astrocitos. De todos los órganos, el cerebro es quizá el más blando. No hay sostén de tejido conectivo, excepto por una cantidad mínima que rodea los grandes vasos. Los pequeños capilares que abundan en todo el tejido cerebral no se acompañan de tejido conectivo, como ocurre en el resto del cuerpo. Sólo queda una membrana basal alrededor del endotelio de los capilares; como las membranas basales imparten cierta rigidez a los capilares, las redes

FIG. 20-21 *(véase página opuesta). Arriba, izquierda,* Microfotografía (× 1 100) de un astrocito teñido con el método de Cajal de sublimado y cloruro de oro. El cuerpo celular está en la unión de tres prolongaciones gruesas obscuras; la superior izquierda origina cierto número de pequeñas ramas largas. Los pequeños puntos obscuros son gliosomas. No se distingue el núcleo. Con el microscopio electrónico se comprueba que las prolongaciones están formadas de haces de filamentos como las que pueden observarse en la figura inferior.

Arriba, derecha, Se observa la luz de un capilar (L). *Cy* es el citoplasma de un astrocito que entra en contacto con la pared capilar. El núcleo de este astrocito (N) es bastante claro y muestra una cubierta bastante gruesa formada por una capa de cromatina acumulada a nivel de ella.

Abajo, Micrografía electrónica (× 2 800) que muestra el núcleo y el citoplasma de un astrocito en el cual pueden observarse haces de filamentos (f) cerca de la parte alta y la parte más baja. Pueden distinguirse gránulos de glucógeno (gly) cerca de los filamentos, así como un pequeño cuerpo denso. *Ax* indica un axón. (Ilustración cortesía de C. P. Leblond.)

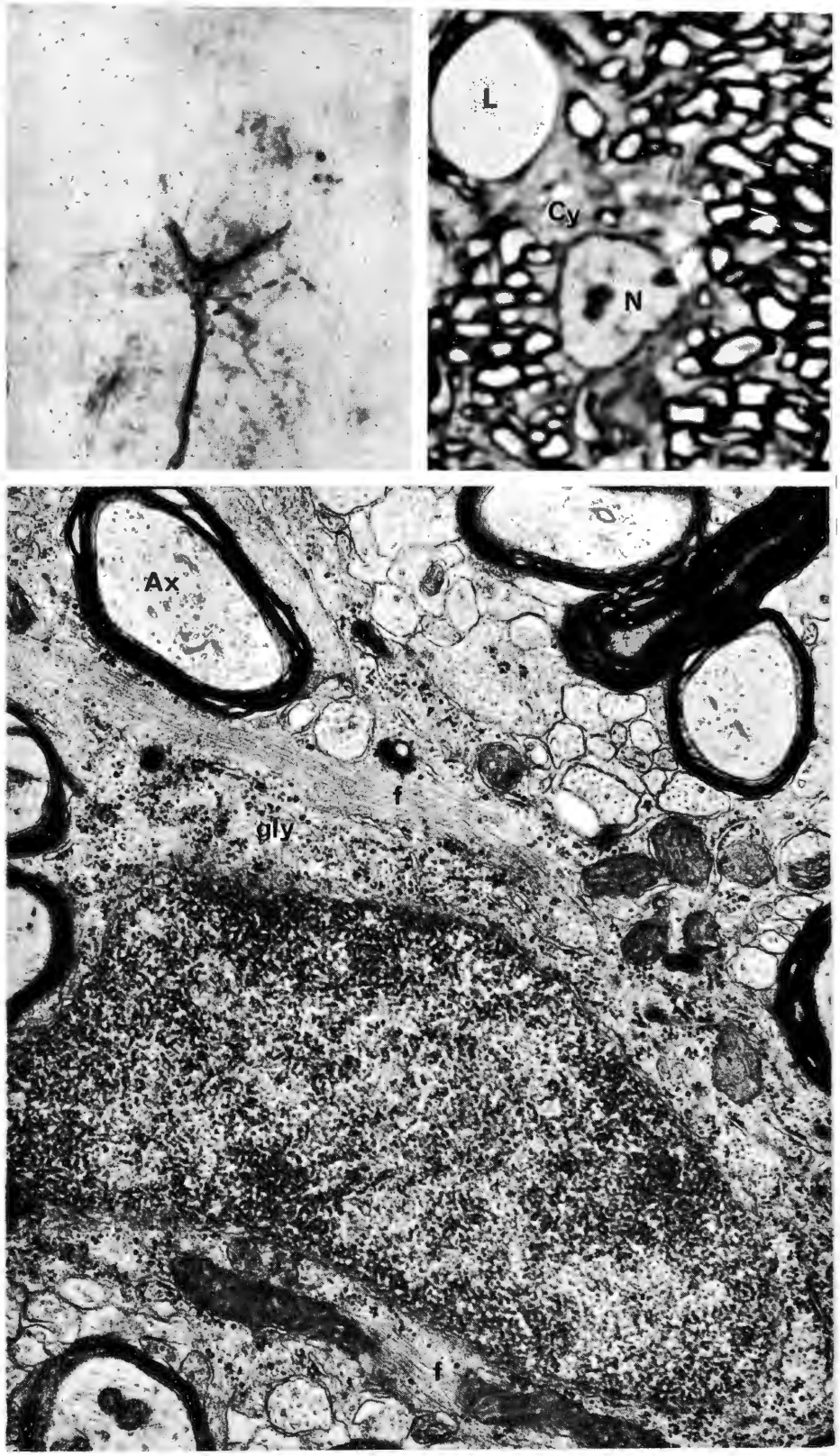

FIG. 20-21. *(Véase texto en la página opuesta.)*

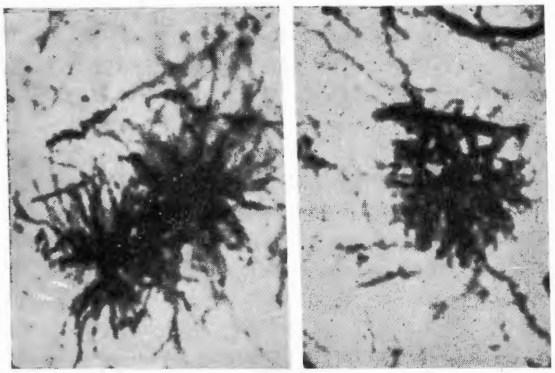

FIG. 20-22. Microfotografías (mediano aumento) de dos astrocitos protoplasmáticos en una preparación de Golgi de corteza cerebral de perro. La línea gruesa obscura que atraviesa la parte alta de la figura de la derecha es un vaso sanguíneo al cual se adhieren las prolongaciones (pies) del astrocito.

capilares desempeñan un papel esencial conservando ambas estructuras en su lugar.

Apoyando en los capilares hay prolongaciones o expansiones de los astrocitos; éstos también brindan cierta rigidez. Se irradian en diversas direcciones, extendiéndose de capilar a capilar, y de capilares a neuronas, con lo cual complementan la red capilar gruesa con una fina red de astrocitos, en cuyas mallas quedan colocados todos los componentes del sistema nervioso.

Según señalamos antes, los astrocitos se tiñen en forma bastante específica mediante el método de Cajal de sublimado y cloruro de oro. Sobre un fondo amarillo los astrocitos aparecen como estrellas obscuras porque se tiñen las prolongaciones que se extienden en varias direcciones (fig. 20-21, *arriba, izquierda*). Algunas de las prolongaciones van hasta los vasos sanguíneos (fig. 20-22, *derecha*); otras van a la superficie de las neuronas. En cada caso se ensanchan en su extremo y se dispersan cubriendo la superficie con la cual entran en contacto —capilar o neurona— para revestir lo más que puedan, constituyendo una capa de pies de astrocitos.

Un pie de astrocito se extiende de tal manera que entra en contacto con otro pie de astrocito, a veces con una zónula ocluyente interpuesta. Por lo tanto, los pies de los astrocitos constituyen una banda completa alrededor de los capilares, con sólo escasa microglia interrumpiéndola. Hacen lo mismo alrededor de muchas neuronas.

El examen de los astrocitos teñidos con oro mediante microscopio de luz y microscopio electrónico ha demostrado que sólo estaban teñidas dos estructuras en su citoplasma: cuerpos densos (denominados por Cajal gliosomas; ahora se supone que son lisosomas) y haces de filamentos finos, estructura que origina el color obscuro de las prolongaciones de los astrocitos. De hecho, un haz de filamentos nacido de un pie de astrocito sigue a lo largo de una prolongación y alcanza la región perinuclear de la célula, pero no se interrumpe ahí, sino que continúa penetrando en otra prolongación hasta su terminación. El citoplasma se halla dispuesto alrededor de los haces irregularmente, mientras éstos siguen una línea recta o ligeramente curva. Estos haces explican la rigidez de las terminaciones de los astrocitos. Por lo tanto, los haces en las prolongaciones astrocíticas se extienden de un capilar al próximo y proporcionan una unión bastante rígida entre ellos.

Los astrocitos teñidos con oro pueden dividirse en dos categorías. Los *astrocitos fibrosos* se caracterizan por sus prolongaciones particularmente largas y rectas, que se ramifican poco o nada (fig. 20-23). Estos astrocitos se observan en la substancia blanca. Se descubren gliosomas en el citoplasma que rodea los haces de filamentos existentes en las prolongaciones, e incluso en los pies terminales. Durante un tiempo se consideró que los astrocitos fibrosos eran los únicos que contenían fibras, o sea, haces de filamentos. Pero el examen cuidadoso de otro tipo de células, que vamos a estudiar ahora, demostró que éstas también contenían dichos haces.

Los *astrocitos protoplásmicos* tienen prolongaciones citoplásmicas ramificadas que se extienden desde toda la superficie de sus cuerpos celulares, de manera que después de la tinción metálica se parecen a matorrales (fig. 20-22). Sus prolongaciones son más cortas y se ramifican mucho más que las de los astrocitos fibrosos, pero también son rígidos por la presencia de haces cortos de filamentos.

El examen de los astrocitos de cualquier tipo con microscopio electrónico muestra un núcleo claro bastante voluminoso (fig. 20-21, *abajo*). A menudo el núcleo está dentado, hecho que puede observarse incluso con microscopio de luz. Estas indentaciones se considera que dependen de la presión de los haces vecinos de filamentos. El citoplasma es más bien claro, en parte por el poco desarrollo del retículo endoplásmico rugoso (en contraste con el gran desarrollo en los oligodendrocitos; véase figu-

ra 20-20). El número de astrocitos es bastante elevado; así, en el cuerpo calloso constituyen la cuarta parte de la población glial. Unos cuantos astrocitos que contienen filamentos dispersos son capaces de dividirse, como lo demuestra la radioautografía después de tomar ^{3}H-timidina. Estas células, que pueden considerarse "espongioblastos", serían las que producirían lentamente astrocitos. Puede observarse algún astrocito en curso de degeneración. Tal degeneración compensaría la producción de astrocitos nuevos, asegurando así el cambio de la población de astrocitos.

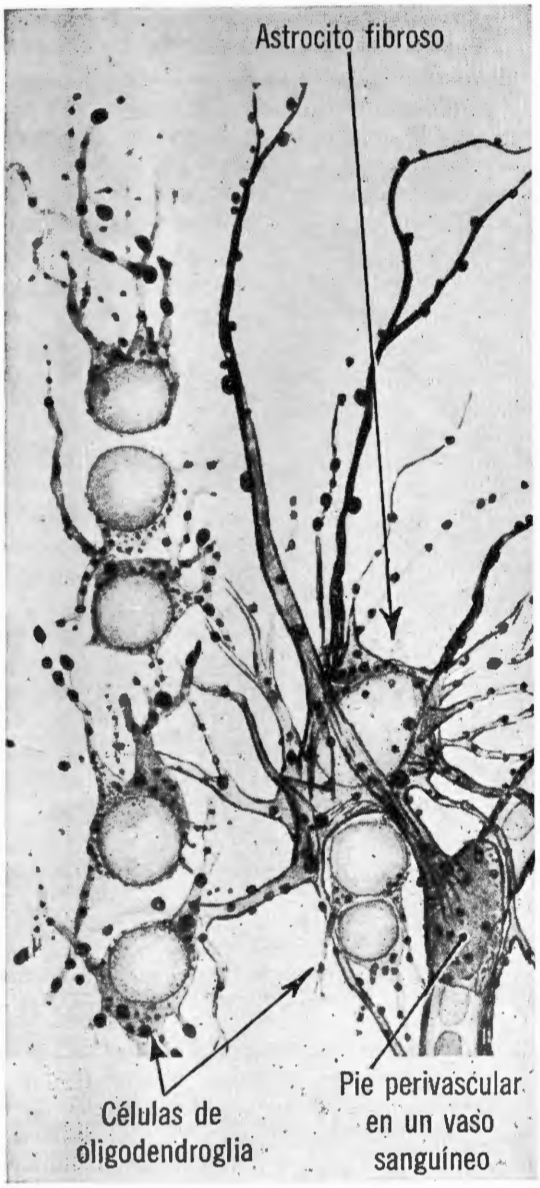

FIG. 20-23. Substancia blanca de cerebro de conejo teñido con la técnica de del Rio-Hortega para gliosomas. Se observa una hilera de células de oligodendroglia a la izquierda y un astrocito fibroso a la derecha. (Modificado de Penfield, W.: Brain, *47:* 430.)

Microglia como macrófagos del cerebro. En todo el cuerpo el tejido conectivo desempeña no sólo un papel de sostén; también contiene células móviles con capacidad de fagocitar cualquier material extraño que aparezca. En ausencia de tejido conectivo en el cerebro, las funciones deben efectuarlas otras células. Se ha comprobado que los astrocitos desempeñan un papel clave para sostén; otro grupo de células, la microglia, interviene en la defensa de manera comparable a la de los macrófagos en otros órganos.

En condiciones normales, las células de microglia son pequeñas, dispersas uniformemente en la substancia blanca y la gris. Constituyen aproximadamente el 5 por 100 de las células gliales en la substancia blanca y el cuerpo calloso. Se tiñen bastante específicamente por el denominado método del carbonato de plata débil de del Rio-Hortega. Esta técnica tiñe ambos, núcleo y citoplasma, así como las prolongaciones largas angulares (fig. 20-24, *arriba, izquierda).* Con microscopio electrónico la cromatina es densa y contrasta con el nucleoplasma interpuesto, el citoplasma y las prolongaciones que contienen poco retículo endoplásmico rugoso, pero un número bastante elevado de cuerpos densos (fig. 20-24, *abajo).* Normalmente no se dividen (y no captan ^{3}H-timidina), y muestran muy poca indicación de movilidad y fagocitosis. Sin embargo, siempre que existe una urgencia local, por ejemplo, una herida de arma blanca o una inflamación, se producen cambios espectaculares; adquieren la capacidad de dividirse, aumentan tanto el núcleo como el citoplasma, se vuelven móviles y se llenan de material fagocitado.

El origen de las células de microglia ha sido objeto de muchas discusiones. La opinión mayoritaria admite que provienen de la sangre, probablemente por transformación de monocitos. Sin embargo, hay una dificultad de su penetración, que depende de la membrana basal capilar; una vez que han atravesado la barrera de la célula endotelial, parece que se hallan incluidas en una expansión de la membrana basal del capilar, en la cual se transforman en una "célula peritelial". Estas células se tiñen como la microglia con el método de del

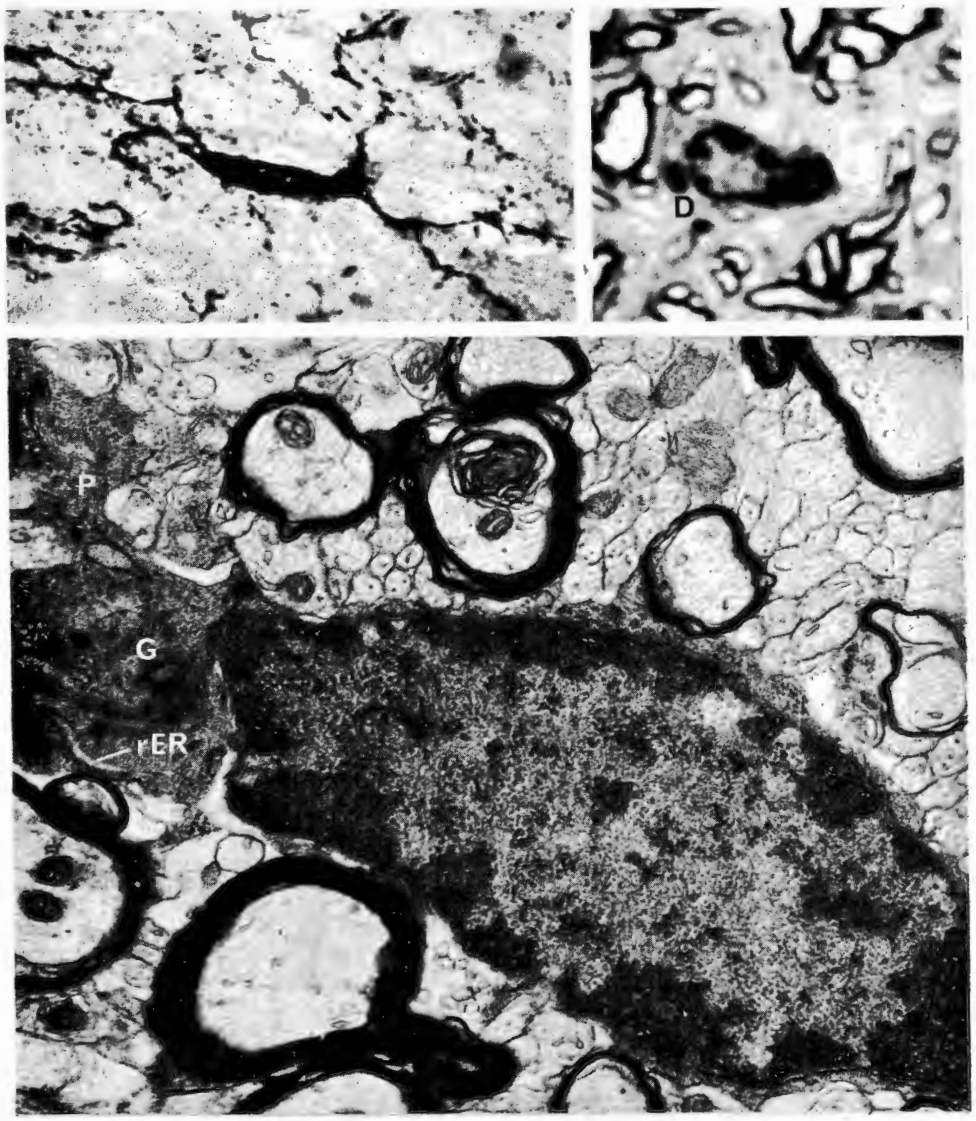

FIG. 20-24. *Arriba, izquierda,* Microfotografía (× 1 100) de microglia teñida por el método del carbonato de plata débil de del Rio-Hortega. El núcleo y el citoplasma están intensamente teñidos. Hay cierto número de prolongaciones citoplásmicas largas de color obscuro, que se extienden hasta el borde de la figura.

Arriba, derecha, Microfotografía (× 3 000) de microglia vista con un corte Epon de 0.5 de micra teñido con azul de toluidina. En su centro hay un núcleo alargado con masas de cromatina densa distribuidas a lo largo de la cubierta nuclear y que contrastan con el nucleoplasma claro que hay entre ellas. Los límites del citoplasma no son netos. Cerca del núcleo hay una masa obscura, probablemente un lisosoma.

Abajo, Micrografía electrónica (× 14 000) de microglia. El núcleo es alargado y muestra masas obscuras de cromatina densa contra la cubierta nuclear. Arriba y a la izquierda se divide el citoplasma, indicando el origen de dos prolongaciones (P). En el citoplasma puede distinguirse una cisterna de retículo endoplásmico rugoso (rER); por lo demás, hay pocos ribosomas en el citoplasma. Arriba de *rER* hay una región de Golgi (G). Los dos pequeños cuerpos densos cerca de la misma pueden ser lisosomas. (Ilustración cortesía de C. P. Leblond.)

Rio-Hortega, pero su citoplasma y sus prolongaciones son mínimos. Finalmente rompen su cubierta de membrana basal, en situaciones de urgencia, y penetran en el tejido cerebral.

Identificación de las células gliales en preparados teñidos en forma ordinaria. La figura 20-25 muestra los diversos tipos que pueden observarse en cortes ordinarios. La microglia se reconoce por los núcleos más bien pequeños, alargados, con cromatina muy densa, separados por espacios claros, y por su citoplasma que apenas puede distinguirse (figs. 20-24, *arriba, derecha,* y 20-25).

Los astrocitos tienen núcleos claros bastante voluminosos, que muchas veces tienen forma dentada; por lo tanto, la cubierta nuclear (a lo largo de la cual existe un revestimiento bastante uniforme de cromatina) muchas veces aparece en forma angulosa y menos regular que en otras células gliales (fig. 20-25). Por lo que se refiere a los núcleos de los oligodendrocitos tienen forma irregularmente esférica y ovoide. La mayor parte son de dimensiones medianas (fig. 20-25) y de una densidad intermedia entre la de los astrocitos y la de la microglia. Un pequeño número de oligodendrocitos tienen núcleos muy voluminosos y claros, generalmente con un nucléolo voluminoso central (figura 20-25); estas son las células gliales más voluminosas y más claras (hecho contrario a la opinión muy extendida de que son los astrocitos). Un número bastante elevado de oligodendrocitos posee un pequeño núcleo obscuro de forma esférica. En la práctica se necesita experiencia para identificar los astrocitos con cierta seguridad utilizando el ML. La mayor parte de la microglia, como los oligodendrocitos medianos y pequeños, pueden reconocerse en preparaciones bien fijadas y bien teñidas.

Células del epéndimo. Pueden clasificarse junto con la neuroglia. Las células del epéndimo que recubren la luz del tubo neural tienen a su cargo tres funciones más o menos consecutivas. Al principio su función es proliferativa (fig. 20-9). Su segunda función es de soporte. Cuando la pared del tubo neural aumenta de espesor, las células de revestimiento mandan largas prolongaciones que, por lo menos durante cierto tiempo, llegan a la parte exterior del tubo y forman la membrana limitante externa que lo rodea. Más tarde, abandonan progresivamente su papel de soporte y actúan principalmente como células formadoras del revestimiento epitelial continuo (conocido con el nombre de epéndimo) de los ventrículos del cerebro (fig. 20-26). También persisten en el conducto central de la médula espinal. En algunos puntos dentro de los ventrículos, el epéndimo es desplazado por penachos vasculares. Estos dispositivos reciben el nombre de plexos coroideos y vamos a estudiarlos a continuación. El epéndimo que recubre los capilares de los plexos coroideos se conoce con el nombre de *epitelio de los plexos coroideos.* Las células ependimarias se clasifican como células neuróglicas de un tipo especial.

ESTRUCTURA MICROSCOPICA DE LA MEDULA ESPINAL

Estructura macroscópica. La médula espinal es una columna cilíndrica, ligeramente aplana-

FIG. 20-25. Dibujo que ilustra el aspecto de las células de neuroglia como aparecen en cortes corrientes teñidos con H y E. De izquierda a derecha, la hilera superior muestra oligodendrocitos claros, medianos y obscuros. La hilera inferior muestra un astrocito a la izquierda y una célula de microglia a la derecha. (Dibujos cortesía de C. P. Leblond.)

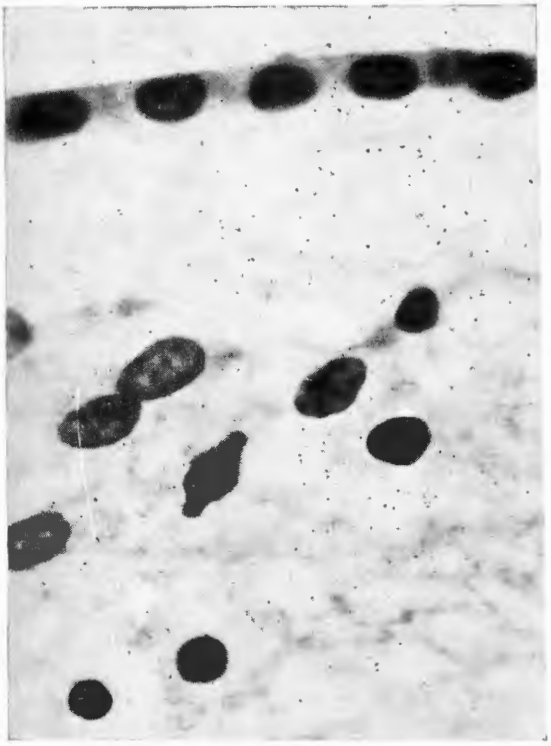

FIG. 20-26. Microfotografía (gran aumento) de un corte de cerebro teñido con hematoxilina y eosina; véase el epéndimo que recubre el ventrículo lateral.

da por delante, algo menos por detrás, de manera que en corte transversal tiene forma ovoide (fig. 20-27).

Las astas anteriores de materia gris son más anchas y cortas que las astas posteriores; tampoco se acercan tanto a la superficie de la médula como lo hacen estas últimas (figura 20-27). En los segmentos torácicos y los dos o tres primeros lumbares también puede verse un asta lateral de substancia gris a cada lado de la médula (fig. 20-27). La substancia gris que forma la barra transversal de la "H" se dice que constituye una *comisura (commissure* = unión). Inmediatamente alrededor del conducto central hay una red de células neuróglicas que forman lo que se denomina la *substancia gelatinosa central.*

La substancia blanca se halla dividida en cordones por diversos surcos longitudinales como indica la figura 20-27.

Segmentación de la médula. El hombre es un organismo segmentado; cada segmento está representado por una vértebra. Las neuronas aferentes que penetran en la médula provenientes de cualquier segmento corporal atraviesan los agujeros intervertebrales correspondientes y pasan al conducto vertebral, donde penetran en el asta posterior de substancia gris del correspondiente segmento de la médula espinal (fig. 20-32). En forma similar, las fibras

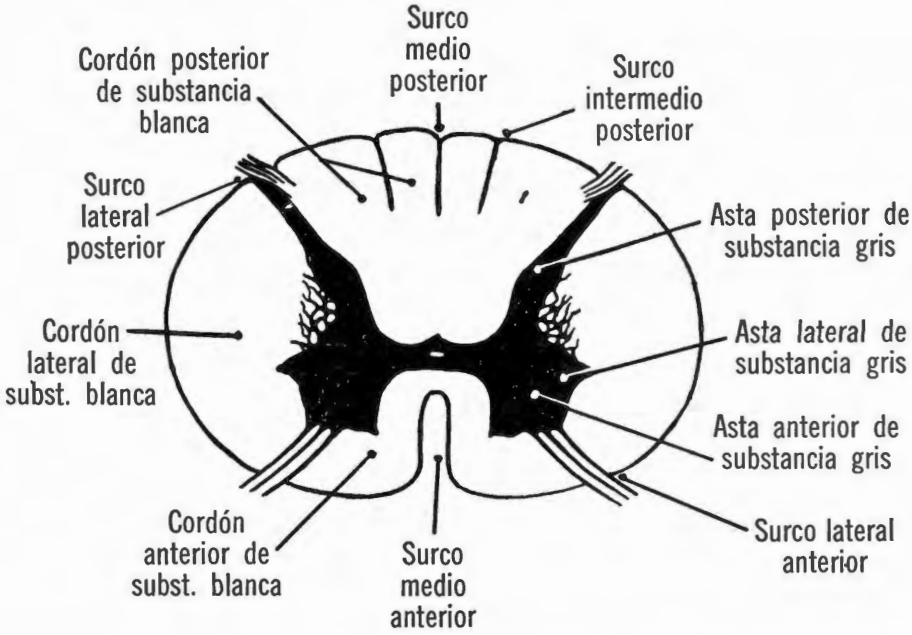

FIG. 20-27. Corte transversal de la médula. (Copiado de Villiger, E.: Brain and Spinal Cord. Philadelphia, Lippincott.)

eferentes que salen de las astas anteriores de substancia gris del mismo segmento de la médula pasan por el mismo agujero de conjugación para alcanzar e inervar los músculos que pertenecen al segmento correspondiente del cuerpo (fig. 20-32). Sin embargo, en el curso del desarrollo la columna vertebral se alarga mucho más que la médula espinal situada en su interior. Esto tiene dos consecuencias importantes.

En primer lugar, como la médula tiene que quedar unida al cerebro, en el adulto el extremo inferior de la médula no llega hasta la parte más baja del conducto vertebral, sino solamente hasta la primera o segunda vértebra lumbar. En segundo lugar, los diversos segmentos de la médula, que en un principio quedaban frente a los segmentos corporales con los cuales estaban unidos por las fibras aferentes y eferentes, gradualmente adoptan un nivel más alto; en consecuencia, las fibras aferentes y eferentes de cada segmento medular, para alcanzar sus respectivos segmentos corporales tienen que dirigirse hacia abajo, a los lados de la médula, hasta llegar a los agujeros intervertebrales. Ello, claro está, resulta cada vez más manifiesto a medida que nos acercamos al extremo inferior de la médula; así se explica que si bien la porción caudal del conducto vertebral no contiene médula espinal, sí contiene fibras aferentes y eferentes que se extienden en sentido caudal desde los segmentos más bajos de la médula para alcanzar los agujeros intervertebrales que les corresponden.

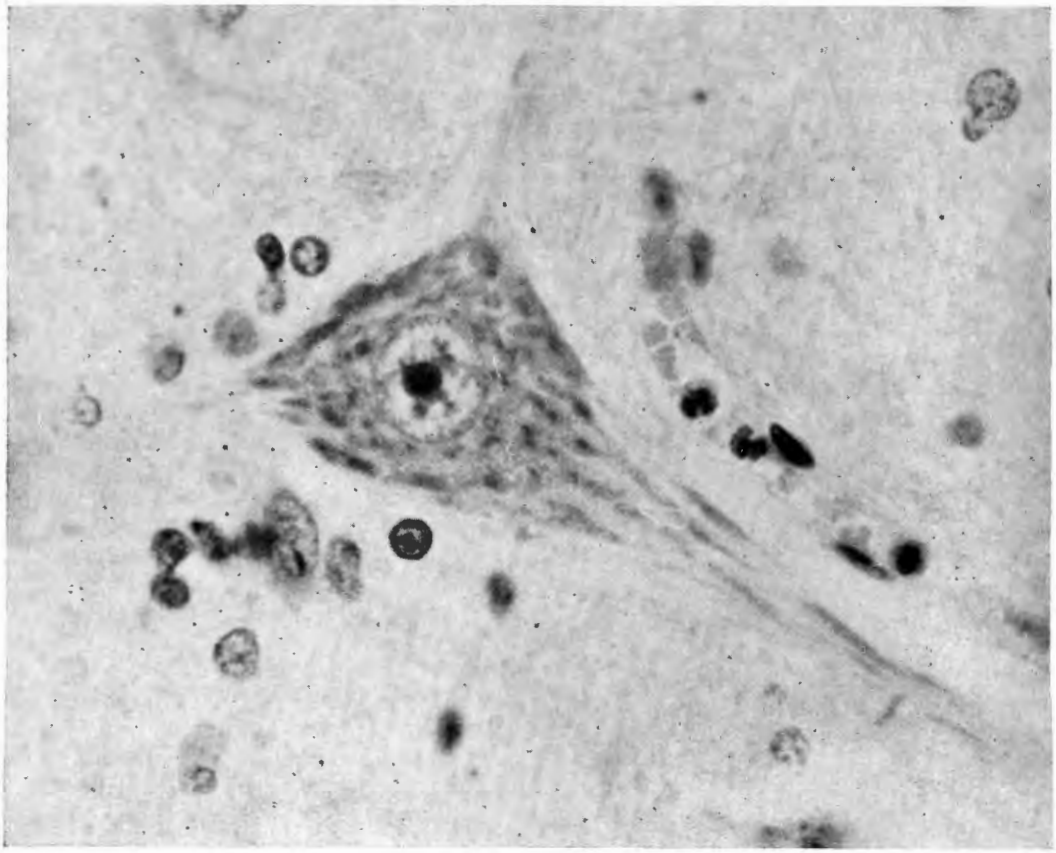

FIG. 20-28. Microfotografía (gran aumento) de materia gris de médula espinal en el hombre. Obsérvese el cuerpo celular de una célula voluminosa de asta anterior en el centro. Su citoplasma contiene varios cuerpos de Nissl, que también existen en la dendrita que se extiende saliendo del mismo hacia la derecha y abajo. Obsérvese el capilar a la derecha de la neurona. El cuerpo celular de la neurona está ligeramente separado por un espacio vacío del neurópilo que lo rodea, consistente en fibras nerviosas desnudas y prolongaciones de células de neuroglia. Alrededor están dispersos los núcleos de estas últimas. (Microfotografía de H. Whittaker.)

Algunas características de la substancia gris. La substancia gris de la médula (fig. 20-28) está formada por cuerpos de las neuronas, fibras no mielínicas, algunas fibras mielínicas, astrocitos protoplasmáticos, células de oligodendroglia y unos cuantos vasos sanguíneos con algo de tejido conectivo que los acompañan, incluyendo un pequeño número de células de microglia. El fondo de color azul pálido que se observa en los cortes teñidos con hematoxilina y eosina, y sobre el cual destacan los cuerpos neuronales y los núcleos de las células de neuroglia, es una red compleja de fibras nerviosas y prolongaciones de células neuróglicas (fig. 20-28).

Los cuerpos de las neuronas no se hallan distribuidos uniformemente en la substancia gris de la médula, sino que constituyen agregados, algunos de los cuales reciben el nombre de núcleos.

Los cuerpos celulares del asta anterior (figura 20-28) son los mayores de la médula; los del asta posterior son los menores. Los de las astas laterales tienen dimensiones intermedias. Las células más notables de las astas anteriores son las denominadas *células radiculares,* origen de los axones que formarán las fibras eferentes que se extienden hasta los músculos de cada segmento. Estas neuronas constituyen la "vía final común" en la cual converge toda actividad nerviosa que terminará en acción muscular. Son de gran volumen y multipolares, con abundante substancia cromidial en su citoplasma (figura 20-28). Estas son las células con mayor tendencia a enfermar por el virus que causa la poliomielitis anterior (parálisis infantil); si quedan destruidas, los músculos que inervan quedan paralizados. También hay otros tipos de células en las astas anteriores; algunas poseen prolongaciones muy cortas que terminan en la substancia gris; otras, denominadas *células de los haces,* mandan sus axones a otras partes y niveles de la médula.

Las células de las astas laterales producen axones que se extienden hacia afuera y alcanzan los ganglios del sistema nervioso vegetativo, según veremos más tarde al tratarlo en páginas siguientes.

Las neuronas cuyos cuerpos celulares se hallan en las astas posteriores son de los tipos intrasegmental e intersegmental. Las fibras aferentes que proceden de los segmentos corporales, y las de la substancia gris ascendentes y descendentes, penetran en las astas posteriores de substancia gris y en tales estructuras establecen sinapsis. Por medio de sus axones mandan los impulsos recibidos a las diversas partes del sistema nervioso central.

Algunas características de la substancia blanca. Según puede estudiarse en neuroanatomía, los axones que en la médula se dirigen hacia arriba y hacia abajo, y que guardan relación con diferentes funciones, no se entremezclan al azar, sino que constituyen haces netamente separados. Los axones de las distintas vías eferentes se unen en sectores especiales de la médula; lo mismo ocurre con los axones de las vías aferentes. Además, dentro de estas divisiones hay nuevas secretaciones; por ejemplo, los axones de las neuronas que llevan impulsos relacionados con sensaciones de tacto y presión de todos los niveles de la médula se reúnen en una parte especial a cada lado del órgano; los que llevan impulsos relacionados con el dolor también van aislados. De hecho, la secretación es tan notable que si se infiere una pequeña lesión a la substancia blanca a un nivel determinado alrededor de la circunferencia de la médula, cabe predecir con toda seguridad cuál será la pérdida de funciones musculares y sensitivas. Si conoce bien estos puntos, estudiando los trastornos sensitivos motores y la localización que presentan el médico puede localizar perfectamente la topografía de la lesión de la médula; en caso de ser necesaria una intervención quirúrgica, puede indicar con absoluta seguridad el nivel en el cual deba exponerse la médula.

ASPECTO MICROSCOPICO DE ALGUNAS PARTES DEL ENCEFALO

La substancia gris que está rodeada de substancia blanca. La substancia gris del encéfalo se desarrolla a partir de la capa media del tubo neural, igual que en la médula espinal. Igual también que en la médula espinal, gran parte de la substancia gris acaba siendo rodeada por substancia blanca. Sin embargo, para formar la materia gris que cubre las cortezas de cerebro y cerebelo, las células de la capa media crecen a través de la capa externa del tubo neural en desarrollo, para tomar posición en la periferia del tubo. La substancia gris que se forma en el cerebro posterior, el medio y el anterior queda más o menos incluida en substancia blanca; su formación y su localización son comparables a las de la médula, aunque se disponen en forma algo menos diferente. Por ejemplo, no se halla dividida en astas posteriores y anteriores, sino

que se presenta en masas de diversas formas y direcciones; de todos modos, tales masas guardan relación con funciones motoras o sensitivas, en la misma forma que las astas medulares. Además, la substancia gris no suele ser tan pura como en la médula espinal; en diversos lugares se halla más o menos segmentada por fibras mielínicas; sin embargo, como la substancia gris de la médula espinal, dichos núcleos también están formados esencialmente por cuerpos neuronales, células de neuroglia, fibras nerviosas desnudas y, en algunos casos, según ya indicamos, fibras mielínicas. En algunos lugares hay tanta substancia blanca mezclada con la substancia gris que la estructura recibe el nombre genérico de *substancia reticular.*

Algunas de estas masas encefálicas de substancia gris rodeadas de substancia blanca tienen, en relación con los nervios craneales, la misma función que las astas posteriores y anteriores de la médula en relación con los nervios raquídeos. Por lo tanto, las fibras aferentes de los nervios craneales pueden terminar uniéndose con neuronas de masas sensitivas de substancia gris; análogamente, los axones de las masas motoras de substancia gris pueden extenderse hacia afuera y pasar a los nervios craneales que tienen componentes eferentes. Los nervios craneales en estas localizaciones también sirven como estaciones de relevo y cuadros distribuidores, donde los impulsos nerviosos que llegan pueden dirigirse hacia otras vías nerviosas.

La substancia gris que cubre la substancia blanca: corteza cerebral. La corteza cerebral es una capa de substancia gris de espesor variable entre 1.5 a 4 mm, que recubre la substancia blanca de los hemisferios (figs. 20-12 y 20-29). En el hombre, los muchos pliegues de la superficie de los hemisferios (fig. 20-12) permiten que la substancia gris tenga mucha mayor extensión que en caso de que los hemisferios fueran lisos, como ocurre en algunos animales. Los cortes efectuados en la corteza cerebral de diferentes partes de los hemisferios demuestran un mismo plan general de estructura microscópica, pero también permiten comprobar que se modifica en las diversas zonas corticales a las cuales corresponden funciones distintas. En tér-

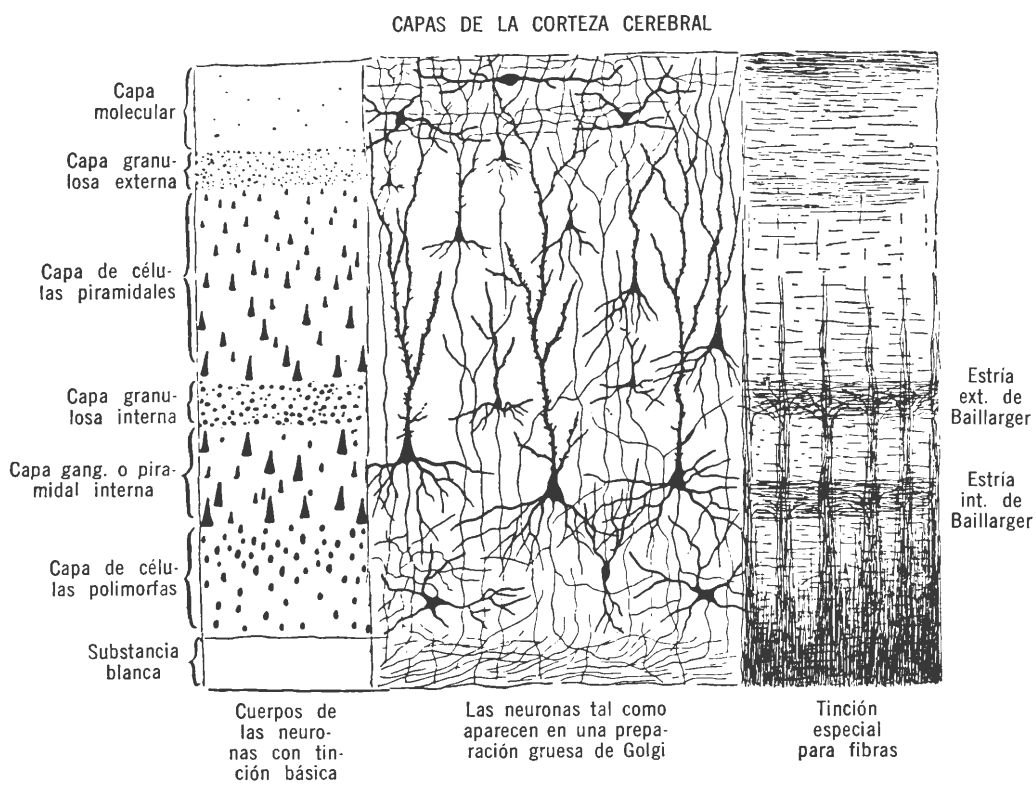

FIG. 20-29. Representación esquemática de la estructura de la corteza cerebral. (Modificado de Villiger, E.: Brain and Spinal Cord. Philadelphia, Lippincott.)

minos generales, la corteza está compuesta de seis capas (fig. 20-29). El grado de desarrollo de cada capa difiere según las zonas; la significación de este hecho se estudia en los textos de neuroanatomía. Aquí sólo describiremos algunas características de las seis capas.

La más externa recibe el nombre de *capa molecular* (fig. 20-29). Contiene relativamente pocas células y está formada principalmente de fibras provenientes de las células más profundas que corren en varias direcciones, pero casi siempre paralelamente a la superficie (fig. 20-29).

La segunda capa recibe el nombre de *capa granulosa* externa porque contiene muchas pequeñas neuronas que dan a esta capa aspecto granuloso cuando se examina con poco aumento (fig. 20-29). La tercera es la denominada *capa de células piramidales* porque contiene los cuerpos neuronales de forma piramidal (fig. 20-29). La cuarta se denomina *capa granulosa interna* porque tiene aspecto "granular" dependiente de las pequeñas neuronas (fig. 20-29). La quinta se denomina *capa piramidal interna.* Este último nombre indica su carácter más notable, o sea, su contenido en cuerpos neuronales piramidales. En una parte de la corteza denominada *área motora,* las células piramidales de esta capa son gigantes; reciben el nombre de *células de Betz.* La sexta y última se llama *capa de células polimorfas* porque tienen formas muy diversas. Claro está, hay células neuróglicas en las seis capas; los nombres de las capas dependen de las neuronas y fibras que incluyen, no de la neuroglia que contienen.

La substancia blanca situada por debajo de la corteza consiste principalmente en haces entrelazados de fibras mielínicas que corren en todas direcciones. Algunas de estas fibras unen una parte de la corteza con otra del mismo lado; en consecuencia, se denominan *fibras de asociación.* Otras conectan zonas corticales de un lado con las del opuesto y reciben el nombre de *fibras comisurales.* Otras, en fin, que pueden ser aferentes o eferentes, unen la corteza con los centros subcorticales (zonas de substancia gris rodeadas de substancia blanca) y se denominan *fibras de proyección.*

Se ha calculado que hay cerca de 10 000 millones de neuronas en la corteza cerebral; como cada neurona puede establecer sinapsis con otras varias, el número de posibles vías a este nivel resulta inimaginable por lo elevado.

Aspecto de la substancia gris en cortes de H y E. Un corte delgado teñido con hematoxilina y eosina sólo permite observar unas pocas características de la corteza cerebral (fig. 20-30). Sin embargo, como son precisamente éstos los cortes que se emplean sistemáticamente, sobre todo para descubrir procesos patológicos, el estudiante tiene que poder interpretarlos adecuadamente.

Vamos a ver qué es lo que puede observarse en ellos con aumento moderado.

La mayor parte del corte está constituido por un fondo de color azul pálido casi anhisto (fig. 20-30). Es el denominado *neurópilo (pilos* = fieltro); consiste en un verdadero fieltro de fibras nerviosas entrelazadas y prolongaciones de células neuróglicas. Como estas últimas se encuentran en todos los planos, en un corte delgado suelen quedar cortadas transversal u oblicuamente; por lo tanto, aparecen como manchas mal definidas y poco teñidas. En la preparación teñida con hematoxilina y eosina dan al campo microscópico aspecto punteado. Para seguir la dirección de las fibras en las diferentes capas de la corteza sería necesario utilizar cortes gruesos teñidos con métodos que impregnaran las fibras y las pusieran de manifiesto como líneas obscuras, según se ve en la figura 20-29, *derecha.*

Los núcleos, como es lógico, se observan bien en los cortes delgados teñidos con hematoxilina y eosina. Los de las neuronas mayores son fáciles de reconocer; también pueden distinguirse los de los tres tipos de neuroglia (fig. 20-30, *derecha).* El estudiante verá núcleos redondos de oligodendroglia teñidos intensamente, al lado de cuerpos de neuronas (fig. 20-30, *derecha),* donde las células oligodendróglicas actúan como satélites perineuronales. En los cortes teñidos con hematoxilina y eosina, el citoplasma de los astrocitos apenas si se ve; no se observan las prolongaciones de estas células, visibles con técnicas especiales. Los núcleos de los astrocitos se ilustran en la figura 20-25. En estas preparaciones teñidas con hematoxilina y eosina pueden verse también espacios perineurales y pericapilares (fig. 20-30). Se creía en un tiempo que estos espacios eran reales y estaban llenos de líquido cefalorraquídeo. Trabajos recientes de Woollam y Millen hacen pensar que se trata de simples artefactos que no existen en vida y que, por lo tanto, no contienen líquido cefalorraquídeo.

Cerebelo. A semejanza del cerebro, el cerebelo tiene corteza delgada de substancia gris que recubre la substancia blanca. Posee también una masa central de substancia gris rodeada de substancia blanca. Sin embargo, la corteza ce-

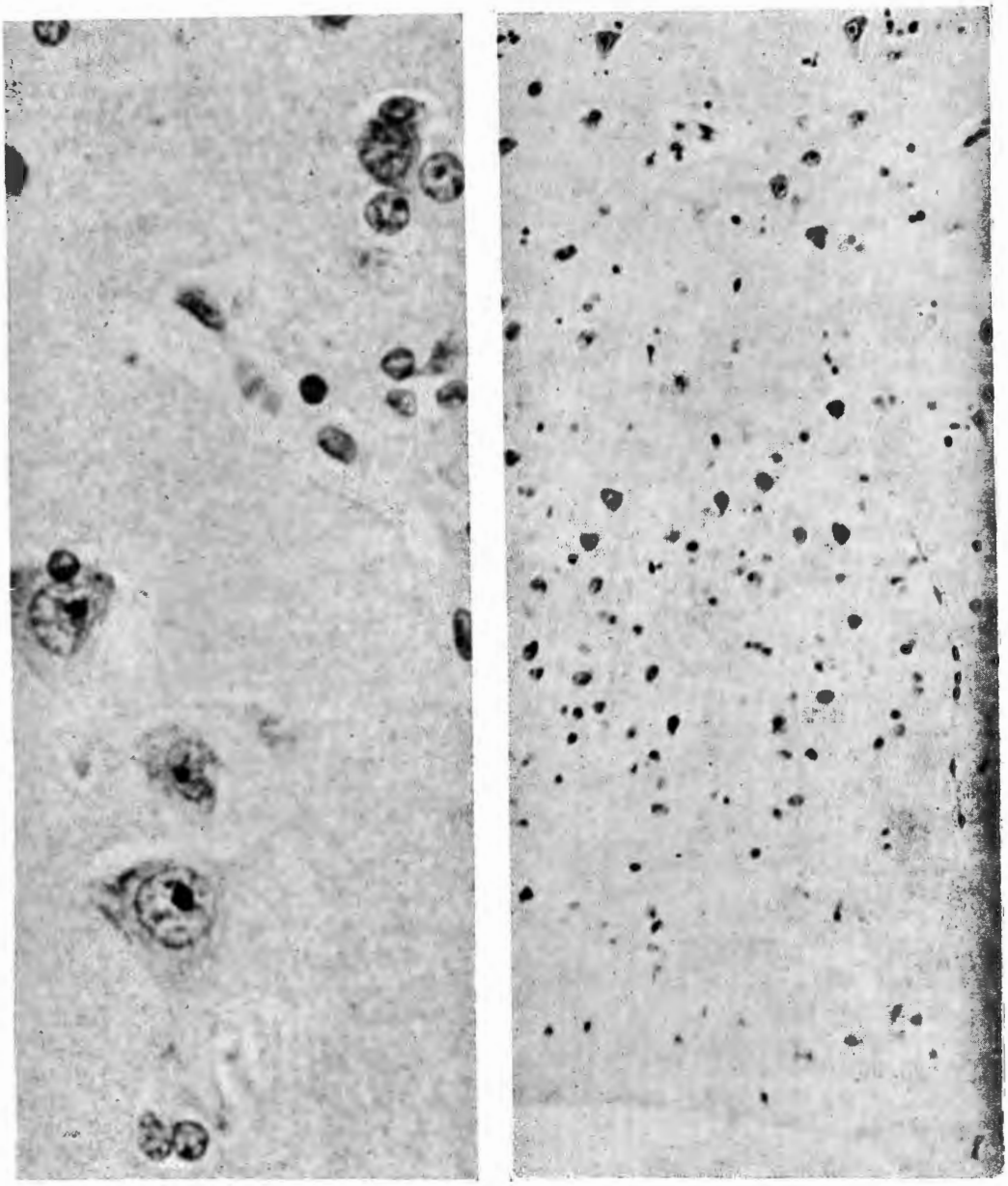

FIG. 20-30. Imágenes con poco y con gran aumento de corte de H y E de corteza cerebral humana. Obsérvense los capilares separados del neurópilo (el fondo gris) por un espacio retraído. Los cuerpos de las células nerviosas y los núcleos de las células de neuroglia se ven a la izquierda. Un cuerpo de célula nerviosa a la derecha tiene un oligodendrocito como satélite. (Microfotografía de H. Whittaker.)

FIG. 20-31. Microfotografía (pequeño aumento) de un corte de cerebelo teñido con hematoxilina y eosina.

rebelosa sólo tiene tres capas (fig. 20-31): 1) una molecular externa pobre en células y rica en fibras no mielínicas; 2) una capa intermedia de grandes células en forma de botella, denominadas *células de Purkinje,* y 3) una capa granulosa interna o capa nuclear formada por los cuerpos de neuronas pequeñas.

Las células de Purkinje son tan notables que vamos a describirlas brevemente. Estas neuronas gigantes dan origen a muy pocas dendritas (figura 20-31) que se ramifican como un abanico a través de la capa molecular hacia la superficie. Los axones de las células de Purkinje se originan en el extremo de la neurona opuesto al origen de las dendritas, atraviesan la capa granulosa y penetran en la substancia blanca para terminar alcanzando la masa central de substancia gris. Las células de la capa granulosa son pequeñas. Para más detalles acerca del cerebelo deben consultarse textos de neuroanatomía.

El cerebelo tiene por función mantener el equilibrio, asegurar la coordinación y el tono de los movimientos musculares. Aquí no cabe referirnos a sus conexiones con las vías aferentes y eferentes del encéfalo.

MENINGES

El encéfalo y la médula espinal están protegidos ante todo por una caja ósea (cráneo y columna vertebral); en segundo lugar, por tres capas de tejido conectivo denominadas *meninges* (*menix* = membrana) (fig. 20-32). La más interna se aplica directamente a la superficie del encéfalo y la médula y recibe el nombre de *piamadre* (figs. 20-32, 20-33 y 20-34). La segunda, la capa media, se llama *aracnoides;* la tercera y más externa, es la *duramadre.* Vamos a considerar ahora la estructura de estas tres membranas.

Piamadre. Según indica su raíz (*pia* = tierna), esta membrana es delicada. Está formada por haces entrelazados de fibras colágenas, pero también contiene algunas redes elásticas finas. Está recubierta de una membrana continua de células aplanadas morfológicamente similares a las de las membranas mesoteliales de las grandes cavidades del cuerpo. La substancia de la membrana contiene unos pocos fibroblastos y macrófagos y gran número de vasos sanguíneos; estos últimos, por vía de la piamadre, alcanzan la superficie del encéfalo (fig. 20-33).

Riego sanguíneo para la corteza. Desde la piamadre, estos vasos sanguíneos penetran en la substancia encefálica. La piamadre penetra en la substancia cerebral acompañándola tanto para revestir los espacios que contienen los vasos sanguíneos como para cubrir estos últimos. Entre la piaracnoides que reviste los espacios y la que recubre los vasos hay un verdadero *espacio perivascular.* Esto sólo se observa en el caso de los vasos voluminosos; no llega hasta los capilares, como se creyó en un tiempo. Este

espacio perivascular verdadero se comunica con el espacio subaracnoideo y contiene líquido cefalorraquídeo.

Las investigaciones de Woollam y Millen han demostrado que el espacio perineuronal es un artefacto; además, que un espacio que frecuentemente se encuentra entre la pía y la substancia cerebral (fig. 20-33) también es un artefacto. Es este último espacio artefacto el que muchas veces parece comunicar con los espacios perineuronales, asimismo, producidos de manera artificial (fig. 20-33). Dentro de la substancia de la corteza, Bertram y Wilson han comprobado que los capilares a veces entran en contacto con los cuerpos celulares de las neuronas que, según ya señalamos, suelen estar recubiertas de neuroglia, excepto a nivel de la sinapsis.

Se cree que las células endoteliales de los capilares del cerebro están reunidas por zonas ocluyentes en forma tan extensa que la cantidad y calidad de líquido tisular formado por ellas difiere de la que se produce en la mayor parte de las demás zonas corporales. En particular, las macromoléculas probablemente no escaparían de ahí tan fácilmente como ocurre en el líquido tisular ordinario (que, como puede recordarse, contiene algo de proteína).

Otro punto de interés acerca del cerebro es que se sabe desde hace tiempo que pequeños trasplantes de células homólogas situadas en la substancia cerebral no serán rechazadas tan rápidamente o tan enérgicamente como los trasplantes homólogos efectuados en otras partes del cuerpo. Un motivo de ello puede ser que no hay linfáticos, como tales, en la substancia ce-

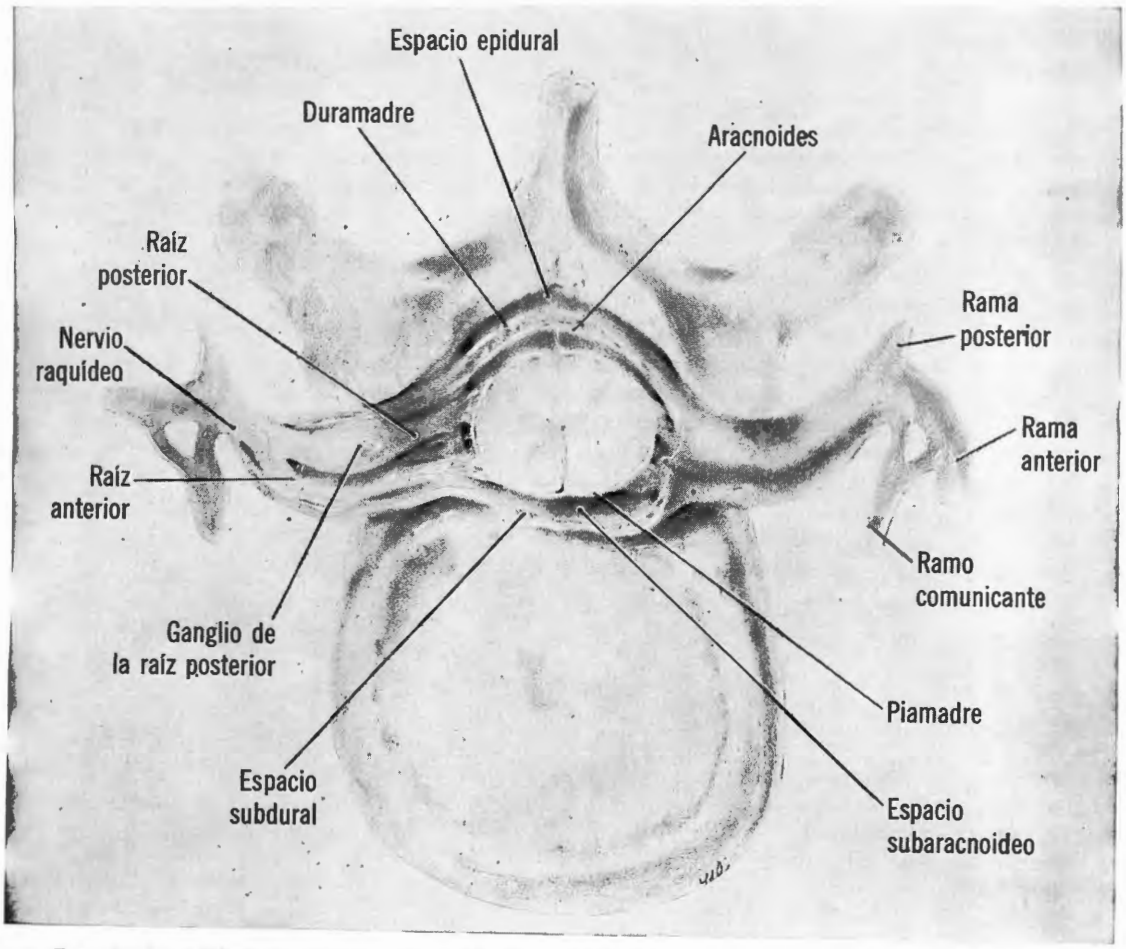

FIG. 20-32. Dibujo semiesquemático de un corte horizontal de columna vertebral a nivel de un agujero intervertebral. Obsérvense las relaciones entre meninges y médula y la continuidad del sistema nervioso central con el periférico.

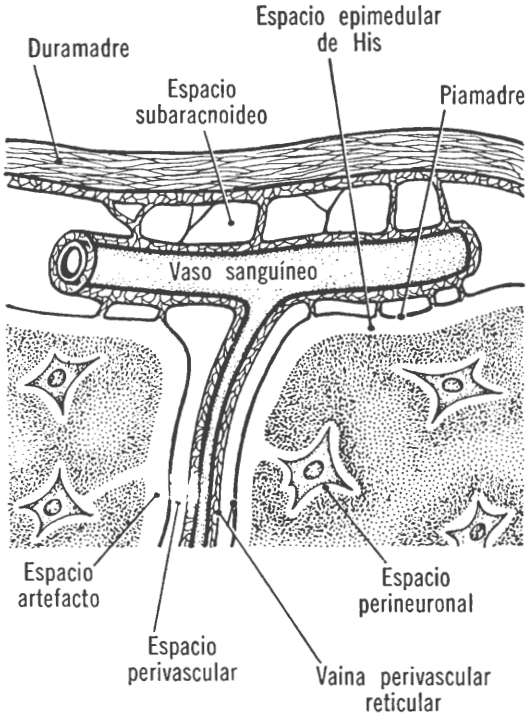

FIG. 20-33. Representación esquemática de las relaciones del espacio perivascular. Obsérvese que el espacio epimedular de His no es verdadero, sino artefacto. (Copiado de Woollam, D. H. M. y Millen, J. W.: J. Anat., *89*:193.)

rebral, por los cuales el material antigénico de los trasplantes pudiera alcanzar fácilmente los ganglios para provocar la formación de linfocitos activados. Ni en el sistema nervioso central ni en las meninges hay ganglios linfáticos actuales o asociados con las estructuras.

Aracnoides. La meninge media recibe el nombre de aracnoides porque se halla separada de la piamadre por una red de trabéculas que recuerda una tela de araña (y que la une a ella) (figs. 20-32, 20-33 y 20-34). El término *aracnoides* se refiere tanto al tejido que forma un techo continuo encima de la piamadre como a la red de pilares que se extienden desde ella hasta el techo.

La piamadre y la aracnoides, por estar unidas, se describen a veces como una estructura única: la *piaracnoides*.

Tanto la membrana sostenida por las trabéculas como las propias trabéculas están compuestas de delicadas fibras colágenas acompañadas de algunas fibras elásticas. Las dos superficies, externa e interna, del techo membranoso, y las trabéculas, están recubiertas de una capa continua de células aplanadas y delgadas similares a las que recubren la piamadre. El espacio que queda entre el techo membranoso de la aracnoides y la piamadre, o sea, el espacio atravesado por las delicadas trabéculas aracnoideas, está lleno de líquido cefalorraquídeo.

La superficie del encéfalo es muy rica en circunvoluciones (fig. 20-12). Si bien la piamadre penetra en los surcos y las cisuras para cubrir íntimamente la superficie del encéfalo, la parte membranosa de la aracnoides no hace lo mismo, excepto en algunas cisuras mayores. Por lo tanto, a nivel de las hendiduras queda más espacio para el líquido cefalorraquídeo que en otros lugares. De hecho, hay algunos lugares donde la superficie del encéfalo se halla a considerable distancia de la aracnoides que la recubre; en ellos queda espacio para gran volumen de líquido cefalorraquídeo; la localización y la naturaleza de estas zonas se estudiará en neuroanatomía; se trata de las denominadas *cisternas*.

Duramadre. Según su nombre indica, esta capa más externa es de consistencia firme; está formada principalmente por tejido conectivo denso (fig. 20-34). Las fibras colágenas tienden a disponerse longitudinalmente en la duramadre raquídea, irregularmente en la dura-

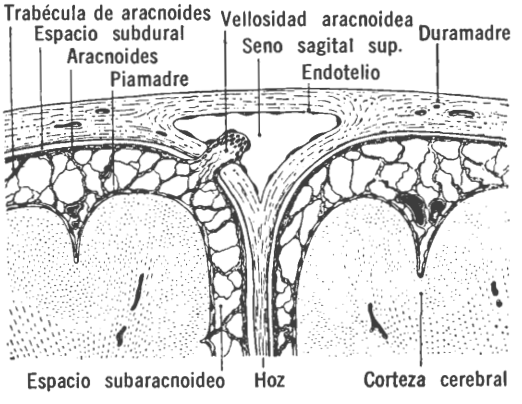

FIG. 20-34. Esquema para demostrar las relaciones entre meninges, seno longitudinal y vellosidades aracnoideas. El espacio subdural potencial aquí es mayor que en realidad. El espacio subaracnoideo que recubre las circunvoluciones también está aumentado para indicar el carácter de la red trabecular a este nivel. (Weed, L. H.: Am. J. Anat., *31*:203.)

madre craneal. Las fibras colágenas están mezcladas con cierto número de fibras elásticas. Hay diferencias entre la duramadre del conducto raquídeo y la craneal. En el conducto raquídeo constituye una cubierta de tejido conectivo denso relativamente libre. El espacio potencial que queda entre su superficie interna y la superficie externa de la aracnoides recibe el nombre de *espacio subdural* (fig. 20-32); normalmente contiene un pequeño volumen de serosidad que *no es* líquido cefalorraquídeo. La superficie externa de la duramadre raquídea linda con el *espacio epidural* (fig. 20-32), lleno de tejido areolar laxo con un poco de grasa y bastantes venas.

El periostio interno de las vértebras, que reviste el conducto raquídeo, forma el límite externo del espacio epidural.

Como ya hemos indicado, en el conducto raquídeo la duramadre se halla separada del periostio que reviste dicho conducto. En el cráneo tal separación no existe; aquí, la membrana que en el conducto raquídeo recibe el nombre de duramadre está íntimamente unida al periostio interno de los huesos del cráneo. Esto explica que la duramadre craneal tenga dos capas, de las cuales una interna corresponde a lo que hemos denominado *duramadre* en el conducto raquídeo, y la externa al periostio interno de los huesos craneales.

Como estas dos partes se encuentran unidas entre sí, la duramadre craneal se halla unida a los huesos del cráneo. Además, como su capa externa sirve de periostio interno de dichos huesos, tiene que contener muchos vasos sanguíneos. La capa interna es mucho menos rica en vasos que la capa externa. Aunque las dos capas de la duramadre están unidas sobre la mayor parte del cerebro, se hallan separadas en unos cuantos lugares, donde la capa interna penetra profundamente en las cisuras cerebrales para formar grandes compartimientos (figura 20-34). A nivel de esta separación puede haber un espacio entre las dos capas de la duramadre. Es de forma aproximadamente triangular en corte transversal (fig. 20-34) y está limitado a nivel de su base por la capa externa de la duramadre, en los otros dos lados por la capa interna, que en ambos lados penetra en la cisura en la cual forma el compartimiento (fig. 20-34).

Estos espacios que quedan entre las capas de la duramadre están revestidos de endotelio y constituyen los *senos de la duramadre* (véase la fig. 20-34).

ORIGEN, CIRCULACION Y ABSORCION DEL LIQUIDO CEFALORRAQUIDEO

Distribución del líquido cefalorraquídeo. El tejido nervioso del S.N.C. es blando y, por lo tanto, susceptible de lesionarse. Brinda protección a este delicado tejido, en primer lugar, el hecho de que el cerebro y la médula estén contenidos en cavidades óseas; en segundo lugar, que estén rodeados de líquidos que hacen de colchón contra los choques. Este colchón líquido se halla en la piaracnoide, pues todos los intersticios de estructura en telaraña están llenos de un líquido tisular modificado que recibe el nombre de *líquido cefalorraquídeo* (fig. 20-34). La piaracnoide llena de líquido rodea completamente cerebro y médula y funciona para ellos como un absorbedor hidráulico de los choques.

Los ventrículos del cerebro, que forman una vía continua (fig. 20-12), también están llenos de líquido cefalorraquídeo. El líquido que está dentro del cerebro se halla en comunicación con el que está fuera del mismo por tres aberturas situadas en el techo del cuarto ventrículo. Normalmente el líquido pasa a través de estas aberturas desde el interior del cerebro al exterior.

Lugares de formación del líquido cefalorraquídeo. Se forma un poco de líquido cefalorraquídeo en la parte exterior del cerebro, pero la mayor parte se produce en los ventrículos por los denominados *plexos coroideos,* pequeñas estructuras en forma de penachos, ricos en capilares, que se proyectan en las luces de algunos ventrículos (fig. 20-35). Como los glomérulos del riñón, los plexos coroideos son estructuras especializadas para producir líquido tisular. Los capilares están cerca de las superficies libres expuestas a las luces llenas de líquido de los ventrículos (fig. 20-35). Pero las superficies libres de los plexos están cubiertas por un epitelio de tipo cuboide (fig. 20-35) a través del cual el líquido tisular ha de pasar antes de entrar en la luz del ventrículo para transformarse en líquido cefalorraquídeo; por este y por otros motivos es más difícil que algunas substancias, en particular las de dimensiones macromoleculares, pasen al líquido cefalorraquídeo que al líquido tisular ordinario. Suele decirse que hay una barrera hematoencefálica.

Desarrollo de los plexos coroideos. La porción del tubo neural que pasará a constituir el techo de los ventrículos tercero y cuarto se adelgaza; de hecho, acaba estando formada por una sola capa de células cúbicas que comprenden

FIG. 20-35. Microfotografía (gran aumento) de un corte de plexo coroideo humano. (Corte del profesor E. A. Linell.)

el epéndimo y la piaracnoides vascular que lo recubre. A este nivel, la piaracnoides ejerce presión sobre el epéndimo y se proyecta en los ventrículos para constituir estructuras a modo de borlas denominadas *plexos coroideos* (figura 20-35). Un fenómeno análogo tiene lugar en la pared interna de los hemisferios cerebrales siguiendo la línea de unión de éstos con la porción posterior del cerebro anterior (tálamo); esto explica el desarrollo de los plexos coroideos en los ventrículos laterales. Así, pues, se forman cuatro plexos coroideos: uno en el cuarto ventrículo, uno en el tercero y uno en cada ventrículo lateral del cerebro.

Estructura microscópica de los plexos coroideos. Un plexo coroideo tiene varias prolongaciones en forma de hojas que, por decirlo así, cuelgan de la contrapartida de un tallo. Una hoja está provista de sangre por una pequeña arteria o una arteriola; ésta proporciona un plexo capilar. Los capilares, que se hacen tortuosos, causan elevaciones del epitelio que reciben el nombre de *vellosidades,* según puede verse en la figura 20-35, donde hay la microfotografía de una hoja y se ven a cada lado vellosidades que contienen capilares de gran calibre.

El epitelio que recubre las hojas y las vellosidades de los plexos coroideos se desarrolla a partir del epéndimo. Es de tipo cúbico y recibe el nombre de epitelio de plexo coroideo (figura 20-35). Apoya en un tejido conectivo fino que proviene de la pequeña porción de piaracnoides que ha sido desplazada por los vasos sanguíneos.

Con ME se comprueba que las superficies libres de células epiteliales del plexo coroideo están tachonadas de microvellosidades, cuyos extremos libres muchas veces tienen aspecto algo bulboso.

Según Hudson y Smith, los plexos coroideos del ventrículo lateral durante su desarrollo sufren varias modificaciones que hacen cambiar considerablemente su carácter vascular. Estos autores señalan que los cambios degenerativos se observan en los plexos al principio de la vida. Estos cambios se manifiestan por depósitos de calcio (denominados *cuerpos concéntricos)* que pueden hallarse desparramados, concentrados en masas o incluso formando verdaderos quistes.

Circulación del líquido cefalorraquídeo; hidrocéfalo interno. El líquido cefalorraquídeo producido en los ventrículos laterales tiene que atravesar los agujeros interventriculares y, junto con el producido en el tercer ventrículo, seguir por el acueducto del cerebro medio hasta el cuarto ventrículo y allí cruzar el techo para alcanzar el espacio subaracnoideo. La mayor parte del líquido cefalorraquídeo de la piaracnoides que rodea el cerebro y la médula ha sido producido en el interior del encéfalo. Si la salida a través del techo del cuarto ventrículo queda bloqueada, se acumula líquido cefalorraquídeo en los ventrículos y los obliga a dilatarse, lo cual distiende el cerebro desde su interior. Tal proceso puede ocurrir como consecuencia de enfermedad o deformidad y se denomina *hidrocéfalo interno.*

Una pequeña cantidad de líquido cefalorraquídeo se forma por los vasos sanguíneos más pequeños que penetran en la superficie del cerebro, dando origen a un poco de líquido tisular. Este sigue su camino hacia la superficie del cerebro por vía de la piaracnoides que rodea los vasos. En la superficie del cerebro se mezcla con el líquido cefalorraquídeo y pasa a formar parte del mismo.

Como el líquido cefalorraquídeo se forma de manera más o menos continua, también debe absorberse continuamente, pues de lo contrario se produciría gran aumento de la presión intracraneal. Las pequeñas estructuras que funcionan absorbiendo líquido cefalorraquídeo, y pasándolo al torrente vascular con el mismo ritmo con el cual dicho líquido es producido, reciben el nombre de *vellosidades aracnoideas;* son pequeñas proyecciones como yemas de la aracnoides en algunos de los senos venosos de la duramadre (fig. 20-34). Los núcleos más o menos huecos de tales vellosidades aracnoideas están llenos de líquido cefalorraquídeo, que a nivel del seno sólo está separado de la sangre por el revestimiento celular de las vellosidades (fig. 20-34). El líquido cefalorraquídeo atraviesa esta capa para penetrar en la sangre venosa del seno.

Relación entre la formación y absorción de líquido cefalorraquídeo y la formación y absorción de líquido tisular en otras partes del cuerpo. Esta disposición para producir y absorber el líquido tisular recuerda la misma que existe para producir y formar el líquido tisular en la mayor parte de las demás regiones del cuerpo (capítulo 10). En los plexos coroideos la presión hidrostática de los capilares probablemente sea elevada (para unos capilares); puede deducirse del estado congestivo que se observa en muchos de ellos. En consecuencia, con gran facilidad se produce líquido en los plexos coroideos. Por otra parte, la presión hidrostática en los senos venosos, dentro de los cuales se proyectan las vellosidades aracnoideas es baja; a este nivel es lógico que la mayor presión osmótica de la sangre, dependiente de su contenido proteínico, atraiga líquido cefalorraquídeo (que normalmente contiene poca proteína y pocos coloides) y lo haga pasar a través de las células de las vellosidades aracnoideas. Sin embargo, este dispositivo es diferente del que normalmente existe para absorber el líquido tisular, ya que el sistema nervioso central carece de linfáticos que drenen el exceso de líquido. Algo de líquido cefalorraquídeo puede drenar pasando a lo largo de los espacios en los nervios que abandonan el sistema nervioso central para ir a parar a diversas partes del cuerpo (ver Steer y Horney).

Composición. El líquido cefalorraquídeo es incoloro y transparente. A semejanza del líquido tisular, contiene sales inorgánicas, pero muy poca proteína. Normalmente sólo hay en él unas pocas células, casi todas linfocitos. En caso de lesión o enfermedad del sistema nervioso central, el análisis del líquido cefalorraquídeo resulta muy útil para el diagnóstico. Por ejemplo, si encontramos sangre en él, confirmamos la existencia de una fractura de cráneo con rotura de los vasos. Si el líquido cefalorraquídeo tiene un número excesivamente elevado de células, probablemente se trate de un proceso inflamatorio del sistema nervioso o de las meninges. También tiene gran valor la presión de dicho líquido para distinguir diversas enfermedades del encéfalo o la médula.

El estudio completo del líquido cefalorraquídeo no suele corresponder en modo alguno a los estudios clásicos de histología, sino a etapas más tardías de trabajo clínico en la carrera de medicina.

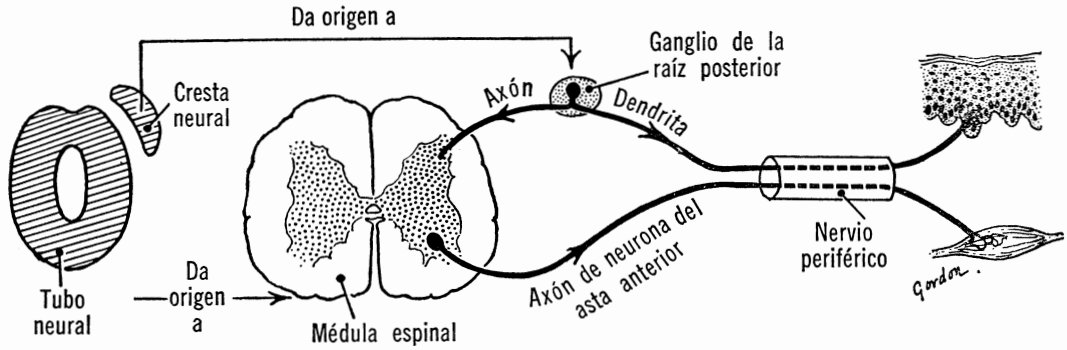

FIG. 20-36. Esquema para indicar el origen del sistema nervioso periférico. La cresta neural da origen a las células ganglionares de la raíz posterior. Las prolongaciones de éstas se dirigen hacia adentro y afuera; por lo tanto, los componentes aferentes del sistema nervioso periférico provienen de las crestas neurales. Los componentes aferentes se desarrollan a partir del tubo neural; los axones de las células del asta anterior crecen y salen de la médula en desarrollo.

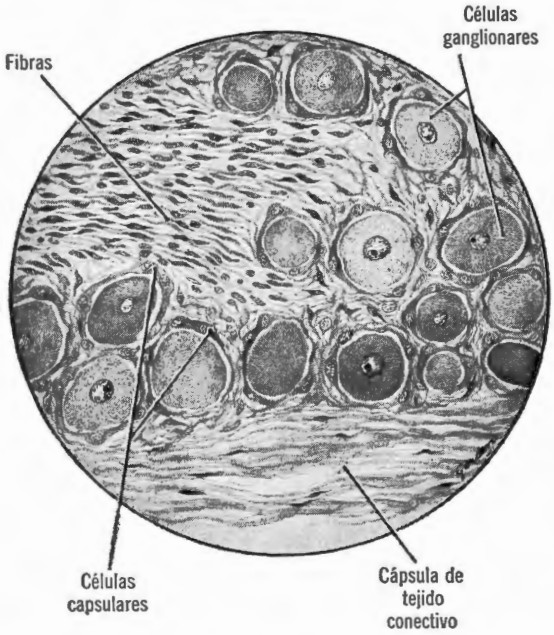

FIG. 20-37. Dibujo de un corte de ganglio raquídeo humano (a gran aumento).

TEJIDO NERVIOSO DEL SISTEMA NERVIOSO PERIFERICO

El sistema nervioso periférico (S.N.P.) está formado por lo siguiente:

1) Nervios. Son estructuras como cordones que se ramifican y se extienden saliendo del cerebro, en forma de nervios craneales, y de la médula, en forma de nervios raquídeos, para llegar a casi todo el cuerpo. Cada nervio contiene varias fibras nerviosas, generalmente mezcladas aferentes y eferentes. Por medio de los nervios las fibras nerviosas se distribuyen a toda la economía. Los nervios se denominan a veces troncos nerviosos.

2) Ganglios. Estos pequeños nódulos contienen los cuerpos de las neuronas. En el sistema nervioso periférico hay dos grandes tipos de ganglios. Los del primer grupo se denominan ganglios cerebrospinales; contienen los cuerpos celulares de las neuronas aferentes de los diversos segmentos del cuerpo. El segundo tipo es el de los ganglios del sistema nervioso vegetativo (que estudiaremos más tarde); contienen los cuerpos de neuronas eferentes.

3) Terminaciones nerviosas y órganos sensoriales. En un capítulo especial, al final de la obra, describiremos estas estructuras, que se comprenderán mejor después que hayamos estudiado los órganos en los cuales se distribuyen. Las terminaciones nerviosas en el músculo se describirán en el capítulo siguiente.

A continuación damos un esquema resumido de los componentes del sistema nervioso periférico para completar nuestra clasificación del sistema nervioso:

Tejido nervioso:

- Tejido del sistema nervioso central
  - Substancia gris
  - Substancia blanca
- Tejido del sistema nervioso periférico
  - Nervios
  - Ganglios
  - Terminaciones nerviosas

DESARROLLO DEL SISTEMA NERVIOSO PERIFERICO

Este sistema incluye componentes de tipo aferente y otros de tipo eferente, que tienen orígenes distintos. Vamos a considerar primero los orígenes de los componentes aferentes.

Aferentes. La placa neural origina dos crestas neurales, así como el tubo neural (fig. 20-36). Pronto cada cresta neural se rompe formando una cadena de nódulos, los precursores de los ganglios de la raíz posterior (dorsal) de la médula espinal y sus contrapartidas craneales. Cada segmento medular tiene dos ganglios: uno a cada lado, en posición posterolateral (figura 20-32). Cuando se desarrollan, las células neuroectodérmicas se diferencian a lo largo de dos líneas principales, como lo hacen en el tubo neural. Siguiendo una línea, forman neuroblastos. Estos, al principio, son células bipolares, pero cuando se transforman en neuronas sus dos prolongaciones, como las manecillas de un reloj, se mueven alrededor de la circunferencia una hacia otra hasta que se reúnen y se fusionan; de esta manera las neuronas bipolares se transforman en neuronas unipolares. Sin embargo, su prolongación única se ramifica de manera que una rama, el axón (funcional), creciendo en dirección central a lo largo de la línea indicada con una flecha en la figura 20-36, va hacia la raíz dorsal de la médula espinal; la otra prolongación, aunque funcionalmente es una dendrita, morfológicamente es un axón, y crece en dirección periférica, quedando incluida con otras fibras en un tronco nervioso a lo largo del cual se extiende para alcanzar el

tejido al que va a proporcionar la terminación sensorial (fig. 20-36).

Las células neuroectodérmicas en un ganglio espinal en desarrollo se distinguen siguiendo una segunda vía para formar células de sostén; éstas no son de neuroglia, sino sus contrapartidas del sistema nervioso periférico. Estas células son de dos tipos principales: *células capsulares,* que forman cápsulas alrededor de los cuerpos celulares de las células ganglionares (fig. 20-37), y *neurolema* o *células de la vaina de Schwann* (que estudiaremos más tarde) que forman vainas para las fibras nerviosas.

Eferentes. Los componentes eferentes del sistema nervioso periférico no provienen de las crestas neurales, sino de la capa media del tubo neural (fig. 20-36). Aquí los neuroblastos se transforman en neuronas y emiten axones que se extienden desde la superficie anterolateral de la médula espinal para constituir las fibras nerviosas eferentes de los nervios periféricos.

Las fibras eferentes de los nervios craneales se originan de la misma manera. Los axones escapan de los límites del sistema nervioso central saliendo a través de agujeros (fig. 20-32) y de ahí pasan a los troncos nerviosos siguiendo la línea indicada por las flechas en la figura 20-36, de manera que se distribuyen por las estructuras que inervan.

Al estudiar el sistema nervioso vegetativo comprobaremos que está constituido por neuronas eferentes, y que los cuerpos celulares de algunas de ellas se hallan en el encéfalo y en la médula, pero muchas otras neuronas están diseminadas en los ganglios vegetativos (diferentes de los ganglios raquídeos) situados en diversas partes del cuerpo. Por lo tanto, los cuerpos celulares que hay en dichos ganglios representan los cuerpos celulares de neuronas eferentes situadas fuera del sistema nervioso central. Se desarrollan a partir de las células neuroectodérmicas del tubo neural, pero abandonan el tubo y emigran hacia afuera en fase temprana del desarrollo.

ESTRUCTURA MICROSCOPICA DE LOS GANGLIOS RAQUIDEOS

Los cuerpos de las células nerviosas de los ganglios raquídeos suelen ser redondeados. Muchos son de gran volumen (fig. 20-37); otros son pequeños. Sus núcleos son voluminosos, pálidos y contienen nucléolos manifiestos (figura 20-37). En su citoplasma hay neurofibrillas y substancia basofílica; esta última está más dispersa que en las células de las astas anteriores (fig. 20-14), en forma característica. Puede haber acúmulos de un pigmento amarillo pardusco, la lipofucsina en el citoplasma (figura 7-40). Los cuerpos celulares redondeados de las células ganglionares están separados de la red de tejido conectivo del ganglio por una sola capa de células especiales aplanadas denominadas células *capsulares* o *anficitos* (figura 20-37), que provienen del neuroectodermo; según ya señalamos, esta es la contrapartida, en el sistema nervioso periférico, de la neuroglia del sistema nervioso central.

La prolongación única de cada célula ganglionar se extiende desde su cuerpo celular hasta alcanzar el haz principal de fibras en la raíz dorsal, y al hacerlo así la prolongación se divide en dos ramas. Una pasa hacia el nervio raquídeo, que la lleva hasta una terminación receptora (fig. 20-36). La otra rama pasa hacia adentro, siguiendo la raíz dorsal para alcanzar la columna posterior de substancia gris en el mismo lado de la médula (fig. 20-36). Estructuralmente ambas prolongaciones tienen aspecto de axones, y en su mayor parte están mielinizadas. El tejido conectivo en el cual se hallan incluidas las células ganglionares y sus prolongaciones es la contrapartida de las vainas de tejido conectivo de los nervios; vamos a describirlo luego.

ESTRUCTURA MICROSCOPICA DE NERVIOS PERIFERICOS

Componentes de tejido conectivo de los nervios periféricos. El estudiante habrá observado que los nervios periféricos que se encuentran con la disección macroscópica son cordones relativamente resistentes. Esto depende de que los nervios tienen un componente de tejido conectivo bastante importante. El tejido conectivo del nervio periférico está más o menos dispuesto constituyendo tubos de tres órdenes diferentes. Como puede verse en cortes transversales de un nervio periférico de gran calibre hay una disposición de tejido conectivo en forma aproximadamente tubular que incluye todo el nervio, y recibe el nombre de epineurio (figs. 20-38 y 20-39). La pared del tubo del epineurio no es muy gruesa ni resistente; no suele ser tan resistente como las paredes de los tubos menores de tejido conectivo que se hallan en su interior. Los tubos menores tienen paredes de tejido co-

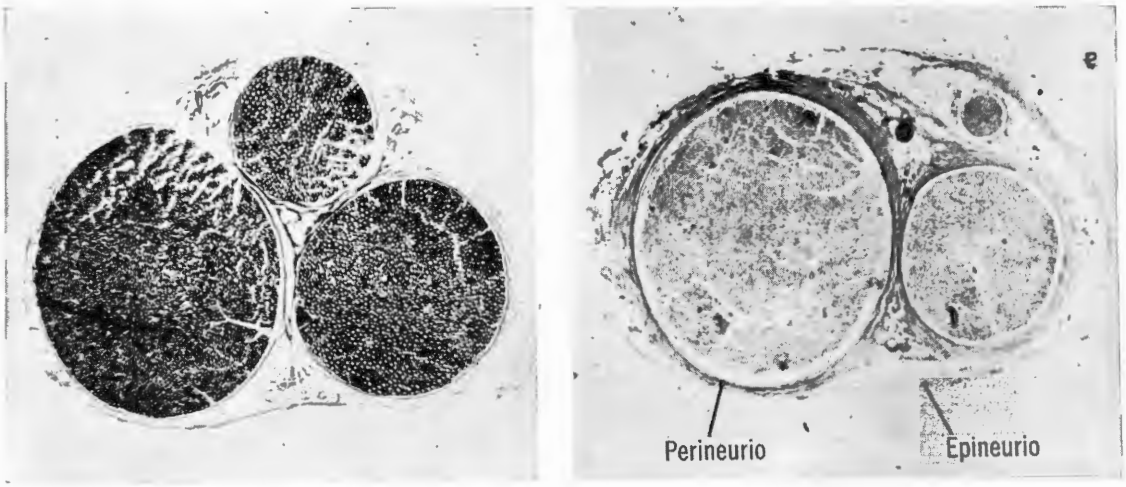

FIG. 20-38. *Izquierda,* Microfotografía (pequeño aumento) de un corte transversal de nervio ciático de perro; la pieza había sido fijada con ácido ósmico. *Derecha,* Microfotografía (igual aumento) de un corte similar de material fijado con solución de formol de Zenker y teñido con hematoxilina y eosina.

nectivo relativamente denso. Este es el llamado *perineurio* (figs. 20-38 y 20-39). Cada tubo de perineurio contiene un número elevado de fibras nerviosas. Pero cada fibra nerviosa dentro del tubo perineural está incluida en una capa fina de tejido conectivo; el tejido conectivo de estos tubos delicados que rodean cada fibra nerviosa recibe el nombre de *endoneurio* (figura 20-39). Shanthaveerappa y Bourne han estudiado el perineurio de nervios de diversas especies y describen la existencia de una capa epitelial formada por células aplanadas que constituyen un revestimiento para la vaina perineural de tejido conectivo. Sugieren que este epitelio perineural tiene origen en las leptomeninges, y que se extiende hacia las terminaciones de las fibras nerviosas (ver los corpúsculos de Pacini en el cap. 31).

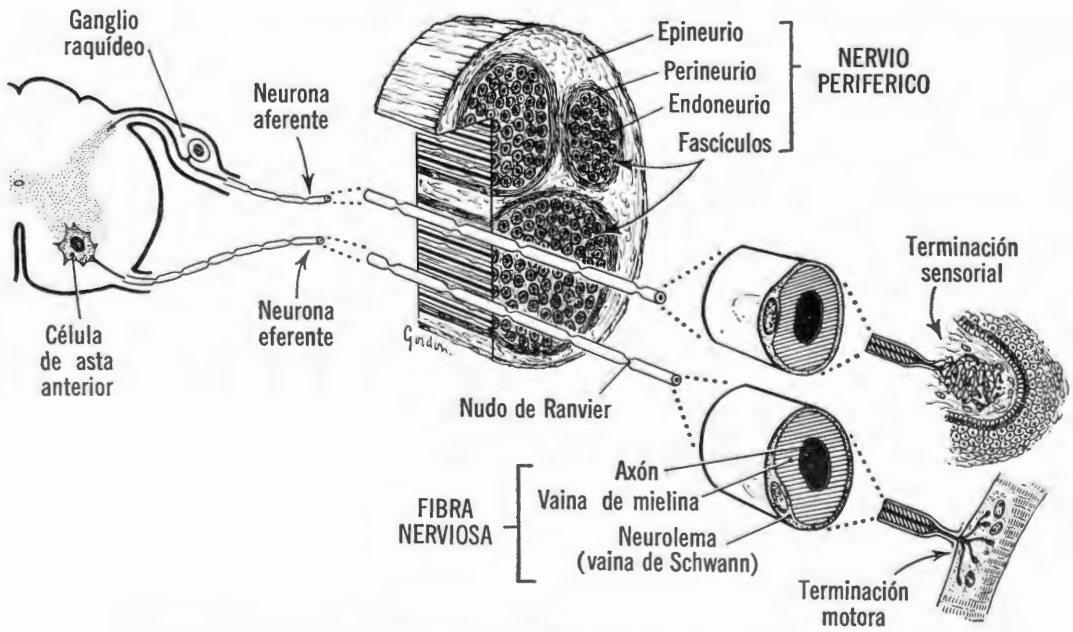

FIG. 20-39. Esquema de las diversas partes de un nervio periférico de cierto calibre.

Los nervios menores carecen de epineurio. Un nervio menor está formado por un tubo de perineurio dentro del cual hay tubos de endoneurio conteniendo cada uno una fibra nerviosa.

Estructura histológica de las fibras nerviosas de los nervios periféricos. Dentro de su vaina de endoneurio de tejido conectivo, cada fibra nerviosa del sistema nervioso periférico está cubierta de una vaina protoplasmática muy delgada denominada *neurolema* (también llamada *neurilema)* o *vaina de Schwann* (fig. 20-39). Las células que forman esta vaina provienen de células neuroectodérmicas que crecen a lo largo de las fibras nerviosas, junto con ellas, cuando van siendo impulsadas saliendo de las crestas nerviosas por el tubo neural. En muchas fibras nerviosas hay una capa de mielina entre la fibra nerviosa, y el neurolema de bastante espesor (fig. 20-39); por lo tanto, tales fibras reciben el nombre de *fibras mielínicas* o *mielinizadas*. Otras fibras, y éstas tienden a ser menores —están cubiertas de muy poca mielina. Reciben el nombre de *fibras no mielínicas* y en grupos de hasta una docena o más quedan incluidas en el citoplasma de la misma célula de vaina de Schwann (fig. 20-40).

Nódulos de Ranvier. La mielina de las fibras mielínicas no es continua; se interrumpe periódicamente por constricciones (llamadas también nudos) de Ranvier (fig. 20-39). A nivel de estos nudos no hay mielina y la vaina de neu-

FIG. 20-40. Micrografía electrónica (× 26 000) de una célula de Schwann, cuyo citoplasma alberga más de una docena de axones no mielínicos. Estos últimos están cortados transversalmente y aparecen en forma de zonas más claras, generalmente ovoides. Los puntos que se ven en su interior son neurofilamentos. Los cuerpos más obscuros observados en el citoplasma de la célula de Schwann son mitocondrias. Alguna mitocondria ocasional, mucho menor, puede observarse en el axoplasma de unas cuantas de las fibras no mielínicas. Cada fibra no mielínica está rodeada de dos membranas celulares, la propia y la periférica, que es la membrana celular de la célula de Schwann, cuyo citoplasma quedó junto a la fibra cuando fue rodeada por la célula de Schwann. (Ilustración cortesía de E. J. H. Nathaniel y D. G. Pease.)

rolema y la fibra nerviosa penetran profundamente hacia la fibra nerviosa, sin llegar a cubrirla por completo. En estos lugares, según ha demostrado el ME con los estudios de Robertson, la fibra nerviosa se halla parcialmente descubierta. Hay una célula de neurolema entre cada dos nudos. La distancia entre los nudos adyacentes de Ranvier en una misma fibra varía; puede ser hasta de un milímetro. También hay nudos de Ranvier en el sistema nervioso central (fig. 20-19). (En el S.N.C. las células de neuroglia, que tienen una relación morfológica con las fibras mielínicas similar a las de las células de Schwann en el S.N.P., penetran profundamente en las constricciones y cubren parcialmente las fibras nerviosas.)

Papel de los nudos de Ranvier en la transmisión del impulso nervioso

Las fibras nerviosas no mielínicas, sin vainas de mielina y sin nudos de Ranvier, no conducen impulsos nerviosos tan rápidamente como las fibras mielínicas.

Conducción en fibras mielínicas. Entre los nudos de Ranvier la superficie externa de la membrana celular del axón está netamente rodeada de una capa relativamente gruesa de mielina, que constituye un excelente aislante. Además, no hay líquido tisular en la parte externa de la membrana a este nivel, ni tampoco citoplasma que pudiera conservar electrólitos disponibles en solución. De hecho, la vaina de mielina de la fibra nerviosa entre los nudos de Ranvier es en realidad un gran engrosamiento del material de la membrana celular (según veremos en su debido tiempo). En consecuencia, a lo largo de las fibras mielínicas no hay el mismo medio de electrólitos que existe en la superficie externa de las fibras no mielínicas para conducir sin dificultad un impulso nervioso. Sin embargo, a nivel de los nudos de Ranvier la membrana del axón de una fibra mielínica queda libremente expuesta al líquido tisular; por lo tanto, hay electrólitos en estos lugares, que pueden intervenir en la despolarización de la membrana. A este nivel los iones de sodio que previamente se habían acumulado en la superficie interna de la membrana pueden penetrar en el axón a través de dicha membrana, para despolarizarlo.

Cuando un nudo de Ranvier se despolariza porque le llega un impulso nervioso, la superficie interna de la membrana del axón a nivel de dicho nudo tiene una carga positiva mayor que la superficie interna del axón en el nudo de Ranvier vecino, de manera que se desplaza la corriente en dicha dirección. La corriente al alcanzar un nudo despolarizado de Ranvier causa una despolarización parcial de la membrana del axón en el nudo y cuando esta despolarización parcial alcanza el nivel desencadenante, la membrana en este lugar se vuelve permeable a los iones de sodio y se despolariza. Esto, a su vez, establece una corriente entre ella y el nudo vecino, que se despolariza, y así sucesivamente.

Por lo tanto, en fibras mielínicas la onda de despolarización salta, por así decirlo, a lo largo de las fibras nerviosas de un nudo al siguiente; este es el motivo de que la conducción sea tan rápida en las fibras mielínicas. Parece que las diferencias de potencial que genera la corriente entre nudos de Ranvier vecinos no serían suficientemente grandes para que uno despolarizado causara despolarización del próximo si los nudos estuvieran muy apartados entre sí. Los nudos de Ranvier nunca están separados por más de 1 mm de distancia.

La rapidez de la transmisión nerviosa a lo largo de una fibra varía con el diámetro de la misma; cuanto más voluminosa, más rápidamente conduce.

En nervios periféricos fijados con ácido ósmico, la mielina entre las constricciones de Ranvier está rota por pequeñas incisuras o hendiduras que se extienden penetrando desde la superficie; son las llamadas *hendiduras de Schmidt-Lantermann,* y los segmentos entre ellas se denominan *segmento de Schmidt-Lantermann.* Las hendiduras se han estudiado con métodos histoquímicos por Shanklin y Azzam.

Estructura fina de los axones. Un corte transversal en una fibra mielínica se observa en la figura 20-41. Revela los siguientes organitos: 1) Mitocondrias; suelen estar dispuestas con sus diámetros mayores paralelos al del axón. Pueden observarse en la figura 20-41. 2) Vesículas axoplásmicas; representan en las fibras nerviosas el retículo endoplásmico de superficie lisa. Algunas están marcadas en la figura 20-41. 3) Neurofilamentos; son filamentos muy delgados que siguen longitudinalmente por el axón. Aparecen como pequeños puntos en cortes transversales observados con el ME (fig. 20-41). Probablemente se observen mejor en cortes longitudinales de nudos de Ranvier, donde están más estrechamente reunidos. 4) Neurotúbulos; también son muy finos, apenas mayores

que los neurofilamentos. La mayor parte siguen longitudinalmente; por lo tanto, aparecen en cortes transversales en la figura 20-41, pero algunos siguen otras direcciones y quedan cortados en ángulos diversos en esta figura. El axón está rodeado de membrana celular que recibe el nombre de axolema y está directamente en contacto con la vaina de mielina. En los axones se ven pocos o ningún ribosoma o vesículas de superficie rugosa del retículo endoplásmico. Tampoco se ven elementos del aparato de Golgi. La ausencia de componentes citoplásmicos relacionados con la síntesis de proteína y la secreción de la misma quizá sea lógica, porque se ha comprobado que la síntesis de proteína es activa en los cuerpos de las neuronas, y que la proteína formada en ellos se desplaza por el axón con ritmo regular. Así, pues, el relleno del axón está a cargo del cuerpo celular.

Formación y estructura fina de las vainas de mielina. Según la hipótesis actualmente aceptada, el citoplasma de una célula de Schwann rodea un axón (fig. 20-42, *izquierda*). El axón queda luego incluido en una depresión alarga-

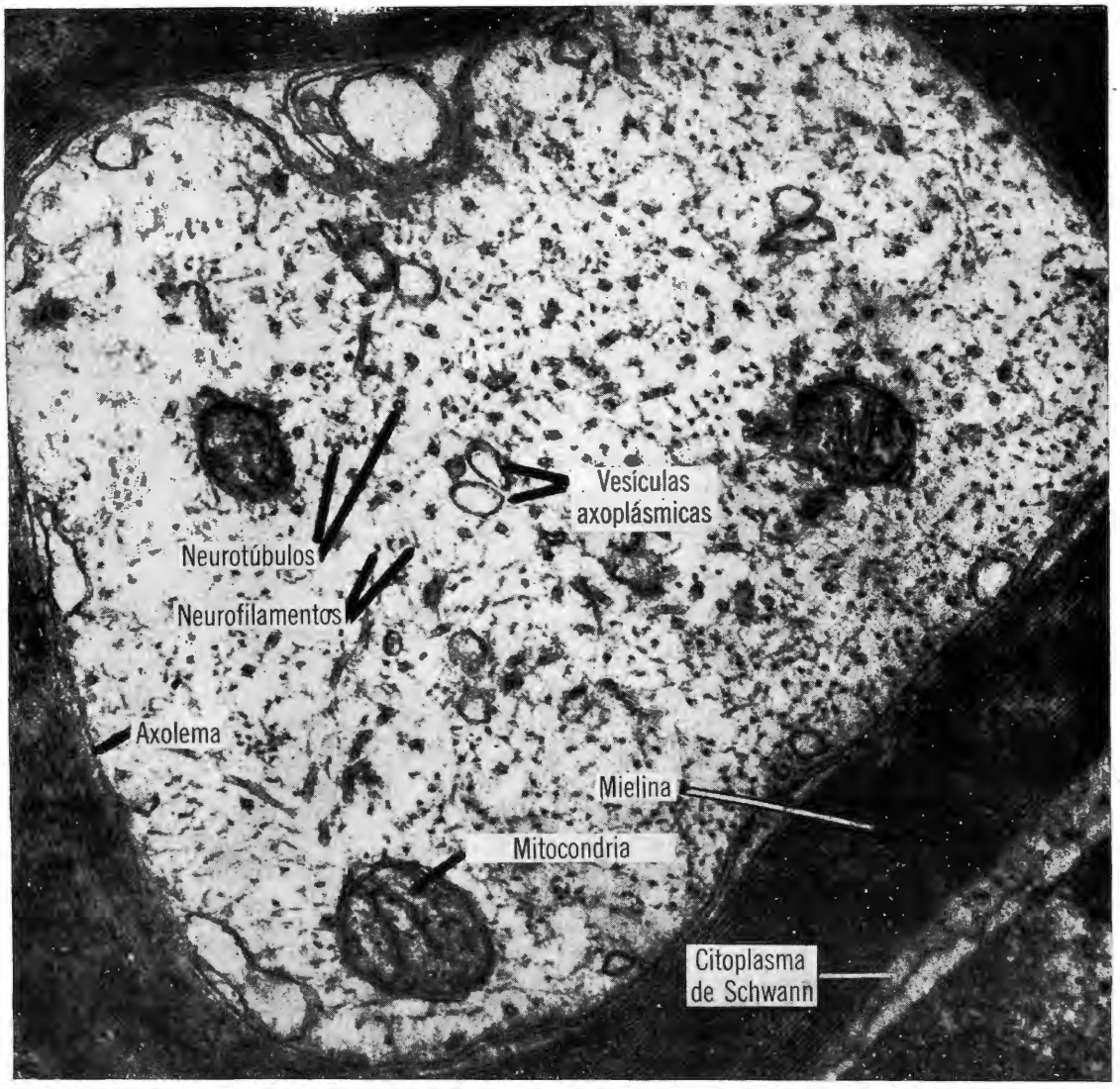

FIG. 20-41. Micrografía electrónica de un corte transversal de fibra nerviosa mielínica aislada (un axón) que muestra mitocondrias, vesículas axoplásmicas, neurofilamentos y neurotúbulos, todos ellos señalados en la figura. (Preparación de B. Droz.)

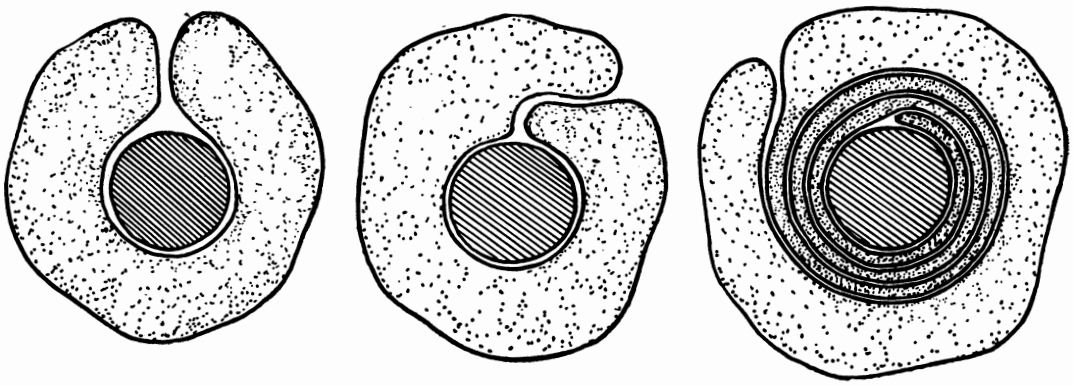

FIG. 20-42. Esquema que ilustra las primeras etapas de la formación de una vaina de mielina según la hipótesis de la rotación. (Dibujos basados en los de Geren, B. B. y Schmitt, F. O.: Symposium on the Fine Structure of Cells, pág. 251, Groningen, Holland, Noordhoff, y esquemas proporcionados por Schmitt en una comunicación personal.)

da en la célula de Schwann. Después ésta empieza a girar alrededor del axón (fig. 20-42, *izquierda, centro* y *derecha).* Obsérvese que la membrana de la célula de Schwann está representada en este esquema (fig. 20-42) como una línea única. Cuando la célula de Schwann empieza a girar alrededor del axón, la membrana que reviste una parte del surco en el cual se halla incluido el axón entra en contacto con la membrana celular que reviste la otra parte de dicho surco (fig. 20-42, *centro y derecha).* Estas dos membranas llegan a reunirse y, cuando la célula sigue girando alrededor del axón, constituyen una serie de anillos formados por líneas dobles (fig. 20-42, *derecha).* Entre los anillos dobles vecinos al principio hay citoplasma (punteado en la fig. 20-42). Cuando el giro continúa, el citoplasma queda aplastado o desaparece en otra forma. En consecuencia, la vaina de mielina está constituida por anillos de membrana celular de dos capas cada una. Para comprender de qué manera se forma una vaina a base de estos anillos de membrana transformándose en mielina, no hemos de considerar el citoplasma, ya que ha sido exprimido o perdido; lo que debemos considerar es de qué manera una estructura formada por anillos concéntricos, cada uno de los cuales está formado por dos membranas, toma el aspecto de la mielina.

Con microscopio de mucho aumento una vaina de mielina completamente formada revela anillos obscuros concéntricos, cada uno de aproximadamente 25 Å de grueso, separados entre sí por anillos de un material más claro, de aproximadamente 100 Å de espesor (figura 20-43). Las líneas obscuras que se repiten reciben el nombre de líneas densas mayores; con una fijación especial y una buena resolución, en el centro de cada capa clara puede verse una línea obscura más delgada; estas líneas finas situadas a mitad del camino entre dos líneas densas mayores reciben el nombre de *líneas intraperiódicas* (fig. 20-43). Vamos a ver ahora en qué forma puede producirse este aspecto a partir de capas concéntricas de membranas celulares.

Según explicamos en el capítulo 7, en condiciones adecuadas, una membrana celular aparece formada por dos líneas obscuras con un espacio claro entre ellas (figs. 7-3 y 7-4); la membrana en total tiene aproximadamente 75 Å de espesor. Los datos que poseemos sugieren que la capa media de la membrana celular (la capa clara) contiene lípido, mientras que las dos capas obscuras que rodean la membrana a cada uno de sus lados contienen proteína. Para proseguir la formación de la mielina en la figura 20-44 es menester pensar desde ahora considerando las dos membranas celulares que entran en contacto, cuando gira la membrana de Schwann, *cada una* formada de una línea doble con material claro (fig. 20-42), que probablemente sea lípido, entre cada línea doble; se representan así en la figura 20-44.

Cuando la célula de Schwann continúa rodeando la fibra nerviosa, las capas externas de las dos membranas celulares entran en contacto y se fusionan (fig. 20-44). La línea obscura así formada queda comprimida hasta constituir la línea intraperiódica fina (fig. 20-44). Luego,

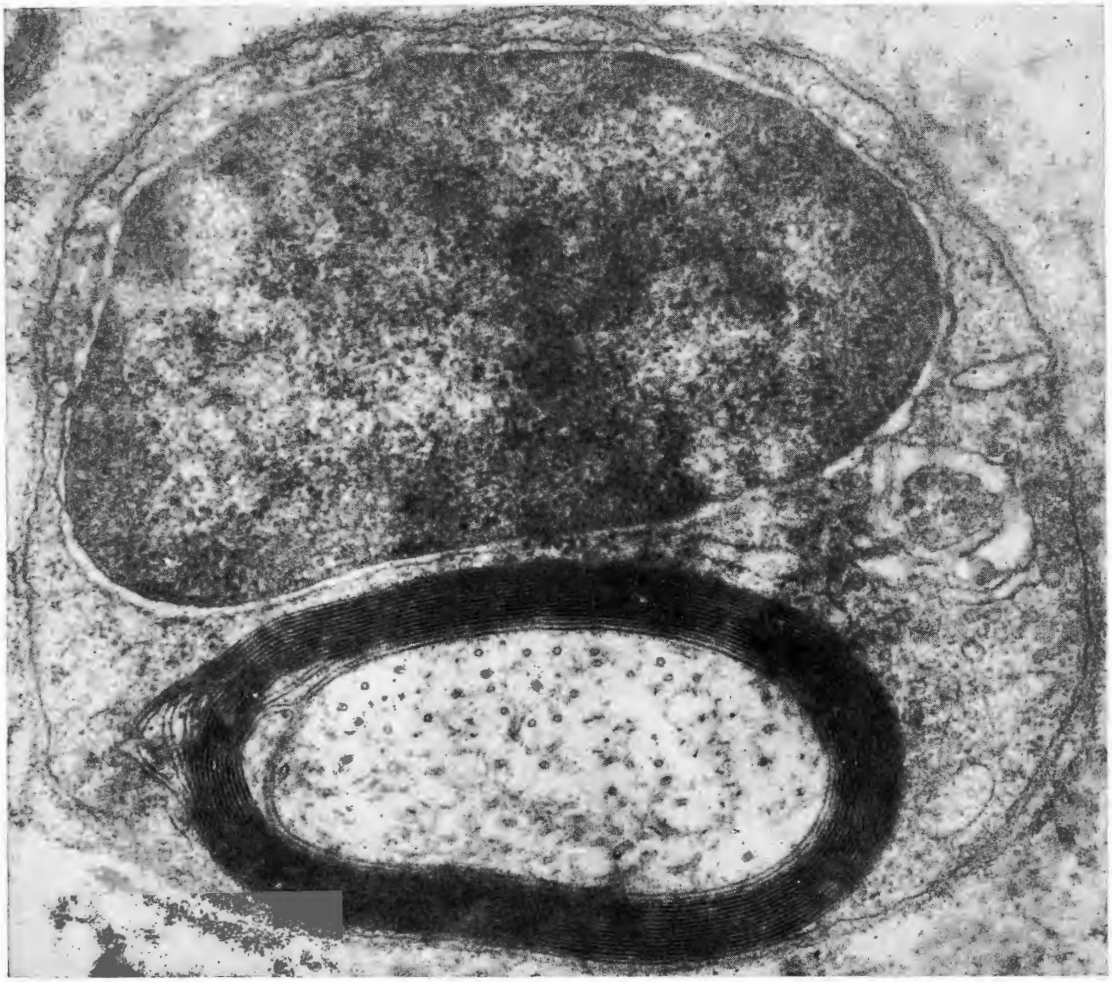

FIG. 20-43. Micrografías electrónicas (*arriba* × 70 000, *abajo* × 360 000) de cortes transversales de nervio ciático de rata. *Arriba,* Corte transversal de una fibra nerviosa mielínica rodeada de una vaina de Schwann. La parte alta está ocupada por el núcleo de una vaina de células de Schwann. Por debajo del núcleo, situada en el citoplasma de la célula de Schwann, hay una vaina de mielina que rodea una fibra nerviosa. Los detalles de la fibra se observan con mayor amplificación en la figura 20-48. *Abajo,* Obsérvense las líneas densas principales de la vaina de mielina. Entre las dos líneas densas principales pueden verse las líneas intraperiódicas (cuya formación se ilustra en la fig. 20-44); muchas veces son dobles. (Preparación de Martha Nagai y A. F. Howatson.)

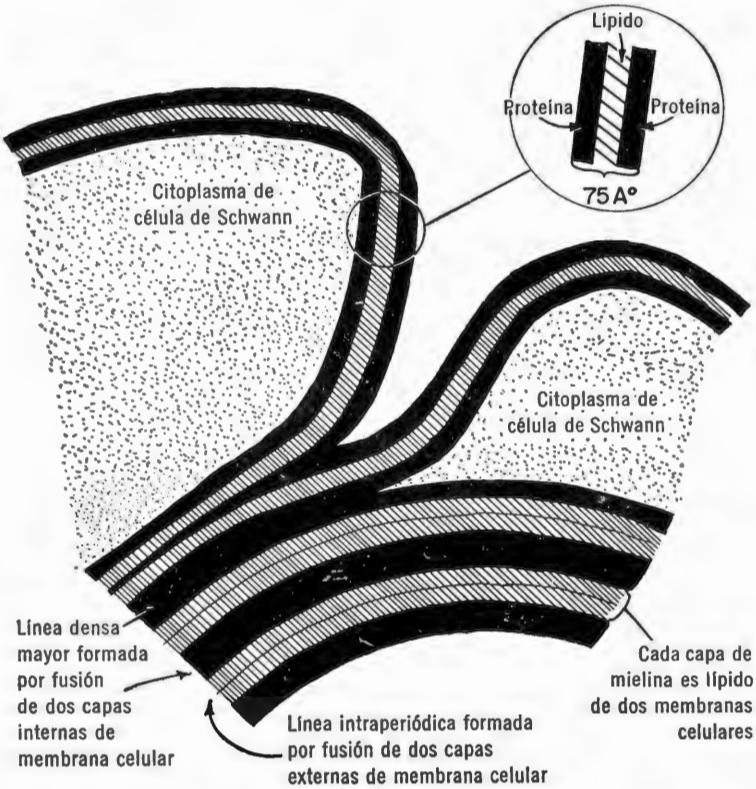

FIG. 20-44. Esquema que indica la estructura fina de las membranas celulares y la forma como las membranas de las células de Schwann se transforman en vainas de mielina; también cuáles partes de las membranas celulares constituyen las líneas densa mayor e intraperiódica de las vainas mielínicas. (Esquema basado en descripciones e ilustraciones de J. D. Robertson.)



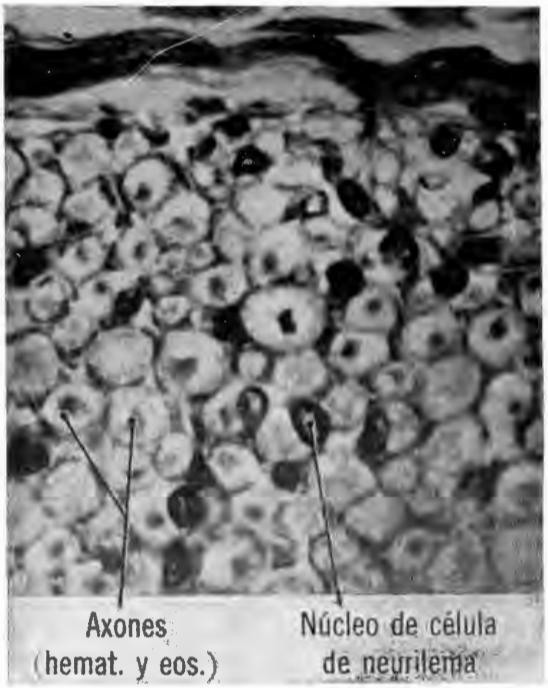

FIG. 20-45. A la izquierda, microfotografía (gran aumento) de un corte transversal de nervio periférico fijado con ácido ósmico. A la derecha, preparación similar de nervio fijado con formol y teñido con hematoxilina y eosina.

cuando el citoplasma es vaciado por expresión, las líneas internas de las membranas celulares que antes bordeaban estos citoplasmas se ponen en contacto y se fusionan; así se forman las líneas densas mayores (fig. 20-44). Por lo tanto, la mielina que llena el espacio entre las dos líneas densas mayores proviene principalmente del lípido que existía en las capas medias de las dos membranas celulares que se fusionan. No sabemos todavía por qué motivo la fusión de dos capas externas de dos membranas celulares resulta en una sola línea obscura delgada (intraperiódica) y la fusión de dos capas internas de la membrana celular en una línea densa mayor gruesa. Ambas líneas pueden observarse en la figura 20-43.

La estructura fina de las fibras no mielínicas se ilustra en la figura 20-40; puede observarse que varias de dichas fibras se hallan en el citoplasma de una sola célula de Schwann.

COMO APARECEN LOS NERVIOS EN CORTES ESTUDIADOS MEDIANTE MICROSCOPIO DE LUZ

Hay algunas diferencias entre el aspecto de los nervios cortados transversalmente, según la forma de prepararlos. Al preparar un corte ordinario de parafina para teñirlo con H y E la mielina que rodea cada fibra nerviosa, a menos que se trate con mordientes especiales, debido a su naturaleza lípida se disuelve con los agentes deshidratantes y aclarantes. Esto hace que la fibra nerviosa se deslice hacia un lado del espacio tubular que crea la mielina que se va disolviendo. Por lo tanto, los cortes transversales teñidos con H y E de los nervios muestran la zona previamente ocupada por las vainas de mielina como pequeños espacios redondeados, casi todos vacíos, excepto a nivel de la fibra nerviosa, y ésta puede situarse hacia uno u otro lado más bien que en el centro del espacio (fig. 20-45, *derecha).* En el exterior del espacio, o haciendo algo de prominencia en él, puede verse el neurolema levemente teñido. Los núcleos observados en la substancia de un haz nervioso en un preparado teñido con H y E son los del neurolema (células de las vainas de Schwann) y los de los fibroblastos y macrófagos del endoneurio, junto con los núcleos de las células de los vasos sanguíneos que se hallan en el endoneurio. Sin embargo, en una preparación con ácido ósmico, la mielina que rodea las fibras nerviosas no se disuelve y desaparece, sino que queda conservada y teñida de negro. Por lo tanto, las vainas de mielina de las fibras nerviosas aparecen como anillos negros en este tipo de preparación (fig. 20-45, *izquierda).* Pero los demás elementos del nervio no se observan muy bien en los preparados corrientes de ácido ósmico. Los preparados de ácido ósmico muestran netamente que las fibras en el nervio tienen dimensiones diferentes.

En preparados simples teñidos con H y E, los nervios cortados oblicuamente o en plano casi longitudinal tienen frecuentemente aspecto muy diferente del que cabe esperar según el corte transversal. En lugar de verse anillos donde se ha disuelto y ha desaparecido la mielina, se ven tiras. Además, el aspecto de los nervios cortados oblicua y longitudinalmente se hace más patente por los pequeños núcleos delgados y aplanados que se observan entre las fibras; son los núcleos de las células del neurolema y las células del endoneurio (fig. 20-46). Las tiras no tienen un trayecto directo longitudinal sino una forma ondulada serpenteante (fig. 20-46).

La mayor parte de nervios periféricos son de tipo mixto; contienen fibras aferentes y fibras eferentes (fig. 20-39). Las terminaciones de las fibras aferentes se describen en el capítulo 31. Todas las fibras eferentes terminan en células glandulares o musculares, o alrededor de las mismas. Las que terminan en músculo liso o en glándulas se describen más tarde en este mismo capítulo en relación con el sistema nervioso vegetativo. Las terminaciones de fibras eferentes que van a parar a los músculos voluntarios se describirán en el capítulo 21.

ALGUNAS CARACTERISTICAS HISTOLOGICAS DE LOS NERVIOS, DE INTERES QUIRURGICO

Un nervio voluminoso rodeado de perineurio contiene varios haces de fibras. Cada haz está rodeado por una vaina densa de perineurio (fig. 20-39). Sunderland ha comprobado que hay mucha comunicación entre los fascículos y que las fibras nerviosas pasan de uno a otro. En consecuencia, el volumen relativo de los fascículos de un nervio cambia continuamente en toda la longitud del mismo.

Si pequeñas porciones de un nervio son destruidas por traumatismo, interesa reunir los dos muñones de manera que los fascículos queden en buena aposición. El hecho de que el volumen de los fascículos cambie tanto a lo

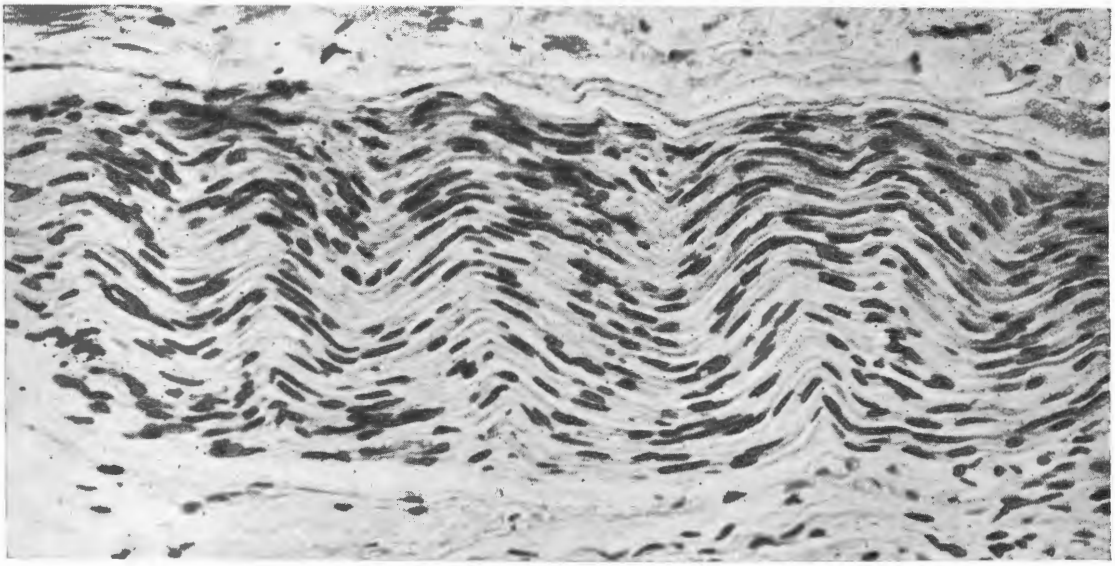

FIG. 20-46. Microfotografía (gran aumento) de un corte longitudinal de nervio periférico delgado; obsérvese el aspecto de piel de serpiente, típico en cortes longitudinales de nervios si no se impide su retracción.

largo del nervio hace casi imposible lograr este ideal, ya que si una porción del nervio es destruida los fascículos en los dos muñones no se corresponderán.

Para unir los dos muñones de un nervio, una porción del cual ha sido destruida, por ejemplo, por un proyectil, hay que tirar de los dos extremos que se desea poner en contacto. Los nervios pueden someterse a tracción hasta cierto punto sin lesión (ver Sunderland). Esto probablemente dependa, en parte, por lo menos, de que las fibras nerviosas no siguen un curso recto a lo largo del nervio, sino en zigzag (fig. 20-46). Al tirar de un nervio (por lo menos hasta cierto punto) solamente se enderezan las fibras sin someterlas a verdadera tracción. Las poderosas vainas perineuriales limitan la tracción que sufre un nervio (para detalles ver los trabajos de Sunderland).

Los nervios pequeños están compuestos de un fascículo único, rodeado de vaina de perineurio (fig. 20-46).

El número de fibras nerviosas incluidas en un fascículo varía mucho, al igual que el diámetro de las fibras nerviosas en el mismo. Sunderland, Lavarack y Ray han comprobado, por ejemplo, que el nervio cutáneo externo derecho de una persona sólo contenía un fascículo y éste incluía 3 160 fibras. El mismo nervio en el lado izquierdo contenía siete fascículos que contenían un total de 10 178 fibras. Midieron los diámetros de todas las fibras en un fascículo que contenía 1 242 fibras y comprobaron que el 60 por 100, aproximadamente tenían menos de 8 μ de ancho, 15 por 100 tenían de 8 a 15 μ de ancho, y el 23 por 100 tenían de 16 a 23 μ de ancho; el 0.5 por 100 tenían más de 23 μ de ancho.

Lavarack, Sunderland y Ray han contado el número de fibras en nervios a diferentes alturas y han comprobado que hay un número mayor en las porciones distales que en las proximales de algunos nervios. El aumento en el número de fibras se atribuye a la ramificación de éstas en el interior de los mismos nervios.

Riego sanguíneo de los nervios. Este tema ha sido ampliamente estudiado por Sunderland, cuyos trabajos deben consultarse para mayores detalles. En cirugía a veces hay que suprimir en cierta longitud todos los tejidos que rodean a un nervio, y es importante saber si ello dificultará o no el riego sanguíneo en forma susceptible de causar trastorno grave. Por fortuna, los nervios tienen riego sanguíneo de gran número de vasos que se anastomosan libremente. Tales vasos son de diversos órdenes. Hay arterias y arteriolas epineuriales interfasciculares, perineuriales e intrafasciculares dispuestas longitudinalmente. El endoneurio contiene una red capilar. Arterias nutricias penetran frecuentemente en el nervio a lo largo de todo su trayecto, procedentes de vasos extraneurales, y de

vasos dispuestos longitudinalmente que acompañan al nervio, para comunicar con los vasos neurales. El número de anastomosis entre todos estos vasos es tan considerable que los nervios pueden dejarse en largo trecho desprovistos de los tejidos que los rodean; Sunderland insiste en la importancia de conservar los vasos superficiales que acompañan longitudinalmente a los nervios cuando éstos se decortican, pues constituyen eslabones importantes del sistema que proporciona tales anastomosis eficientes.

RELACIONES CON LA MEDICINA Y LA CIRUGIA: LESIONES NERVIOSAS, DEGENERACION Y REGENERACION DE NERVIOS PERIFERICOS

Las lesiones nerviosas presentan grados diversos de severidad. Sunderland ha establecido una clasificación útil que en parte vamos a seguir aquí.

Lesiones de primer grado. Suelen estar causadas por presión ejercida sobre una porción localizada de nervio durante cierto tiempo. Probablemente actúe comprimiendo los vasos sanguíneos del nervio y produciendo anoxia de los axones, bastante para impedir su función. Por compresión, las fibras sensibles se afectan más rápidamente que las motoras, y los diversos tipos de fibras sensibles tienen susceptibilidades diferentes. Una vez suprimida la presión, puede recuperarse la función de las fibras afectadas en minutos, horas o semanas, según la gravedad de la lesión. Si el restablecimiento no se logra en unas *pocas semanas,* la lesión debe considerarse más grave que de primer grado, según vamos a ver.

Lesiones de segundo grado. Suelen estar causadas por presión prolongada, o intensa, o con ambas características, sobre una parte del nervio, presión suficiente para destruir el axón en la zona lesionada. A veces los nervios se lesionan así voluntariamente, para lograr la parálisis temporal de algunos músculos cuya acción dificulta el reposo y el restablecimiento de alguna parte del cuerpo (por ejemplo, se aplastan los nervios de una parte del diafragma para poner en reposo el pulmón correspondiente).

La presión intensa requerida para producir lesiones de segundo grado a los nervios causa la *muerte de los axones* en la zona donde se aplicó. En tal sentido, la lesión de segundo grado es fundamentalmente distinta a la de primer grado. Cuando muere aunque sólo sea una pequeña porción de un axón, la parte distal con relación a la zona lesionada también muere, porque queda separada del cuerpo celular del cual depende su existencia. En consecuencia, la función nerviosa en una lesión de segundo grado sólo puede restablecerse por regeneración de los axones más allá de la zona lesionada.

Ya hemos señalado que los cuerpos de las neuronas producen constantemente axoplasma. Cuando el cuerpo celular se recupera de la reacción axónica, empieza a sintetizar nuevo axoplasma. Ello tiene por consecuencia que el nuevo axoplasma se dirija al lugar donde el axón fue aplastado, y pasa más allá. Para estudiar el destino ulterior del mismo hemos de considerar necesariamente algunos otros cambios causados por la lesión.

Cuando los axones más allá de la zona lesionada mueren, las vainas de mielina que los rodean también degeneran. La degeneración del axón y de su vaina de mielina fue descrita primeramente por Waller, y el proceso suele denominarse degeneración walleriana. El axón y la mielina degenerados de los muñones distales de nervios periféricos cortados atraen macrófagos del endoneurio, que fagocitan el material degenerado. Se admite que las células de Schwann también se hacen fagocíticas y ayudan a suprimir los restos en la zona lesionada.

Una lesión de segundo grado, aunque tiene repercusiones temporales graves en los axones, mielina y células de la vaina de Schwann más allá de la zona lesionada, *no interrumpe la continuidad de los tubos endoneuriales a nivel de la lesión.* En consecuencia, cuando los cuerpos celulares que corresponden a los axones del nervio se recuperan y empiezan a mandar axoplasma a la zona lesionada y más allá, este nuevo axoplasma de cada neurona circula por el mismo tubo endoneurial que antes estaba ocupado por el axón correspondiente. El axoplasma suele extenderse por los tubos endoneuriales con velocidad de 2 a 3 mm al día; se admite que disminuye cuando el nuevo axoplasma se acerca a las terminaciones de las fibras. Cuando alcanza las terminaciones de las fibras se establece la función. El nuevo axoplasma se mieliniza y recubre de una vaina de Schwann en forma análoga a como ocurre en las lesiones de tercer grado, que vamos a estudiar.

Lesiones de tercer, cuarto y quinto grados. En las lesiones de tercer grado, los tubos endoneuriales no conservan su continuidad a nivel de la lesión, pero sí los fascículos. En las lesiones de cuarto grado se han desorganizado tanto

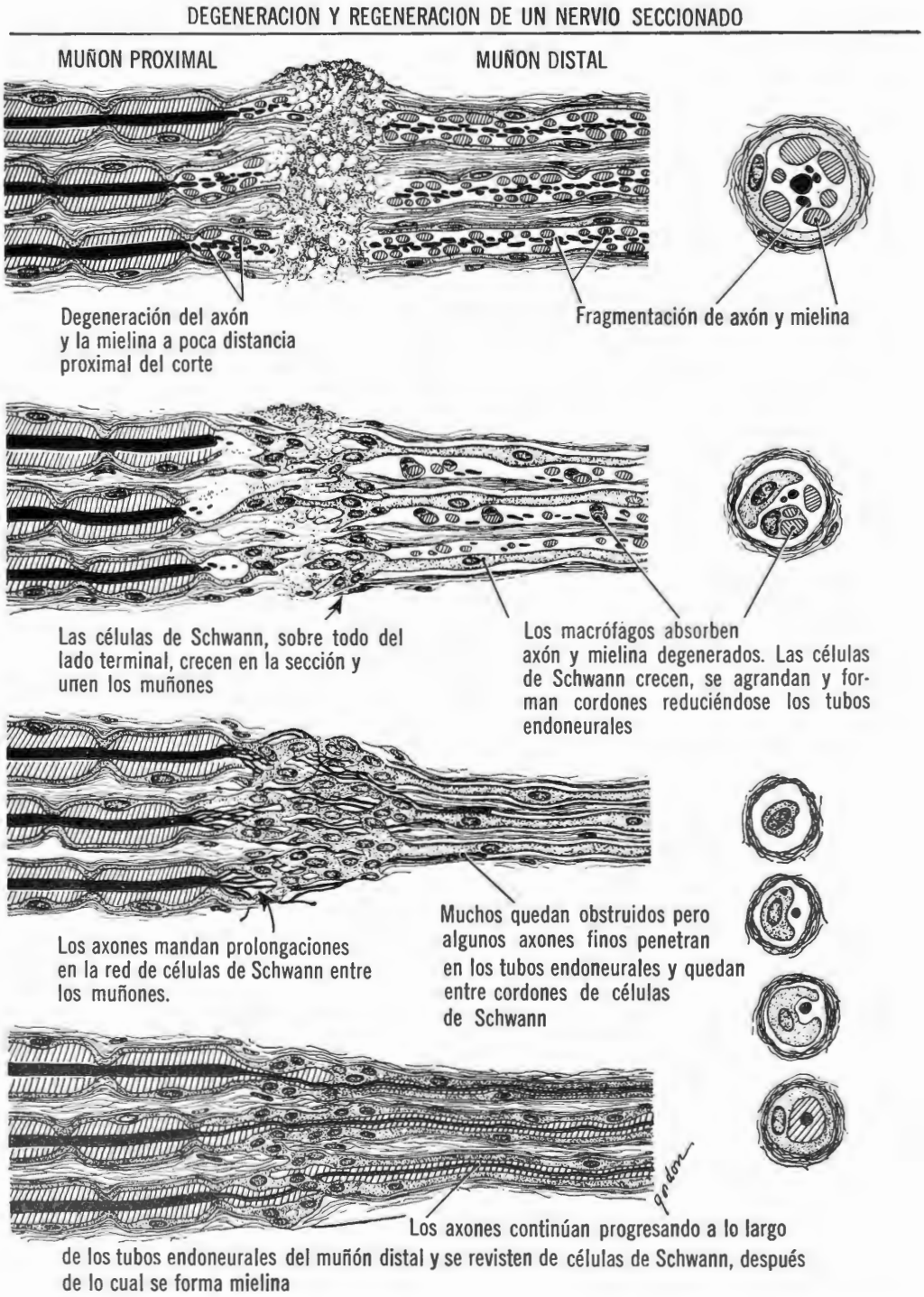

FIG. 20-47. Esquema de los cambios que ocurren en un nervio cortado que se regenera.

los fascículos como los tubos; en las de quinto grado el nervio está totalmente seccionado. Este último tipo de lesión es el que vamos a considerar en detalle, pues es bastante frecuente. Si se corta un nervio periférico, la acción muscular y la recepción sensorial que corresponden a la porción del cuerpo inervada no deben forzosamente perderse de manera definitiva. Si se reúnen los dos cabos del nervio cortado y se fijan con puntos que abarquen sus envolturas conectivas, o se asegura su continuidad por otros medios, después de cierto tiempo la función, parcialmente por lo menos, puede restablecerse en la parte afectada. Nos referiremos a la parte del nervio que queda entre la médula espinal y la zona lesionada denominándola porción o muñón proximal; la parte que queda entre la zona lesionada y la terminación del nervio la denominaremos porción o muñón distal.

En la parte del nervio distal con relación al corte las fibras nerviosas de neuronas aferentes y eferentes, claro está, quedan separadas de sus cuerpos celulares, de manera que mueren y se necrosan. La desintegración de los axones se produce en breve tiempo; a los pocos días sólo quedan algunos restos donde antes estuvo el axón vivo (fig. 20-47). Las vainas de mielina de estos axones separados de su cuerpo neuronal también se desintegran (fig. 20-47). La mielina degenera más lentamente que el material del axón, pero pronto queda reducida a gotitas (figura 20-47). Las células de las vainas de Schwann proliferan y forman cordones que están situados dentro de los tubos endoneuriales (fig. 20-47).

Los macrófagos del endoneurio fagocitan y digieren las gotitas de mielina desintegrada y los restos de los axones muertos; después se alejan. Los fibroblastos, en particular los que están cerca de la zona donde se cortó el nervio, proliferan; pero, a menos que la zona de lesión se haya infectado, no suelen proliferar tan rápidamente como las células de la vaina de Schwann, que hacen prominencia en los extremos cortados de los tubos endoneuriales del muñón distal y también, pero con menor rapidez, en los tubos endoneuriales del muñón proximal. Las hendiduras entre la vaina proliferante de las células de Schwann permiten que las fibras nerviosas crezcan y atraviesen la zona vacía hacia el muñón distal (fig. 20-47).

Mientras se producen estos cambios en la parte distal del nervio cortado, ocurren otros en el muñón proximal. Cerca del corte los axones primero degeneran. Según ya hemos dicho, las células de la vaina de Schwann proliferan y crecen a nivel de la pérdida de substancia, hasta ponerse en contacto con las del muñón distal. Así se establece la continuidad a través de la zona donde no hay células de Schwann; y, según vimos, entre estas células quedan hendiduras longitudinales. Los axones de la porción proximal del nervio cortado empiezan ahora a avanzar poco a poco, día a día y en unos cuantos días alcanzan el espacio donde se produjo la unión entre los dos crecimientos de células de vainas de Schwann. Al crecer y penetrar en este laberinto, muchas veces los axones se ramifican en varias fibrillas (fig. 20-47) y cada una de éstas sigue avanzando a lo largo de las hendiduras y espacios disponibles; antes que haya transcurrido mucho tiempo, un número bastante considerable de estas fibras puede haber atravesado la región del corte y penetrado en las finas hendiduras que existen en el sincitio proporcionado por las células de la vaina de Schwann, en los extremos abiertos de los tubos endoneuriales del muñón distal; éstos, aunque se han hecho menores, siguen abiertos. En estas condiciones, las fibras crecen, penetrando en los tubos con velocidad que ha sido estimada según los autores en 1 a 4 mm al día (fig. 20-47). Cuando se acercan a la terminación del nervio, crecen algo más lentamente.

Obsérvese que, por muy cuidadosa que haya sido la sutura de los dos cabos del nervio, no se puede confiar en que una proporción elevada de axones crezcan penetrando en las mismas vías abiertas que ellos dejaron. Parece casi increíble que en tales circunstancias pueda lograrse de nuevo una función motora eficiente, ni recuperar la sensibilidad de una parte del cuerpo. Sin embargo, al suturar nervios seccionados es frecuente obtener buenos resultados. Quizá lo que ayude sea que los axones al alcanzar el sincitio de vainas de Schwann a nivel de la sección se dividen en varias ramas. La consecuencia es que en realidad pueden intentar la penetración hacia la periferia del nervio cortado un número de axones mayor que el inicial. A veces penetran varios en un solo tubo endoneurial; quizá sólo sobreviva el que debiera estar allí.

En un tubo endoneurial, el nuevo axón se halla contra un cordón de células de Schwann (fig. 20-47). Estas últimas gradualmente rodean al axón, en forma probablemente muy semejante a como ocurre durante el desarrollo normal (fig. 20-47). Se forma luego nueva mielina, probablemente igual que durante el

desarrollo, y las células de Schwann cordonales vuelven a adoptar su aspecto maduro.

Trasplante nervioso. En algunos tipos de lesiones, puede quedar destruida una región de nervio. En tales condiciones, resulta imposible aproximar los cabos y hay que recurrir al denominado *injerto nervioso.* Para ello se extirpa un segmento de un nervio superficial menos importante y se coloca en posición adecuada para restablecer la continuidad del nervio lesionado. Después del injerto autógeno, las células de la vaina de Schwann del nervio injertado sobreviven y proliferan. Por lo tanto, en este sentido el injerto actúa a modo de segmento distal. Sin embargo, aunque las células de la vaina de Schwann proliferan en los dos extremos del nervio cortado, para unirse con los fragmentos distal y proximal del nervio cortado, claro está que en estas circunstancias los axones tienen que abrirse paso a través de dos laberintos en lugar de uno solo. Se comprende, pues, que los resultados de un injerto de nervio no sean siempre tan buenos como los que se logran uniendo directamente los dos cabos del nervio seccionado.

SISTEMA NERVIOSO VEGETATIVO

Para resumir lo dicho hasta aquí, recordemos que el tejido nervioso se halla estructuralmente especializado para ser excitado por estímulos diversos, originados dentro del cuerpo y fuera de él, y mandar impulsos nerviosos: 1) a las células glandulares de tejido epitelial, y 2) a las células del tejido muscular.

Obsérvese que sólo una parte de las respuestas pueden depender de la voluntad: las que tienen lugar en el músculo estriado. El control de la fibra cardiaca y de la fibra muscular lisa, como el de todas las secreciones glandulares, no se halla bajo influencia directa de la conciencia. Estas actividades están regidas por fenómenos reflejos. Algunos de los impulsos aferentes que intervienen en estos reflejos llegan a la conciencia; por ejemplo, la estimulación de las terminaciones nerviosas del gusto a nivel de la boca origina la impresión de sabor e inicia la secreción salival. Pero otros impulsos aferentes (por ejemplo, los que se originan al ser estimuladas terminaciones nerviosas en las vísceras) no llegan a la conciencia. Por lo tanto, decimos que las funciones del músculo cardiaco, de la fibra muscular lisa y de las glándulas están controladas automáticamente porque: 1) muchos de los impulsos aferentes relacionados con ellas no provocan sensación ninguna, y 2) incluso cuando la producen, el control eferente de la musculatura cardiaca, la lisa y las glándulas no es función de la conciencia.

Las neuronas *eferentes* que inervan el corazón, la fibra lisa y las glándulas constituyen el *sistema nervioso vegetativo.*

Según ya señalamos, aunque la actividad de este sistema es refleja, y, por lo tanto, requiere la intervención de neuronas aferentes que reciban el estímulo origen de la respuesta final, tales neuronas aferentes no se estudian como parte del sistema. El término sistema nervioso autónomo, y, mejor todavía, el de sistema nervioso vegetativo, sólo se refiere a las neuronas eferentes que inervan las fibras musculares lisas, el corazón y las glándulas del cuerpo.

Además, el músculo cardiaco y la mayor parte de fibras lisas y glándulas están doblemente inervadas por este sistema. Ello depende de que hay dos secciones del sistema nervioso vegetativo, cada una de las cuales manda neuronas eferentes a la mayor parte de músculos y glándulas inervadas (fig. 20-48), de manera que cada glándula o cada músculo tiene inervación doble. Los impulsos eferentes, que llegan al músculo o la glándula por neuronas de una y otra secciones, tienen tendencia a producir efectos fisiológicos diferentes. Así, por ejemplo, los impulsos que llegan al órgano por las neuronas de una sección, pueden causar contracción de una parte de las fibras musculares, mientras que los impulsos que llegan al mismo músculo por las neuronas de la otra sección lo relajan. En consecuencia, las dos secciones del sistema nervioso vegetativo son, en su mayor parte, funcionalmente antagonistas; las respuestas musculares y glandulares controladas por el sistema resultan de un equilibrio aproximado entre las actividades de ambas secciones.

Las dos secciones del sistema nervioso vegetativo se denominan, respectivamente, sistema *simpático,* y sistema *parasimpático.* Las dos secciones tienen su origen en el sistema nervioso central, pero a niveles diferentes (fig. 20-48). Por lo tanto, las neuronas que inervan los músculos y glándulas lo hacen siguiendo vías diferentes para cada sistema. Además, *en cada uno de ellos se necesitan siempre dos neuronas eferentes para unir el sistema nervioso central con cada glándula o cada músculo inervado* (fig. 20-48). En cada cadena eferente de cada sistema el cuerpo de la primera neurona se halla situado en el sistema nervioso central; el cuerpo

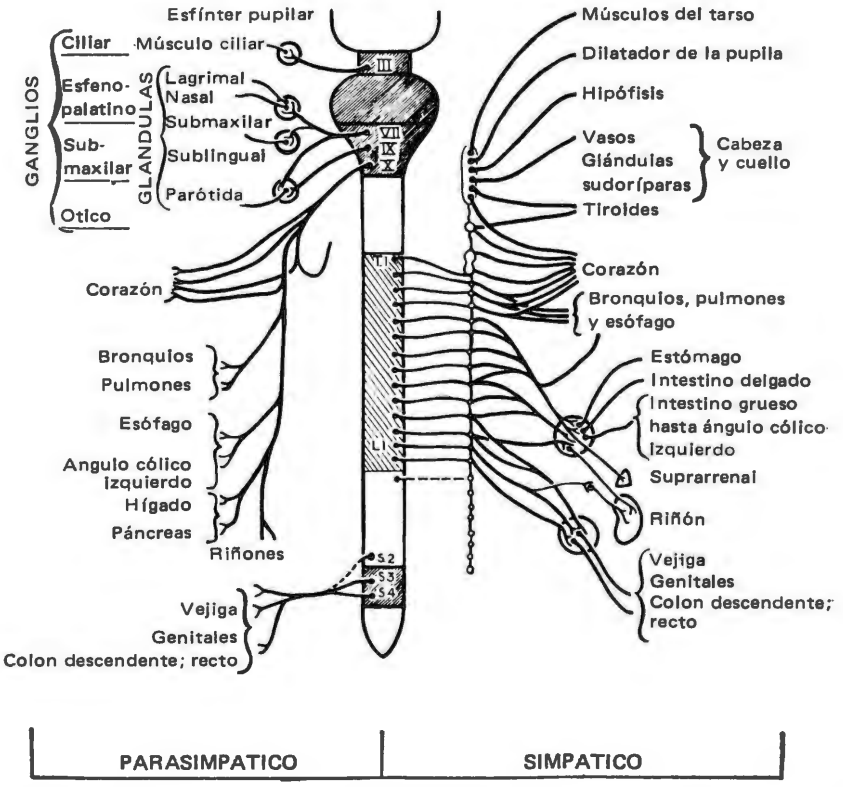

FIG. 20-48. Esquema del sistema nervioso vegetativo. A la izquierda, la porción parasimpática; a la derecha, la simpática. (Según Stopford, *en* Grant, J. C. Boileau y Basmajian, J. V.: Grant's Method of Anatomy. ed. 7, p. 47. Baltimore, Williams & Wilkins, 1965.)

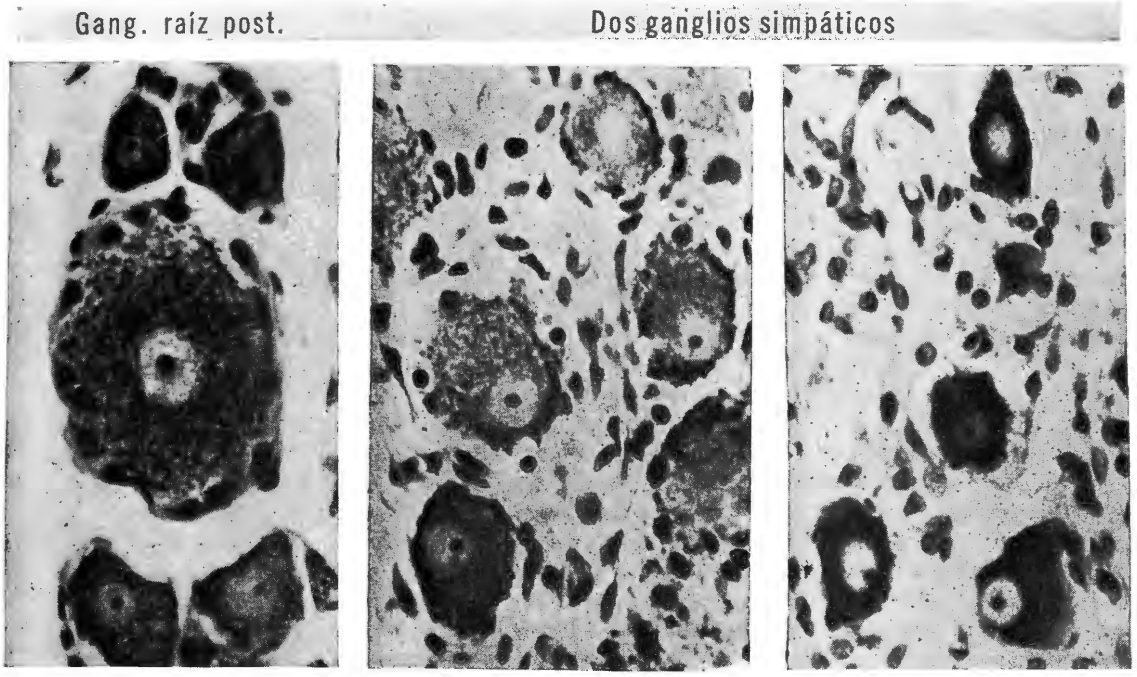

FIG. 20-49. Microfotografía (gran aumento) de células ganglionares tal como aparecen en cortes teñidos con azul de cresilo. Obsérvense las grandes dimensiones de la célula de ganglio posterior de la izquierda, y la posición excéntrica de los núcleos en algunas células ganglionares simpáticas.

de la segunda, en un ganglio del sistema vegetativo. Las dos neuronas se llaman preganglionar y posganglionar, respectivamente. Veamos ahora la estructura microscópica de un ganglio del sistema nervioso vegetativo; luego, en detalle, cada una de sus secciones y su localización.

Ganglios vegetativos. Los ganglios del sistema nervioso vegetativo suelen parecerse mucho a los ganglios cerebrospinales; en ambos hay armazones de tejido conectivo y células ganglionares. Sin embargo, se observan algunas diferencias. Mientras las células de los ganglios cerebrospinales son unipolares, las de los ganglios vegetativos son multipolares; como proporcionan varias dendritas, tienen forma más irregular que las células de los ganglios cerebrospinales (fig. 20-49). En general, las células nerviosas de los ganglios vegetativos tienen menor volumen que las células nerviosas de los ganglios cerebrospinales, y no todos los ganglios están rodeados de cápsula. Además, los núcleos suelen hallarse en la periferia con mayor frecuencia que en el caso de las células ganglionares cerebrospinales (fig. 20-49). Los ganglios terminales del sistema parasimpático pueden ser de muy pequeño volumen, y a veces resultan difíciles de descubrir; de hecho, a veces sólo se observa una sola célula ganglionar.

Sección simpática. En la médula torácica y en la parte alta de la lumbar se halla, además de la anterior y la posterior una columna lateral de substancia gris (fig. 20-27). Los cuerpos neuronales de estas columnas laterales de substancia gris difieren de los que hay en las astas ventrales. Son menores, contienen un número más reducido de cuerpos de Nissl y tienen los núcleos dispuestos más bien en la periferia que en la zona central. Estos cuerpos celulares producen axones delgados, ligeramente mielinizados, que abandonan la médula con las raíces anteriores para llegar a los nervios raquídeos (figs. 20-50, 20-51 y 20-52) que acompañan hasta penetrar en sus ramas ventrales. Los axones siguen estas ramas ventrales de los nervios raquídeos poco tiempo; luego los abandonan siguiendo delgados troncos nerviosos (fig. 20-50) denominados *ramos comunicantes blancos* (llamados así porque los axones son mielínicos). Antes de estudiar el curso ulterior de estos axones, consideramos necesario describir los ganglios de la sección simpática del sistema nervioso vegetativo. Según su posición reciben el nombre de *paravertebrales* o *prevertebrales*.

Los ganglios paravertebrales están dispuestos en forma de cadenas, una a cada lado de la columna vertebral, y constituyen los denominados *troncos* simpáticos (fig. 20-51). En la región cervical cada tronco tiene tres ganglios: los cervicales superior, medio e inferior. No siempre existe el ganglio cervical medio. En la región torácica hay 10 u 11 ganglios distribuidos a cada lado de la columna vertebral (fig. 20-48). En algunos casos, el primer ganglio torácico se funde con el cervical inferior; la masa ganglionar resultante recibe el nombre de ganglio estrellado. En la región lumbar hay cuatro ganglios a cada lado; en la región sacra también hay cuatro a cada lado de la columna vertebral. En cada tronco simpático hay fibras nerviosas que salen de los ganglios. Como la posición y las relaciones de estos ganglios no se estudian en histología, sino que corresponden a textos de anatomía o neurología, sólo proporcionaremos algunos datos generales sobre este tema (véase fig. 20-48, *derecha).*

Los ganglios prevertebrales se hallan situados delante de la columna vertebral y en relación más estrecha con las vísceras que los ganglios paravertebrales. Hay tres ganglios prevertebrales: el celiaco, el mesentérico superior y el mesentérico inferior. En ocasiones, el último se halla en la pelvis. No daremos más detalles al respecto; el estudiante puede consultar una anatomía.

Los axones de las neuronas situadas en la columna lateral de la médula, que hemos seguido hasta los ramos comunicantes blancos, terminan en los ganglios paravertebrales (figs. 20-50

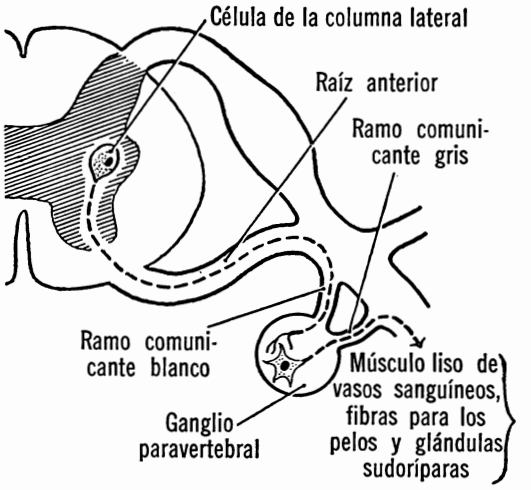

FIG. 20-50. Esquema del trayecto que siguen algunas fibras pre y posganglionares de la porción simpática del sistema nervioso vegetativo.

y 20-51) o en los prevertebrales (fig. 20-52). En consecuencia, todos ellos reciben el nombre de fibras preganglionares. Alcanzan unos u otros de estos ganglios, siguiendo tres caminos diferentes, según se enseña en los cursos de anatomía y neuroanatomía. Para comodidad de los estudiantes que se interesen, señalamos las tres vías en las figuras 20-50, 20-51 y 20-52.

El número de fibras posganglionares que salen de un ganglio simpático es mucho mayor que el número de fibras preganglionares que entran en él. Por lo tanto, dentro del ganglio cada fibra preganglionar tiene que efectuar sinapsis con varias neuronas contenidas en él mismo. Esta disposición permite que los ganglios actúen como amplificadores de la corriente de impulsos nerviosos que penetran en ellos.

Sección parasimpática. Las fibras nerviosas que pertenecen a la sección parasimpática del sistema nervioso también terminan en la mayor parte de glándulas y músculos inervados por la sección simpática; según ya señalamos, las dos secciones tienen efectos bastante antagónicos. Entre el sistema nervioso central, del cual se origina la sección parasimpática, y cada estructura inervada por ella, se halla una cadena de dos neuronas eferentes.

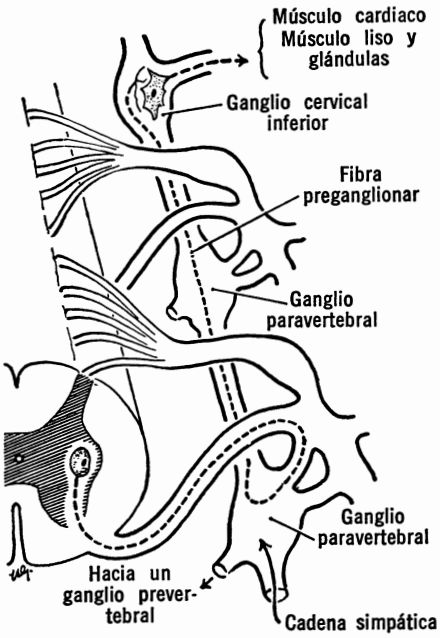

FIG. 20-51. Esquema de otro trayecto seguido por fibras pre y posganglionares de la porción simpática del sistema nervioso vegetativo.

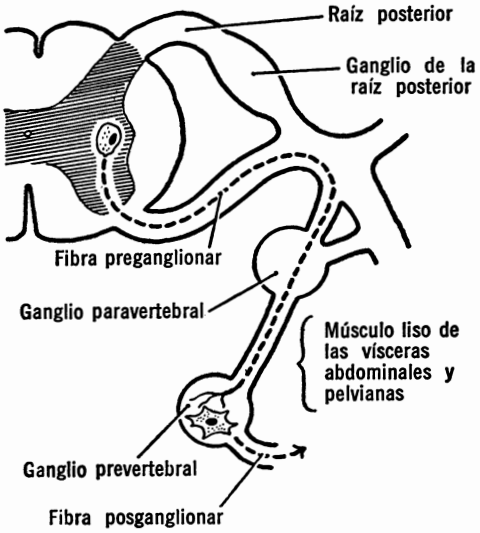

FIG. 20-52. Esquema de un tercer tipo de trayecto seguido por fibras pre y posganglionares de la porción simpática del sistema nervioso vegetativo.

La sección parasimpática se origina en las dos porciones extremas del sistema nervioso. Los cuerpos neuronales que dan origen a un grupo de sus fibras preganglionares se hallan situados en núcleos de substancia gris del bulbo y del cerebro medio; las fibras preganglionares de estas neuronas salen del sistema nervioso central con los pares craneales tercero, séptimo, noveno y décimo (fig. 20-48, *izquierda*). Las neuronas del resto de fibras preganglionares se hallan en la parte lateral de la médula sacra y salen del sistema nervioso central con los nervios raquídeos sacros segundo, tercero y cuarto, que pronto abandonan constituyendo las ramas viscerales de estos nervios (fig. 20-48, *abajo, izquierda*).

Como las fibras preganglionares de la sección parasimpática del sistema nervioso vegetativo salen con los nervios craneales y sacros, dicha sección recibe también el nombre de porción craneosacra del sistema nervioso vegetativo (en contraste con la porción simpática toracolumbar).

Las fibras preganglionares de la sección parasimpática, en general, son más largas que las de la sección simpática; con pocas excepciones, llegan hasta el músculo o la glándula al cual están destinados. Cuando se acercan a dicho músculo o glándula, suelen terminar en pequeños ganglios situados muy cerca del órgano inervado, especialmente en las vísceras. Estos reciben frecuentemente el nombre de *ganglios*

terminales; en ellos las fibras preganglionares establecen sinapsis con la segunda neurona. Los cuerpos celulares de estas segundas neuronas se hallan situados en el ganglio terminal y mandan sus axones (fibras posganglionares) a las terminaciones nerviosas del músculo o de la glándula. Por lo tanto, los axones posganglionares suelen ser cortos.

Sin embargo, en la porción cefálica los ganglios de la sección parasimpática del sistema nervioso vegetativo no se hallan situados dentro de la glándula o músculo ni a nivel de su superficie; en tal caso, claro está que las fibras posganglionares son más largas (fig. 20-48, *arriba, izquierda).*

Terminaciones nerviosas del sistema vegetativo

Las terminaciones de las fibras posganglionares simpáticas y parasimpáticas a nivel del músculo cardiaco, el músculo liso o las glándulas, no pueden observarse en cortes teñidos con hematoxilina y eosina, a pesar de que los ganglios terminales de la porción parasimpática resultan fácil de observar (fig. 24-39). Para observar las terminaciones nerviosas de las fibras del sistema nervioso vegetativo en el músculo o en una glándula, es necesario recurrir a técnicas especiales. Suelen utilizarse los métodos de impregnación argéntica o el tratamiento preliminar con azul de metileno. Pero incluso recurriendo a estas técnicas especiales resulta difícil establecer definitivamente cómo y dónde terminan las fibras. Trabajos recientes efectuados con ME han descubierto terminaciones nerviosas en células musculares lisas similares a las placas motoras terminales de las fibras musculares estriadas.

Factores químicos que intervienen en la transmisión del impulso nervioso

Un impulso nervioso que llega a terminaciones nerviosas musculares o glandulares desencadena una respuesta. Vamos a considerar brevemente los mecanismos correspondientes, ya que este punto se estudia en detalle en fisiología.

Como veremos después, las células de la parte interna de las glándulas suprarrenales fabrican dos hormonas, denominadas *adrenalina* y *noradrenalina* respectivamente. La inyección de una mínima cantidad de cualquiera de ellas a una persona o un animal de experimentación produce efectos muy intensos. En general, son iguales a los que produce la estimulación de la porción simpática del sistema nervioso vegetativo.

En 1904, Elliott observó que si se inyectaba adrenalina a un animal, se obtenía una respuesta glandular o muscular a pesar de que los nervios simpáticos correspondientes a las glándulas o al músculo estudiados estuvieran seccionados. Esto le hizo sospechar que normalmente la estimulación de un nervio simpático quizá actuaría sobre el músculo o la glándula precisamente porque las terminaciones nerviosas en estas estructuras al ser estimuladas por el impulso nervioso producirían adrenalina, y que ésta sería la que desencadenaría la respuesta. Fue Cannon, sobre todo, quien siguió investigando este punto y comprobó que la sospecha de Elliott estaba justificada. Ahora se sabe que la substancia formada en los extremos de los nervios simpáticos cuando son estimulados no era adrenalina sino noradrenalina.

Empezando alrededor de 1914, fueron reuniéndose datos, principalmente por los trabajos de Dale, indicadores de que se producía una substancia a nivel de las terminaciones nerviosas de la porción parasimpática del sistema al que correspondería la respuesta glandular o muscular cuando dichos nervios son estimulados. Esta substancia producida a nivel de las terminaciones de los nervios parasimpáticos recibe el nombre de *acetilcolina.*

Por lo tanto, las respuestas que se obtienen en los músculos y glándulas inervados por el sistema nervioso vegetativo, dependen de la producción de noradrenalina o acetilcolina. Estas substancias son los *mediadores químicos* del impulso nervioso.

A medida que fueron prosiguiendo los estudios en este campo, se comprobó que algunas terminaciones simpáticas producen acetilcolina (por ejemplo, las que terminan en las glándulas sudoríparas de la piel). Dale ha propuesto que los nervios simpáticos se clasifiquen en *adrenérgicos* o *colinérgicos* según que sus terminaciones produzcan simpatina o acetilcolina.

Más tarde se comprobó que algunos mediadores químicos del impulso nervioso no quedaban limitados al sistema nervioso vegetativo; la acetilcolina se liberaba en las placas terminales de los músculos estriados según describiremos en el capítulo siguiente. Los mediadores químicos también se producen en las sinapsis del

S.N.C., según ya hemos descrito a propósito de la figura 20-18; otros, aparte de la acetilcolina y la noradrenalina, intervienen ahora en la sinapsis del S.N.C.

INTRODUCCION A LA RELACION ENTRE SISTEMA NERVIOSO VEGETATIVO Y MEDICINA PSICOSOMATICA

Es muy conveniente la existencia de un sistema nervioso vegetativo que regule las actividades que tienen lugar en nuestros órganos internos sin que nosotros tengamos que preocuparnos de ello con nuestra mente consciente. Si tuviéramos que ocupar nuestras cortezas cerebrales con este fin, no habría mucho tiempo posible para pensar, ni tampoco para dormir. Pero pagamos un precio por esta comodidad, ya que la mente consciente no es capaz de ejercer de manera directa ningún papel supervisor sobre las funciones del sistema nervioso vegetativo si empieza a actuar en forma perjudicial para la salud. En la sociedad moderna el sistema nervioso vegetativo actúa así en tantos individuos, que en gran porcentaje de los que buscan ayuda del médico se comprueba la presencia de síntomas que no dependen de infecciones, tumores u otros tipos de enfermedad orgánica, sino de que el sistema nervioso que controla la acción de la musculatura lisa y de las glándulas en el cuerpo no rige las acciones de las células vivas de tales estructuras de la mejor forma para ellas o para el individuo. Para comprender cómo esto puede ocurrir, importa tener presente que la parte del cerebro (sobre todo en la región del hipotálamo) que dirige las operaciones del sistema nervioso vegetativo se desarrolló antes que los animales tuvieran muchas posibilidades en cuanto a corteza cerebral. Tales animales tenían instintos y, aunque no podían pensar en la forma que ahora nos suponemos capaces de hacerlo, podían experimentar fenómenos emocionales como la rabia o el miedo. La capacidad de sufrir tales emociones se relaciona más con el tallo cerebral que con la corteza del cerebro. Si pensamos acerca de algo que nos cause intensa ira, *pensamos* con estas cortezas cerebrales, pero *percibimos* la emoción de la rabia en alguna parte de nuestro tallo cerebral, probablemente a nivel del hipotálamo o cerca del mismo.

Viene después un mecanismo que tiene para los animales el valor de la supervivencia, y que interviene en los estados emocionales, como el miedo o la rabia, activando el sistema nervioso vegetativo de manera que el individuo esté más apto para luchar o para escapar. Esto se logra con un equilibrio entre la actividad simpática y la parasimpática, alterado hasta cierto punto de manera que la frecuencia cardiaca aumenta, la musculatura lisa de las arteriolas se contrae elevando la presión arterial, las células hepáticas liberan hacia la sangre más azúcar (que puede servir de combustible), la sangre se aleja de los intestinos para regar mejor los músculos con los cuales se lucha o con los cuales se corre para escapar, etc. Estos y muchos otros efectos que tienen lugar cuando el cuerpo está temporalmente sobrecargado, por así decirlo, con un gran esfuerzo, ayudan temporalmente, pero no pueden persistir largo tiempo sin que diversas partes del cuerpo sufran y produzcan síntomas.

Ahora, claro está, el individuo corriente de nuestra sociedad no suele hallarse con el tipo de situaciones que en los animales salvajes requieren que temporalmente se exciten para luchar o escapar. Sin embargo, el mecanismo parece entrar en juego, hasta cierto grado, cuando los individuos quedan sometidos a diversos tipos de frustraciones —por ejemplo, problemas de la vida que son muy difíciles de resolver. Los tipos de frustraciones y de problemas difíciles que la mayor parte de personas tienen que afrontar no mejoran mucho por las respuestas emocionales que engendran preparando sus cuerpos para la lucha o para la fuga. Muchas veces hay la tentación de decir a tales personas que deben relajarse; pero decírselos sólo actúa sobre su mente consciente, y, como ya hemos dicho, la mente consciente no parece tener ningún control directo sobre los centros que dirigen el sistema neurovegetativo. Muchas veces, sin embargo, puede ayudar que una persona utilice su mente consciente para percatarse de que sufre o no sufre una frustración; por ejemplo, una persona puede descubrir su frustración porque ha pensado que podía hacer mucho más trabajo del que en realidad está preparado a efectuar. Otras frustraciones, claro está, son mucho más complejas. En todo caso, importa comprender el motivo de las quejas psicosomáticas para descubrir cuál es la causa de que una persona se halle en estado emocional. Dichos estados en los animales salvajes tenían el valor de la supervivencia, pues con gran frecuencia habían de luchar duramente o de escapar lo más rápidamente posible; pero en la sociedad moderna las respuestas emocionales agotadoras muchas veces son más bien una dificultad que una ayuda.

ALGUNAS REFERENCIAS GENERALES SOBRE TEJIDO NERVIOSO

Ariens Kappers, C. U., Huber, G. C. y Crosby, E. C.: The Comparative Anatomy of the Nervous System of Vertebrates, Including Man. vols. 1 y 2. New York, Macmillan, 1936.

Bourne, G. H. (dir.): Structure and Function of Nervous Tissue. vol. 1. New York, Academic Press, 1968.

Penfield, W.: Cytology and Cellular Pathology of the Nervous System. vols. 1, 2 y 3. New York, Hoeber, 1932.

Symposium: The submicroscopic organization and function of nerve cells. Exp. Cell Res. (Suppl.), *5:*644, 1958.

See also textbooks on neuroanatomy, neurophysiology and neurology.

BIBLIOGRAFIA SOBRE SISTEMA NERVIOSO CENTRAL

Adrian, E. K., Jr. y Walker, B. E.: Incorporation of thymidine-H^3 by cells in normal and injured mouse spinal cord. J. Neuropath. Exp. Neurol., *21:*597, 1962.

Barr, M. L.: Axon reaction in motor neurons and its effect upon the end-bulbs of Held-Auerbach. Anat. Rec., *77:* 367, 1940.

Barr, M. L. y Bertram, E. G.: The behaviour of nuclear structures during depletion and restoration of Nissi material in motor neurons. J. Anat., *85:*171, 1951.

Barr, M. L. y Hamilton, J. D.: A quantitative study of certain morphological changes in motor neurons during axon reaction. J. Comp. Neurol., *89:*93, 1948.

Bodian, D.: A note on the nodes of Ranvier in the central nervous system. J. Comp. Neurol., *94:*475, 1951.

———: The generalized vertebrate neuron. Science, *137:* 323, 1962.

———: An electron microscope study of the monkey spinal cord. I. Fine structures of normal motor column; II. Effects of retrograde chromatolysis; III. Cytological effects of mild and virulent polio virus infection. Bull. Johns Hopkins Hosp., *114:*13, 1964.

Bunge, R. P.: Glial cells and the central myelin sheath. Physiol. Rev., *48:*197, 1968.

Bunge, R. P., Bunge, M. B. y Ris, H.: Ultrastructural study of remyelination in an experimental lesion in adult cat spinal cord. J. Biophys. Biochem. Cytol., *10:* 67, 1961.

Cameron, G.: Secretory activity on the chorioid plexus in tissue culture. Anat. Rec., *117:*115, 1953.

Causey, G.: The cell of Schwann. Edinburgh, E. & S. Livingstone, 1960.

DeRobertis, E.: Submicroscopic morphology of the synapse. Int. Rev. Cytol., vol. 8, 1959.

Elliott, H. C.: Studies on the motor cells of the spinal cord. Am. J. Anat., *70:*95, 1942.

Finean, J. B.: The nature and stability of nerve myelin. Int. Rev. Cytol., *12:*303, 1961.

Gabe, M.: Neurosecretion. Oxford, Pergamon Press, 1966.

Globus, A. y Scheibel, A. B.: Pattern and field in cortical structure: the rabbit. J. Comp. Neurol., *131:*155, 1967.

Gray, E. G. y Guillery, R. W.: Synaptic morphology in the normal and degenerating nervous system. Int. Rev. Cytol., *19:*111, 1966.

Haggar, R. A. y Barr, M. L.: Quantitative data on the size synaptic end-bulbs in the cat's spinal cord; with a note on the preparation of cell models. J. Comp. Neurol., *93:*17, 1950.

Hess, A. y Young, J. Z.: Nodes of Ranvier in the central nervous system, J. Physiol., *108:*52P, 1949.

Hudson, A. J. y Smith, C. G.: The vascular pattern of the choroid plexus of the lateral ventricle. Anat. Rec., *112:*43, 1952.

Hyden, H.: The neuron. *En* Brachet, J. y Mirsky, A. E. (dirs.): The Cell; Biochemistry, Physiology. Morphology. p. 213. New York, Academic Press, 1960.

———: The neuron and its glia—a biochemical and functional unit. Endeavour, *21:*144, 1962.

King, J. S.: A light and electron microscopic study of perineuronal glial cells and processes in the rabbit neocortex. Anat. Rec., *161:*111, 1968.

Kruger, L. y Maxwell, D. S.: Electron microscopy of oligodendrocytes in normal rat cerebrum. Am. J. Anat., *118:*411, 1966.

Luse, S. A.: Electron microscopic observations of the central nervous system. J. Biophys. Biochem. Cytol., *2:*531, 1956.

———: Formation of myelin in the central nervous system of mice and rats as studied with the electron microscope. J. Biophys. Biochem. Cytol., *2:*777, 1956.

———: Fixation and embedding of mammalian brain and spinal cord for electron microscopy. J. Ultrastruct. Res., *4:*108, 1960.

———: The ultrastructure of normal and abnormal oligodendroglia. Anat. Rec., *138:*461, 1960.

———: Electron microscopic observations of the central nervous system. *En* Roberts, E. (dir.): Inhibitions of the Nervous System and Gamma-Aminobutyric Acid. p. 29. New York, Pergamon Press, 1960.

McCulloch, W. S.: The functional organization of the cerebral cortex. Physiol. Rev., *24:*390, 1944.

Maxwell, D. S. y Pease, D. C.: Electron microscopy of the choroid plexus. Anat. Rec., *124:*331, 1956.

Mori, S. y Leblond, C. P.: Identification of microglia in light and electron microscopy. J. Comp. Neurol., 1969 (en prensa).

———: Electron microscopic features and proliferation of astrocytes in the corpus callosum of the rat. J. Comp. Neurol., 1969 (en prensa).

———: Electron microscopic identification of three classes of oligodendrocytes and a study of their proliferative activity in the corpus callosum of young rats. J. Comp. Neurol., 1969 (en prensa).

Palade, G. E. y Palay, S. L.: Electron microscope observations of interneuronal and neuromuscular synapses. Anat. Rec., *118:*335, 1954.

Palay, S. L.: Structure and function in the neuron. *En* Korey, S. R. y Nurnberg, J. I. (dirs.): Trends in Neurochemistry and Allied Fields. vol. 1. New York, Hoeber, 1955.

———: Synapses in the central nervous system. J. Biophys. Biochem. Cytol. (Supl.), *2:*193, 1956.

———: The structural basis for neural action. *En* Brazier, M. A. B. (dir.): Brain Function. vol. II, p. 69. Berkeley, University of California Press, 1963.

Palay, S. L., McGee-Russel, S. M., Spencer, G., Jr. y Grillo, M. A.: Fixation of neural tissues for electron microscopy by perfusion with solutions of osmium tetroxide. J. Cell Biol., *12:*385, 1962.

Palay, S. L. y Palade, G. E.: The fine structure of neurons. J. Biophys. Biochem. Cytol., *1:*69, 1955.

Pease, D. C. y Schultz, R. L.: Electron microscopy of rat cranial meninges. Am. J. Anat., *102:*301, 1958.

Schultz, R. L.: Macroglial identification in electron micrographs. J. Comp. Neurol., *122:*281-295, 1964.

Weed, L. H.: The cerebrospinal fluid. Physiol. Rev., *2:*171, 1922.

———: Certain anatomical and physiological aspects of the meninges and cerebrospinal fluid. Brain, *58:*383, 1935.

———: Meninges and cerebrospinal fluid. J. Anat., *72:* 181, 1938.

Wislocki, G. B.: The cytology of the cerebrospinal pathways. *En* Cowdry's Special Cytology. 2a. ed., p. 1485, New York, Hoeber, 1932.

Woollam, D. H. M. y Millen, J. W.: The perivascular spaces of the mammalian central nervous system and their relation to the perineuronal and subarachnoid spaces. J. Anat., *89:*193, 1955.

Young, J. Z.: Neural networks. Science J., pp. 2-9, mayo 1967.

BIBLIOGRAFIA SOBRE SISTEMA NERVIOSO PERIFERICO

Droz, B. y Leblond, C. P.: Axonal migration of proteins in the central nervous system and peripheral nerves as shown by radioautography. J. Comp. Neurol., *121:*325, 1963.

Fernand, V. S. V. y Young, J. Z.: The size of the nerve fibers of muscle nerves. Proc. Roy. Soc. [Biol.], *139:* 38, 1951.

Fernández-Morán, H. y Finean, J. B.: Electron microscope and low-angle x-ray defraction studies of the nerve myelin sheath. J. Biophys. Biochem. Cytol., *3:*725, 1957.

Finean, J. B., Sjöstrand, F. S. y Steinmann, E.: Submicroscopic organization of some layered lipoprotein structures (nerve myelin, retinal rods and chlorosplasts). Exp. Cell Res., *5:*557, 1953.

Geren, B. B. y Raskind, J.: Development of the fine structure of the myelin sheath in sciatic nerves of chick embryos. Proc. Nat. Acad. Sci., *39:*880, 1953.

———: The formation from the Schwann cell surface of myelin in the peripheral nerves of chick embryos. Exp. Cell Res., *7:*558, 1954.

———: Structural studies on the formation of the myelin sheath in peripheral nerve fibers. *En* Cellular Mechanisms in Differentiation and Growth. Princeton, N. J., Princeton University Press, 1956.

Geren, B. B. y Schmitt, F. O.: Electron microscope studies of the Schwann cell and its constituents with particular reference to their relation to the axon. *En* Fine Structure of Cells. p. 251. Groningen, Holland, Noordhoff, 1955.

Hess, A.: The fine structure of young and old spinal ganglia. Anat. Rec., *123:*399, 1955.

Hess, A. y Lansing, A. I.: The fine structure of peripheral nerve fibers. Anat. Rec., *117:*175, 1953.

Lavarack, J. O., Sunderland, S. y Ray, L. J: The branching of nerve fibers in human cutaneous nerves. J. Comp. Neurol., *94:*293, 1949.

Nathaniel, E. S. H. y Nathaniel, D.: The ultrastructural features of the synapses in the posterior horn of the spinal cord in the rat. J. Ultrastruct. Res., *14:*540, 1966.

Peterson, E. R. y Murray, M. R.: Myelin sheath formation in cultures of avian spinal ganglia. Am. J. Anat., *96:* 319, 1955.

Robertson, J. D.: The unit membrane of cells and mechanism of myelin formation. *En* Ultrastructure and Metabolism of the Nervous System, p. 94. Proc. Assoc. for Research in Nervous and Mental Disease. Baltimore, Williams & Wilkins, 1962.

———: The Molecular Biology of Cell Membranes. *En* Nachmansohn, D. (dir.): Molecular Biology. New York, Academic Press, 1960.

Shanthaveerappa, T. R. y Bourne, G. H.: The 'perineural epithelium', a metabolically active, continuous, protoplasmic cell barrier surrounding peripheral nerve fasciculi. J. Anat., *96:*527, 1962.

Shanklin, W. M. y Azzam, N. A.: Histological and histochemical studies on the incisures of Schmidt-Lanterman. J. Comp. Neurol., *123:*5, 1964.

Steer, J. C. y Horney, F. D.: Evidence for passage of cerebrospinal fluid along spinal nerves. Canad. Med. Assoc. J., *98:*71, 1968.

Weiss, P. y Hiscoe, H. B.: Experiments on the mechanism of nerve growth. J. Exper. Zool., *107:*315, 1948.

REFERENCIAS SOBRE REGENERACION NERVIOSA

Aitken, J. T.: Growth of nerve implants in voluntary muscle. J. Anat., *84:*38, 1950.

Aitken, J. T., Sharman, M. y Young, J. Z.: Maturation of regenerating nerve fibers with various peripheral connexions. J. Anat., *81:*1, 1947.

Bacsich, P. y Wyburn, G. M.: The effect of interference with the blood supply on the regeneration of peripheral nerves. J. Anat., *79:*74, 1945.

Bensley, S. H.: Cytological studies of the reactions of myelinated nerve fibers to section of the nerve. Anat. Rec., *90:*1, 1944.

Bueker, D. y Meyers, E.: The maturity of peripheral nerves at the time of injury as a factor in nerve regeneration. Anat. Rec., *109:*723, 1951.

Clark, E. R. y Clark, E. L.: Microscopic studies on regeneration of medullated nerves in living mammal. Am. J. Anat., *81:*233, 1947.

Guth, L.: Regeneration in the mammalian peripheral nervous system. Physiol. Rev., *36:*441, 1956.

Gutmann, E. y Guttmann, L.: Factors affecting recovery of sensory function after nerve lesions. J. Neurol. Psychiat., *5:*117, 1942.

Gutmann, E., Guttmann, L., Medawar, P. B. y Young, J. Z.: The rate of regeneration of nerve. J. Exp. Biol., *19:*14, 1942.

Gutmann, E. y Sanders, F. K.: Functional recovery following nerve grafts and other types of nerve bridge. Brain, *65:*373, 1942.

———: Recovery of fiber numbers and diameters in the regeneration of peripheral nerves. J. Physiol., *101:*489, 1943.

Highet, W. B. y Sanders, F. K.: The effects of stretching nerves after suture. Brit. J. Surg., *30:*355, 1943.

Holmes, W. y Young, J. Z: Nerve regeneration after immediate and delayed suture. J. Anat., *77:*63, 1942.

Ramón y Cajal, S.: Degeneration and Regeneration of the Nervous System. London, Oxford, 1928.

Sanders, F. K.: The repair of large gaps in the peripheral nerves. Brain, *65:*281, 1942.

Sanders, F. K. y Young, J. Z.: The degeneration and reinnervation of grafted nerves. J. Anat., *76:*143, 1941.

Seddon, H. J.: Three types of nerve injury. Brain, *66:*237, 1943.

———: War injuries of peripheral nerves. Brit. J. Surg. (War Surg., Supl. núm. 2), p. 325, 1948.

Seddon, H. J., Medawar, P. B. y Smith, H.: Rate of regeneration of peripheral nerves in man. J. Physiol., *102:* 191, 1943.

Sunderland, S.: The capacity of regenerating axons to bridge long gaps in nerves. J. Comp. Neurol., *99:*481, 1953.

———: Capacity of reinnervated muscles to function efficiently after prolonged denervation. Arch. Neurol. Psychiat., *64:*755, 1950.

———: A classification of peripheral nerve injuries producing loss of function. Brain, *74:*491, 1951.

———: Factors influencing the course of regeneration and the quality of the recovery after nerve suture. Brain, *75:*19, 1952.

———: Rate of regeneration in human peripheral nerves. Arch. Neurol. Psychiat., *58:*251, 1947.

———: Regeneration phenomena in human peripheral nerves. *En* Weiss, P. (dir.): Genetic Neurology. p. 105 Chicago, University of Chicago Press, 1950.

Windle, W. F.: Regeneration of axons in the vertebrate central nervous system. Physiol. Rev., *36:*427, 1956.

Young, J. Z.: The effect of delay on the success of nerve suture. Proc. Roy. Soc. Med., *37:*551, 1944.

———: Effects of use and disuse on nerve and muscle. Lancet, *2:*109, 1946.

———: Factors influencing the regeneration of nerves. Advances Surg., *1:*165, 1949.

———: The functional repair of nervous tissue. Physiol. Rev., *22:*318, 1942.

———: Histology of peripheral nerve injuries. *En* Cope, Z. (dir.): Medical History of the Second World War: Surgery. p. 534. London, Her Majesty's Stat. Off., 1953.

———: Structure, degeneration and repair of nerve fibers. Nature, *156:*132, 1945.

Young, J. Z., Holmes, W. y Sanders, F. K.: Nerve regeneration—importance of the peripheral stump and the value of nerve grafts. Lancet, *2:*128, 1940.

BIBLIOGRAFIA SOBRE RIEGO SANGUINEO DE NERVIOS

Adams, W. E.: The blood supply of nerves. J. Anat., *76:* 323, 1942.

Sunderland, S.: Blood supply of the nerves of the upper limb in man. Arch. Neurol. Psychiat., *53:*91, 1945.

———: Blood supply of peripheral nerves. Arch. Neurol. Psychiat., *54:*280, 1945.

———: Blood supply of the sciatic nerve and its popliteal divisions in man. Arch. Neurol. Psychiat., *54:*283, 1945.

REFERENCIAS SOBRE SISTEMA NERVIOSO VEGETATIVO

Cannon, W. B.: Bodily Changes in Pani, Hunger, Fear and Rage. New York, Appleton, 1920.

———: The Wisdom of the Body. 2a. ed. New York, Norton, 1939.

Gillilan, L. A.: Clinical Aspects of the Autonomic Nervous System. Boston, Little, Brown & Co., 1954.

Kuntz, Albert: The Autonomic Nervous System. 4a. ed. Philadelphia, Lea & Febiger, 1953.

Mitchel, G. A. G.: Anatomy of Autonomic Nervous System. Edinburg, E. & S. Livingstone, 1953.

Pavlov, I. P.: Conditioned Reflexes. London, Oxford, 1927.

White, J. C.: The Autonomic Nervous System. 3a. ed. New York, Macmillan 1952.

CAPITULO 21

Músculo (tejido muscular)

INTRODUCCION

Características generales. El tejido muscular, uno de los cuatro tejidos básicos, está muy especializado para explotar dos de las propiedades fundamentales del protoplasma, la contractilidad y la conductividad.

Los componentes contráctiles del tejido muscular son las células musculares, sin embargo, en el tejido muscular las células contráctiles no suelen denominarse así, sino fibras, porque son estructuras alargadas. El ser alargadas en lugar de redondeadas permite que sean muy eficaces para acortarse cuando se contraen, ya que lo hacen en sus ejes mayores. Para ello, claro está, deben aumentar en diámetro. Que las células musculares se llaman fibras puede resultar origen de confusión para un principiante, porque los componentes inertes del tejido conectivo también se llaman fibras. Las fibras musculares son fibras vivas; las fibras del tejido conectivo no lo son.

El tejido muscular no está formado solamente por fibras musculares. Lo que se denomina un músculo o tejido muscular tiene un componente importante de tejido conectivo. El tejido conectivo que se infiltra entre los haces de fibras musculares, incluso entre las diversas fibras musculares de cada haz, lleva nervios y vasos sanguíneos, esenciales para controlar y alimentar al músculo. Además, el componente de tejido conectivo del tejido muscular sirve para transmitir la tracción del músculo que se contrae a un hueso, o la estructura que el músculo debe mover.

Los tres tipos de tejido muscular. Hay tres tipos de tejido muscular; difieren entre sí por su estructura microscópica, su distribución y su función.

1. El primer tipo se denomina *músculo liso.* Este término se refiere al hecho de que las fibras musculares de este tipo no muestran estriaciones transversales cuando se examinan con microscopio de luz, como ocurre con los otros dos tipos de músculos. Esta diferencia notable entre las fibras musculares estriadas y las lisas se ilustra en la figura 21-1.

El músculo liso se llama también involuntario; el motivo es que no se halla bajo control de la mente consciente sino del sistema nervioso vegetativo (llamado también a veces sistema involuntario).

El músculo liso suele estar dispuesto en láminas de fibras en las paredes de tubos; de hecho, las láminas de músculo liso rodean las luces de la mayor parte de tubos del cuerpo (fig. 21-2). El músculo liso puede existir en estado de contracción parcial sostenida; es lo que se llama tono. Por lo tanto, el tono del músculo liso en la pared del tubo es factor importante para regular y conservar las dimensiones de la luz correspondiente. Si el tono aumenta, la luz del tubo disminuye. Esto puede tener repercusiones. Por ejemplo, se produce aumento de tono en el músculo liso que rodea algunos de los tubos aéreos que permiten la entrada y salida de aire de los pulmones en el trastorno denominado asma, y el estrechamiento de las vías aéreas así provocado hace difícil que el individuo expela el aire de sus pulmones. El aumento de tono del músculo liso en la pared de las arteriolas disminuye la salida de sangre del sistema arterial, lo cual eleva la presión y provoca retención retrógrada de sangre. El músculo liso es un componente importante de la pared del tubo del intestino. Aquí conserva cierto tono, pero, además, hay ondas de contracción que pueden desplazarse a lo

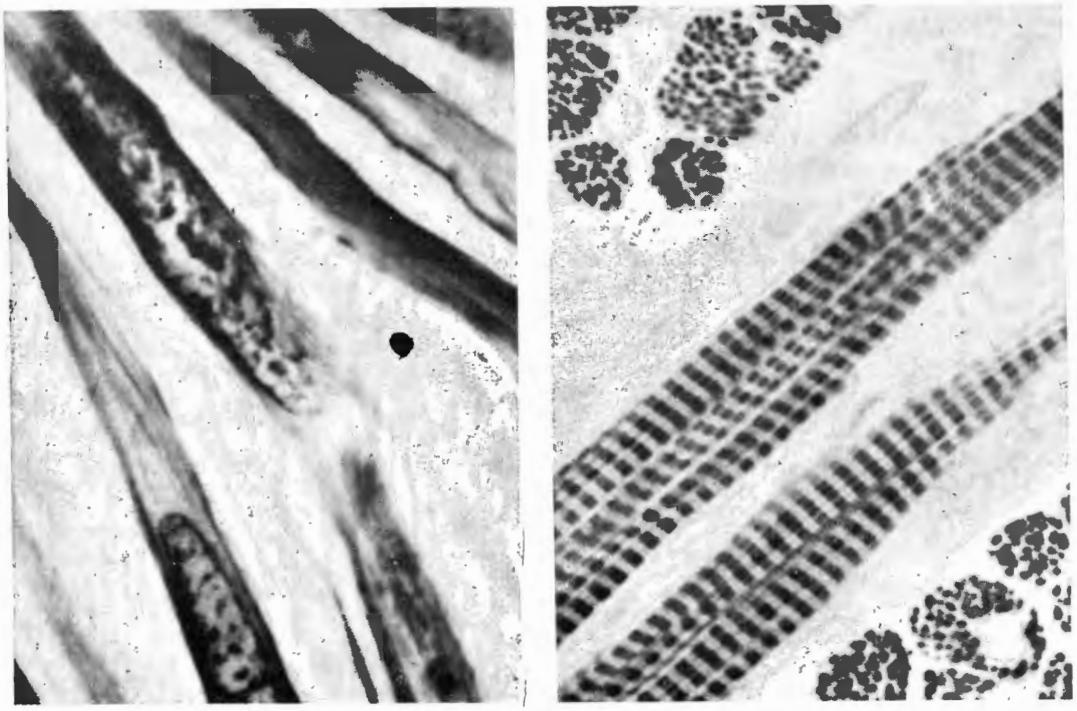

FIG. 21-1. Microfotografías para ilustrar el origen de los términos fibra muscular *lisa* y *estriada*. A la izquierda hay fibras musculares lisas; a la derecha, fibras musculares estriadas, así denominadas por las bandas que las cruzan transversalmente. La imagen de la derecha también muestra en el extremo superior izquierdo y en el inferior derecho un corte transversal de fibras musculares estriadas; presenta una fibra que contiene varias fibrillas menores. (Microfotografías cortesía de Y. Clermont.)

largo de los intestinos, comprimiendo el contenido e impulsándolo; es lo que se llaman ondas peristálticas. El músculo liso es un componente importante de la pared de muchas otras estructuras tubulares, según estudiaremos más tarde. Su principal papel estriba en conservar el tono y, en ocasiones, presentar contracciones lentas, más o menos rítmicas. En comparación con la del músculo estriado, la acción del músculo liso es lenta.

2. El *músculo estriado* está formado de fibras mucho mayores que las del músculo liso. De hecho, las fibras musculares estriadas son tan grandes porque poseen varios núcleos, característica que contrasta con las fibras musculares lisas, cada una de las cuales posee un solo núcleo. (Los núcleos no se ven en la figura 21-1, *derecha,* a consecuencia de la tinción empleada.) El nombre *estriado* se dio a este tipo de músculo, porque el ML demostraba en las fibras estriaciones transversales (figura 21-1, *derecha).* También se ha denominado *músculo esquelético,* porque suele estar unido el esqueleto y es causa del movimiento de los huesos. Se denomina, asimismo, *músculo voluntario,* porque en su mayor parte está bajo control de la mente consciente. El músculo estriado constituye lo que el profano denomina los músculos del cuerpo.

3. El tercer tipo se denomina *músculo cardiaco,* porque es el que constituye el corazón. Se parece al estriado por cuanto las fibras del músculo cardiaco presentan estriaciones transversales. Sin embargo, se parece al músculo liso por cuanto no se halla bajo control de la voluntad, sino que está inervado por el sistema nervioso vegetativo.

MUSCULO LISO

Origen. La mayor parte del músculo liso se desarrolla a partir del mesénquima. En este proceso una célula mesenquimatosa se alarga para formar una fibra muscular lisa fusiforme (fig. 21-2, *izquierda).* El núcleo se vuelve alargado, como el citoplasma. En relación con algunas glándulas (por ejemplo, salivales, la-

grimales, sudorales), se descubren células alrededor de las unidades secretorias que las rodean y que tienen aspecto de células de músculo liso, pero se han desarrollado a partir del ectodermo. Tales células se denominan células *mioepiteliales*.

Desarrollo y regeneración. El músculo liso que hay en algunas partes del cuerpo puede aumentar su masa en la vida posnatal, incluso en la vida adulta. Algunos de estos aumentos son fisiológicos; por ejemplo, los que se producen en la pared del útero durante el embarazo. Otros son patológicos; por ejemplo, el aumento en la cantidad de músculo liso que se produce en las arterias de las personas que sufren hipertensión. Hay diferentes maneras de aumentar el músculo liso: 1) cada una de las células musculares lisas, sometidas a fuerte tensión funcional, puede aumentar de volumen (hipertrofia). 2) Las fibras musculares lisas no son muy diferenciadas, de manera que pueden dividirse por mitosis. 3) Como provienen de células mesenquimatosas, y probablemente en diversas partes del cuerpo persisten células mesenquimatosas residuales sin diferenciar, no es imposible que puedan producirse nuevas fibras musculares lisas por diferenciación de tales células, incluso en la vida adulta.

Estructura microscópica. Las fibras musculares lisas tienen forma alargada, con extremos afilados (figs. 21-1, *izquierda,* y 21-2). Su volumen varía considerablemente según su localización: las menores son las que rodean los pequeños vasos sanguíneos (fig. 22-6, *derecha);* pueden tener solamente unas 20 micras de largo. Las mayores son las que se encuentran en la pared del útero grávido; pueden tener hasta 0.5 mm de longitud. La fibra muscular lisa corriente suele tener alrededor de 0.2 mm de largo y en su parte más ancha apenas es mayor que un eritrocito.

El *citoplasma* de las células (fibras) musculares lisas está formado por dos elementos principales, miofibrillas y sarcoplasma. Las *miofibrillas* son organitos citoplásmicos. Se trata de estructuras filiformes de menos de una micra de anchura, dispuestas longitudinalmente en la fibra. Se hallan incluidas en el otro constitu-

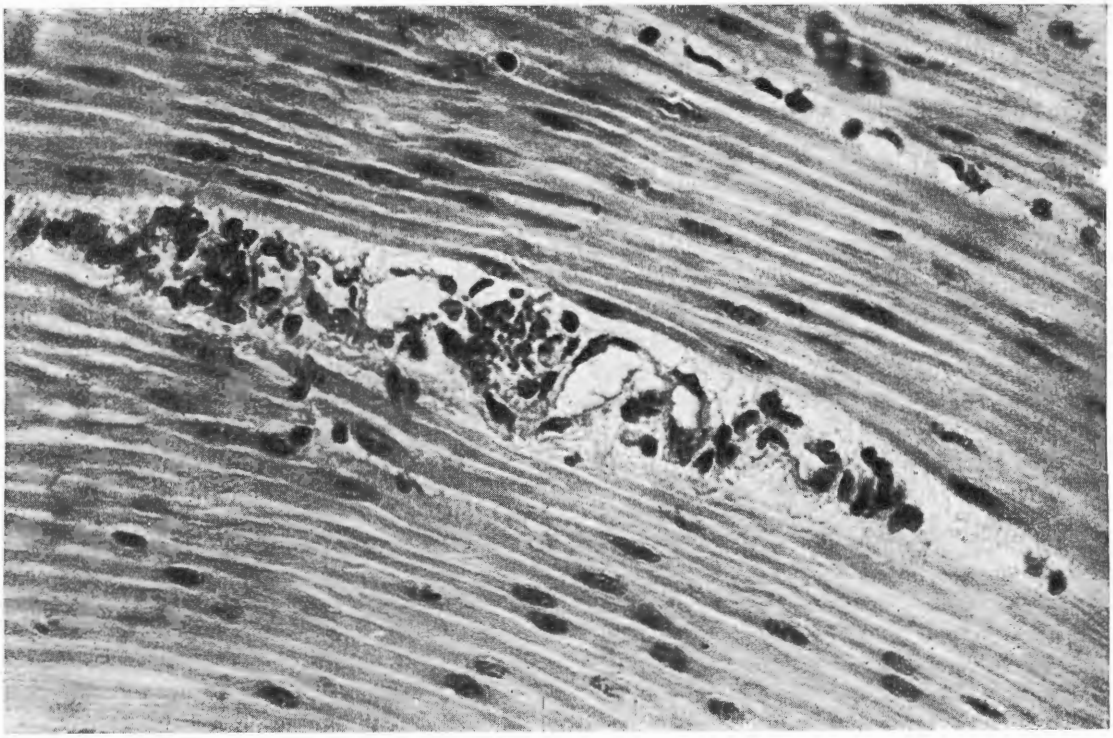

FIG. 21-2. Microfotografía (mediano aumento) de un corte de intestino delgado de perro. Las fibras musculares lisas de la pared están cortadas longitudinalmente. En la parte central de la fotografía se hallan separadas por tejido areolar que contiene vasos sanguíneos y nervios. Las demás fibras sólo tienen intercalada una poca substancia intercelular, que en la microfotografía constituye líneas claras.

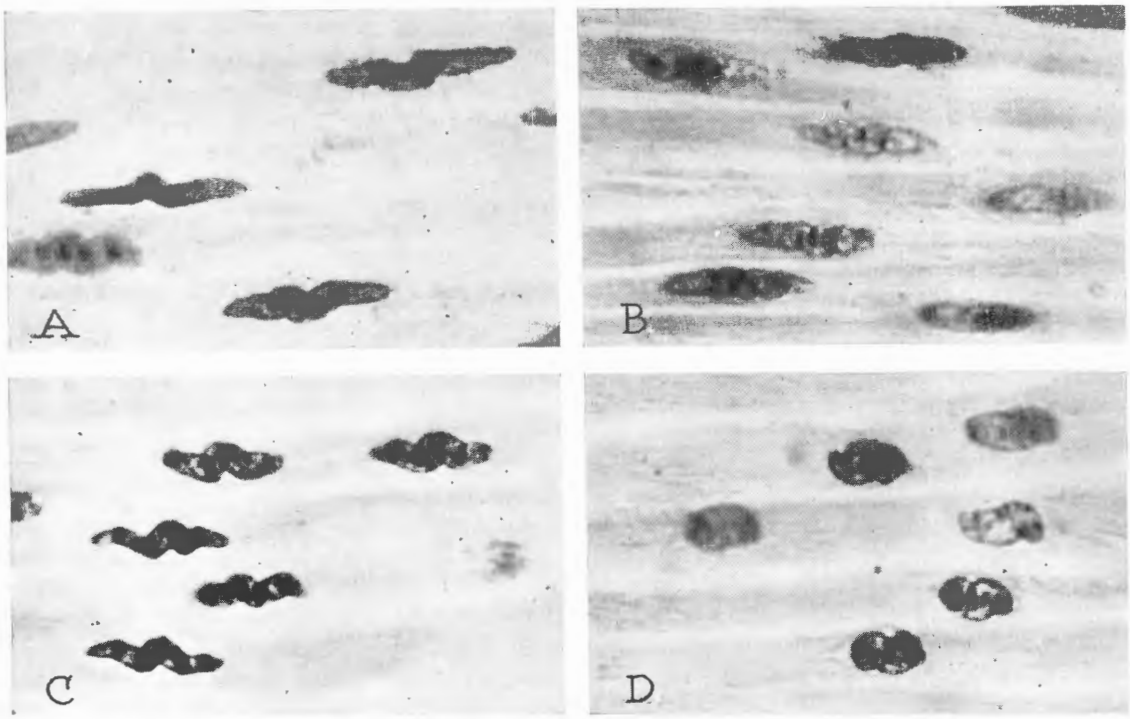

FIG. 21-3. Microfotografías (gran aumento) de músculo liso intestinal que demuestran la plegadura de los núcleos alargados cuando al contraerse las fibras se hacen más cortas y gruesas. En *D* es tan intensa que los núcleos parecen ovoides.

yente más líquido del citoplasma muscular, el denominado *sarcoplasma.* Las miofibrillas del citoplasma muscular no pueden verse en todos los cortes ni mucho menos.

Si no se observan, el citoplasma parece homogéneo. Los miofilamentos sólo pueden observarse con ME.

En cortes teñidos con hematoxilina y eosina el citoplasma de las células es rosado o rojizo. A veces se observan en su interior espacios vacíos; representan depósitos de glucógeno.

El *núcleo* de una fibra muscular lisa se halla situado en su parte más ancha (figs. 21-2 y 21-3), pero no en el centro de la célula, sino en posición algo excéntrica; se ve mejor en cortes transversales (fig. 21-4). El núcleo tiende a la forma cilíndrica, con extremos puntiagudos o romos y redondeados (fig. 21-1). Contiene finos gránulos de cromatina; por lo tanto, no se tiñe muy intensamente. Puede albergar varios nucléolos. Con frecuencia los núcleos de las células musculares lisas observados en cortes longitudinales parecen plegados a lo largo de sus ejes mayores. Estos núcleos se doblan pasivamente para que quepan en menor espacio cuando se retrae el citoplasma. Por lo tanto, el grado de plegadura de los núcleos (fig. 21-3) indica el grado de contracción de las fibras.

Tanto las fibras musculares como las células tisulares conectivas provienen de las células mesenquimatosas; no debe, pues, sorprender que el músculo liso y el tejido conectivo se hallen íntimamente asociados en el cuerpo. Las células musculares lisas pueden existir como fibras aisladas rodeadas de tejido conectivo, pero en general las fibras musculares lisas se hallan juntas constituyendo láminas o haces (fig. 21-2). En ellos suele haber un poco de substancia intercelular reticular entre las fibras (fig. 21-2). Probablemente esta substancia sea producida por las fibras musculares lisas cuando se desarrollan, según describiremos en detalle a propósito del desarrollo de arterias en el capítulo 23. Haces o láminas de fibras están rodeadas de tejido conectivo, muchas veces de tipo bastante elástico, y lenguas de tejido netamente conectivo pueden penetrar en láminas o haces de fibras musculares lisas (fig. 21-2). Estas lenguas de tejido conectivo neto llevan capilares y fibras nerviosas al grupo de fibras musculares en el cual penetran (fig. 21-2).

Inervación y estructura fina. Las miofibrillas de la célula muscular lisa contienen miofilamentos dispuestos longitudinalmente. Pueden estar colocados uno al lado de otro, formando haces laxos denominados miofibrillas. Entre las miofibrillas hay vacíos para el núcleo, las mitocondrias y otros componentes citoplásmicos, por ejemplo, glucógeno.

Como las fibras musculares lisas frecuentemente están reunidas en láminas que forman cubiertas en las paredes de diversos tipos de tubos en la economía, por ejemplo, en las paredes de las arterias y del intestino, y como las fibras musculares lisas vecinas en estos lugares se contraen más o menos al unísono para estrechar la luz del tubo en cuya pared se encuentran, es evidente que tiene que haber algún dispositivo que permita que las fibras vecinas se contraigan simultáneamente. Hay dos maneras que poder lograr esto: 1) por medio de una fibra nerviosa separada para cada célula muscular e impulsos de contracción que siguen estas diferentes fibras simultáneamente, llegando a todas las fibras musculares en la zona determinada para que se contraigan al mismo tiempo, o 2) por un impulso nervioso que llega a una célula muscular en una zona determinada y rápidamente es conducido desde esta célula a las vecinas de la misma zona de manera que se contraigan más o menos simultáneamente.

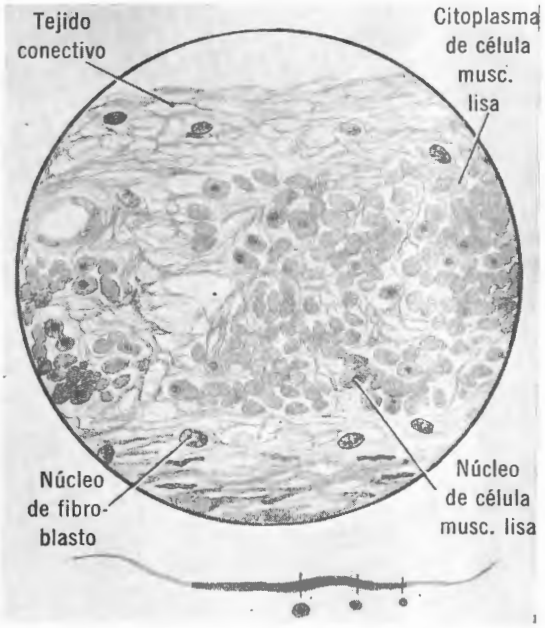

FIG. 21-4. Dibujo de un grupo de células musculares lisas (gran aumento) cortadas transversalmente. Como las fibras tienen cierta longitud, los cortes transversales raramente incluyen el núcleo. Por lo tanto, la mayor parte de fibras musculares lisas del dibujo carecen de núcleo. Los que se ven se hallan en situación central o excéntrica. La fibra aislada de la parte baja de la figura indica los aspectos según las localizaciones de los cortes.

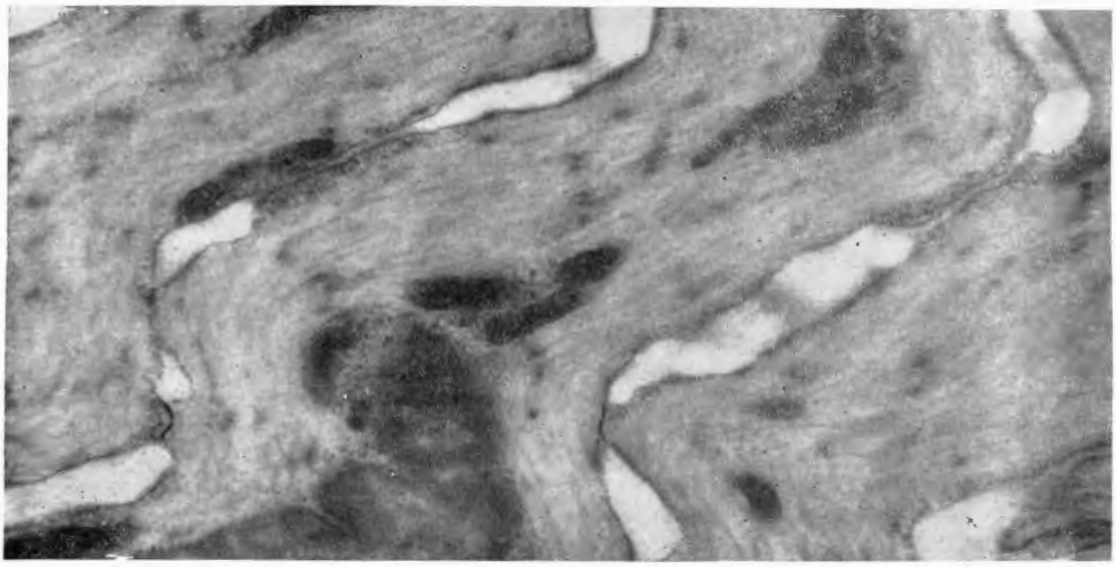

FIG. 21-5. Micrografía electrónica (× 40 000) que muestra regiones de contacto entre células musculares lisas vecinas del intestino de la rata. Para mayor aumento de las regiones de contacto, véase la figura 21-6. (Oosaki, T. e Ishii, S.: J. Ultrastruct. Res., *10*:567.)

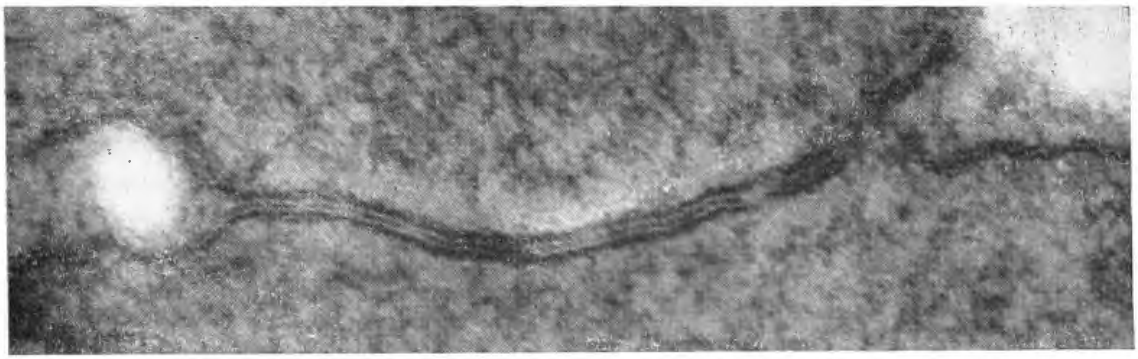

FIG. 21-6. Micrografía electrónica (× 500 000) de la región de contacto entre dos células musculares lisas vecinas. Las capas externas de las membranas celulares contiguas se han fusionado formando lo que parece una línea obscura única que atraviesa la parte media de la región de contacto. El dispositivo es similar al que se observa en la zónula ocluyente de los complejos de unión de las células epiteliales ilustrado y descrito en el capítulo 8. (Oosaki, T. e Ishii, S.: J. Ultrastruct. Res., *10*:567.)

Estudios recientes indican que existen ambos tipos de dispositivo: Bozler se refiere a ellos como los dispositivos de multiunidad y de tipo visceral, respectivamente. En el dispositivo de tipo de multiunidad, que se descubre, por ejemplo, en la capa de músculo liso del conducto deferente, las fibras musculares lisas están completamente separadas unas de otras y hay una terminación nerviosa comparable a una placa motora terminal (que describiremos a propósito del músculo estriado) para cada fibra muscular lisa. La contracción simultánea de células adyacentes de este tipo dependería de los impulsos nerviosos que llegarían simultáneamente a toda la zona de la región. En el segundo tipo de dispositivo, que se encuentra en el intestino y que recibe el nombre de tipo visceral, cuando llega el impulso de contracción a la fibra muscular se transmite desde ella a otras con rapidez suficiente para que las fibras vecinas se contraigan juntas. La conducción entre las células musculares lisas continuas depende de que hay uniones estrechas entre ellas en determinados lugares y a nivel de su periferia (figs. 21-5 y 21-6). Según ya describimos, las zónulas ocluyentes no sirven como barreras eléctricas entre las células que unen.

Algunos puntos para reconocimiento del músculo liso. El aspecto que presentan los núcleos alargados de fibrocitos situados entre fibras colágenas paralelas y, por lo tanto, comprimidos por ellas, puede simular a veces un aspecto de músculo liso. A veces hay que recurrir a tinciones especiales para saber si un área determinada de tejido es de músculo liso o de colágena. Para ello suelen utilizarse los colorantes de Mallory y de Van Gieson, que tiñen la colágena en azul y en rojo, respectivamente.

MUSCULO ESTRIADO

Los "músculos" con los cuales el hombre lleva a cabo las acciones voluntarias pueden contraerse rápida y enérgicamente (por ejemplo, para lanzar una pelota) y también pueden mantenerse en estado de contracción parcial sostenido durante tiempo: tono (por ejemplo, aguantando la cabeza erguida).

Como el músculo liso, el estriado está formado de fibras musculares sostenidas por tejido conectivo. Pero las fibras son mucho más gruesas que en el músculo liso; tienen forma cilíndrica y miden de uno a 40 milímetros de largo y de 10 a 40 micras de ancho. Las fibras musculares estriadas son células multinucleadas (fig. 21-7). Los núcleos tienen forma alargada y ovoide; en los músculos estriados del hombre (pero no en los de algunos animales), la mayor parte de núcleos están situados en el citoplasma periférico de las fibras cilíndricas. La situación periférica de los núcleos constituye un dato importante para que el estudiante pueda distinguir el músculo estriado del liso y del cardiaco, ya que en estos dos últimos los núcleos se hallan situados así al centro de la fibra. La situación periférica de los núcleos en las fibras musculares estriadas se observa mejor en cortes transversales que en cortes longitudinales (fig. 21-8), ya que un núcleo periférico en la parte más alta o más baja de una fibra redondeada, visto

desde arriba en un corte longitudinal, parece hallarse en su centro. Además, cada fibra estriada aislada está incluida en una red fina de tejido conectivo que contiene núcleos de fibroblastos, muchas veces alargados. En un corte longitudinal, si quedan arriba o detrás de la parte de la fibra que se observa puede parecer que se hallan dentro de dicha fibra, según puede verse en la figura 21-7. Es más fácil distinguir si los núcleos se hallan dentro o fuera de las fibras examinándolas cortadas transversalmente.

Sarcolema y membrana basal. Cada fibra estriada está rodeada de una membrana celular denominada el sarcolema. El sarcolema forma parte de la fibra muscular y no puede observarse en cortes ordinarios y ML, porque es muy delgado, se tiñe mal y se conserva firmemente adherido a los lados de la fibra. El sarcolema está cubierto de una capa de material PA-Schiff positivo de la misma naturaleza que la membrana basal; cuando se tiñe puede observarse con ML. El propio sarcolema se estudia de preferencia con microscopio electrónico.

Estriaciones transversales. La diferencia más notable entre la musculatura estriada y las células del músculo liso es que las fibras de músculo estriado presentan *estriaciones transversales* (figs. 21-1, *derecha,* y 21-9).

No hay que esperar que cualquier fibra muscular estriada cortada longitudinalmente permita observar netamente su estriación transversal en un corte con H y E. Pero buscando diferentes campos de una preparación, o estudiando varias preparaciones, se observarán fibras que presentan estriaciones transversales manifiestas. Las estriaciones transversales aparecen como líneas rectas, pero si en un corte se observa la parte superior de una fibra, y ésta no se halla situada exactamente en un plano longitudinal, sus estriaciones transversales tendrán imagen semilunar (fig. 21-9), como ocurre con las monedas en una pila si se mira oblicuamente el borde de ésta.

Cuando se estudian fibras que presentan estriaciones netas, la primera impresión es de que el citoplasma de la fibra está formado de discos

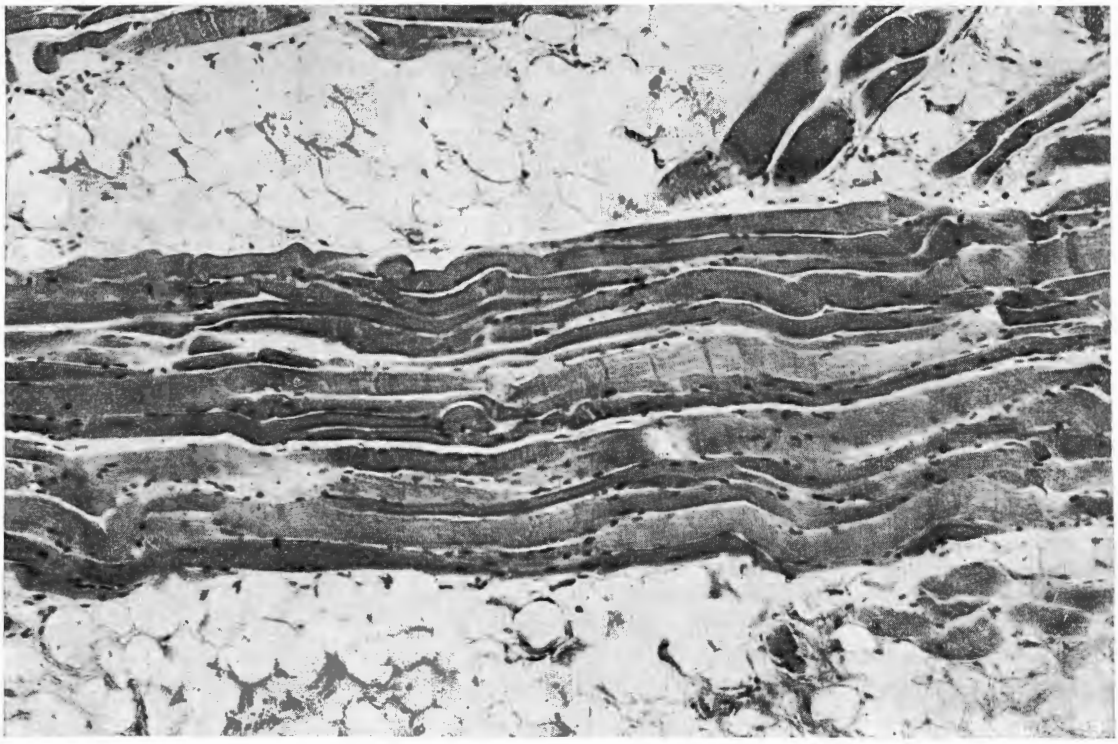

FIG. 21-7. Microfotografía (con muy poco aumento) de un corte de lengua humana. Hay un haz de fibras musculares estriadas dispuestas horizontalmente en el centro de la figura. A cada lado obsérvese el tejido adiposo. En el ángulo superior derecho, unas pocas fibras cortadas oblicuamente. Se observa claramente que las fibras estriadas del haz central son multinucleadas.

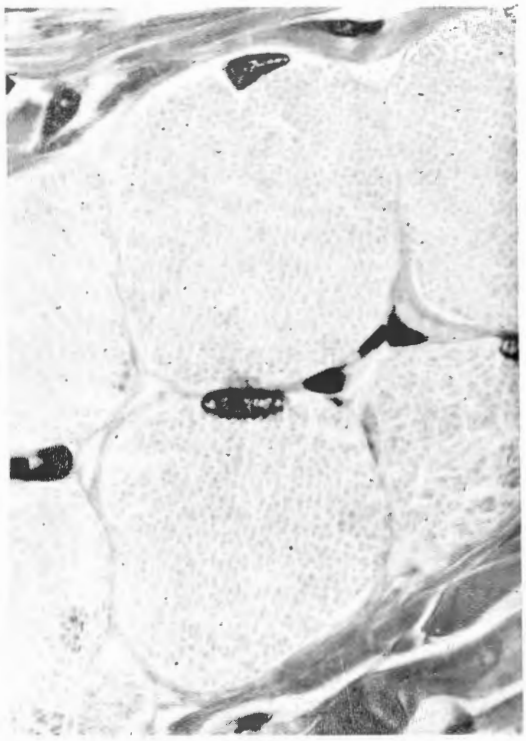

FIG. 21-8. Microfotografía de un corte transversal de fibras de músculo estriado. Obsérvese el núcleo periférico y las miofibrillas.

(o bandas, los dos términos son intercambiables) (fig. 21-9). Empleando el microscopio de luz polarizada los discos que parecen más obscuros son anisótropos (birrefringentes) (figura 21-10), mientras que los claros son isótropos (fig. 21-10). En consecuencia, los discos más obscuros reciben el nombre de bandas A (A por anisótropos) o bandas Q (Q por la palabra alemana *Querscheibe* que significa disco transverso). Los discos transversos claros se denominan bandas I (I por isótropos).

En buenas preparaciones cada banda I puede observarse interrumpida por un disco delgado o línea de color obscuro; recibe el nombre de línea o disco Z (Z, en alemán *Zwischenscheibe,* que significa disco intermedio) (fig. 21-9).

En un preparado usual corriente, observado con microscopio de luz (fig. 21-9), las estriaciones transversales parecen ser continuas de uno a otro lado de la fibra. Pero no lo son. Empleando una buena resolución se observa que una fibra muscular estriada está formada por miofibrillas dispuestas longitudinalmente, algo separadas unas de otras (examínese la figura 21-11). La substancia que hay entre las miofibrillas se denomina sarcoplasma; no presenta estriaciones transversales, pero contienen algunos organitos del citoplasma, por ejemplo, mitocondrias y retículo endoplásmico de superficie lisa, como vamos a ver. Como las estriaciones cruzadas son características de la *miofibrilla* no se extienden a través del sarcoplasma con aspecto de jalea situado entre las miofibrillas. ¿Por qué motivo, pues, parecen extenderse sin interrupción de uno a otro lado de una fibra?

Los principales motivos de que las estriaciones transversales *parezcan* extenderse de uno a otro lado de una fibra es que las miofibrillas están estrechamente reunidas, pero, hecho más importante, sus estriaciones cruzadas *suelen hallarse (pero no siempre) en registro unas con otras.* Como se observa en el esquema (figura 21-11), la banda A de una miofibrilla se halla junto a las bandas A de las miofibrillas vecinas; análogamente, las bandas I y los discos Z siempre se hallan junto a sus contrapartidas de las fibrillas vecinas. Las bandas A, las bandas I y los discos Z *parecen* extenderse en tiras continuas de uno a otro lado de las fibras.

La porción de una fibrilla entre dos discos Z se denomina una sarcómera (fig. 21-11). Como vamos a ver, la sarcómera es la unidad de contracción.

Resumen de las características generales de una fibra muscular estriada. Una fibra muscular estriada está rodeada de una membrana celular denominada el sarcolema. Dentro de la fibra hay miofibrillas dispuestas longitudinalmente que presentan estriaciones transversales. La parte de cada miofibrilla que queda entre dos discos Z es la unidad contráctil de la miofibrilla, que se denomina sarcómera. Las estructuras denominadas placas terminales motoras, que vamos a estudiar ahora, y que contienen las terminaciones de los nervios motores, se hallan en la superficie externa de los sarcolemas de las fibras musculares estriadas. Una onda de despolarización que llega por una fibra nerviosa a una placa terminal mediante un mediador químico provoca una onda de despolarización, que se inicia ahí y se difunde sobre la membrana de la célula muscular —el sarcolema. Hay pequeñas extensiones tubulares del sarcolema, denominadas túbulos transversales, que penetran profundamente en la substancia de las fibras musculares por vía del sarcoplasma con intervalos suficientemente regulares para quedar muy cerca de cada sarcómera de cada miofibrilla. La onda de despolarización creada en el sarcolema

se propaga a lo largo de estos túbulos hacia el interior de la fibra, de manera que cuando una fibra muscular estriada se "enciende" por la llegada de un impulso nervioso a una placa motora terminal, se acortan todas las sarcómeras que hay en ella. Vamos a considerar ahora posibles mecanismos que intervienen y cambios observados con microscopio electrónico en la fibra muscular que se contrae.

ESTRUCTURA FINA DE LAS SARCOMERAS

El microscopio de luz nos enseñó la presencia de discos A e I, y también que el disco I está cortado por un disco o línea Z. Aquí hay que mencionar que en músculo con fibras relajadas, y en preparaciones muy buenas, se comprobó que el disco A a veces estaba cortado por un disco claro relativamente estrecho, que recibió el nombre de disco H. El motivo de que este disco se vea a veces con el microscopio de luz en el músculo relajado sólo se comprendió cuando se estudió con el microscopio electrónico, según vamos a ver.

ESTRUCTURA FINA DE LOS MIOFILAMENTOS

En 1888 Kolliker describió las miofibrillas indicando que contenían en su interior filamentos más delgados todavía. Que las fibrillas estaban constituidas por *miofilamentos* se confirmó cuando pudieron estudiarse cortes de músculo estriado con ME. A su debido tiempo, Huxley, y Huxley y Hanson comprobaron que en la fibra relajada: 1) los miofilamentos no se extienden de uno a otro extremo de una sarcómera, y 2) hay dos tipos diferentes de miofilamentos. Estos estudios también explican el motivo de las estriaciones transversales observadas con el microscopio de luz. Se comprobó que la falta relativa de densidad de las bandas I y las H,

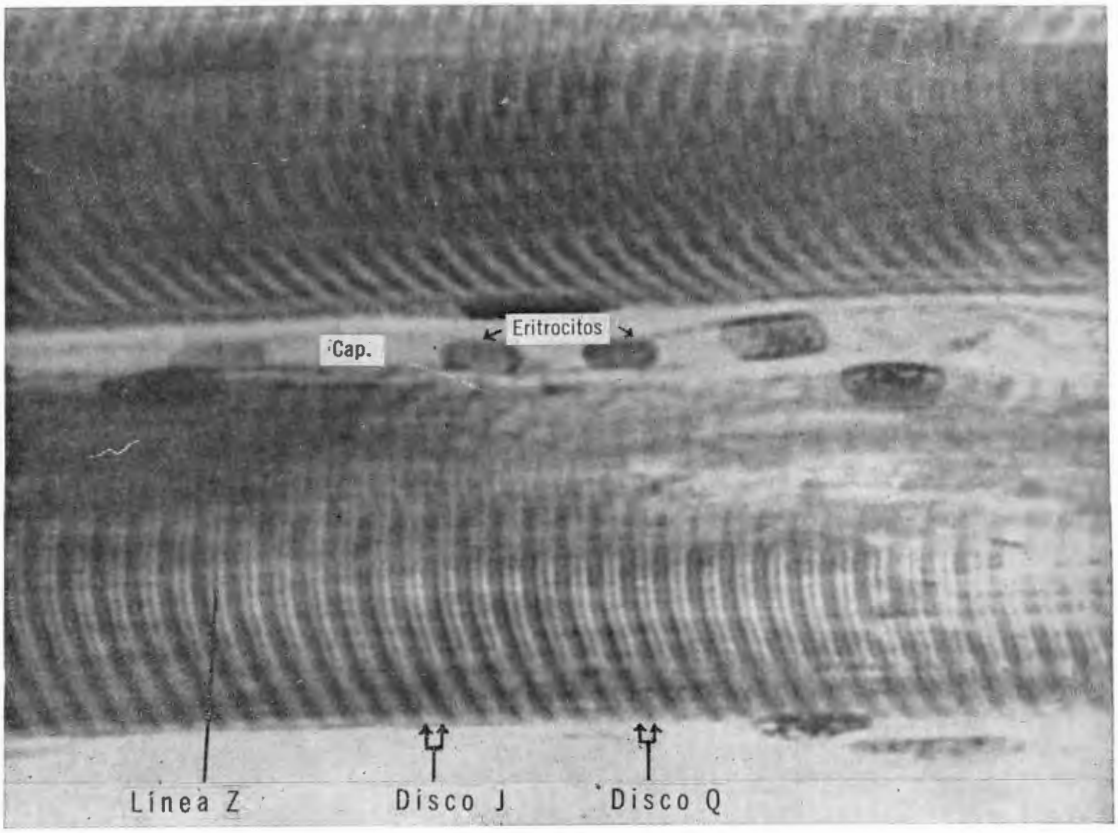

FIG. 21-9. Microfotografía (gran aumento) de un corte longitudinal de dos fibras musculares con un capilar intercalado (tejido humano).

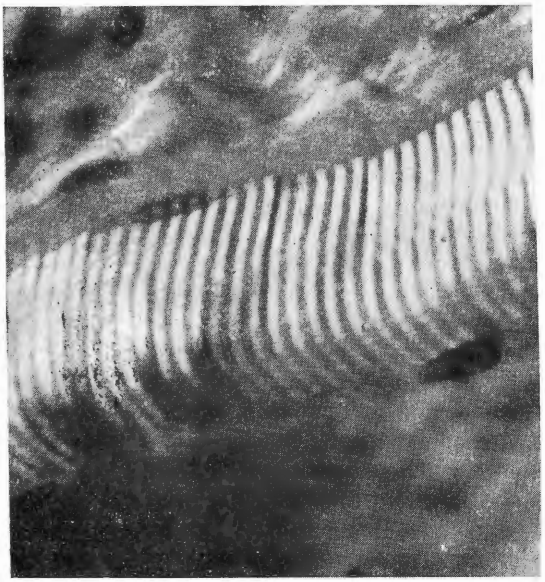

FIG. 21-10. Microfotografía (gran aumento) de un corte longitudinal de fibra muscular estriada tomada con filtros polaroides cruzados. Las bandas Q son claras, las I son obscuras. (Preparación de P. M. Hartroft.)

observadas con el microscopio de luz en fibras relajadas, dependía de que cada una sólo contenía un tipo de miofilamento, y que la densidad mayor de la banda A dependía de que contenía ambos tipos de filamentos, que en esta banda se interdigitaban unos con otros (figs. 21-12 y 21-13).

Los dos tipos de filamentos difieren por su diámetro, longitud, posición y composición. La forma más conveniente para designarlos es según su diámetro, de manera que los calificaremos de filamentos *finos,* y filamentos *gruesos.*

Los filamentos finos en el músculo psoas de conejo, según Huxley, tienen 50 Å de diámetro y dos micras de longitud (una micra a cada lado de una línea Z). Un extremo de cada filamento fino queda unido a un disco Z. Desde los discos Z los filamentos finos se extienden hacia la parte media de cada sarcómera adyacente (figs. 21-12 y 21-13) donde acaban en terminaciones libres antes de alcanzar la parte media. Los espacios que quedan entre los cabos libres de los filamentos finos corresponden a las bandas H (figs. 21-12 y 21-13).

Según Huxley, los filamentos gruesos tienen diámetro de 100 Å y 1.5 micras de longitud. En el músculo relajado, se hallan dispuestos longitudinalmente en la parte media de la sarcómera, extendiéndose hacia cada extremo de la misma sin alcanzarla (figs. 21-12 y 21-13). En la parte media de cada sarcómera, *solamente* hay filamentos gruesos; eso explica el aspecto pálido de las bandas H (figs. 21-12 y 21-13). Sin embargo, pasando de la banda H hacia ambos extremos de la sarcómera, se interdigitan con los filamentos finos que se extienden desde las bandas Z hasta la parte media, sin alcanzarla. Como los filamentos gruesos no alcanzan los discos Z, hay una región a cada lado de los discos Z que sólo contiene filamentos finos; esto explica la banda I con su densidad relativa-



FIG. 21-11. Microfotografía de un corte longitudinal de dos fibras musculares estriadas. El dibujo del lado derecho está destinado a demostrar que el aspecto de las estriaciones que aparecen continuas a través de las fibras depende de que los segmentos (bandas) de miofibrillas vecinas están en registro unos con otros. Las miofibrillas aisladas están ligeramente separadas entre sí por sarcoplasma que contiene mitocondrias (estructuras ovales del dibujo). Una sarcómera es la porción de una miofibrilla entre dos bandas Z.

mente ligera. El lugar donde los filamentos finos y los gruesos se interdigiten es el disco A, y la mayor densidad de la miofibrilla a este nivel depende de que posee ambos tipos de filamentos; es por esto que la banda A se nota obscura examinada con microscopio de luz ordinaria.

El disco en Z es una banda estrecha en la cual los filamentos delgados de una sarcómera están conectados mediante filamentos especiales a los delgados filamentos de la sarcómera siguiente.

Los cortes transversales a través de la banda I de una fibra muscular relajada sólo revelan filamentos delgados (fig. 21-12, *arriba);* los cortes transversales a través de la banda H sólo revelan filamentos gruesos (fig. 21-12, *arriba).* Claro está, los cortes transversales a través de la banda A revelan ambos tipos de filamentos, finos y gruesos (fig. 21-12, *arriba).*

En el lugar donde los filamentos se interdigitan en el músculo relajado de vertebrado (la banda A), se observan los filamentos delgados en corte transversal dispuestos formando hexágonos, con un filamento grueso en el centro de cada uno de éstos. Los filamentos gruesos se hallan dispuestos constituyendo triángulos, cada uno de los cuales contiene un filamento fino en su centro (figs. 21-12, *arriba,* y 21-13, *abajo).* El esquema de la parte baja de la figura 21-13 muestra cómo un corte longitudinal de una miofibrilla puede cortarse mostrando dos filamentos finos para cada filamento grueso. También muestra cómo los cortes efectuados en planos diferentes resultan muy difíciles de interpretar, y por qué es esencial el estudio de cortes transversales para revelar la verdadera disposición de los filamentos.



FIG. 21-12. Micrografías electrónicas (× 150 000) de cortes transversales *(arriba)* y longitudinales *(abajo)* de músculo estriado relajado, tomado de psoas de conejo. Los miofilamentos gruesos (miosina) y delgados (actina) se distinguen fácilmente. Obsérvese que ninguno se extiende a todo lo largo de la sarcómera. Los cortes transversales de las diversas bandas se indican arriba. Los puentes transversales entre los filamentos de miosina y los de actina pueden observarse en los cortes longitudinales. (Micrografías electrónicas del Dr. H. E. Huxley.)

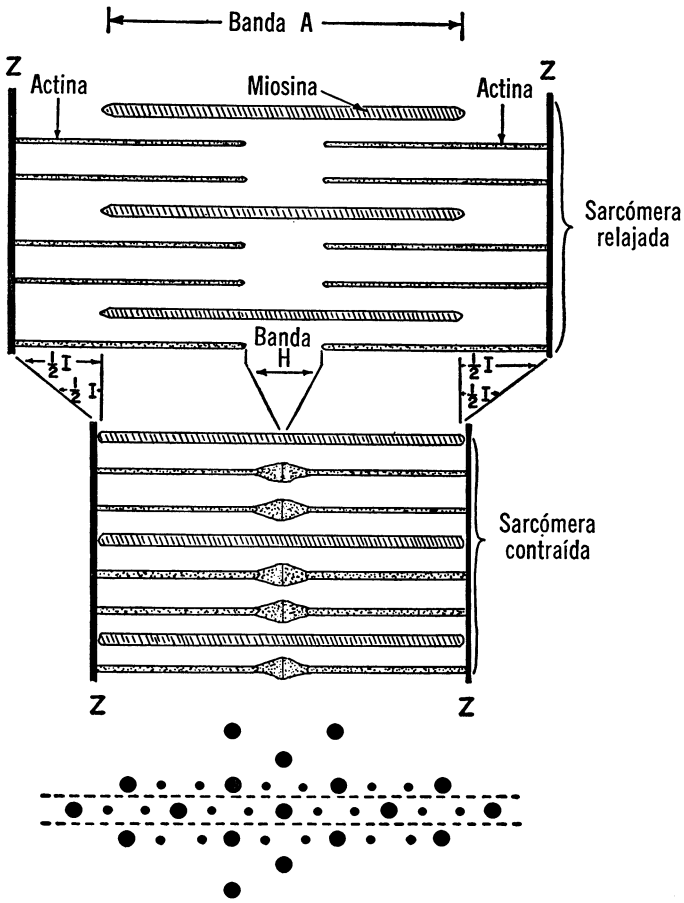

FIG. 21-13. Esquema de parte de una sarcómera de músculo estriado para comprobar cómo, en estado de contracción, los miofilamentos gruesos y los delgados se deslizan unos sobre otros, resultando de ello acortamiento de la sarcómera y desaparición de las bandas H e I. Los miofilamentos delgados probablemente no choquen entre sí con cada contracción como se indica aquí. Ahora se admite que sus extremos se deslizan unos sobre otros en breve distancia. El pequeño esquema inferior ilustra un corte transversal a través de una banda A. Según se indica, un corte longitudinal muy delgado efectuado en plano adecuado mostrará dos miofilamentos finos entre cada par de filamentos gruesos. (Esquemas fundados en la hipótesis del desplazamiento de los filamentos de H. E. Huxley.)

Huxley ha descrito un sistema intrincado de puentes entre los filamentos finos y gruesos. Se proyectan desde los filamentos gruesos a intervalos bastante regulares a lo largo de su trayecto, y se disponen en espiral. Estos puentes conectan periódicamente cada filamento grueso con cada uno de sus tres filamentos delgados en el músculo humano. Pueden observarse en la figura 21-12.

Cambios que ocurren al contraerse las miofibrillas. Los estudios de Huxley comprueban que la contracción de una sarcómera (y, por lo tanto, de una fibra muscular) no implica un acortamiento importante ni de los filamentos gruesos ni de los delgados. La contracción de la sarcómera depende de que los filamentos finos (que se extienden de cada extremo de la sarcómera hacia la parte media, pero en un músculo relajado no la alcanzan) se deslizan más y más en los intersticios que quedan entre los filamentos gruesos (con los cuales se interdigitan), tirando de los discos Z a los cuales están unidos, hasta que al alcanzarse la contracción plena, los bordes libres de los filamentos finos llegan a tocarse en la parte media de la sarcómera, o incluso cruzarse.

Claro está, esto acerca más los discos Z entre sí y, por lo tanto, acorta la sarcómera (figs. 21-13 y 21-14).

Como la relativa falta de densidad de la zona H en una miofibrilla relajada depende de que solamente contiene filamentos gruesos, es evidente que en una miofibrilla contraída, en la cual los filamentos finos se han deslizado a este nivel para encontrarse unos con otros, esta área contendrá ambos tipos de filamentos y, por lo tanto, se hará tan densa como la banda A previa. Análogamente, el deslizamiento de los filamentos finos dentro de los gruesos acerca las bandas Z tanto a los extremos libres de los filamentos gruesos que la relativa falta de densidad de las bandas I desaparece, pues cuando la fibrilla se contrae éstas también contienen ambos tipos de filamentos.

De lo dicho parece poder deducirse que la contracción dependería de que los filamentos finos y los gruesos bruscamente llegan a sufrir atracción unos por otros, atracción que hace que un tipo de filamento se deslice a lo largo de otro hasta lograrse máximo acercamiento entre sus respectivas superficies.

Algunos puntos sobre bioquímica. Estudios químicos y estudios con microscopio de interferencia han demostrado que los filamentos



FIG. 21-14. La amplificación de la sarcómera contraída (imagen inferior) es mayor que la de las sacómeras relajadas (imagen superior); por lo tanto *parece* más larga, pues ocupa casi los dos tercios de la anchura de la imagen. La región de la banda H es atravesada por delgados filamentos y seccionada por una banda M obscura, mal conocida, más ancha que las bandas Z en cada extremo. (Micrografías cortesía de H. E. Huxley.)

gruesos están formados de miosina. Además, si las miofibrillas se tratan extrayendo la actina, desaparecen las bandas I del músculo relajado, lo cual indica que los delgados filamentos están compuestos de actina.

La energía para contracción la proporciona la desintegración del trifosfato de adenosina (ATP) que pasa a difosfato de adenosina (ADP). La reacción *libera* grandes cantidades de energía. Inversamente, la resíntesis de ATP a partir de ADP *requiere* energía. Esta energía para la última etapa la proporciona la desintegración de los carbohidratos.

Por lo tanto, la energía liberada en la desintegración de carbohidratos se almacena en forma de ATP.

Cuando un impulso nervioso llega al músculo, ATP se desintegra transformándose en ADP. Esta reacción es catalizada por la miosina, y proporciona la energía necesaria para que los filamentos de actina y de miosina se combinen en toda su longitud.

Huxley ha observado que, cuando un músculo se contrae, el deslizamiento de los filamentos de actina a lo largo de los filamentos de miosina es mucho mayor que la distancia entre dos proyecciones laterales de los filamentos de miosina con los cuales están unidos a los filamentos de actina (las proyecciones laterales no se han representado en la fig. 21-13, pero pueden verse en algunos lugares de la fig. 21-12). Por lo tanto, se ha sugerido que durante la contracción estas proyecciones laterales alternativamente desconectan y reconectan la miosina a nuevas zonas a lo largo del filamento de actina. Por lo cual, cuando se produce la contracción, los puentes transversales de los filamentos de miosina probablemente se parezcan a los pies de una oruga en movimiento, andando a lo largo de las partes activas de los filamentos de actina.

COMPONENTES DEL SARCOPLASMA

Aunque hay pequeños complejos de Golgi y unos cuantos ribosomas en la región de los núcleos dispuestos en la periferia de las fibras musculares estriadas, los organitos más importantes observados con microscopio electrónico son los siguientes: 1) mitocondrias; 2) el sistema de túbulos transversales que penetran en la fibra como extensiones del sarcolema, y 3) el retículo endoplásmico de superficie lisa de las fibras musculares estriadas, que recibe el nombre de *retículo sarcoplásmico.*

Mitocondrias y glucógeno. Hay gran número de mitocondrias dispuestas en hileras entre las miofibrillas en el sarcoplasma (fig. 21-28). Hay también muchas partículas de glucógeno en esta región. El papel de las muchas mitocondrias guarda relación con la producción de ATP, que proporciona la energía necesaria para la contracción.

Túbulos transversos. Los hay en gran número. En la rana, donde se han estudiado muy bien, cada uno empieza (flecha de la parte superior de la fig. 21-15) como una invaginación en embudo del sarcolema en zonas a lo largo de una fibra donde se registran los discos (figura 21-15). El túbulo penetra en la substancia de una fibra formando aproximadamente ángulo recto con ella. Cada túbulo se ramifica una y otra vez, de manera que rodea cada miofibrilla a este nivel a lo largo de la fibra, en el músculo de rana es a nivel del disco Z según puede verse en el dibujo tridimensional que constituye la figura 21-16. En los mamíferos, se cree que los túbulos rodean a las sarcómeras en los lugares de unión entre los discos A e I.

La luz del sistema tubular está abierta hacia el exterior de la fibra (fig. 21-15). La ferritina, material finamente granuloso, pero denso, que se observa en forma de puntos negros con ME, en condiciones experimentales puede comprobarse que pasa desde el exterior de una fibra hacia el interior de la abertura en forma de embudo de un sistema ramificado de túbulos transversos, y desde ahí penetra profundamente en la fibra siguiendo la luz de los túbulos (figura 21-15). Por lo tanto, la luz de cada rama del sistema tubular transverso es continua con la parte exterior de la fibra. El sistema de túbulos transversos que penetran en la fibra en cada lugar donde hay en el músculo de rana un disco Z, representa de hecho invaginaciones extraordinariamente complejas del sarcolema.

La carga eléctrica en la superficie exterior del sarcolema es aproximadamente la misma que hay en la superficie exterior de una fibra nerviosa, y por los mismos motivos. Cuando un impulso nervioso llega a una terminación motora en una fibra (que vamos a estudiar luego) el sarcolema a este nivel se despolariza; en consecuencia, una onda de despolarización progresa rápidamente a lo largo del sarcolema, y la fibra se contrae. Hasta hace relativamente poco era un misterio la forma cómo el impulso de contracción podía ser conducido hacia el interior de la fibra con rapidez suficiente para que todas sus partes se contrajeran más o menos

simultáneamente. Parecía imposible que los iones pudieran difundirse penetrando en la fibra desde su superficie con rapidez bastante para lograr este fin. Ahora que sabemos la existencia del sistema de túbulos transversales creemos que el impulso para la contracción penetra en la fibra, porque la onda de despolarización se desplaza a lo largo de los mismos hasta el interior de la fibra. De hecho, Huxley y colaboradores comprobaron que, mientras exista un túbulo central, una despolarización muy localizada inferior al umbral en la superficie muscular (producida por un electrodo de 5 μ) provocaba una contracción de algunas sarcóme-

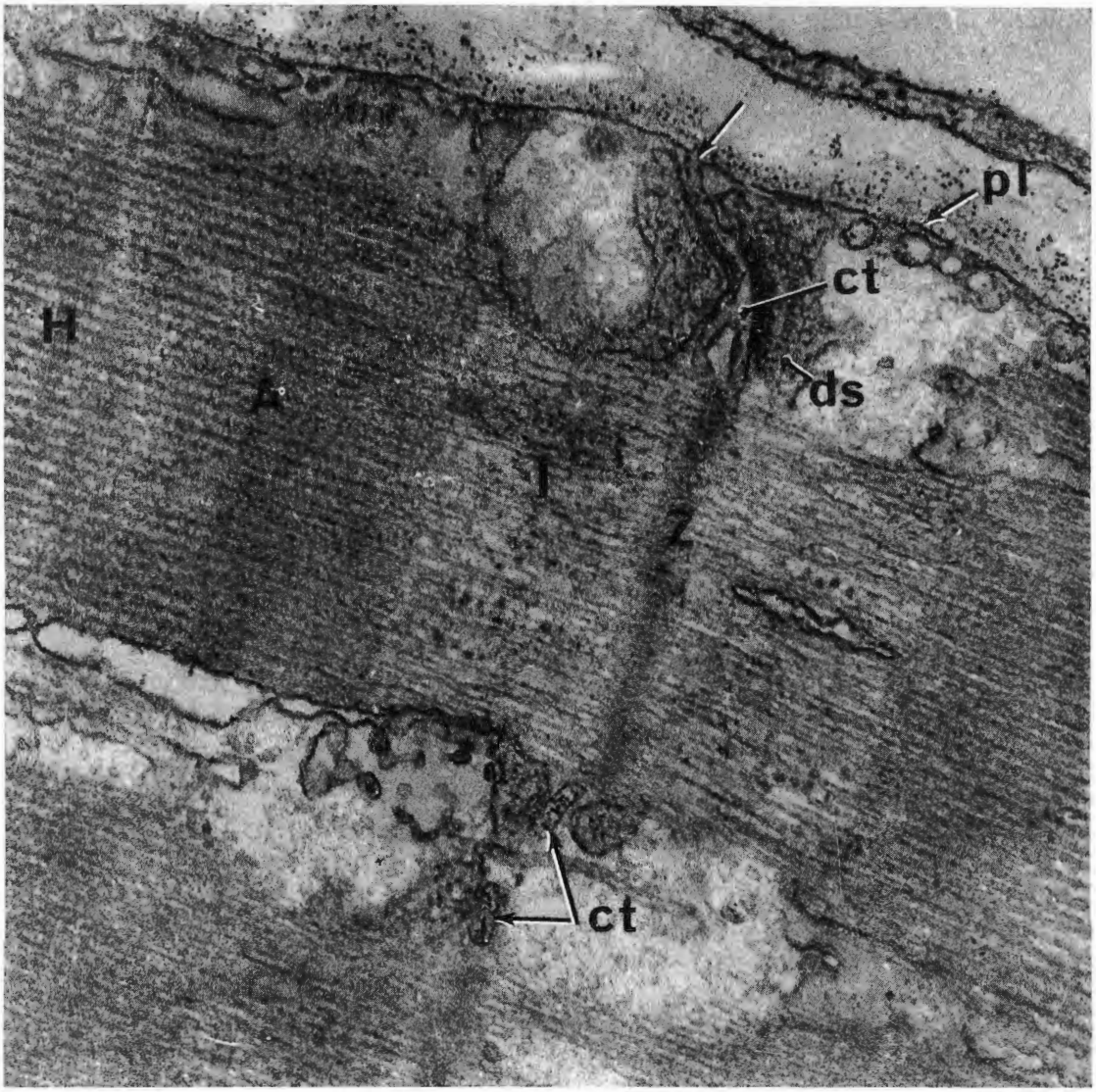

FIG. 21-15. Micrografía electrónica que muestra el plasmalema de una fibra muscular de rana con una miofibrilla por debajo. Hay material particulado (ferritina en solución de Ringer) puesto en contacto con el sarcolema (*plasmalema* = pl) que puede observarse en forma de pequeñas partículas negras. La flecha muestra la abertura de un centrotúbulo (ct) en la superficie del plasmalema. El centrotúbulo se ve cómo se divide en dos ramas, cada una para un lado de la miofibrilla. Se observan asimismo dos cortes transversales (flechas) de centrotúbulos entre las dos miofibrillas. La presencia de material particulado en sus luces demuestra el transporte de este material en el interior del centrotúbulo. (Preparación de R. I. Birks.)

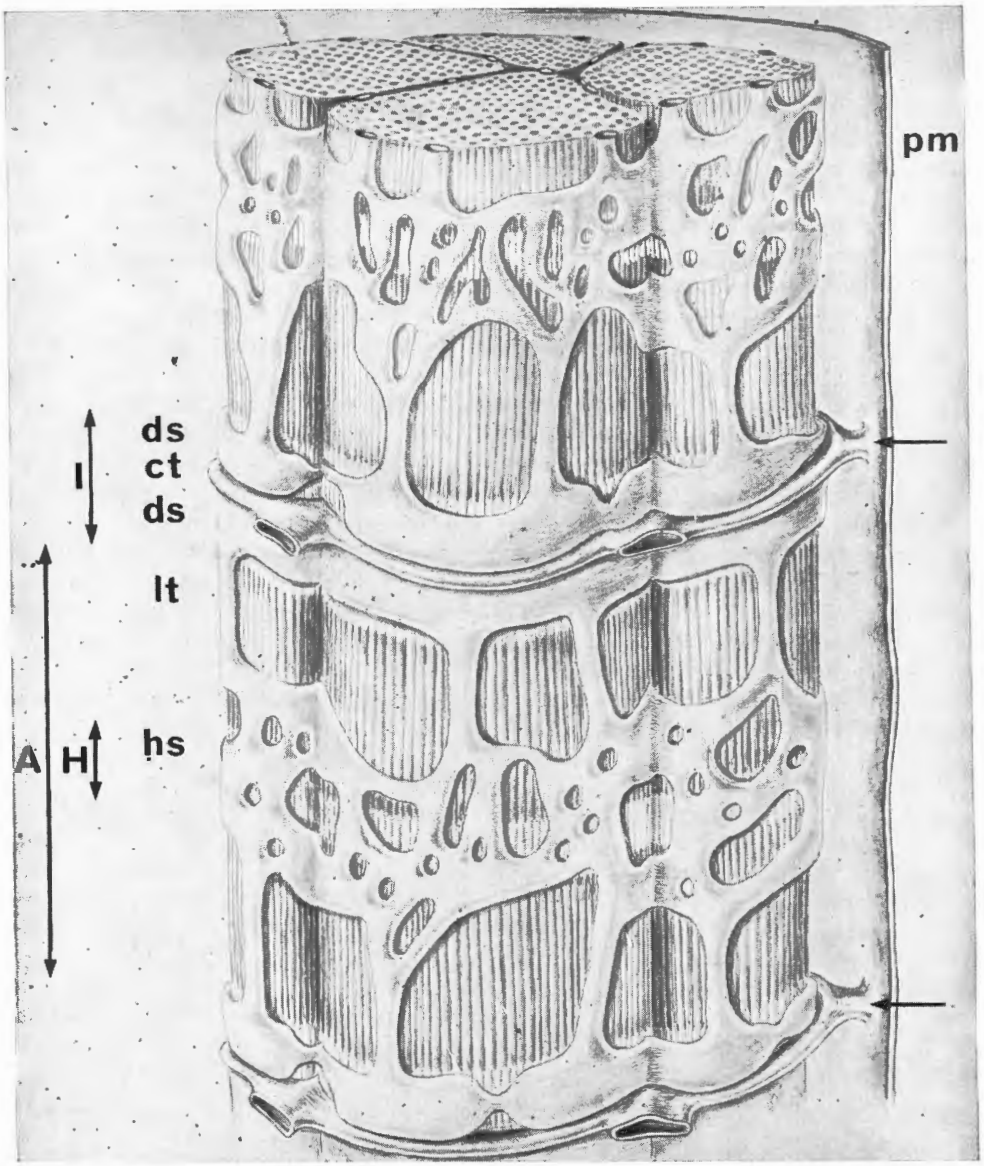

FIG. 21-16. Dibujo tridimensional de partes de tres miofibrillas para ilustrar lo siguiente: 1) el sarcolema (marcado pm en el lado derecho); 2) los túbulos transversos que se extienden penetrando en la substancia de la fibra desde el sarcolema (desde los puntos indicados por flechas a la derecha), y 3) el retículo sarcoplásmico interpuesto y que, queda entre las miofibrillas, sobre las bandas I, A y H.

Los túbulos transversos son túbulos delgados, invaginaciones del sarcolema; por lo tanto, sus paredes están formadas de membrana celular, y sus luces se abren en la superficie externa del sarcolema. Los túbulos transversos (en la rana) penetran en la fibra a nivel de los discos Z (indicados por flechas en el lado derecho) y cada uno se ramifica a medida que va atravesando la fibra, para rodear las miofibrillas cuyos discos Z están en registro con la zona donde penetraron, según puede verse siguiendo los dos túbulos de esta ilustración de derecha a izquierda.

El retículo sarcoplásmico está formado de vesículas y túbulos de retículo endoplásmico de superficie lisa situados entre las miofibrillas y alrededor de las mismas. En la región de la banda I, cuya extensión queda indicada en la parte izquierda de la ilustración, las vesículas son voluminosas y están más o menos distendidas (ds) situadas a cada lado del túbulo transverso (ct). Las vesículas voluminosas, mediante túbulos que siguen longitudinalmente (lt) sobre la banda A hacia la región de la banda H, establecen conexión con una red de sacos más o menos aplanados denominados sacos H (hs). La zona de la banda H en la banda A está indicada a la izquierda de la ilustración de la figura. (Ilustración cortesía de C. P. Leblond.)

ras aisladas. Cuando la dosis aumentaba, la contracción se difundía transversalmente a través de la fibra, o sea, por vía de los túbulos transversos, nunca longitudinalmente a lo largo de las miofibrillas. La forma como la onda de despolarización conducida por los túbulos transversos provoca la contracción de las sarcómeras probablemente incluya el componente siguiente del sarcoplasma, que ahora vamos a describir —el retículo sarcoplásmico.

Retículo sarcoplásmico. El retículo sarcoplásmico, tanto en el músculo estriado como en el cardiaco, es una disposición de vesículas membranosas y túbulos situados en el sarcoplasma y, por lo tanto, dispuestos alrededor de las miofibrillas (fig. 21-16). El retículo sarcoplásmico parece ser la contrapartida en la fibra muscular del retículo endoplásmico de superficie lisa en otros tipos celulares. Como los túbulos del retículo sarcoplásmico y los túbulos transversales se observaron estrechamente asociados en lo que se llamaron tríadas (cortes transversales mostrando dos túbulos de retículo sarcoplásmico y un túbulo transverso reunidos), no era raro considerar los túbulos transversos y el retículo sarcoplásmico como constituyendo parte del retículo sarcoplásmico. Hoy está comprobado que son diferentes para ser estudiados como entidades separadas, cosa que son en realidad.

El retículo sarcoplásmico está formado por estructuras membranosas de tres formas y dimensiones diferentes: las primeras son vesículas distendidas (400-1 000 Å de grueso), que junto a los centrotúbulos rodean cada sarcómera a nivel de cada una de sus bandas I, de manera que hay una en cada extremo de cada sarcómera (como en la fig. 21-16). Muchas veces contienen material granuloso. Estas vesículas distendidas están en contacto con una miofibrilla en una cara y con otras miofibrillas adyacentes en la otra cara (fig. 21-16). Estas vesículas se conectan con el segundo tipo de estructuras membranosas, que son túbulos longitudinales (de 300 a 600 Å de diámetro) situados sobre la banda A (como en la figura 21-16). Estos túbulos, que forman una especie de red, pasan desde cada extremo hacia la parte media de la sarcómera, donde se abren en un sistema ramificado e irregular de túbulos que rodea la miofibrilla a nivel de la banda H. Estos últimos túbulos, el tercer tipo de estructuras membranosas, en consecuencia, se dice que constituyen los sacos de la banda H (hs en la fig. 21-16); son más bien aplanados, de solamente 250 a 300 Å de grueso (fig. 21-16).

Relaciones entre túbulos transversos y vesículas y túbulos del retículo sarcoplásmico. Cerca de la membrana plasmática la pared de un túbulo transverso es lisa, pero cuando entra en contacto con las vesículas membranosas distendidas del retículo sarcoplásmico, la pared común tiene un aspecto arrosariado. Las ondas de despolarización podrían ser conducidas quizá por zónulas ocluyentes desde los centrotúbulos a las vesículas distendidas (ds en la fig. 21-16). Hay en estas últimas material granuloso. Está comprobado que este material granuloso fija iones de calcio, o, por lo menos, que lo hacen los sacos distendidos, pues mediante centrifugación diferencial se obtiene una fracción fijadora de calcio que el ME muestra formada de grandes vesículas con el mismo diámetro que los sacos distendidos.

Contracción y su iniciación. Se ha sugerido que la llegada de una onda de despolarización, conducida por un túbulo transverso, tiene por consecuencia que los sacos del retículo sarcoplásmico liberen calcio, que difundiría a lo largo de los miofilamentos, activando así la miosina, de manera que actúa como enzima que desintegra ATP. Este podría ser el origen de la energía necesaria para que los filamentos de actina se deslizaran entre los filamentos de miosina, quizá porque el ATP desintegra los radicales fosfatos que se unen a la actina y se convierte ATP en ADP, lo cual favorecería la combinación de actina y miosina. Podrían combinarse progresivamente, de manera que estuvieran conectados por puentes transversales sucesivos en número cada vez mayor. El deslizamiento de los filamentos entre sí sugiere que cargas electrostáticas proporcionarían la atracción para el movimiento. Pero todavía queda mucho por aprender acerca del mecanismo de la contracción.

Cabe añadir que el retículo sarcoplásmico se asocia con partículas de glucógeno (que difieren del glucógeno en forma de rocetas del hígado, que describiremos más tarde). Este glucógeno existe en el sarcoplasma cerca del retículo sarcoplásmico donde proporciona una fuente de calorías disponibles.

DESARROLLO Y REGENERACION DE LAS FIBRAS MUSCULARES ESTRIADAS

El primer signo de desarrollo de un músculo estriado en la vida embrionaria es la aparición

de mioblastos; se trata de células fusiformes, cada una con un solo núcleo, que sufren mitosis repetidas con gran rapidez. Finalmente, algunos de los mioblastos dejan de dividirse y se funden constituyendo estructuras alargadas denominadas miotúbulos. La adición de mioblastos a los miotúbulos continúa; esto acaba originando túbulos estrechos y alargados que contienen gran número de núcleos. En los miotúbulos, aparecen zonas estriadas cada vez en mayor número y al final cada miotúbulo se transforma en una fibra muscular.

Relación con la regeneración después de una lesión, en la vida posnatal. Se admite que los núcleos de los mioblastos sufren mitosis, pero no los de los miotúbulos. Análogamente, durante la regeneración de músculo lesionado se ven mioblastos que se dividen, mientras que los núcleos de las fibras musculares no manifiestan mitosis. Estos datos han sido confirmados recientemente por Bintliff y Walker utilizando timidina-^{3}H. Sin embargo, en animales jóvenes durante el crecimiento muscular MacConnachie y colaboradores comprobaron que el número de núcleos musculares aumentaba y observaban figuras de mitosis. La discrepancia puede explicarse según el hecho, descubiero por Mauro en una rana y por Birks en el cobayo joven, de que las células mononucleadas —que ellos llaman células satélites musculares— pueden observarse con el microscopio situadas entre el sarcolema y la capa PA-Schiff-positiva que lo reviste. Estas células serían mioblastos que persistirían en un animal en crecimiento, y les corresponderían las imágenes de mitosis observadas en sus músculos. Quizá la presencia o ausencia de tales células explique el motivo de que algunos músculos sean capaces de regenerarse y otros no.

Crecimiento de los músculos en la vida posnatal. Este tema se tratará mejor después de considerar cómo los músculos se hallan unidos a los tendones.

COMO ESTAN RECUBIERTOS Y UNIDOS A LOS TENDONES LOS MUSCULOS ESTRIADOS

Según señalamos anteriormente, el *tejido* muscular no está formado solamente por células musculares; contiene tejido conectivo que, según veremos, sirve para varios fines.

Todo músculo puede contener tejido conectivo, no sólo en su envoltura, sino también en tabiques internos de diferentes órdenes. En primer lugar, el músculo en conjunto suele estar rodeado de una vaina rica en tejido conectivo que recibe el nombre de *epimisio* (encima del músculo) (fig. 21-17). En segundo lugar, si se corta perpendicularmente un músculo y la superficie cortada se observa a simple vista o con una lupa de poco aumento, pueden verse dispuestos más o menos longitudinalmente tabiques de tejido conectivo que desde el epimisio penetran en el músculo para dividirlo en haces (fascículos). Estos haces son de diferentes órdenes; por ejemplo, todo el músculo puede estar dividido en unos cuantos haces grandes, y cada uno de ellos, a su vez, estar subdividido por particiones similares, pero más delgadas, de tejido conectivo en hacecillos menores, y así sucesivamente. El tejido conectivo que separa un músculo en haces de diferentes órdenes constituye su *perimisio,* así denominado porque este tejido rodea haces de fibras (fig. 21-17). En tercer lugar hay tejido conectivo muy fino que se extiende desde el perimisio y rodea a cada *hacecillo* de fibras en el interior de cada haz más importante, penetrando entre todas y cada una de sus fibras. Este constituye el *endomisio* del músculo y no debe confundirse con las vainas de sarcolema de las fibras, que forman parte de las propias fibras musculares o con la delgada capa de material PA-Schiff-positivo que recubre el sarcolema. Lo mejor para ver el endomisio es observar cortes transversales de músculo (fig. 21-17). Aquí aparece como una delicada red que lleva los capilares, y en cuyos intersticios pueden verse claramente las fibras musculares aisladas.

Los elementos conectivos de un músculo, su epimisio, su perimisio y su endomisio, forman un todo continuo con las estructuras conectivas a las cuales está unido el músculo y sobre las cuales ejerce tracción al contraerse (ver el esquema de la fig. 21-18). Tal estructura puede ser tendón, aponeurosis, periostio, dermis de la piel, un rafe o cualquier otro tipo de estructura conectiva densa que pueda hallarse en el cuerpo. Los elementos conectivos del músculo, por el hecho de continuarse con las estructuras conectivas de las cuales tira el músculo, tienen, pues, una función parecida a la de un verdadero arreo. Pero ésta no es la única forma en la cual los músculos se unen a las estructuras conectivas de las cuales tiran. Las cubiertas de sarcolema en los extremos de las fibras musculares también están firmemente unidas al tendón de tejido conectivo sobre el cual ejercen tracción.

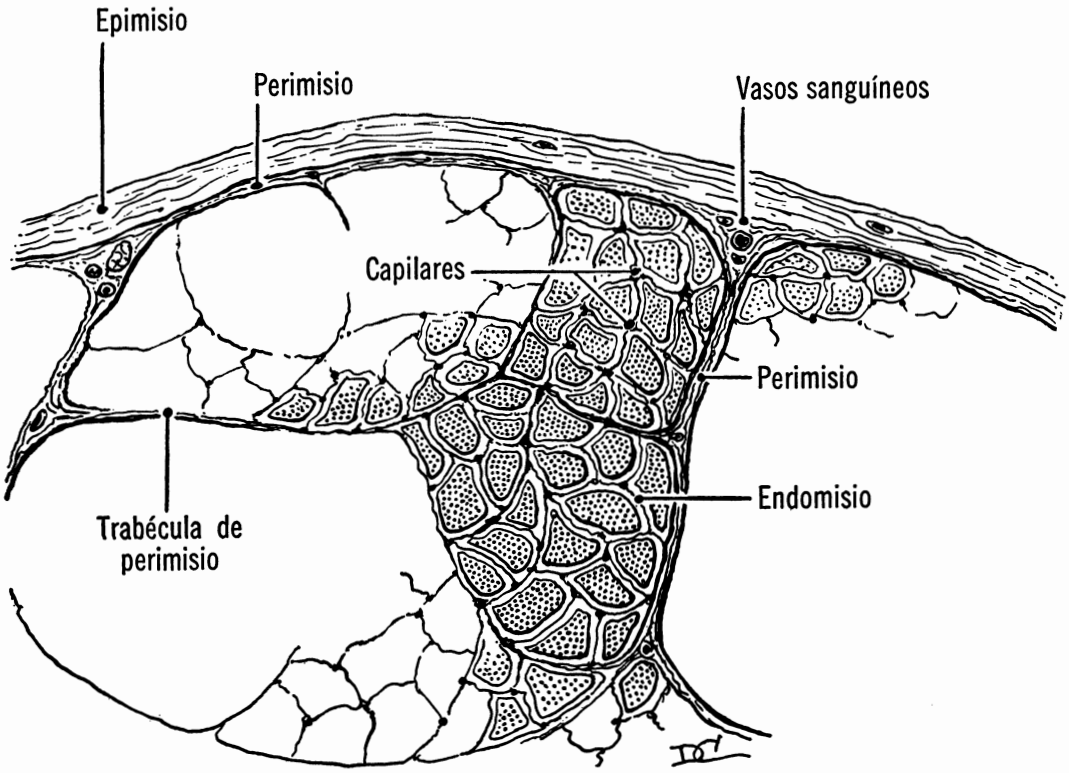

FIG. 21-17. Esquema de un corte transversal de músculo. Muestra el epimisio de tejido conectivo que rodea al músculo, los tabiques de perimisio, que dividen el músculo en haces, y el delicado tejido conectivo de endomisio que se extiende entre las diferentes fibras en los haces y lleva los capilares.

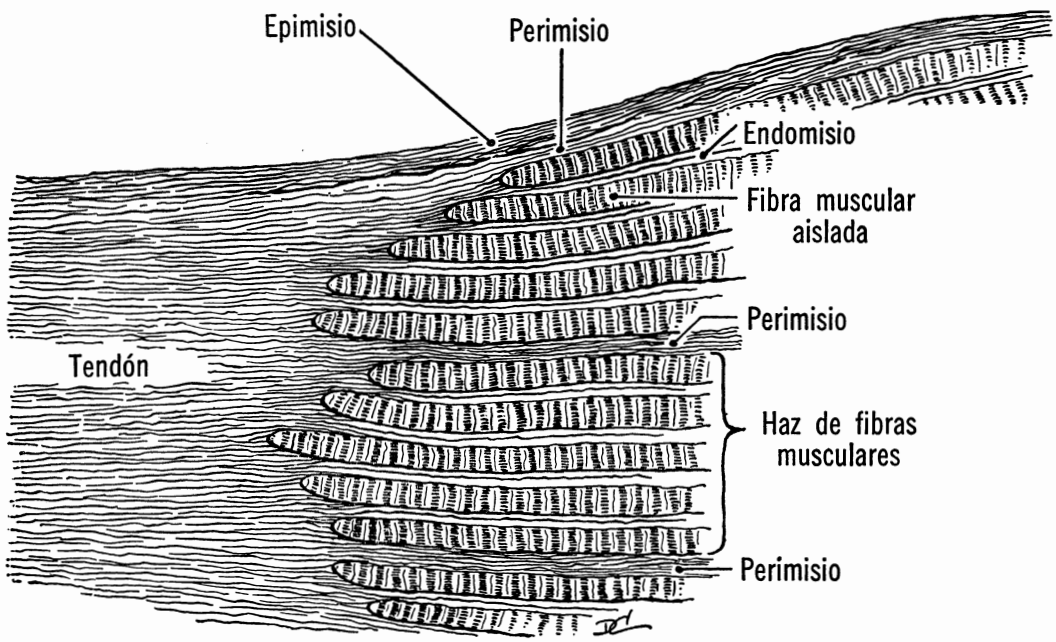

FIG. 21-18. Esquema de un corte longitudinal de músculo que indica la forma de terminar los músculos en los tendones. El tejido conectivo del epimisio, perimisio y endomisio se continúa con el tejido conectivo del tendón. El sarcolema que cubre cada fibra muscular también se adhiere al tejido conectivo del tendón.

FIG. 21-19. Micrografía electrónica (× 43 000) de una porción de músculo estriado cerca de una unión tendinosa; animal en crecimiento. Pueden verse miofilamentos que cruzan de una a otra miofibrilla. El aspecto de los miofilamentos correspondería a una región donde las miofibrillas están aumentando en número; si ocurriera así, cabría esperar que cada miofibrilla se hiciera más gruesa, y se hendiera. (Preparación cortesía de T. J. Harrop.)

La disposición observada en el lugar donde las fibras se unen a los tendones tiene interés por otro motivo; es aquí donde las fibras musculares crecen en longitud, según vamos a ver en la sección siguiente.

CRECIMIENTO POSNATAL DE LOS MÚSCULOS ESTRIADOS

Los músculos aumentan en longitud y anchura durante el periodo de crecimiento posnatal. Además, el grado en el cual aumentan de espesor depende, hasta cierto punto, del ejercicio. Es interesante conocer algo acerca de cómo aumentan de volumen.

Se admite, en general, que el *número* de fibras musculares en un músculo determinado no aumenta durante el periodo de crecimiento posnatal, ni como resultado de un ejercicio continuado. Los músculos aumentan de volumen porque crece el volumen de cada una de sus fibras. Por lo tanto, el problema estriba en saber cómo las *fibras* musculares aumentan de anchura y longitud. Vamos a considerar primero el crecimiento en anchura.

Crecimiento en anchura de las fibras musculares. Recuentos efectuados examinando cortes transversales de fibras musculares en un músculo determinado en diferentes momentos durante el periodo de crecimiento han demostrado que el

FIG. 21-20. *Arriba,* Micrografía electrónica (× 21 000) que muestra el extremo fusiforme de una fibra muscular de rata de tres semanas de edad. Están muy claras las invaginaciones del sarcolema. A la izquierda hay una porción de citoplasma de un fibroblasto con gran cantidad de retículo endoplásmico de superficie rugosa. El fibroblasto se halla en el tendón en desarrollo. Tinción de hidróxido de plomo.

Centro, Micrografía electrónica (× 25 900) de una región similar en una rata de la misma edad. La preparación está teñida con acetato de uranilo e hidróxido de plomo y muestra fibras de colágena de color obscuro que penetran profundamente en las invaginaciones del sarcolema. También pueden verse delgados filamentos en el sarcoplasma terminal de las células musculares.

Abajo, Micrografía electrónica (× 54 600) que muestra el sarcoplasma terminal de una miofibrilla. Obsérvese la mitocondria alargada, gran número de ribosomas y unos cuantos miofilamentos delgados. Tinción con acetato de uranilo e hidróxido de plomo. (Las tres ilustraciones son de Mackay, B., Harrop, T. J. y Muir, A. R.: An experimental study of the longitudinal growth of skeletal muscle in the rat. Acta Anat., 1969, en prensa.)

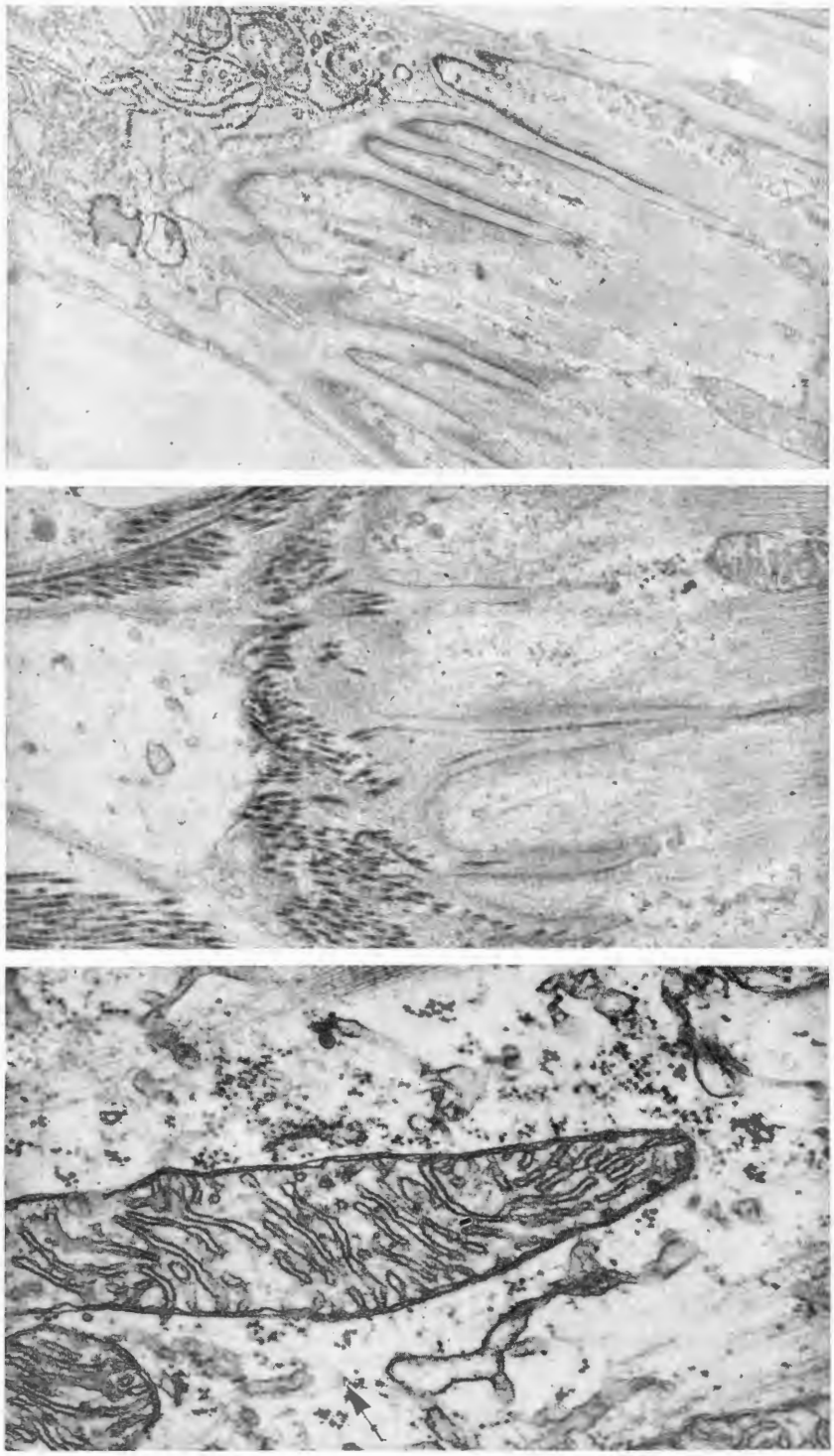

FIG. 21-20. *(El pie está en la página anterior.)*

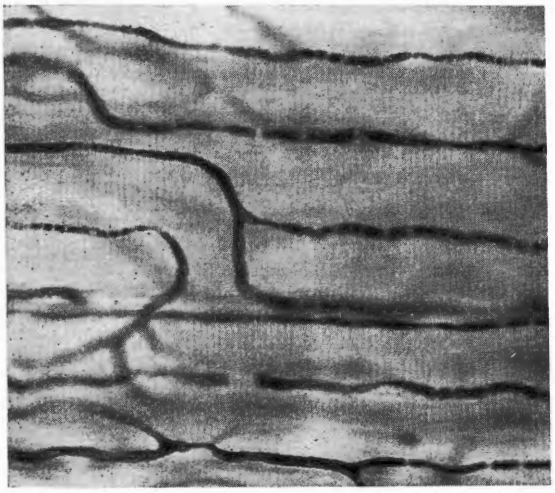

FIG. 21-21. Microfotografía (mediano aumento) de un corte longitudinal de músculo estriado, cuyos vasos sanguíneos se inyectaron con tinta china. Véase cómo los capilares se hallan dispuestos paralelamente a las fibras y, entre ellas, en el endomisio. Compárese con la figura 21-22. Pueden verse, asimismo, algunos vasos transversales de conexión. (Preparación de W. S. Hartroft.)

número de miofibrillas en una fibra aumenta. En el animal muy joven hay relativamente más sarcoplasma en una fibra muscular que más tarde, y se cree que los ribosomas sintetizan miofilamentos nuevos en el sarcoplasma (algunos se observan en la fig. 21-20, *abajo),* y que estos nuevos miofilamentos se añaden a la parte exterior de las miofibrillas existentes.

Sin embargo, como las miofibrillas no aumentan cada vez más su diámetro como consecuencia de la adición de nuevos miofilamentos asociados, sino que aumentan en número, se deduce que después de alcanzar las dimensiones más allá de las cuales pueden funcionar eficazmente, se hienden longitudinalmente, y que esto explica que aumenten en número. La ilustración proporcionada por Harrop (ver la fig. 21-19) muestra que los miofilamentos de músculos en crecimiento a veces pueden seguirse de una miofibrilla a otra, hecho que pudiera muy bien resultar de que una miofibrilla se hubiera hendido en dos miofibrillas, pero con el proceso de separación iniciado en dos lugares diferentes.

Crecimiento en longitud de los músculos estriados. Como las fibras musculares aumentan de longitud durante el periodo de crecimiento postnatal, y como las sarcómeras de las miofibrillas no lo hacen, sino que conservan longitud constante, el crecimiento del músculo ha de depender de la producción de nuevas sarcómeras. Los datos disponibles indican que no se forman a ningún nivel a lo largo de las miofibrillas, sino por lo contrario en los extremos de las miofibrillas, lugar donde éstas se insertan en los tendones.

Las micrografías electrónicas de esta última zona en ratas jóvenes en crecimiento muestran primero (fig. 21-20, *arriba y centro)* que el sarcolema del extremo de una fibra muscular que se reúne con un tendón se dispone formando una serie de hendiduras que se proyectan en dirección retrógrada dentro de la fibra muscular entre miofibrillas vecinas, y a veces incluso dentro de una miofibrilla, con lo cual hienden su extremo en dos o más divisiones. Esto puede observarse en la figura 21-20, *arriba.* A la izquierda se ve en esta ilustración el citoplasma del fibroblasto con buena cantidad de retículo endoplásmico de superficie rugosa, probablemente para síntesis de tropocolágena destinada a transformarse en colágena del tendón. La colágena formada por los fibroblastos en esta localización se ilustra en la imagen central de la figura 21-20, donde está teñida adecuadamente y aparece en forma de material de color obscuro.

La imagen central de la figura 21-20 muestra también que los extremos de las miofibrillas que alcanzan el sarcolema sólo tienen un contenido reducido de miofilamentos. Además, se observan ribosomas libres en el sarcoplasma, junto con las mitocondrias a este nivel. Esta zona se ve mejor en la imagen de la parte baja de la figura 21-20; aquí el sarcoplasma contiene mitocondrias, gran número de ribosomas libres, vesículas membranosas y filamentos delgados. Lo más probable es que este sea el lugar en el cual el retículo sarcoplásmico así como las miofibrillas de las sarcómeras nuevas son sintetizados.

Por lo tanto, los datos actualmente existentes sugieren con mucha probabilidad que se añaden sarcómeras nuevas a las miofibrillas a nivel de la unión de tendón y músculo, donde el sarcolema se adhiere a la colágena del tendón, y donde el sarcolema formando hendiduras profundas largas en la fibra muscular proporciona cierta guía para el diámetro de las sarcómeras que deban sintetizarse y añadirse a los extremos de las miofibrillas preexistentes a este nivel.

VASOS SANGUINEOS Y LINFATICOS

El músculo estriado dispone de un riego sanguíneo muy rico. Las arterias provienen del epimisio y siguiendo el perimisio penetran en la substancia del músculo (fig. 21-17). Las arterias se ramifican en arteriolas y terminan en capilares, que siguen por las finas trabéculas del endomisio. La mayor parte de capilares se hallan dispuestos paralelamente a las fibras musculares (fig. 21-21), pero es frecuente que desprendan ramas en ángulo recto. Las redes capilares del músculo estriado pueden estudiarse bien en cortes transversales; cada capilar se observa como un anillo fino, vacío o que contiene un glóbulo rojo o blanco. A un lado pueden observarse claramente núcleos semilunares; son los de las células endoteliales que forman sus paredes (fig. 21-22). La estructura fina de los capilares musculares se ilustra en la figura 22-9 y se describe en el texto.

Los capilares en un músculo estriado se hallan en número mucho mayor que en el músculo liso, donde se ven relativamente pocos capilares junto a las fibras (fig. 21-2).

Casi todos los linfáticos del músculo estriado se hallan en sus estructuras conectivas más gruesas, el perimisio y el epimisio. En este punto difieren del músculo cardiaco, que tiene en su endomisio linfáticos y capilares.

INERVACION EFERENTE DEL MUSCULO ESTRIADO

Unidades motoras. Los nervios penetran en los músculos siguiendo el tejido conectivo de estos últimos. El número de fibras musculares inervadas por una sola fibra nerviosa es muy variable. En uno de los músculos extrínsecos del ojo, donde se requiere una extraordinaria precisión en los movimientos, hay una fibra nerviosa para cada fibra muscular. El extremo opuesto está representado por los músculos que no han de efectuar movimientos delicados, en los cuales una sola fibra nerviosa puede ramificarse e inervar más de un centenar de fibras musculares.

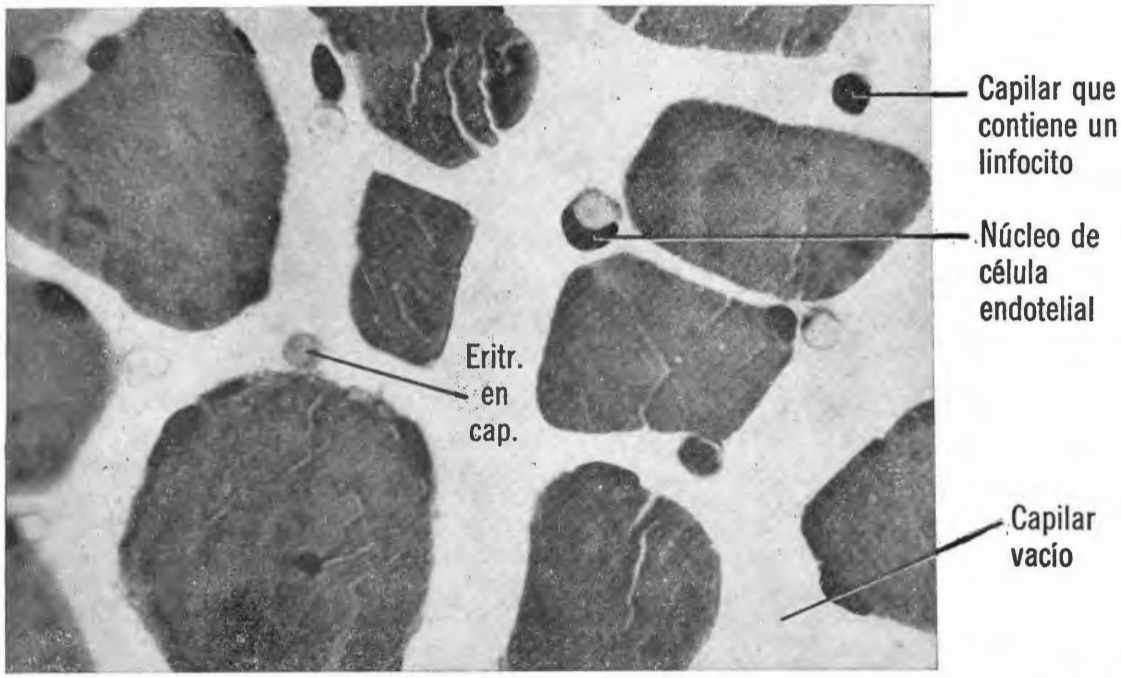

FIG. 21-22. Microfotografía (inmersión en aceite) de un corte transversal de músculo estriado, en la cual pueden observarse diversos aspectos que presentan los capilares. A veces la línea de sección incluye precisamente un núcleo de célula endotelial; dicho núcleo aparece como una media luna de color azul, según se ve en la parte alta de la figura. Si el capilar queda cortado donde no tiene núcleo, forma un fino anillo citoplásmico. Dentro de los capilares seccionados puede haber leucocitos o hematíes.

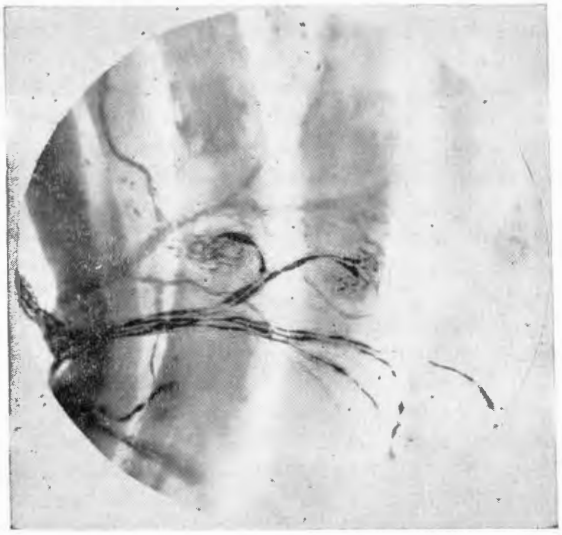

FIG. 21-23. Microfotografía (gran aumento) de fibras musculares desgarradas. Las dos que cruzan el centro del campo de arriba a abajo muestran placas motoras terminales en sus superficies. Las placas terminales y las fibras nerviosas que les llegan se han hecho más manifiestas con una técnica de impregnación.

Una fibra nerviosa y las fibras musculares por ella inervadas reciben en conjunto el nombre de *unidad motora.* Si una sola fibra inerva varias fibras musculares de un músculo, éstas no constituyen un grupo localizado como pudiera pensarse; por lo contrario, las fibras musculares inervadas por una sola fibra nerviosa pueden estar distribuidas muy difusamente por todo un músculo. Esto tiene importancia, ya que cada fibra muscular por acción de la estimulación nerviosa se contrae siempre hasta el máximo de su capacidad; es lo que se conoce con el nombre de *ley del todo o nada.* En consecuencia, la capacidad de un músculo *en conjunto* para contraerse con diversas intensidades no depende de que cada una de las fibras musculares se contraiga con intensidad diversa, cosa imposible, sino de que puede estimularse un *número* diferente de fibras para que se contraigan. Por lo tanto, si se requiere una contracción débil, sólo son estimuladas y obligadas a contraerse una pequeña proporción de las fibras del músculo. En tales condiciones, interesa que las que entren en acción representen el músculo en conjunto para que la contracción resulte general y no local. Como muchas fibras pueden estar inervadas por una sola fibra nerviosa, y como en las contracciones poco intensas sólo se estimula una proporción muy pequeña de fibras, interesa que cada fibra inerve un grupo de fibras musculares ampliamente distribuidas a todo lo largo del músculo.

LA UNIÓN NEUROMUSCULAR

La mayor parte de fibras musculares probablemente sólo reciban una fibra nerviosa; ésta termina en la fibra muscular en lo que se ha denominado, según el microscopio de luz, una *placa motora terminal.* Hay datos indicadores de que a veces una fibra muscular puede tener más de una placa motora terminal, pero esto probablemente sea raro.

Con el ML las placas motoras terminales pueden observarse con técnicas de impregnación de plata y oro. Estas técnicas demuestran que una fibra nerviosa cuando termina en la superficie en la fibra muscular, se disocia en varias raicillas delgadas terminales que forman un acúmulo en una zona localizada de la fibra. En la fig. 21-23 pueden verse dos fibras musculares pálidas dispuestas verticalmente, cada una con una placa motora terminal a mitad de camino entre la parte alta y la parte baja de la figura.

Antes de descubrirse el ME, se comprobaron algunas características de la unión neuromuscular; se aceptó, en general, que un axón al acercarse a la fibra muscular, y antes de ramificarse en ramas terminales, pierde su vaina de mielina. Las ramitas, cubiertas solamente de vaina de Schwann, se acercan a la superficie de la fibra muscular. El endoneurio de la fibra nerviosa parece establecer continuidad con el endomisio que rodea la fibra muscular, y estas dos estructuras conectivas delicadas forman una especie de pequeña tienda que cubre toda la zona de la placa terminal; pero esta tienda no tiene suelo; por lo tanto, no hay endomisio o endoneurio entre la fibra nerviosa y el sarcolema de la fibra muscular.

Con el ME se descubrieron más detalles, que vamos a considerar ahora en relación con la figura 21-24 que muestra una fibra muscular abajo, fácilmente identificada por la miofibrilla (Mf). Se observa un axón (Ax) que se acerca a las fibras musculares desde el lado derecho y acaba en una placa motora terminal que cubre la fibra en una distancia de aproximadamente dos sarcómeras y media de longitud.

El axón (Ax) que termina en la fibra muscular está cubierto en su superficie libre (superior) de una delgada capa citoplásmica proporciona-

da por las células de Schwann (SC). En la parte inferior del final del axón la substancia del axón se dilata formando terminaciones que se acercan mucho al sarcolema, según vamos a ver pronto. Cada terminación dilatada contiene varias vesículas sinápticas; dichas terminaciones del axón, que contienen vesículas abundantes, están marcadas con V. También pueden observarse varias mitocondrias en estos extremos dilatados del axón. Su presencia indica actividad metabólica.

La vaina de Schwann (SC), que cubre la parte alta de la fibra nerviosa al terminar en una placa motora, no cubre la parte baja de las terminaciones dilatadas de la fibra nerviosa; a este nivel el axolema de la terminación dilatada está desnudo, por lo que a revestimiento celular se refiere.

La zona general en una fibra muscular donde está localizada una placa terminal suele estar elevada, formando un pequeño montículo. Como las miofibrillas tienen un curso recto, los pequeños montículos sólo están llenos de sarcoplasma, y como éste se halla dispuesto por debajo del pie terminal (la terminación del nervio) se denomina *plasma de la planta.* Las ramitas terminales dilatadas de la fibra nerviosa penetran en este plasma de la planta a nivel de pequeñas depresiones denominadas canalículos; éstas se observan en la figura 21-24, en la cual hay aproximadamente una debajo de cada V.

El sarcolema que forma el suelo de un canalículo presenta muchos pliegues denominados pliegues de unión (JF en la fig. 21-24), que se extienden hasta la terminación nerviosa. Ello aumenta la superficie del sarcolema que establece contacto con la terminación nerviosa. El axolema que cubre cada terminación nerviosa dilatada no entra en contacto directo con los pliegues de unión; por lo contrario, las dos membranas celulares, la de la fibra nerviosa (denominada membrana presináptica) y la de la célula muscular (denominada membrana post-

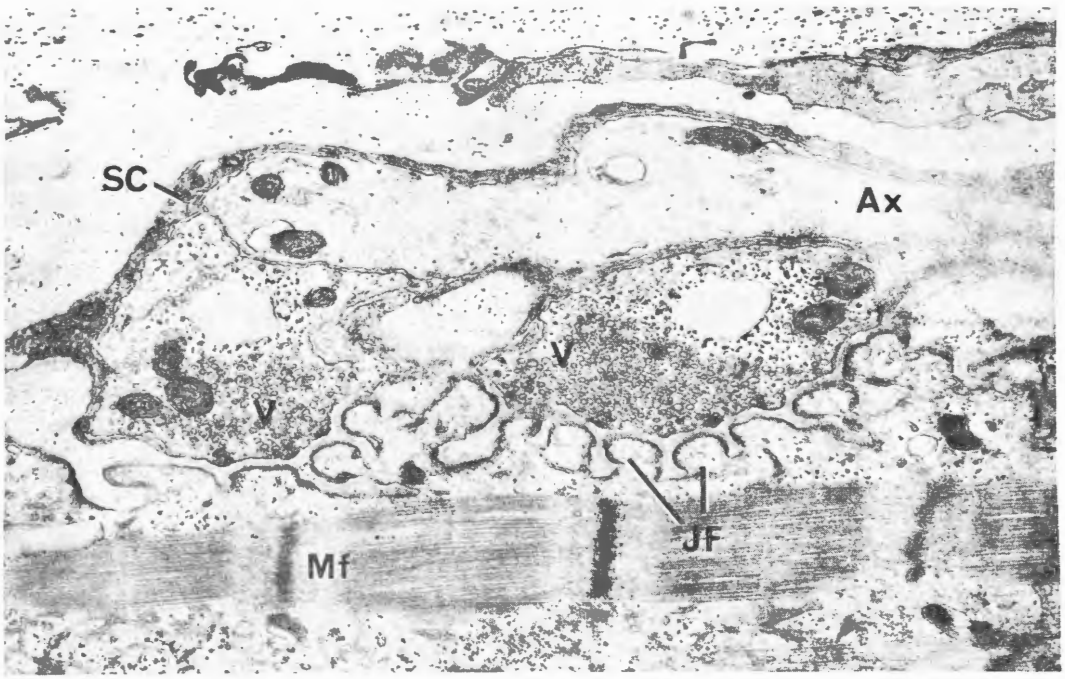

FIG. 21-24. Micrografía electrónica (× 20 000) de una unión neuromuscular de la salamandra *Triturus*. El axón motor (Ax) acaba en una ligera depresión o conductillo de la superficie de la fibra muscular. En su parte externa el nervio está rodeado de una delgada capa de citoplasma de célula de Schwann (SC). La terminación nerviosa está llena de pequeñas vesículas sinápticas (V) y contiene mitocondrias. Los pliegues de unión (JF) se extienden hacia afuera desde la superficie muscular. La hendidura entre el músculo y el nervio está llena de material amorfo similar al de una lámina basal. Se observa una miofibrilla (Mf) en el sarcoplasma. (Ilustración proporcionada por T. L. Lentz, de la Universidad de Yale.)

FIG. 21-25. Microfotografía (pequeño aumento) de un corte longitudinal de músculo cardiaco humano. Obsérvese que las fibras musculares se ramifican y anastomosan, y que los intersticios así creados se hallan ocupados por tejido conectivo débilmente teñido. En él hay los capilares sanguíneos y linfáticos y las fibras nerviosas.

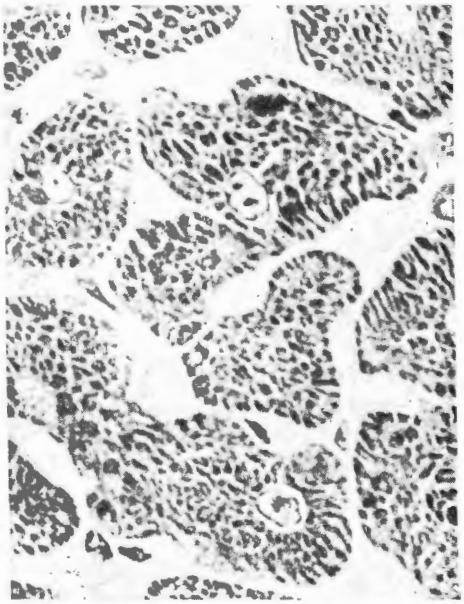

FIG. 21-26. Microfotografía de un corte transversal de fibras musculares nerviosas. Obsérvese que los núcleos voluminosos tienden a estar en la parte más central de la fibra. Las miofibrillas de las fibras se ven arriba netamente; el sarcoplasma entre las miofibrillas no está teñido.

sináptica) siempre están separadas por un espacio que tiene aproximadamente 200 Å de anchura y se denomina *hendidura sináptica.*

La hendidura sináptica está llena de un material amorfo pobre en electrones, que parece ser del mismo tipo de substancia que la cubierta celular, similar o quizá idéntico al de la cubierta que reviste el sarcolema de las fibras musculares. La depresión entre los pliegues funcionales adyacentes está llena del mismo material; el axolema no sigue al sarcolema penetrando en las depresiones que quedan entre los pliegues de unión.

La unión neuromuscular, de hecho, es una sinapsis entre una célula nerviosa y una célula muscular. Un impulso nervioso que llega a una placa terminal origina liberación de acetilcolina por alguna de las vesículas (V), que probablemente estén llenas de este mediador químico. La acetilcolina es liberada hacia la hendidura sináptica, donde afecta la gran cantidad de membrana de la célula muscular que proporciona esta membrana postsináptica al fruncirse. La acetilcolina a este nivel parece actuar disminuyendo la permeabilidad del sarcolema para los iones de sodio, y esto, a su vez, inicia una onda de despolarización que se di-

funde por las fibras siguiendo el sarcolema, y hacia el interior de las mismas por el sistema de túbulos transversos. La acetilcolina liberada en respuesta a un impulso nervioso rápidamente es inactivada por la colinesterasa.

Las terminaciones nerviosas aferentes en el músculo se describen en el capítulo 31.

MUSCULO CARDIACO

Por largo tiempo se creyó que el músculo cardiaco difería fundamentalmente del estriado y del liso por cuanto sus fibras no eran células aisladas sino que estaban unidas juntas construyendo una especie de red protoplásmica gigante denominada sincitio (*syn* = unido, junto). La idea según la cual el músculo cardiaco no estaba formado de células separadas nació de no poderse distinguir extremos celulares con el microscopio de luz en las fibras anastomosadas que se ramifican del músculo cardiaco. La disposición de la red de anastomosis de fibras se ilustra en la figura 21-25, donde puede verse que las fibras de la red son aproximadamente paralelas unas con otras, pero al ramificarse y anastomosarse originan las hendiduras que se observan entre ellas. Estas hendiduras contienen el endomisio, de la misma naturaleza que el tejido conectivo laxo y abundantemente provisto de capilares, que así entran en contacto estrecho con las fibras musculares de la red (figura 21-25). Además, el endomisio del músculo cardiaco está provisto de capilares linfáticos y capilares sanguíneos; también transporta fibras nerviosas.

Los núcleos de las fibras musculares cardiacas tienden a estar dispuestos en las partes medias de las fibras (fig. 21-26). Suelen ser de forma ovoide, pero sus extremos en lugar de ser redondeados a veces son más o menos rectangulares (fig. 21-26) y pálidos.

El citoplasma de las fibras musculares cardiacas contiene miofibrillas y sarcoplasma, y muestra estriaciones cruzadas similares a las descritas para el músculo estriado. Las estriaciones cruzadas del músculo cardiaco, aunque dependen de discos A e I y de líneas Z similares a las del músculo estriado, no suelen ser tan netas como las de este último. Además, las fibras musculares cardiacas están cruzadas una y otra vez por bandas únicas que se tiñen intensamente (figura 21-27) denominadas *discos intercalados*. Estos discos, que quedan más o menos insertos en algunas sarcómeras, se observan con el ML



FIG. 21-27. Microfotografía (gran aumento) de un corte longitudinal de músculo cardiaco de perro, teñido según la técnica de hematoxilina fosfotúngstica de Mallory. Esta pone de manifiesto los discos intercalares; aparecen como líneas obscuras que atraviesan las fibras, a veces dibujando verdaderos peldaños.

en cortes bien teñidos situados a nivel de las bandas Z; pero como son más gruesos que las líneas Z, ocupan un poco de espacio a cada lado de la banda I (figs. 21-27 y 21-28, *dibujo inserto)*. En ocasiones los discos intercalados cruzan fibras lisas, pero a veces las cruzan en forma escalonada (figs. 21-27 y 21-28, *dibujo inserto)*; esto depende de que los discos intercalados de diferentes miofibrillas de la fibra no están en registro. Mucho se ha discutido acerca de la naturaleza y función de estas estructuras; solamente cuando se examinaron en cortes delgados con ME me estableció en forma clara su verdadera naturaleza, según describimos a continuación.

Estructura fina. En muchos aspectos importantes, la estructura fina del músculo cardiaco es similar a la del músculo esquelético estriado. Las fibras de músculo cardiaco están constituidas por miofibrillas entre las cuales hay sarcoplasma; pero las miofibrillas no están tan netamente separadas como en el músculo estriado. Los filamentos de las miofibrillas en las estriaciones cruzadas son similares a los del músculo esquelético estriado. Hay un sistema tubular transverso continuo con el sarcolema de las fibras que penetra en éstas para rodear las miofibri-



FIG. 21-28. Micrografía electrónica (× 5 100) de un disco intercalado en una fibra de músculo ventricular de corazón de perro. El disco atraviesa la fibra escalonadamente. Cada porción transversa del disco deja en posición la línea Z. En esta preparación las bandas mayores de miofibrillas son evidentes. Fijación con permanganato sódico y tinción con acetato de uranilo y citrato de plomo. MIT., mitocondria; LAT., partes laterales; TR., partes transversales; ver el texto.

(Inserto) Micrografía de luz de un disco intercalado comparable en una fibra ventricular de corazón de perro. Fijación de formol-sublimado y tinción con azul de toluidina y rojo de ticina (× 1 000). (Preparación cortesía de A. Spiro.)

llas; en el músculo cardiaco los túbulos son mayores que en el músculo estriado. Los componentes del retículo sarcoplásmico no están tan bien desarrollados ni son tan complejos como en el músculo estriado; consisten principalmente en estructuras tubulares dispuestas en una red comunicante que rodea las miofibrillas.

Las mitocondrias son particularmente abundantes en el sarcoplasma entre las miofibrillas del músculo cardiaco (fig. 21-28, MIT); a veces incluso se observan dentro de la substancia de miofibrillas, con límites poco precisos (figura 21-29). Las necesidades energéticas del músculo cardiaco ocasionalmente pueden ser grandes.

Estructura fina de los discos intercalados y complejos de unión en el músculo cardiaco. Aquí nos hallamos ante un problema de terminología. Los discos intercalados reciben su nombre de estudios efectuados con ML, porque se creía que eran discos insertos entre los otros tipos de discos (*intercalado* significa inserto entre) a lo largo del curso de la fibra. Como los demás tipos de discos cruzan las fibras y, por lo tanto, explican sus estriaciones transversales, y como los discos intercalados están insertos entre ellos (aunque a veces cruzan las fibras escalonadamente) parece que el término *disco intercalado* se refiere a lo que puede verse que cruza las fibras entre otros tipos de discos. Sin embargo, cuando se estudiaron mejor los discos intercalados con ME, se comprobó que representaban lugares donde extremos de células musculares cardiacas aisladas, cada uno cubierto de su propia membrana celular, se unían juntas por algún tipo de complejo de unión. No obstante, como

una célula muscular cardiaca está cubierta en sus lados, como en sus extremos, por una membrana celular, y como los discos intercalados suelen cruzar las fibras escalonadamente, se deduce que en los discos intercalados de este último tipo parte de una célula muscular cardiaca se superpone a la vecina (lugares donde se ven los escalonamientos), y que a este nivel, donde se superponen dos células, sus lados están cubiertos de una membrana celular; estas membranas también estarían reunidas unas con otras por algún tipo de complejo de unión. Por lo tanto, aunque la palabra *disco* se utilizó inicialmente para describir una estructura que cruzaba las fibras en ángulo recto, ha pasado a utilizarse refiriéndose a discos intercalados para incluir lugares de contacto entre los lados de dos células musculares cardiacas, donde superponen una a otra en discos intercalados. Las partes últimas de los discos intercalados se denominan sus *partes laterales* (fig. 21-28, LAT); por lo cual se distinguen de las partes de los discos que cruzan las fibras en ángulo recto, y que se llaman las partes transversas de los mismos (fig. 21-28, TR).

Los extremos de las miofibrillas de las células musculares cardiacas que se reúnen en forma terminoterminal se hallan, claro está, cubiertos cada uno de la membrana celular —el sarcolema— de la célula a la cual pertenece. Pero la superficie cubierta de sarcolema que cada cabo de una miofibrilla presenta a una miofibrilla de la célula vecina, es particularmente irregular, constituyendo proyecciones salientes y pozos. Pero las proyecciones del extremo de una célula muscular cardiaca corresponden bien a los pozos de la superficie de la célula cubierta de membrana con la cual se pone en contacto. El resultado final es que los cabos de las células musculares cardiacas tienen zonas muy

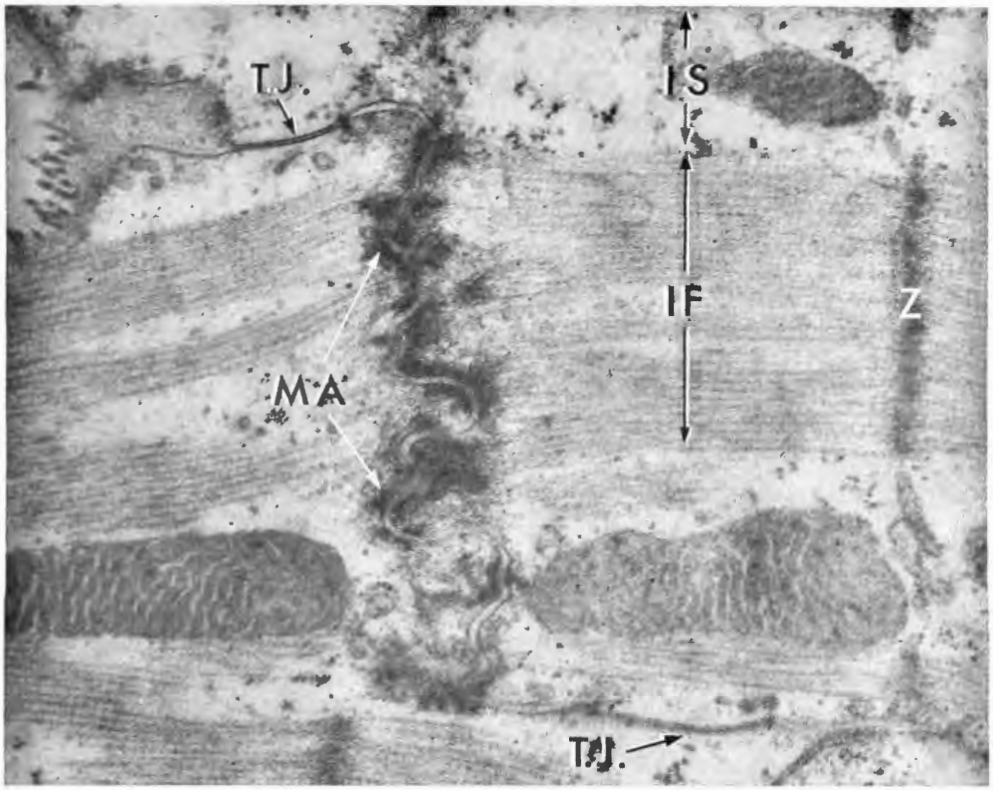

FIG. 21-29. Micrografía electrónica (× 33 000) de un segmento de disco intercalado en una fibra muscular papilar de corazón de perro. Pueden distinguirse dos regiones que atraviesa el disco: una región interfibrilar (IF) donde las miofibrillas de las fibras terminan en las membranas del disco (MA, zona de fijación a la miofibrilla), y una región intersarcoplásmica (IS), donde el disco se halla en el sarcoplasma entre las miofibrillas. En esta última región hay uniones firmes (T.J.). Fijación de ácido ósmico y tinción con acetato de uranilo e hidróxido de plomo. (Preparación cortesía de A. Spiro.)

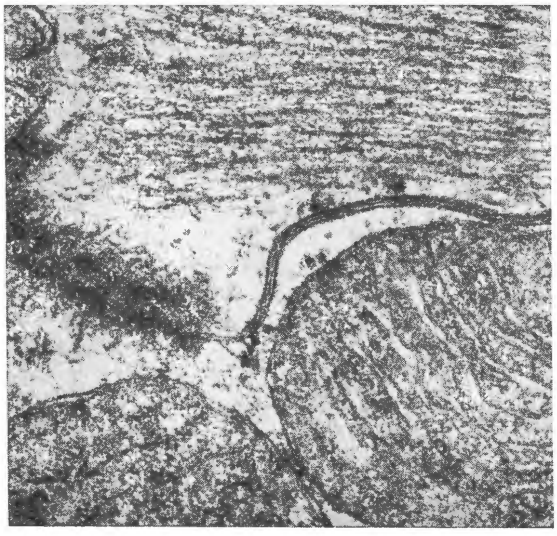

FIG. 21-30. Micrografía electrónica que muestra una unión firme donde las capas externas en aposición de dos membranas celulares contiguas se funden después de que un disco intercalado, habiendo cruzado una miofibrilla, hace una vuelta en ángulo recto y sigue paralelamente a la miofibrilla antes de cruzar otra. (Ilustración cortesía de F. S. Sjöstrand.)

amplias a nivel de las cuales las membranas celulares entran en contacto estrecho (pero no directo) y ello, claro está, mejora las probabilidades de excelente adhesión entre ellas. La adhesión entre los cabos de células vecinas que se reúnen a nivel del disco intercalado se fortalece por el hecho de que finos filamentos de las sarcómeras de las miofibrillas de ambas fibras que se reúnen a nivel del disco suelen insertarse en el material fibrilar obscuro que rodea la zona citoplásmica del sarcolema a este nivel. Los tres tipos de complejo de unión observados entre células epiteliales vecinas se describieron en detalle en el capítulo 8. En los discos intercalados hay uniones estrechas a cierto nivel, pero en la mayor parte de las porciones transversales del disco intercalado, la disposición se parece más a la observada en un desmosoma (fig. 21-29), y en estos lugares filamentos delgados de las miofibrillas parecen fijarse en el material denso en el lado citoplásmico de la membrana (fig. 21-29). Las membranas celulares de las células vecinas están separadas por un espacio de aproximadamente 220 Å; este espacio contiene material no muy rico en electrones.

Antes de considerar lo que se observa en las partes laterales de los discos intercalados, mencionemos que los complejos de unión pueden servir para dos fines. En primer lugar, proporcionan lugares donde las células vecinas están firmemente unidas juntas, y como tienen gran importancia que los extremos de la célula muscular cardiaca no sean arrastrados separándose unos de otros cuando se contrae el músculo, cabe esperar que el tipo de complejo de unión más adecuado para proporcionar resistencia se observaría en las uniones terminoterminales; esto parece que ocurre sobre todo en la estructura de tipo desmosoma. Otra función del complejo de unión es proporcionar un lugar donde no exista barrera eléctrica (o sea mínima) entre células vecinas, y esto lo brindan las uniones estrechas. Como la necesidad de una unión muy firme entre las fibras musculares cardiacas no es tan grande en los lados que en sus extremos, y como el impulso para contracción en un músculo cardiaco puede ser conducido por parte de una fibra a la siguiente, no debe sorprender que las uniones laterolaterales entre fibras vecinas revelen en muchos casos uniones estrechas (figs. 21-29, J.T., y 21-30). Una unión estrecha en un disco intercalado muchas veces se denomina un nexo.

Pigmento. Empezando a la edad de 10 años, tienden a acumularse gránulos de pigmento de color amarillo de oro en el sarcoplasma de cada extremo de los núcleos de las fibras musculares cardiacas. Estos gránulos probablemente representen un tipo de pigmento lipofuscina "de desgaste" descrito en el capítulo 7. Este pigmento resulta muy manifiesto en un proceso denominado "atrofia parda del corazón".

SISTEMA DE CONDUCCION DE IMPULSOS EN EL MUSCULO CARDIACO

Este tema se estudia en el capítulo 22 (Sistema circulatorio), que se ocupa del corazón.

BIBLIOGRAFIA

REFERENCIAS GENERALES SOBRE MÚSCULO

Bourne, G. H. (dir.): The Structure and Function of Muscle, vols. 1 y 2. New York, Academic Press, 1960.

REFERENCIAS GENERALES SOBRE MÚSCULO LISO

Bozler, E.: Smooth muscle. *En* Rodahl, K. y Horvath, S. M. (dirs.): Muscle as a Tissue, p. 20. New York, McGraw-Hill, 1962.

Caesar, R., Edwards, G. A. y Ruska, H.: Architecture and nerve supply of mammalian smooth muscle tissue. J. Biophys. Biochem. Cytol., *3:*867, 1957.

Lane, B. P.: Alterations in cytological detail of intestinal smooth muscle cells in various stages of contraction. J. Cell Biol., *27:*199, 1965.

Lowy, J. y Hanson, J.: Ultrastructure of invertebrate smooth muscles. Physiol. Rev., *42* (Supl. 5): 34, 1962.

Mark, J. S.: An electron microscope study of uterine smooth muscle. Anat. Rec., *125:*473, 1956.

Oosaki, Takeo y Ishii, Saburo: The junctional structure of smooth muscle cells. J. Ultrastruct. Res., *10:*567, 1964.

En el capítulo 22 se dan más referencias sobre músculo liso en relación con las arterias.

ALGUNAS REFERENCIAS SOBRE MÚSCULO CARDIACO Y MÚSCULO ESTRIADO

Basmajian, J. V.: Control and training of individual motor units. Science, *141:*440, 1963.

———: Electromyography: Its structural and neural basis. Int. Rev. Cytol., *21:*129, 1967.

Betz, E. H., Firket, H. y Reznik, M.: Some aspects of muscle regeneration. Int. Rev. Cytol., *19:*203, 1966.

Bintliff, S. y Walker, B. E.: Radioautographic study of skeletal muscle regeneration. Am. J. Anat., *106:*233, 1960.

Costantin, L. L., Frazini-Armstrong, C. y Podolsky, R. J.: Localization of calcium-accumulating structures in striated muscle fibers. Science, *147:*158, 1965.

Enesco, M. y Puddy, Della: Increase in the number of nuclei and weight in skeletal muscle of rats of various ages. Am. J. Anat., *114:*235, 1964.

Frazini-Armstrong, C. y Porter, K. R.: Sarcolemmal invaginations constituting the T system in fish muscle fibers. J. Cell Biol., *22:*675, 1964.

Goss, C. M.: The attachment of skeletal muscle fibers. Am. J. Anat., *74:*259, 1944.

Hanson, J. y Huxley, H. E.: The structural basis of contraction in striated muscle. Sympos. Soc. Exp. Biol., No. *9:*228, 1955.

———: Structural basis of the cross-striations in muscle. Nature, *172:*530, 1953.

Hodge, A. J.: The fine structure of striated muscle: A comparison of insect flight muscle with vertebrate and invertebrate skeletal muscle. J. Biophys. Biochem. Cytol., *2* (Supl.):131, 1956.

Huxley, H. E.: The double array of filaments in cross-striated muscle. J. Biophys. Biochem. Cytol., *3:*361, 1957.

———: The contraction of muscle. Sci. Amer., *199:*66, 1968.

———: Evidence for continuity between the central elements of the triads and extracellular space in frog sartorius muscle. Nature, *202:*1067, 1964.

———: *The mechanism* of muscular contraction. Sci. Amer., *213:*18, diciembre, 1965.

Knappeis, G. G. y Carlsen, F.: The ultrastructure of the Z disc in skeletal muscle. J. Cell Biol., *13:*323, 1962.

Lee, K. S., Ladinsky, H., Choi, S. J. y Kasuya, Y.: Studies on the in vitro interaction of electrical stimulation and Ca^{++} movement in the sarcoplasmic reticulum. J. Gen. Physiol., *49:*698, 1966.

Long, M. E.: The development of the muscle-tendon attachment in the rat. Am. J. Anat., *81:*159, 1947.

MacConnachie, H. F., Enesco, M. y Leblond, C. P.: The mode of increase in the number of skeletal muscle nuclei in the postnatal rat. Am. J. Anat. *114:*245, 1964.

MacKay, B., Harrop, T. J. y Muir, A. R.: An experimental study of the longitudinal growth of skeletal muscle in the rat. Acta Anat. 1969 (en prensa).

Mauro, A.: Satellite cell of skeletal cell fibers. J. Biophys. Biochem. Cytol., *9:*493, 1961.

Muir, A. R.: An electron microscope study of the embryology of the intercalated disc in the heart of the rabbit. J. Biophys. Biochem. Cytol., *3:*193, 1957.

Nelson, D. A. y Benson, E. S.: On the structural continuities of the transverse tubular system of rabbit and human myocardial cells. J. Cell Biol., *16:*297, 1963.

Peachey, L. D.: The sarcoplasmic reticulum and transverse tubules of the frog's sartorius. J. Cell Biol., *25:*209, 1965.

Porter, K. R.: The myo-tendon junction in larval forms of Amblyostoma punctatum. Anat. Rec., *118:*342, 1954.

Sjöstrand, F. S. y Andersson, E.: Electron microscopy of the intercalated discs of cardiac muscle tissue. Experientia, *10:*369, 1954.

———: The ultrastructure of the skeletal muscle myofilaments at various states of shortening. J. Ultrastruc. Res., *1:*74, 1957.

Sjöstrand, F. S., Andersson-Cedergren, E. y Dewey, M. M.: The ultrastructure of the intercalated discs of frog, mouse and guinea pig cardiac muscle. J. Ultrastruc. Res., *1:*271, 1958.

Smith, D. S.: Reticular organizations within the striated muscle cell. J. Biophys. Biochem. Cytol., *10*(4) (Suppl.): 61, agosto de 1961.

Spiro, D.: The ultrastructure of heart muscle. Trans. N.Y. Acad. Sci., Ser. II, *24:*879, 1962.

Strickholm, A.: Local sarcomere contraction in fast muscle fibers. Nature, *212:*835, 1966.

Winegrand, S.: Autoradiographic studies of intercellular calcium in frog skeletal muscle. J. Gen. Physiol., *48:*455, 1965.

———: The location of muscle calcium with respect to the myofibrils. J. Gen. Physiol., *48:*997, 1965.

ALGUNAS REFERENCIAS SOBRE TERMINACIONES DE NERVIOS MOTORES EN EL MÚSCULO

Andersson-Cedergren, E.: Ultrastructure of motor end plate and sarcoplasmic components of mouse skeletal muscle fiber as revealed by three-dimensional reconstructions from serial sections. J. Ultrastruc. Res., Suppl. 1, 1959.

Barrnett, R. J.: The fine structural localization of acetylcholinesterase at the myoneural junction. J. Cell Biol., *12:*247, 1962.

Beams, H. W. y Evans, T. C.: Electron micrographs of motor end-plates. Proc. Soc. Exp. Biol. Med., *82:*344, 1953.

Coërs, C.: Structure and organization of the myoneural junction. Int. Rev. Cytol., *22:*239, 1967.

Couteaux, R.: Contribution a l'éude de la synapse myoneurale. Rev. Canad. Biol., *6:*563, 1947.

———: Localization of cholinesterases at neuromuscular junctions. Int. Rev. Cytol., *4,* 1955.

De Harven, E. y Coërs, C.: Electron microscopy of the human neuromuscular junction. J. Biophys. Biochem. Cytol., *6:*7, 1959.

Palade, G. E.: Electron microscope observations on interneuronal and neuromuscular synapses. Anat. Rec., *118:* 335, 1954.

Reger, J. F.: Electron microscopy of the motor end-plate in intercostal muscle of the rat. Anat. Rec., *118:*334, 1954.

———: Electron microscopy of the motor end-plate in rat intercostal muscle. Anat. Rec., *112:*1, 1965.

Richardson, K. C.: The fine structure of autonomic nerve endings in smooth muscle of the rat vas diferens. J. Anat., *96:*427, 1962.

Shanthaveerappa, T. R. y Bourne, G. H.: Nature and origin of perisynaptic cells of the motor end-plate. Int. Rev. Cytol., *21:*353, 1967.

Zacks, S. I.: The moto End Plate Philadelphia, W. B. Saunders, 1964.

PARTE IV

Sistemas corporales

Los capítulos restantes de este libro se ocupan de la histología de cada uno de los sistemas. El término *sistema* se utiliza en histología y fisiología, y en otros campos, para designar un grupo de estructuras o de órganos que colaboran en la ejecución de alguna acción importante para la economía. Por ejemplo, el sistema circulatorio incluye corazón y vasos que aseguran la circulación de sangre y linfa en todas partes del cuerpo. Después de terminar con el sistema circulatorio nos ocuparemos de otros sistemas importantes del cuerpo, con un capítulo para cada uno. Sin embargo, señalemos que en relación con nuestra presentación del tejido nervioso en el capítulo 20, también nos ocupamos del sistema nervioso (cerebro, médula espinal y sistema nervioso periférico) en cierto grado; por lo tanto, no habrá un capítulo separado para sistema nervioso, tema que se estudia en textos y cursos de neuroanatomía.

CAPITULO 22

Sistema circulatorio

Funciones generales. En todo país donde hay división de trabajo, suelen producirse las materias primas en un lugar, los bienes manufacturados en otro, y así sucesivamente. Si todos los habitantes han de recibir parte de una gran variedad de productos originados en zonas diversas, tiene que haber un sistema eficaz de transporte.

Este en la mayor parte de países se efectúa por medio del ferrocarril, camiones, aeroplanos, barcos y conducciones. El sistema de transporte que sirve a células especializadas en todas partes del cuerpo, y les permite intercambiar sus productos con los de células lejanas, está formado por el equivalente de las llamadas líneas de conducción.

Los conductos de este sistema están dispuestos en forma de circuito en el cual circula la sangre de una a otra parte del cuerpo. La circulación la sostiene la acción de bomba del corazón. Así, el oxígeno que la sangre toma en los pulmones va a parar, precisamente a las células de toda la economía.

El alimento tomado en el intestino es transportado a todas partes. Los productos de desecho formados por los residentes celulares del cuerpo también se vacían en la sangre circulante, y son eliminados de la misma en algunos órganos, principalmente el riñón. El sistema circulatorio, por lo tanto, constituye el medio de transporte para las células diversamente especializadas y localizadas que constituyen la población celular del cuerpo.

Todas las células tienen acceso al mismo, especialmente por vía del líquido tisular.

Todas captan productos de la sangre y le mandan otros. Si este sistema falla en una parte del cuerpo, entonces dicha parte pronto muere.

PARTES DEL SISTEMA CIRCULATORIO Y SUS FUNCIONES

CORAZÓN Y SUS FUNCIONES

El corazón es un órgano muscular formado por dos mitades, el corazón derecho y el corazón izquierdo. Cada mitad tiene dos partes, un depósito en el cual se reúne la sangre procedente de las venas, y una bomba que manda la sangre hacia una arteria. El reservorio en cada caso se llama aurícula, la bomba se llama ventrículo. Por lo tanto, el corazón, como órgano, está formado por la mitad izquierda, con aurícula y ventrículo izquierdos, y la mitad derecha, con aurícula y ventrículo derechos.

La aurícula derecha, que recibe la sangre de las venas provenientes de todas partes del cuerpo, excepto los pulmones, se vacía en el ventrículo derecho. Este último impulsa la sangre hacia las arterias pulmonares y los pulmones, donde se libera el bióxido de carbono (que pasa al aire de los pulmones) y se absorbe oxígeno procedente de ellos. La sangre así renovada sigue por las venas pulmonares hacia la aurícula izquierda del corazón, y de ahí al ventrículo izquierdo, que la impulsa hacia la aorta. La aorta y sus ramas la llevan a toda la economía. Por lo tanto, hay dos sistemas circulatorios, el pulmonar y el de la gran circulación. La sangre es impulsada a través del sistema pulmonar por el ventrículo derecho, y a la gran circulación por el ventrículo izquierdo.

Cada ventrículo tiene algunas características de saco. Pero el ventrículo tiene paredes gruesas, constituidas por músculo cardiaco. En segundo lugar, el extremo de cada saco está cerrado herméticamente, solamente con dos aberturas; una de ellas lo une a la aurícula corres-

pondiente en la cual se acumula la sangre, está cerrada por una válvula de ingreso. La otra abertura va a parar a la arteria; en el caso del ventrículo derecho, la arteria es la pulmonar, y en el caso del ventrículo izquierdo es la aorta. La conexión entre el ventrículo y la arteria en cada caso está guardada por la válvula de salida. Las válvulas son más o menos del tipo de colgajo pasivo; que se abran o se cierren dependerá de las presiones relativas a cada lado de las mismas.

Cuando el ventrículo está lleno de sangre la pared muscular se contrae, lo cual exprime la sangre a través de la válvula de salida hacia la arteria que sale de dicho ventrículo. Cuando el ventrículo acaba de contraerse y empieza a relajarse, la válvula de salida se cierra, porque la presión en la parte arterial ahora es mayor que en el ventrículo. La aurícula a cada lado también tiene en su pared músculo cardiaco; la contracción de este músculo, junto con el hecho de que el ventrículo se está relajando, hace que la presión en la aurícula sea mayor que en el ventrículo, de manera que se abre la válvula de ingreso y la sangre que se acumula en la aurícula es exprimida hacia el ventrículo. Este luego vuelve a contraerse; eso cierra la válvula de entrada y abre la válvula de salida y la sangre, una vez más, es impulsada hacia el lado arterial de cada circulación.

Los tres tipos de arterias y sus funciones

Hay tres tipos principales de arterias. Aunque todas llevan sangre, efectúan funciones diferentes, y su estructura se halla particularmente adaptada a efectuar la función correspondiente. Estas son las siguientes: 1) arterias elásticas; 2) arterias musculares (de distribución), y 3) arteriolas. Estos tipos de arterias no están separados en forma neta, pues el tipo 1 se va fundiendo con el tipo 2, y éste con el tipo 3. Vamos a describir ahora ejemplos de cada una de ellas.

Arterias elásticas. Para simplificar la descripción vamos a ocuparnos solamente de la gran circulación. El ventrículo izquierdo funciona como una bomba cilíndrica; por lo tanto, manda sangre hacia la aorta a chorros, con ritmo de unos 70 chorros por minuto. Durante la contracción del ventrículo la presión generada es relativamente alta. Pero entre las contracciones la presión en el sistema arterial caería hasta cero si no hubiera otros factores que intervienen, además del ventrículo. El problema es esencialmente intentar conservar la presión en un sistema de conductos en el cual las salidas están abiertas parcialmente, y donde la presión se genera por una bomba cilíndrica. Como sabe el estudiante de física o cualquier plomero, se puede unir una cámara neumática a una bomba cilíndrica de manera que con cada golpe de bomba parte del agua de la bomba comprima el aire en la cámara aérea, y entre los golpes de bomba el aire comprimido en la cámara conserva cierta presión dentro del sistema. Además de conservar la presión entre una y otra impulsión de la bomba, la cámara de aire tiene una segunda función, amortiguar la presión generada con cada golpe de bomba, porque parte de la energía proveniente del golpe de bomba está destinada a comprimir aire en la cámara al mismo tiempo que se impulsa agua hacia la salida.

El mismo efecto lo producen en el cuerpo humano las arterias que salen directamente de cada ventrículo, formadas principalmente por tejido elástico. Estas son las llamadas arterias *elásticas*. La sangre que les llega por contracción del ventrículo distiende el tejido elástico de sus paredes. Después, cuando el ventrículo ya ha terminado de contraerse, se cierra la válvula de salida y las paredes de las arterias elásticas, que se distendieron cuando se contrajo el ventrículo, se contraen pasivamente para conservar la presión dentro del sistema durante el breve intervalo que transcurre antes de volverse a llenar y contraerse de nuevo el ventrículo.

Presión sanguínea sistólica y diastólica. La presión dentro del sistema arterial generada por la contracción del ventrículo, que se denomina presión arterial *sistólica (systole* = algo que se contrae), y es ligeramente mayor que el valor medio de la presión conservada por el tejido elástico distendido de las paredes arteriales entre las contracciones del corazón; esta última se denomina presión *diastólica (diastole* = dilatación).

Insistamos en que la función de conservar la presión del sistema arterial durante la diástole la efectúan principalmente las arterias mayores del cuerpo, porque son las únicas que tienen paredes formadas principalmente de elastina. Las ramas que nacen de las arterias mayores para mandar sangre a diferentes partes del cuerpo tienen otra función diferente de la que poseen las arterias elásticas; comprobaremos

que tienen paredes de otro carácter, según vamos a ver.

Arterias musculares (de distribución). Como las diversas partes del cuerpo según las condiciones de actividad requieren cantidades diversas de sangre, las arterias que se la proporcionan han de poder cambiar su diámetro de manera que según los momentos reciban volúmenes de sangre diferentes. Por ejemplo, los músculos del brazo derecho de un jugador de tenis manidiestro durante un partido necesitan más sangre que los del brazo izquierdo. La regulación del calibre de estas arterias *de distribución* por control nervioso requiere que sus paredes estén formadas sobre todo de fibras musculares lisas dispuestas circularmente (que viven, y por lo tanto pueden responder a estímulos nerviosos regulando el calibre de la luz de la arteria) más bien que de elastina (que es un material inerte y sólo puede contraerse pasivamente). Por este motivo las arterias distribuidoras también se llaman arterias *musculares*. Así, pues, las arterias distribuidoras regulan en forma diversa el flujo de sangre para distintas partes del cuerpo, según sus necesidades.

Arteriolas. Hay todavía otros problemas mecánicos relacionados con el sistema circulatorio, que merecen consideración. Para que un hombre pueda estar de pie ha de conservar una presión importante dentro del sistema; de lo contrario la sangre no llegaría en volumen suficiente a las redes capilares de todo el cuerpo, sobre todo las del cerebro cuyo riego necesita vencer las fuerzas de la gravedad. Sin embargo, la conservación de una presión relativamente elevada dentro del sistema arterial debe lograrse de manera que la sangre llegue a las redes capilares con presión muy disminuida, porque las paredes de los capilares necesariamente han de ser delgadas (y por lo tanto débiles) y han de permitir una rápida difusión a través de ellas. Una presión elevada dentro del sistema arterial, y la llegada de sangre a las redes capilares con presión relativamente baja, son fáciles de lograr si hay un modelo mecánico que introduce válvulas de revisión de presión entre los extremos de las arterias y las redes capilares. Este efecto es el logrado en el cuerpo humano por las *arteriolas*. Como su nombre indica, una arteriola es una arteria muy pequeña, pero de construcción especial, con luz relativamente estrecha y paredes musculares relativamente gruesas. Como la sangre tiene cierta viscosidad, sus luces estrechas brindan considerable resistencia a la circulación, y esto permite que se establezcan presiones elevadas en la parte retrógrada de las mismas. El grado de presión dentro del sistema arterial, en conjunto, está regulado principalmente por el tono de las células musculares lisas en las paredes de las arteriolas. Si este tono aumenta, se produce hipertensión (presión arterial elevada).

CAPILARES Y VENAS

Capilares. Las funciones de los capilares, incluyendo la formación y absorción de líquido tisular se describieron detalladamente en el capítulo 10.

Venas. Los capilares se vacían en pequeñas venas (vénulas) que se unen con otras para formar venas mayores, y así sucesivamente. La sangre de todas las venas de la gran circulación acaba drenando en las venas cavas superior e inferior, y de ahí pasa a la aurícula derecha.

La sangre penetra en las vénulas procedentes de los capilares a presión muy baja. De hecho, la presión en las venas es tan baja que éstas no necesitan paredes muy gruesas, pero como la sangre en ellas se halla a presión muy reducida, circula algo más lentamente. Por este motivo, las venas necesitan luces algo mayores que las arterias. Las venas contienen la mayor parte de la sangre que hay en el sistema circulatorio, probablemente como el 70 por 100. En un corte transversal observado con microscopio de luz una vena siempre tiene una pared más delgada y una luz mayor que su contrapartida arterial (fig. 22-14).

La presión en las venas que drenan partes bajas del cuerpo vence la fuerza de la gravedad con dificultad. Para ayudar a resolver este problema, la mayor parte de las venas están provistas de válvulas sencillas de tipo de retención que evitan el flujo retrógrado. Las válvulas también tienen otras funciones, que vamos a estudiar. Como no hay necesidad que las venas amortigüen la contracción del ventrículo, no hay contrapartida venosa de las arterias elásticas. Y como no hay necesidad de un mecanismo poderoso para estrechar sus luces contra la fuerza de la presión arterial, según ocurre en las arterias de distribución, tampoco hay necesidad de que sus paredes contengan gran cantidad de músculo liso. Sin embargo, hay datos indicadores de que el tono del músculo liso en las paredes de las venas desempeña importante papel regulando el volumen de sangre que queda en las venas en un momento determinado. El tono

muscular está controlado por el sistema simpático. Hay más colágena en las paredes de las venas que en las de las arterias.

Consideradas ya algunas de las características generales y las funciones de las diversas partes del sistema circulatorio, vamos a ocuparnos de las características histológicas de cada una, y su relación con las misiones que desempeñan.

HISTOLOGIA DE LAS ARTERIAS

Las paredes de las arterias se describen como formadas de tres capas o túnicas, que nunca son tan netamente delineadas como puede sugerir la descripción que damos a continuación. Son las siguientes: 1) la capa íntima (la más interna); 2) la media, y 3) la adventicia (la más externa). El espesor relativo y el tipo de tejido en cada una de estas capas varían según que el vaso sea una arteria elástica, una muscular o una arteriola. Por lo tanto, hemos de describir la estructura de cada una de las tres capas en los tres tipos de vasos.

En primer lugar explicaremos por qué motivo tiene tanta importancia aprender lo más posible sobre histología de las arterias.

Relación con la medicina. Si las cosas siguen como ahora, el estudiante de medicina comprobará que la mayor parte de sus enfermos morirán de enfermedades arteriales, más que de ninguna otra causa aislada. Además, estudiando patología aprenderá que la causa de las enfermedades arteriales difiere de otras causas importantes de muerte —por ejemplo, infecciones bacterianas o virales o neoplasias (cáncer). El tipo de enfermedad arterial es tan frecuente en nuestra sociedad que incluye la degeneración de porciones de la íntima e incluso de capas más profundas de arterias importantes. Las funciones metabólicas, en particular las relacionadas con el metabolismo lípido, parecen intervenir en el desarrollo de estas lesiones degenerativas, y los lípidos, por ejemplo, el colesterol, muchas veces se acumulan en ella. Las lesiones de este tipo suelen denominarse ateromatosas porque el contenido, algunas veces cuando menos, tiene aspecto grumoso (*athero* = atole).

La aterosclerosis no sería problema tan grave si no fuera por el hecho de que las plaquetas pueden empezar a adherirse a la superficie interna rugosa de un vaso a nivel de lesiones ateroscleróticas y formar allí un trombo (los tapones de plaqueta y los trombos se describieron en el capítulo 14). Por lo tanto, desde el punto de vista de la medicina preventiva hay en realidad dos problemas estrechamente relacionados entre sí: 1) evitar el desarrollo de aterosclerosis, y 2) evitar la formación de trombos sobre lesiones ateroscleróticas. Es este último fenómeno —la formación de un trombo— lo que provoca la trombosis coronaria o la apoplejía, que pueden causar la muerte, porque la parte del corazón o del cerebro regada por la arteria correspondiente, morirá.

Por lo tanto, cabría preguntar si hay peculiaridades sobre histología de las paredes de las arterias elásticas y de algunas musculares (por ejemplo, las arterias coronarias) que pudieran brindarnos alguna pista para explicar por qué son tan frecuentemente asiento de lesiones degenerativas y formación de trombos. En este mismo orden de ideas, debiéramos buscar diferencias entre la histología de las paredes arteriales y la histología de otras partes del cuerpo que no tienen tanta tendencia a presentar estos tipos especiales de lesiones patológicas. En este campo hay dos características histológicas de las íntimas y las medias de las paredes arteriales, que son muy diferentes entre sí de las correspondientes a otros tejidos conectivos blandos: 1) la ausencia de capilares linfáticos y sanguíneos, y 2) el empleo casi exclusivo de elastina como proteína de tipo fibroso de la substancia intercelular.

CARACTERÍSTICAS DE LA ÍNTIMA Y LA MEDIA QUE AFECTAN LA SALUD EN UNA PARED ARTERIAL

Vamos a comentar brevemente cómo estos dos caracteres de la íntima y la media pudieran guardar relación con la conservación de un estado de salud por la pared del vaso.

1) *El problema es proporcionar oxígeno y nutrición a la pared arterial, y eliminar de ella los productos de desecho*

La pared arterial, distendida por la presión que proviene del interior, plantea problemas muy particulares para su nutrición.

La disposición usual en el cuerpo, para proporcionar oxígeno y nutrición a una masa considerable de tejido, es atravesarla con capilares. De ordinario los capilares están llenos de sangre a presión relativamente baja. Si hubiera redes capilares de presión baja en las partes internas de las paredes de las arterias.

estarían en colapso por la presión transmitida desde la luz, mucho mayor que la existente en los capilares. En todo caso, no hay capilares de baja presión en las paredes de las arterias del hombre, excepto en sus capas más externas. Aquí pueden seguir abiertas porque la fuerza de la presión de la sangre en la luz de la arteria la resisten las capas internas y medias de la pared arterial. Careciendo de capilares, las células de la capa interna y la mayor parte de la capa media de las paredes arteriales deben nutrirse por difusión de substancias procedentes de la sangre que hay en la luz, a través de las células y de las substancias intercelulares de la íntima y la mayor parte de la media. En realidad, hay mucha distancia para que la difusión opere eficazmente. La situación recuerda la que existe en el cartílago hialino, donde la difusión tiene que producirse en distancias relativamente grandes. Recordemos que la precipitación de mineral en la substancia intercelular en forma de gel que hay en el cartílago puede dificultar la difusión y, por lo tanto, la nutrición de sus células. Cabría imaginarse que el depósito y la acumulación lentos de substancias en las paredes arteriales también pudieran interferir los mecanismos de difusión de los cuales dependen las células de la pared.

La supresión de los productos de desecho provenientes de las células de las capas internas de las paredes arteriales parecería ser más difícil todavía. Los productos de desecho tendrían difícilmente tiempo de difundirse a través de la substancia de la pared hacia la luz del vaso; hacerlo mediante un gradiente de difusión haría que alcanzaran una concentración elevada dentro de la substancia de la pared. Pero el problema es más complicado, porque no hay capilares linfáticos de la pared que ayuden a suprimir los productos de desecho, en particular las macromoléculas.

La presión dentro de los capilares linfáticos es todavía menor que dentro de los capilares sanguíneos; por lo tanto, los capilares linfáticos permeables, para llevarse macromoléculas que pudieran contener, no podrían existir en las capas de las paredes arteriales que resisten el choque de la presión sanguínea.

De lo dicho podría deducirse que la degeneración y la necrosis serían mucho más probables en los tejidos de las paredes arteriales que en la mayor parte de otras zonas de la economía; además, que las paredes arteriales pudieran ser lugar de acumulación de materiales de dimensiones macromoleculares más fácilmente que los tejidos de otras partes de la economía que tienen capilares linfáticos destinados a drenar y alejar las macromoléculas.

2) *Cantidad de elastina*

Es evidente que la elastina sería la substancia intercelular de elección para las paredes arteriales que sufren distensión con cada contracción del corazón, y que deben retraerse entre las contracciones para conservar la presión diastólica.

Sin embargo, el empleo de la elastina en lugar de la colágena en las paredes arteriales tiene otras posibles ventajas; en particular en las íntimas de las arterias donde la substancia intercelular está separada de las plaquetas solamente por una delgada capa de endotelio. Según señalamos en el capítulo 14 y se ilustra en la figura 14-6, la colágena presenta una capacidad única de inducir la aglutinación de plaquetas, o sea, la primera etapa de formación de un trombo.

Debiéramos preguntarnos después cuáles mecanismos celulares explicarían la riqueza de elastina en las paredes arteriales. Esto se explica por el hecho de que las íntimas y las medias de las paredes arteriales están construidas por un tipo de célula muy especial. Hay células musculares lisas y substancias intercelulares en las paredes arteriales. Pero esto no significa que: 1) las células musculares lisas se contraigan, y 2) los fibroblastos secreten substancias intercelulares, como podría esperarse. Por lo que se refiere a las íntimas y medias de las arterias, hay un tipo de célula que fabrica la elastina y que sirve como célula muscular lisa. A esta misma célula probablemente le corresponda la formación de fibras colágenas y fibras reticulares que se descubren en las íntimas y medias normales, y también el tipo especial de substancia intercelular amorfa (fundamental) en la cual están incluidos todos los constituyentes de las íntimas y las medias.

Cuando se lesiona un tejido, entran en juego los procesos de reparación. Cuando se lesiona un tipo especial de tejido —por ejemplo, el hueso— las células especiales que producen hueso pueden reparar eficazmente la lesión (como ocurre en una fractura simple). Pero en casos en los cuales la reparación real de un tejido lesionado depende de la capacidad de proliferación de las células especiales de dicho tejido, siempre hay el peligro de que los fibroblastos



FIG. 22-1. Micrografía electrónica (× 33 000) de aorta torácica de ratón adulto en corte longitudinal a través de la lámina elástica interna, suficientemente sesgado para mostrar las fibrillas de proelastina uniendo una célula de la media a la superficie externa espinosa de la lámina. También puede verse una serie de fibrillas de proelastina que conectan la célula endotelial a la superficie de la lámina; las fibrillas en el resto de la superficie no están cortadas en forma tan ventajosa.

Típicamente en las micrografías electrónicas la elastina es homogénea, con bordes obscuros. Las irregularidades obscuras y los agujeros rodeados de obscuridad en la lámina demuestran que se deposita elastina en la espículas, y así se funden con las vecinas mientras van alargándose, de manera que las prolongaciones de ensanchamiento laminar pueden seguir hasta que cesa el crecimiento. (Preparación por el Dr. F. W. Fyfe.)

vecinos, o fibroblastos que se desarrollan a partir de monocitos que invaden la región, entren en acción y produzcan colágena en lugar de las substancias intercelulares que habrían producido las células especiales. En caso de fracturas de hueso esto puede originar unión fibrosa en lugar de unión ósea. En el caso de una lesión de íntima, la reparación por fibroblastos y, por lo tanto, con depósito de colágena, que quedaría expuesta a las plaquetas en la sangre, debe pensarse que tendría peligro de desencadenar la aglutinación de las plaquetas y la formación de trombos. Así, pues, el hecho de que las íntimas y las medias de las arterias representen un tejido especial formado por una familia particular de células pudiera considerarse un peligro por cuanto esta familia de células quizá no sea capaz de reparar exclusivamente lesiones de la íntima con elastina, porque pueden aparecer fibroblastos y participar en el proceso de reparación creando una posible base para la aglutinación de plaquetas.

Vamos a considerar ahora el tejido especial que origina y constituye las íntimas y medias de las arterias.

Desarrollo de arterias y formación de elastina

Según ya hemos descrito, los vasos sanguíneos se desarrollan en el mesénquima y a partir del mismo. El primer cambio observado es que algunas células mesenquimatosas se disponen rodeando un espacio, como se indica en la figura 10-2. Estas células se transforman en células endoteliales, y sus bordes se unen a los bordes de las células vecinas, de manera que el endotelio forma una membrana continua.

En la formación de una arteria, células mesenquimatosas de la periferia del tubo endotelial que se está desarrollando se disponen de manera que rodean más o menos estrechamente el tubo. Estas células mesenquimatosas se diferencian en un tipo celular que acabará presentando las características de la célula muscular lisa. Sin embargo, ahora suele admitirse que este tipo de célula es el que produce la elastina, y probablemente las demás substancias intercelulares en la íntima y la media de una arteria en desarrollo. Además, hay muchos datos indicadores de que, por lo menos en la aorta en desarrollo del ratón, las células endoteliales también producen algo de elastina; éste es uno de los motivos de que el revestimiento epitelial de una arteria más tarde apoye directamente en una capa de elastina. Sin embargo, no hay acuerdo unánime acerca de que las células endoteliales produzcan elastina.

Los estudios con microscopio electrónico han demostrado que la elastina en una aorta en desarrollo se reconoce fácilmente en forma de islotes de un material homogéneo situados junto a las células musculares lisas (fig. 22-1) y del endotelio en desarrollo (fig. 22-1). A medida que se va formando elastina, pueden observarse grupos de fibrillas delgadas ricas en electrones, consideradas de proelastina, que se van proyectando desde las células musculares lisas en desarrollo y se unen con los islotes menos ricos en electrones de la elastina homogénea ya mencionada. Según Fyfe, que tanto ha estudiado este problema, las delgadas fibrillas dispuestas en tiras parecen originarse del citoplasma en las células musculares lisas en desarrollo, donde pueden observarse zonas obscuras. No ha descubierto señal ninguna de fibrillas que se estén polimerizando como tales dentro del citoplasma y luego sean eliminadas; por lo contrario, cree que una substancia protectora se polimeriza fuera de la célula en las fibrillas, y que en muchos casos esto ocurre de manera que las fibrillas se despolimerizan y quedan unidas a la célula que secretó el precursor.

En lugares donde finas fibrillas de proelastina se extienden desde el citoplasma de una célula hasta islotes de elastina homogénea, la membrana celular de la célula muscular lisa correspondiente se observa obscura. Se cree, sin embargo, que estas mismas zonas obscuras en el citoplasma de las células musculares lisas guardan relación con la formación de los miofilamentos que, a su debido tiempo, aparecerán en las células musculares lisas; en este caso la polimerización tiene lugar dentro del citoplasma. Sea como sea, las fibrillas delgadas de proelastina unen la célula muscular lisa y el islote de material homogéneo, y esta es la base de que las células musculares lisas más tarde estén conectadas a membranas elásticas, pues los islotes aumentan en extensión y se funden constituyendo membranas.

Crecimiento de membranas elásticas. Bierring y Kobayasi fueron los primeros en señalar que los bordes de membranas elásticas en formación se encontraban guarnecidos por delgadas fibrillas, y sugerían que el proceso por virtud del cual los islotes de elastina homogénea aumentaban de volumen incluían la incorporación de las fibrillas de proelastina en el borde en creci-

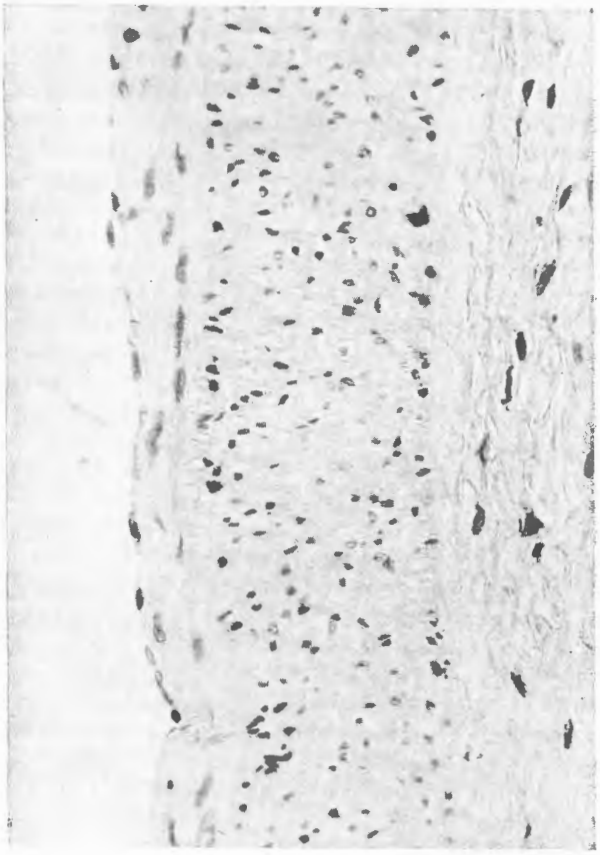

FIG. 22-2. Microfotografía de un corte longitudinal teñido con H y E de arteria coronaria en un niño de cinco años. Se observa endotelio a la izquierda. Por debajo del endotelio está la íntima, con células musculares lisas dispuestas longitudinalmente. La media sigue hacia arriba a mitad de la imagen; en ella las células musculares están cortadas transversalmente porque éste es un corte longitudinal. La adventicia está a la derecha. (Ilustración cortesía del Dr. Doris Jaffé.)

miento de la membrana homogénea, y que una vez hecho eso la membrana a este nivel tomaba aspecto homogéneo. En la figura 22-1, tomada del estudio de Fyfe, se observan fibrillas de precursor de proelastina que alcanzan una zona de elastina homogénea y se incorporan a la misma.

PARA RESUMIR, el desarrollo de una lámina elástica sería así: parece que las células musculares lisas en desarrollo de las íntimas y medias de las arterias secretan algún material precursor que fuera de la célula se polimeriza constituyendo fibrillas de lo que se llama proelastina. Dentro de los depósitos de éstas, tienen lugar otros cambios. Quizá se produzca una polimerización ulterior del material precursor hasta que finalmente todos los espacios que quedan entre las fibrillas formadas primeramente desaparecen porque las fibrillas aumentan de volumen, o quizá porque se secrete otra substancia que llena el intersticio entre las fibrillas. En todo caso, el resultado parece ser que las fibrillas de proelastina formadas en primer lugar se transforman en elastina homogénea, y que las fibrillas de formación más reciente de proelastina, que se conectan con las primeramente formadas, siguen visibles como fibrillas hasta que ellas también se convierten en material homogéneo. Por lo tanto, el proceso de crecimiento de una lámina elástica sería un tipo de crecimiento por aposición, en el cual las células musculares lisas indiferenciadas se añadirían a la superficie de la elastina homogénea ya formada, continuando a secretar el precursor que se polimeriza en fibrillas y, finalmente, en elastina homogénea. Entre tanto, las fibrillas de proelastina conectan la superficie de la célula con la elastina homogénea de la lámina que sigue aumentando de volumen.

La lámina elástica durante el desarrollo posnatal tiene que aumentar de volumen para corresponder a la luz de las arterias cuyos diámetros siguen aumentando durante todo este periodo. En alguna forma tiene que aparecer más tejido elástico *dentro de la substancia* de una lámina, si la elastina formada primeramente en dicha lámina no ha de sufrir un estiramiento extraordinario cuando la arteria se va haciendo

más larga y más ancha. Sin embargo, la elastina se forma por un mecanismo de crecimiento de aposición. En relación con ello, obsérvese que las láminas elásticas son fenestradas. Suele admitirse, con razón, que el fin que cubren las ventanas es servir de agujeros a través de los cuales puedan difundirse substancias disueltas para alimentar las células situadas en la profundidad de la lámina correspondiente. Sin embargo, tales ventanas pueden cubrir también un segundo fin:

Durante el crecimiento de la aorta, por ejemplo, hay aumento de longitud y de anchura. Por lo tanto, las láminas elásticas en su pared tendrían que distenderse en dos direcciones. Además, si una lámina se distiende en ambas direcciones sus ventanas cada vez constituirían agujeros mayores. Finalmente, las superficies internas de estos agujeros proporcionarían lugares donde la elastina pudiera seguirse añadiendo a una superficie para aumentar la cantidad de la misma en la lámina. Por lo tanto, las ventanas pueden servir como lugares donde, durante el crecimiento, puede producirse el depósito de elastina por aposición.

Según Fyfe las células endoteliales en el desarrollo prenatal de la aorta del ratón parecen emitir fibrillas de proelastina de la misma manera que las células musculares lisas en desarrollo, según puede verse en células endoteliales cortadas tangencialmente de una aorta de ratón en desarrollo en la figura 22-1.

ESTRUCTURA MICROSCOPICA DE LA INTIMA Y LA MEDIA DE LAS ARTERIAS MUSCULARES Y ELASTICAS

ENDOTELIO

Como el endotelio es común a toda clase de arterias, vamos a ocuparnos primeramente de él. Las células endoteliales que revisten las arterias están tan aplanadas que su citoplasma no se observa en cortes teñidos con H y E (figura 22-2). Pero sus núcleos pueden verse más claramente haciendo ligera prominencia en la superficie interna del vaso (fig. 22-2). El estudio del endotelio, en piezas donde su superficie se observa en ángulo recto, ilustra mejor muchas de sus características.

Los bordes de células contiguas se reúnen de manera que el endotelio forma un pavimento continuo. Los bordes de las células contiguas a veces se interdigitan unos con otros. Las membranas celulares de células contiguas se observan con el microscopio electrónico generalmente separadas entre sí por unos cuantos centenares de Å, como ocurre en la mayor parte de capilares. Se ha dicho que las células endoteliales de las arterias contenían una buena representación de los organitos observados frecuentemente en el citoplasma celular, y, como las de los capilares, contienen vesículas pinocitóticas. No está muy clara la importancia relativa de la pinocitosis a través del citoplasma, y de la difusión a través de un material intercelular entre los bordes de células contiguas por lo que se refiere al transporte de substancias en solución. Tal transporte de moléculas voluminosas a través de la pared se explica más fácilmente por pinocitosis.

Se ha descrito una membrana basal, visible con microscopio electrónico, situada inmediatamente por debajo del endotelio en muchas arterias, pero su existencia en la aorta ha sido puesta en duda.

La capacidad de regeneración de las células endoteliales parece ser considerable; en consecuencia, los defectos del revestimiento endotelial se reparan muy rápidamente.

Además, hay duda acerca de si alguna célula que circula en la sangre puede depositarse y formar endotelio nuevo en determinadas circunstancias. Los experimentos en los cuales se han colocado en el torrente vascular materiales adecuados y se han adherido a la pared arterial mediante alambres delgados han demostrado que el objeto en el torrente vascular se cubre de células que parecen idénticas al endotelio, y que estas células no se descubren en los alambres que llevan a la pared arterial. En todo caso, parece que el endotelio de las arterias tiene gran capacidad regenerativa.

INTIMA DE UNA ARTERIA MUSCULAR

Se afirma, en general, que el endotelio de una arteria muscular suele apoyar directamente en la lámina elástica interna. Esto es cierto para muchas arterias musculares, sobre todo arterias menores y arteriolas. Sin embargo, no es cierto para todas las arterias musculares. Por ejemplo, es cierto para algunas partes de las arterias coronarias de un recién nacido, pero no es cierto para otras partes, según vamos a ver.

Según han descrito recientemente Jaffé, Manning y Hartroft, hay engrosamiento de la ínti-

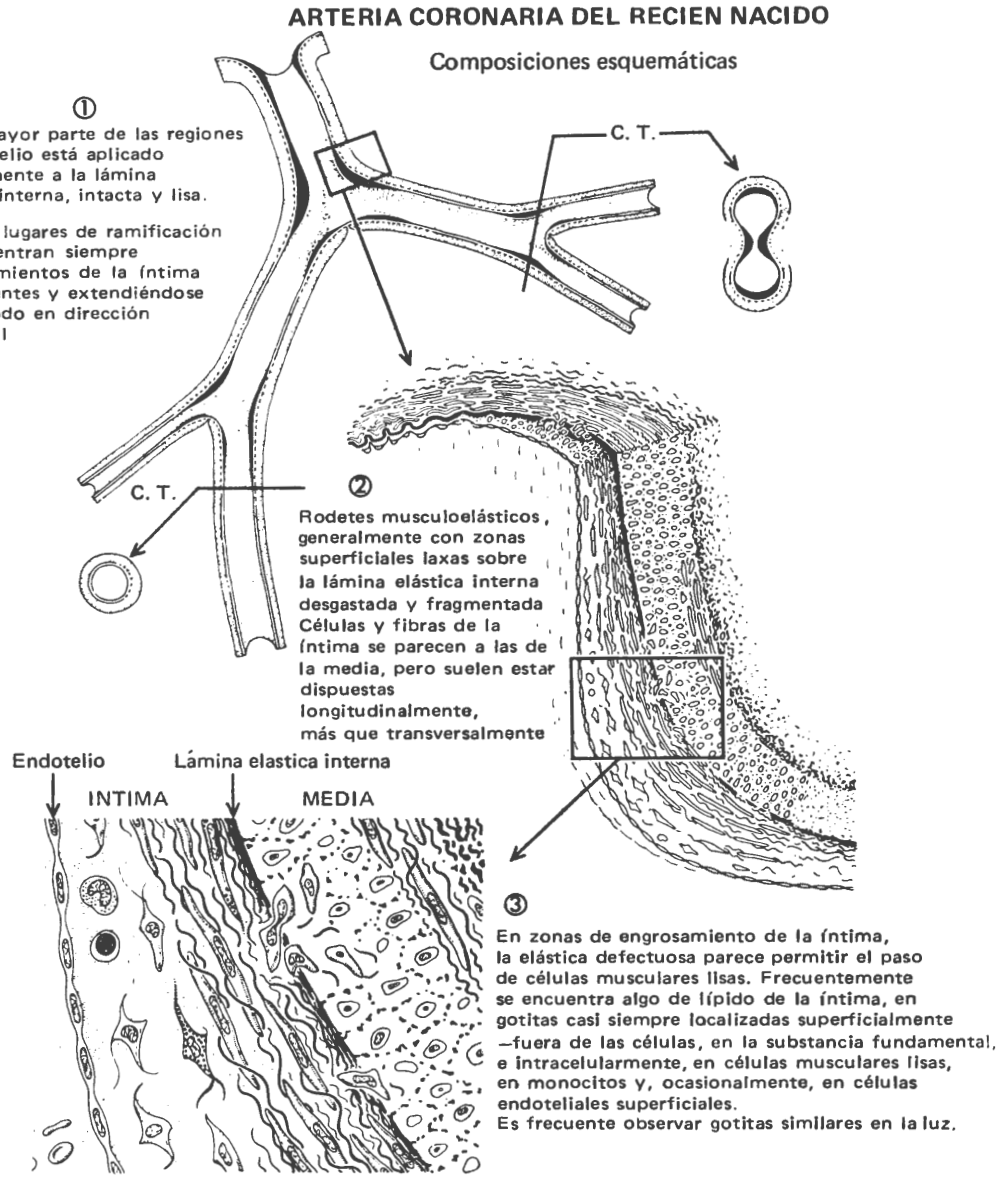

FIG. 22-3. Esquema basado en el estudio de coronarias de 113 niños recién nacidos. Los engrosamientos de la íntima son más o menos como se observan aquí. (Ilustración basada en el estudio de Jaffé, D., Manning, H. y Hartroft, W. S.: Coronary arteries in the earlier decades of man Fed. Proc., 27:575. 1968.)

ma, denominado almohadones musculoelásticos, en los lugares de ramificación de arterias coronarias en el recién nacido humano (figura 22-3). Se cree que el tejido en estos lugares se origina de células musculares lisas no diferenciadas de la media, que emigran desde la media a través de las ventanas en la lámina elástica interna (fig. 22-3) para adoptar una localización subendotelial. Aquí producen elastina en forma de fibras o de láminas incompletas. Además, probablemente produzcan la mayor parte de los otros tipos de substancia intercelular (sobre todo una substancia fundamental, pero a veces también un poco de colágena) en estos almohadones.

Células que no son musculares lisas indiferenciadas también suelen aparecer en muchos engrosamientos en etapa muy temprana de la

vida. Por ejemplo, a veces se observan monocitos. Como los monocitos pueden desarrollarse produciendo macrófagos, y probablemente también fibroblastos, y como los monocitos penetran en esta región de la íntima engrosada, posiblemente al atravesar el endotelio que reviste el vaso, es probable que los macrófagos, e incluso los fibroblastos, que pudieran observarse más tarde en las íntimas engrosadas tengan origen en células provenientes de la íntima por vía de la sangre.

Los almohadones musculoelásticos, como pueden verse en la parte inferior izquierda de la figura 22-3, tienden a presentar dos capas. La superficial contiene más substancia intercelular amorfa y menos fibras que la capa más profunda.

Según han demostrado Jaffé, Manning y Hartroft en su estudio reciente, el engrosamiento de la íntima tiende a generalizarse a lo largo de las arterias coronarias en las primeras décadas de la vida. Este engrosamiento es de la misma naturaleza que el que se observa en las bifurcaciones en los recién nacidos, pero no es tan intenso. A consecuencia del engrosamiento hay muchas veces fibras elásticas, más que una lámina elástica interna, directamente por debajo del endotelio, y puede haber también pequeños depósitos de colágena en la íntima en estas localizaciones. Las células en esta capa subendotelial de la íntima son casi todas células de músculo liso no diferenciado del tipo ya descrito. Sin embargo, en la íntima se disponen longitudinalmente, mientras que en la media se disponen formando ángulo recto con la dirección de la luz (fig. 22-2).

En cortes ordinarios la lámina elástica interna de una arteria muscular presenta aspecto ondulado (fig. 22-4, *izquierda*), pero este aspecto depende de que la arteria se contrae después de la muerte, cuando ya no hay presión en su interior.

No es raro observar lo que se denominan láminas elásticas internas rotas en las paredes de algunas arterias musculares (fig. 22-4, *A*). Quizá debieran denominarse duplicaciones de la lámina elástica interna, porque cuando se creó el término *lámina elástica interna rota* no se sabía, como ahora, que las células musculares lisas no diferenciadas de esta región pueden seguir formando elastina durante la vida posnatal, cosa que han de efectuar, pues de lo

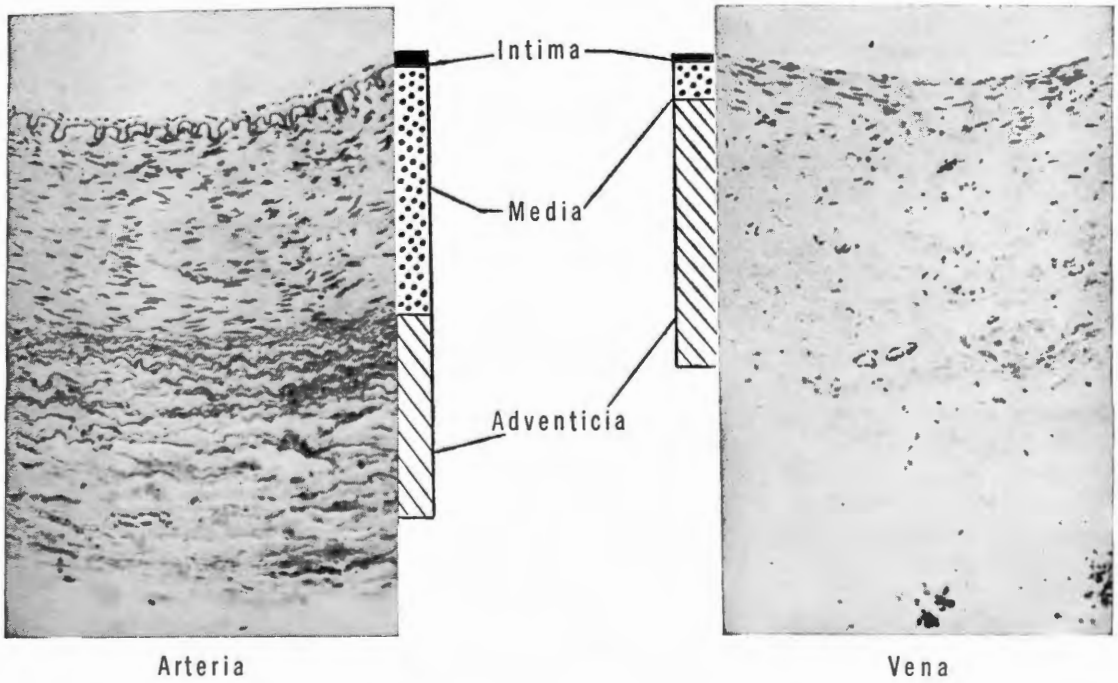

FIG. 22-4. *Izquierda,* Microfotografía (mediano aumento) de un corte transversal de pared de arteria de distribución. *Derecha,* Microfotografía (igual aumento) de un corte transversal de pared de una de sus dos venas satélites. Obsérvese la gran diferencia de espesor de la media.

FIG. 22-4, *A*. Microfotografía (gran aumento) de un corte transversal de pared de arteria de distribución con lámina elástica interna hendida.

contrario las arterias no podrían crecer en longitud o en anchura.

LA ÍNTIMA DE UNA ARTERIA ELÁSTICA, LA AORTA

Según puede verse en la figura 22-5, la íntima en el hombre constituye aproximadamente la quinta parte del espesor total de la pared de la aorta. En la preparación de H y E en la izquierda se observa más pálida que la media; en el corte teñido para elastina de la derecha puede observarse que la íntima contiene menos elastina que la media.

El componente elástico de esta parte de la íntima entre el endotelio y la lámina elástica interna se halla en forma de fibras y láminas incompletas incluidas junto con células en una substancia intercelular amorfa. Lo más probable es que el tipo celular principal en la íntima sea el mismo que el ya descrito para las arterias coronarias, y que sea la causa de que en una aorta normal se produzcan diversos tipos de substancia intercelular observados en la íntima, incluyendo parte de la pequeña cantidad de colágena que se cree es un componente normal de la íntima. Sin embargo, generalmente se describen otros tipos de células presentes en la íntima —por ejemplo, fibroblastos y macrófagos. Según ya indicamos, quizá sea dudoso que éstos se desarrollen a partir de células mesenquimatosas originales o de monocitos que invaden la íntima a través del endotelio.

El borde externo de la íntima está marcado por una lámina elástica interna muy neta; se considera parte de la íntima, pero es similar a las otras láminas que constituyen una característica tan notable de la media y que pronto vamos a estudiar.

LA CAPA MEDIA DE LAS ARTERIAS MUSCULARES

Aquí la media es una capa bastante gruesa. Está formada principalmente de fibras musculares lisas, dispuestas circularmente (fig. 22-4, *izquierda*), reunidas formando un conjunto cohesivo de las fibras reticulares, colágenas y elásticas delgadas (fig. 22-2). La proporción de substancia intercelular, en relación con el músculo liso, varía según el calibre del vaso. Así, la media de un vaso pequeño está formada principalmente de músculo liso, mientras que la de una arteria muscular grande puede contener mucha elastina.

LA CAPA MEDIA DE ARTERIAS ELÁSTICAS, POR EJEMPLO, LA AORTA

La media constituye la masa principal de la pared y está formada sobre todo de láminas fenestradas dispuestas concéntricamente de elastina, similares a la lámina elástica interna de la íntima. Aparecen como líneas obscuras en la figura 22-5, *derecha*, y como líneas más claras en la figura 22-5, *izquierda*. El número de ellas varía con la edad. Hay unas 40 en el recién nacido y hasta 70 en el adulto. Las láminas se vuelven más gruesas al alcanzarse la vida adulta de lo que eran en la infancia.

Ya hemos descrito las células musculares lisas entre láminas vecinas. Parece que producen, además de la elastina de la lámina y de las fibras elásticas y colágenas delgadas en los intersticios entre las láminas, la cantidad considerable de substancia intercelular amorfa que también existe entre láminas vecinas en las cuales están sumergidas las células de la capa

media. La substancia intercelular aquí suele ser más basófila que la substancia fundamental del tejido conectivo ordinario; este hecho sugiere que contiene una proporción mayor de mucopolisacárido sulfatado que el tejido conectivo ordinario. Además, hay datos indicadores también de que la substancia intercelular amorfa que hay aquí es producto de un tipo celular que, en ciertas especies, quizá tenga algunos de los atributos, o por lo menos, las potencialidades de un condrocito. En experiencias efectuadas por el autor se comprobó que después de administrar a conejos una dosis muy elevada de vitamina D, dosis que causaba calcificación de las aortas, la calcificación iba seguida del desarrollo de anillos del cartílago en la pared aórtica. Hecho curioso, los anillos estaban dispuestos tan regularmente que remedaban la distribución de los anillos cartilaginosos en la tráquea. Hartroft también ha comprobado la formación de anillos de cartílago en la pared aórtica de animales en quienes la enfermedad arterial se produjo con medios dietéticos. Según ya señalamos, las células musculares lisas no diferenciadas de las arterias parecen tener una amplia potencialidad.

La lámina más externa de la media se denomina lámina elástica externa de la arteria. La capa más externa se denomina adventicia.

La capa adventicia de las arterias musculares y elásticas

Esta capa difiere considerablemente en los dos tipos de arterias. Sin embargo, en ambos las células existentes son más de la índole de células de tejido conectivo ordinario que del tipo de músculo liso que hay en otras capas.

Arterias musculares. El espesor de esta capa varía en las arterias de distribución, pero generalmente es de la mitad a los dos tercios del espesor de la media (fig. 22-4, *izquierda*). Está formada principalmente por fibras elásticas, pero también contiene fibras colágenas. La elastina se condensa para formar una lámina elástica externa manifiesta, aplicada al borde externo de la media y en continuidad con él. Hay *vasa vasorum* en la adventicia de las grandes arterias. También hay linfáticos.

Arterias elásticas. La capa adventicia es delgada (fig. 22-5, *izquierda*). Está formada por



Hemat. y eos

Coloración para tej. elástico

FIG. 22-5. Microfotografías (pequeño aumento) de dos cortes vecinos de pared de aorta; las fibras elásticas y las láminas están teñidas específicamente en el corte de la derecha.

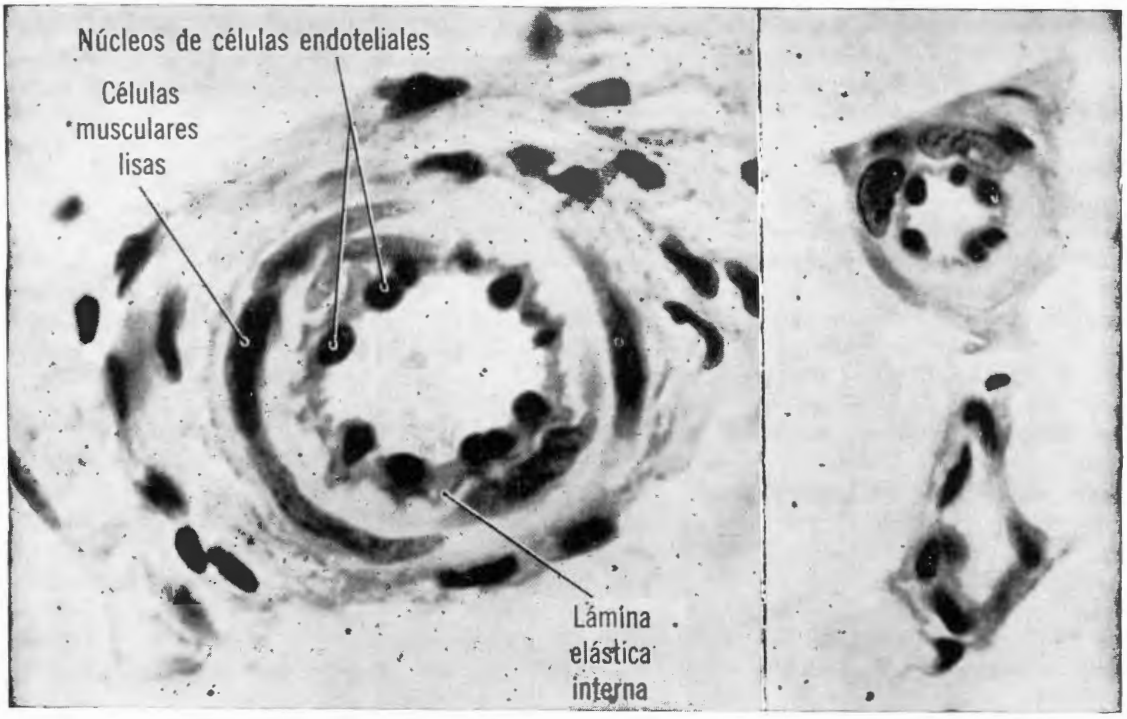

FIG. 22-6. *Izquierda,* Microfotografía (gran aumento) de corte transversal de arteriola de mediano calibre. *Derecha, arriba,* Microfotografía de corte transversal de arteria pequeña; debajo puede verse la vénula satélite.

tejido conectivo dispuesto irregularmente, que *incluye* fibras elásticas y fibras colágenas. Contiene pequeños vasos sanguíneos; en cortes adecuados puede seguirse entrando hasta las partes más externas de la capa media. Se denominan *vasa vasorum* (vasos de los vasos). Estos vasos proporcionan sangre a redes capilares en la adventicia y partes más externas de la media. También hay a este nivel capilares linfáticos. Según ya hemos dicho, la baja presión sanguínea en los capilares sanguíneos o linfáticos no los conservaría abiertos si se hallaran en la parte de la pared de la media que absorbe la fuerza del choque cardiaco y conserva la presión diastólica. La colágena en la adventicia de las paredes elásticas puede servir para evitar la expansión excesiva de la arteria.

ARTERIOLAS

Las arterias con diámetro global de 100 μ o mayor suelen llamarse *arteriolas,* pero algunos autores también consideran arteriolas vasos mucho mayores. Cowdry ha señalado que el diámetro total no es dato tan importante para determinar que un vaso es una arteriola como el espesor de su pared en proporción de su luz. Kernohan, Anderson y Keith midieron esta relación en un gran número de arteriolas de tejido muscular obtenido de personas normales y personas afectadas de hipertensión (presión arterial elevada). Comprobaron que la proporción entre espesor de la pared y diámetro de la luz era de 1:2 en personas normales con variaciones de 1:1.7 a 1:2.7; observaron que en la hipertensión las arteriolas tenían paredes más gruesas en proporción de sus luces. Las paredes de las arteriolas mayores tienen las tres capas corrientes de las arterias (fig. 22-6, *izquierda).* La íntima está formada de endotelio aplicado directamente, o con indicios de tejido intercalado, contra la lámina elástica interna. La media consta de fibras musculares lisas dispuestas circularmente. En las arteriolas más voluminosas hay indicios de una lámina elástica interna (figura 22-6, *izquierda).* La adventicia puede ser tan gruesa como la media y consiste en una mezcla de fibras colágenas y elásticas.

Cuando las arteriolas se ramifican y se hacen menores, sus paredes se vuelven más delgadas, y se reducen sus luces. La lámina elástica interna

pasa a ser muy delgada en las arteriolas menores (fig. 22-6, *derecha)* y en las más pequeñas ha desaparecido. Las células musculares lisas de la media son pequeñas en forma correspondiente; si fueran de la longitud usual se superpondrían unas a otras rodeando la luz (comparar el lado izquierdo y el derecho de la fig. 22-6). En las arteriolas más pequeñas una o dos células musculares lisas constituyen la media observada en un corte transversal (fig. 22-6, *derecha).* La adventicia de las arteriolas pequeñas está formada principalmente de fibras colágenas, y en las muy pequeñas se halla muy disminuida.

Una arteriola muy pequeña con luz, que en un corte no parece ser mucho mayor que las dimensiones de un glóbulo rojo, y pared que no contiene lámina elástica, formada solamente de una capa de músculo liso rodeado por un poco de tejido conectivo, se llama a veces *arteriola precapilar* o *terminal.* Movat y Fernando, en su estudio con ME de la red vascular terminal, sugieren que las arteriolas terminales a lo largo de su curso pronto se transforman en lo que muchas veces se denomina *metarteriolas.* A lo largo de las metarteriolas las células musculares lisas de la arteriola terminal quedan substituidas por células que probablemente estén todavía menos diferenciadas; éstas se llaman células perivasculares o pericitos. Nunca forman una capa continua para la metarteriola; según Movat y Fernando, tampoco son contráctiles. Según veremos, también se descubren a lo largo de los capilares. Difieren de las células musculares lisas relativamente indiferenciadas de las arterias y de las arteriolas como sigue:

Diferencias entre células musculares lisas y pericitos. Las células musculares lisas relativamente indiferenciadas en las arterias tienen la forma de fibras con núcleos alargados. Los organitos del citoplasma tienden a acumularse en los dos polos del núcleo. Con el ME se observa que el citoplasma contiene filamentos dispuestos longitudinalmente y agrupados en haces que probablemente constituyan las miofibrillas observadas con el ML. A veces hay mitocondrias entre las miofibrillas. Señalamos en el capítulo 21 que los bordes de células musculares lisas adyacentes a veces están reunidos con uniones estrechas. También debemos mencionar que hay agregados de material rico en electrones disperso alrededor de las células musculares lisas y que también se observa en diversos lugares de sus superficies. Estos cuerpos obscuros probablemente representen agregados de material fibrilar que funcionan en forma similar al observado en los desmosomas. Los depósitos de estos cuerpos pueden servir como lugares donde se insertan ligamentos contráctiles, y también, en lugares donde las superficies de células vecinas entran en contacto, pueden participar en alguna forma conservando juntas las células. En esta posición, a veces se denominan placas de fijación. Cada célula muscular lisa está rodeada de una capa que es PA-Schiff positiva. En lugares como la media de las arterias musculares hay substancia intercelular entre células musculares lisas vecinas.

Los pericitos distribuidos a lo largo de las metarteriolas capilares y vénulas (fig. 22-10) tienen sus organitos distribuidos en forma mucho más difusa. Su citoplasma no muestra miofibrillas con el ML, filamentos con el ME, o los cuerpos obscuros que probablemente intervengan para mostrar fijación a los filamentos y funciones uniendo células con células. Además, los pericitos tienen prolongaciones citoplásmicas largas que se extienden saliendo de sus cuerpos celulares (fig. 22-10, prolongaciones de pericitos). Cada pericito está rodeado por una membrana basal.

La transición de las arteriolas a metarteriolas es gradual. Primeramente las arteriolas pierden su lámina elástica interna para transformarse en arteriolas terminales que tienen una capa continua de células musculares lisas. Luego la capa se vuelve discontinua, y las células más o menos gradualmente cambian de carácter tomando los atributos de pericitos (antes descritos) y perdiendo los de células musculares lisas.

La relación entre la red capilar y las arteriolas y metarteriolas (puentes A-V) se indica en la figura 22-7. Vamos ahora a describir los capilares.

CAPILARES Y REDES CAPILARES: RED VASCULAR TERMINAL

Para comprender la función y la circulación de los capilares resulta útil examinar con microscopio preparados vivos, como la membrana de la pata de la rana o, por lo menos, observar un dibujo animado de circulación capilar. El estudio de cortes gruesos de material en el cual se han inyectado los capilares con un producto coloreado (fig. 21-21) también puede ser útil.

Aspecto de los capilares en cortes de H y E. Como los capilares están dispuestos en planos tan diferentes en la mayor parte de tejidos, y como casi todos siguen cursos irregulares, es

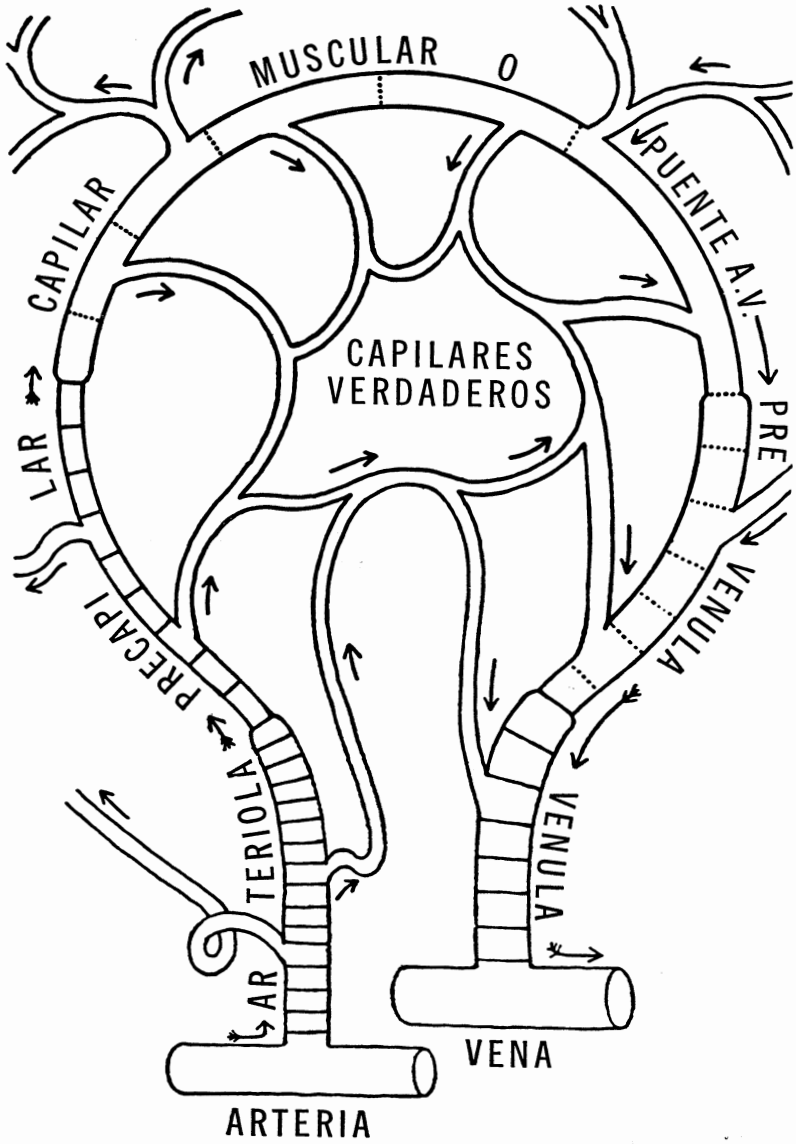

FIG. 22-7. Esquema que muestra las relaciones entre arteriolas, metarteriolas (llamadas también puentes A-V o vías preferenciales), capilares verdaderos y vénulas. (Zweifach, B. W.: Anat. Rec., *73*:478.)

raro observarlos cortados longitudinalmente en cortes delgados. El músculo estriado constituye una excepción, ya que en este tejido los capilares son paralelos a las fibras musculares. Por el mismo motivo, el aspecto de capilares en cortes transversales puede estudiarse bien en cortes de músculo estriado (fig. 22-8). Tales cortes atraviesan la mayor parte de capilares sin pasar a través de los núcleos de ninguna de sus células endoteliales; por lo tanto, estos capilares adquieren aspecto de túbulos citoplásmicos (figura 22-8, *abajo, derecha).* Sin embargo, en muchos casos el núcleo de una de las células endoteliales que constituye una pared capilar se cortará; en tal caso, aparece en forma de una media luna azul que rodea parcialmente los tubos (fig. 22-8, *centro ligeramente arriba).* En cortes perpendiculares se observa que algunos capilares contienen glóbulos rojos (fig. 22-8, *a la izquierda del centro)* y otros, leucocitos (fig. 22-8, *arriba, derecha).*

CONTROL DE LA CIRCULACIÓN CAPILAR

El color rosado de la piel depende de la presencia de sangre en capilares y vénulas situados por debajo de la epidermis. El hecho de que el

color de la piel cambie según los estados emocionales (la cara pálida del miedo o la congestionada del bochorno) demuestra que el curso de la sangre en la red vascular terminal situada por debajo de la epidermis ha de estar bajo control del sistema nervioso vegetativo. Como este sistema nervioso sólo puede regular el riego sanguíneo a través de los vasos cambiando el tono de las células musculares lisas que rodean los vasos sanguíneos, tiene que haber algún lugar en la red terminal donde células musculares lisas estén rodeando vasos, y éstos son los que responden al control nervioso (se admite, en general, que las células de revestimiento endotelial de los capilares o de otros vasos no se hallan bajo control nervioso).

Hace unas décadas se comprobó que había algunas células contráctiles dispuestas a lo largo de los lados de los capilares en la membrana nictitante del ojo de la rana. Estas se denominaron células de Rouget. Por lo tanto, cuando se demostraron células ocasionales a lo largo de los capilares en los mamíferos se creyó que éstas eran la contrapartida de las células de Rouget, y que también eran contráctiles. Sin embargo, con el tiempo se comprobó que las células distribuidas a lo largo de los capilares y las vénulas, y la mayor parte de las situadas a lo largo de las metarteriolas, no eran células de Rouget. Las células no contráctiles de esta localización pasaron a conocerse con el nombre de *células perivasculares* o *pericitos.* Ya se ha descrito la forma cómo difieren de las células musculares lisas.

Zweifach ha efectuado en preparados vivos el estudio de la circulación a través de la red vascular terminal. Comprobó que la atravesaban vías más directas y otras menos directas. Las vías más directas están formadas de vasos de calibre mayor. Estos vasos mayores, llamados primeramente en el lenguaje de la fisiología puentes A-V, y más recientemente y con mayor frecuencia *vías preferenciales,* son lo que los histólogos probablemente denominarían metarteriolas. Los verdaderos capilares se ramifican saliendo de las arteriolas y de las vías preferenciales para unirse a otros formando asas. De estas asas algunas se ramifican vaciándose de nuevo en una vía preferencial cerca de su extremo, o en una vénula (fig. 22-7). Tendría-

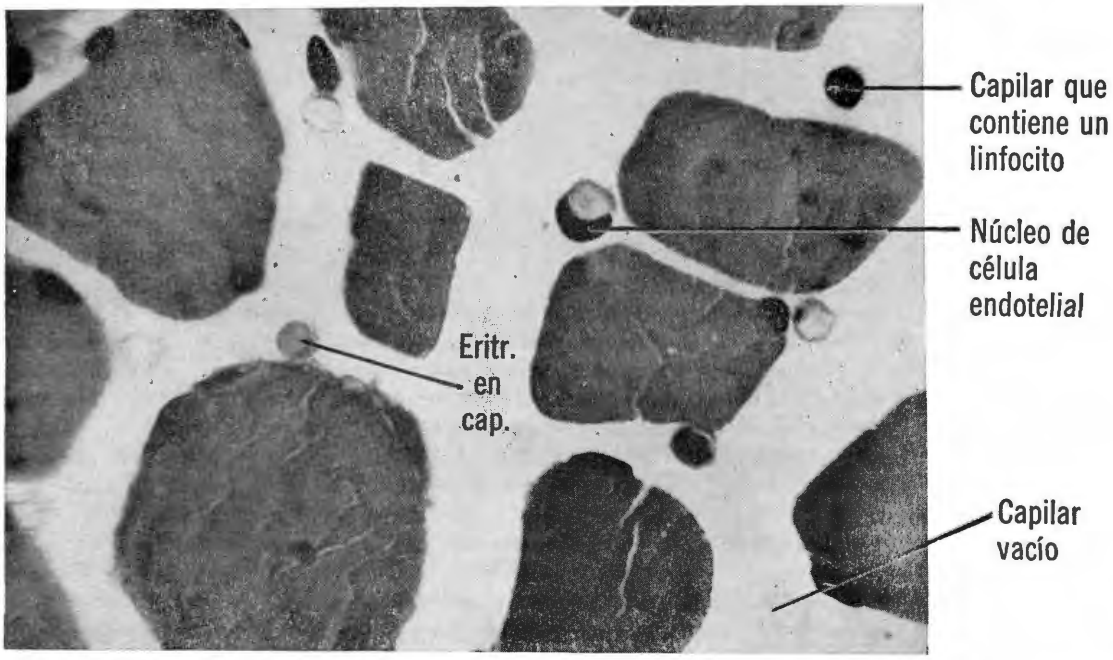

FIG. 22-8. Microfotografía (inmersión en aceite) de un corte transversal de músculo estriado, en la cual pueden observarse diversos aspectos que presentan los capilares. A veces la línea de sección incluye precisamente un núcleo de célula endotelial; dicho núcleo aparece como una media luna de color azul, según se ve en la parte alta de la figura. Si el capilar queda cortado donde no tiene núcleo, forma un fino anillo citoplásmico. Dentro de los capilares seccionados puede haber leucocitos o hematíes.

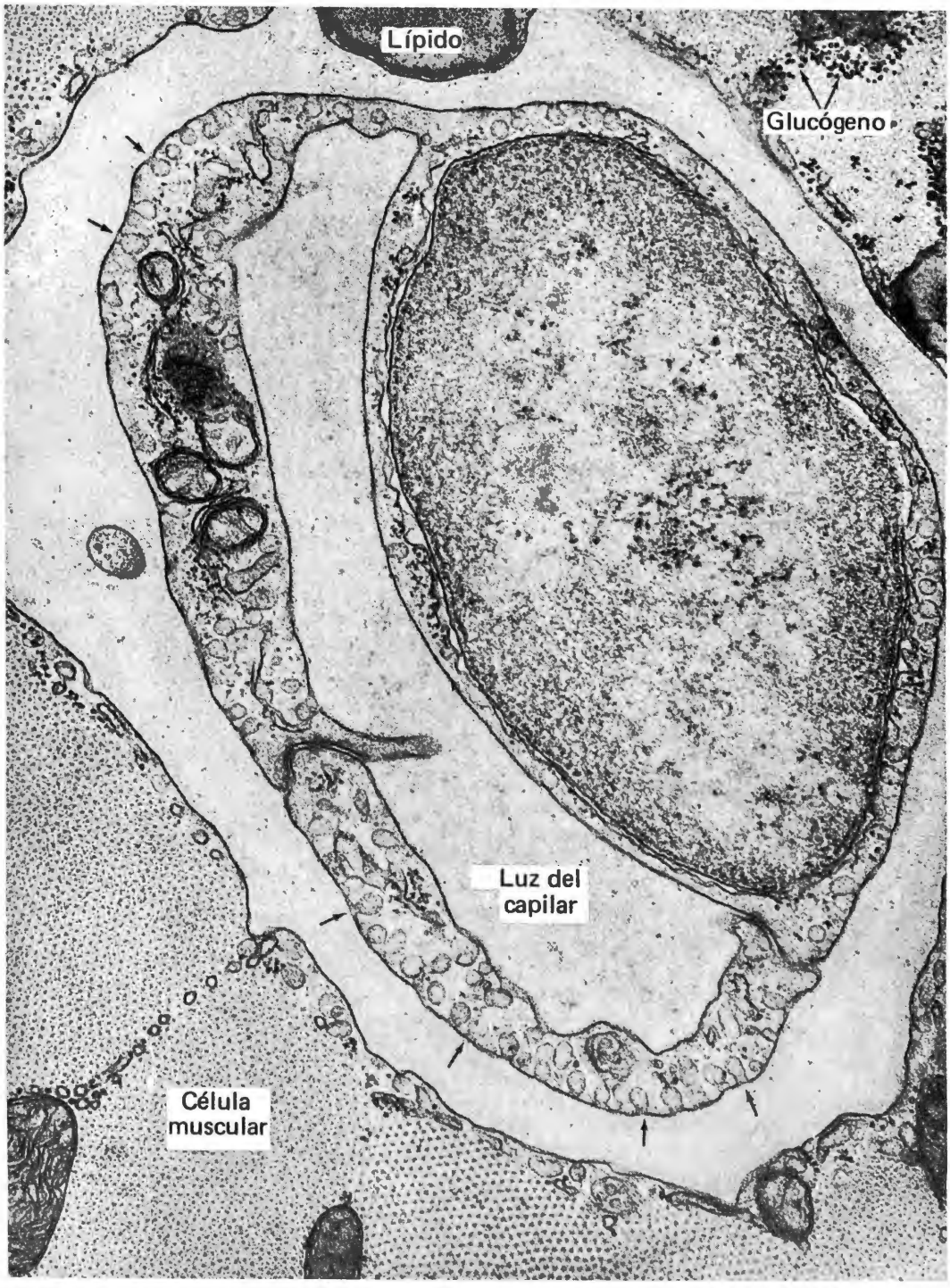

FIG. 22-9. Micrografía electrónica de un corte transversal de capilar parcialmente en colapso de músculo cardiaco; el corte atraviesa el núcleo de una célula endotelial. Puede verse parte de dos células endoteliales; las uniones entre ellas se hallan inmediatamente por debajo del centro de la figura. Hay un pliegue marginal que se proyecta en la luz inmediatamente por encima de la parte izquierda. Obsérvese el gran número de vesículas pinocitóticas; los diversos lugares donde se originan quedan indicados por flechas. (Fawcett, D. W.: J. Histochem. Cytochem., *13*:75, 1965.)

mos que admitir que existiría una capa continua de células contráctiles solamente en la arteriola precapilar a la izquierda, y en la vénula mayor que se observa en el lado derecho. Sin embargo, probablemente pueda haber algunas células contráctiles (músculo liso) cerca del comienzo o el final de un puente A-V (metarteriola). En condiciones ordinarias la sangre fluiría quizá sobre todo a través de la vía directa (marcada puente A-V), pero si las células musculares alrededor de las arteriolas precapilares y la metarteriola se relajan, la sangre extra que atravesaría la red se dirigiría en parte hacia los caminos laterales (los verdaderos capilares) que se abrirían para admitir una parte mayor de la sangre que atraviesa la red.

Vamos a ocuparnos ahora del papel de los pericitos no contráctiles dispuestos a lo largo de las metarteriolas, los capilares verdaderos y las vénulas menores.

ESTRUCTURA FINA DE CAPILARES Y VENULAS

Tipos de capilares. Los dos tipos de capilares, continuos y fenestrados, ya se describieron en el capítulo 10 y se ilustraron en la figura 10-10.

Aquí vamos a considerar más detalladamente los capilares que tienen endotelio continuo.

Estructura fina de capilares con endotelio continuo. La luz de un capilar sanguíneo típicamente funcional es ligeramente más ancha que el diámetro de un eritrocito. Los eritrocitos no pueden estar circulando por todos los capilares al mismo tiempo; por lo tanto, muchos de ellos no están abiertos. El capilar que se observa en la figura 22-9 está en parte en colapso. En algunos capilares pueden observarse zonas donde parece que una célula endotelial rodea toda la luz. Sin embargo, es más frecuente observar parte de dos o más células endoteliales en cualquier corte perpendicular de un capilar examinado con microscopio electrónico. El observado en la figura 22-9 muestra parte de dos células endoteliales. Como las células endoteliales están adaptadas una a otra en forma irregular, un *corte transversal* muy delgado, frecuentemente atravesaría partes de dos células endoteliales, incluso si cada una rodeara completamente el capilar.

El núcleo de una célula endotelial crea una prominencia en la pared endotelial. Claro está, el núcleo queda recubierto de citoplasma en toda su superficie (fig. 22-9).

El citoplasma de las células endoteliales contiene unos cuantos representantes de los organitos usuales. Sin embargo, hecho muy notable, está lleno de vesículas pinocitóticas que tienen diámetro de 500 a 600 Å; se indican por flechas en la figura 22-9. Parece que nacen a consecuencia de invaginaciones de la membrana celular en la superficie interna o externa del capilar.

Se admite que pudiera servir como medio de transporte, atravesando la pared del capilar en cualquier dirección. No sabemos con seguridad hasta qué punto intervienen elaborando y extrayendo líquido tisular de la substancia intercelular por fuera de los capilares. Evidentemente, constituirían un buen medio para transportar macromoléculas. Se considera, en general, que la vía principal por virtud de la cual las substancias insolubles en los lípidos, pero solubles en el agua, y presentes en diferentes concentraciones a los dos lados del endotelio capilar, difunden a través de las paredes capilares es por vía del material amorfo húmedo que está en los espacios entre células endoteliales vecinas, y que la misma agua (líquido tisular) también puede filtrar entrando y saliendo por la misma vía.

Los bordes de células endoteliales contiguas muchas veces son irregulares e interdigitales entre sí. En la mayor parte de capilares en casi todo su curso los bordes de células endoteliales contiguas aparecen como líneas obscuras separadas por un espacio que tiene unos cuantos centenares de Å de anchura, y que están llenas de un material de baja densidad electrónica (fig. 22-9). En la mayor parte de capilares puede haber lugares ocasionales donde las capas más externas de las membranas de células contiguas parezcan fusionarse para constituir uniones estrechas. En los capilares del cerebro es frecuente el tipo de unión estrecha (zona ocluyente).

En el punto de contacto entre dos células endoteliales contiguas el citoplasma de una puede formar un pliegue o un colgajo que se proyecte desde la superficie interna de la célula endotelial hacia la luz en breve distancia. Estas pequeñas estructuras, a modo de pedículos, se denominan pliegues marginales (fig. 22-9, *cerca del centro);* no conocemos todavía cuál sea su función.

El capilar en conjunto está rodeado por una membrana basal que sólo es una fracción del espesor de las células endoteliales. Con el ME aparece como una banda sin estructura que

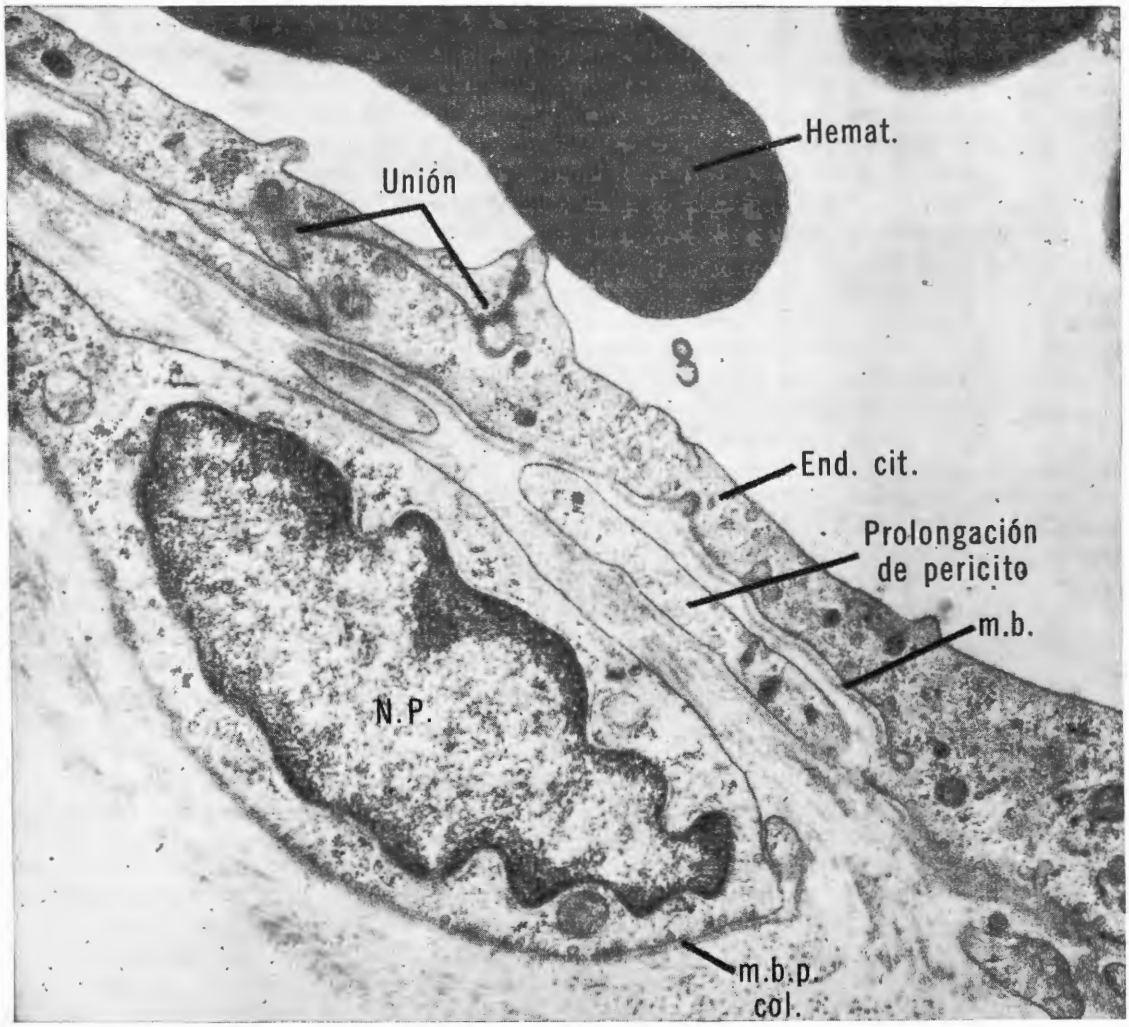

FIG. 22-10. Micrografía electrónica de un corte de pared de vénula. La luz, en la parte derecha alta, contiene un glóbulo rojo (hemat.). El citoplasma (end. cit.) de partes de dos células epiteliales de revestimiento cubre la luz. El lugar de contacto entre las dos células endoteliales está marcado *unión*. Hay complejos de unión en las zonas de contacto. La membrana basal del endotelio está marcada *m.b.* Pasando hacia afuera desde la membrana basal se observa la prolongación de un pericito, señalada como tal; más hacia afuera está el núcleo del pericito. La membrana basal puede observarse alrededor del cuerpo celular del pericito (m.b.p.); por fuera hay algunas microfibrillas colágenas (col.). (Preparación por N. S. Taichman y H. Z. Movat.)

rodea el capilar (fig. 10-10). La membrana basal está separada de fibras musculares vecinas por un espacio que contiene material amorfo.

Se observaron unas cuantas mitocondrias en el citoplasma de las células endoteliales (figura 22-9).

Hay pericitos distribuidos a lo largo de los capilares, pero son más característicos de las vénulas; los distribuiremos en relación con éstas.

Estructura fina de vénulas. Según han señalado Movat y Fernando, las vénulas quizá resulten los más importantes de todos los vasos de la red vascular terminal, por lo que a la inflamación se refiere. Es sabido que la salida de leucocitos puede tener lugar a través de las paredes de vénulas, y también se han comprobado los lugares donde el plasma sanguíneo sale hacia el tejido en el proceso inflamatorio.

Las vénulas reúnen la sangre de los capilares y vías preferenciales y son de diámetro mayor que los capilares (fig. 22-7). Sus paredes se estudian de preferencia con el ME. Según puede verse en la figura 22-10 están revestidas de células endoteliales; en esta ilustración se observan partes de dos células endoteliales. El lugar de su unión está marcado por *unión;* el tipo de unión es el mismo descrito para la mayor parte de capilares. Excepto en lugares donde hay uniones estrechas, las membranas celulares de células contiguas se acercan mucho una a otra, de manera que queda un espacio de aproximadamente 100 o más Å entre las dos. Según se indicó en la figura 12-7, cuando el endotelio se lesiona los leucocitos emigran a través de las paredes capilares y vénulas; para ello se separan los bordes de células contiguas y abandonan los vasos a través de las aberturas que así se forman; esto sugeriría que, si hay uniones estrechas, están localizadas y no en forma de zónulas.

El citoplasma de las células endoteliales manifiesta algunos cuerpos obscuros, probablemente lisosomas (fig. 22-10). También pueden observarse unas pocas vesículas pinocitóticas en el endotelio de esta vénula.

Inmediatamente por fuera del endotelio hay una capa de membrana basal (fig. 22-10, m.b.). Está formada por material fibrilar casi sin estructura. Las membranas basales que rodean el endotelio de capilares y vénulas tienen aproximadamente 500 Å de espesor; se cree que aumentan de espesor con la edad.

El núcleo voluminoso (fig. 22-10, N.P.) en la parte izquierda baja es el núcleo de un pericito. El citoplasma de los pericitos se extiende fuera de sus cuerpos celulares principales, en forma de prolongaciones. Tales prolongaciones en cortes delgados frecuentemente se cortan transversal u oblicuamente, y se extienden a lo largo o alrededor del tubo endotelial que constituye el capilar o la vénula. Los pericitos y sus prolongaciones también están incluidos en membranas basales continuas con la membrana basal que rodea el tubo de endotelio. En este sentido, la membrana basal del tubo endotelial se disocia para rodear el pericito y sus prolongaciones, así como el tubo endotelial. La membrana basal puede observarse en el pericito en el lugar marcado m.b.p. Está señalada una prolongación.

Puede observarse algo de colágena rodeando el tubo epitelial y los pericitos. Esta se halla en forma de microfibrillas cortadas principalmente en dirección transversal (fig. 22-10, col.).

Cuando las vénulas se transforman en pequeñas venas, el carácter de las células descritas como pericitos cambia, ya que pasan a ser células musculares lisas.

La función de los pericitos de capilares y vénulas, a diferencia de los que se hallan en situación similar en pequeñas venas y arteriolas, no se admite en general que sea contráctil como se pensó en un tiempo. Los pericitos de los capilares y pequeñas venas actualmente se consideran como derivados mesenquimatosos relativamente indiferenciados. Se ha comprobado que son fagocíticos, y en este sentido se parecen a los macrófagos; al crecer venas nuevas a partir de vénulas se cree que pueden desarrollarse y transformarse en células musculares lisas. También se ha sugerido que los pericitos podían ayudar a producir membranas basales, o incluso colágena.

VENAS

Las vénulas ya han sido descritas.

Venas de pequeño y mediano calibre. Su estructura varía considerablemente. En general, a semejanza de las arterias correspondientes, sus paredes están formadas por tres capas (fig. 22-4, *derecha).* La íntima es un endotelio que reposa directamente sobre una membrana elástica interna mal definida o está separada de ella por una pequeña cantidad de tejido conectivo colágeno subendotelial. La media suele ser mucho más delgada que en la arteria correspondiente (fig. 22-4). Consiste principalmente en células musculares lisas dispuestas circularmente, mezcladas con más fibras colágenas y menos fibras elásticas que en las arterias. En algunas venas las fibras musculares lisas más internas de la media están dispuestas longitudinalmente. En general, la media es mucho menos muscular (y, por lo tanto, más delgada) en las venas protegidas, por ejemplo, por músculos o por la presión del contenido abdominal, que en venas más expuestas. Las venas cerebrales y meníngeas casi no poseen músculo en sus paredes. La adventicia de las venas de mediano calibre suele ser su capa más gruesa (fig. 22-4, *derecha);* está formada principalmente por tejido conectivo colágeno.

La media muscular está bien desarrollada en las venas de las extremidades, particularmente de las inferiores. Esto es cierto sobre todo para las venas safenas. Como se hallan en un plano superficial, la presión de las estructuras vecinas

FIG. 22-11. Microfotografía (mediano aumento) de pared de vena safena cortada transversalmente. Obsérvese la capa interna de músculo longitudinal; los *vasa vasorum,* señalados por flechas, penetran profundamente en la media desde la adventicia.

no las protege tanto como a las venas más profundas. Además, cuando una persona se mantiene de pie, las paredes de aquellas venas tienen que resistir la presión hidrostática de una gran columna de sangre. Por estos dos motivos sus paredes han de ser más gruesas que las de la mayor parte de las venas. Esto se logra principalmente por la presencia de una media importante. La parte más intensa de esta media contiene principalmente fibras musculares lisas dispuestas longitudinalmente y acompañadas de fibras elásticas (fig. 22-11); la parte más externa y gruesa, fibras musculares lisas dispuestas circularmente (fig. 22-11).

Grandes venas. Su estructura varía considerablemente. En general, la íntima se parece a la de las venas de mediano calibre, pero la capa subendotelial de tejido conectivo es más gruesa. En la mayor parte de grandes venas la media contiene muy poco músculo liso. La adventicia es la más gruesa de las tres capas; contiene tanto fibras colágenas como fibras elásticas. En muchos casos, por ejemplo, en la cava inferior, su capa más interna contiene haces de fibras musculares lisas dispuestas longitudinalmente (fig. 22-12).

Vasa vasorum de las venas. Las venas están mucho más abundantemente provistas de *vasa vasorum* que las arterias. Como las venas contienen sangre poco oxigenada, las células de sus paredes probablemente necesiten a veces más oxígeno del que pueden obtener por difusión desde la luz del vaso. Los *vasa vasorum* que llevan sangre arterial hacia el interior de las paredes venosas cubren esta necesidad. Además, como la sangre en las venas está sometida a poca presión, los *vasa vasorum* pueden acercarse a la íntima de la pared sin que los ocluya obli-

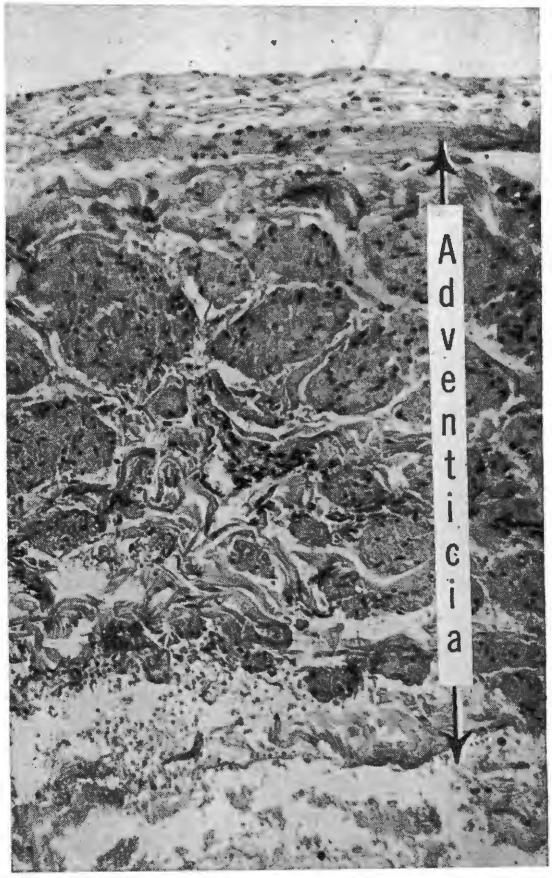

FIG. 22-12. Microfotografía (mediano aumento) de pared de vena cava inferior cortada transversalmente. Obsérvense los haces musculares longitudinales en la adventicia.

gadamente la presión del interior del vaso. En consecuencia, los *vasa vasorum* de las venas llegan mucho más cerca de la íntima que en las arterias. Para observarlos bien se recomienda emplear las paredes gruesas de la safena (figura 22-11).

Linfáticos. Las paredes de las venas no tienen que resistir grandes presiones, como ocurre con las arterias; por lo tanto, en sus paredes puede haber linfáticos y *vasa vasorum* permeables. De hecho, las paredes de las venas están mucho más abundantemente provistas de capilares linfáticos que las paredes de las arterias. (Esto probablemente explique por qué los tumores que se difunden por vía linfática invaden las paredes de las venas, nunca las de las arterias). Los capilares linfáticos pueden acercarse tanto a la superficie interna de las venas que el líquido tisular que penetra en ellos para constituir linfa probablemente sea un filtrado o dializado de la sangre que hay en la luz venosa.

Válvulas de las venas. Muchas venas están provistas de válvulas dispuestas de manera que la sangre pueda circular hacia el corazón, pero no en sentido opuesto. Las válvulas de las venas son de tipo de hojuela. La mayor parte de válvulas tienen dos hojuelas, algunas solamente una. Las hojuelas están formadas por pliegues de íntima con un refuerzo central de tejido conectivo. Hay fibras elásticas en la parte de la válvula que mira a la luz del vaso.

Las válvulas son particularmente abundantes en las venas de las extremidades; no suele haberlas en las venas del tórax ni del abdomen. Las válvulas suelen estar situadas en posición inmediatamente distal con relación a la llegada de venas tributarias. Poco antes de la inserción de una válvula la vena está ligeramente dilatada para formar una bolsa o seno. Así, pues, en las venas superficiales distendidas los abultamientos localizados indican claramente los lugares donde hay válvulas.

La función de las válvulas venosas no está muy bien aclarada. Evidentemente, tienen que ayudar a vencer la gravedad evitando el flujo retrógrado. Pero pueden actuar en otras formas; así, por ejemplo, en las venas que son comprimidas cuando los músculos vecinos se contraen, las válvulas permitirían que dichos músculos actuaran como verdaderas bombas; además, evitarían que las contracciones musculares crearan presión retrógrada hacia los vasos capilares drenados por dichas venas.

Venas varicosas. Las venas superficiales carecen de soporte; la fuerza de la gravedad ejercida por la sangre en su interior, por debajo del corazón, es factor más o menos constante que tiende a dilatarlas. Cuando está dificultada la circulación de retorno en una parte del organismo, o cuando los tejidos de las paredes venosas son menos resistentes que de ordinario, por trastorno patológico o por herencia, las venas superficiales se dilatan gradualmente. Llega un momento en que, al aumentar la dilatación, las válvulas se vuelven insuficientes; en consecuencia, la gravedad ejerce una acción dilatadora mayor todavía sobre sus paredes. Las venas superficiales que en estas condiciones se vuelven tortuosas, irregulares y de gran calibre, reciben el nombre de *venas varicosas.*

TRASPLANTE DE VASOS SANGUINEOS

El trasplante de segmentos de vasos sanguíneos para evitar o substituir segmentos de vasos deformados, enfermos y debilitados u ocluidos, actualmente constituye técnica quirúrgica corriente. El empleo de trasplantes autólogos de vasos sanguíneos sería muy limitado porque no podríamos disponer de injertos autólogos para substituir cualquiera de los grandes vasos de la economía (excepto cuando las anastomosis son abundantes). Algunos defectos arteriales pueden repararse con injertos venosos autólogos, pero el uso de éstos es muy limitado. Por lo tanto, los trasplantes de vasos sanguíneos generalmente deben ser de tipo homólogo; y, según ya hemos explicado, en este tipo de trasplante son pocas las esperanzas de que sobrevivan las células. Los injertos homólogos de vasos sanguíneos son eficaces, como lo son los trasplantes de hueso compacto, porque la substancia intercelular de los mismos sobrevive cierto tiempo mientras en el interior de ellos va creciendo tejido nuevo. La elastina probablemente sea el elemento más importante al respecto; se ha comprobado experimentalmente que sigue intacta durante por lo menos seis a nueve meses.

Un injerto homólogo es invadido por células del huésped. Estas crecen en su substancia y producen colágena. No parece que se produzca nueva elastina en los injertos de vasos.

Como no cabe esperar la supervivencia de las células en los injertos homólogos, pueden almacenarse y tratarse en diversas formas, que posiblemente destruyan las células que contengan. Sin embargo, los homoinjertos pueden almacenarse a temperatura bajísima, ser con-

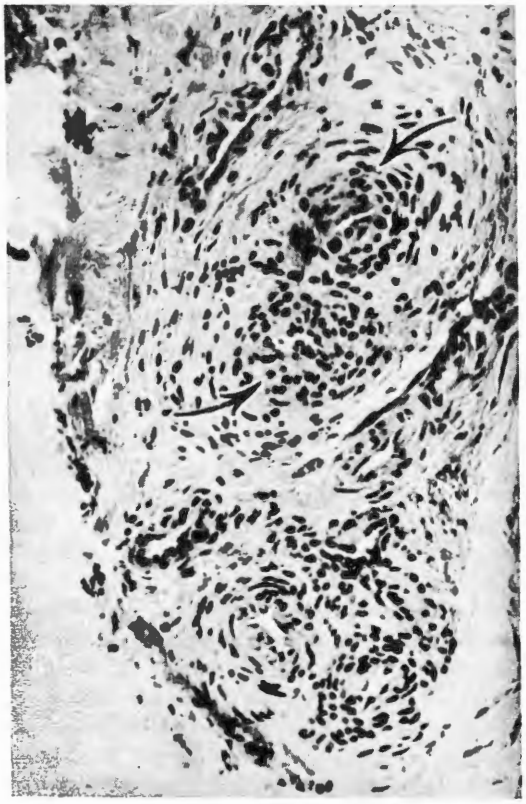

FIG. 22-13. Microfotografía (mediano aumento) de un corte de piel, en el cual se ve un *glomus*. El vaso arterial de paredes gruesas (señalado con flechas) es tortuoso; en consecuencia, aparece cortado transversalmente a diferentes niveles.

gelados y secados o tratarse de otras diversas maneras.

Se emplean actualmente productos sintéticos a los cuales se da la forma de vasos sanguíneos como substitutivos de los homoinjertos. Se preparan con materiales que no despierten reacción tisular y que, además, sean porosos; esto permite que las células del huésped crezcan en el interior de su substancia y llenen sus intersticios con células y substancia intercelular. Como son porosos, las células pueden crecer atravesándolos y alcanzando la luz, que revisten de tejido vivo.

ANASTOMOSIS ARTERIOVENOSAS

Hace ya mucho tiempo se sabe de la existencia de anastomosis arteriovenosas en varias partes del cuerpo, sobre todo en las porciones distales de las extremidades. Las primeras demostraciones de su existencia tenían dos orígenes: 1) experiencias en las cuales partículas de volumen demasiado grande para atravesar los capilares se inyectaban en una arteria y se recuperaban en la vena correspondiente; 2) estudios histológicos hechos con tejidos cuyos vasos se habían inyectado de material coloreado. Sin embargo, estas importantes estructuras merecieron relativamente poca atención hasta que las técnicas más nuevas hicieron posible su estudio in vivo.

Grant fue el primero en estudiar las anastomosis arteriovenosas in vivo, sometiendo orejas de conejo a observación microscópica cuidadosa mediante luz intensa transmitida. Más tarde, Grant y Bland hicieron iguales estudios en la piel del hombre y en patas de pájaros.

Clark y Clark, casi por el mismo tiempo, estudiaron tales anastomosis y su formación mediante cámaras transparentes insertadas en oreja de conejo. Masson ha descrito un tipo especial de anastomosis que se observa en un pequeño órgano de la piel denominado *glomus* (fig. 22-13).

Las anastomosis arteriovenosas se originan como ramas laterales de las arterias y arteriolas; siguen un trayecto más o menos sinuoso hasta terminar generalmente en la vena o la vénula que acompaña al vaso arterial del cual se originaron. Cerca del punto donde las anastomosis se vacían en la vena, su pared tiene carácter venoso; en su punto de origen su pared tiene carácter arterial, aunque ligeramente más gruesa. Pero según Grant, en el segmento de transición hay un espesamiento considerable de la muscular y de la adventicia del vaso. Además, esta parte de la anastomosis es particularmente rica en terminaciones nerviosas simpáticas y probablemente se halle más o menos especializada para servir como esfínter.

La dilatación de las anastomosis arteriovenosas en una parte determinada del cuerpo permite que ésta sea atravesada por un volumen de sangre mucho mayor que el ordinario. Es evidente que las anastomosis arteriovenosas tendrían gran valor cuando, por ejemplo, las puntas de los dedos de las manos o de los pies están sometidas al frío, ya que al dilatarse podrían permitir que grandes volúmenes de sangre caliente atravesaran las extremidades y ayudaran a mantener su temperatura. Es muy probable que en esta forma las anastomosis arteriovenosas tengan importante función. Además, es posible que resulten muy útiles en determinadas estructuras del cuerpo donde la actividad es de tipo intermitente. Claro está que en un cuerpo nor-

mal la dilatación de las anastomosis arteriovenosas aumentaría la presión venosa y facilitaría el retorno de la sangre al corazón.

En procesos que se acompañan de dificultad de la circulación venosa de retorno, el cierre de tales anastomosis también ayudaría a disminuir la presión venosa. *Las anastomosis arteriovenosas son estructuras muy diferentes de los puentes arteriovenosos; para evitar toda confusión estos últimos suelen denominarse en la actualidad "vías preferentes".*

CONTROL NERVIOSO DE ARTERIAS

Como las paredes de las arterias de distribución (musculares) están formadas básicamente de músculo liso, el calibre de su luz puede regularse para permitir variaciones del riego sanguíneo según las necesidades. Además, si alguna arteria muscular o un grupo de arterias musculares han de mandar más sangre a través de una parte determinada del cuerpo —por ejemplo, el brazo derecho de un jugador de tenis manidiestro o un lanzador de béisbol— los vasos más allá de la arteria de distribución también han de dilatarse para permitir que un flujo más elevado de sangre llegue y atraviese las redes capilares. Tanto las arterias de distribución como sus ramas, incluyendo las arteriolas y la red vascular terminal, han de cooperar si ha de pasar más sangre a través de una parte del cuerpo y regarla adecuadamente, por ejemplo, fibras musculares proporcionándoles más oxígeno y más azúcar.

Las fibras amielínicas del sistema nervioso vegetativo (principalmente de la división simpática) inervan las células musculares lisas de los vasos sanguíneos; pueden verse en la adventicia de arterias a lo largo de su curso (figura 22-14). Los impulsos nerviosos que alcanzan las células musculares lisas las influyen provocando liberación de mediadores químicos a nivel de las terminaciones nerviosas. Probablemente haya dos tipos de receptores en las células musculares lisas, que son activados por mediadores químicos; un tipo es estimulado aumentando el tono de las células musculares lisas,

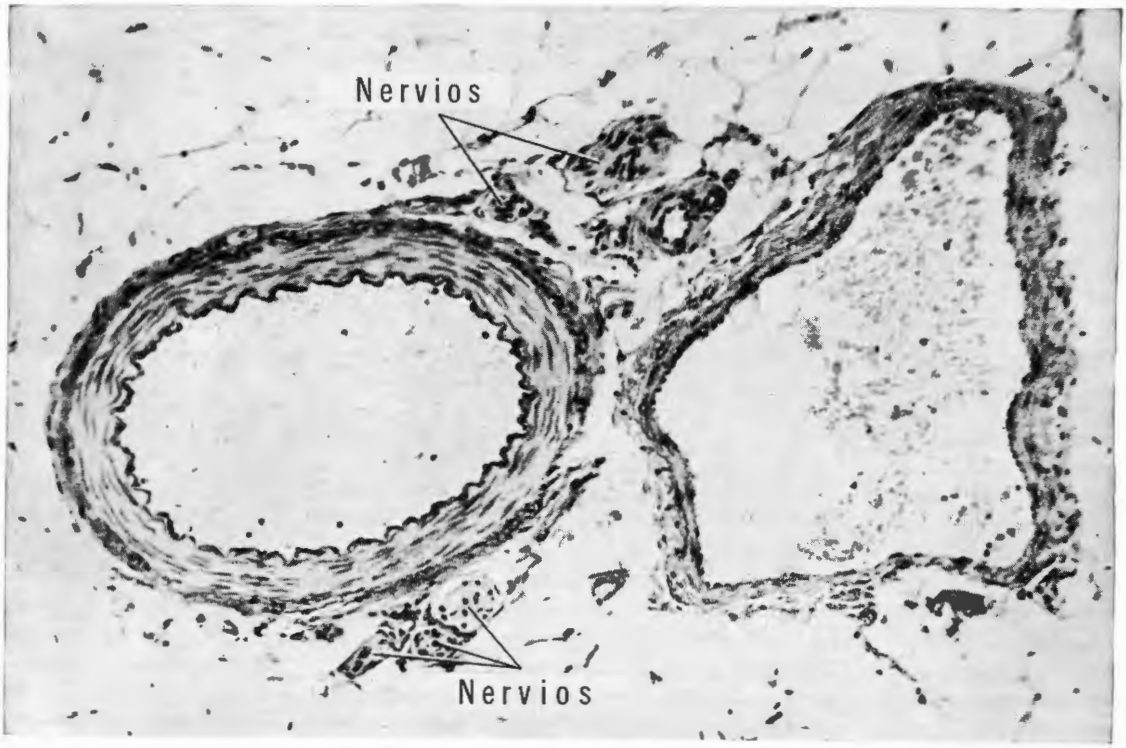

FIG. 22-14. Microfotografía (mediano aumento) de un corte transversal de arteria de distribución y vena satélite. Pueden verse nervios delgados, cortados transversalmente, unidos a la adventicia. Obsérvese que la vena tiene pared más delgada y luz más amplia que la arteria.

mientras que la activación del otro tipo disminuye el tono.

Papel de las arteriolas en la regulación de la presión arterial

La conservación de una presión arterial adecuada depende de varios factores: por ejemplo, la fuerza de la acción de bomba del corazón, el volumen de sangre en el sistema arterial, la viscosidad de la sangre, y el grado en el cual están contraídas o dilatadas las salidas del sistema arterial, o sea, las arteriolas. A igualdad de todas las demás condiciones, la presión dentro del sistema depende del grado en el cual las salidas arteriolares del sistema arterial están contraídas o dilatadas. Aunque se producen aumentos temporales de la presión sanguínea, y hay que esperar que normalmente esto ocurra en condiciones en las cuales el cuerpo, por ejemplo, se dispone a luchar o escapar, hay algunos individuos en quienes la constricción arteriolar tiende a ser persistente y, por lo tanto, sufren *hipertensión.* La causa de la hipertensión persistente por constricción, no por enfermedad orgánica de las arteriolas, no se conoce bien. Algunos autores consideran que intervienen factores psicosomáticos; en particular, se ha señalado al respecto la animosidad reprimida. Como veremos cuando consideremos el riñón, interviene también un factor humoral producido en este órgano para controlar la presión arterial. Mencionaremos que uno de los adelantos más notables para tratar enfermedades ha sido el relacionado con el tratamiento de la hipertensión; ahora disponemos de medicamentos que se utilizan ampliamente para mejorar estos pacientes. Sin embargo, en algunos tipos de hipertensión hay cambios degenerativos en las paredes arteriolares y esto, claro está, constituye un proceso más grave y menos susceptible de tratamiento.

CORAZON

Cavidad pericárdica. El corazón se halla recubierto de una membrana de tejido conectivo fibroelástico, revestida a su vez por una capa única de mesotelio. Esta membrana fibroelástica cubierta de mesotelio recibe el nombre de *epicardio (epi* = encima). El corazón así protegido está rodeado de otra membrana fibroelástica, el *pericardio,* revestido de mesotelio. Entre el pericardio y el epicardio hay un espacio potencial, o cavidad pericárdica, que normalmente contiene hasta 50 ml de líquido. Este líquido se halla distribuido de manera que en la mayor parte de la cavidad sólo forma una fina capa delgada. El epicardio en la base del corazón se continúa con el pericardio. El líquido lubricante que se halla entre las dos capas mesoteliales que revisten el pericardio y el epicardio permite que el corazón se desplace libremente durante la contracción y la relajación. En algunas enfermedades el volumen de líquido que hay en la cavidad pericárdica aumenta considerablemente; en otras, el epicardio queda unido al pericardio por tejido conectivo fibroso. Ambas anormalidades dificultan considerablemente la acción del corazón.

Epicardio. El carácter del epicardio varía según las partes del corazón; su capa más superficial está constituida por tejido conectivo ordinario. Este se halla recubierto de mesotelio y contiene algunos capilares sanguíneos, capilares linfáticos y fibras nerviosas. La capa más profunda del epicardio contiene vasos sanguíneos de mayor calibre y es más rica en grasa; se continúa con el endomisio del músculo cardiaco subyacente. La grasa es particularmente abundante en el trayecto de los grandes vasos coronarios.

Miocardio. La parte muscular y más gruesa de la pared del corazón se halla situada debajo del epicardio. Está compuesta de músculo cardiaco (descrito en el cap. 21). La disposición de los diversos grupos de fibras que componen el miocardio se estudia en los libros de anatomía.

Endocardio. Esta membrana constituye un revestimiento completo para las cavidades auriculares y ventriculares; recubre todas las estructuras que se proyectan en el interior del corazón (válvulas, cuerdas tendinosas y músculos papilares). En general, el espesor del endocardio varía en proporción inversa del espesor del miocardio que reviste. El endocardio tiene tres capas. La más interna está formada por una membrana de tejido conectivo fino revestida de endotelio continuo con el que reviste los vasos que salen del corazón. La inmediata (capa media) es la más gruesa. Está formada de tejido conectivo denso que contiene bastantes fibras elásticas, sobre todo en su parte interna (figura 22-16). Estas fibras suelen hallarse dispuestas paralelamente a la superficie; en algunos lugares donde abundan, alternan con capas de fibras colágenas. En la parte más externa de esta

capa puede haber cierto número de fibras musculares lisas. La tercera capa del endocardio, la más externa, está formada por tejido conectivo dispuesto irregularmente. Puede contener grasa. Esta capa contiene, asimismo, vasos sanguíneos y, en algunos lugares, fibras musculares cardiacas de tipo especial (fibras de Purkinje) (figura 22-20), que describiremos más tarde. Se continúa con el endomisio del miocardio.

Esqueleto del corazón. La aorta y la arteria pulmonar nacen del ventrículo izquierdo y del ventrículo derecho, respectivamente. En su origen cada una está rodeada de un anillo fibroso. El tejido conectivo denso de estos anillos se continúa directamente, o indirectamente por medio de una masa triangular de tejido conectivo denso con algunas características de cartílago (trígono fibroso), con el tejido conectivo de los anillos fibrosos que rodea los orificios auriculoventriculares. Los anillos fibrosos que rodean las salidas de las aurículas y ventrículos impiden que dichas aberturas valvulares se dilaten cuando las paredes musculares de las cavidades se contraen y vacían su contenido a través de dichos anillos. Estas estructuras fibrosas, junto con la parte fibrosa (membranosa) del tabique interventricular, proporcionan, asimismo, inserción a las fibras de la musculatura cardiaca. Por este motivo estas diversas estructuras fibrosas a veces reciben el nombre de esqueleto del corazón.

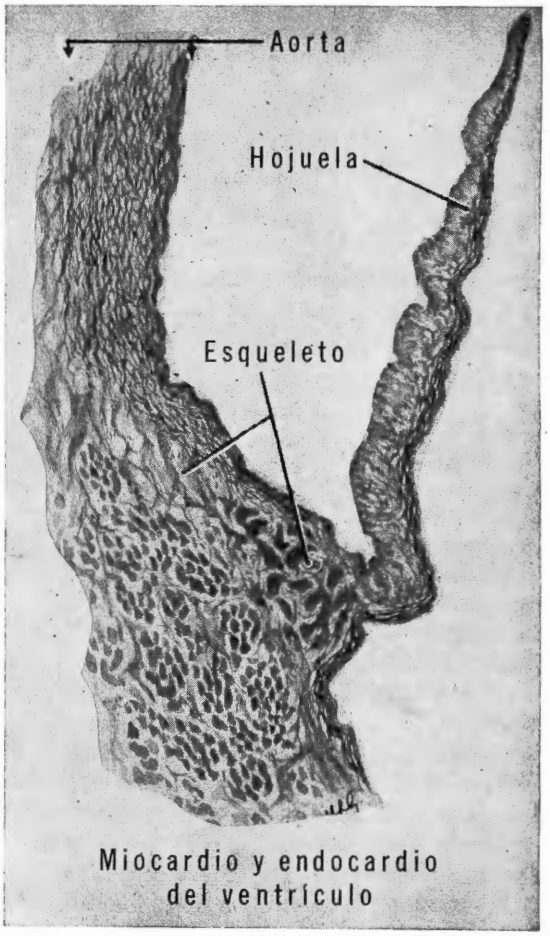

FIG. 22-16. Dibujo de un corte longitudinal de corazón (a poco aumento) cortado en el lugar donde la pared del ventrículo se continúa con una hojuela de válvula aórtica. El tejido de la base de la hojuela se fusiona con el esqueleto del corazón.

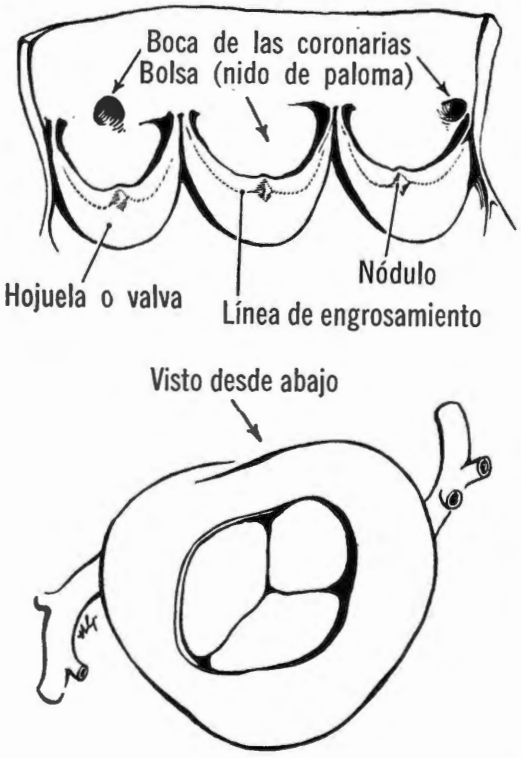

FIG. 22-15. *Arriba,* Las tres hojuelas de la válvula aórtica cuando el vaso está abierto y apoyado en una superficie plana. *Abajo,* Aspecto de la válvula cerrada vista desde abajo.

Válvulas del corazón. Cada ventrículo necesita una válvula de entrada y una de salida. El tipo utilizado es el de válvula de chapaleta (figs. 22-15 y 22-16). Las chapitas están formadas esencialmente de pliegues de endocardio. Pero como dos capas de endocardio no tendrían suficiente resistencia para oponerse a las presiones generadas, cada hojuela está reforzada por

una lámina plana compuesta de tejido conectivo denso.

La válvula de entrada en el ventrículo derecho está formada por tres hojuelas y se denomina *tricúspide.* La de ingreso del ventrículo izquierdo está formada por dos hojuelas; por lo tanto, se llama *válvula bicúspide.* Las hojuelas de las dos válvulas auriculoventriculares tienen estructura histológica similar. En ambos lados están recubiertas de un endocardio y poseen una capa media de soporte formada por tejido conectivo colágeno denso. En la cara ventricular de la capa de tejido colágeno hay gran número de fibras elásticas. También las hay en número limitado debajo del endotelio en la cara auricular de la hojuela.

En las bases de las hojuelas, la lámina plana media de soporte colágeno se continúa con el tejido conectivo denso de los anillos que rodean los orificios. Se han descrito a este nivel fibras musculares lisas y se les ha atribuido acción de esfínter. Puede haber capilares en la base de las hojuelas, donde existen fibras musculares lisas, pero en el hombre tales capilares no penetran en las válvulas. Las células distribuidas en todo el tejido conectivo de las válvulas viven en un líquido tisular que proviene del plasma de la sangre que las baña.

Desde los músculos papilares se extienden cuerdas tendinosas (de tejido conectivo colágeno denso) recubiertas de endocardio delgado que van a parar a la cara ventricular de la capa colágena media que soporta cada hojuela. Téngase presente que las válvulas de salida de los ventrículos (sigmoidea, aórtica y pulmonar) se abren al contraerse el ventrículo, y que la presión completa de la contracción muscular sólo tienen que resistirla las válvulas de ingreso (auriculoventriculares) cerradas. Por lo tanto, si no estuvieran especialmente protegidas, cuando la contracción muscular es muy intensa harían como los paraguas en tiempo de viento, o sea que correrían peligro de invertirse. Las cuerdas tendinosas y los músculos papilares de los cuales provienen, limitan la posible excursión de la parte periférica de las válvulas hacia las aurículas (ver la fig. 22-17).

La válvula de salida del ventrículo derecho recibe el nombre de *válvula semilunar pulmonar* por la forma de sus hojuelas. La válvula de salida del ventrículo izquierdo se denomina *válvula semilunar aórtica;* también está formada por tres hojuelas (fig. 22-15). Las de estas válvulas son más delgadas que las de las válvulas auriculoventriculares. Sin embargo, tienen igual estructura general; están formadas esencialmente por pliegues de endocardio reforzados con una capa media de tejido conectivo denso; los pliegues de endocardio en su base se continúan con el esqueleto del corazón (figura 22-16). No tienen cuerdas tendinosas. Las hojuelas contienen gran cantidad de tejido elástico en su cara ventricular (fig. 22-16).

En una hojuela de válvula semilunar la capa media densa aumenta de espesor siguiendo una línea paralela a su borde libre, y muy cerca de él, sobre todo en la parte media de la valva. Esta es la línea a nivel de la cual las hojuelas se ponen en contacto unas con otras cuando la válvula se cierra. Por lo tanto, allí el tejido tiene que ser relativamente firme. Entre esta línea de tejido engrosado y el borde libre verdadero, las hojuelas son muy delgadas. Los bordes libres muy flexibles permiten un cierre más perfecto que el que podría obtenerse si los tejidos fueran más rígidos, a menos de estar perfectamente "trabajados".

Para que los bordes libres de las tres bolsas que hacen prominencia hacia adentro a partir del revestimiento de un vaso puedan cerrar perfectamente, se requiere que, estando la válvula cerrada, cada hojuela vista desde abajo tenga aspecto triangular con el vértice a nivel del centro del vaso (triángulo de base curva) (fig. 22-15). Además, la suma de los ángulos de los vértices de las tres hojuelas triangulares de una válvula cerrada tiene que dar 360°. En el vértice de cada hojuela, el engrosamiento siguiendo la línea vecina del borde libre (descrito en el párrafo anterior) aumenta para constituir un verdadero nódulo (fig. 22-15). El borde libre de una válvula cerrada está incurvado hacia arriba en ambos lados, elevándose hasta dicho punto; por lo tanto, esta porción puntiaguda del borde libre que contiene el nódulo constituye una verdadera cúspide (figura 22-15). Sin embargo, como ya señalamos anteriormente, a veces se llama cúspide a toda la hojuela.

Las enfermedades que afectan a las válvulas del corazón pueden plantear graves problemas mecánicos. Sobre todo en los niños que sufren reumatismo agudo, las hojuelas pueden ser asiento de proceso inflamatorio. La curación muchas veces se acompaña de gran aumento de la colágena; en consecuencia, la hojuela puede quedar más rígida y cortar o deformarse de otra manera. Las hojuelas a veces quedan re-

unidas por tejido colágeno. Sea como sea, el resultado final es que la válvula no cierra o abre bien. En clínica, el estudiante observará muchos ejemplos de válvulas afectadas en tal forma.

SISTEMA CARDIACO DE CONDUCCION DE IMPULSOS

En un ciclo cardiaco, la sangre penetra en las aurículas derecha e izquierda proveniente de las venas cavas y las venas pulmonares, respectivamente. Parte de la sangre pasa directamente a los ventrículos relajados; el resto llena las aurículas. Luego las dos aurículas se contraen al mismo tiempo vaciando su contenido en los ventrículos parcialmente llenos, lo cual completa su repleción. Sigue la contracción de los ventrículos, que cierra las válvulas auriculoventriculares y abre las válvulas pulmonar y aórtica, a través de las cuales su contenido va a parar a las arterias pulmonar y aorta, respectivamente. Durante ese tiempo, las aurículas vuelven a llenarse.

La eficacia de un corazón depende sobre todo de que estos diferentes fenómenos se sucedan en orden adecuado. Por desgracia, en cierto número de enfermedades demasiado frecuentes la sucesión de fenómenos está perturbada. Por ejemplo, en lugar de que una onda de contracción siga las aurículas y, más tarde, los ventrículos, puede ocurrir que las aurículas se contraigan más o menos independientemente y con ritmo diferente de los ventrículos. O bien las paredes de las aurículas en lugar de contraerse adecuadamente sólo tienen movimientos de aleteo. De hecho, son tantas las formas en las cuales puede perturbarse la sucesión de acontecimientos, que no podemos ni enumerarlas. El estudiante en clínica pronto verá ejem-

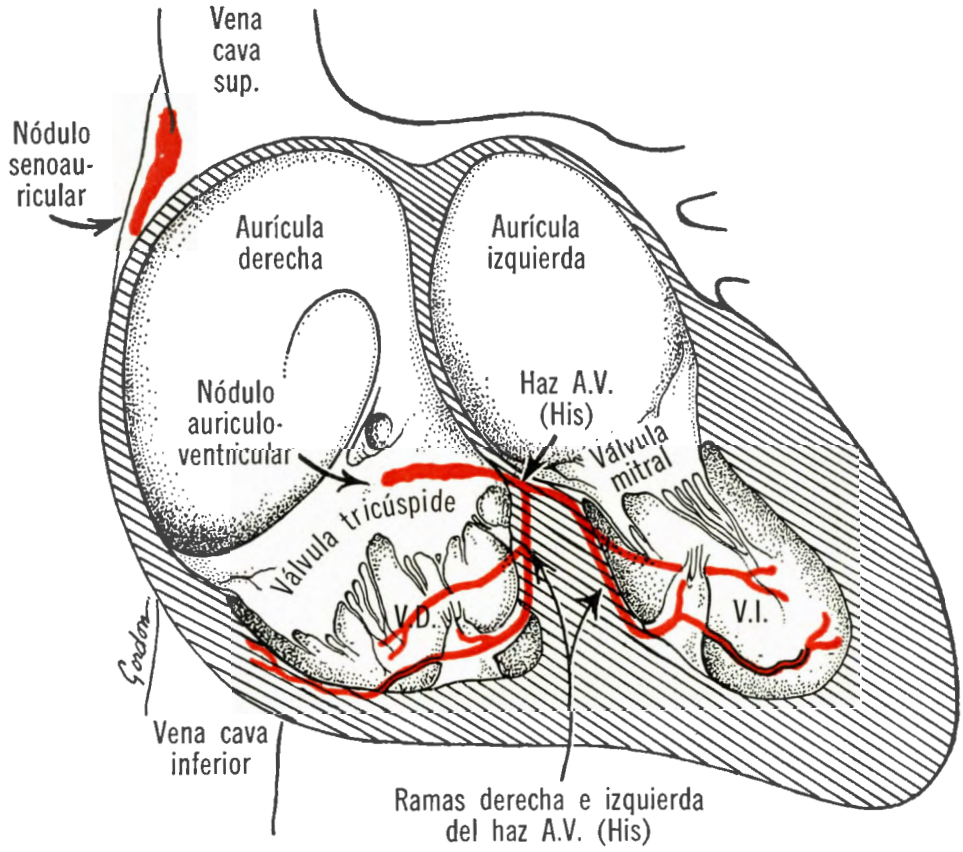

FIG. 22-17. Esquema de la superficie de sección (rayada) y del interior del corazón vistos de frente. El corte se llevó a cabo de manera que pudiera verse lo mejor posible el sistema de conducción, que en la figura tiene color rojo.

plos de tales trastornos; por eso conviene que se familiarice lo más posible con el mecanismo que permite la sincronización de los diferentes fenómenos del ciclo cardiaco normal.

Desarrollo de conocimientos. Se observó primeramente que la sucesión ordenada de contracciones que se observa en los animales de sangre fría depende de una onda de excitación que se transmite siguiendo el tejido muscular de las aurículas y luego el de los ventrículos. Pero la teoría de la conducción muscular del impulso productor de la contracción no podía aplicarse al corazón de los mamíferos; se creía que ésta tenía un tabique continuo de tejido conectivo que separaba las aurículas de los ventrículos. Sin embargo, en 1893, W. His, Jr., demostró que en el corazón humano la zona de tejido conectivo estaba atravesada por un haz muscular que iba desde el tabique auricular al borde superior del tabique interventricular (figura 22-17). (A principios del mismo año, Kent había observado que la separación en el corazón del mono estaba atravesada por haces de fibras musculares diferentes de las fibras ordinarias del músculo cardiaco.) El haz de músculo *auriculoventricular* (A-V) o, según suele llamarse, el *haz de His,* permite que cada onda de contracción que se difunde por las aurículas sea conducida por tejido muscular hacia los ventrículos, donde inicia la contracción precisamente en el momento en que se han llenado de sangre por contracción de las aurículas. Claro está que las fibras del haz auriculoventricular están especializadas para conducir (con rapidez especial) más que para contraerse; según veremos, microscópicamente difieren de las fibras musculares cardiacas ordinarias en diversos aspectos y en su disposición (fig. 22-19).

Pronto se comprobó que había más tejido muscular especializado, en lugar de contraerse, para conducir, e incluso para iniciar, el impulso de la contracción. Ahora sabemos que el haz auriculoventricular sólo es parte importante de un sistema de fibras especializadas para tal fin. Este constituye lo que se ha denominado *sistema de conducción del impulso cardiaco;* vamos a describir sus partes y el aspecto microscópico de cada una.

Nódulo sinoauricular (S-A). Se trata de una pequeña masa de fibras musculares cardiacas especializadas rodeada de tejido conectivo fibroelástico denso. Está abundantemente provista de fibras nerviosas provenientes de las dos divisiones del sistema nervioso vegetativo. Se halla situado en la pared derecha de la vena cava superior, a nivel del extremo superior del surco terminal (figs. 22-17 y 22-18); fue descrito en 1907 por Keith y Flack, quienes consideraron que el impulso del corazón nacía en él. Esta idea pronto recibió confirmación; en 1910 se descubrió que este nódulo era la primera región que se hacía electronegativa al producirse una onda de contracción en el corazón del perro. Actualmente suele denominarse *marcapaso* del corazón, y se admite en general que es aquí donde los impulsos nerviosos actúan para modificar la frecuencia con que se desarrollan los impulsos para la contracción que se difundirá después a todo el corazón.

Duckworth ha descrito que el tejido conectivo del nódulo aumenta considerablemente después del nacimiento, y que los elementos musculares se desarrollan para constituir los elementos adultos. Las fibras nodales adultas son estructuras fusiformes pequeñas con estriación transversal, y de volumen aproximadamente mitad del de las fibras auriculares ordinarias; están situadas paralelamente al eje largo de la arteria nodal cuando desciende a través del centro del nódulo. Estas fibras están incluidas en una cantidad relativamente grande de tejido conectivo denso, rico en capilares (fig. 22-18, *derecha).* Los ganglios periféricos de la porción parasimpática del sistema nervioso vegetativo (nervio vago) guardan estrecha relación con el nódulo (fig. 22-18, *izquierda);* según ya hemos señalado, el nódulo está abundantemente provisto de fibras tanto simpáticas como parasimpáticas. La estimulación parasimpática disminuye la frecuencia del corazón; la simpática la aumenta.

Hasta ahora no se ha demostrado netamente la existencia de fibras especiales en las paredes de las aurículas; por lo tanto, se admite que los impulsos originados en el nódulo sinoauricular difunden siguiendo las fibras musculares ordinarias de las aurículas para alcanzar la siguiente estación del sistema de conducción, o sea el nódulo auriculoventricular.

Nódulo auriculoventricular (A-V). Fue descubierto en 1906 por Tawara. Está formado por una pequeña masa de tejido especializado situado en la parte más baja del tabique interauricular, inmediatamente por encima de la inserción de la valva septal de la tricúspide; por delante se continúa con el haz A-V (figura 22-17). Las células del nódulo son fibras musculares cardiacas, pero presentan menos

miofibrillas que las fibras musculares cardiacas ordinarias. Las células se ramifican tan ampliamente y en tantas direcciones que suelen observarse las miofibrillas de una célula cruzando las de las células superpuestas o subyacentes en ángulos rectos.

El haz A-V. Según Duckworth las fibras del haz durante el primer año de la vida alcanzan calibre fino (fig. 22-19). Se disponen paralelamente, con poco tejido conectivo intercalado, pero con bastantes capilares entre ellas. Muchas de tales fibras no son mayores que los capilares. Sin embargo, al igual que las fibras del nódulo sinoauricular, se anastomosan libremente.

Fibras de Purkinje. En el corazón humano las dos ramas del haz auriculoventricular siguen hacia abajo, hasta la mitad aproximadamente del tabique interventricular, a cada lado, antes de hacerse mayores y continuarse con las denominadas fibras de Purkinje. Este autor las observó por vez primera en 1845, en la región subendocárdica del ventrículo de los ungulados. Con el microscopio de luz se parecen a las fibras musculares cardiacas ordinarias porque poseen núcleos dispuestos en la parte central, estriaciones transversales (fig. 22-20). Sin embargo, difieren de ellas en que suelen ser más anchas y también en que las miofibrillas de cada fibra tienden a disponerse en la periferia; esto deja la porción central de cada fibra relativamente vacía de miofibrillas; su lugar lo ocupa una cantidad considerable de glucógeno. En cortes teñidos con hematoxilina y eosina el glucógeno no se puede ver como tal; por lo tanto, la parte central de cada fibra de Purkinje parece estar vacía, excepto donde hay núcleos (fig. 22-20).

Como puede verse en color rojo en la figura 22-17, las fibras de Purkinje van a parar

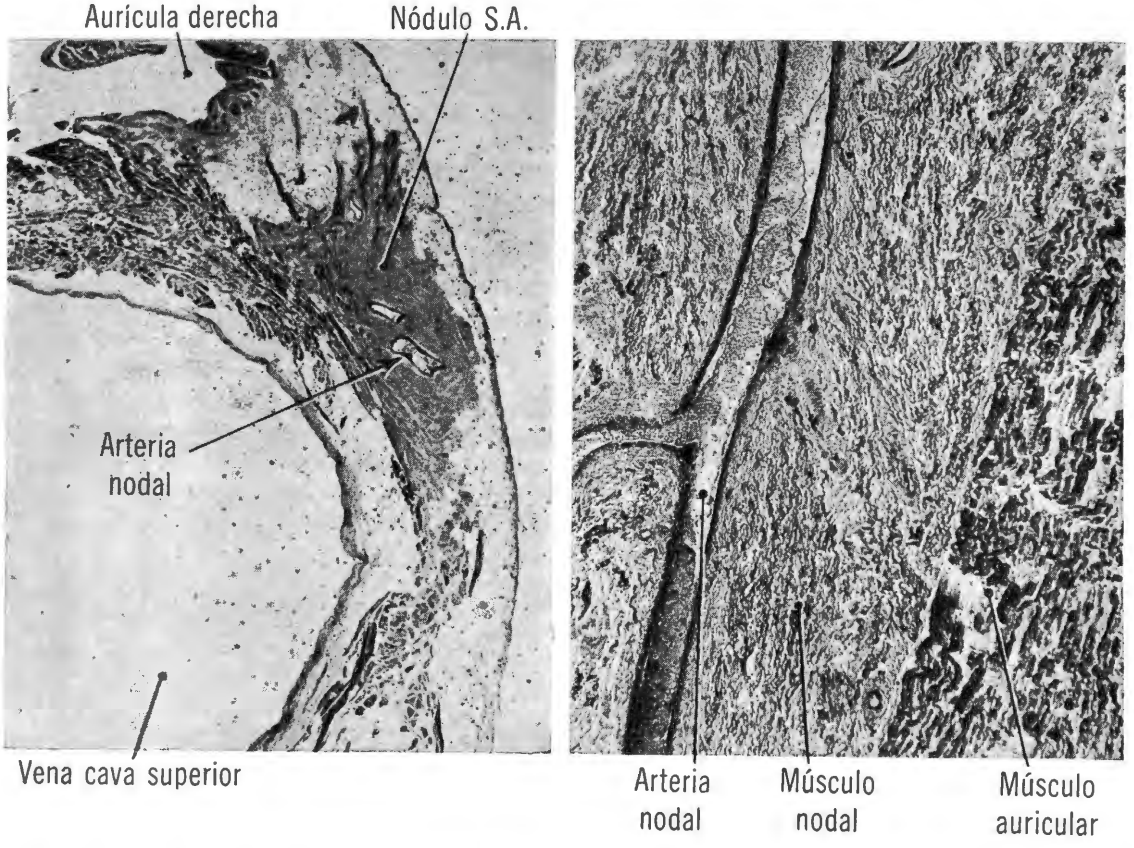

FIG. 22-18. *Izquierda,* Corte transversal (pequeño aumento) de la pared de la vena cava superior, en su unión con la aurícula derecha; sección que atraviesa el nódulo sinoauricular. *Derecha,* Corte longitudinal (pequeño aumento) del lóbulo sinoauricular, que muestra las fibras musculares finas del mismo en contraste con el músculo auricular más voluminoso y teñido intensamente. Obsérvese la arteria nodal que lo atraviesa por el centro. (Preparación de J. W. A. Duckworth.)

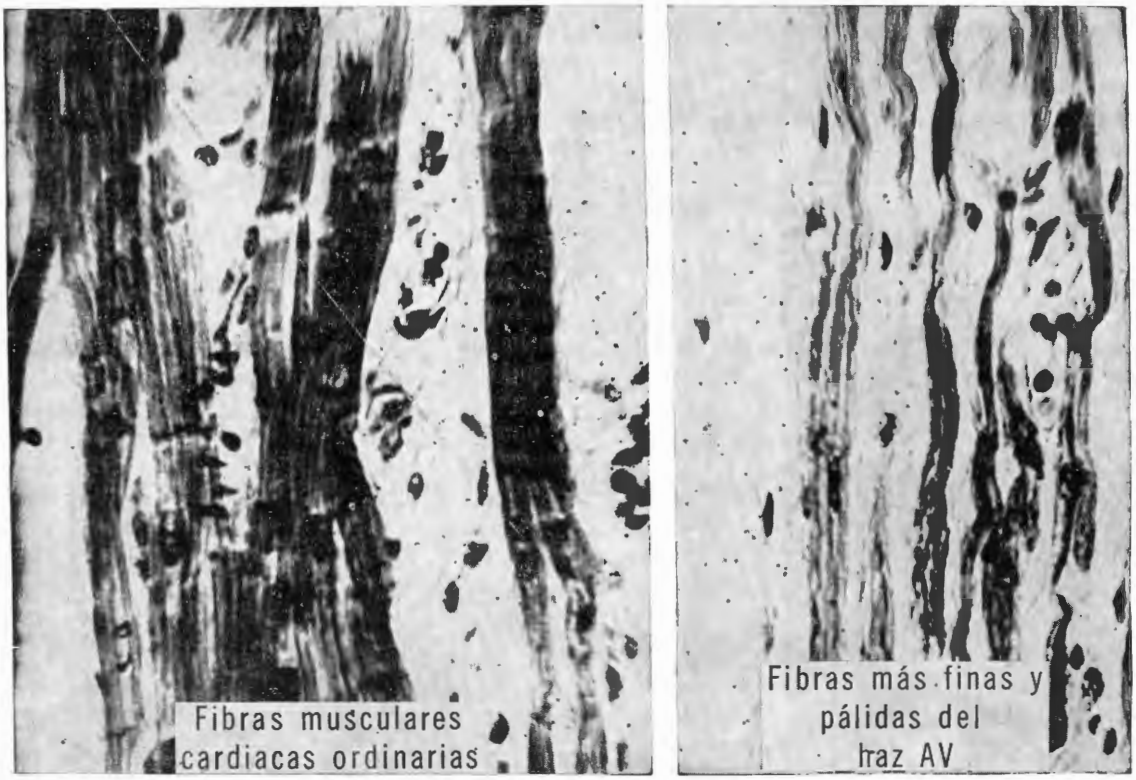

FIG. 22-19. Microfotografías (las dos al mismo gran aumento) de zonas vecinas de la parte más alta del tabique interventricular de corazón de adulto. (Tinción de clorocarmín de Hollande.) *Izquierda,* Las fibras musculares de la preparación son las del músculo cardiaco ordinario. *Derecha,* Son fibras de haz auriculoventricular, más estrechas y más pálidas que las cardiacas ordinarias. Es frecuente observar en ellas estriaciones manifiestas, que no se ven en esta figura. (Preparación de J. W. A. Duckworth.)

a los músculos papilares antes de inervar las paredes laterales de los ventrículos, por los cuales se difunden en forma de una red subendocárdica. Como estas fibras conducen el impulso para la contracción mucho más rápidamente que el músculo cardiaco ordinario, esta disposición asegura que los músculos papilares resistirán la tensión de las hojuelas de las válvulas mitral y tricúspide antes de recibir toda la fuerza de la contracción ventricular.

La estructura fina de las células del haz ha sido descrita por Rhodin y otros autores. Las células contienen pequeñas miofibrillas que muestran estriaciones transversales, similares a las que se observan en el músculo cardiaco. Las células contienen varias mitocondrias y mucho glucógeno; están unidas por desmosomas y, en algunos lugares, por zónulas ocluyentes. No es adecuado hablar del sistema muscular especializado del corazón como sistema de Purkinje, ya que sólo una parte de dicho sistema está constituida por fibras de Purkinje.

Electrocardiogramas. El paso de una onda de excitación por las fibras musculares cardiacas ordinarias, o por las especiales, se acompaña de modificaciones de potencial eléctrico a lo largo de las mismas. En esencia, el lugar donde está pasando en un momento determinado la onda de excitación es negativo con relación al resto de la fibra, donde la onda ya ha pasado o todavía está por llegar. Así, pues, si se pudieran colocar una serie de electrodos a lo largo de las diferentes partes del sistema de conducción y se conectaran a sendos galvanómetros, observando estos últimos podría seguirse el paso del impulso contráctil a lo largo del sistema. En forma análoga, si se colocan varios electrodos en el corazón intacto y se unen a sendos galvanómetros, observando éstos puede seguirse el paso del impulso de contracción y los poten-

ciales variables originados por las ondas contráctiles que se producen sucesivamente en diferentes partes del músculo cardiaco cuando llega aquel impulso. En realidad, para obtener importante información acerca del paso del impulso de contracción a lo largo del corazón y la sucesiva activación de las fibras musculares en las diferentes partes del órgano, no es necesario conectar electrodos al propio corazón. Si se efectúan los registros desde partes del cuerpo que vengan a ser proyecciones de tres puntos ampliamente separados del corazón, se puede obtener información similar a la que proporcionarían los electrodos colocados directamente en estas tres partes del órgano cardiaco. Al principio se utilizaron tres derivaciones estándar, pero se ha comprobado que con un número mayor se logra información más detallada. Si hay una enfermedad que dificulta la conducción del impulso de contracción a lo largo del corazón, o la activación adecuada de sus diferentes partes, el trazado electrocardiográfico difiere del normal. En consecuencia, la electrocardiografía tiene gran valor diagnóstico para algunos tipos de enfermedades cardiacas.

Fibras de Purkinje humanas de ventrículo derecho

FIG. 22-20. Corte longitudinal (gran aumento) de fibras de Purkinje humanas. Obsérvense sus grandes dimensiones y que las miofibrillas ocupan la periferia de la célula. (Preparación de J. W. A. Duckworth.)

CONTROL NERVIOSO DEL CORAZÓN

En contraste con el control del tono de las células musculares lisas en las arterias, función principalmente de la división simpática del sistema nervioso vegetativo, el control de la frecuencia cardiaca depende sobre todo de la división parasimpática del sistema. El corazón tiene los dos tipos de inervación, simpática y parasimpática, pero las fibras parasimpáticas son las que ejercen influencia reguladora mayor. Provienen del nervio vago y actúan deprimiendo constantemente la acción cardiaca. Así, por ejemplo, si se paraliza el vago, la frecuencia cardiaca puede duplicarse. Es evidente que si algunos impulsos aferentes procedentes de cualquier parte del cuerpo alcanzan los centros encefálicos que controlan el tono de las arteriolas y el latido del corazón, por mecanismo reflejo modificarían ampliamente la presión arterial.

Aunque probablemente impulsos aferentes originados en muchos vasos sanguíneos y en otros lugares se dirijan a los centros del cerebro que rigen el flujo de impulsos nerviosos hacia corazón y arterias, hay unas pocas zonas en el sistema vascular donde los vasos están ricamente provistos de terminaciones nerviosas aferentes (receptoras) especialmente sensibles a los cambios de presión. En otros lugares hay terminaciones nerviosas complejas, sensibles a los cambios de composición química de la sangre. El *seno carotídeo* y el *cuerpo carotídeo* constituyen excelentes ejemplos de tales estructuras. Vamos a estudiarlos a continuación.

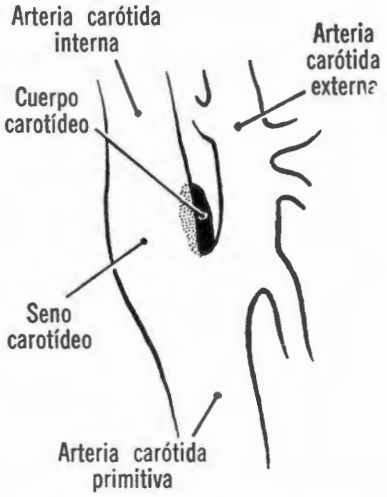

FIG. 22-21. Esquema del seno y el cuerpo carotídeos.

Seno y cuerpo carotídeos. Seno carotídeo es el nombre que se ha dado a una pequeña dilatación de una de las carótidas cerca de la bifurcación de la carótida primitiva. De ordinario la dilatación se halla localizada en la arteria carótida interna, inmediatamente por encima de su punto de origen (fig. 22-21). En la parte dilatada, la capa media del vaso es relativamente delgada y la adventicia bastante gruesa. En la adventicia hay varias terminaciones nerviosas de fibras aferentes de la rama carotídea del nervio glosofaríngeo. Como a este nivel la media es delgada, a la adventicia le corresponde resistir la presión en el interior del vaso, en proporción mayor de lo que ocurre en las demás arterias; por lo tanto, las terminaciones nerviosas que contiene son fácilmente estimuladas por los cambios de presión. Los impulsos nerviosos así originados siguen por las redes nerviosas hacia los centros del encéfalo que controlan el corazón y las arterias.

Green, y Boss y Green han demostrado que, además del seno carotídeo, hay otras zonas a lo largo de la carótida primitiva que pueden tener actividad *baroceptora* (*baros* = peso). Boss y Green han estudiado la histología de estas zonas baroceptoras y han comprobado que básicamente es similar a la del seno carotídeo. En cada área hay fibras mielínicas que se ramifican en la adventicia del vaso con disposición fibrilar. Además, hay alteraciones estructurales de la pared arterial donde generalmente existe menos músculo y a veces menos elastina en la media; en las fibras colágenas de la adventicia se observan más las finas que las corrientes, estrechamente entrelazadas.

El cuerpo carotídeo es una pequeña condensación que hay en la pared de la carótida interna (fig. 22-21). Tiene estructura similar a la de una glándula endocrina; está formado de cordones y acúmulos de células de tipo epitelial y se halla ricamente provisto de capilares sinusoidales. Las células de tipo epitelial están abundantemente provistas de terminaciones nerviosas. Estas parecen ser estimuladas por los cambios de concentración de anhídrido carbónico o de oxígeno en la sangre. Los impulsos nerviosos originados en estas terminaciones (por los cambios químicos de la sangre) también alcanzan los centros del encéfalo que rigen al corazón y las arterias.

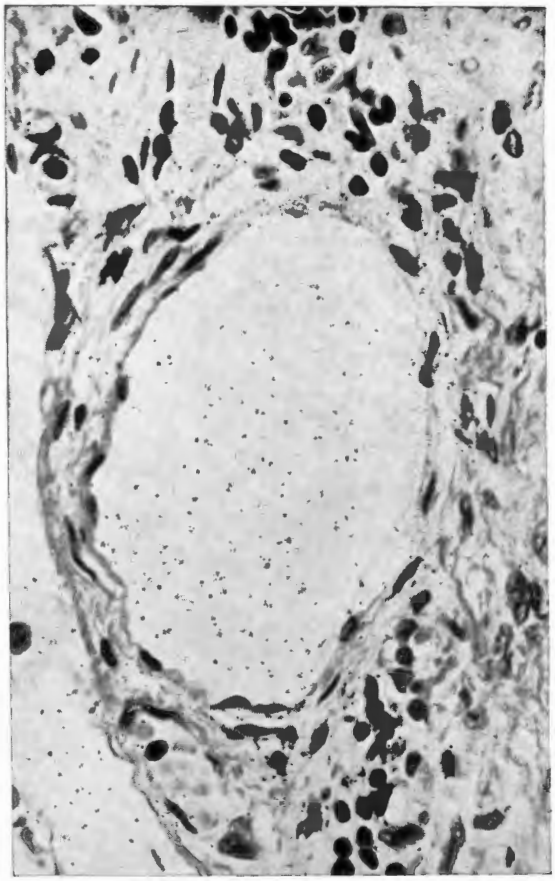

FIG. 22-22. Microfotografía (gran aumento) de un corte transversal de vaso linfático de pequeño calibre. En su pared pueden verse los núcleos de unas pocas fibras musculares lisas, pero las capas de la pared no se distinguen bien.

Hay pequeñas estructuras similares al cuerpo carotídeo en el arco de la aorta, en la arteria pulmonar y en el origen de la arteria subclavia derecha. También hay finos receptores de presión en las paredes de las grandes venas cerca del corazón.

PORCION LINFATICA DEL APARATO CIRCULATORIO

Vasos linfáticos. Los vasos que llevan la linfa se llaman *linfáticos.* Las paredes de los linfáticos más delgados —aquellos en los cuales se vacían los capilares linfáticos— están formadas por una capa de tejido conectivo y un revestimiento endotelial. Cuando los linfáticos alcanzan un diámetro de un quinto a una mitad de milímetro, sus paredes ya tienen tres capas: una *íntima,* una *media* y una *adventicia.* Sin embargo, en las paredes de los linfáticos menores las tres capas no están bien definidas (fig. 22-22); pueden distinguirse con bastante claridad en los mayores. La íntima suele contener fibras elásticas. La media de los vasos mayores está formada principalmente por fibras musculares lisas dispuestas circular y oblicuamente. Las fibras musculares tienen como soporte algo de tejido conectivo que contiene fibras elásticas. La adventicia está relativamente bien desarrollada, sobre todo en los vasos menores, y contiene fibras musculares lisas; éstas tienen dirección longitudinal u oblicua. Hay pequeños vasos sanguíneos en las capas más externas de los linfáticos mayores y medianos.

Los linfáticos, que reciben la linfa de los capilares linfáticos y la llevan a los vasos linfáticos de mayor calibre que acaban vaciándola en el sistema circulatorio sanguíneo, suelen atravesar los tejidos junto con una vena y la arteria correspondiente. Sin embargo, los vasos linfáticos no tienen gran tendencia a unirse para constituir un vaso grueso y único, como ocurre con las pequeñas venas; por lo tanto, una vena y su arteria pueden ir acompañadas de varios linfáticos. Cuando atraviesan los tejidos, los linfáticos pueden unirse entre sí, pero vuelven a subdividirse y siguen en número elevado.

Casi todos los vasos linfáticos, con excepción de los de menor calibre, poseen válvulas. Estas válvulas son más numerosas y, por lo tanto, se hallan dispuestas mucho más cerca unas de otras que las válvulas de las venas. En realidad, las válvulas de los linfáticos pueden estar tan cerca unas de otras, que un linfático distendido tenga aspecto de rosario por las porciones dilatadas entre las válvulas. Las válvulas suelen tener dos hojuelas; consisten en pliegues de íntima, de manera que poseen finas placas de tejido conectivo en su parte central y se hallan revestidas de endotelio (fig. 22-23). Se admite que, al igual que en las válvulas venosas, las células endoteliales están orientadas diferentemente según la superficie de cada hojuela; su diámetro mayor es paralelo a la corriente en la cara de la hojuela que está en íntimo contacto con la corriente, y forma ángulo recto con ella en su porción parietal.

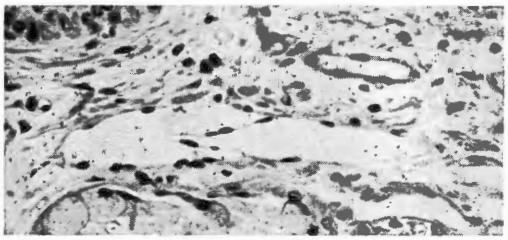

FIG. 22-23. Microfotografía de un corte oblicuo de linfático que muestra una válvula. (Ilustración cortesía de Yves Clermont.)

Resulta fácil comprender que cada segmento de linfático situado entre dos válvulas puede actuar de bomba: 1) si en el segmento correspondiente la pared del linfático se contrae, o 2) si el segmento sufre compresión desde fuera. En la rana hay corazones linfáticos que impulsan la linfa. Es dudoso que ésta progrese a lo largo de los linfáticos de los mamíferos por contracciones de la fibra lisa de sus paredes. La compresión de los linfáticos por vasos sanguíneos vecinos que pulsan o por movimientos activos o pasivos de las zonas donde se hallan contenidos, puede hacer que los vasos linfáticos actúen hasta cierto punto como bomba, y así faciliten la circulación de la linfa en su interior. Ello explica por qué puede utilizarse el masaje para mejorar el vaciamiento linfático de una parte del organismo. Es dudoso que los tejidos normales en reposo drenen mucha linfa. Según veremos cuando estudiemos el intestino, sus linfáticos participan en la absorción de grasa. Después de una comida rica en grasa, la linfa del intestino tiene aspecto lechoso y recibe el nombre genérico de *quilo.*

La linfa de todo el cuerpo acaba siendo devuelta a la sangre por dos vasos terminales principales, el *conducto torácico* y la *gran vena*

linfática (esta última puede estar representada por varios vasos). Cuando se inicia en el abdomen, el conducto torácico presenta una dilatación, la denominada cisterna de Pecquet o *cisterna del quilo;* desde aquí se extiende unos 45 cm antes de abrirse en el tronco braquiocefálico venoso izquierdo, en el ángulo formado al unirse la vena yugular interna con la vena subclavia izquierda. A veces está representado por vasos menores que se abren por separado en las grandes venas. La gran vena linfática o, con mayor frecuencia, diversos representantes de la misma, penetran en las grandes venas del lado derecho en lugares correspondientes a los del lado izquierdo. Los vasos tributarios que se vacían en el conducto torácico y en la gran vena linfática (o en sus representantes) se estudian en los libros de anatomía; aquí baste recordar que el conducto torácico recibe toda la linfa producida en el abdomen; por lo tanto, es, de los dos, el vaso de mayor calibre.

Estructura fina. Quizá el punto más importante a tener en cuenta en relación con la estructura fina de los linfáticos es que los capilares linfáticos carecen de la membrana basal que rodea los capilares sanguíneos; este hecho probablemente explique, en parte, su capacidad para absorber macromoléculas del líquido tisular y de los exudados inflamatorios más fácilmente que los capilares sanguíneos.

BIBLIOGRAFIA

REFERENCIAS SOBRE ELASTOGÉNESIS EN ARTERIAS

Bierring, F. y Kobayasi, T.: Electron microscopy of the normal rabbit aorta. Acta Path. Microbiol. Scand., *57:* 154, 1963.

Fyfe, F. W., Gillman, T. y Oneson, I. B.: A combined quantitative chemical, light, and electron microscope study of aortic development in normal and nitrile-treated mice. Ann. N. Y. Acad. Sci., *149:*607, 1968.

Haust, M. D., More, R. H., Bencosme, S. A. y Balis, J. U.: Elastogenesis in human aorta: an electron microscope study. Exp. Molec. Path., *4:*508, 1965.

Karrer, H. E.: Electron microscope study of developing chick embryo aorta J. Ultrastruct. Res., *4:*420, 1960.

Karrer, H. E. y Cox, J.: An electron study of the aorta in young and aging mice. J. Ultrastruct. Res., *5:*1, 1961.

Paule, W. J.: Electron microscopy of the newborn rat aorta. J. Ultrastruct. Res., *8:*219, 1965.

Rhodin, J. A. G.: Fine structure of vascular walls in mammals with special reference to smooth muscle component Physiol. Rev., *42*(5):447, 1962.

BIBLIOGRAFÍA SOBRE ARTERIAS, VENAS Y LINFÁTICOS

Abramson, D. I. (dir.): Blood Vessels and Lymphatics. New York, Academic Press, 1962.

Altschul, R.: Endothelium. New York, Macmillan, 1954.

Boss, J. y Green, J. H.: The histology of the common carotid baroceptor areas of the cat. Circ. Res., *4:*12, 1956.

Boyd, J. D.: Observations on the human carotid sinus and the nerve supply. Anat. Anz., *84:*386, 1937.

Buck, R. C.: The fine structure of endothelium of large arteries. J. Biophys. Biochem. Cytol., *4:*187, 1958.

Burton, A. C.: Relation of structure to function of the tissues of the wall of blood vessels. Physiol. Rev., *34:* 619, 1954.

Clark, E. R.: Arterio-venous anastomoses. Physiol. Rev., *18:* 229, 1938.

Franklin, K. J.: A Monograph on Veins. Spriengfield, Ill., Charles C Thomas, 1937.

Hollingshead, W. H.: Effect of anoxia upon carotid body morphology. Anat. Rec., *92:*255, 1945.

Jaffé, D., Manning, M. y Hartroft, W. S.: Coronary arteries in the earlier decades of man. Fed. Proc., *27:*575, 1968.

Kampmeier, O. F. y Birch, C. L. F.: The origin and development of venous valves. Am. J. Anat., *38:*451, 1927.

Keech, M. K.: Electron microscope study of the normal rat aorta. J. Biophys. Biochem. Cytol., *7:*533, 1960.

Lansing, A. I.: The Arterial Wall. Baltimore, Williams & Wilkins, 1959.

Luft, J. H.: The fine structure of the vascular wall. *En* Jones, R. J. (dir.): Evolution of the Arteriosclerolic Plaque. p. 3. Chicago, University of Chicago Press, 1963.

Nonindez, J. F.: The aortic (depressor) nerve and its associated epithelioid body, the glomus aorticum. Am. J. Anat., *57:*259, 1935.

———: Identification of the receptor area in the venae cavae and pulmonary veins which initiate reflex cardiac acceleration (Bainbridge's reflex). Am. J. Anat., *61:* 203, 1937.

Parker, F.: An electron microscope study of coronary arteries. Am. Anat., *103:*247, 1958.

Pease, D. C. y Molinari, S.: Electron microscopy of muscular arteries: Pial vessels of the cat and monkey. J. Ultrastruc. Res., *3:*447, 1960.

Pease, D. C. y Paule, W. J.: Electron microscopy of elastic arteries: The thoracic aorta of the rat J. Ultrastruc. Res., *3:*469, 1960.

Pritchard, M. M. L. y Daniel, P. M.: Arteriovenous anastomoses in the human external ear. J. Anat., *90:*309, 1956.

———: Arterio-venous anastomoses in the tongue of the sheep and the goat. Am. J. Anat., *95:*203, 1954.

Rhodin, J. A. G.: Fine structure of the vascular wall in mammals. Physiol. Rev., *42*(supl. 5):48, 1962.

Wollard, H. H.: The innervation of blood vessels. Heart, *13:*319, 1926.

Wollard, H. H. y Weddell, G.: The composition and distribution of vascular nerves in the extremities. J. Anat., *69:*165, 1935.

ALGUNAS REFERENCIAS SOBRE RED VASCULAR TERMINAL

Bruns, R. R. y Palade, G. E.: Studies on blood capillaries. I. General organization of blood capillaries in muscle. J. Cell Biol., *37:*244, 1968.

———: Studies on blood capillaries. II. Transport of ferritin molecules across the wall of muscle capillaries. J. Cell Biol., *37:*277, 1968.

Clark, E. R. y Clark, E. L.: Caliber changes in minute blood vessels observed in the living mammal. Am. J. Anat., *73:*215, 1943.

———: Microscopic observations on the extra endothelial cells of the living mammalian blood vessels. Am. J. Anat., *6:*1, 1940.

Farquhar, M.: Fine structure and function in capillaries of the anterior pituitary gland. Angiology, *12:*270, 1961.

Fawcett, D. W.: Comparative observations on the fine structure of blood capillaries. *En* The Peripheral Ves-

sels, Internat. Acad. Pathol. Monograph No. 4. p. 17. Baltimore, Williams & Wilkins, 1963.
Fernando, N. V. P. y Movat, H. Z.: The smallest arterial vessels: Terminal arterioles and metarterioles. Exp. Molec. Path., *3:*1, 1964.
———: The capillaries. Exp. Molec. Path., *3:*87, 1964.
Florey, H.: Exchange of substances between the blood and tissues. Nature, *192:*908, 1961.
Karnovsky, M. J. y Cotran, R. S.: The intercellular passage of exogenous peroxidase across endothelium and mesothelium. Anat. Rec., *154:*365, 1966.
Kernohan, J. W., Anderson, E. W. y Keith, N. M.: Arterioles in cases of hypertension. Arch. Intern. Med., *44:* 395, 1929.
Majno, G., Palade, G. E. y Schoefl, G. I.: Studies on inflammation. II. The site of action of histamine and serotonin along the vascular tree: a topographic study. J. Biophys. Biochem. Cytol., *11:*607, 1961.
Movat, H. Z. y Fernando, N. V. P.: Small arteries with an internal elastic lamina. Exp. Molec. Path., *2:*549, 1963.
———: The venules and their perivascular cells. Exp. Molec. Path., *3:*98, 1964.
Nelemans, F. A.: Innervation of the smallest blood vessels. Am. J. Anat., *83:*43, 1948.
Palade, G. E.: Blood capillaries of the heart and other organs. Circulation, *24:*368, 1961.
Zweifach, B. W.: Character and distribution of blood capillaries. Anat. Rec., *73:*475, 1939.
———: The structure and reactions of the small blood vessels in amphibia. Am. J. Anat., *60:*473, 1937.
———: The microcirculation of the blood. Sci. Amer., *200:*54, 1959.
Zweifach, B. W., Grant, L. y McCluskey, R. T. (dirs.): The Inflammatory Process. New York, Academic Press, 1965.

BIBLIOGRAFÍA SOBRE CORAZÓN Y SISTEMA CONDUCTOR DEL IMPULSO

Bast, T. H. y Gardner, W. D.: Wilhelm His, Jr., and the bundles of His. J. Hist. Med., *4:*170, 1949.
Caesar, R., Edwards, G. A. y Ruska, H.: Electron microscopy of the impulse conducting system of the sheep heart. Z. Zellforsch., *48:*698, 1958.
Davies, F. y Francis, E. T. B.: The conducting system of the vertebrate heart. Biol. Rev., *20-21:*173, 1946.
Duckworth, J. W. A.: The Development of the Sinuatrial and Atrio-ventricular Nodes of the Human Heart, M.D. thesis, University of Edinburgh, 1952.
Gregg, O. E.: The coronary circulation. Physiol. Rev., *26:* 28, 1946.
Harper, W. F.: The blood supply of human heart valves. Brit. Med. J., *2:*305, 1941.
Herman, L., Stuckley, J. W. y Hoffman, B. F.: Electron microscopy of Purkinje fibers and ventricular muscle of dog heart. Circulation, *24:*954, 1961.
His, W., Jr.: Die Thätikeit des embryonalen Herzens. Arb. Med. Klin., Leipzig, 1893. Cited by Mall, F. P.: Am. J. Anat., *13:*278, 1912.
Kaylor, C. T. y Robb, J. S.: Observations on the differentiation and connexions of the specialised conducting tissue in the human heart. Anat. Rec., *97:*31, 1947.
Keith, A. y Flack, M.: The auriculoventricular bundle on the human heart. Lancet, *2:*359, 1906.
Kent, S.: Researches on the structure of function of the mammalian heart. J. Physiol., *14:*233, 1893.
Kistin, A. D.: Observations on the anatomy of the atrioventricular bundle (bundle of His), and the question of other atrio-ventricular connexions in normal human hearts. Am. Heart J., *37:*848, 1949.
Lewis, T., Oppenheimer, B. S. y Oppenheimer, A.: The site of origin of the mammalian heart beat; the pacemaker of the heart. Heart, *2:*147, 1910.
Mall, F. P.: On the development of the human heart. Am. J. Anat., *13:*249, 1912.
Muir, A. R.: Observations on the fine structure of the Purkinje fibers in the ventricles of the sheep's heart. J. Anat., *91:*251, 1957.
Purkinje, J. E.: Mikroskopisch-neurologische Beobachtungen. Arch. Anat. Physiol., *22:*281, 1845.
Rhodin, J. A. G., Delmissier, P. y Reid, L. C.: The structure of the specialized conducting system of the steer heart. Circulation, *24:*349, 1961.
Robb, J. S., Kaylor, C. T. y Turman, W. G.: A study of specialized heart tissue at various stages of development of the human heart. Am. J. Med., *5:*324, 1948.
Shaner, R. F.: The development of the atrio-ventricular node, bundle of His and sino-atrial node in the calf, with a description of a third embryonic nodelike structure Anat. Rec., *44:*85, 1929.
Stotler, W. A. y McMahon, R. A.: The innervation and structure of the conductive system of the human heart. J. Comp. Neurol., *87:*57, 1947.
Tawara, S.: Das Reizleitungssystem des Saugetierherzens. Jena, Fischer, 1906.
Walls, E. W.: The development of the specialized conducting system in the human heart. J. Anat., *81:*83, 1947.

(Para estructura fina del músculo cardiaco, *ver* la bibliografía del capítulo 21.)

CAPITULO 23

Sistema tegumentario (piel y faneras)

EL ESTUDIANTE debiera estar prevenido de que es muy fácil olvidar que la piel está formada de dos capas, la epidermis y la dermis. Advertido debidamente, quizá no haga el error frecuente, que a veces se observa, incluso en círculos superiores, de utilizar la palabra *piel* por *epidermis*. La piel está formada de *dos* capas totalmente diferentes en carácter, y provenientes de capas germinativas diferentes. La más superficial y delgada de estas dos capas, la *epidermis* (fig. 23-1), es tejido epitelial, y procede del ectodermo. La más profunda y espesa, la *dermis* (fig. 23-1), está formada de tejido conectivo y proviene del mesodermo. Estas dos capas están firmemente unidas una con otra constituyendo una membrana cohesiva —la piel— que varía de espesor desde menos de 0.5 mm hasta 3 o incluso 4 mm, o más, según las partes del cuerpo. La piel se apoya sobre tejido subcutáneo que varía en carácter, desde el areolar al adiposo. Esta es la aponeurosis superficial de la anatomía macroscópica. A veces se denomina *hipodermis,* pero, como la epidermis, no se considera parte de la piel. Hay haces espaciados irregularmente de fibras colágenas que se extienden de la dermis hacia el tejido subcutáneo para brindar fijación a la piel (figura 23-1, *izquierda).* El tejido subcutáneo permite que la piel encima de la mayor parte del cuerpo tenga bastante movilidad.

La epidermis de la piel está formada de epitelio queratinizado escamoso (plano) estratificado; ya la hemos descrito en detalle en el capítulo 8. Como los demás tipos de epitelio, no contiene capilares, de manera que se nutre por difusión desde los capilares situados en la capa más profunda de la piel, la dermis. Es muy importante que la parte exterior del cuerpo esté cubierta de un epitelio queratinizado plano y estratificado, recubierto de una capa de material muerto, la queratina, por varios motivos.

La epidermis, y en particular su capa de queratina, es una barrera para los gérmenes patógenos. La queratina es casi impermeable al agua; esto permite que exista líquido corporal en lo que suele ser una atmósfera seca. La queratina permite tomar un baño en agua dulce sin que el cuerpo se hinche de agua, o en agua salada sin que el cuerpo se retraiga.

La epidermis, por tener células que contienen el pigmento obscuro melanina, puede proteger el cuerpo de los efectos perjudiciales de un exceso de luz ultravioleta.

Sin embargo, la epidermis no es impermeable a todo; por ejemplo, algunos productos químicos pueden ser absorbidos a través de la piel hacia los capilares linfáticos de la dermis subyacente. En consecuencia, hay que tener cuidado en muchos casos para que productos químicos venenosos no entren en contacto directo con la epidermis.

La piel (epidermis y dermis) tiene otras varias funciones útiles. Es de la mayor importancia para regular la temperatura del cuerpo; más tarde veremos cómo ocurre esto. Al *sudar,* la piel funciona como órgano excretor. La vitamina D, antirraquítica, se elabora en la piel expuesta a la luz ultravioleta. Sin vitamina D procedente de otras fuentes, los niños que viven alejados del sol sufren raquitismo (fig. 18-45). La piel contiene terminaciones nerviosas; reciben los impulsos que desencadenan los diversos tipos de sensación que percibe la conciencia (tacto, presión, calor, frío y dolor). Por lo tan-

to, la piel es de la mayor importancia para permitir que el hombre se adapte a su medio ambiente.

Los estudiantes de medicina aprenderán a apreciar la gran importancia de la piel al efectuar el examen físico. No se necesitan operaciones exploratorias para verla; de todas las estructuras importantes del cuerpo, es la única expuesta de manera que puede observarse a simple vista. Su aspecto puede reflejar, con la misma fidelidad de los órganos situados profundamente, la existencia de una enfermedad general. Su aspecto muchas veces proporciona al médico la pista para asegurar más o menos la edad de su enfermo. La forma como está distribuido el pelo ayuda a estimar los componentes de personalidad masculina y femenina. La presencia y la cantidad de pelo en determinadas zonas da la pista de algunas hormonas sexuales. El color de la piel puede indicar diversos procesos; es amarilla en la ictericia, bronceada en algunas deficiencias glandulares, seca y dura en otras, y caliente y húmeda en otras. La cianosis, ya descrita, puede dar a la piel un aspecto azul grisáceo y reflejar trastornos de funciones respiratorias o circulatorias. En caso de deficiencia de vitamina A, la piel de las superficies extensoras puede perder su pelo y volverse rugosa como papel de lija. Con algunas otras deficiencias vitamínicas la piel alrededor de los ángulos de la boca puede presentar fisuras y escamas. Diversas enfermedades infecciosas que afectan todo el cuerpo producen señales de intoxicación en la piel (por ejemplo, escarlatina, sarampión, sífilis y otras). La piel está más frecuentemente afectada cuando el individuo es alérgico (hipersensible) a ciertas proteínas y otras substancias; por ejemplo, algunas mujeres presentan exantemas por usar determinados polvos faciales.

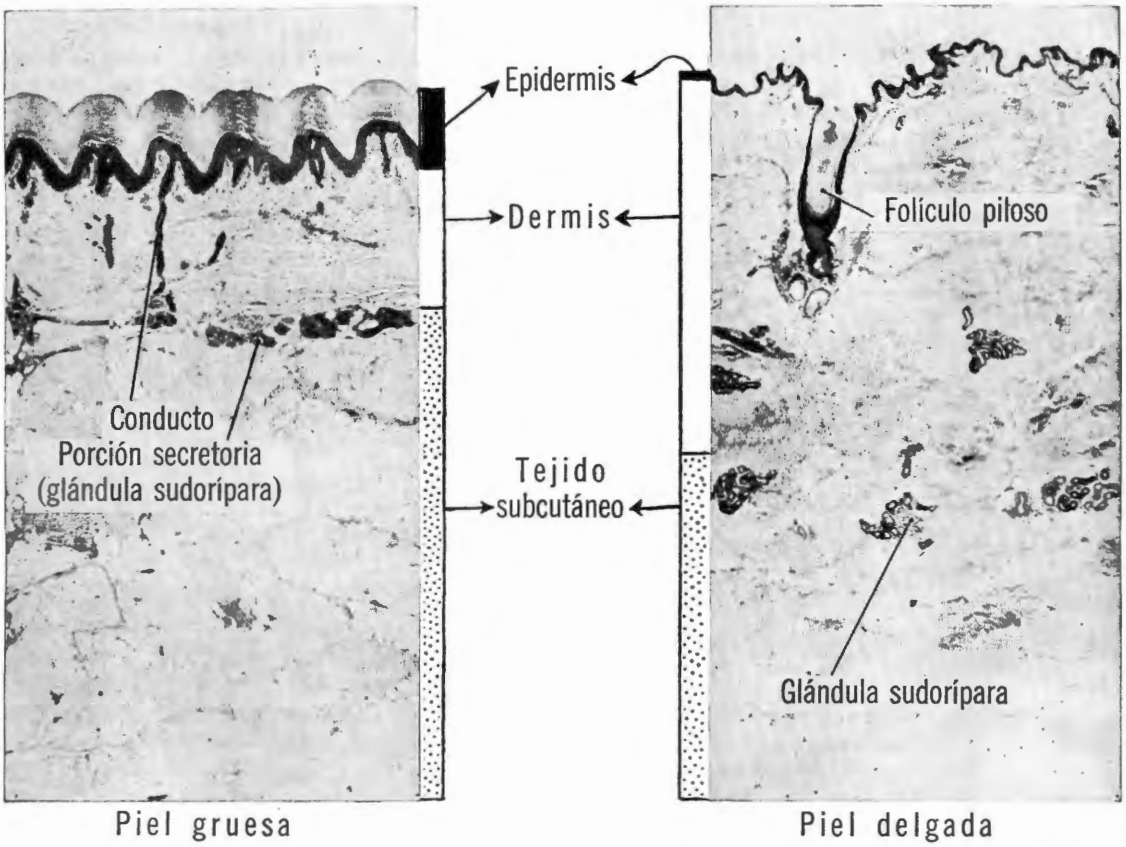

FIG. 23-1. Microfotografías (pequeño aumento) de cortes de piel delgada y gruesa. A la izquierda, la piel se obtuvo de la planta del pie; a la derecha, de la pared abdominal. Obsérvese que la piel gruesa tiene una epidermis relativamente espesa formada principalmente por queratina; la piel delgada tiene epidermis delgada y dermis gruesa. El aumento es el mismo para las dos preparaciones.

Además de la participación de la piel en estados fisiológicos y patológicos de carácter general, hay toda una serie de enfermedades de la propia piel. La rama de la medicina que se ocupa de ellas es la "dermatología".

Como la piel constituye la parte más expuesta del cuerpo, es particularmente susceptible para diversos tipos de lesiones. El tratamiento de cortaduras, erosiones, quemaduras y congelaciones es labor de todos los médicos. Se destruye tanta piel en accidentes que resulta muy afortunado que pueda insertarse fácilmente de una a otra parte del cuerpo.

Glándulas y estructuras de tipo glandular en la piel. La porción epidérmica de la piel incluye otras estructuras, además de una capa de epitelio plano estratificado queratinizado, porque durante el desarrollo embrionario crece penetrando en la dermis que se está desarrollando y origina glándulas sudoríparas, folículos pilosos (que producirán los pelos) y glándulas sebáceas. La forma como se desarrollan estas glándulas se describió en el capítulo 9 (revisar la fig. 9-1). La invasión epidérmica del tejido conectivo también es causa de los surcos que producen las uñas de las manos y de los pies.

Por lo tanto, el estudio de la piel incluye el de dos o más capas planas de tejido que constituyen la dermis y la epidermis, junto con sus apéndices epidérmicos. Los últimos son glándulas sudoríparas, folículos pilosos, glándulas sebáceas, surcos ungueales y uñas.

Los términos piel delgada y piel gruesa. La piel suele clasificarse en *gruesa* y *delgada.* La piel gruesa se halla en las palmas de las manos y plantas de los pies; la delgada recubre el resto del cuerpo. Sin embargo, estos términos tienden a dar una falsa impresión, pues se refieren al espesor de la epidermis, más que al espesor total de la piel (comparar las dos mitades de la fig. 23-1). (La existencia de esta clasificación corriente muestra cuán fácil es considerar la epidermis solamente como la piel.) La piel de las palmas de las manos y plantas de los pies tiene epidermis gruesa, con una capa muy espesa de queratina en su superficie (fig. 23-1, *izquierda).* La piel que cubre el resto del cuerpo, aunque en algunos lugares, por ejemplo, en la espalda, tiene la dermis gruesa, posee una epidermis relativamente delgada; la capa más externa y queratinizada de esta piel es relativamente delgada (fig. 23-1, *derecha).* Vamos a describir ahora la estructura de estos dos tipos de piel.

ESTRUCTURA MICROSCOPICA DE LA PIEL GRUESA

El primer ladrón identificado por sus impresiones digitales. En 1880 Henry Faulds, médico misionero escocés en el Japón, publicó un artículo en la revista *Nature* denominado "On the Skin Furrows of the Hand" (De los surcos de la piel de la mano). Los consideró "indelebles" y señaló que las "marcas de los dedos" podían utilizarse para descubrir científicamente a los criminales. Aportaba su experiencia sobre este punto y describía en qué forma las señales grasosas dejadas por los dedos habían permitido identificar personas que bebían alcohol rectificado. Desde entonces, el estudio de las impresiones digitales ha pasado a constituir un medio muy útil para descubrir a los criminales. Más recientemente los dibujos de la piel han logrado una nueva aplicación en medicina. Por ejemplo, se ha comprobado que los trastornos del crecimiento durante los meses tercero y cuarto del desarrollo fetal pueden quedar registrados en forma definitiva en ellos. También se ha comprobado su utilidad para determinar si niños nacidos de embarazos múltiples (gemelos, triples) provienen de un mismo óvulo o de huevos diferentes.

Significación y desarrollo de las arrugas y surcos. Si las palmas de las manos (incluyendo los dedos) y las plantas de los pies (incluyendo, asimismo, los dedos) se examinan a simple vista, o mejor todavía, con una lupa, se comprueba que presentan gran número de arrugas y surcos, en forma que recuerda un campo arado en curvas. En las manos y pies de los hombres de color las zonas prominentes destacan por su color más claro.

Los trabajos de Cummins y otros autores han demostrado que las crestas y surcos se desarrollan durante los meses tercero y cuarto de la vida fetal. La forma que entonces se establece ya no cambia más; sólo aumenta de volumen. Las características están determinadas principalmente por factores hereditarios, según demuestra la estrecha similitud en los gemelos univitelinos y la semejanza que existe entre los miembros de una familia o un grupo familiar. En las impresiones digitales también se reflejan las diferencias de raza.

Las impresiones pueden modificarse considerablemente por trastornos del crecimiento fetal durante los meses tercero o cuarto. Esto se observa de manera notable en los niños que nacen

con síndrome de Down (por una anomalía cromosómica descrita en el cap. 6). Aproximadamente el 70 por 100 de tales niños presentan impresiones digitales que no se observan en los normales; por lo tanto, estudiando la piel de un recién nacido puede lograrse importante información acerca de si ya nació con inteligencia disminuida, de igual manera que determinando el número de cromosomas en sus células somáticas.

Las arrugas epidérmicas, manifiestas a simple vista, dependen de que la epidermis sigue los contornos de las crestas (papilas) dérmicas subyacentes. Tales arrugas pueden estudiarse en cortes perpendiculares de piel. Los cortes de piel así obtenidos son más fáciles de interpretar si se presentan en la forma que indica la parte superior de la figura 23-2, que demuestra *crestas dérmicas primarias* muy claras por debajo de las crestas epidérmicas. Sin embargo, los cortes de la piel no suelen presentar este aspecto, sino, por lo contrario, el que indica la parte baja de la figura 23-2. Este aspecto, el más real, depende de que las crestas de la epidermis crecen hacia abajo en la parte más alta de cada cresta dérmica primaria, de manera que las crestas dérmicas primarias están hendidas formando dos pliegues. Por el aspecto que presentaban en cortes únicos estas últimas recibieron el nombre de papilas; en consecuencia, el crecimiento epidérmico hacia abajo que se halla situado entre cada par de papilas recibe el nombre de *clavo interpapilar.* (Las estructuras denominadas papilas y clavos interpapilares en realidad no son papilas o clavos de forma cónica porque aparecen siempre en todos los cortes [fig. 23-1, *izquierda*]. Si fueran verdaderas papilas o clavos sólo se verían cuando el plano del corte atravesara una de tales estructuras. El hecho de que aparezcan constantemente demuestra que, en realidad, son pliegues o crestas; pero a veces tienen zonas deficientes en su trayecto.) Según veremos más tarde, las glándulas sudoríparas de la piel se abren en el fondo de los clavos interpapilares.

Epidermis. Como la queratina constantemente es desgastada y eliminada de la superficie de la piel, tiene que ser producida de nuevo por las células subyacentes que se irán transformando en queratina. Ello exige que las células vivas de la epidermis proliferen continuamente para mantener su número constante. Se ha demostrado recientemente que las células vivas de la epidermis plantar de la rata se renuevan completamente cada 19 días.

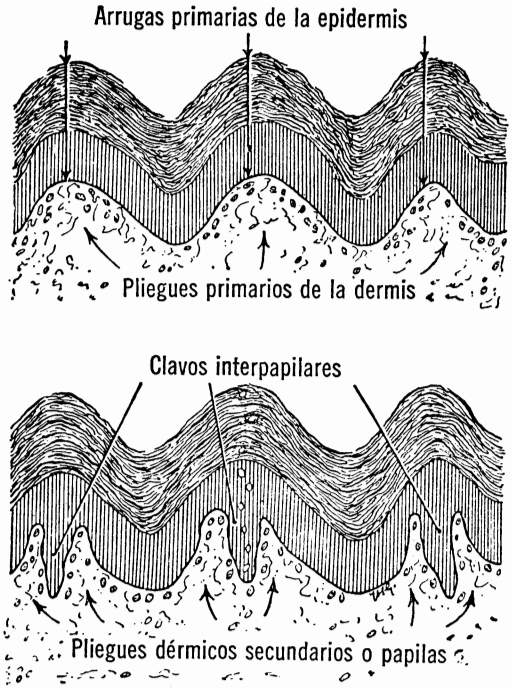

FIG. 23-2. Esquemas que demuestran las relaciones entre los pliegues de la epidermis y la dermis. *Arriba,* El esquema no corresponde exactamente a la realidad, pero se utiliza para indicar la presencia de un pliegue dérmico primario debajo de cada arruga epidérmica. *Abajo,* En realidad, cada pliegue dérmico primario está hendido a nivel de su cresta en dos pliegues secundarios a consecuencia del crecimiento de la epidermis hacia abajo.

Así, pues, en la epidermis tienen lugar más o menos continuamente diversos fenómenos: 1) división celular en las capas más profundas; 2) a consecuencia de ello, las células son desplazadas hacia la superficie; 3) las células más alejadas de la dermis se transforman en queratina, y 4) la queratina de la superficie sufre descamación. Si estos cuatro procesos no están adecuadamente sincronizados —y en muchas enfermedades cutáneas no lo están— cambia notablemente el carácter de la epidermis.

Las diversas capas de la epidermis se describieron en el capítulo 8, y sus características se detallaron en la figura 8-20.

Para comodidad las capas de la epidermis se muestran nuevamente tal como se observan en cortes de piel teñidos con H y E en la figura 23-3. Además de la descripción de las diversas capas, ya proporcionada en el capítulo 8, y

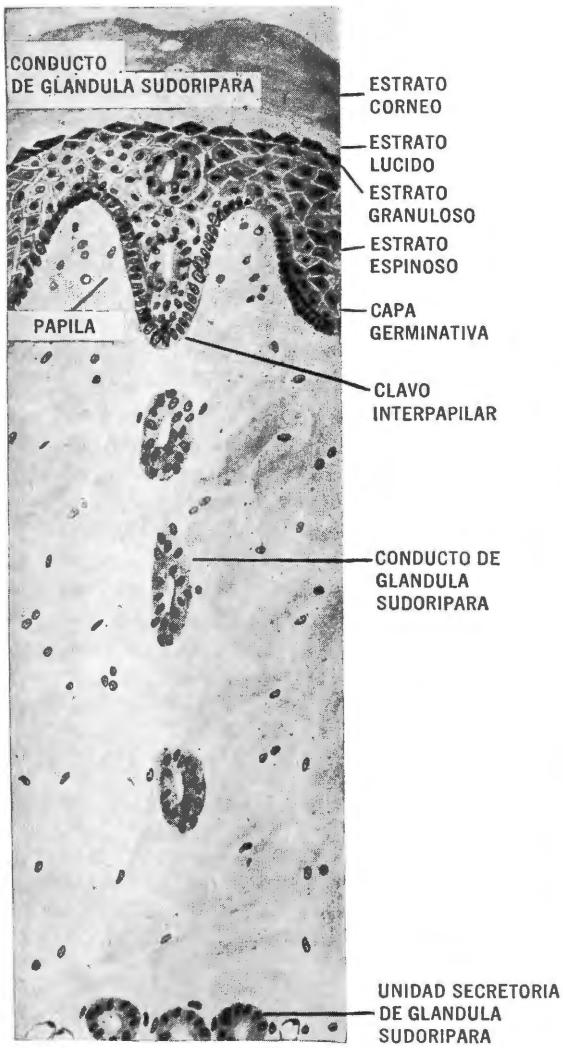

FIG. 23-3. Esquema de un corte de piel gruesa (gran aumento) para indicar las diferentes capas de la epidermis, la forma en la cual el conducto de una glándula sudorípara penetra en un clavo interpapilar y cómo más tarde la pared del conducto está formada por las células de las diferentes capas de la epidermis que atraviesa. El espesor de la dermis no es proporcionado; el esquema se hizo así para que pudiera verse la porción secretoria de la glándula sudorípara.

la descripción de los desmosomas (fig. 8-12) en el mismo capítulo, vamos a hacer aquí algunos comentarios sobre el aspecto de las células como se ven con el microscopio de luz, y también sobre los desmosomas.

La epidermis suele describirse como formada por cuatro o cinco capas, según se incluya o no se incluya el *estrato lúcido* (que sólo puede verse en algunos ejemplos de piel gruesa). La más profunda linda con la dermis. Consiste en una capa de células epiteliales más o menos cilíndricas (fig. 23-3). En corte corriente los límites de estas células no son muy netos; el estudiante no confundirá sus núcleos, que son muy visibles, con las propias células. Esta capa recibe el nombre de *estrato germinativo* porque constantemente produce nuevas células.

El *estrato espinoso* (o de *células espinosas)* tiene espesor de varias células (fig. 23-3). Las células de esta capa tienen forma poliédrica irregular. Según las imágenes observadas con microscopio de luz, como la que se presenta en la figura 23-4, las células de esta capa muchas veces parecen ligeramente separadas unas de otras; las células vecinas sólo están unidas por líneas delgadas (fig. 23-4); estas últimas dan a las células aspecto espinoso, lo cual explica que las de esta capa se hayan denominado *células espinosas.* En lo pasado se creía que las líneas finas eran *tonofibrillas* que cruzaban del interior de una célula al interior de otra. Sin embargo, el ME ha demostrado que las líneas

FIG. 23-4. Microfotografía vista con inmersión de aceite; corte de piel humana gruesa que muestra células espinosas. Las líneas finas que reúnen células vecinas, y que explican el aspecto espinoso de las mismas, en un tiempo se consideró que eran tonofibrillas que pasaban del citoplasma de una célula al de la vecina, y así fijaban unas células con otras. Hoy sabemos que no hay continuidad citoplásmica entre células vecinas, sino que se conservan unidas por desmosomas, cuya estructura fina se ilustra en la figura 23-5.

finas en realidad son tiras muy delicadas de citoplasma que se extiende saliendo de cada una de las dos células vecinas para reunirse y entrar en contacto muy estrecho y firme donde las prolongaciones de una célula se unen a las de la célula vecina por un desmosoma (figura 23-5). La mayor parte de las líneas finas que se observan con el microscopio de luz son citoplasma rico en material fibrilar; son las masas fibrilares densas obscuras que se observan a cada lado de las desmosomas en la figura 23-5; estos haces condensados de material fibrilar son en realidad tonofibrillas, pero no pasan de una célula a otra, y siempre están contenidas en el citoplasma. Los espacios intercelulares dependen en parte de retracción por artefacto. Si las células se separan ligeramente por cualquier motivo, los lugares donde el citoplasma se separa constituyendo líneas delgadas son aquellos donde hay placas de fijación entre el citoplasma de células vecinas; en otras palabras, a nivel de los desmosomas las células no se separan, de manera que el citoplasma en estos lugares se extiende en forma de líneas finas.

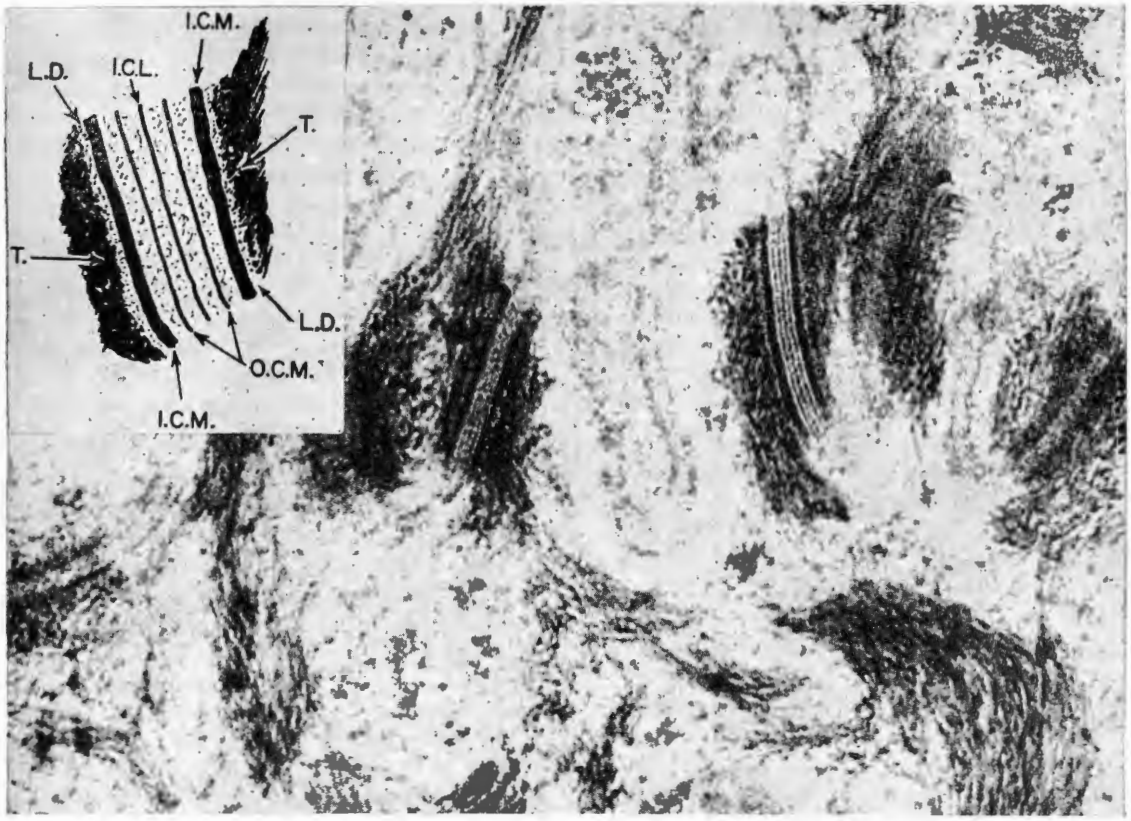

FIG. 23-5. Micrografía electrónica (× 85 000) de un corte de epidermis de cerdo. Se observan netamente dos buenos ejemplos de desmosomas, uno a la derecha y otro a la izquierda del centro de la figura. Cada desmosoma puede identificarse por dos líneas paralelas densas (I.C.M.) entre las cuales hay tres líneas obscuras finas paralelas. La línea obscura fina del centro (I.C.L. para decir en inglés intercellular contact layer) representa material rico en electrones a nivel del contacto entre los revestimientos que parecen existir en las capas externas de las membranas celulares de las dos células vecinas. La línea obscura fina (O.C.M.) a cada lado de la línea central representa la capa externa de la membrana de cada una de las dos células que están unidas por el desmosoma. Las líneas obscuras gruesas (I.C.M.) representan condensaciones de material fibrilar a lo largo del lado citoplásmico de la capa interna de la membrana celular de cada una de las dos células vecinas; el material fibrilar obscuro (T.) que se extiende hacia el interior del citoplasma a cada lado de estas condensaciones representa haces de material de velo celular suficientemente grande para constituir tonofibrillas. (Wyllie, J. C., More, R. H. y Haust, M. D.: Lab. Invest., *13:*137.)

Inserto, Esquema para ayudar a identificar lo que se observa en la ilustración principal.

Los desmosomas, como puede observarse en la figura 23-5, revelan líneas de densidades diferentes, cuya índole se describió en relación con la figura 8-12. También se describen al pie de la figura 23-5.

El *estrato granuloso* de la piel gruesa está formado por dos a tres capas celulares y se halla inmediatamente por fuera del estrato espinoso (fig. 23-3). Sus células tienen aproximadamente forma semilunar y se adaptan unas a otras con el eje mayor de cada una paralela al contorno del surco que la recubre. El citoplasma de las células de esta capa contiene gránulos que se tiñen intensamente con hematoxilina (figura 23-3). Son los denominados gránulos de *queratohialina.* La naturaleza de estos gránulos y su posible destino se describieron en el capítulo 8 (figs. 8-19 y 8-20).

La capa siguiente no siempre resulta fácil de ver. Cuando lo es, aparece delgada y en forma de una línea clara, brillante y homogénea.

Por este motivo ha recibido el nombre de *estrato lúcido* (fig. 23-3). Se admite que está formado por eleidina, probablemente producto de transformación de la queratohialina observada en el estrato granuloso.

La capa quinta y más externa de la epidermis recibe el nombre de *estrato córneo (corneus* = calloso) (figs. 23-1 y 23-3). Aquí la eleidina del estrato lúcido se ha transformado en escamas córneas estrechamente unidas entre sí, excepto en la parte más superficial, donde se descaman.

La formación de queratina se estudió en el capítulo 8. Aquí podríamos recordar que la epidermis trasplantada en tejido subcutáneo continúa produciendo queratina. Tiene interés el hecho de que algunos otros tipos de epitelio especializado del cuerpo, generalmente no queratinizados, se queratinizan cuando hay deficiencia prolongada de vitamina A.

Unión entre epidermis y dermis. La unión entre epidermis y dermis es compleja. En primer lugar, hay una interdigitación de arrugas, papilas o ambas. Luego se cree que hay finas prolongaciones de las células basales de la epidermis que penetran en la dermis para formar un borde deshilachado entre las dos (figura 8-20). Este borde deshilachado puede observarse cuando se separan al producirse una exudación (fig. 23-20, *derecha).* Tanto las fibras colágenas como las elásticas de la dermis parecen establecer contacto muy firme con las bases de las células de las capas basales de la epidermis. Sin embargo, con el ME se ha demostrado la existencia de una membrana basal muy fina amorfa en las bases de las células epiteliales.

Dermis. Posee dos capas no muy bien separadas entre sí. La externa es, con mucho, la más gruesa de las dos y recibe el nombre de capa *papilar* porque las papilas son parte prominente de la misma (fig. 23-1). Esta capa sólo se extiende ligeramente por debajo de la base de las papilas, donde se funde más o menos insensiblemente con la capa *reticular* más gruesa, que comprende el resto de la dermis y se llama así porque las fibras colágenas y los haces de fibras de las cuales está compuesta se entrelazan entre sí a modo de red.

Aunque ambas partes de la dermis están formadas por tejido fibroso dispuesto de manera regular, las fibras colágenas de la capa papilar no son tan burdas como las de la capa reticular; por lo tanto, la capa papilar tiene una textura fina y laxa, pareciéndose más al tejido conectivo laxo que al denso. Contiene una representación de las células del tejido conectivo laxo descrito en el capítulo 11, excepto que las células plasmáticas son raras en la dermis normal. En ambas capas hay fibras elásticas entretejidas con las fibras colágenas.

Una diferencia muy importante entre las capas reticular y papilar depende de su contenido en capilares. El riego sanguíneo capilar de la capa papilar es muy amplio. Un grupo se extiende en forma de asas penetrando en las denominadas papilas de tejido conectivo (arrugas) que se proyectan en la epidermis; proporcionan alimento para la epidermis y actúan también en la regulación del calor. Otro grupo, que es más de la naturaleza de las vénulas, forma una red plana por debajo de las bases de las papilas. La capa papilar, por lo tanto, tiene riego sanguíneo muy rico. Los capilares son raros en la capa reticular y se hallan en gran número solamente en relación con apéndices epidérmicos que se proyectan penetrando en la capa reticular.

Las células de la dermis de la piel gruesa son sobre todo fibroblastos, poco numerosos y dispersos. También puede haber unos cuantos macrófagos. A veces hay células grasas aisladas, pero es más frecuente observarlas agrupadas.

Glándulas sudoríparas. Son glándulas tubulares simples, particularmente numerosas en la piel delgada; se ha calculado que en la palma de la mano hay unas 3 000 por pulgada cuadrada. Cada una tiene una parte secretoria y un

conducto excretor. La parte secretoria suele hallarse situada inmediatamente por debajo de la dermis, en el tejido subcutáneo. La parte secretoria del tubo está arrollada sobre sí misma; por lo tanto, en los cortes aparece como un pequeño acúmulo de secciones oblicuas y transversales de tubos (figs. 23-3 y 23-6). Las células secretorias son de tipo cuboide o cilíndrico; pueden contener en su citoplasma pigmento y vacuolas. La luz de la parte secretoria es mayor que el espesor de la pared. Hay células fusiformes, a veces ramificadas, que parecen células musculares lisas, pero que provienen del ectodermo, dispuestas longitudinal y oblicuamente alrededor de las porciones secretorias de los túbulos. Suelen recibir el nombre de *células mioepiteliales;* se cree que sus contracciones facilitan la expulsión del sudor. Inmediatamente por fuera de estas células aplanadas y de la membrana basal del túbulo, el tejido conectivo se condensa para constituir una vaina alrededor de las porciones secretorias de las glándulas.

Después de seguir un curso sinuoso en una zona muy limitada, la porción secretoria de la glándula se transforma en un conducto que se dirige hacia la superficie. Las células epiteliales que revisten el conducto se tiñen más intensamente que las secretorias; por lo tanto, en los cortes los conductos pueden distinguirse fácilmente (fig. 23-6). La luz del conducto es mucho más estrecha que la de la porción secretoria de la glándula; esto es poco frecuente, pues en la mayor parte de glándulas las luces de los conductos son mucho mayores que las de las unidades secretorias. Las paredes de los conductos están formadas por una doble capa de epitelio cuboide delgado. Los conductos que siguen a través de la dermis un trayecto espiral, penetran en los vértices de los clavos interpapilares de epidermis que se proyectan hacia abajo entre las dobles hileras de papilas (fig. 23-3). A este nivel el epitelio de los conductos se funde con el de los clavos interpapilares; desde entonces las células de la epidermis pasan a ser las células de las paredes de los conductos. Estos siguen un trayecto en espiral a través de la epidermis; cuando alcanzan el estrato córneo, aumenta la forma espiral de su trayecto (figu-

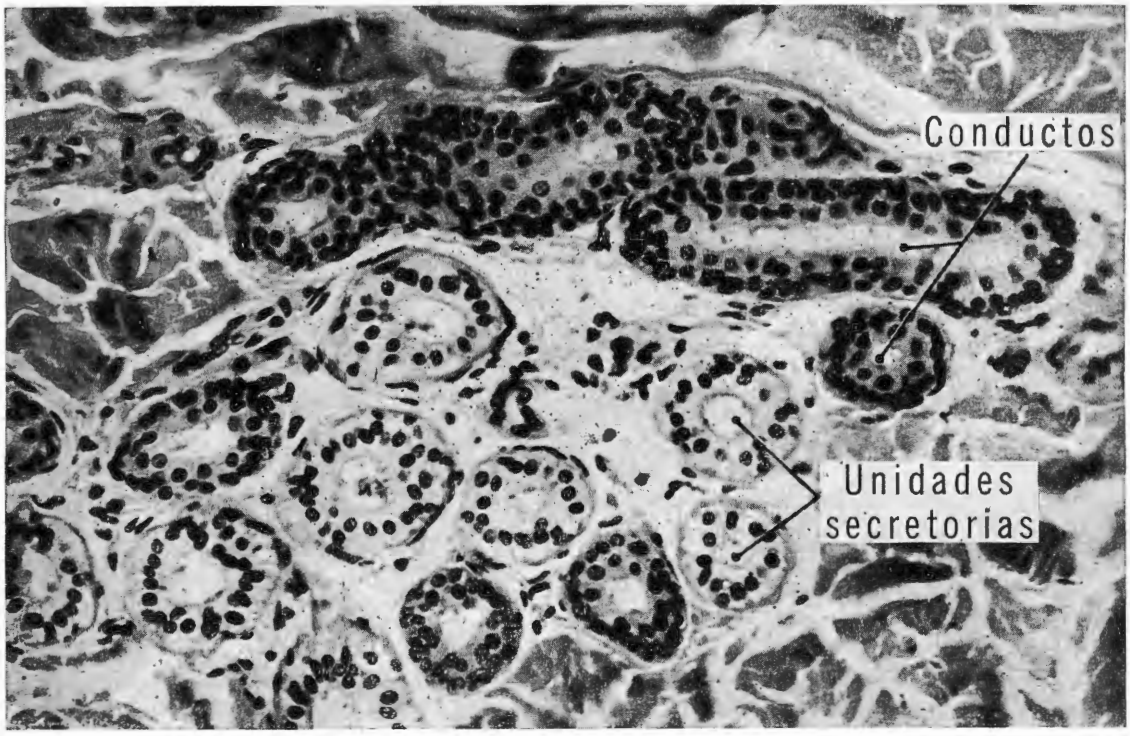

FIG. 23-6. Microfotografía (gran aumento) de un corte de dermis teñido con hematoxilina y eosina, donde pueden verse las unidades secretorias (poco teñidas) de las glándulas sudoríparas cortadas transversalmente, y los conductos (teñidos más intensamente) en secciones transversales y oblicuas.

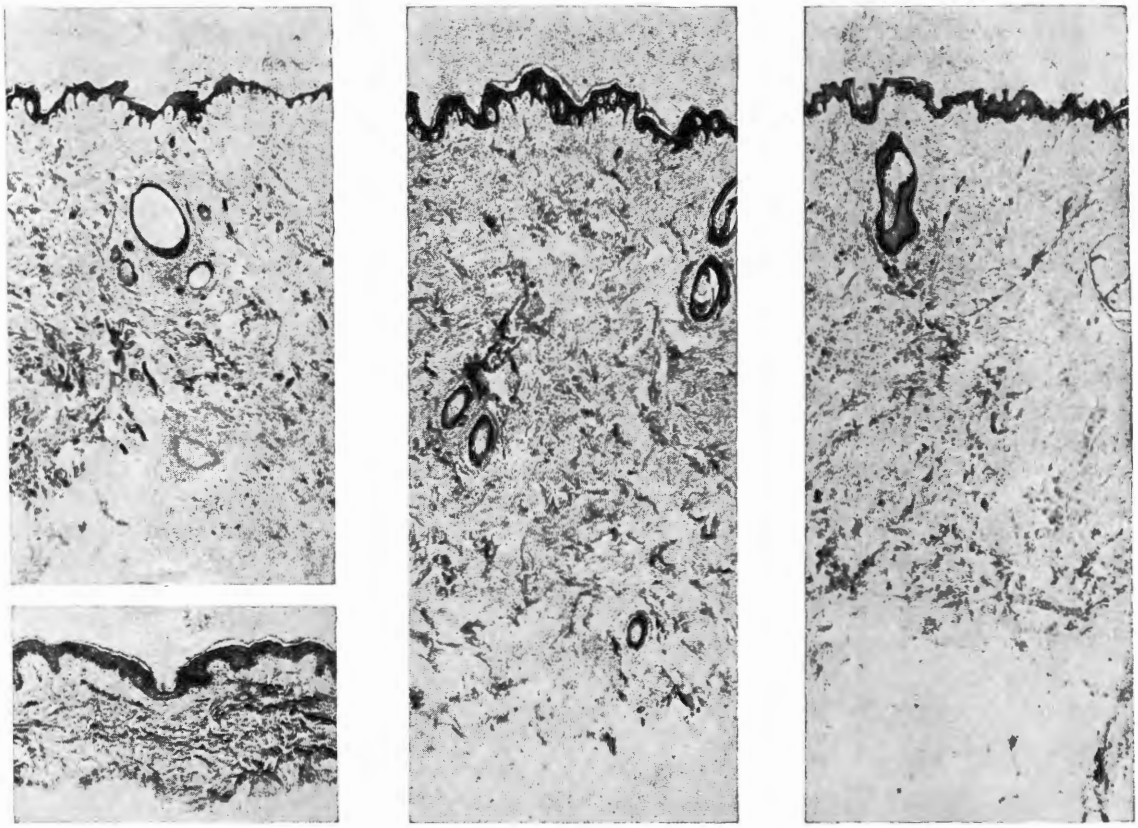

FIG. 23-7. Tres microfotografías grandes (tomadas con igual aumento) de cortes de piel obtenidos de diferentes partes del cuerpo. *Izquierda,* Piel de la cara interna de la pierna. *Centro,* Piel de la pared abdominal que ha sido injertada en la muñeca donde ha permanecido por cierto tiempo. *Derecha,* Piel de la cara externa del muslo. *Abajo, izquierda,* Microfotografía de un injerto pequeño de piel, cortado con espesor de medio milímetro aproximadamente. Obsérvese que contiene bastante dermis.

ra 23-3). Los conductos terminan por abrirse en la superficie de los pliegues; sus aberturas son muy manifiestas en una buena impresión digital.

ESTRUCTURA MICROSCOPICA DE LA PIEL DELGADA

La piel delgada cubre todo el cuerpo, con excepción de las palmas de las manos y plantas de los pies. Según ya indicamos, hay que entender bien que el adjetivo "delgada" se aplica a la epidermis, no a la piel en conjunto. En realidad, según las partes del cuerpo la piel delgada tiene espesor muy variable, que depende casi totalmente de las variaciones del grueso de la dermis. La piel que cubre las superficies de extensión suele ser más espesa que la que cubre las de flexión. La piel que cubre los párpados es la más delgada del cuerpo (0.5 mm, o menos); la que cubre los hombros y la espalda es la más gruesa (hasta 5 mm) del tipo delgado. En la figura 23-7 se indican algunas muestras de piel delgada obtenidas de diversas partes del cuerpo.

La piel delgada contiene glándulas sudoríparas (fig. 23-1, *derecha),* pero en menor número que la piel gruesa. La piel delgada difiere de la gruesa en que tiene folículos pilosos; están muy desarrollados en el cuero cabelludo y en otras regiones, pero existen en la piel de todo el cuerpo, con muy pocas excepciones (por ejemplo, el glande). Además, la superficie de la piel delgada no forma arrugas y surcos como la piel gruesa.

Epidermis. Tiene menos capas que la de la piel gruesa. El estrato germinativo es parecido al de la piel gruesa, pero el estrato espinoso es más delgado. El estrato granuloso no forma

una capa separada y continua; está constituido por gran número de células que contienen granulaciones citoplásmicas desparramadas en la zona donde debiera hallarse esta capa. No hay estrato lúcido. El estrato córneo es relativamente delgado (fig. 8-20).

Dermis. La superficie que presenta a la epidermis es muy diferente de la que se observa en la piel gruesa. En lugar de estar dispuesta en arrugas, la dermis de la piel delgada se proyecta aquí y allá en la epidermis en forma de papilas. Su presencia en cualquier zona no se refleja por ninguna irregularidad de la superficie epidérmica de revestimiento. El dibujo de la superficie epidérmica depende principalmente de las líneas que unen las aberturas ligeramente deprimidas de los folículos pilosos.

FOLICULOS PILOSOS

Desarrollo. Al comenzar el tercer mes de la vida fetal, la epidermis empieza a mandar zonas de crecimiento hacia abajo, que penetran en la dermis subyacente (fig. 23-8, *1* y *2*). Estas se desarrollan primeramente en la región de las cejas, la barbilla y el labio superior, pero pronto lo hacen en todas las partes del cuerpo que más tarde estarán cubiertas de piel delgada. Estos crecimientos epidérmicos hacia dentro se transforman en folículos pilosos y dan origen a los pelos (fig. 23-8, *3* y *4*). En esta forma el feto alrededor de los meses quinto o sexto, está cubierto de pelos muy finos, que constituyen el *lanugo* (palabra derivada de lana). Esta capa de pelo se desprende antes del nacimiento, ex-

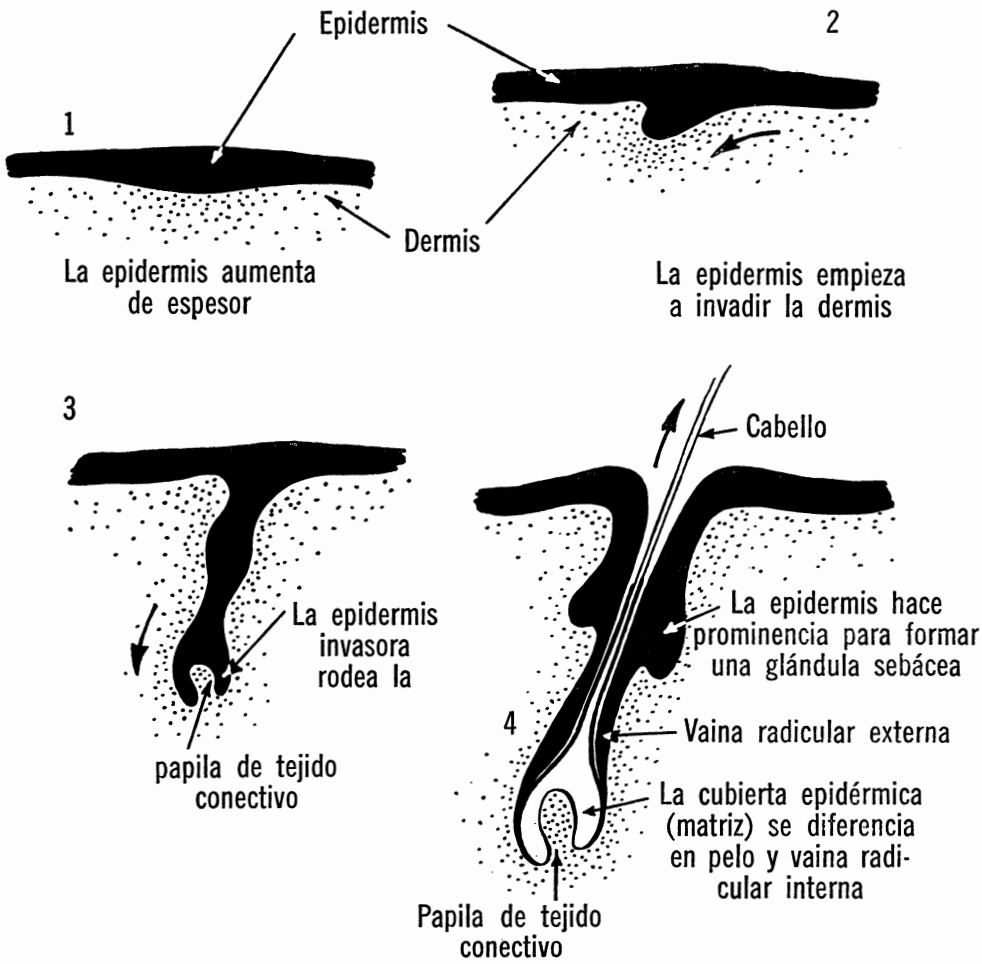

FIG. 23-8. Esquemas para indicar el desarrollo de un folículo piloso y una glándula sebácea. (Copiado y ligeramente modificado de Addison: Piesrol's Normal Histology, 15a. ed., Philadelphia, Lippincott.)

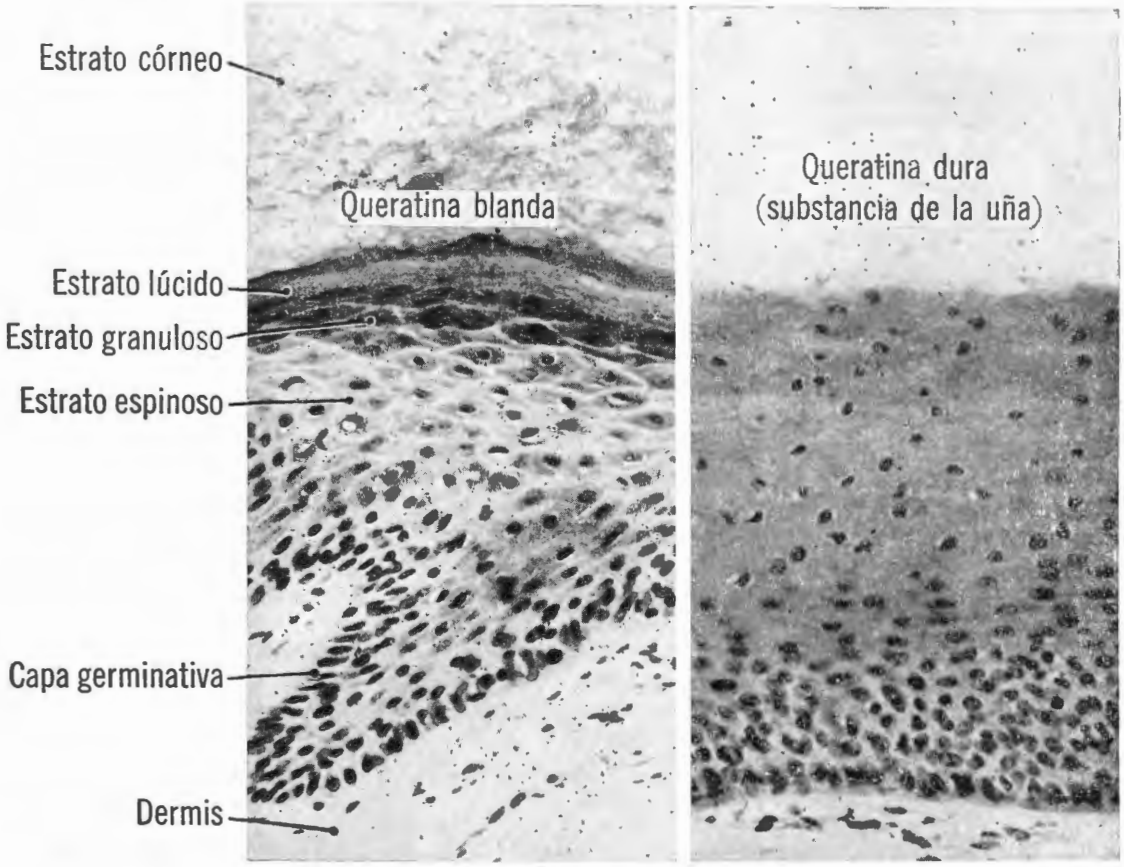

FIG. 23-9. *Izquierda,* Formación de queratina blanda en la piel gruesa. Obsérvense los gránulos queratohialínicos en el estrato granuloso y la presencia de estrato lúcido. *Derecha,* Formación de queratina dura en la uña. Obsérvese la transición gradual de las células en substancia ungueal sin estrato granuloso o lúcido. Véase también que la queratina dura es más homogénea que la blanda.

cepto en la región de las cejas, párpados y cuero cabelludo, donde los pelos persisten y se vuelven resistentes. Unos meses después del nacimiento estos pelos caen y son substituidos por otros más gruesos todavía. En el resto del cuerpo crece pelo nuevo. El niño queda entonces recubierto de una capa de pelo suave denominada *vello.* Al llegar la pubertad, se desarrollan pelos gruesos en las axilas y en la región pubiana; en los varones también en la cara y, en menor grado, en otras partes del cuerpo. Los pelos gruesos del cuero cabelludo y de las cejas, y los que se desarrollan en la pubertad, reciben el nombre de *pelos definitivos* para distinguirlos del lanugo y el vello.

La especie humana, evidentemente, no tiene mucho pelo. La mayor parte del cuerpo sólo está recubierta de un vello muy fino. En consecuencia, el pelo no constituye factor importante para retener el calor corporal. Sin embargo, tiene gran valor que la piel tenga folículos pilosos. Estos, según veremos más tarde, sirven para reparar la epidermis lesionada por desgarros y quemaduras y hacen posible los injertos de pequeñas porciones de piel. Veamos ahora por qué motivo.

Los dos tipos de queratina de los folículos pilosos y los pelos. Hay dos tipos de queratina. Son el *blando* y el *duro,* que pueden distinguirse por medios histológicos, pues sus propiedades físicas y químicas son diferentes. En los folículos pilosos se encuentran ambos tipos de queratina.

La queratina blanda cubre toda la piel; la queratina dura sólo se encuentra en algunas faneras. Los cambios histológicos que caracterizan la formación de queratina blanda se ven muy bien en la piel gruesa (fig. 23-9, *izquier-*

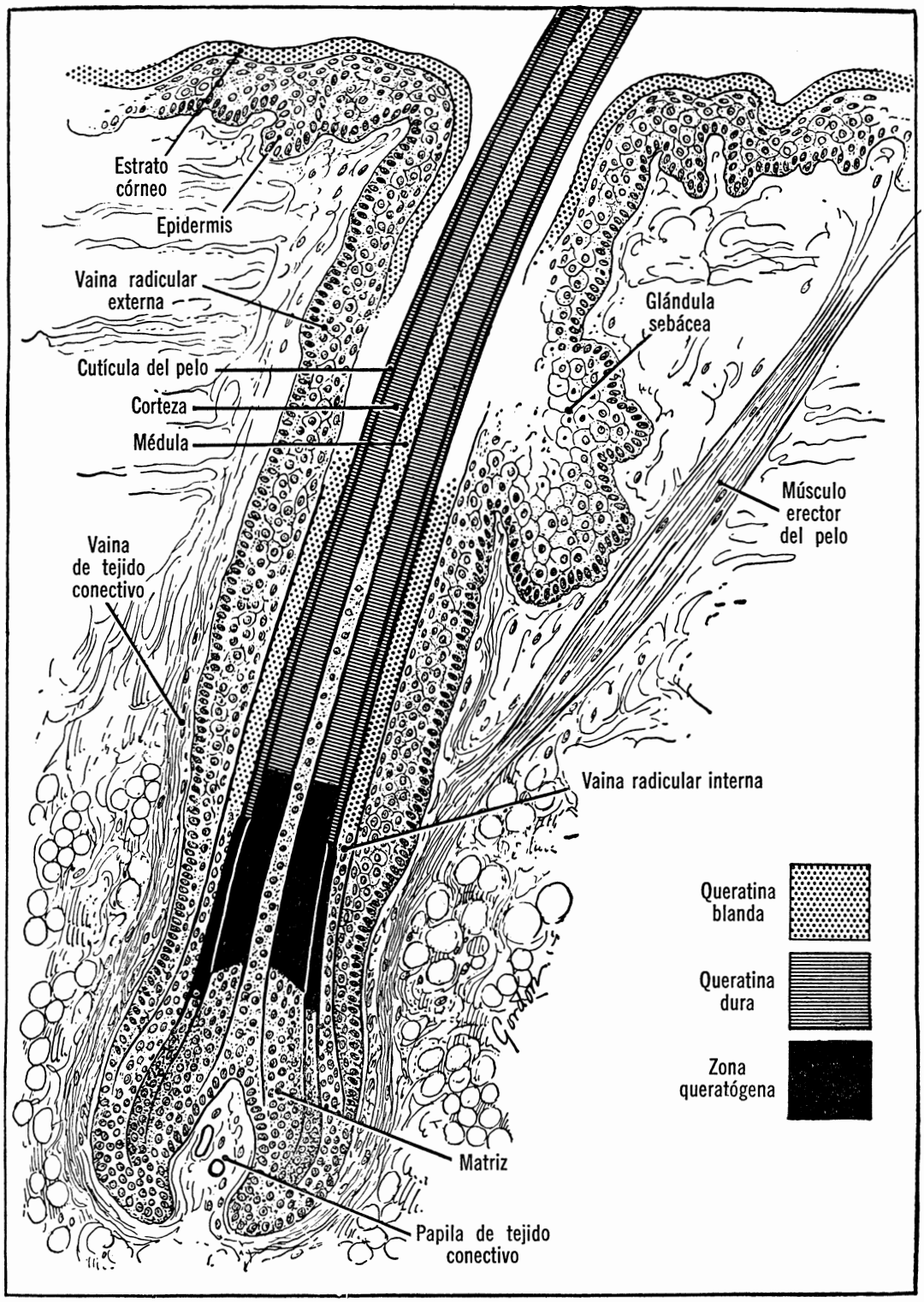

FIG. 23-10. Esquema de un folículo piloso, donde puede verse la distribución de queratina blanda y queratina dura y la zona queratógena en la cual se produce esta última. (Based on Leblond, C. P.: Ann. New York Acad. Sci., *53*:464.)

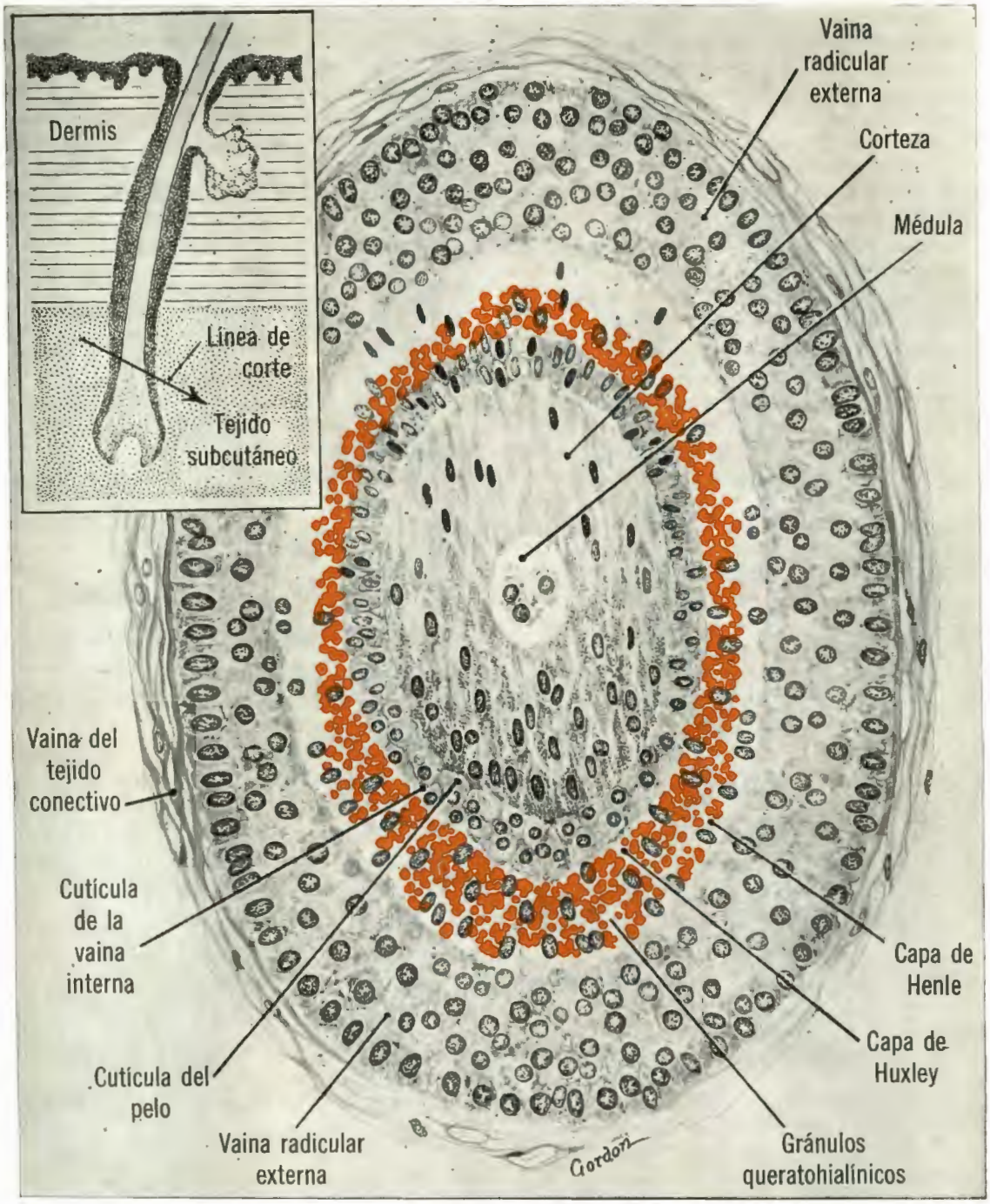

FIG. 23-11. Dibujo de un corte oblicuo de folículo piloso en la zona queratógena (gran aumento). El nivel y el plano del corte se observan en el esquema inserto en el ángulo superior izquierdo. (Los folículos pilosos suelen penetrar en el tejido subcutáneo, pero no tanto como se indica en este esquema.) Obsérvese que los núcleos están volviéndose picnóticos tanto en la vaina radicular interna como en el pelo, y que en las células de la vaina radicular interna hay gránulos rojos queratohialínicos, indicando que se está formando queratina blanda. No se observan granos parecidos en la corteza ni en la cutícula del pelo.

da). Aquí como en todas partes donde se produce, las células epidérmicas que se van queratinizando acumulan gránulos queratohialínicos (o similares) en su citoplasma. En consecuencia, donde aparece una zona de queratinización blanda hay un estrato granuloso o su contrapartida.

Después las células se hacen más claras y vidriosas (estrato lúcido) antes de adoptar el aspecto que presentan en forma característica en el estrato córneo, del cual son descamadas continuamente.

La queratina dura constituye las uñas, la cutícula y la corteza de los pelos del hombre, así como las plumas, garras y pezuñas de algunos animales. Su formación se manifiesta histológicamente porque las células epidérmicas que la producen no pasan por una fase en que presenten numerosos gránulos queratohialínicos en su citoplasma ni se produce un estrato lúcido; por lo contrario, en la formación de queratina dura hay una transición gradual desde las células epidérmicas vivas a la queratina (figura 23-9, *derecha).* Físicamente, la queratina dura es sólida y no se descama. Por lo tanto, constituye un material más permanente que la queratina blanda (las uñas y los cabellos tienen que cortarse para que no crezcan demasiado). Químicamente la queratina dura reacciona poco y contiene mayor proporción de azufre que la queratina blanda.

Estructura de un folículo piloso. Según ya hemos señalado, un folículo piloso se forma por crecimiento de células de la epidermis en el interior de la dermis o del tejido subcutáneo.

La parte más profunda del crecimiento epitelial hacia abajo se transforma en un acúmulo nudoso de células y recibe el nombre de *matriz germinativa* del folículo piloso (figs. 23-8 y 23-10), ya que, según veremos más tarde, produce el pelo. Este acúmulo de células epiteliales (la matriz germinativa) recubre una *papila* de tejido conectivo (fig. 23-8, *3,* y 23-10) que le lleva capilares y, por lo tanto, una fuente de líquido tisular.

VAINA RADICULAR EXTERNA. La parte del crecimiento epidérmico hacia abajo entre la matriz y la superficie, se tuneliza y recibe el nombre de *vaina radicular externa* del folículo piloso (figs. 23-8, *4,* 23-10 y 23-11). Cerca de la superficie de la piel, la vaina radicular externa contiene todas las capas de epidermis de la piel delgada (fig. 23-10, *arriba).* Esto es lógico, ya que la vaina externa representa una continuación de la epidermis. Por lo tanto, esta vaina externa cerca de la superficie cutánea está revestida de queratina blanda, que a nivel de la boca del folículo se continúa con la queratina blanda de la epidermis cutánea (figura 23-10). Pero en la parte más profunda del folículo la vaina radicular externa se adelgaza y ya no contiene algunas de las capas más superficiales de la epidermis. En el fondo del folículo, donde la vaina radicular externa rodea la matriz y se funde con ella, está constituida únicamente por el estrato germinativo de la epidermis (fig. 23-10).

FORMACIÓN Y CRECIMIENTO DE UN PELO. Para que en un folículo se forme un pelo, las células de la matriz germinativa tienen que proliferar. Esto desplaza las células de las capas superiores de la matriz germinativa hacia la vaina radicular externa. A medida que las células son impulsadas hacia afuera, se alejan cada vez más de la papila, que es su fuente nutritiva, y, por lo tanto, se transforman en queratina. Las que se transforman en la cutícula y la corteza del pelo, que son de queratina dura, no presentan gránulos queratohialínicos, sino una zona queratógena en la cual se produce la transición uniforme en queratina (figs. 23-10 y 23-12). Los pelos crecen gracias a la continua proliferación de las células epidérmicas de la matriz germinativa, y de la conversión sucesiva de estas células en queratina a medida que son desplazadas hacia la parte superior del folículo (fig. 23-12).

VAINA RADICULAR INTERNA. Las células proliferantes de la matriz forman otra estructura adicional para el pelo. Esta toma la forma de una vaina tubular de células que se va desarrollando hacia arriba alrededor del pelo para separarlo de la vaina radicular externa. Recibe el nombre de *vaina radicular interna* (figuras 23-10 y 23-11). Se extiende hacia arriba, solamente en una parte del folículo (figura 23-10). Está formada de queratina blanda (fig. 23-10). Por lo tanto, en sus células pueden observarse gránulos queratohialínicos que se queratinizan. En esta región suelen llamarse gránulos tricohialínicos (*thrix* = pelo, *hyalin* = vidrio) y en lugar de ser basófilos se tiñen de color rojo vivo (fig. 23-11).

La vaina radicular interna tiene tres capas: una interna o cutícula, la capa media de Huxley y la capa externa de Henle (fig. 23-11). El estudiante quizá tenga dificultad para distinguirlas, pero reconocerá la vaina radicular

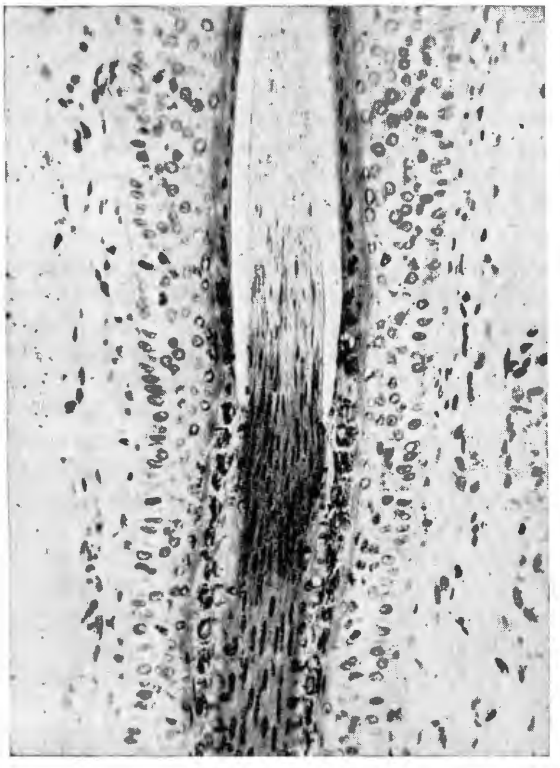

FIG. 23-12. Microfotografía (pequeño aumento) de un corte longitudinal de folículo piloso a nivel de la zona donde las células de la matriz pierden sus núcleos y se transforman en queratina. La vaina radicular interna es más gruesa en la parte baja que en la parte alta de la figura.

interna por su contenido de gránulos tricohialínicos acidófilos (fig. 23-11).

Desarrollo de glándulas sebáceas. Cuando un folículo piloso se desarrolla, cierto número de células de lo que más tarde será la vaina radicular externa del tercio superior del folículo crecen extendiéndose por la dermis adyacente y se diferencian en glándulas sebáceas (figura 23-8, *4)*. Una vez formadas, sus conductos se abren en el folículo en el lugar donde se produjo la evaginación; por lo tanto, las glándulas sebáceas se vacían en el tercio externo del folículo, por debajo de su boca (fig. 23-10). Esta parte del folículo suele recibir el nombre de *cuello.*

La mayor parte de folículos pilosos se hallan dispuestos oblicuamente, algo separados de la perpendicular. Por lo tanto, el ángulo entre el folículo piloso y la superficie de la piel es agudo de un lado y obtuso del otro. Las glándulas sebáceas de un folículo suelen estar dispuestas a nivel del ángulo obtuso (fig. 23-10).

El folículo piloso es una estructura epitelial. Sin embargo, está rodeado por una condensación de tejido conectivo que forma a su alrededor la *vaina de tejido conectivo* (figs. 23-10 y 23-11).

Músculo erector del pelo. En la vaina de tejido conectivo del folículo piloso (a mitad de la profundidad del folículo, o más adentro todavía) se inserta un pequeño haz de fibras musculares lisas, el *erector de pelo,* que sigue oblicuamente hacia arriba para alcanzar la capa papilar de la dermis a poca distancia de la boca del folículo piloso (figs. 23-10 y 23-13). Este músculo, como las glándulas sebáceas, se halla en la parte del folículo que forma ángulo obtuso con la superficie. Este haz de fibras musculares constituye el tercer lado de un triángulo; los otros dos son el folículo y la superficie de la piel. Las glándulas sebáceas se hallan situadas en el interior de este triángulo (fig. 23-10). Cuando los músculos erectores del pelo se contraen, no sólo empujan todo el folículo piloso

FIG. 23-13. Microfotografía (pequeño aumento) de un corte de piel delgada a nivel de un músculo erector del pelo. La luz y la parte alta del folículo piloso no se observan en este corte. (Microfotografía del profesor E. A. Linell.)

hacia fuera, sino que al tirar lateralmente de su parte más profunda hacen que el folículo quede dispuesto más perpendicularmente (los pelos "se ponen de punta"). Además, la contracción de dicha fibra muscular tiende a "provocar hoyuelos" en la piel encima de las zonas de donde se fija a la capa papilar de la dermis. El resultado de todo ello es la denominada "piel de gallina". En fin, la contracción del músculo exprime las glándulas sebáceas contenidas en el triángulo descrito anteriormente (fig. 23-10); ello hace que su secreción oleosa se vacíe en el cuello del folículo y, finalmente, en la piel.

Por ser de fibra lisa los músculos erectores están inervados por el sistema nervioso simpático.

El frío constituye un estímulo muy importante para desencadenar el reflejo que los hace contraerse. La finalidad de dicho reflejo estriba en exprimir secreción sebácea encima de la superficie de la piel, de manera que se produzca menos evaporación y, por lo tanto, la piel pierda menos calor. Según ya hemos señalado, los estados emocionales intensos tienden a aumentar la disponibilidad de energía del cuerpo por medio del sistema nervioso simpático, y también a contraer los músculos erectores de los pelos. Como es bien sabido, el miedo puede "poner los pelos de punta"; los animales inferiores con frecuencia "se erizan de rabia". Esta respuesta es muy útil en el puerco espín.

Algunos puntos de interés acerca de pelo y crecimiento piloso

Actividad cíclica de los folículos pilosos. El hecho de que los pelos se pierdan con el cepillo o el peine no indica que la calvicie sea inevitable. El lector se tranquilizará al conocer que el crecimiento del pelo es cíclico. Esto es más manifiesto todavía en los animales que viven en zonas muy frías que en el hombre, pues aquéllos suelen desarrollar una nueva capa de piel peluda cada invierno y la pierden al verano siguiente. Los folículos pilosos del hombre también presentan actividad cíclica por cuanto alternan periodos de crecimiento con épocas de reposo. Durante la fase de crecimiento las células de la matriz germinativa continúan a proliferar y diferenciarse; en consecuencia, el pelo se va alargando. Pero esta fase de desarrollo se funde insensiblemente con la fase de reposo, en la cual la matriz germinativa pierde su actividad y se atrofia. Entonces la raíz del pelo queda separada de su matriz y se desplaza hacia arriba, o sea, hacia el cuello del folículo, logrando por cierto tiempo una fijación más o menos secundaria a la vaina radicular externa, cuando el extremo inferior del pelo se acerca a dicho cuello folicular. Mientras tanto, en la parte más profunda del folículo la vaina radicular externa epidérmica se ha retraído hacia arriba, en sentido de la superficie. Finalmente, el pelo queda fuera del folículo. Antes o después de este crecimiento, las partes más profundas de la cubierta radicular externa crecen nuevamente hacia abajo para recubrir la papila vieja, que así se rejuvenece, u otra nueva. Se desarrolla una nueva matriz germinativa y ello hace que empiece a crecer un nuevo pelo a partir del folículo.

La actividad cíclica de los folículos pilosos del hombre difiere en dos sentidos de la de los animales que producen y pierden una capa de pelo (piel) cada año. En primer lugar, los ciclos son más largos en el hombre. Los pelos del cuero cabelludo probablemente duren de dos a seis años. En segundo lugar, en el hombre los diversos folículos pilosos, incluso vecinos, tienden a hallarse en fases diferentes de sus ciclos. Por ejemplo, Trotter comprobó que en un momento dado, cuando el 45 por 100 de los folículos de los pelos de la pierna se hallaban en fase de crecimiento, el 55 por 100 estaban en etapa de reposo.

Calvicie corriente. El hecho de que la calvicie fuera muy rara en la mujer, desde hace tiempo hizo sospechar que en su producción intervenía la hormona sexual masculina. Hamilton ha demostrado que así es. Sus estudios indican que en el varón la castración, y, por lo tanto, la falta de hormona sexual masculina, tiende a inhibir la propensión hereditaria a la calvicie; la administración de hormona sexual masculina a personas que carecen de ella permite que quienes por herencia tienden a volverse calvos lo sean de hecho. En otras palabras, los factores genéticos que tienden a producir calvicie sólo pueden actuar plenamente cuando en el torrente circulatorio del interesado hay hormona sexual masculina. Aunque la calvicie es signo manifiesto de actividad sexual masculina, de ello no hay que deducir que los calvos sean forzosamente personas de virilidad más intensa que los que tienen la cabeza ricamente poblada. La hormona sexual masculina no produce calvicie si no hay disposición hereditaria para ello.

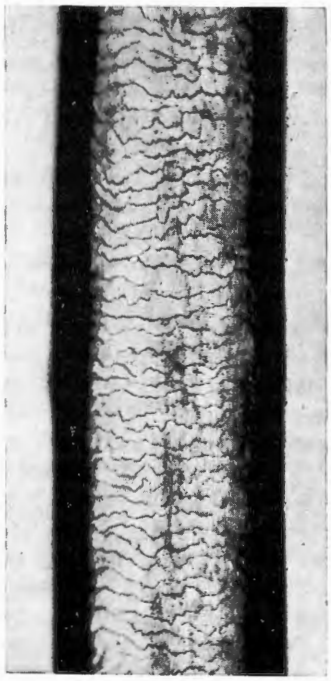

FIG. 23-14. Microfotografía (inmersión en aceite) de la superficie de un pelo mostrando sus escamas cuticulares escalonadas.

Efecto del corte sobre el crecimiento del pelo. Otro punto de interés acerca del pelo, más para las mujeres que para los hombres, es el de saber si el afeitarse o cortar el pelo en otra forma estimula el crecimiento. Mucho se ha estudiado al respecto y se han multiplicado las experiencias (ver Trotter). La conclusión general es que el cortar el pelo o el afeitarse no modifica su crecimiento.

Estructura del pelo. El aspecto de un corte transversal y otras características del pelo varían según la raza. Antropológicamente se reconocen tres principales tipos de pelo: liso, ondulado y crespo. El cabello liso lo poseen las personas de raza amarilla o mongólica, chinos, esquimales e indios americanos. Se trata de un pelo delgado y basto, de forma cilíndrica en corte transversal. El pelo rizado u ondulado se observa en cierto número de personas, incluyendo europeos; el pelo crespo en casi todas las de raza negra. El corte transversal de un pelo ondulado es oval; el de un pelo crespo, elíptico.

Un pelo está formado por una médula central de queratina blanda (figs. 23-10 y 23-11) y una cutícula con corteza de queratina dura (figs. 23-10 y 23-11). Gran número de cabellos carecen de médula o la tienen poco desarrollada; por lo tanto, están formados en su totalidad por una cutícula y una corteza de queratina dura.

La cutícula está constituida por células muy delgadas aplanadas, de tipo escamoso, dispuestas en la superficie del pelo como las tejas en el techo de una casa, con la diferencia de que sus bordes libres están dirigidos hacia arriba y no hacia abajo (fig. 23-15). Los bordes libres de estas células se engranan más o menos estrechamente con los bordes libres de las células similares que revisten la vaina radicular interna, cuyos ángulos libres están dirigidos hacia abajo. El engarce está dispuesto de manera que resulta difícil arrancar un pelo tirando de él sin arrancar al mismo tiempo una parte de la vaina radicular interna.

La corteza está formada por células cornificadas de dimensiones cada vez menores. El pigmento contenido en las células de la corteza es el que da su color al pelo.

La médula está constituida por un núcleo central de células cornificadas, generalmente separadas unas de otras. Entre las células de la médula puede haber aire o líquido.

Color del pelo. El color del pelo depende de la cantidad y calidad del pigmento contenido en la corteza. Los pelos blancos mezclados con pelos pigmentados dan el aspecto que suele denominarse de pelo gris (el pelo verdaderamente gris es muy raro).

GLANDULAS SEBACEAS

De ordinario, cada folículo produce varias. Estas se abren por conductos muy cortos y anchos (fig. 23-15) en el cuello del folículo. Secretan un material grasoso denominado *sebo,* que aceita el pelo y lubrica la superficie de la piel. Parece que el sebo tiene acción bactericida. Sin embargo, su principal función probablemente sea la de actuar a modo de crema natural para la piel. Impide la evaporación excesiva del estrato córneo en tiempo frío y así ayuda a conservar el calor corporal. En tiempo caluroso, manteniendo aceitado el estrato córneo, evita que se resquebraje y sufra grietas cuando el sudor se evapora.

Las glándulas sebáceas son holocrinas y el mecanismo de la secreción de este tipo glandular se describió en el capítulo 9.

Para que una glándula sebácea secrete sebo, tienen que ocurrir más o menos simultánea-

mente cierto número de fenómenos: 1) proliferación de las células de la capa basal de la glándula; 2) desplazamiento hacia el centro de la glándula de las células suplementarias, a consecuencia de tal proliferación; 3) acumulación de material graso en el citoplasma de estas células a medida que se van alejando de la capa basal, y 4) necrosis de las mismas cuando alcanzan el centro de la glándula (porque quedan demasiado alejadas de sus fuentes de alimento) al continuar la proliferación y diferenciación de las células más periféricas. Según ya indicamos, la contracción de los músculos erectores de los pelos puede hacer que el sebo formado sea vaciado rápidamente por expresión de la glándula y vaya a parar al folículo piloso.

El hecho de que las glándulas sebáceas se desarrollen a partir de folículos explica por qué no hay glándulas sebáceas en la piel de las palmas de las manos y plantas de los pies. Sin embargo, en unas pocas zonas del cuerpo se desarrollan glándulas sebáceas sin folículos pilosos (párpados, papilas de las mamas, labios menores y comisura de los labios cerca del borde mucocutáneo en algunas personas). En otros lugares, sobre todo en la piel que recubre la nariz, las glándulas sebáceas que se desarrollan a partir de los folículos pilosos resultan

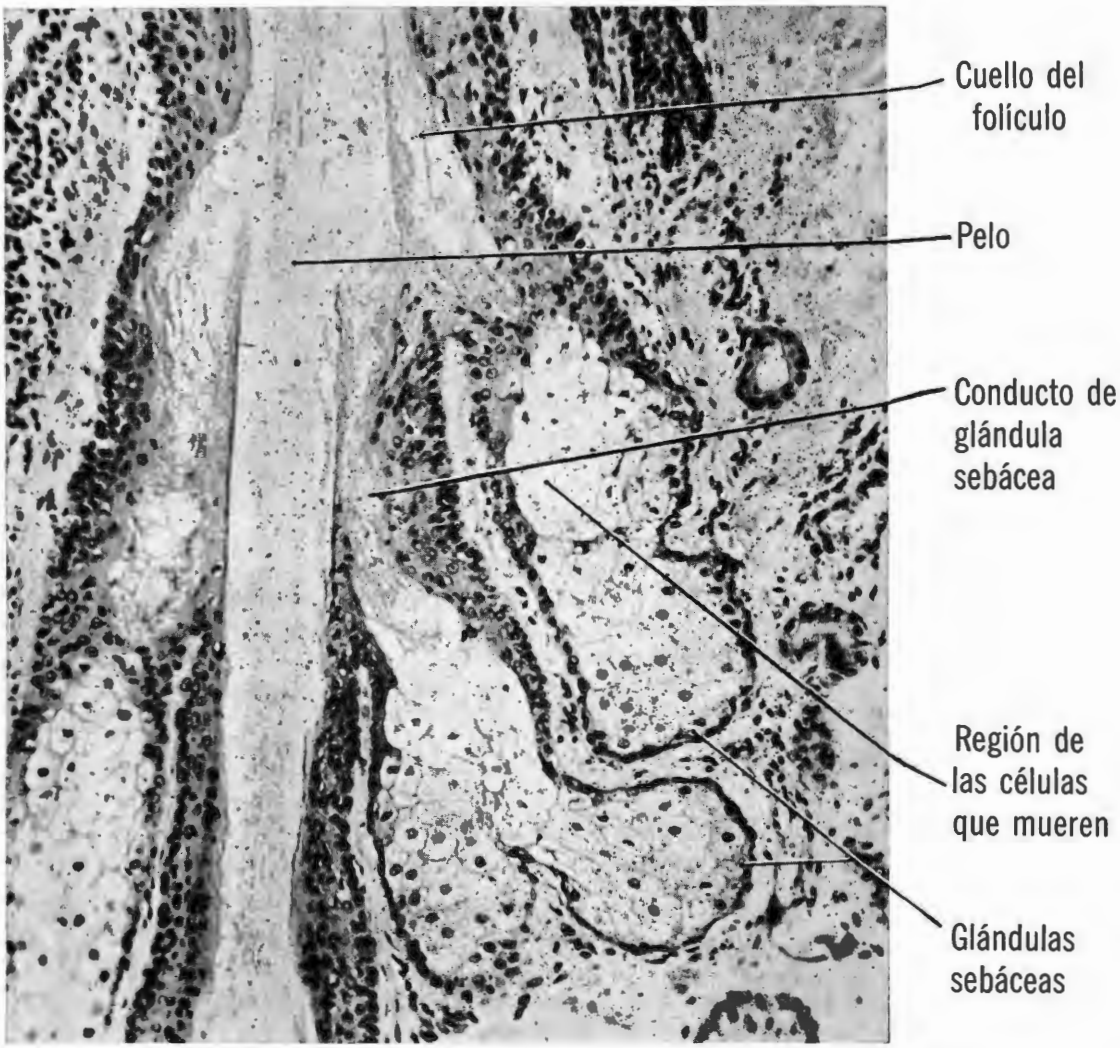

FIG. 23-15. Microfotografía (mediano aumento) de un corte de piel, donde puede verse una glándula sebácea que se abre en un folículo piloso.

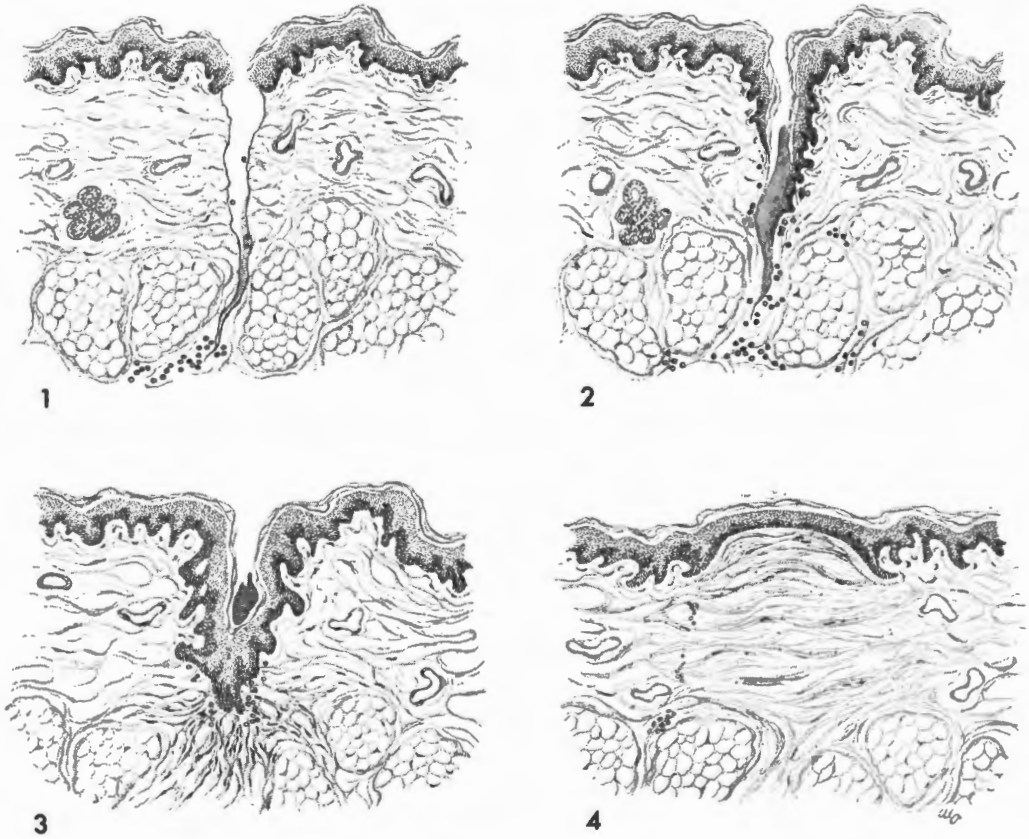

FIG. 23-16. Dibujos esquemáticos que muestran la serie de acontecimientos que ocurren cuando se cura una incisión efectuada en la piel del hombre uniendo los bordes de la herida con puntos de sutura. 1) Situación que se observa después de hecha la incisión; 2) aproximadamente una semana más tarde; 3) aproximadamente dos semanas más tarde, y 4) treinta días después. Los detalles de cada ilustración se describen el texto. (Ilustración basada en Lindsay, W. K. y Birch, J. R.: Canad. J. Surg., 7:297, 1964.)

más voluminosas que estos últimos; en estos casos, el folículo piloso vendría a ser un medio más que un fin.

CURACION DE LA PIEL DESPUES DE UNA INCISION QUIRURGICA O UN CORTE ACCIDENTAL

Este es un punto que se consideraba perfectamente aclarado hace unas décadas; como los hechos supuestos siguen enseñándose por largo tiempo, ha persistido una concepción equivocada acerca de la forma como las incisiones quirúrgicas de la piel curan cuando los bordes se unen con puntos de sutura o en otra forma.

Procede considerar tres capas: la epidermis, la dermis y el tejido subcutáneo, hasta el cual penetra la incisión.

El concepto viejo admitía que después de un corte había cierta hemorragia en la herida y, en consecuencia, se formaba fibrina entre los bordes de la incisión. Se creía que la fibrina servía como un agente débil de unión para ayudar a conservar unidos los bordes de la piel. Se admitía también que los fibroblastos de la dermis a cada lado de la sección, junto con algunos capilares del mismo origen, crecían en la fibrina existente entre los dos bordes y los unían al formar colágena nueva los fibroblastos que crecían a cada lado. Entre tanto, la epidermis crecía por encima de la incisión cubriendo el tejido conectivo nuevo que se iba formando por debajo y se restablecía así la continuidad de ambas, epidermis y dermis.

El tejido subcutáneo por debajo de la piel se curaba por fibroblastos y por nuevos capilares que crecían en la región.

Al final de la última década Gilman volvió a examinar los viejos conceptos a la luz de los conocimientos modernos sobre la reparación de tejidos; de sus estudios experimentales dedujo que algunos eran inadecuados. Más recientemente, Lindsay y Birch pudieron estudiar el tema en niños pequeños y sus resultados, como los de Gilman, indican que había muchos errores en lo pasado sobre este punto. Las cuatro ilustraciones que presentamos (fig. 23-16) son copias de las de Lindsay y Birch, y la serie de acontecimientos que ilustran, en general, es similar a la postulada por Gilman.

En primer lugar, el papel de la fibrina en la reparación de una herida cutánea simple ha sido hipervalorado, como lo ha sido en la reparación de los huesos (ver cap. 18).

En segundo lugar, la dermis de la piel es una fuente pobre de fibroblastos, porque éstos se hallan en número muy reducido en la capa reticular de la dermis; está formada principalmente por colágena. En tercer lugar, la dermis es una fuente pobre de nuevos capilares; esto también es lógico, porque la capa reticular de la dermis es relativamente pobre en vasos. Por lo tanto, el viejo concepto según el cual los bordes de la dermis se pegaban por sí mismos y los fibroblastos y capilares invadían la fibrina a cada lado para restablecer la continuidad de la epidermis en fase temprana del proceso de reparación, en realidad es un mito.

El concepto de la epidermis creciente sobre los bordes aglutinados de la dermis tampoco corresponde a los hechos. Lo que ocurre es que los bordes de la dermis no se pegan bien unos con otros; en consecuencia, queda una hendidura en forma de V que se extiende profudamente desde la superficie, en forma perpendicular hacia el tejido subcutáneo (figura 23-16, *1)*. Pronto se forma un poco de fibrina cerca del fondo; este es el material obscuro que se observa en el fondo de la hendidura. La epidermis, a cada lado de ella, empieza a inclinarse penetrando en la hendidura.

Después de varios días el cuadro ha cambiado. Un carácter muy neto que se observa normalmente al cabo de una semana aproximadamente es que la epidermis se ha extendido hacia abajo a cada lado de la hendidura sobre la dermis, adheriéndose a tejidos sanos en ambos lados (fig. 23-16, *2)*. Si hay fibrina en la epidermis, se desliza por debajo de la misma, de manera que queda unida a la dermis sana (figura 23-16. *2)*. Es evidente que la epidermis que cruza y se desliza hacia abajo por los lados de la herida impediría el paso de los fibroblastos de la dermis a cada lado del corte si intentaran crecer a través de la hendidura. En término de dos semanas la epidermis que ha crecido hacia abajo a cada lado de la herida se une con la que ha crecido hacia uno y otro lados de manera que se restablece primero la continuidad epidérmica en la profundidad de la hendidura (fig. 23-16, *3)*.

Entre tanto, fibroblastos y capilares se ocupan de reparar el tejido conectivo de la piel, Sin embargo, el origen principal de fibroblastos y capilares no es la dermis lesionada sino el tejido subcutáneo. Esto es lógico, porque el tejido subcutáneo tiene una cantidad mucho mayor de capilares y también muchas más células tisulares conectivas que la dermis, relativamente pobre en vasos o no celular. Por lo tanto, entre la dermis y el tejido subcutáneo hay abundante crecimiento de fibroblastos (figura 23-16, *3)* y capilares; esto forma un borde de tejido nuevo que, cuando va creciendo, va saliendo desde el fondo de la hendidura cubierto de epitelio, impulsando el fondo de dicha hendidura hacia la superficie hasta que se logra que quede al ras (fig. 23-16, *4)*. Esta acción necesita, claro está, que la zona cubierta así por epidermis (que antes revestía la hendidura) aumente, de la misma manera que aumenta la superficie de un vestido si se estira de cada lado para hacer desaparecer la depresión de una arruga. Por lo tanto, con el tiempo la zona antes ocupada por la hendidura revestida de epidermis está ocupada por nuevo tejido conectivo que proviene principalmente de tejido subcutáneo y que, al final, se cubre de epidermis delgada (fig. 23-16, *4)* —delgada porque está estirada cuando el crecimiento del tejido conectivo desde abajo la empuja hacia arriba y aumenta su superficie.

Por lo menos durante largo tiempo, la epidermis sobre la zona de nuevo tejido conectivo que proviene de la parte inferior es delgada, y también carece de la superficie inferior, generalmente irregular, causada por las papilas de tejido conectivo que normalmente se proyectan hacia la epidermis en la piel delgada (figura 23-16, *4)*.

Lindsay y Birch dieron consejos sobre la forma de suturar la piel para disminuir lo más posible la cicatriz producida por el crecimiento excesivo de tejido conectivo en el tejido subcutáneo si en una intervención operatoria

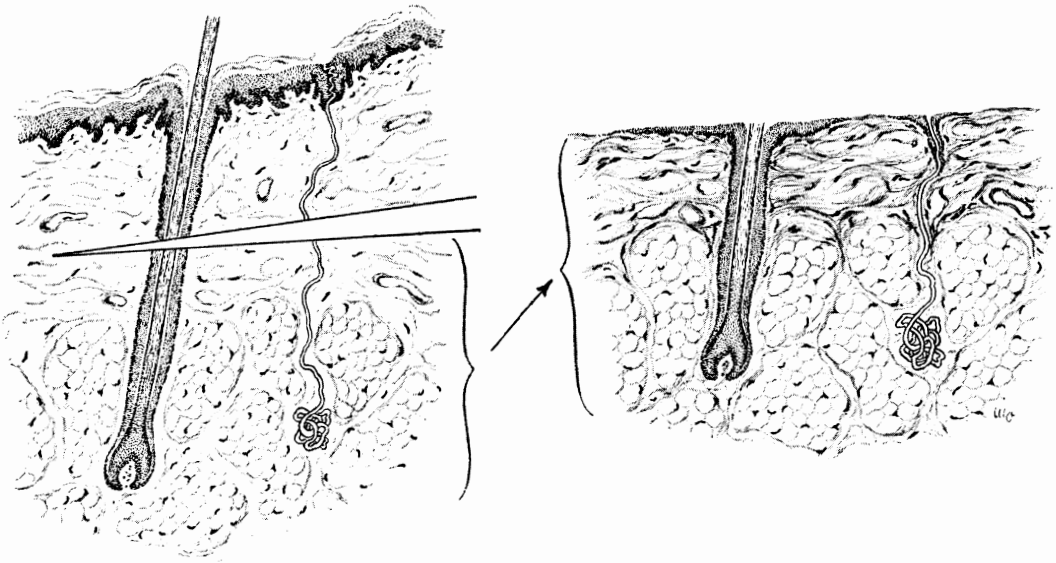

FIG. 23-17. Dibujos esquemáticos de cortes de piel. El dibujo izquierdo indica un injerto de piel parcial cortado aproximadamente a mitad de altura del espesor de la dermis. Tal injerto (la parte por encima del corte) puede transportarse a cualquier lugar del mismo individuo y vivirá. La zona de la cual se obtuvo el injerto se recubre de nueva epidermis, que crece a partir de folículos pilosos, y en el hombre también de glándulas sudoríparas, según se indica en el lado derecho. En el centro la dermis se hace más gruesa.

no se tiene en cuenta la forma como va a quedar una incisión.

INJERTOS DE PIEL

La piel puede injertarse de una a otra parte del cuerpo siguiendo los métodos generales.

En el primer método, que hemos utilizado, por ejemplo, para reconstruir parte de la cara, se desplaza una parte del cuerpo a otra vecina (por ejemplo, se lleva la piel del brazo cerca de la cara y se fija ahí por cierto tiempo) sin separar la piel completamente de su riego sanguíneo. Un borde grueso se deja unido a su riego sanguíneo original; el otro se fija en el lecho nuevo. Cuando (al cabo de unos días) el injerto tiene riego sanguíneo suficiente procedente de la zona a la cual está unido, puede cortarse su fijación inicial y fijarse en su lugar de modo regular. Sin embargo, casi siempre que se necesita injerto de piel —por ejemplo, para cubrir una zona voluminosa donde la piel ha sido destruida completamente por una quemadura— se pueden utilizar injertos de piel *libre*, separados completamente de su riego sanguíneo.

INJERTOS DE PIEL LIBRE

En primer lugar hemos de referirnos a los injertos autólogos y los homólogos. Un injerto autólogo está formado por piel tomada de una parte del cuerpo y trasplantada a otra del *mismo* cuerpo. Las células de los injertos autólogos en su mayor parte siguen viviendo en la nueva localización; los injertos que se fijan fuertemente pasan a formar parte de la zona donde se colocaron. Se dice que "han prendido". Los homoinjertos de piel se utilizan más o menos a modo de apósito temporal para una zona quemada. En circunstancias ordinarias no prenden; por lo contrario, con el tiempo son rechazados por la reacción de homoinjerto que ya describimos en el capítulo 12 y se ilustra en la figura 12-15.

Los injertos autólogos son de dos tipos generales: injertos de espesor parcial e injertos de espesor completo. Como en muchos tipos de accidentes, sobre todo en quemaduras térmicas, pueden destruirse grandes zonas de piel, y como los injertos no prenden, resulta muy afortunado exista gran provisión de piel del hombre para que el cirujano pueda multiplicar las tomas. Esto se efectúa mediante injertos de piel de

espesor parcial. Utilizándolas es posible que un paciente acabe poseyendo mucha más piel que la que tenía antes de efectuarse el injerto.

Cómo se multiplica la piel en los injertos de espesor parcial

Un injerto de espesor parcial es un corte de piel al rasurarse. Puede verse uno en el borde inferior izquierdo de la figura 23-7. El esquema de la figura 23-17 muestra la situación cuando se toma un injerto de la mitad, aproximadamente, de espesor. La pieza así obtenida puede colocarse sobre una zona donde ha desaparecido la epidermis, y si queda bien ahí, sus células se alimentarán por vía de líquido tisular procedente de la superficie desnuda sobre la cual fue colocada; con el tiempo las células de tejido conectivo del lecho crecerán y formarán nueva substancia intercelular para fijarlo firmemente, de manera que proporcionará una nueva epidermis para la piel. Con el tiempo se vascularizará.

Ahora permítasenos considerar la piel de la cual se tomó una capa superficial, donde queda una superficie desnuda descubierta de epidermis (fig. 23-17, *izquierda, parte baja*). El motivo de que vuelva a cubrirse de epidermis es que los folículos pilosos y las glándulas sudoríparas de la piel todos penetran profundamente en ella. Cuando la parte superficial de la piel se suprime para servir como injerto de espesor parcial, las capas externas de los folículos pilosos y los conductos de las glándulas sudoríparas, como se ilustra en el esquema de la derecha de la figura 23-17, son fuente de nuevas células epidérmicas, que crecen a partir de estas estructuras para volver a cubrir la superficie de nueva epidermis. Los estudios del autor en este campo se efectuaron en cerdos, animales que tienen una piel excelente para experiencias de injerto de piel. En el cerdo el crecimiento de la nueva epidermis tiene lugar completa o

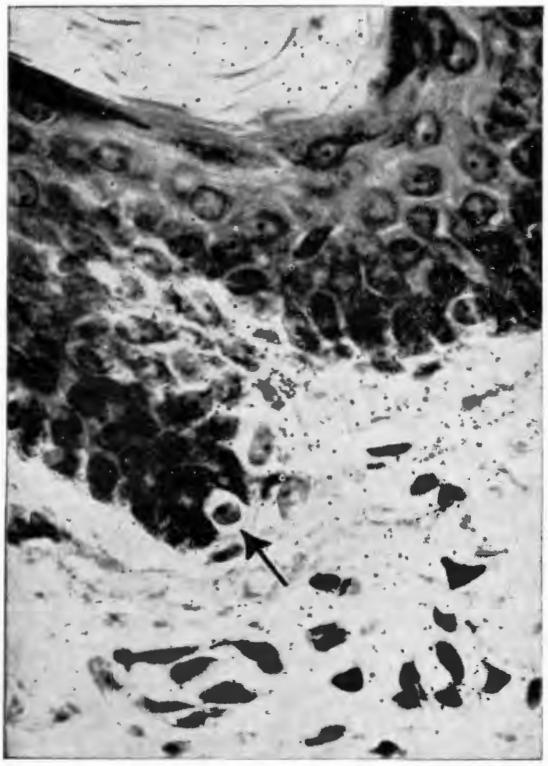

FIG. 23-18. *Izquierda,* Microfotografía (gran aumento) de un corte de piel, donde puede observarse una "célula clara" en el estrato germinativo. *Derecha,* Microfotografía (inmersión en aceite) de un corte de piel pigmentada, donde se ven gránulos de melanina en el citoplasma de las células de estrato germinativo.

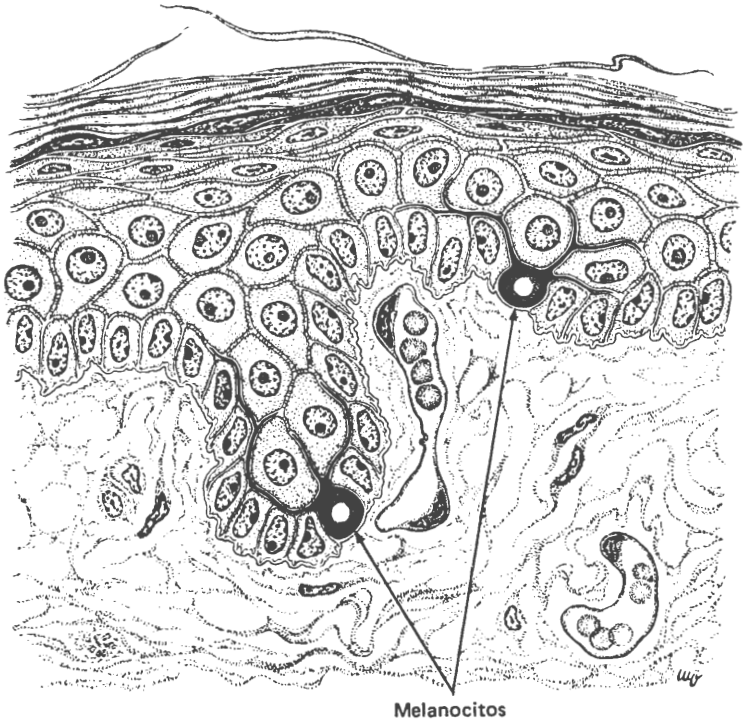

FIG. 23-19. Esquema de epidermis y parte del cuerpo papilar de la dermis que muestra la zona donde los melanocitos (cuyo citoplasma se ve negro en este dibujo) están localizados, y también sus prolongaciones ramificadas (de color negro) que se extienden entre las células epiteliales para proporcionarles melanina.

casi completamente a partir de las vainas externas de los folículos pilosos. Se dice, sin embargo, que en el hombre hay un crecimiento considerable de epidermis procedente de las glándulas sudoríparas (las contrapartidas en el cerdo de las glándulas sudoríparas del hombre son diferentes de éstas).

Téngase presente que cuando se ha destruido todo el espesor de la piel, por ejemplo, en una quemadura grave, no hay manera de que la epidermis se regenere, excepto si crecen los bordes del área desnuda de uno a otro lado. Si la zona desnuda es muy amplia, el crecimiento de la epidermis a partir de los bordes resulta imposible.

INJERTOS DE ESPESOR COMPLETO

En algunos casos, sobre todo en busca de algunos efectos estéticos, se utilizan injertos autólogos de espesor completo. Sin embargo, aquí no hay efecto duplicador de la piel porque junto con el injerto se incluyen los apéndices cutáneos, como epidermis y dermis. Por lo tanto, los bordes del lugar de donde se tomó el injerto de espesor completo tienen que suturarse, o la zona debe cubrirse con un injerto de espesor parcial.

Cómo se vascularizan los injertos libres. Cabría pensar que un injerto de espesor completo sería demasiado grueso para que sus células se alimentaran por nutrición procedente del líquido tisular desde el lecho en el cual se colocó el injerto. Pero los injertos de espesor completo sobreviven y pronto desarrollan un riego sanguíneo propio sin que sus vasos tengan que conectarse con los del lecho por el operador. Cloutier y el autor de estas líneas, mediante experimentos de inyección en el cerdo, demostraron que los capilares del injerto y los capilares del lecho pronto se unían, y a los siete días había sangre que circulaba nuevamente en los grandes vasos del injerto, que deben haberse conservado vivos por fenómenos de difusión durante todo ese tiempo. Tiene interés el hecho de que los vasos viejos del injerto son utilizados de nuevo. Probablemente puedan crecer más tarde vasos nuevos penetrando en el injerto para complementar las funciones de los existentes originalmente, que se encuentran en la base del injerto, por medio de capilares nuevos. Para quienes se interesen en estos puntos se publicaron fotografías de piezas mostrando la revascularización de los injertos de espesor completo en un artículo publicado en *Journal of Bone and Joint Surgery,* volumen 34A, página 701.

PIGMENTACION DE LA PIEL

Un importante pigmento de la piel es la melanina. No conocemos con exactitud su constitución química; probablemente haya varias melaninas. Están distribuidas ampliamente en el reino animal y tienen colores que varían desde el amarillo, pasando por el pardo, hasta el negro. En el hombre, la melanina se halla principalmente en la epidermis; en la raza blanca, en las células de la capa basal, donde tiende a disponerse, como escribió una vez un estudiante en un examen de histología, en el lado soleado del núcleo (fig. 23-18, *derecha).* La melanina se presenta en forma de gránulos pardos a negros, que suelen reunirse en pequeños acúmulos si el pigmento es abundante. La cantidad de melanina que hay en la epidermis explica la diferencia de color de la piel según las razas (negra, parda, amarilla o blanca). Todas las personas tienen cierta cantidad de melanina en su piel. La incapacidad de algunas personas de cualquier raza para producir pigmento melánico origina lo que denominamos un *albino (albus* = blanco).

Cuando la epidermis de la piel blanca queda expuesta a los rayos ultravioletas aparecen en ella cantidades elevadas de melanina. Son precisamente los rayos ultravioletas de la luz solar los que originan el color obscuro. Las personas de tez morena se curten más rápidamente que las rubias. En algunas, la piel se curte uniformemente; en otras, por lo contrario, la melanina tiende a formar pequeños acúmulos (pecas).

Células que producen pigmento melánico. La terminología para las células que fabrican melanina ha cambiado en los últimos años. En la literatura vieja solían denominarse melanoblastos; actualmente se llaman *melanocitos.*

El término *melanoblasto* se utiliza ahora para células que en la vida embrionaria se desarrollan en la cresta neural y luego emigran hacia la unión epidermodérmica. Hasta que los melanoblastos han tomado posición a nivel de la capa basal de la epidermis, donde se diferencian en melanocitos, no producen melanina.

Los cuerpos celulares de los melanocitos están dispuestos inmediatamente por debajo de las células de la capa basal de la epidermis, o entre ellas. Antes que produzcan melanina pueden aparecer en la capa basal como "células claras" (fig. 23-18, *izquierda).* Los cuerpos celulares de los melanocitos en una u otra posición mandan al exterior largas prolongaciones que se extienden entre las células epidérmicas o por debajo de las mismas principalmente las de la capa basal (fig. 23-19). Las terminaciones acaban en células epidérmicas. En su trayecto algunos gránulos de melanina, fabricados por los melanocitos, pasan a las células epiteliales siguiendo las largas prolongaciones de los melanocitos. Es por este medio que las células epiteliales ordinarias de la capa basal llegan a contener pigmento melánico. Se deduce, pues, que los melanocitos no pueden distinguirse de las células epidérmicas verdaderas por el hecho de contener pigmento. Aunque se ha sugerido que antes de transformarse en melanocitos funcionales pueden aparecer como "células claras" (fig. 23-18, *izquierda)* los melanocitos funcionales pueden distinguirse de las células epidérmicas ordinarias por una prueba histoquímica que señala las células que poseen el equipo metabólico funcional necesario para fabricar pigmento. Esta prueba, conocida, como "reacción dopa" se lleva a cabo como sigue:

La capacidad de los melanocitos para producir melanina depende de su poder de sintetizar la enzima o el complejo enzimático denominado *tirosinasa.* Si poseen esta enzima en forma activa, y se les proporciona el substrato adecuado, la tirosinasa reacciona con el substrato para formar melanina. Sin embargo, en el hombre la adición de tirosina a las preparaciones de epidermis no hace, por lo menos inmediatamente, que los melanocitos de la preparación sinteticen melanina (las reacciones que intervienen son complicadas). Sin embargo, si se añade a una preparación adecuada de epidermis dihidroxifenilalanina, que se denomina dopa, producto de oxidación de la tirosina, la tirosinasa del interior de los melanocitos convierte la dopa de la solución que penetra en estas células en melanina, y entonces se observa en el citoplasma de los melanocitos como pigmento obscuro. Esta prueba, que recibe el nombre de *reacción de la dopa,* puede utilizarse para distinguir las células con capacidad de fabricar melanina de las células que simplemente la captan.

La reacción de la dopa ha demostrado que hay muchos melanocitos en la epidermis. Según Montagna, una de cada cuatro a una de cada 10 células en la capa basal de la epidermis humana es un melanocito. La reacción de la dopa también ha sido muy útil para demostrar la disposición complicada de las prolongaciones que salen de los cuerpos celulares de los me-

lanocitos para entrelazarse con células epidérmicas, terminar en ellas y proporcionarles pigmento. Las terminaciones muchas veces se llaman dendritas; en lo pasado, las células que ahora probablemente conocemos como melanocitos muchas veces se llamaron células dendríticas.

La biosíntesis de la melanina por los melanocitos ha sido estudiada utilizando varios métodos, incluyendo el microscopio electrónico. Seiji y colaboradores han sugerido una sucesión de acontecimientos que ocurren en las células que están produciendo melanina. Cabe pensar que las vesículas de superficie rugosa del retículo endoplásmico intervienen, por lo menos, en las primeras etapas de la síntesis de la enzima, y que los productos proteínicos sintetizados en las vesículas de superficie rugosa son transferidos a la región de Golgi. Aquí el producto que llega proveniente de las vesículas de superficie rugosa probablemente es condensado y almacenado en forma de vesículas membranosas de superficie lisa, cuyo contenido recibe ahora el nombre de *protirosinasa.* El contenido de estas vesículas membranosas de superficie lisa ahora cambia nuevamente, y las vesículas con su contenido reciben el nombre de premelanosomas. Cuando así ocurre, el contenido se vuelve activo, o sea, que aparece tirosinasa activa en el contenido de las vesículas; ello tiene por consecuencia que se sintetice en relación con estas vesículas o en su interior. Cuando esto ocurre, las vesículas reciben el nombre de melanosomas. Más tarde o más temprano cada melanosoma se convierte en un gránulo de melanina; cuando esto ha ocurrido la estructura ya no contiene tirosinasa demostrable. El proceso, en conjunto, probablemente no difiera mucho del que ocurre en relación con la síntesis de gránulos de cimógeno descrito en el capítulo 7, excepto por cuanto las enzimas en las envolturas membranosas de secreción que aparecen en la región de Golgi se activan mientras todavía se hallan dentro del citoplasma.

Otro tipo de célula con prolongaciones dendríticas que pueden demostrarse por impregnación ha sido descrita en la epidermis por Langerhans. Se observa en la capa de células espinosas o junto a la misma. No contiene melanina. Se ha supuesto que tales células pueden ser melanocitos —pero también hay datos que sugieren que son células metabólicamente activas, aunque todavía no sabemos cuál sea su función.

Células de la dermis que contienen melanina. Las células que contienen melanina y que se ven en la dermis, con una excepción, son células que no han fabricado melanina sino que la han fagocitado; por lo tanto, reciben el nombre de *cromatóforos (phoreo* = yo transporto). Sin embargo, en los lactantes de raza mongólica puede haber melanocitos verdaderos en la profundidad de la epidermis de la región sacra. Observados a través del tejido que los cubre, su pigmento tiene color azul; este es el color que se observa cuando se ve la melanina a través de un tejido que la recubre. La mancha azul que así aparece recibe el nombre de mancha mongólica. Los melanocitos raramente se observan a este nivel en niños de raza blanca.

Función de la melanina. La melanina protege las capas más profundas de la epidermis y la dermis subyacente de un exceso de luz ultravioleta. El hecho de que una persona se curta por el sol demuestra que forma una cantidad aumentada de melanina con este fin. La luz ultravioleta sobre la piel, claro está, es útil en cierto modo porque irradia el ergosterol, derivado del colesterol, y el ergosterol irradiado constituye una forma de vitamina D; esta vitamina, absorbida de la piel es un factor esencial para un buen metabolismo mineral. La falta de vitamina D puede causar raquitismo en los niños. Tiene interés un hecho: hace años se sabe que los niños de raza negra que se transportan a regiones nórdicas, donde no hay tanta radiación solar como en regiones más meridionales, tienen mayor tendencia a desarrollar raquitismo que los niños de raza blanca. Claro está, para evitar el raquitismo los lactantes reciben preparados de vitamina D por la boca. El hecho de que algunas personas se curtan indica que, por sanas que parezcan, han recibido más radiación ultravioleta en su piel de lo que procedía.

Pigmentación del pelo. El pigmento del pelo, como el de la epidermis depende fundamentalmente de melanina. La melanina del pelo está producida por los melanocitos; éstos se hallan distribuidos en la matriz del folículo piloso. Los melanocitos a este nivel, como los de la epidermis, mandan prolongaciones citoplásmicas que alcanzan las células epiteliales y les proporcionan melanina; estas células epiteliales al sufrir queratinización se transforman en la corteza y la médula del pelo. Cuando las células que han formado por medio de división celular en la matriz del folículo se desplazan hacia arriba, captan melanina en la

parte más alta del bulbo, luego se elevan más todavía, y se queratinizan para constituir la corteza y la médula del pelo. La melanina que contienen queda incorporada a la queratina del pelo, dándole su color.

Hay datos indicadores de que los melanocitos del bulbo del folículo se dividen por mitosis y, por lo tanto, se perpetúan a sí mismos.

Cuando las personas envejecen, su pelo se vuelve "gris". La falta de pigmento en el pelo de las personas de edad se atribuye a una incapacidad creciente de los melanocitos de los bulbos de los folículos pilosos para sintetizar tirosinasa.

Aunque el pelo macroscópicamente presenta diferentes colores, con el microscopio sólo pueden observarse pigmentos de tres tipos: el negro, el pardo y el amarillo. El pigmento amarillo recibe el nombre de feomelanina, y su transformación parece regida por diferentes genes que los que controlan la formación de melanina negra y parda. Las vías metabólicas que intervienen en su formación no se conocen bien, pero difieren de las que intervienen en la formación de melanina parda y negra.

Para estudiar más ampliamente la índole del pigmento del pelo, las personas interesadas pueden consultar el capítulo sobre este tema escrito por Fitzpatrick, Brunet y Kukita en *The Biology of Hair Growth,* dirigido por Montagna y Ellis, con mayor información (ver la bibliografía).

RIEGO SANGUINEO DE LA PIEL

Arterias. Las arterias mayores de la piel forman una red plana en el tejido subcutáneo, inmediatamente por debajo de la dermis. Este conjunto de vasos arteriales recibe el nombre de *red cutánea.* La red cutánea desprende ramas, unas dirigidas hacia dentro, otras hacia fuera. Las que se dirigen hacia dentro riegan el tejido adiposo de las partes más superficiales del tejido subcutáneo y las porciones correspondientes de los folículos pilosos. Las que pasan hacia afuera riegan la piel. Suelen seguir un trayecto curvo cuando atraviesan la capa reticular de la dermis y se ramifican dando ramas a los folículos pilosos y a las glándulas sebáceas

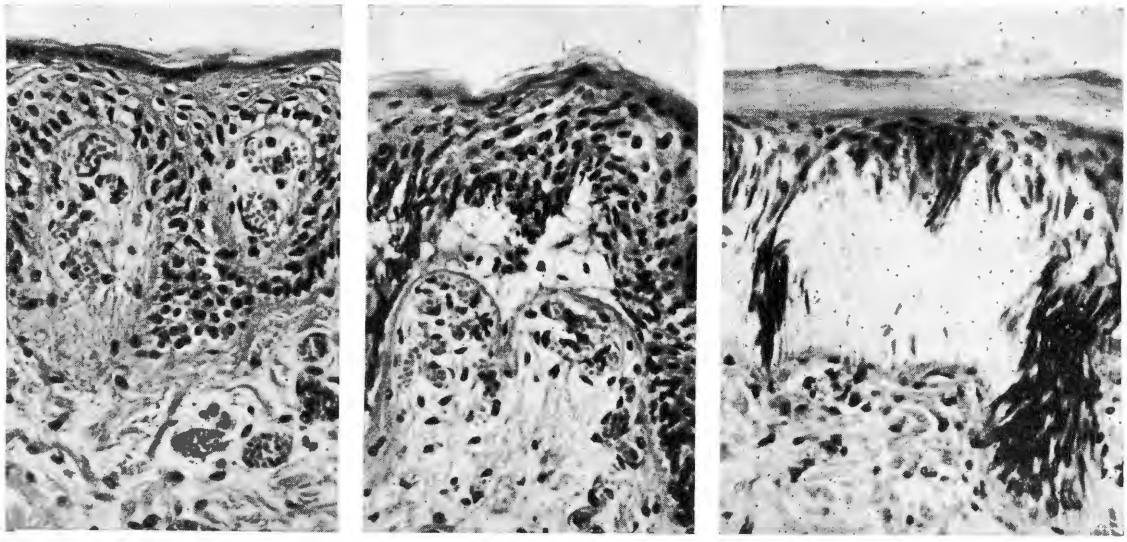

FIG. 23-20. Microfotografías (mediano aumento) de cortes de piel de cerdo en los cuales se observa el desarrollo de una ampolla después de una quemadura. *Izquierda,* El corte de la piel se obtuvo 15 minutos después que ésta había sufrido una pequeña quemadura. Obsérvese que los capilares de las papilas dérmicas, junto a la epidermis, están dilatados y congestionados. *Centro,* Corte obtenido una hora después de la quemadura ligera de la piel. Los capilares de las papilas siguen dilatados y congestionados; además, han dejado escapar plasma que se acumula entre la dermis y la epidermis. *Derecha,* El corte se obtuvo cuatro horas después de producirse la quemadura ligera. La epidermis está elevada y muy separada de la dermis por el plasma que ha escapado a través de los capilares lesionados de la dermis. (Ham, A. W.: Ann. Surg., *120:*692.)

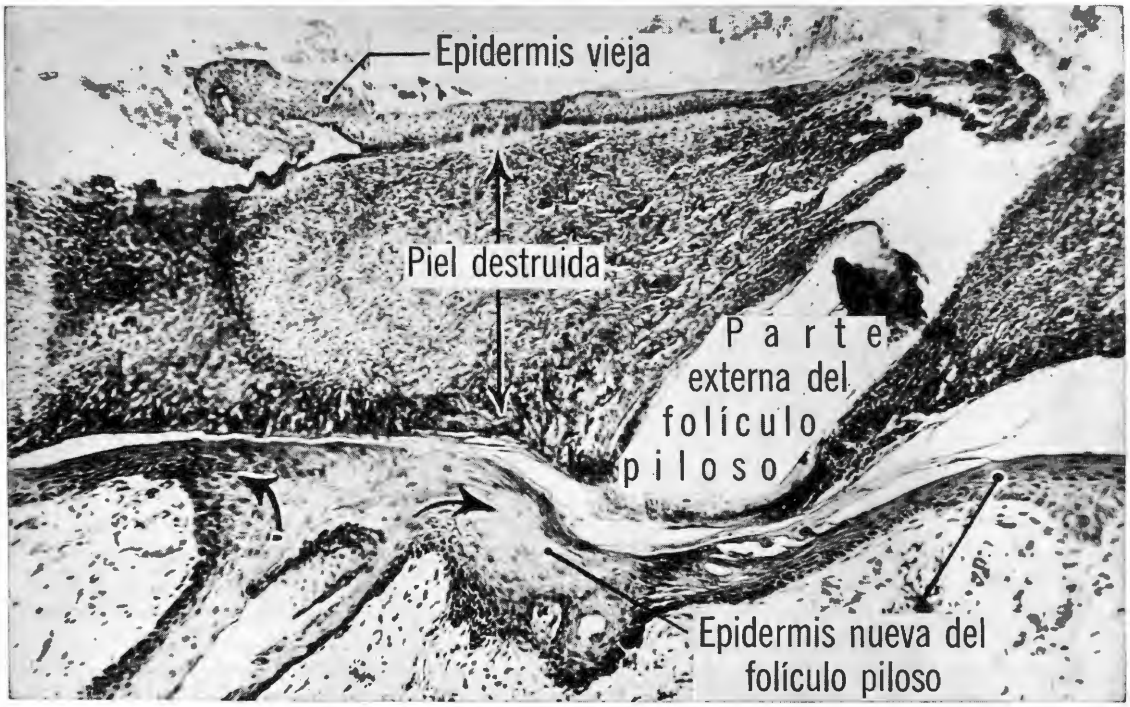

FIG. 23-21. Microfotografía (pequeño aumento) de un corte de piel de cerdo varios días después de una quemadura intensa que destruyó la epidermis y la parte superficial de la dermis. La epidermis original, muerta, puede verse en la parte alta de la figura. Por debajo, hay una capa considerable de epidermis desintegrada que contiene la porción externa destruida de un folículo piloso. Por debajo de la capa de dermis muerta hay una línea delgada de epidermis que se desarrolla a partir de la zona más profunda del folículo piloso. Las células epiteliales neoformadas ejercen presión a lo largo de la línea que hay entre la piel muerta y la piel viva. La piel muerta acabará por ser eliminada cuando la epidermis nueva llegue a formar un revestimiento continuo para la piel subyacente. Más tarde, la epidermis aumentará de espesor, la dermis situada por debajo, hará lo mismo, y acabará por restablecerse todo el espesor de la piel.

y sudoríparas. Cuando alcanzan la parte más externa de la capa reticular de la dermis forman una segunda red extensa, compuesta de vasos menores, la *red subpapilar*.

Lechos capilares. Tiene gran utilidad comprender la situación de los lechos capilares de la piel para entender dónde se pierde líquido por quemaduras de diverso grado.

En primer lugar, según mencionamos en relación con la curación de las heridas de la piel, la dermis, por estar formada sobre todo de substancia intercelular relativamente inerte, la colágena, no necesita riego sanguíneo capilar muy amplio. De hecho, la mayor parte de la dermis es muy pobre en capilares. Como podría esperarse, los vasos capilares de la piel sólo se extienden a la parte de la dermis que se halla en estrecha relación con las células epiteliales que requieren abundante líquido tisular para sus funciones y desarrollo. En consecuencia, las redes capilares de la piel están limitadas: 1) al tejido conectivo situado principalmente por debajo de la epidermis; 2) al que rodea la matriz de los folículos pilosos; 3) al que constituye la papila de los folículos pilosos, y 4) al que rodea las glándulas sebáceas y sudoríparas.

La primera red capilar mencionada merece otro comentario. Las arteriolas de la red subcapilar se dirigen hacia la epidermis y dan origen a capilares que se extienden hacia arriba en forma de asas que penetran en las llamadas papilas de tejido conectivo (fig. 23-20, *izquierda*). Estos capilares proporcionan líquido tisular a las células basales de la epidermis. Sin embargo, las asas capilares de las papilas no explican el color rosado de la piel. Este depende de amplias redes de pequeños vasos de pared muy fina (no del plexo arterial) situadas en la parte más profunda de la capa papilar y en la parte superficial de la capa reticular de la der-

mis. Estas redes amplias constituyen los *plexos subpapilares* de la piel. Las pequeñas vénulas se abren en otras mayores; éstas, a su vez, en venas de pequeño calibre. En general, las venas abandonan la piel junto con las arterias.

Función de los capilares y vénulas superficiales. En el hombre, el calor que produce el metabolismo se pierde directamente por la piel. Si la temperatura del aire es menor que la del cuerpo, la intensidad de la pérdida de calor puede aumentar o disminuir según el grado en el cual los capilares y vénulas de las regiones papilar y subpapilar de la piel estén abiertos a la circulación. Si la temperatura del aire es vecina de la del cuerpo, o superior, puede disminuir la temperatura porque las glándulas sudoríparas secretan sudor en la superficie de la piel, desde donde se evapora y enfría la parte cutánea más externa; en consecuencia, cuando se está evaporando el sudor, la sangre que circula a través de las regiones papilar y subpapilar de la piel pierde calor. Para mantener baja la temperatura de una persona que efectúa un ejercicio muscular violento en tiempo muy caluroso, y que, por lo tanto, produce gran cantidad de calor, se requiere sudación profusa y dilatación de los vasos sanguíneos superficiales. Algunas personas tienen la desgracia de haber nacido con pocas o ninguna glándula sudorípara. Cuando la temperatura se eleva lo bastante y estas personas trabajan, sólo pueden mantener normal su temperatura corporal cambiando frecuentemente de ropa recién humedecida.

La piel de muchos animales no puede perder calor en la forma señalada. La cubierta peluda de los animales sirve, sobre todo, como aislante. Por lo tanto, no es necesario que estos animales tengan glándulas sudoríparas y amplias redes capilares y vénulas en las partes papilar y subpapilar de la piel. Por este motivo, el riego sanguíneo de la piel de la mayor parte de los animales de laboratorio es muy distinto del de la piel humana. En consecuencia, las deducciones efectuadas a base de experimentos con pieles de animales no son obligadamente aplicables al hombre. Por ejemplo, una quemadura ligera en la piel rasurada de una rata no causa enrojecimiento como ocurre en el hombre. El cerdo constituye una excepción. No tiene mucho pelo y su piel le sirve para perder calor en tiempo caluroso. El riego sanguíneo de la piel del cerdo se parece al de la piel humana. El cerdo es uno de los pocos animales que puede sufrir quemaduras por el sol.

Aplicación práctica de los conocimientos sobre riego sanguíneo. Una quemadura solar, como la que con tanta frecuencia se sufre en ocasión del primer baño marino anual, lesiona suficientemente la piel para que los capilares y vénulas de las capas papilar y subpapilar de la piel se abran ampliamente a la circulación (fig. 23-20, *izquierda).* Esto hace que la piel tenga color rojo.

Naturaleza de una ampolla. En una quemadura algo más intensa, los capilares y vénulas de las regiones papilar y subpapilar, además de dilatarse, dejan escapar plasma (fig. 23-20, *centro).* Esto origina edema de la parte más externa de la piel, y suele producir ampollas. En la piel delgada, las ampollas provienen de la acumulación de plasma entre la dermis y la epidermis (fig. 23-20, *derecha).* En la piel gruesa, puede haber vesículas originadas por acumulaciones intraepiteliales de plasma.

Regeneración de la epidermis después de una quemadura. Si la piel delgada ha sufrido una quemadura suficientemente intensa para que se formen vesículas, cabe admitir que se haya destruido la epidermis. En tales circunstancias, tiene que regenerarse nuevo epitelio a partir del que persiste en los folículos pilosos como ocurre cuando se cortan injertos de espesor parcial de piel. La epidermis crece a partir de dichos centros y acaba por recubrir la dermis desnuda (fig. 23-21). Incluso cuando una quemadura es suficientemente intensa para destruir la parte superficial de la dermis (como la epidermis) las células epiteliales de las capas más profundas de los folículos pilosos sobreviven y se desarrollan siguiendo la línea que queda entre la dermis viva y la dermis muerta (fig. 23-21) para producir nueva epidermis a este nivel.

Si una quemadura es tan grave que destruye el epitelio profundamente a nivel de los folículos pilosos, la zona quemada sólo puede epitelizarse naturalmente por crecimiento de los bordes del área lesionada. Este es un proceso lento. Si la zona quemada es amplia, requeriría meses o años para la curación. Entre tanto, la dermis expuesta sería asiento de procesos inflamatorios que, con toda probabilidad, producirían grandes cicatrices. En la actualidad, dichas quemaduras se tratan rápidamente por injerto de piel, según ya señalamos.

Pérdida de plasma en quemaduras de diversas profundidades. En las quemaduras superficiales, el escape de plasma se produce principalmente a partir de los capilares y vénulas dilatados y

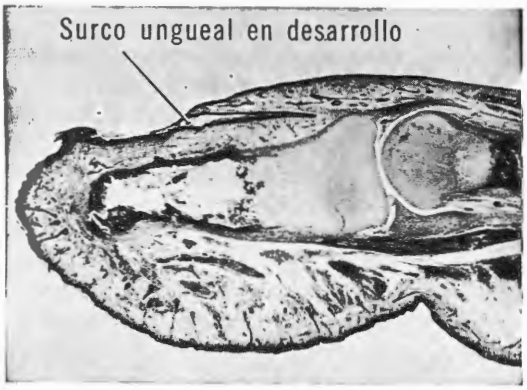

FIG. 23-22. Microfotografía de un corte longitudinal a través de la falange terminal de un feto, mostrando cómo la epidermis invade la dermis proximal para formar el lecho de la uña.

lesionados de las capas papilar y subpapilar de la dermis. Tales quemaduras tienen color rojo porque estos vasos superficiales se han dilatado por acción del insulto (fig. 23-19, *izquierda*). En quemaduras más graves estos vasos superficiales se coagulan por el calor; por lo tanto, las heridas graves al principio pueden tener *color blanco*. En ellas el plasma se escapa de las redes capilares profundas de los folículos pilosos y glándulas sudoríparas. En quemaduras más graves todavía, el plasma sale de las redes capilares que riegan las células adiposas del tejido subcutáneo. Si se ha quemado una zona amplia de piel, aunque la quemadura no sea profunda, los capilares y vénulas lesionados pueden exudar una cantidad suficiente de plasma para causar la muerte (ver Aumento de permeabilidad capilar en el cap. 10). Así, pues, en el tratamiento moderno de las heridas se hace todo lo posible para impedir la hemoconcentración administrando endovenosamente plasma sanguíneo a los quemados. Puede evitarse en grado considerable la exudación de plasma mediante vendajes compresivos (el plasma no puede salir del sistema circulatorio a los tejidos a menos que pueda aumentar el volumen de éstos).

UÑAS

Al final del tercer mes de la vida embrionaria la epidermis que recubre la superficie dorsal de la falange terminal de cada dedo empieza a invadir la dermis subyacente. La invasión se produce siguiendo una línea transversal y curva; por lo tanto, la epidermis invasora tiene la forma de una placa incurvada. Además, la invasión no se produce en una línea que forme

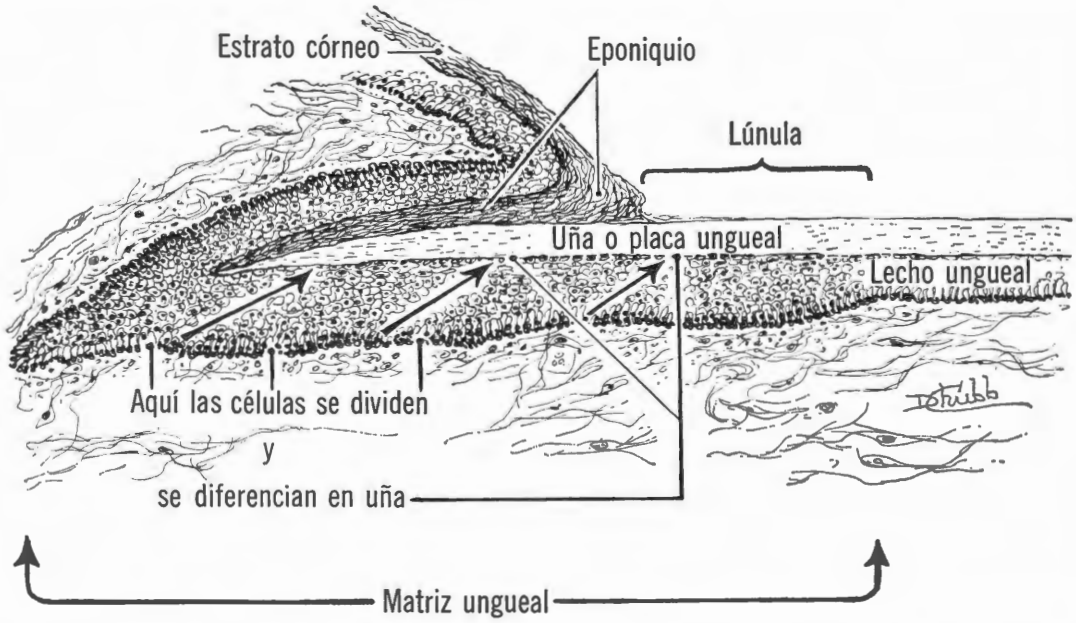

FIG. 23-23. Esquema de un corte longitudinal (pequeño aumento) a través del lecho y la raíz de una uña en desarrollo.

ángulo recto con la superficie, sino en declive proximal (fig. 23-22). Más tarde la placa de epidermis invasora se hiende de forma que produce el surco ungueal (fig. 23-22). Las células epidérmicas que producen la pared más profunda de esta hendidura proliferan para transformarse en la matriz de la uña (fig. 23-23). Las células de la matriz proliferan; las más superficiales se diferencian en substancia de la uña, que es queratina dura (fig. 23-9, *derecha).* A medida que prosiguen la proliferación y la diferenciación de las células de la parte más baja de la matriz, la uña en formación es expulsada del surco y poco a poco se extiende siguiendo la superficie dorsal del dedo, hacia su parte más distal. Aunque se desliza muy poco a poco sobre la epidermis de la parte dorsal del dedo, permanece firmemente unida a ella. La epidermis sobre la cual se desliza recibe el nombre de *lecho de la uña* (fig. 23-23). Está formada solamente por las capas más profundas de la epidermis. La uña, por así decirlo, viene a ser su estrato córneo. La piel de la superficie dorsal de los dedos forma un surco a cada lado de la uña (fig. 23-24). Cuando el crecimiento es suficiente, el *borde libre* de la uña se proyecta más allá del extremo distal del dedo (figura 23-24).

El *cuerpo* de la uña es la parte visible de ésta. La porción que queda escondida en el surco recibe el nombre de *raíz.* Vista desde arriba, en la parte del cuerpo vecina de la raíz se observa una zona blanca, de forma semilunar. Esta recibe el nombre de *lúnula* (fig. 23-24); puede verse muy bien en el pulgar y el índice; no suele observarse en el meñique. La uña, con excepción de la lúnula, tiene color rosado porque deja ver a través la sangre de la dermis situada debajo del lecho de la uña. La lúnula es blanca porque no deja ver los capilares subyacentes. Para explicar este hecho se han propuesto varias teorías. Algunos autores creen que la lúnula indica la extensión de la matriz subyacente (fig. 23-23). Como la matriz es más gruesa que la epidermis del lecho de la uña, los capilares situados debajo de la matriz no se verían tan bien como a través de la epidermis del lecho ungueal. Sin embargo, en los cortes, la región de la lúnula no siempre corresponde exactamente a la localización de la matriz. Por lo tanto, otros autores consideran que su color blanco depende de la substancia de la uña, que cuando acaba de ser producida es más poca que si es madura y recubre el lecho.

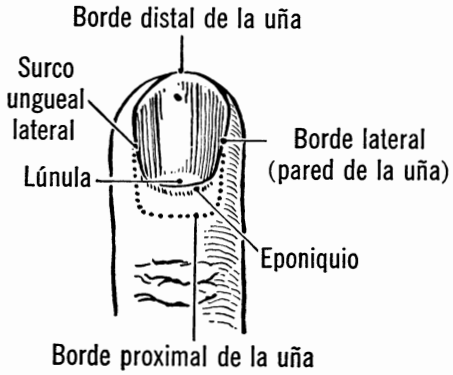

FIG. 23-24. Esquema del extremo de un dedo con su uña.

A nivel del borde proximal de la uña, el estracto córneo de la epidermis de la piel del dorso del dedo se proyecta encima de la uña y se adhiere a ella. Este, junto con el estrato córneo de la epidermis que forma la capa proximal y más superficial del pliegue de la uña, adherente a la superficie proximal y externa de la raíz de la uña, constituye el *eponiquio (epi* = encima; *onyx* = uña) (fig. 23-23), formado por queratina blanda.

Son frecuentes las infecciones en la región del eponiquio o de los bordes laterales de la uña (fig. 23-24). Para que tales infecciones puedan curar, a veces es necesario extirpar la raíz de una uña. Cuando se tira de la uña, se comprueba que la raíz tiene una forma que recuerda el extremo curvo de un cincel y no se extiende dentro de la hendidura ungueal tan lejos como parece a primera vista. Siempre que no se destruya la matriz, a su debido tiempo volverá a crecer la uña. Si la matriz está destruida, no se producirá uña nueva. En ocasiones, y a consecuencia de llevar zapatos inadecuados, aumenta la curvatura de las uñas de los dedos de los pies y las uñas hienden la dermis a nivel de una de las hendiduras laterales (en la fig. 23-24 se observa un surco normal). El proceso recibe el nombre de uña encarnada. A veces es necesario cortar una parte de la matriz a un lado del surco ungueal para lograr la curación del trastorno.

A este nivel no se puede producir uña nueva. La extirpación de una parte de la matriz a un lado del surco ungueal tiene por consecuencia la producción de una uña más estrecha, que no penetrará en el fondo del surco lateral; por lo tanto, la piel a este nivel podrá sanar.

La dermis situada debajo de la epidermis del lecho de la uña está dispuesta en surcos y arrugas longitudinales. En cortes transversales los pliegues aparecen en forma de papilas. La dermis a este nivel es muy rica en vasos. Los pliegues y surcos de la dermis debajo del lecho de la uña no continúan en sentido proximal debajo de la matriz; sin embargo, a este nivel hay algunas papilas.

En promedio, las uñas crecen 0.5 mm por semana. Las de las manos crecen más rápidamente que las de los pies; todas más rápidamente en verano que en invierno. La intensidad del crecimiento de las uñas difiere según la edad. El crecimiento ungueal puede perturbarse en algunas enfermedades. Parece que algunos trastornos puramente psíquicos se manifiestan por aspecto anormal de las uñas. Algunos trastornos hormonales afectan el crecimiento de las uñas; así, pues, el estado de éstas puede indicar la existencia de un desequilibrio endocrino.

BIBLIOGRAFIA SOBRE PIEL Y FANERAS

Della Porta, G. y Mühlbock, O. (dirs.): Structure and Control of the Melanocyte. New York, Springer, 1966.

Elgjo, K.: Epidermal Cell Population Kinetics in Chemically Induced Hyperplasia, p. 116. Scandinavian University Books, Oslo, University Press, 1966.

Montagna, W. y Ellis, R. A. (dirs.): The Biology of Hair Growth. New York, Academic Press, 1958.

———: Advances in the Biology of the Skin, vol. 6. New York, Pergamon Press, 1965.

Montagna, W. y Lobitz, W., Jr. (dirs.): The Epidermis. New York, Academic Press, 1964.

Montagna, William: The Structure and Function of Skin. 2a. ed. New York, Academic Press, 1962.

Riley, V. y Fortner, J. G. (dirs.): Pigment cell. Ann. N. Y. Acad. Sci., *100:*1, 1963.

Rothman, S.: Physiology and Biochemistry of the Skin. Chicago, University of Chicago Press, 1956.

ARTÍCULOS Y REVISIONES

Bertalanffy, F. D.: Mitotic activity and renewal rate of sebaceous gland cells in the rat. Anat. Rec., *129:*231, 1957.

Billingham, R. E. y Silvers, W. K.: The melanocytes of mammals. Quart. Rev. Biol., *35:*1, 1960.

Breathnach, A. S.: The cell of Langerhans. Int. Rev. Cytol., *18:*1, 1965.

Brody, I.: The keratinization of epidermal cells of normal guinea pig skin as revealed by electron microscopy. J. Ultrastruct. Res., *2:*482, 1959.

Bullough, W. S. y Ebling, F. J.: Cell replacement in the epidermis and sebaceous glands of the mouse. J. Anat., *86:*29, 1952.

Butcher, E. O.: Development of the pilary system and the replacement of hair in mammals. Ann. N. Y. Acad. Sci., *53:*508, 1951.

Cauna, N.: Nature and functions of the papillary ridges of the digital skin. Anat. Rec., *119:*449, 1954.

Chase, H. B.: Growth of the hair. Physiol. Rev., *34:*113, 1954.

Chase, H. B., Montagna, W. y Malone, J. D.: Changes in the skin in relation to the hair growth cycle. Anat. Rec., *116:*75, 1953.

Clark, W. H. y Hibbs, R. G.: Electron microscope studies of the human epidermis. The clear cell of Mason (dentritic cell or melanocyte). J. Biophys. Biochem. Cytol., *4:*679, 1958.

Cummins, H. y Midlo, C.: Finger Prints, Palms and Soles. New York, Blakiston Division of McGraw-Hill, 1943.

Ellis, R. A.: Vascular patterns of the skin. *En* Montagna, W. y Ellis, R. A. (dirs.): Advances in Biology of the Skin, vol. 2, p. 20. New York, Pergamon Press, 1961.

Edwards, E. y Duntley, S.: The pigments and color of living human skin. Am. J. Anat., *65:*1, 1939.

Fan, J., Schoenfeld, R. J. y Hunter, R.: A study of the epidermal clear cells with special reference to their relationship to the cells of Langerhans. J. Invest. Dermat., *32:*445, 1959.

Faulds, H.: On the skin-furrows of the hand. Nature, *22:*605, 1880.

Fingerman, M.: The physiology of chromatophores. Int. Rev. Cytol., *8,* 1959.

Fitzpatrick, T. B. y Szabo, G.: The melanocyte, cytology and cytochemistry. J. Invest. Dermat., *32:*197, 1959.

Gillman, T. y col.: A re-examination of certain aspects of the histogenesis of the healing of cutaneuos wounds; a preliminary report. Brit. J. Surg., *43:*141, 1955.

Gillman, T. y Penn, J.: Studies on the repair of cutaneous wounds. Med. Proc. (South African), *2:*93, 1956.

Giroud, A. y Leblond, C. P.: The keratinization of epidermis and its derivatives, especially the hair, as shown by x-ray diffraction and histochemical studies. Ann. N. Y. Acad. Sci., *53:*613, 1951.

Ham, A. W.: Experimental study of histopathology of burns, with particular reference to sites of fluid loss in burns of different depths. Ann. Surg., *120:*689, 1944.

Hamilton, J. B.: Male hormone stimulation is prerequisite and incitant in common baldness. Am. J. Anat., *71:*541, 1942.

———: Patterned loss of hair in man: types and incidence. Ann. N. Y. Acad. Sci., *53:*708, 1951.

———: Quantitative measurement of a secondary sex character, axillary hair. Ann. N. Y. Acad. Sci., *53:*585, 1951.

Hibbs, R. G.: The fine structure of human exocrine sweat glands. Am. J. Anat., *103:*201, 1958.

Hibbs, R. G., Burch, G. E. y Phillips, J. H.: The fine structure of the small blood vessels of the normal human dermis and subcutis. Am. Heart J., *56:*662, 1958.

Hibbs, R. G. y Clark, W. H., Jr.: Electron microscope studies of the human epidermis. J. Biophys. Biochem. Cytol., *6:*71, 1959.

Leblond, C. P.: Histological structure of hair, with a brief comparison to other epidermal appendages and epidermis itself. Ann. N. Y. Acad. Sci., *53:*464, 1951.

Lindsay, W. K. y Birch, J. R.: Thin skin healing. Canad. J. Surg., *7:*297, 1964.

Lorber, M. y Milobsky, S. A.: Stretching of the skin in vivo, a method of influencing cell division and cell migration in the rat epidermis. J. Invest. Dermat., *51:*395, 1968.

Odland, G. F.: The morphology of the attachment between the dermis and the epidermis. Anat. Rec., *108:*399, 1950.

Rhodin, J. A. G. y Reith, E. J.: Ultrastructure of keratin in oral mucosa, skin, esophagus, claw and hair. *En* Fundamentals of Keratinization, p. 61. Washington, D. C., Am. Assoc. Adv. Sci., 1962.

Rodgers, G. E.: Electron microscope observations on the structure of sebaceous glands. Exp. Cell Res., *13:*517, 1957.

———: Some aspects of the structure of the inner root sheath of hair follicles revealed by light and electron microscopy. Exp. Cell Res., *14:*378, 1958.

Seiji, M., Shimao, K., Birbeck, M. S. C. y Fitspatrick, T. B.: Subcellular localization of melanin biosynthesis. Ann. N. Y. Acad. Sci., *100:*497, 1963.
Southwood, W. F. W.: The thickness of the skin. Plast. Reconstr. Surg., *15:*423, 1955.
Storey, W. F. y Leblond, C. P.: Measurement of the rate of proliferation of epidermis and associated structures. Ann. N. Y. Acad. Sci., *53:*537, 1951.
Wyllie, J. C., More, R. H. y Haust, M. D.: Electron microscopy of epidermal lesions elicited during hypersensitivity. Lab. Envest., *13:*137, 1964.
Véase también bibliografía del capítulo 8.

CAPITULO 24

Aparato digestivo

INTRODUCCION

El aparato digestivo (fig. 24-1) puede considerarse formado por los siguientes elementos: 1) un largo tubo muscular que comienza en los labios y termina en el ano, en cuyos dos extremos el revestimiento epitelial se continúa con la piel, y 2) varias glándulas voluminosas situadas afuera del tubo digestivo (salivales, hígado, vesícula biliar y páncreas) que vacían sus secreciones en él porque se formaron a partir de su propio revestimiento epitelial.

La digestión tiene lugar fuera del cuerpo. Lo primero que el estudiante ha de observar acerca del tubo digestivo es que los productos líquidos y semilíquidos en él contenidos en realidad se hallan fuera del cuerpo, como el agua en la cual vive una amiba, y es exterior a ella. El alimento tiene que ser absorbido a través del revestimiento epitelial del tubo antes de poderse decir que ha penetrado en el cuerpo. Pero la mayor parte de alimento tomado por la boca no se halla en forma que pueda ser utilizada por las células.

El carbohidrato del pan y de las patatas se halla en forma de almidón, que debe desintegrarse hasta glucosa para poder ser absorbido y utilizado por las células. Las proteínas de la carne deben desintegrarse hasta aminoácidos para ser absorbidos y utilizados. El proceso en virtud del cual los alimentos ingeridos son convertidos en substancias susceptibles de absorción y utilización por las células, recibe el nombre de *digestión.* Tiene lugar en la luz del tubo digestivo y es efectuado por los jugos que secretan las glándulas de la pared y otras situadas fuera del tubo digestivo, que actúan sobre los alimentos. Las células epiteliales que recubren el tubo digestivo ejercen las funciones de absorción en forma altamente selectiva. Si no fuera así, y se absorbieran substancias sin digerir, podrían causar la muerte.

Partes del tubo digestivo. El tubo digestivo está formado por la boca, la faringe, el esófago, el estómago y los intestinos delgado y grueso (fig. 24-1). Estas diferentes partes del tubo digestivo tienen funciones diversas que describiremos en cada caso.

Definición y descripción de una membrana mucosa. El revestimiento epitelial húmedo del tubo digestivo y (según veremos luego) de otros conductos internos que se abren en la superficie corporal, a semejanza de la epidermis cutánea, constituye una barrera entre la comunidad de células que forman el cuerpo y el mundo exterior. El problema de brindar protección a lo largo de toda esta amplia superficie epitelial húmeda del tubo digestivo resulta mucho más difícil que en el caso de la piel, pues la membrana epitelial en muchos lugares tiene que ser suficientemente delgada para poder absorber. Uno de los recursos principales para asegurar la integridad de esta membrana epitelial húmeda es su lubricación con moco. Desde uno a otro extremo, el tubo digestivo es muy rico en células o glándulas productoras de moco. Las membranas epiteliales que tienen este tipo de elementos reciben el nombre de *membranas mucosas* o, más simplemente, mucosas. En realidad, el término *mucosa* suele referirse a algo más que a una simple membrana epitelial; incluye el tejido conectivo subyacente que soporta la membrana epitelial y suele denominarse *lámina* o *túnica propia* de la membrana mucosa. A veces las mucosas contienen algo de músculo liso en sus partes más profundas; en tal caso, éste también se considera parte de la mucosa y recibe el nombre de *muscularis mucosae* (múscu-

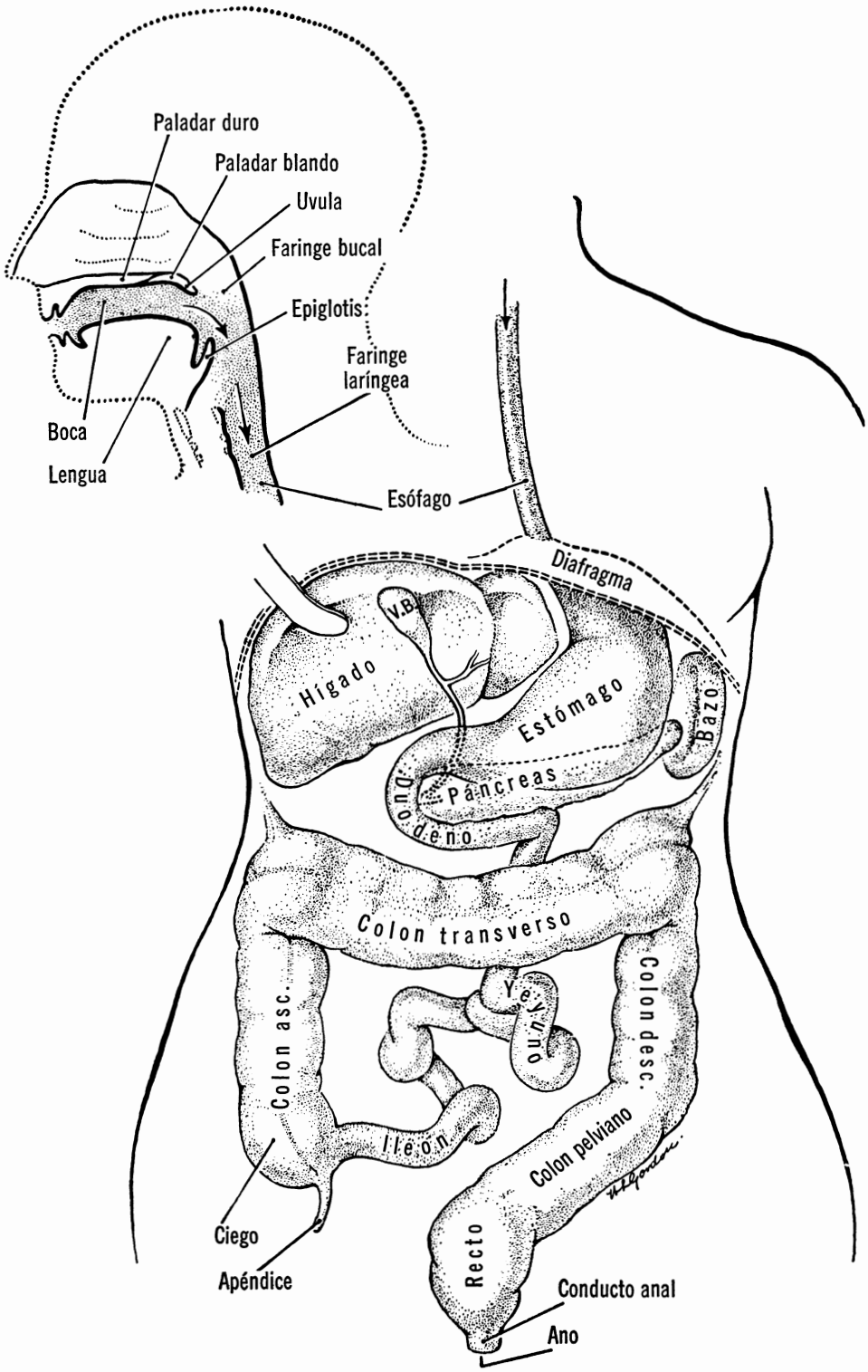

FIG. 24-1. Esquema de las partes del aparato digestivo. (Copiado y modificado de Grant, J. C. B.: A Method of Anatomy, 4a. ed., Baltimore, Williams & Wilkins.)

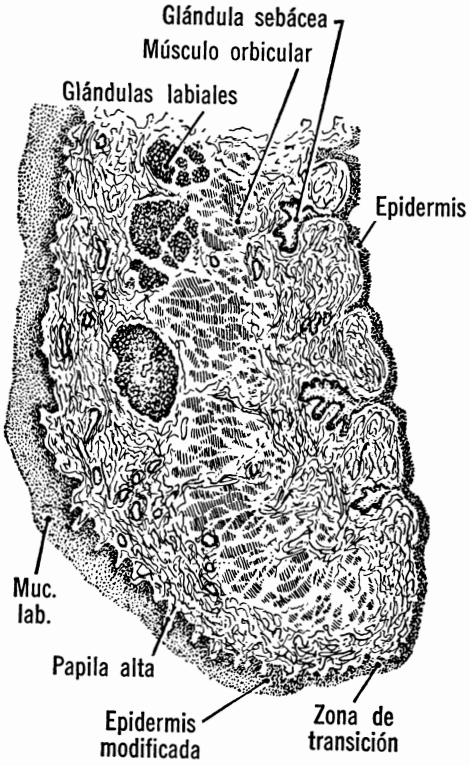

FIG. 24-2. Dibujo semiesquemático de un corte sagital de labio (pequeño aumento). (Copiado de Huber: Piersol's Human Anatomy, 9a. ed., Philadelphia, Lippincott.)

lo de la mucosa). Las tres capas de una mucosa pueden verse en la figura 24-19.

LABIOS

La masa de los labios está constituida por fibras musculares estriadas y tejido conectivo fibroelástico. El tejido muscular está formado principalmente por las fibras del orbicular de la boca y se halla distribuido en la parte central del labio (fig. 24-2). La dirección de las fibras y sus inserciones se pueden estudiar en los libros de anatomía.

La superficie externa de cada labio está cubierta de piel que contiene folículos pilosos, glándulas sebáceas y glándulas sudoríparas (figura 24-2, *derecha).* Los bordes libres de los labios, de color rojo, están recubiertos de piel modificada que representa una transición entre la piel y la mucosa. A este nivel el epitelio está recubierto de una capa de células muertas, como la de la piel, pero se sabe que contiene un elevado porcentaje de eleidina, bastante transparente. Las papilas del tejido conectivo de la dermis situado por debajo son muy numerosas, altas y ricas en vasos (fig. 24-2); en consecuencia, la sangre contenida en sus capilares se observa fácilmente a través de la epidermis transparente y proporciona color rojo a los labios. En la piel de los bordes libres de los labios, de color rojo, no hay glándulas sudoríparas ni sebáceas, ni folículos pilosos. Como el epitelio no está queratinizado ni dispone de sebo, tiene que humedecerse frecuentemente con la lengua para asegurar su integridad. En condiciones que favorecen la evaporación son frecuentes los labios "agrietados". Las papilas altas llevan terminaciones nerviosas y papilares hasta muy cerca de la superficie de los bordes rojos de los labios. Por tal motivo, éstos tienen gran sensibilidad.

Cuando la piel de los bordes libres de los labios, de color rojo, pasa a constituir la superficie interna de los mismos, se transforma en mucosa. El epitelio de ésta, más grueso que la epidermis que recubre la superficie externa del labio (fig. 24-2, *izquierda),* es plano estratificado no queratinizado. Sin embargo, en las células de las capas más superficiales pueden observarse algunos gránulos queratohialínicos. Las papilas altas de la lámina propia del tejido conectivo (que en las mucosas representa la dermis de la piel) penetran en ella. En la lámina propia están incluidos pequeños acúmulos de glándulas mucosas (glándulas labiales) (figura 24-2) que alcanzan la superficie por medio de pequeños conductos.

MEJILLAS

La membrana que reviste las mejillas tiene una capa de epitelio bastante gruesa de tipo plano estratificado no queratinizado. Es el tipo de epitelio característico de las superficies epiteliales húmedas sometidas a considerable frote y desgaste, y en las cuales no se produce absorción. Las células superficiales de este epitelio están más o menos constantemente sometidas a roce, se desprenden en la superficie y son substituidas desde las capas más profundas. Ello requiere, claro está, que las células de las capas más profundas del epitelio se dividan con la misma rapidez con que las superficiales son eliminadas. Si con la yema del dedo se rasca la

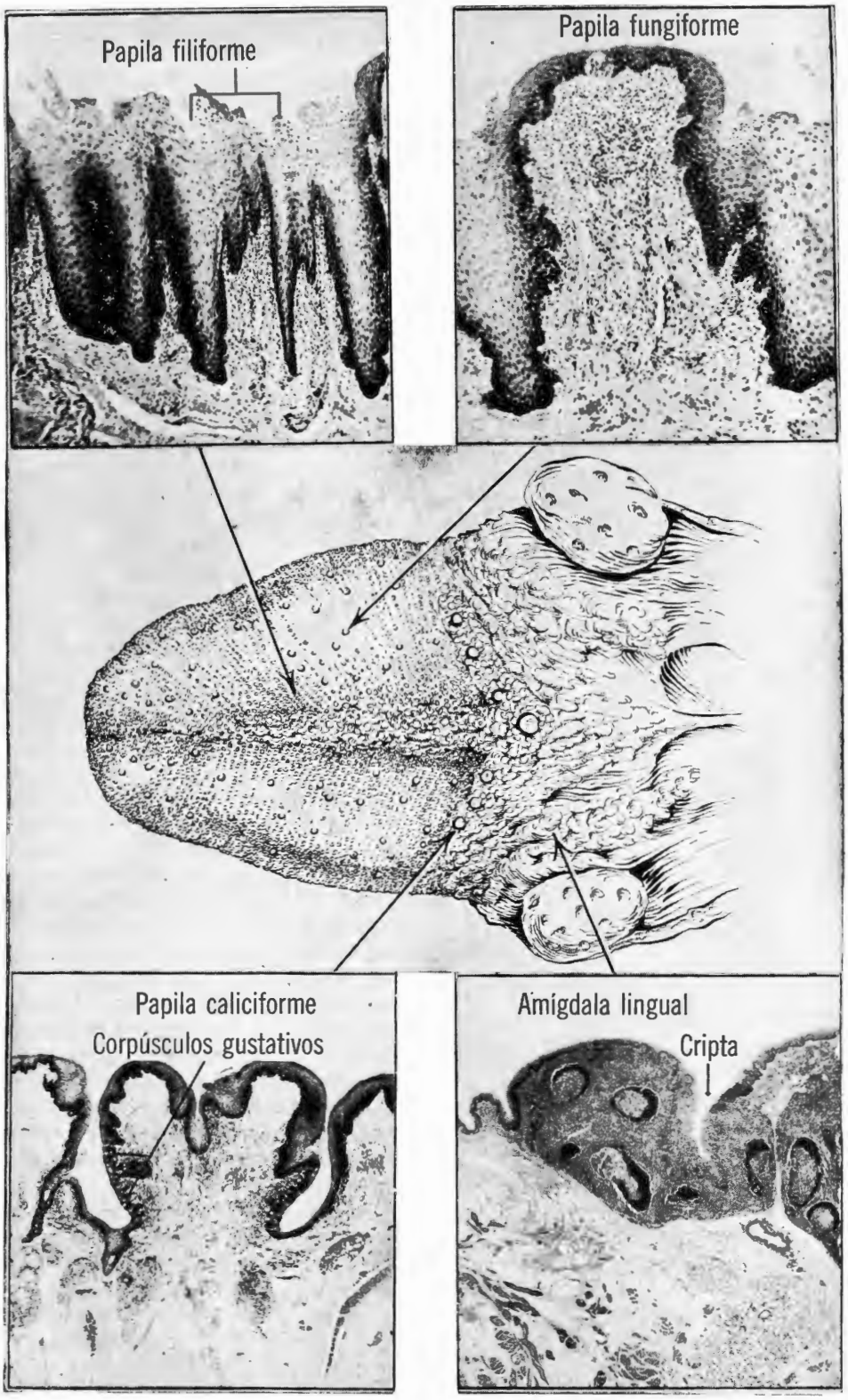

FIG. 24-3. Dibujo de la superficie dorsal de la lengua y microfotografías de cortes obtenidas de su mucosa en cuatro zonas diferentes.

cara interna del carrillo, se obtienen muchas células superficiales. Extendiéndolas sobre un portaobjetos y tiñéndolas con azul de metileno, pueden verse fácilmente sus cuerpos aplanados con núcleo central. Como indica la figura 6-7, el sexo cromosómico puede determinarse examinando frotis teñidos de estas células.

La lámina propia de la mucosa que reviste la mejilla está formada de tejido fibroelástico bastante denso y penetra en el epitelio constituyendo papilas elevadas. La parte más profunda se une con lo que denominamos la *submucosa* del revestimiento de la mejilla. Esta capa contiene fibras elásticas planas y gran número de vasos sanguíneos. Bandas de tejido fibroelástico de la lámina propia penetran a través de la submucosa elástica y grasa para unirse con el tejido fibroelástico que acompaña al músculo situado debajo de la mucosa, la parte más consistente de la pared de la mejilla. Estas bandas fijan la mucosa al músculo subyacente; en consecuencia, una vez cerrada la boca, la mucosa relajada hace prominencia hacia dentro constituyendo pequeñas arrugas múltiples en lugar de hacer un solo pliegue grande que se proyectaría hacia dentro, lo cual resultaría bastante incómodo porque fácilmente podría morderse sin querer.

Hay pequeñas glándulas mucosas, algunas de ellas con unas pocas formas secretorias semilunares de tipo seroso en la parte interna de la mejilla.

LENGUA

La lengua está compuesta principalmente de músculo estriado, con fibras agrupadas en haces entrelazados y dispuestos en tres planos. Por lo tanto, en un corte longitudinal de la lengua, perpendicular a su superficie dorsal (corte sagital), observaremos fibras musculares tanto longitudinales como verticales cortadas longitudinalmente, y fibras horizontales en corte transversal. Tal disposición de fibras musculares estriadas es única en el cuerpo; permite identificar la lengua con toda seguridad.

Dentro de los haces, cada fibra muscular está rodeada de endomisio, que tiende a ser algo más grueso que en la mayor parte de los demás músculos estriados. El endomisio lleva capilares hasta cerca de las fibras musculares (figura 21-7). El tejido fibroelástico situado entre los haces musculares puede considerarse como perimisio. Contiene los vasos mayores y los nervios, y, en diversos puntos, tejido adiposo; en algunas partes de la lengua tiene glándulas incluidas.

Mucosas. El revestimiento de la superficie inferior de la lengua es delgado y liso. La lámina propia se une directamente al tejido fibroelástico que acompaña a los haces musculares. Aquí no hay verdadera submucosa.

La mucosa que recubre la superficie dorsal de la lengua tiene especial interés (fig. 24-3). La superficie dorsal de la lengua brinda información al médico porque algunas enfermedades —por ejemplo, la escarlatina y la anemia perniciosa— pueden causar alteraciones específicas en la superficie lingual.

La mucosa que reviste la superficie dorsal de la lengua está dividida en dos partes: 1) la que cubre los dos tercios anteriores o parte dorsal de la lengua (cuerpo de la misma), y 2) la que cubre el tercio posterior o faríngeo (raíz de la lengua). El límite entre estas dos partes lo señala una línea en forma de V, el surco terminal, dispuesta transversalmente en la lengua (fig. 24-3).

PARTE BUCAL DE LA LENGUA

La mucosa que recubre la parte bucal de la lengua está cubierta por pequeñas proyecciones denominadas *papilas;* en el hombre son de tres tipos: filiformes, fungiformes y caliciformes.

1) Papilas filiformes (*filum* = hilo) son estructuras relativamente altas, estrechas, de forma cónica constituidas por lámina propia y epitelio (fig. 24-3, *arriba, izquierda).* Cada una tiene una papila primaria de lámina propia, a partir de la cual se extienden hacia la superficie papilas secundarias. La papila primaria está recubierta de epitelio que se hiende formando revestimientos separados para cada una de las papilas secundarias. A veces las cubiertas epiteliales de las papilas secundarias se dividen a su vez en hilos que justifican el término *filiforme.* El epitelio que recubre las papilas secundarias se vuelve queratínico, pero todavía no sabemos si en el hombre las células superficiales se transforman en verdadera queratina. En algunos animales las papilas filiformes córneas hacen que la superficie dorsal de la lengua sea netamente rasposa.

Las papilas filiformes son muy numerosas y se distribuyen en hileras paralelas que atraviesan la lengua. Cerca de la raíz estas hileras

siguen la línea en forma de V que separa el cuerpo de la raíz de la lengua (fig. 24-3).

2) Las papilas fungiformes reciben este nombre porque se proyectan en la superficie dorsal de la porción bucal de la lengua como pequeñas setas, más delgadas en su base y con la parte alta dilatada y uniformemente redondeada (figura 24-3, *arriba, derecha).* No son tantas como las papilas filiformes entre las cuales se hallan distribuidas; se hallan en mayor número en la punta de la lengua que en el resto del órgano. Cada una tiene un núcleo central de lámina propia que recibe el nombre de *papila primaria;* de ella se proyectan papilas secundarias de lámina propia que penetran en el epitelio de revestimiento. La superficie epitelial no sigue los contornos de las papilas secundarias de lámina propia, como hace con las papilas filiformes; por lo tanto, las papilas secundarias de lámina propia llevan los capilares muy cerca de la superficie del epitelio. Como el epitelio de revestimiento no es queratinizado, resulta bastante transparente; ello permite observar los vasos sanguíneos en las papilas secundarias altas y, en consecuencia, durante la vida las papilas fungiformes tienen color rojo.

3) Papilas caliciformes. Hay de siete a 12 distribuidas a lo largo de la línea en forma de V que separa la membrana del cuerpo de la lengua de la que recubre la raíz (fig. 24-3). El término caliciforme recuerda el cáliz, y el nombre circunvalada que a veces se les da *(vallum* = baluarte), recuerda que cada una de ellas, a semejanza de una ciudad antigua, está rodeada de un baluarte. En realidad, cada una parece torre de un castillo rodeada de un foso o trinchera (fig. 24-3, *izquierda, abajo).* El foso está constantemente lleno de líquido secretado por glándulas situadas más profundamente que las papilas, que se vacían por medio de conductos en el fondo de dicho foso y lo limpian de residuos.

Cada papila caliciforme tiene una papila primaria central de lámina propia (fig. 24-3, *abajo izquierda).* Hay papilas secundarias de lámina propia que se elevan desde ésta hasta el epitelio estratificado no queratinizado que recubre toda la papila. Las papilas caliciformes son más estrechas a nivel de su inserción que en su superficie libre; por lo tanto, tienen forma que recuerda la de las papilas fungiformes.

Funciones de las papilas. Los animales en los cuales las papilas filiformes están muy desarrolladas pueden lamer substancias sólidas y semisólidas con acción que recuerda la del papel de lija. Aunque las papilas filiformes no están muy desarrolladas en el hombre, permiten que los niños laman a satisfacción un helado o un caramelo. Tales papilas tienen terminaciones nerviosas especializadas para el tacto. La mayor parte de papilas fungiformes y todas las papilas caliciformes contienen corpúsculos gustativos en los cuales hay terminaciones nerviosas que, al ser estimuladas, originan los impulsos nerviosos causa de la sensación gustativa. En el capítulo 31 describiremos en detalle los corpúsculos gustativos.

RAÍZ DE LA LENGUA

Amígdala lingual. La mucosa que recubre la raíz de la lengua no contiene papilas verdaderas. Las pequeñas prominencias que se observan en esta parte de la lengua dependen de acúmulos de nódulos linfáticos que hay en la lámina propia por debajo del epitelio (fig. 24-3, *derecha, abajo).* Una disposición de este tipo, es decir, con acúmulo de nódulos linfáticos en estrecha relación con epitelio plano estratificado, suele recibir el nombre de *tejido amigdalar.* El que se halla en el techo de la lengua constituye la *amígdala lingual.* Muchos de los nódulos linfáticos de la amígdala lingual poseen centros germinativos. Los espacios que quedan entre ellos se encuentran ocupados por tejido linfático difuso.

Con los linfocitos hay muchas células plasmáticas. El epitelio plano estratificado no queratinizado que recubre el tejido linfático se extiende hacia el interior del órgano a diversos niveles, para formar cavidades o diversos fosos (figura 24-3, *abajo derecha).* Reciben el nombre de *criptas (kryptos* = escondido). Los linfocitos emigran a través del epitelio que recubre estas placas de tejido linfático, pero más particularmente a través de las paredes epiteliales estratificadas de las criptas hasta alcanzar la luz de éstas. Las células epiteliales superficiales del revestimiento de las criptas se descaman en la luz de éstas; el resultado es que la luz de las criptas puede contener acúmulos de restos formados por linfocitos y células epiteliales descamadas. Los conductos de las glándulas mucosas subyacentes se abren en el fondo de muchas criptas. Esta disposición permite que la luz de las criptas provistas de tales glándulas se limpie y quede libre de restos. Por este motivo las criptas infectadas no son tan comunes en la amígdala lingual como en el tejido amigdalar

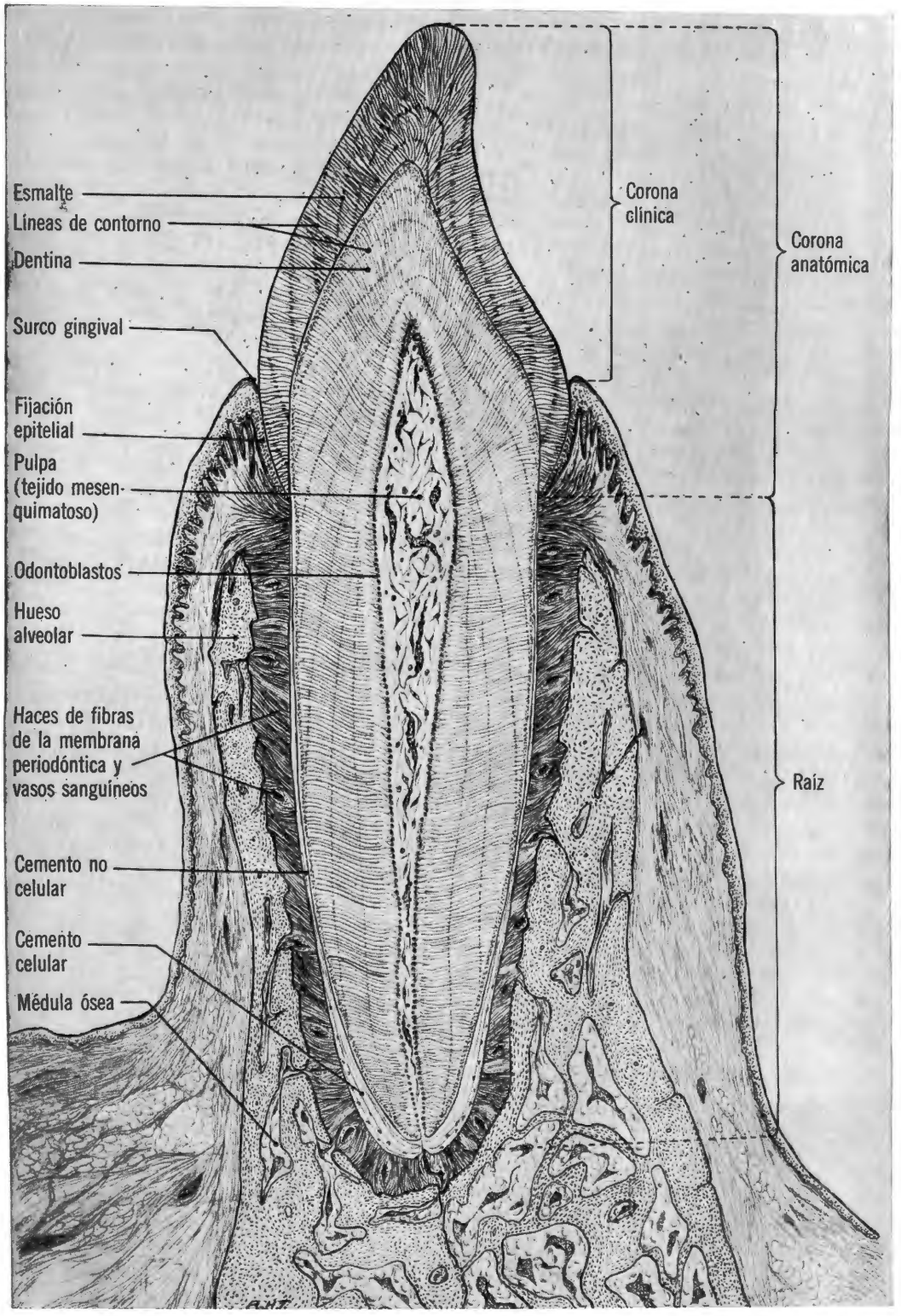

FIG. 24-4. Esquema de un corte sagital de incisivo central inferior y anexos.

de otras localizaciones desprovisto de glándulas subyacentes que se abren en las criptas.

DIENTES

DESCRIPCIÓN PRELIMINAR DE UN DIENTE ADULTO Y SUS MEDIOS DE FIJACIÓN

Los dientes están dispuestos en dos curvas parabólicas, una en el maxilar superior, otra en el inferior; cada una constituye una *arcada dental.* La arcada superior es ligeramente mayor que la inferior; por lo tanto, normalmente los dientes superiores quedan algo por delante de los inferiores.

La masa de cada diente está formada por un tipo especial de tejido conectivo calcificado denominado *dentina.* La dentina no suele quedar expuesta al medio que rodea al diente porque está cubierta con uno de otros dos tejidos calcificados. La dentina de la parte del diente que se proyecta a través de las encías hacia la boca está revestida de una capa muy dura de tejido de origen epitelial, calcificado, denominado *esmalte* (fig. 24-4); esta parte del diente constituye su *corona anatómica* (figura 24-4). El resto del diente, la *raíz anatómica* (fig. 24-4), está cubierta de un tejido conectivo calcificado especial denominado *cemento* (fig. 24-4).

La unión entre la corona y la raíz del diente recibe el nombre de *cuello,* y la línea visible de unión entre el esmalte y el cemento recibe el nombre de *línea cervical.*

Dentro de cada diente hay una espacio de forma parecida a la del diente; recibe el nombre de *cavidad pulpar* (fig. 24-4). Su parte más dilatada en la porción coronal del diente recibe el nombre de *cámara pulpar;* la parte estrecha de la cavidad, que se extiende por la raíz, recibe el nombre de *canal radicular* o *pulpar.* Dentro de la cavidad la pulpa está formada por tejido conectivo de tipo mesenquimatoso; es lo que los profanos denominan el "nervio" del diente, por ser muy sensible. La pulpa está bien inervada y es rica en pequeños vasos sanguíneos. Los lados de la cavidad pulpar están revestidos de células tisulares conectivas denominadas *odontoblastos* (fig. 24-4) cuya función, según su nombre indica, guarda relación con la producción de dentina. Los odontoblastos vienen a guardar la misma relación con la dentina que los osteoblastos con el hueso, y se les parecen en diversos aspectos. El nervio y el riego sanguíneo de un diente entran en la pulpa a través de uno o más pequeños agujeros que hay en el vértice de la raíz, denominado *agujero apical* (fig. 24-4, *sin indicación).*

Cómo están unidas al hueso las raíces de los dientes. Los dientes inferiores están fijados en un borde óseo que se proyecta hacia arriba desde el cuerpo del maxilar; los superiores en un borde óseo que se proyecta hacia abajo desde el cuerpo del maxilar superior; estos bordes óseos reciben el nombre de *bordes alveolares.* En ellos hay *alveolos,* uno para la raíz de cada diente. Los dientes están suspendidos y firmemente adheridos a sus alveolos por una membrana conectiva denominada *membrana periodóntica* (fig. 24-4). Está formada principalmente por haces densos de fibras colágenas que se dirigen en varias direcciones desde el hueso de la pared alveolar hasta el cemento que reviste la raíz. Un extremo de las fibras colágenas está incluido en la substancia intercelular calcificada del hueso alveolar y el otro en el cemento de la raíz. Las fibras incluidas reciben el nombre de *fibras de Sharpey* (fig. 24-14). Más tarde explicaremos cómo las fibras de Sharpey quedan incluidas en el hueso y en el cemento. Tales fibras están dispuestas de manera que al ejercer presión sobre la superficie masticatoria del diente, éste, suspendido por ellas, no sufre mayor compresión dentro del alveolo que se va estrechando (lo cual podría aplastar los vasos sanguíneos de la membrana), y al mismo tiempo le permite al diente un ligero movimiento dentro de dicho alveolo.

La mucosa de la boca forma un revestimiento externo para el hueso del borde alveolar; estos revestimientos reciben el nombre de *encías.* La parte del tejido de la encía que se extiende coronalmente más allá de la cresta del proceso alveolar recibe el nombre de borde *gingival* (fig. 24-4).

La parte del diente que se extiende en la boca más allá del borde gingival recibe el nombre de *corona clínica* (para distinguirla de la corona anatómica ya descrita). La corona clínica puede o no ser idéntica con la corona anatómica de un diente. Poco después que el diente ha hecho erupción en la boca, el borde gingival está unido al cemento a lo largo de la corona anatómica. A medida que la erupción progresa, llega un momento en que la encía queda unida al diente a nivel de su línea cervical; en esta etapa las coronas clínica y anatómica son idénticas. Cuando un borde gingival más tarde se retrae, como suele ocurrir en per-

sonas de edad avanzada, la encía se une al cemento, de manera que la corona clínica es más larga que la corona anatómica.

Descripción general de las denticiones en el hombre

Durante la vida se desarrollan dos tipos separados de dientes, o *denticiones*. La primera o *primaria* sirve durante la infancia. Los dientes que se desarrollan en esta dentición reciben el nombre de *deciduos (decidere* = caerse), *infantiles* o *de leche*. Los dientes primarios caen progresivamente y son substituidos por los dientes permanentes, que deben durar el resto de la vida.

Hay 20 dientes de la primera dentición: 10 en el maxilar superior y 10 en el inferior. La forma de todos no es igual; cada uno está modificado para diversas funciones relacionadas con la masticación. Los primeros dos dientes a cada lado de la línea media en ambos maxilares reciben el nombre de *incisivos (incidere* = cortar). Tienen configuración de cuchillos y pueden cortar el alimento. Los dos incisivos inmediatamente junto a la línea media reciben el nombre de incisivos *centrales;* los adyacentes, el de incisivos *laterales*. El diente que viene después, dirigiéndose hacia atrás desde los incisivos, recibe el nombre de *canino* o *monocúspide:* su superficie libre tiene una sola *cúspide* (proyección cónica). Estos dientes (sobre todo en animales inferiores) sirven para agarrar, y desmenuzar o triturar el alimento. Vienen luego, dirigiéndose hacia atrás, en la boca del niño, dos *molares* a cada lado, primero y segundo. Cada molar está modificado para triturar el alimento; por lo tanto, sus superficies masticatorias son más anchas y aplanadas que las de los demás dientes y tienen tres o más cúspides que se proyectan. Cada molar tiene más de una raíz; los inferiores tienen dos, los superiores tienen tres.

Los primeros dientes primarios que hacen erupción son los incisivos inferiores; aparecen a la edad de seis meses aproximadamente. El último de la primera dentición sale más o menos a los dos años. Este conjunto de dientes sirve al niño durante unos cuatro años, después de los cuales los dientes primarios empiezan a ser eliminados y substituidos por los permanentes. Además de substituir los dientes primarios, algunos de los permanentes aparecen por detrás del último de los primarios. Este periodo de substitución de los dientes primarios dura unos seis años, desde el sexto hasta el duodécimo de la vida.

La dentición permanente incluye 32 dientes, 16 en cada maxilar. Su forma es similar a la de los dientes primarios, pero su volumen es algo mayor. Los dientes superiores o frontales, como en el caso de los primarios, son los incisivos central y lateral y los monocúspides. Inmediatamente por detrás de los caninos se hallan el primero y segundo *bicúspides* o *premolares,* o sea, los dientes que ocupan los espacios antes destinados a los molares primarios. Por detrás de los bicúspides, a cada lado de cada maxilar hay tres *molares*. Estos reciben los nombres de primero, segundo y tercero; no tienen predecesores en la dentición primaria y hacen erupción por detrás del último de los dientes primarios. El primer molar, o "molar de seis años", hace erupción aproximadamente a esa edad. El segundo molar sale alrededor de los 12 años y recibe el nombre de molar de los 12 años. El tercer molar, o "muela del juicio" hace erupción mucho más tarde, o a veces no llega a lograrla. Este diente está sometido a muchas variaciones de volumen y dimensiones, y con demasiada frecuencia queda suprimido o incluido dentro del maxilar. Ello puede causar trastornos, en época más tardía de la vida.

Desarrollo y erupción de un diente

Dos capas germinativas participan en la formación de un diente. El esmalte de un diente proviene del ectodermo. La dentina, el cemento y la pulpa, provienen del mesénquima. El revestimiento de las encías es un epitelio plano estratificado unido al esmalte alrededor de cada diente hasta etapa muy adelantada de la vida, cuando se une al cemento que cubre la raíz.

La formación de un diente —y para facilitar la descripción vamos a considerar aquí un diente del maxilar inferior (de manera que podamos hablar de estructuras que crecen hacia arriba o hacia abajo) depende esencialmente del crecimiento del epitelio en el mesénquima, teniendo la forma de copa invertida. El mesénquima crece hacia arriba dentro de la parte cóncava de la copa epitelial. Aquí se producen fenómenos de inducción. Las células del epitelio que revisten la copa se transforman en ameloblastos y producen el esmalte. Las células mesenquimatosas de la concavidad de la copa vecinas en el desarrollo de los ameloblastos se diferencian pro-

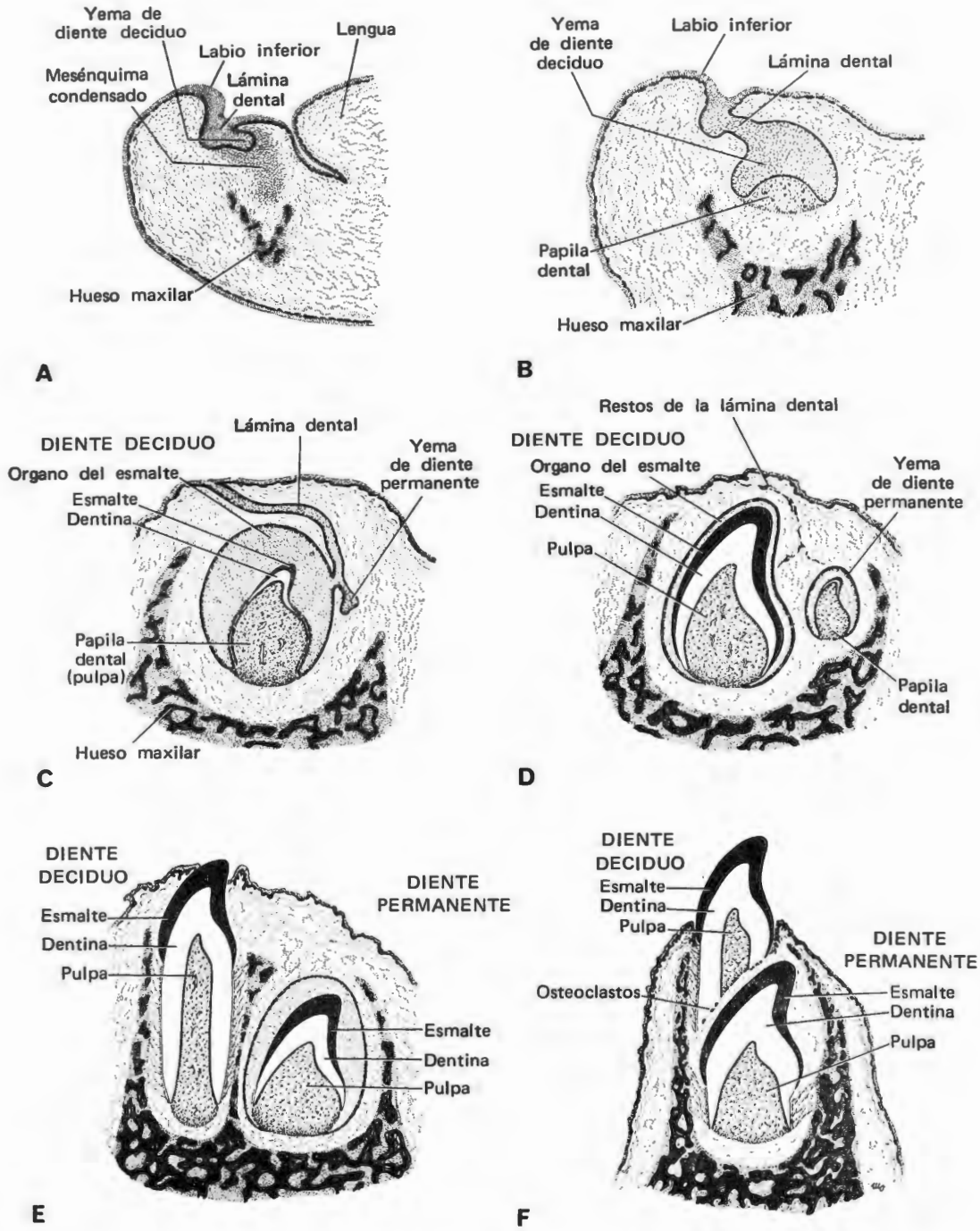

FIG. 24-5. Dibujos esquemáticos que muestran el desarrollo y la erupción de un incisivo inferior deciduo y también la forma cómo se desarrolla el diente permanente y hace erupción para substituir al diente deciduo.

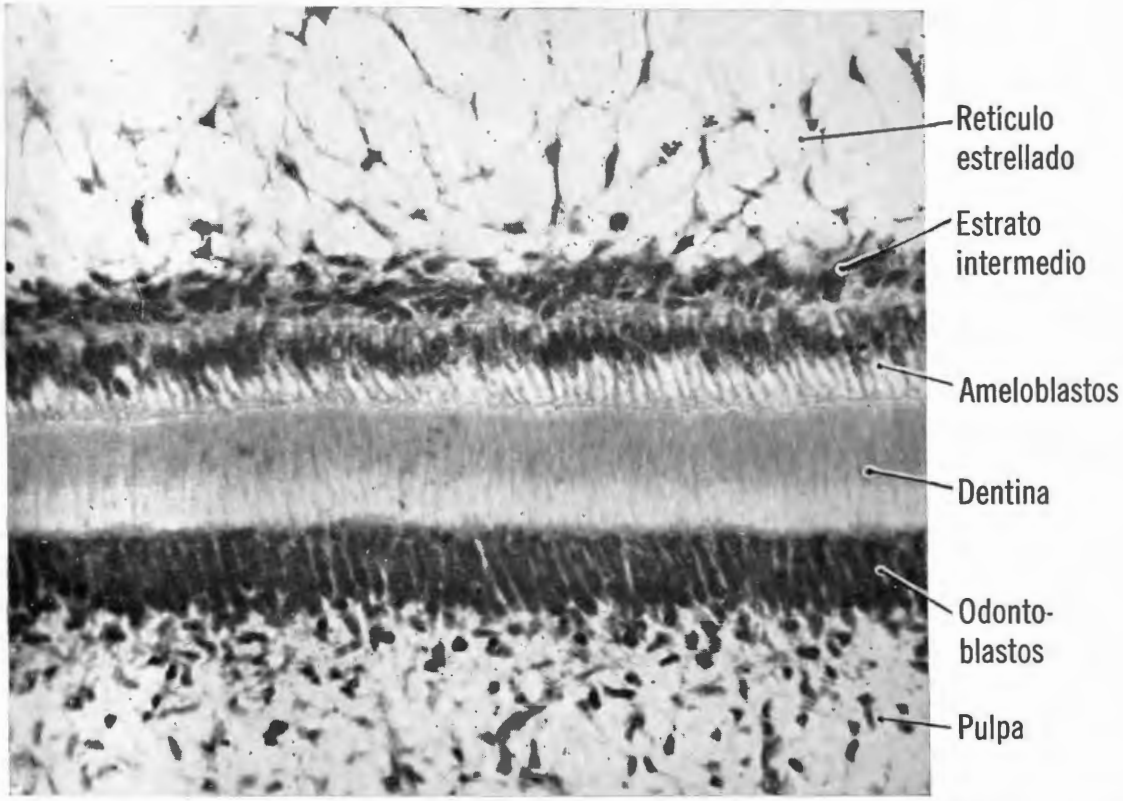

FIG. 24-6. Microfotografía (gran aumento) de un corte efectuado a nivel de la unión de la dentina con el esmalte poco después de iniciada la formación de la primera. La zona clara entre odontoblastos y dentina es la predentina.

duciendo odontoblastos, y forman capas sucesivas de dentina para sostener el esmalte que las cubre. Por lo tanto, la corona de un diente se desarrolla a partir de dos capas del endotelio diferente. Vamos a considerar el desarrollo más detalladamente.

La descripción que sigue se limitará al desarrollo del incisivo primario inferior. Otros dientes se desarrollan de manera similar, con orden cronológico regular.

Desarrollo temprano

Durante la vida prenatal, cuando el embrión tiene unas seis semanas y media, un corte a través del maxilar inferior en desarrollo cruza una línea de ectodermo bucal engrosado. Los dientes se desarrollarán por debajo y a lo largo de esta línea. Desde esta línea de engrosamiento hay un anaquel epitelial llamado lámina dental (fig. 24-5, *A)* que crece en el mesénquima; y desde la lámina se desarrollan pequeñas yemas epiteliales denominadas yemas dentales; de cada una se formará un diente deciduo (fig. 24-5, *A)*. Más tarde la lámina dental dará origen a unas yemas epiteliales similares, que se desarrollarán produciendo dientes permanentes.

La lámina dental crece y la yema dental que está produciendo el diente deciduo aumenta de volumen y penetra cada vez más profundamente en el mesénquima, donde empieza a adoptar la forma de escudilla invertida (fig. 24-5, *B)*. Se necesitan unas dos semanas para que esta estructura se forme; entonces se denomina el órgano del esmalte, mientras debajo del mismo el mesénquima, que llena la concavidad, se denomina papila dental (fig. 24-5, *B)*.

Durante las semanas siguientes el órgano del esmalte aumenta de volumen y su forma cambia un poco. Entre tanto, el hueso del maxilar crece hasta incluirlo parcialmente (fig. 24-5, *C)*. En esta etapa la línea de contacto entre el órgano del esmalte y la papila adopta la forma y las

dimensiones de la futura línea de contacto entre el esmalte y la dentina del diente adulto. Por el quinto mes del desarrollo (fig. 24-5, *D),* el órgano del esmalte pierde toda conexión con el epitelio bucal, aunque deben persistir algunos restos de la lámina dental (que a veces origina quistes en etapa ulterior de la vida).

Inmediatamente antes, las células de la lámina dental también habrán producido una segunda yema de células epiteliales sobre la superficie lingual. Esta es la yema a partir de la cual más tarde se formará el diente permanente (fig. 24-5, *C* y *D).*

La papila dental que más tarde se transformará en pulpa está formada de una red de células mesenquimatosas conectadas entre sí por finas fibras de protoplasma, separadas por una substancia intercelular amorfa. Este tejido va aumentando su riqueza en vasos a medida que se va desarrollando.

Diferenciación celular dentro del órgano del esmalte y comienzo de la formación de tejido duro

Al término de la etapa descrita en la figura 24-5, *C,* las células del órgano del esmalte vecinas de las puntas de la papila dental se vuelven alargadas y cilíndricas. Estas células reciben el nombre de *ameloblastos (amel* = esmalte, *blastos* = germen) (fig. 24-6), y les corresponde la producción del esmalte dental. Junto a estas células hay una capa de una a tres células de espesor denominada *estrato intermedio;* luego viene la gran masa del casquete dental denominado *retículo estrellado,* donde las células adquieren forma de estrella y se unen entre sí por largas prolongaciones protoplasmáticas (fig. 24-6). Las células del estrato intermedio están unidas a los ameloblastos y entre sí por desmosomas similares a los observados en el epitelio queratinizante estratificado (figura 8-12, *A).* Las células del retículo estrellado contienen filamentos similares a los que constituyen las tonofibrillas. Finalmente, el borde externo de la cabeza dental se forma de una sola capa de células conocida como *epitelio externo del esmalte.*

Los primeros ameloblastos que aparecen se hallan cerca de la punta de la papila dental. Va teniendo lugar una mayor diferenciación de ameloblastos hacia la base de la corona. Cuando esto ocurre, las células del mesénquima de la papila dental inmediatamente vecina de los ameloblastos también se vuelven células cilíndricas altas, que se denominan odontoblastos (figuras 24-6 y 24-8) ya que formarán dentina. De hecho, empiezan a formar dentina antes que los ameloblastos formen esmalte. La dentina se produce primeramente por los odontoblastos en la punta de la papila, según se muestra en blanco en la figura 24-5, *C.* Después se deposita una delgada capa de dentina y los ameloblastos empiezan a producir matriz de esmalte, que se observa de color negro en la figura 24-5, *C.* Señalemos que la formación de dentina y la de esmalte difiere de la formación de hueso por cuanto no hay células formadoras que queden incluidas dentro de la matriz que producen. Por lo contrario, las células que producen la matriz y el tejido duro se van separando de él, los ameloblastos hacia afuera y los odontoblastos hacia adentro.

Formación de la raíz y su papel en la erupción

A medida que se deposita dentina y esmalte va apareciendo la forma de la futura corona (fig. 24-5, *D).* Aparecen nuevos ameloblastos de manera que empieza a formarse esmalte a todo lo largo de lo que será la futura línea de unión de la corona anatómica y la raíz (figura 24-5, *D),* mientras se inducen las células de la papila dental para diferenciarse en odontoblastos. Téngase presente que las células del órgano del esmalte que se transforman en ameloblastos y constituyen su capa interna son continuas, en la zona de unión entre la corona y la raíz, con las células que se forman en su capa externa (fig. 24-5, *D);* o sea, que la capa de ameloblastos es continua con el epitelio externo del esmalte. Las células en la línea de la unión —o sea, alrededor del borde del órgano del esmalte, empiezan a proliferar y se desplazan hacia abajo en el mesénquima subyacente. Como el borde del órgano del esmalte tiene forma anular (visto desde abajo) las células que proliferan naciendo de él forman un tubo que va aumentando hacia abajo en el mesénquima cuando se alarga. Este tubo recibe el nombre de vaina radicular epitelial de Hertwig. Cuando esta vaina cruza hacia abajo, establece la forma de la raíz, y organiza las células más cercanas del mesénquima que rodea para que se diferencien constituyendo odontoblastos. Sin embargo, aquí hay poco espacio para que se desarrolle la raíz. Por lo tanto, hay que dejar

espacio para que la corona sea impulsada a través de la mucosa de la boca y salga (figura 24-5, *E)*. La formación de la raíz, por lo tanto, es un factor importante para producir la erupción del diente. (Los dientes más permanentes ya han hecho erupción, y han estado funcionando durante unos dos años antes que esté completamente formada la punta de la raíz.)

La vaina de la raíz crece hacia abajo por proliferación continua de las células en su borde de forma anular. La parte más vieja del mismo, hacia la corona, después de cubierto el fin que persiguió, se separa de la raíz del diente, y sus células epiteliales quedan dentro de los límites de la membrana periodontal que rodea el diente. Pueden observarse histológicamente dentro de la membrana a cualquier edad después de formadas las raíces. Se denominan *restos epiteliales de Malassez,* y con un estímulo adecuado pueden dar origen a quistes dentales en cualquier momento de la vida.

La vaina radicular se separa de la raíz formada de dentina; esto hace que los tejidos conectivos mesenquimatosos del saco dental depositen cemento en la superficie externa de la dentina. Una vez depositado, el cemento incluye las fibras colágenas de la membrana periodóntica que están formando también las células de esta zona. Por lo tanto, las fibras de la membrana periodontal quedan firmemente ancladas en el cemento calcificado, el mismo que está unido fuertemente a la dentina de la raíz.

Diente permanente

Mientras el diente deciduo se desarrolla y acaba su erupción, la yema dental para el diente permanente ha estado formando esmalte de dentina de la misma manera que el diente deciduo (fig. 24-5, *E)*. Por falta de espacio, el esmalte del diente permanente acaba comprimiendo la raíz del diente deciduo. Como una de las leyes de Wolff afirma que la presión causa resorción de los tejidos duros, en este caso la presión provoca la resorción del más blando de los dos tejidos en contacto, o sea, de la dentina del diente deciduo, que es resorbida por los osteoclastos (fig. 24-5, *F)*. Cuando el diente permanente está a punto de hacer erupción, la raíz del diente primario ha sido completamente resorbida. La corona se desprende de la encía; luego el diente se cae, para ser substituido por su sucesor permanente.

ESTRUCTURA MICROSCOPICA Y FUNCIONES DE PARTES IMPORTANTES DEL DIENTE

1) Dentina

Los odontoblastos empiezan a formar matriz de dentina (substancia intercelular) muy pronto después de haber adoptado su forma típica. Al principio sólo están separados de los ameloblastos por la membrana basal, pero pronto depositan una capa de substancia intercelular; ésta los separa más de los ameloblastos. La primera substancia intercelular que se forma es un complejo de fibras reticulares y material de cemento amorfo. Las fibras reticulares se extienden en abanico para seguir paralelamente a la membrana basal y continuarse con la misma. Estos haces de fibras reticulares, que pueden observarse cuando se forma la primera predentina, se denominan *fibras de Korff.* Las fibras que se forman más tarde (cuando continúa la producción de substancia intercelular) son fibras colágenas más que reticulares.

La substancia intercelular formada por los odontoblastos es similar a la substancia intercelular del hueso, aunque no idéntica. Hay ciertas diferencias químicas entre las dos. Por ejemplo, el hueso tiene mayor contenido orgánico (24 a 26 por 100 en lugar de 19 a 21 por 100) y, como era lógico esperar, contiene mayor proporción de colágena (25 por 100 en lugar de 18 por 100 para la dentina). Sin embargo, los procesos por virtud de los cuales se produce y calcifica la dentina son similares a los procesos ya descritos en relación con el hueso. Veamos en detalle:

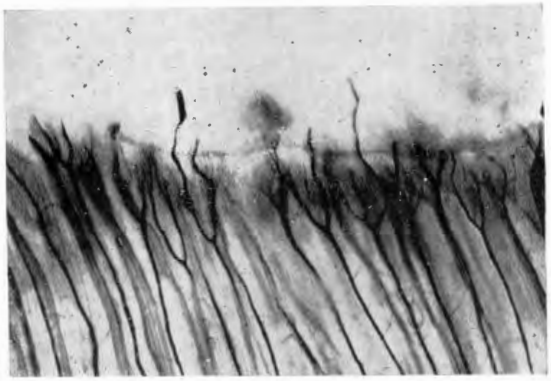

FIG. 24-7. Prolongaciones de los odontoblastos en los conductos de la dentina. (Churchill, H. R.: Meyer's Histology and Histogenesis of the Human Teeth, Philadelphia, Lippincott.)

Recuérdese que un pedazo de hueso sólo puede aumentar de volumen por adición sucesiva de nuevas capas de hueso a una o más de sus superficies (fig. 18-3). Esto también es cierto para la dentina, con la diferencia de que el crecimiento de este material todavía está más limitado por cuanto los odontoblastos sólo existen a lo largo de la cara interna o pulpar de la dentina. En consecuencia, las nuevas capas de dentina que se producen sólo pueden añadirse a la superficie pulpar de la dentina allí presente. Por lo tanto, la adición de capas de dentina debe disminuir el espacio pulpar.

Recuérdese también que los osteoblastos tienen prolongaciones citoplásmicas que actúan como moldes cuando la substancia intercelular orgánica se deposita a su alrededor; así se producen los canalículos (fig. 18-1). Los odontoblastos también están provistos de terminaciones alrededor de las cuales se deposita substancia intercelular orgánica. Tales prolongaciones se extienden sobre todo hacia afuera, para alcanzar la membrana basal que reviste la concavidad del órgano del esmalte. Así, pues, cuando se deposita substancia intercelular entre la capa de odontoblastos y la membrana basal, la substancia intercelular depositada rodea estas terminaciones citoplásmicas, que quedan incluidas en pequeños conductos denominados *túbulos dentinales*. Las prolongaciones odontoblásticas no se retraen, sino que quedan dentro de los túbulos, donde reciben el nombre de *prolongaciones odontoblásticas* (fig. 24-7). A medida que se va formando más y más dentina, los odontoblastos se desplazan alejándose cada vez más de la membrana basal que limita la unión de la dentina con el esmalte. Esto requiere, si las prolongaciones dentinales han de conservar su contacto con la membrana basal, que se alarguen cada vez más, y que los túbulos dentinales que las contengan también se alarguen.

Ya hemos señalado que en el curso del desarrollo óseo se observan dos etapas. La primera es la producción de la substancia celular orgánica, la segunda es su calcificación. Sin embargo, la calcificación de la substancia intercelular de la dentina en desarrollo no parece ocurrir tan rápidamente, después del depósito, como en el caso de la matriz ósea; por lo tanto, es normal que la capa de dentina más recientemente formada en un hueso en desarrollo siga sin calcificar durante breve tiempo. Esta capa de dentina no calcificada recibe el nombre de *predentina*. En una corona en crecimiento la dentina más vieja es la que se halla más cerca de la membrana basal que la separa del esmalte. La dentina más joven es la que se halla cerca de los odontoblastos. Así, pues, en un órgano en crecimiento, es normal que la dentina calcificada más vieja esté separada de los odontoblastos por una capa de *predentina* (no calcificada) (figs. 24-6 y 24-8).

FIG. 24-8. Microfotografía (gran aumento) de un corte de diente de niño en el cual todavía se estaba formando dentina. (Preparación de K. J. Paynter.)

Es probable que el mecanismo de calcificación de la dentina sea muy similar al que actúa en cartílago y hueso. En él interviene la fosfatasa. Se ha comprobado que, si bien la distribución puede variar algo según la etapa de desarrollo del diente, hay fosfatasa alcalina en cantidades substanciales en las células odontógenas de la papila dental durante el periodo de elaboración y calcificación del tejido duro. También ha sido observada, en menor proporción, en la predentina y en los túbulos dentinales.

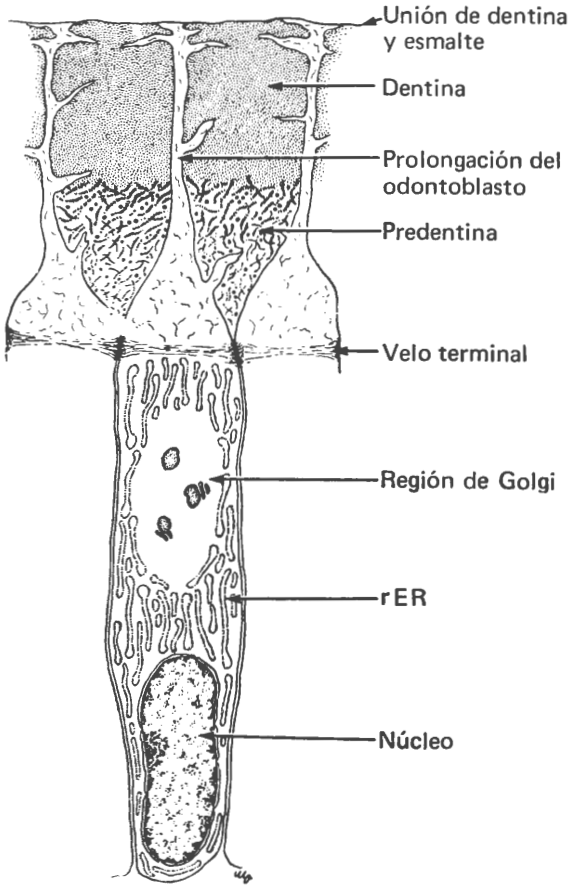

FIG. 24-9. Dibujo esquemático que muestra la estructura fina de un odontoblasto. (Cortesía de H. Warshawsky y C. P. Leblond.)

Como la mayor parte de nosotros sabemos bien, los dientes pueden ser extraordinariamente sensibles a estímulos nacidos en la superficie de la dentina. La sensibilidad de la dentina se explica por la presencia de las terminaciones citoplásmicas de los odontoblastos en la dentina, ya que en ella no se han demostrado fibras nerviosas, excepto muy cerca del borde pulpar. Esta sensibilidad de la predentina suele disminuir con la edad. La reducción de sensibilidad guarda relación con la calcificación de los túbulos dentinales y su taponamiento por sales de calcio.

Estructura fina de los odontoblastos

Contrariamente a los ameloblastos, que están muy estrechamente dispuestos unos junto a otros, los odontoblastos suelen estar separados entre sí por hendiduras intercelulares, que a veces contienen fibras colágenas, incluso capilares. Observados con microscopio electrónico (fig. 24-9), los odontoblastos están formados por un cuerpo celular (en la pulpa) y una prolongación odontoblástica en la dentina. El cuerpo celular tiene retículo endoplásmico rugoso abundante, compuesto de cisternas ampliamente distendidas (fig. 24-9, *rER),* que están llenas de un material moderadamente denso. Las cisternas ocupan la mayor parte del citoplasma de la célula, excepto la amplia región de Golgi por encima del núcleo. La prolongación odontoblástica queda por debajo de la capa del velo terminal y no contiene retículo endoplásmico rugoso, sólo unos cuantos retículos, microtúbulos y filamentos finos. A nivel del tejido terminal los cuerpos celulares de adontoblastos vecinos están unidos por un complejo de unión formado de uniones anchas y resistentes.

El espacio extracelular por encima de las uniones estrechas, rodeando la base de las prolongaciones odontoblásticas, está ocupado por la matriz de la predentina. Esta consiste en fibras

colágenas dispuestas en forma laxa en una substancia fundamental amorfa. Por encima y junto a ella la matriz de la dentina queda ocupada por *disposiciones* progresivamente densas de colágena. Según indicamos antes, la matriz predominante no se calcifica, pero sí la matriz de la dentina, y la unión entre las dos representa el frente de calcificación. Con el ME la matriz de la predentina muestra un aumento gradual en la concentración de fibras colágenas, que alcanzan el máximo en la unión con la matriz de la dentina. Cuando están calcificadas, los cristales de apatita ocultan las estructuras subyacentes. Después de la descalcificación aparece una acumulación de material granuloso denso en la superficie de tejido colágeno de dentina, pero no sobre el de predentina (Warshawsky). La dentina descalcificada se tiñe con PA-Schiff (lo cual indica glucoproteína) y con colorantes metacromáticos (lo cual indica grupos acídicos) de manera que puede haber glucoproteína. Es posible que la acumulación de material denso represente la glucoproteína y, además, que esta glucoproteína desempeñe cierto papel fijando las sales de calcio a las fibras colágenas de la matriz calcificada de dentina.

Después de inyectar glucocola o prolina marcada con tritio, se observa reacción radioautográfica al cabo de unos minutos sobre el citoplasma de los odontoblastos; después de un día la reacción aparece en la predentina y más tarde en la dentina (Carneiro y Leblond). Como ambos aminoácidos son mucho más abundantes en la colágena que en otras proteínas, estos resultados parecen indicar la formación de fibras de colágena. En consecuencia, se llega a la conclusión de que se sintetizan macromoléculas de colágena en el citoplasma de los odontoblastos, y se liberan para formar las fibras colágenas en predentina, y que son conservadas cuando estas últimas se transforman en matriz de dentina. La radioautografía a nivel de microscopio electrónico indica que el polipéptido colágeno es sintetizado en el retículo

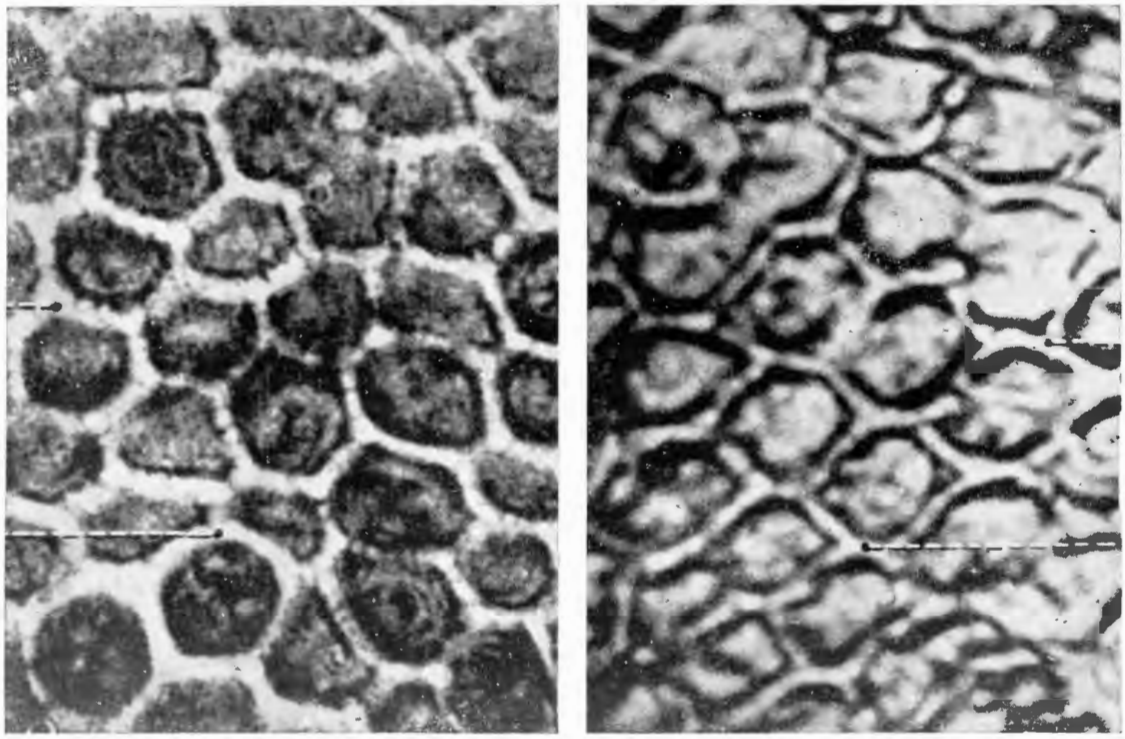

FIG. 24-10. La microfotografía de la izquierda corresponde a un corte transversal de ameloblastos; muestra la substancia intercelular (guiones) entre ellos. *Derecha,* Microfotografía de un corte transversal de esmalte ya formado, demostrando la substancia interprismática (guiones) formada en los lugares que antes ocupaba la substancia intercelular. (Churchill, H. R.: Meyer's Histology and Histogenesis of the Human Teeth, Philadelphia, Lippincott.)

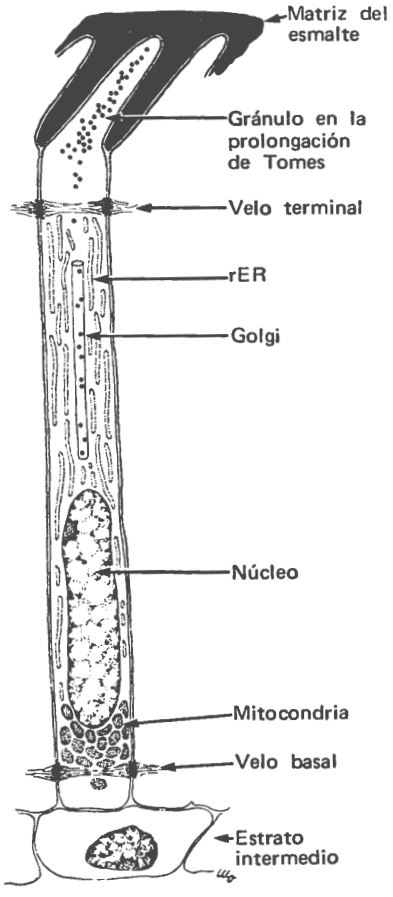

FIG. 24-11. Dibujo esquemático que muestra la estructura fina de un ameloblasto. (Cortesía de H. Warshawsky y C. P. Leblond.)

endoplásmico rugoso (Warshawsky). Además, aunque se observan filamentos delgados en grandes vacuolas de Golgi de los odontoblastos, puede ocurrir que los polipéptidos de la colágena se organicen en filamentos delgados del complejo de Golgi (quizá representando tropocolágena), y más tarde se incorporen a la predentina.

Por lo que se refiere a la glucoproteína que produce la reacción de PA-Schiff observada en la unión de predentina-dentina en la matriz de la dentina, se cree que también es secretada por odontoblastos. Tanto si la glucoproteína a nivel de la unión de dentina-esmalte desencadena el depósito de sales minerales como si lo facilita en otra forma, es a este nivel donde comienza la calcificación. Esto es sabido por cuanto después de inyectar ^{32}P-fosfato o sales de ^{45}Ca, la reacción radioautográfica es intensa en esta región, sin reacción en el lado de predentina de la unión, y reacción débil en el lado de la dentina (Bélager y Leblond).

2) ESMALTE

Después que el odontoblasto ha producido la primera capa delgada de dentina, el ameloblasto (fig. 24-6) es estimulado para producir esmalte. El esmalte luego forma la dentina y la recubre por encima de la corona anatómica del diente (fig. 24-5, *C*). Constituye una matriz relativamente descalcificada, que más tarde se calcifica.

Los ameloblastos aislados suelen tener seis lados, como puede verse en un corte transversal, y están separados entre sí por delgados tabiques de material intercelular (fig. 24-10, *izquierda*). El material del esmalte se produce en forma de bastoncillos. La matriz del esmalte conserva la forma de la célula; ambos son prismáticos (fig. 24-10, *derecha*). Los cabos transformados de los ameloblastos han recibido el nombre de *prolongaciones de Tomes;* no deben confundirse con las prolongaciones de Tomes de dentina descritas previamente a propósito de esta última.

Los ameloblastos aislados son células altas cilíndricas (fig. 24-11) que en cortes transversales aparecen hexagonales (figs. 24-10, *izquierda,* y 24-12). Hay un velo basal y un velo terminal apical, ambos asociados con uniones estrechas que fijan los ameloblastos vecinos (fig. 24-11).

La base de las células contiene mitocondrias con matrices densas (fig. 24-11) (en algunas especies se descubren mitocondrias casi exclusivamente a este nivel). Hay un núcleo alargado por encima de la mitocondria, rodeado de unas cuantas cisternas estrechas orientadas longitudinalmente de retículo endoplásmico rugoso (figs. 24-11 y 24-12, *arriba;* ver también el núcleo en corte transversal en la parte baja de la fig. 24-12). El retículo endoplásmico se extiende en la región supranuclear, donde es más abundante y acaba de manera brusca inmediatamente por debajo del tejido apical (figura 24-11).

Hay un complejo de Golgi alargado y extenso en la región supranuclear de la célula, distribuido a lo largo de su eje central (fig. 24-11). Visto en corte transversal (figura 24-12, *arriba*), el aparato de Golgi tiene

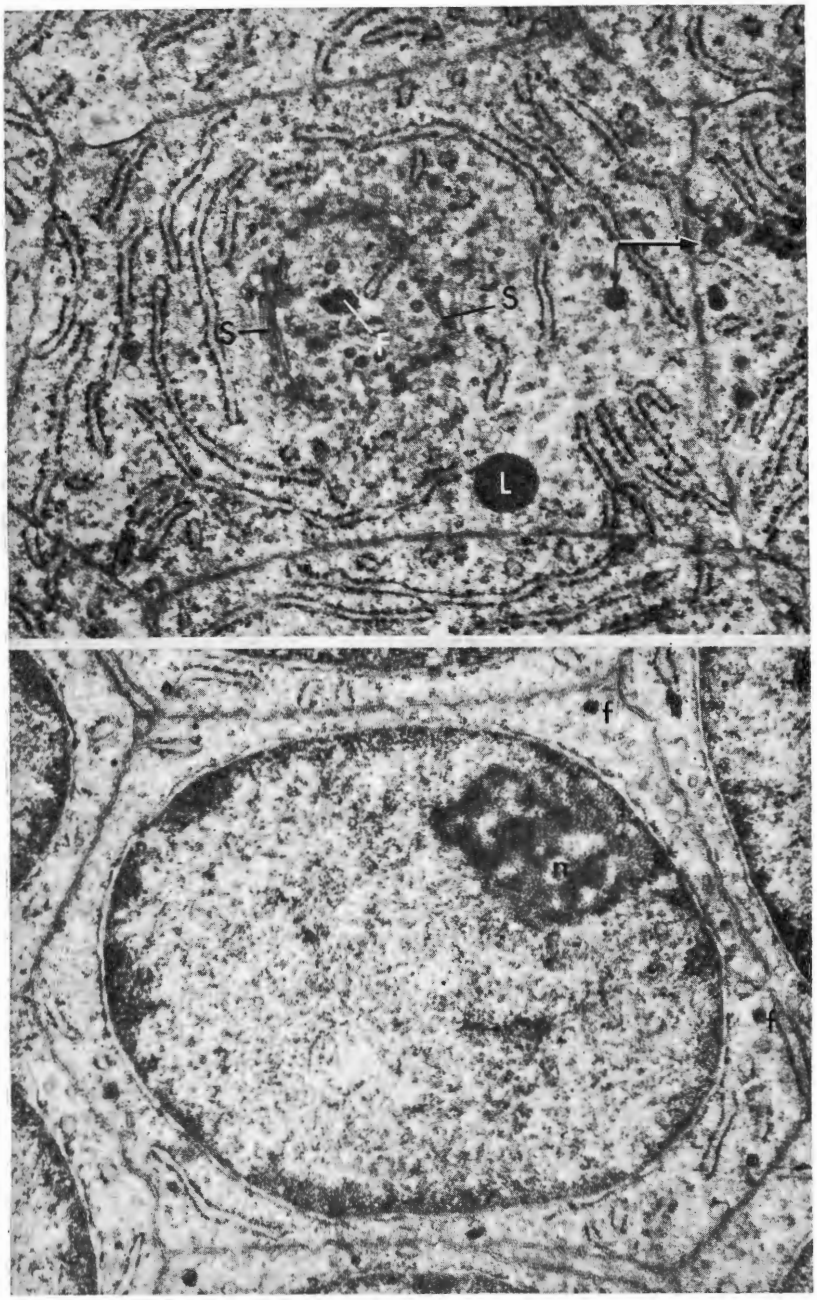

FIG. 24-12. *(De la página siguiente.)* La micrografía electrónica superior muestra un corte transversal de ameloblastos a nivel de la región de Golgi. Las paredes celulares son manifiestas. Dentro de la célula se ve el retículo endoplásmico rugoso. El aparato de Golgi se observa circular porque es el corte transversal de la disposición tubular de los sáculos (S). El corte transversal de una fibra axial se halla en la parte media de la región de Golgi (F). L es un cuerpo denso; se supone es una lisosoma. Al final de las puntas de las flechas pueden observarse gránulos de secreción.

La micrografía electrónica inferior representa un corte transversal de ameloblastos a nivel del núcleo, que muestra el nucléolo con regiones fibrilar y granulosa. Se advierte muy poco citoplasma, excepto unas cuantas cisternas de retículo endoplásmico rugoso y fibrillas longitudinales (f). (Ilustración cortesía de H. Warshawsky.)

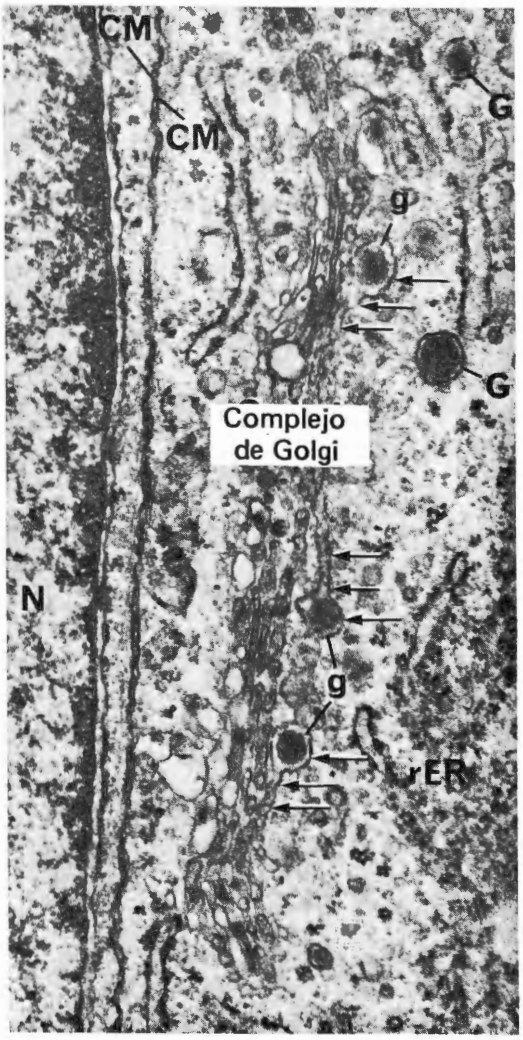

FIG. 24-13. Micrografía electrónica (× 32 500) de una porción de dos ameloblastos vecinos, que muestra la producción de gránulos secretorios.

Puede observarse una parte del complejo de Golgi que pertenece a la célula del lado derecho, con sus gránulos secretorios rodeados de membrana (G). Los sáculos en la cara de formación del aparato de Golgi *(lado izquierdo)* se observan ligeramente distendidos y desprovistos de material, mientras que los de localización más central y los de la cara de maduración *(lado derecho)* están aplanados y contienen material denso en electrones. Los sáculos de la cara de maduración están distendidos en diversas localizaciones (ver flechas) y pueden observarse gránulos secretores no maduros que se desarrollan dentro de estas distensiones localizadas. Una vez completado el desarrollo de los gránulos, los maduros probablemente se separan de los sáculos llevándose consigo una porción de la membrana de Golgi que los rodea, y quedan libres en el citoplasma (G). Los gránulos secretorios se forma aproximadamente tubular, y está rodeado periféricamente por una red de retículo endoplásmico rugoso. Asociados con el complejo de Golgi hay gránulos densos rodeados de membrana (fig. 24-13, *G)* que nacen dentro de los sáculos de Golgi (Warshawsky y Weinstock). Estos gránulos se observan dispersos en la región supranuclear de la célula, así como en las prolongaciones de Tomes que pronto vamos a describir. Rodeando toda parte central de Golgi, y paralela a su eje mayor, hay una "fibrilla axial" gruesa compuesta de filamentos densamente empacados. Esta fibrilla (fig. 24-12, *abajo, F)* se extiende desde la región del velo apical hacia abajo hasta el núcleo, y luego se divide en varias ramas, que continúan hacia abajo a lo largo de los lados del núcleo (figura 24-13, *parte inferior)* para unirse al velo celular basal (Kallenbach y col.).

Extendiéndose hacia arriba desde el vértice de la célula en el velo apical, hay una prolongación citoplásmica denominada prolongación de Tomes (fig. 24-11). Esta prolongación celular suele observarse embebida en esmalte de nueva formación durante la etapa de secreción de matriz del esmalte. Suelen observarse gran número de gránulos densos rodeados de membrana dentro de las terminaciones de Tomes, generalmente asociados con elementos de retículo endoplásmico liso y microtúbulos. Además, hay varios microfilamentos en la porción distal de la prolongación. Los microtúbulos son extraordinariamente largos, y a veces pueden seguirse casi en toda la longitud de la célula. Se cree que los gránulos densos emigran desde la región de Golgi a las prolongaciones de Tomes, donde desempeñan un papel importante durante la secreción de matriz del esmalte.

El esmalte es elaborado por los ameloblastos. Está constituido por una matriz orgánica que posee proteína y carbohidratos, con fosfato cálcico en forma de apatita: $Ca_{10}(PO_4)_6(OH)_2$. Cada célula produce un bastoncillo de esmalte; esta es la unidad estructural del esmalte, cuyo corte transversal es similar al del ameloblasto

---

observan naciendo en el espacio de Golgi en esta forma.

En la célula de la izquierda, se observa la región periférica del núcleo (N) y parte de la cisterna perinuclear. Hay un estrecho reborde de citoplasma entre el núcleo y la membrana celular (CM). El retículo endoplásmico rugoso está marcado rER. (Preparación cortesía de A. Weinstock.)

(fig. 24-10). En un corte descalcificado de esmalte con ME la matriz del bastoncillo está formada de pequeños túbulos con diámetro oval de aproximadamente 250 Å, estrechamente asociados unos junto a otros. Se cree que contienen un componente glucoproteínico. Warshawsky, después de inyectar ratas con aminoácidos marcados, observó en radioautografías que aparecía proteína en relación con los ribosomas, que aquí como en los demás lugares son asiento de síntesis de proteína. En menos de cinco minutos la proteína radiactiva aparecía en el complejo de Golgi. Ahí, según Weinstock, se combina con carbohidratos y se transforma en glucoproteína. Los gránulos densos de los sáculos de Golgi estarían formados de tal glucoproteína. Estos gránulos, como mencionamos antes, van de la región de Golgi hacia las prolongaciones de Tomes, y algunas veces liberan su contenido extracelularmente para constituir la matriz del esmalte.

La calcificación empieza dentro de los túbulos de la matriz del esmalte. Al principio es discreta. A medida que los bastoncillos se alargan, y que toda la matriz se hace más gruesa, continúa la calcificación. En consecuencia, cuanto más lejos se halla la prolongación de Tomes de la matriz, más calcificada está. Por lo tanto, el contenido mineral aumenta a medida que se va acercando a la unión de dentina-esmalte. Sin embargo, cuando el contenido mineral alcanza aproximadamente el 93 por 100, ya no tiene lugar más calcificación; se dice que el esmalte está maduro.

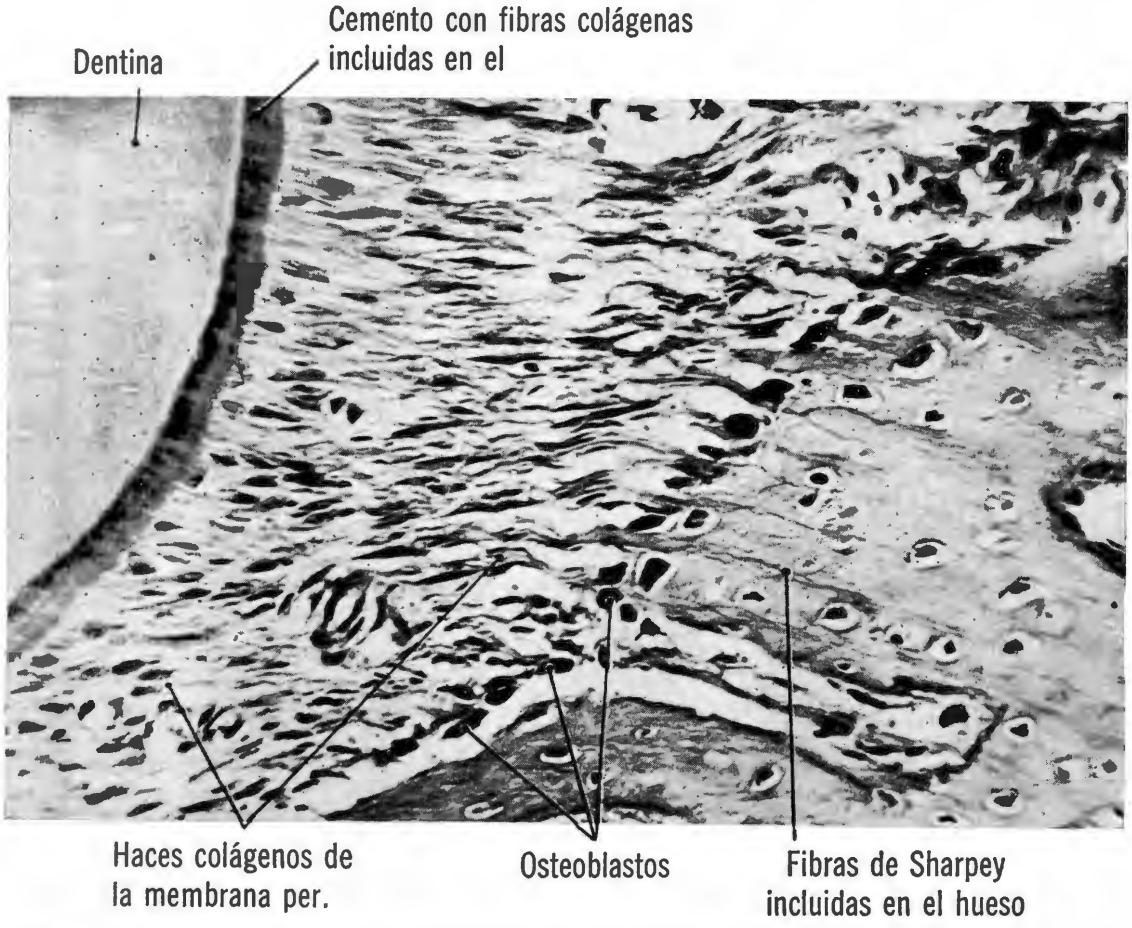

FIG. 24-14. Microfotografía (gran aumento, ligeramente retocada) de un corte de diente descalcificado de rata; véase cómo las fibras colágenas de la membrana periodóntica continúan tanto en el cemento como en el hueso para asegurar la fijación del diente en su alveolo. (Corte brindado por el Dr. W. J. Linghorne.)

Aparte de secretar un bastoncillo de esmalte, cada ameloblasto proporciona material suficiente para producir substancia entre los bastoncillos, que rápidamente se calcifica. Esta substancia entre los bastoncillos parece ser idéntica al material de los mismos.

El esmalte completamente formado es relativamente inerte; no hay células asociadas con él, porque los ameloblastos degeneran después que han producido todo el esmalte y el diente ha hecho erupción. Por lo tanto, el esmalte es totalmente incapaz de reparación y sufre lesión por fractura, enrojecimiento u otro motivo. Sin embargo, hay cierto intercambio de iones metálicos entre el esmalte y la saliva, y pueden producirse pequeñas zonas de recalcificación. Este intercambio predomina en la superficie, pero en la profundidad del esmalte no tiene importancia ninguna.

3) Cemento

Algunas células del mesénquima del saco dental, en estrecha proximidad con los lados de la raíz que se está desarrollando, se diferencian y transforman en elementos parecidos a los osteoblastos. Aquí guardan relación con el depósito de otro tejido conectivo vascular calcificado especial denominado *cemento,* que aprisiona en su substancia los extremos de las fibras de la membrana periodóntica y, por lo tanto, lo fija al diente (fig. 24-14, *izquierda).*

El cemento en el tercio superior a la mitad de la longitud de la raíz es acelular (figs. 24-14 y 24-4); el resto contiene células en su matriz. Estas células reciben el nombre de *cementocitos* y, a semejanza de los osteocitos, están incluidas en pequeños espacios de la matriz calcificada denominados *lagunas,* comunicando con su fuente de nutrición por canalículos.

El cemento, como el hueso, sólo puede aumentar en cantidad por adición a la superficie. La formación de cemento es necesaria si las fibras colágenas de la membrana periodóntica deben unirse a la raíz. Veremos cómo se logra esto al describir la membrana periodóntica.

4) Membrana periodóntica

A medida que se forma la raíz del diente y se deposita cemento en su superficie, se desarrolla la membrana periodóntica del mesénquima del saco dental que rodea al diente en desarrollo, y llena el espacio que queda entre él y el hueso del alveolo. Este tejido acaba formado por haces gruesos de fibras colágenas dispuestos en forma de ligamentos suspensorios entre la raíz del diente y la pared ósea de su alveolo (fig. 24-4). Los haces de fibras están incluidos por un extremo en el hueso del alveolo (fig. 24-14, *derecha),* por el otro en el cemento que recubre la raíz (fig. 24-4, *izquierda).* En ambos extremos, las porciones de las fibras que quedan incluidas en tejido duro se denominan *fibras de Sharpey* (véase la figura 24-14).

Cómo se unen las fibras de Sharpey al hueso y al cemento. Es muy importante comprender netamente que las fibras no crecen dentro del hueso o en el cemento. Las células de la membrana periodóntica en desarrollo, que están dentro del hueso o la dentina de la raíz, tienen capacidad de producir no sólo fibras colágenas ordinarias, sino también los demás constituyentes de la matriz orgánica del hueso y del cemento, respectivamente. En el borde óseo las células de la membrana producen fibras colágenas y también los demás elementos de la matriz ósea; estos últimos se depositan alrededor de los haces de fibras colágenas, que quedan incluidos en matriz ósea que luego se calcifica y queda unida al hueso. El mismo fenómeno ocurre en el extremo dental de la membrana. Aquí las células de la membrana periodóntica en desarrollo producen fibras colágenas y también los demás componentes del cemento. Estos últimos materiales se depositan alrededor de las fibras, de manera que las incluyen en un material que se calcifica y fija firmemente a la dentina. Por lo tanto, si las fibras se separan del cemento, como ocurre en diversos tipos de enfermedades periodónticas, no pueden volver a fijarse firmemente a menos que se forme cemento nuevo.

Las fibras de la membrana periodóntica generalmente son algo más largas que la menor distancia entre el diente y la pared del alveolo (fig. 24-4). Esta disposición permite cierto grado de movimiento del diente dentro de su alveolo. Además de tener función de suspensión, la membrana periodóntica posee otras. Tanto los osteoblastos que revisten la pared ósea del alveolo como los cementoblastos que hay a nivel de la raíz, se consideran células de la membrana; por lo tanto, poseen funciones osteógenas y cementógenas. En su interior los capilares sanguíneos constituyen la única fuente de nutrición para los cementocitos. Los ner-

vios de la membrana proporcionan a los dientes su sensibilidad táctil tan notable e importante.

5) Fijación epitelial y enfermedad periodóntica

La encía rodea cada diente a modo de collar; en condiciones normales la superficie interna de dicho collar está firmemente unida al diente. Si el diente y la encía que lo rodea se cortan longitudinalmente, esta última parece elevarse a cada lado del diente como un triángulo estrecho, cuyo vértice recibe el nombre de *cresta gingival* (fig. 24-4). El lado del triángulo gingival que toca al diente está revestido de epitelio. Este, bajando desde la cresta, al principio no está adherido al diente. Por lo tanto, queda una hendidura entre él y la superficie dental, que recibe el nombre de *surco gingival* (rodeando el diente) (fig. 24-4). En el fondo del surco el epitelio de la encía se adhiere al diente. Cuando hace erupción el diente, el epitelio, desde aquí hasta el fondo de la corona anatómica, está unido al esmalte. Sin embargo, el epitelio se extiende algo por debajo del esmalte y se une al cemento de la raíz (fig. 24-4). La fijación del epitelio al esmalte no es tan intensa como su fijación al cemento, porque no hay nada en la superficie del esmalte (excepto una ligera cutícula que queda del órgano del esmalte) para que pueda fijarse firmemente el epitelio. Sin embargo, Paynter ha comprobado que en esta región el cemento tiene algunas características de membrana basal (es PA-Schiff positivo), así que brinda los mismos medios para fijación firme del epitelio que el material de las membranas basales en otra parte del cuerpo.

Claro está que el surco gingival es lugar donde fácilmente se acumularían restos. Como hay calcio en la saliva, no sorprenderá que a nivel del surco gingival se precipite material calcificado, el denominado *tártaro* o *sarro;* acumulaciones de éste que hacen prominencia tienden a separar el epitelio del diente. Una vez que el cierre epitelial alrededor del diente se ha interrumpido, claro está que las bacterias pueden penetrar en el tejido conectivo de las encías.

En consecuencia, el surco gingival es zona de peligro.

Por los motivos antedichos, o por otros (quizá de índole general) poco conocidos, el epitelio de las encías puede separarse del cemento, produciéndose a los lados del diente lo que se llaman *bolsas.* Las bolsas suelen separar la raíz, cubierta de cemento, de las fibras de la membrana periodóntica; ello, claro está, deja el diente libre. El epitelio gingival suele crecer hacia abajo por fuera de las bolsas, de manera que éstas quedan revestidas por fuera del epitelio, y en la cara interna por dentina cubierta de cemento. Las bolsas se infectan. Por desgracia, el tipo de enfermedad periodóntica así producida es frecuente en personas de mediana o avanzada edad; de hecho, su prevalencia en estas edades explica la pérdida de mayor número de dientes que ningún otro proceso. Otro factor que se ha considerado en relación con la enfermedad periodóntica es la mala oclusión. La enfermedad periodóntica suele acompañarse de pérdida de hueso alveolar. Un factor que origina pérdida del hueso pudiera ser la fuerza de la mordida que no se transmite de tal manera que impulse la raíz uniformemente en su alveolo. En la mala oclusión la fuerza de la mordida puede actuar haciendo inclinar el diente de manera que su corona queda comprimida hacia un lado, y a consecuencia del efecto de palanca la parte más profunda de su raíz hacia el otro. La fuerza aplicada en esta forma puede originar resorción del hueso alveolar en algunas zonas; la consecuencia será una fijación inadecuada.

También pueden intervenir factores nutritivos y metabólicos como causa de enfermedad periodóntica —por ejemplo, deficiencia de vitamina C.

6) Pulpa y caries de los dientes

La vida del diente depende de la salud de la pulpa dental. Esta última se halla amenazada con excesiva frecuencia por el desarrollo de caries; así, pues, antes de tratar de la pulpa vamos a hacer algunas consideraciones sobre este proceso, probablemente la más común de todas las enfermedades.

La caries dental produce cavidades en las superficies expuestas de los dientes. La enfermedad empieza en la superficie externa del esmalte, generalmente en pequeñas hendiduras u oquedades, o entre dientes vecinos —zonas donde resulta difícil que la saliva o el cepillo de dientes supriman los restos de alimentos. Los alimentos acumulados en estas pequeñas zonas actúan como substrato para nutrición de las bacterias, que abundan en la boca. Se cree, en general, que la acción bacteriana tiende a la formación de productos ácidos, que localmente

descalcifican y destruyen el esmalte. Las cavidades que así se desarrollan tienden a aumentar, pues retienen restos alimenticios que siguen siendo atacados por bacterias. A menos que tales cavidades sean tratadas debidamente, tarde o temprano llegarán a la dentina y continuarán profundizando hasta alcanzar la pulpa. Cuando se acercan a la pulpa tienen tendencia a causar inflamación de la misma; según veremos, ello puede matarla.

Una cavidad que va creciendo no causa dolor si queda limitada al esmalte. Cuando alcanza la dentina, puede o no aumentar la sensibilidad del diente; la hipersensibilidad quizá sólo sea para determinados alimentos, por ejemplo, cosas dulces. La mejor manera de descubrir la presencia de cavidades es por exámenes dentales periódicos. Para tratarlas, hay que suprimir todo el esmalte y la dentina afectados, con la fresa o en cualquier otra forma. Luego se da forma a la cavidad, de manera que pueda retener una substancia de relleno.

Invariablemente deberá emplearse esta última porque en las caras externas de los dientes no hay células susceptibles de producir nuevamente dentina y esmalte.

La pulpa dental es un tejido conectivo que proviene del mesénquima de la papila dental (fig. 24-5, *izquierda),* y ocupa las cavidades pulpares de los canales radiculares (fig. 24-4). Se trata de un tejido blando que conserva toda la vida su aspecto mesenquimatoso (fig. 24-8). La mayor parte de sus células tienen en los cortes forma estrellada y están unidas entre sí por grandes prolongaciones citoplásmicas. La pulpa se halla muy vascularizada; los vasos principales entran y salen por los agujeros apicales. Sin embargo, los vasos de la pulpa, incluso los más voluminosos, tienen paredes muy delgadas (fig. 24-8). Esto, claro está, hace que el tejido sea muy sensible a cambios de presión porque las paredes de la cámara pulpar no pueden dilatarse. Un edema inflamatorio bastante ligero puede fácilmente causar compresión de los vasos sanguíneos y, por lo tanto, necrosis y muerte de la pulpa. Ocurrido esto, la pulpa puede extirparse quirúrgicamente y el espacio que deja, llenarse con material inerte. Un diente de este tipo constituye lo que suele llamarse un diente "muerto".

La pulpa posee muchas terminaciones nerviosas; se han observado en estrecha asociación con la capa de odontoblastos, entre la pulpa y la dentina. Algunos autores dicen haber observado nervios que penetraban en los túbulos de la pulpa, pero según ya dijimos, no parece que se extiendan en los mismos más que en corta distancia.

Ya explicamos que toda dentina nueva que se añada a las paredes del diente debe depositarse en la superficie de la dentina ya existente, y sólo en la superficie en contacto con la pulpa, porque es únicamente a este nivel donde hay odontoblastos. Normalmente la dentina se produce durante toda la vida, y en ciertas circunstancias puede formarse rápidamente (por ejemplo, debajo de una cavidad); pero en este último caso la dentina es de tipo irregular y recibe el nombre de *dentina secundaria.* Los depósitos de dentina reducen gradualmente el volumen de la cámara pulpar y de sus canales durante toda la vida; por lo tanto, en personas de cierta edad la pulpa suele tener volumen muy reducido. También cambia su carácter, en el sentido de hacerse más fibrosa y menos celular.

El incisivo de la rata, que crece sin interrupción, constituye excelente medio experimental en las investigaciones dentales.

Schour, en particular, lo ha empleado con gran ventaja.

GLANDULAS SALIVALES

Hay muchas grandes glándulas que liberan su secreción dentro de la cavidad bucal, de manera que todas son glándulas salivales. Pero la mayor parte son pequeñas; por lo tanto, el término *glándula salival* suele utilizarse para indicar las tres mayores: 1) la parótida; 2) la submaxilar, y 3) la sublingual.

Saliva y sus funciones. La secreción mezclada de todas las glándulas salivales recibe el nombre de *saliva.* Es líquida y suele contener restos celulares, bacterias y leucocitos. En el hombre, el volumen de saliva secretada en las 24 horas varía entre 1 000 y 1 500 mililitros. Puede ser muy líquida o de consistencia viscosa. Su composición varía según el estímulo que inicia la secreción. Contiene sales, gases y material orgánico. Entre estos últimos se hallan dos enzimas *(ptialina* o *amilasa salival* y *maltasa)* y mucina.

La saliva tiene varias funciones: 1) Lubrica y humedece la mucosa bucal y labios, con lo cual facilita la articulación. Esta función ha de ser continua, pues la saliva se evapora y es deglutida; probablemente la función principal de las glándulas bucales sea proporcionar constan-

temente saliva para este fin. 2) Permite que la boca quede limpia de restos celulares y alimenticios que, de lo contrario, constituirían un excelente medio de cultivo para las bacterias. 3) Probablemente la función más importante de la saliva es la de humedecer el alimento y transformarlo en una masa líquida o semisólida para que pueda tragarse fácilmente. Señalemos que los animales como la vaca, que consumen una dieta bastante seca, pueden secretar hasta 60 litros de saliva al día. Además, el humedecimiento del alimento permite que se perciba su sabor. Los corpúsculos del gusto son excitados químicamente y las substancias que los han de estimular tienen que hallarse en solución. 4) El papel digestivo de las enzimas salivales es dudoso. La amilasa hidroliza el almidón produciendo maltosa en medio alcalino o ligeramente ácido. Los alimentos pasan muy poco tiempo en la boca para que allí haya verdadera digestión; podría pensarse que cuando alcanzan el estómago la reacción ácida inhibiría la actividad de la amilasa. Pero se ha comprobado que algunos de los almidones consumidos al final de una comida a veces son hidrolizados y producen maltosa en el interior del estómago; por quedar situados en la parte más profunda del contenido gástrico, quedan protegidos durante un tiempo de la acción del jugo gástrico. 5) Algunos metales pesados y otras substancias inorgánicas y orgánicas pueden eliminarse parcialmente por la saliva. 6) La intensidad de la secreción salival ayuda indirectamente a mantener el equilibrio hídrico en el cuerpo. Si se ha perdido demasiado líquido, los tejidos, incluyendo las glándulas salivales, se deshidratan; la consecuencia es que disminuye la secreción, se seca la mucosa de la boca y ello, a su vez, despierta sensación de sed.

Parótidas. Se trata del par de glándulas mayores de las tres que estamos estudiando. Cada parótida se halla incluida en el espacio que queda entre la apófisis mastoides y la rama ascendente del maxilar inferior. Se extiende por la cara, debajo del arco cigomático y desde este extremo de la glándula su conducto (de Ste-

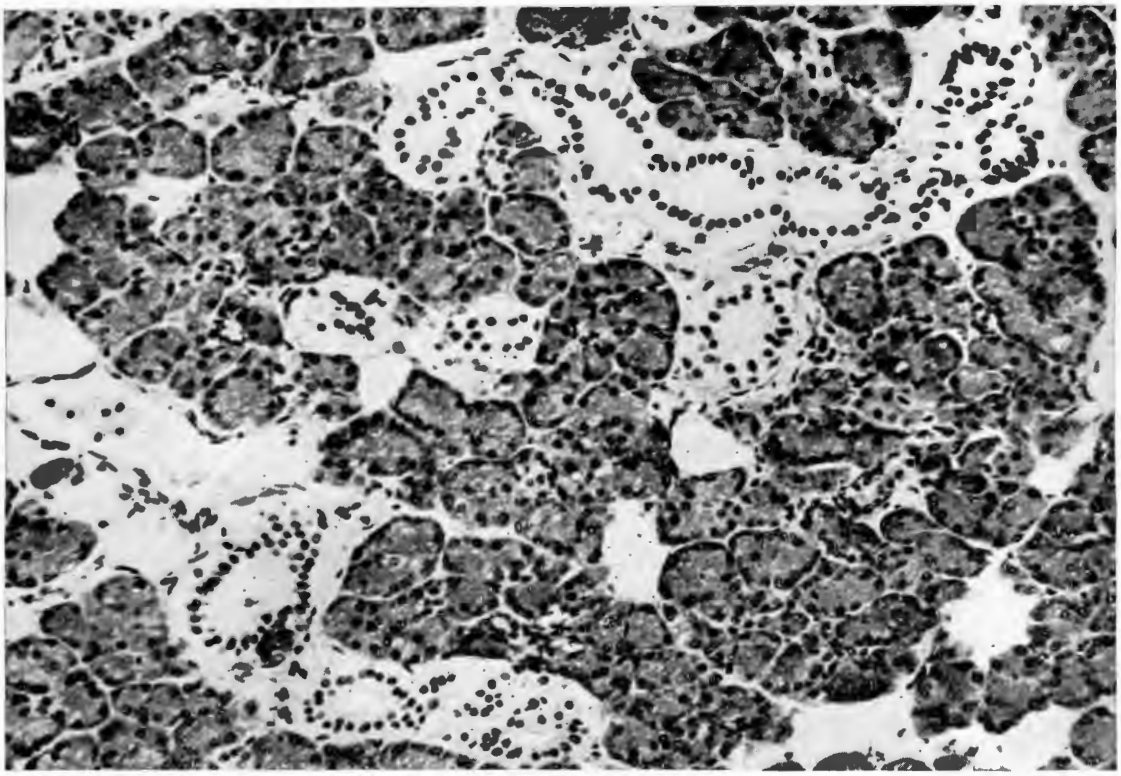

FIG. 24-15. Microfotografía (mediano aumento) de un corte de parótida. El citoplasma de las células de los conductos se ve de color claro, el de las células de las unidades secretorias de color obscuro. Los espacios vacíos corresponden a grasa; a la izquierda puede verse una vena.

nsen) sigue paralelamente al arco cigomático e inmediatamente por debajo de él, atraviesa el músculo buccinador y se abre en el vestíbulo de la boca a nivel del segundo molar superior.

La glándula está encerrada en una cápsula bien definida de tejido conectivo fibroso; se trata de una glándula tuboalveolar compuesta, de tipo seroso. Los detalles microscópicos de tales glándulas ya han sido descritos en el capítulo 9, el mecanismo celular de secreción en el capítulo 7. Además de presentar las características que pueden observarse en cualquier glándula de este tipo, las parótidas se distinguen especialmente por la presencia de varios conductos intralobulares muy manifiestos (figura 24-15).

También son característicos de estas glándulas los acúmulos de células grasosas en los tabiques de tejido conectivo.

Submaxilares. Se hallan situadas contra la cara interna del cuerpo del maxilar inferior y su conducto principal (de Wharton) se abre en el suelo de la cavidad bucal, casi juntos los de uno y otro lado, delante de la lengua y por detrás de los incisivos inferiores. Se trata de glándulas alveolares o tubuloalveolares compuestas. Aunque de tipo mixto, la mayor parte de sus unidades secretorias son de la variedad serosa. Las unidades mucosas suelen estar recubiertas de medias lunas serosas (véase en el capítulo 9 la descripción y las figuras correspondientes a las glándulas mixtas). Como la parótida, la glándula submaxilar posee una cápsula bien definida y sistemas de conductos muy manifiestos.

Sublinguales. A diferencia de las demás glándulas salivales, las sublinguales no están netamente encapsuladas. Se hallan situadas bastante adelante, cerca de la línea media, por debajo de la mucosa del suelo de la boca; sus secreciones se vacían por varios conductos (de Rivinus) que se abren en hilera detrás de las aberturas de los conductos de Wharton. Se trata de glándulas tubuloalveolares compuestas de tipo mixto; difieren de las submaxilares en que la mayor parte de sus alveolos son de tipo mucoso. Su aspecto microscópico difiere según las partes de la glándula. En algunas zonas sólo pueden observarse unidades secretorias de moco y unidades mucosas con medias lunas serosas. Los tabiques de tejido conectivo suelen ser más manifiestos que en la parótida o en la submaxilar.

Control nervioso de la secreción salival. De ordinario la secreción salival está controlada por reflejos nerviosos. En resumen, las fibras eferentes o secretorias de las glándulas salivales provienen de la presión craneal del parasimpático y la porción torácica del simpático. Hay varias vías aferentes que pueden intervenir en los reflejos salivales. El estímulo que desencadena la secreción reflejamente es mecánico o químico. Por ejemplo, la presencia de alimentos (incluso de piedrecitas o polvos secos en la boca) estimula las terminaciones sensitivas sensoriales, provocando secreción de saliva. Las yemas gustativas son sensibles a la secreción de saliva.

La estimulación de diversos nervios sensitivos que no están en la cavidad bucal pueden iniciar el reflejo salival, siempre que éste haya sido condicionado (cap. 20). La cantidad y composición de saliva dependen de la naturaleza del estímulo que rige el reflejo, y de si intervienen predominantemente fibras simpáticas o fibras parasimpáticas en el arco eferente. Se ha comprobado que la estimulación simpática de la glándula submaxilar produce una secreción mucosa y espesa; la estimulación parasimpática ocasiona secreción serosa, copiosa y clara. Algunos aspectos del control nervioso de la secreción de las glándulas salivales ya se consideraron al final del capítulo 9.

Relación entre glándulas salivales y funciones endocrinas

Estudios en roedores han demostrado que la estructura histológica de las glándulas salivales está afectada por hormonas sexuales. Lacassagne, en 1940, fue el primero en observar que algunas porciones tubulares de las unidades secretorias de la glándula submaxilar del ratón estaban mucho más desarrolladas en el animal grávido que en el virgen. Chaulin-Serviniere, en 1942, observó que las células en dichos túbulos eran diferentes en machos y en hembras; las del macho podían convertirse en las de tipo femenino por castración, y podían volver a adquirir las características masculinas administrando hormona sexual masculina. Grad y Leblond vieron en 1949 que se necesitan hormonas tiroideas y hormonas masculinas para actuar juntas restableciendo el tipo masculino de los túbulos en animales a quienes se habían extirpado ambos, tiroides y testículos. En 1959, Baxter y colaboradores, observaron que la extirpación de la hipófisis provocaba atrofia del sistema de conductillos de la glándula submaxi-

lar, y desaparición de gránulos secretorios de la parótida submaxilar; la hormona sexual masculina, junto con tiroxina, restablecían el cuadro normal. Más recientemente, Travill, en 1966, demostró que los túbulos de las glándulas submaxilares del ratón hembra grávido aumentaban de calibre, y su aspecto se parecía al del tipo masculino; seis semanas después de terminar la gravidez las glándulas habían recuperado sus dimensiones normales, con las características histológicas de glándulas femeninas.

PALADAR DURO

Es importante que la boca (fig. 24-1) posea un techo resistente de manera que la parte anterior de la lengua, o sea, la más movible, pueda apoyarse contra él para mezclar y tragar los alimentos. También interesa que la mucosa que reviste el techo de la boca a este nivel se halle firmemente adherida al mismo para que los movimientos enérgicos de la lengua no la desplacen y su epitelio pueda resistir el desgaste. Estas características estructurales se logran mediante un techo de hueso que recubre la boca revestido en su superficie inferior por una mucosa, cuya lámina propia se continúa por arriba con el periostio del hueso, y cuyo epitelio es de tipo plano estratificado queratinizado.

A los lados la mucosa no está tan uniformemente adherida al techo óseo; se halla unida a él por haces resistentes de tejido conectivo. Hay células grasas situadas entre dichos haces por delante y las glándulas por detrás.

En la línea media hay un reborde óseo al cual el epitelio queda fijado por una lámina propia muy delgada; recibe el nombre de *rafe*. A partir de este rafe salen haces de tejido conectivo que se irradian hacia afuera. Son más manifiestos en las primeras épocas de la vida que más tarde.

PALADAR BLANDO

El paladar blando continúa por atrás del paladar duro (fig. 24-1). Sus funciones son diferentes de las que corresponden al paladar duro. No le corresponde resistir el empuje de la lengua. Tiene que ser móvil de manera que al deglutir pueda elevarse y cerrar la nasofaringe evitando que el alimento pase a la nariz. Ello exige que contenga fibras musculares. Tiene que ser bastante fuerte, lo cual requiere

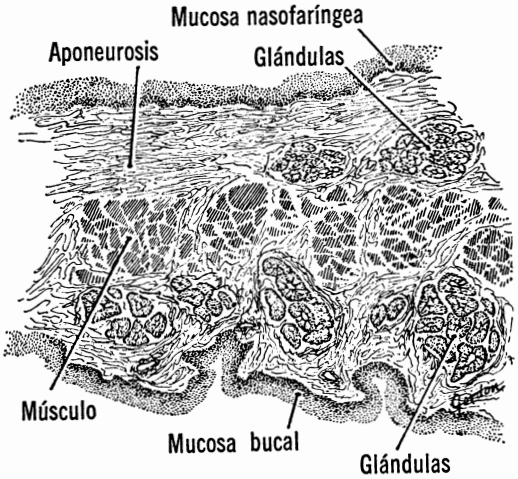

FIG. 24-16. Esquema de un corte de paladar blando. (Copiado y modificado de Huber: Piersol's Human Anatomy, 9a. ed., Philadelphia, Lippincott.)

que contenga tejido conectivo dispuesto como una verdadera aponeurosis.

El paladar blando se proyecta hacia atrás en la faringe a partir del paladar duro (fig. 24-1). Por lo tanto, la mucosa de su superficie superior forma parte del revestimiento de la faringe nasal y la mucosa de su superficie inferior forma parte del revestimiento de la faringe bucal. De arriba abajo presenta las siguientes capas (figura 24-16): 1) epitelio plano estratificado o cilíndrico ciliado seudoestratificado; 2) lámina propia que contiene unas cuantas glándulas y que, cerca del paladar duro, tiene la forma de una aponeurosis resistente; 3) capa muscular (en la parte posterior); 4) lámina propia gruesa que contiene muchas glándulas; por último, 5) un epitelio plano estratificado no queratinizado.

FARINGE

La faringe constituye una cavidad de forma casi cónica que sirve de paso para los dos aparatos, respiratorio y digestivo. Cuando se respira por la nariz deja pasar el aire desde las cavidades nasales a la laringe y trompas de Eustaquio (fig. 26-1). También lleva el alimento desde la boca hasta el esófago, con cuya parte superior se continúa (fig. 24-1). Como es común a ambos sistemas, permite, cuando la nariz está obstruida, respirar por la boca o, cuando la boca está inmovilizada por motivo quirúrgico, ali-

mentarse mediante una sonda que pase por la nariz.

La faringe se divide en tres partes. La *faringe nasal* es la que se halla por encima del nivel del paladar blando (fig. 24-1). El límite posterior de la boca queda indicado por los arcos glosopalatinos; la parte de la faringe situada por detrás constituye la *faringe bucal* (figura 24-1). La *faringe laríngea* es la continuación de la faringe bucal, desde el nivel del hioides hasta el esófago (fig. 24-1).

La faringe está revestida de epitelio. Este difiere según las partes y en correspondencia con las diversas funciones. En los lugares donde hay desgaste y frotamiento, como el ocasionado por el paso de alimento o por el deslizamiento de una superficie sobre otra, existe epitelio plano estratificado no queratinizado. Donde el epitelio de revestimiento no tiene contacto con el aire, es cilíndrico ciliado seudoestratificado. Se encuentra epitelio cilíndrico estratificado en algunos lugares, sobre todo en las zonas de transición entre los dos tipos.

El revestimiento de epitelio se apoya en una membrana conectiva bastante densa que contiene fibras colágenas y fibras elásticas. En la parte de ésta más alejada del epitelio suele haber una capa gruesa de fibras elásticas. Por fuera de ésta hay una fibra muscular estriada —los músculos constrictores y longitudinales de la faringe— y por afuera del músculo hay otra capa fibrosa que une la faringe a las estructuras vecinas.

En la profundidad del epitelio de diversas partes de la faringe hay tejido glandular, sobre todo cerca de las aberturas de las trompas de Eustaquio. En algunos casos puede observarse que las glándulas penetran en la capa muscular.

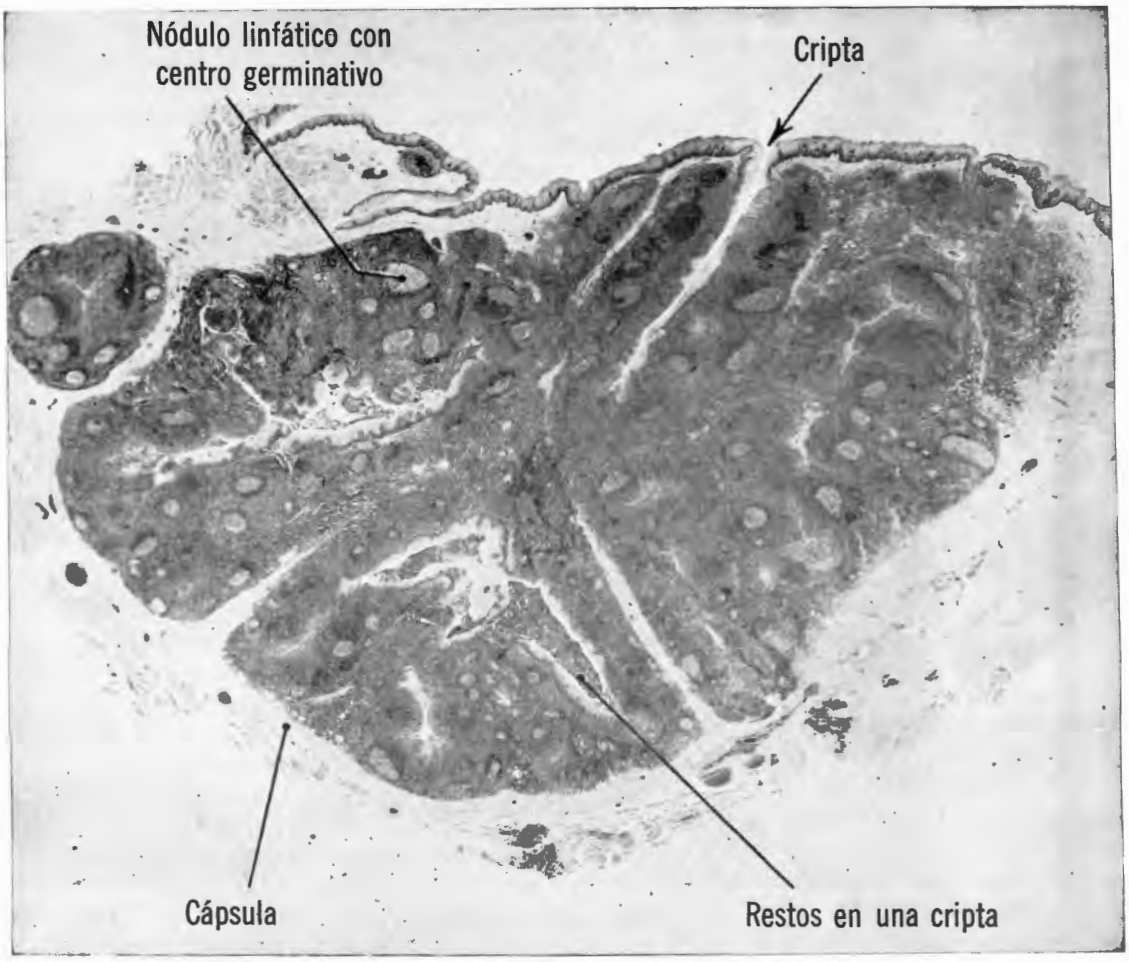

FIG. 24-17. Microfotografía (muy pequeño aumento) de un corte de amígdala palatina.

AMIGDALAS PALATINAS

Se trata de masas ovoides de tejido linfático incluidas en la lámina propia de la mucosa que se extiende entre los arcos glosopalatino y faringopalatino. A este nivel el epitelio es de tipo plano estratificado no queratinizado y penetra en el interior del tejido linfático subyacente para constituir de 10 a 20 pequeños surcos de tipo glandular *(criptas primarias)* en cada amígdala palatina (fig. 24-17). El epitelio plano estratificado que reviste las criptas primarias puede extenderse por el tejido linfático vecino constituyendo criptas secundarias.

Las criptas, primarias o secundarias, pueden penetrar en la profundidad del órgano hasta que, por último, alcancen los límites externos de la amígdala.

El tejido linfático de la amígdala se halla sobre todo cerca del epitelio; descansa directamente sobre el epitelio de revestimiento y penetra a los lados de las criptas. Está formado de nódulos primarios, con centros germinativos o sin ellos, a veces tan cerca unos de otros que se funden, o separados por tejido linfático laxo. Además de los linfocitos suelen haber en este tejido muchas células plasmáticas.

El tejido amigdalar que se halla junto al comienzo del tubo digestivo y sistema respiratorio parece destinado a obrar como vanguardia en la defensa contra agentes infecciosos para los cuales deben producirse anticuerpos lo antes posible.

Sin embargo, este trabajo es peligroso; con frecuencia los agentes infecciosos dominan las posiciones avanzadas y se establecen tan firmemente en las amígdalas que éstas han de ser extirpadas.

Los nódulos primarios pueden hallarse muy cerca del epitelio de las criptas. Muchos linfocitos nacidos en la amígdala la abandonan y emigran a través del epitelio de la cripta (figura 24-18). Los linfocitos también pueden infiltrar el epitelio al punto que resulte difícil establecer su límite profundo. Los linfocitos eliminados constituyen cuerpos degenerados que pueden observarse en la saliva y reciben el nombre de *corpúsculos salivales.*

Las amígdalas palatinas se acompañan de glándulas, cuyos conductos se abren cerca de ellas, pero no en las criptas; por lo tanto, las criptas no se limpian con la secreción, como ocurre en la amígdala lingual; por consiguiente, en las amígdalas pueden acumularse restos que faciliten la infección.

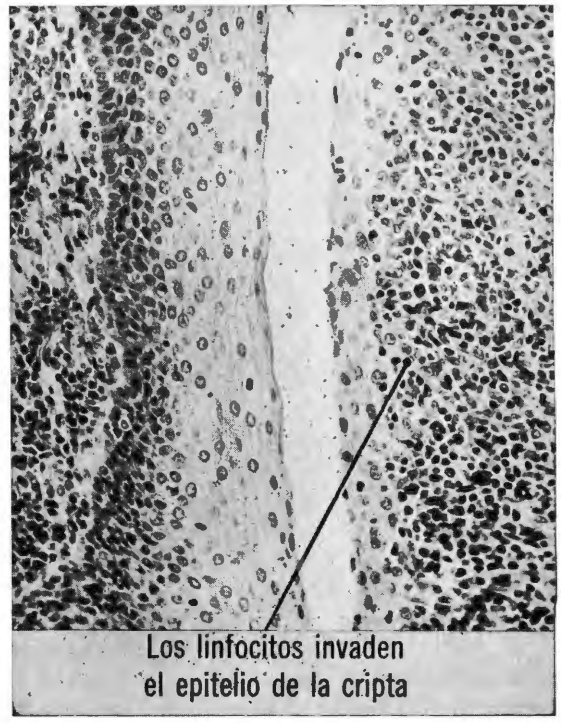

FIG. 24-18. Microfotografía (gran aumento) de un corte de amígdala palatina en el cual pueden verse linfocitos que atraviesan el revestimiento epitelial de una cripta.

DISPOSICION GENERAL DEL TUBO DIGESTIVO

La pared del tubo digestivo está formada de cuatro capas principales (véase fig. 24-19, *abajo, derecha):* la mucosa, la submucosa, la muscular externa y la serosa. Veamos la relación entre estructura y función en estas cuatro capas.

MUCOSA

Está formada de tres capas: un *revestimiento epitelial,* una *lámina propia de soporte,* y una capa delgada, generalmente doble, de músculo liso, la *muscularis mucosae* (fig. 24-19).

Epitelio. El tipo de epitelio varía según la función que corresponde a cada parte del tubo digestivo. En algunos lugares es, ante todo, protector; en otros absorbe, en otros secreta. En la mayor parte del tubo digestivo las células epiteliales de revestimiento no proporcionan todas las secreciones necesarias. Para complementarlas hay muchas glándulas. Las más de éstas son

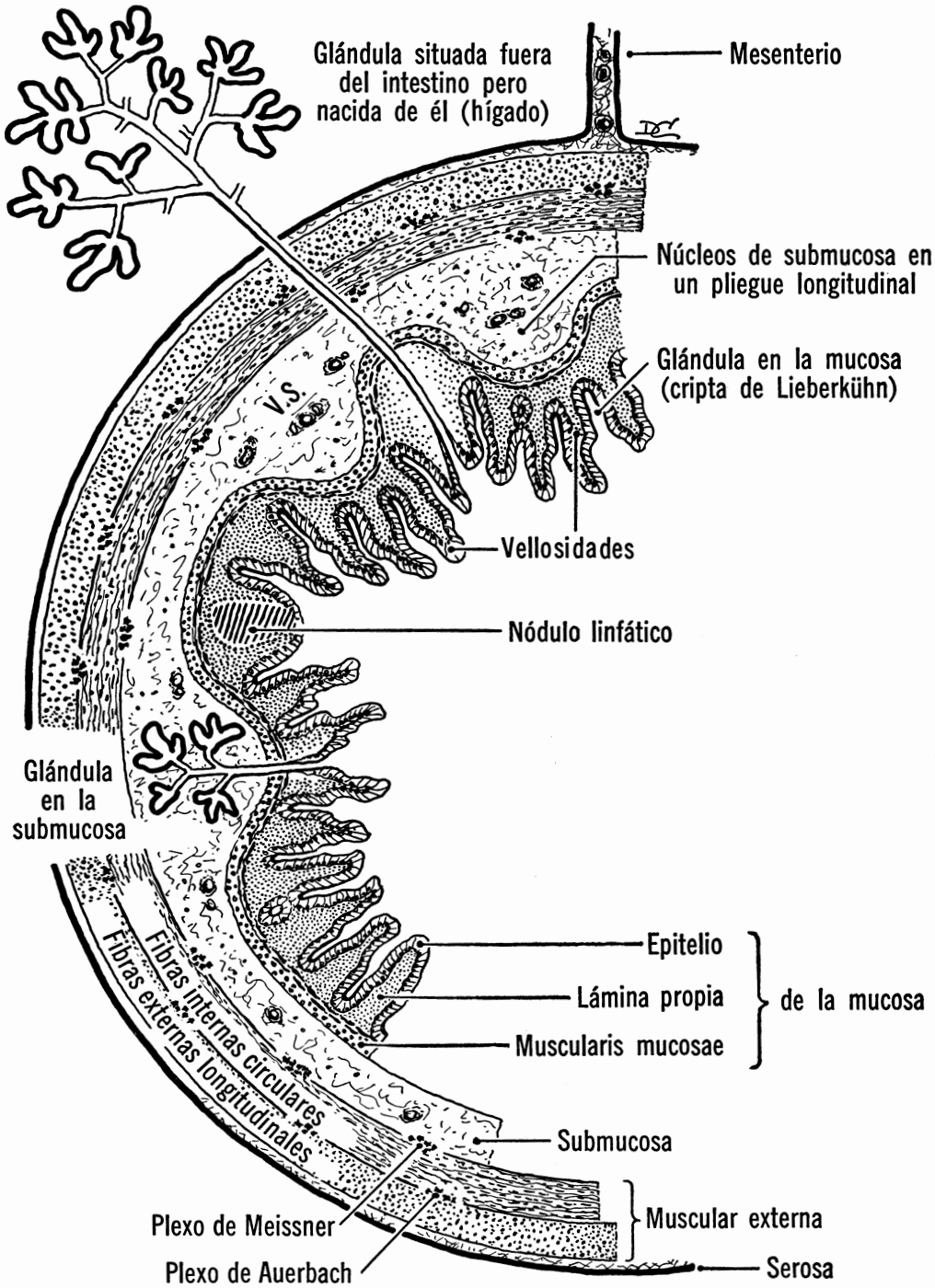

FIG. 24-19. Dibujo esquemático de la estructura general del tubo gastrointestinal.

cortas y se extienden hacia afuera, alcanzando solamente la *muscularis mucosae;* por tanto, están contenidas en su totalidad en la lámina propia de la mucosa (fig. 24-19, donde se indica "glándula en la mucosa"). *Así, pues, el estudiante debe recordar que en casi todo el tubo digestivo hallará la lámina propia de la mucosa acribillada de glándulas; en realidad, en muchas partes las delgadas capas de lámina propia situadas entre las glándulas resultan difíciles de ver.* Otras glándulas desarrolladas a partir de las células de revestimiento, para completar sus secreciones, son las que se hallan en la submucosa (fig. 24-19, *centro, izquierda).* Con esta localización sólo se encuentran glándulas en el esófago y en el duodeno. El tercer grupo de glándulas originadas del revestimiento del tubo digestivo se hallan fuera de él. Entre ellas, contamos las salivales, el hígado y el páncreas (fig. 24-19, *arriba, izquierda).* Como todas se originan en el revestimiento del tubo digestivo, también todas se vacían en él por los correspondientes conductos.

Lámina propia. Está formada por tejido conectivo difícil de clasificar. Quizá sea adecuado describirlo como tejido conectivo laxo ordinario de tendencia linfática.

Las funciones de la lámina propia son muchas. Para soportar el epitelio y unirlo con la muscularis mucosae contiene fibras colágenas, fibras reticulares y, en algunos lugares, fibras elásticas. El tejido netamente linfático que se halla disperso en ella es no capsulado, o sea, del tipo que suele hallarse debajo de las superficies epiteliales húmedas, y que actúa como una segunda línea de defensa contra las bacterias u otros gérmenes patógenos que penetran en los tejidos atravesando la membrana epitelial que, por tener funciones de absorción, ha de ser relativamente delgada en la mayor parte del tubo digestivo.

El hecho de que se produzcan gran número de linfocitos en la lámina propia del tubo digestivo, y atraviesen el epitelio para penetrar en la luz de éste, permite sospechar que los linfocitos desempeñan alguna función nutritiva (frecuentemente llamada trófica) relacionada con la persistencia del epitelio de revestimiento.

La lámina propia lleva capilares tanto linfáticos como sanguíneos hasta cerca de la superficie epitelial, sobre todo en las pequeñas vellosidades digitiformes que se proyectan en la luz del intestino delgado (fig. 24-19). En consecuencia, los productos resultantes de la digestión de carbohidratos, proteínas y lípidos no tienen que difundirse a gran distancia siguiendo el líquido tisular de la lámina propia para poder penetrar en capilares de uno de los dos tipos.

En las vellosidades en particular (fig. 24-19), hay fibras musculares lisas, formando parte de la lámina propia. Ello permite que las vellosidades oscilen hacia uno y otro lados, y se acorten y alarguen; este último movimiento puede actuar exprimiendo y, por lo tanto, impulsando la linfa en sus vasos.

Muscularis mucosae. Esta capa, la tercera y más externa de la mucosa, suele estar formada por dos estratos delgados de fibras musculares lisas acompañadas de una cantidad variable de tejido elástico. En la capa interna del músculo las fibras están dispuestas circularmente; en la externa, longitudinalmente (fig. 24-19). La muscularis mucosae probablemente permita movimientos localizados de la mucosa. El aumento de tono de las fibras circulares tendería a producir en ella pliegues circulares. Esta muscularis mucosae quizá también pudiera disminuir la presión sobre las venas de la submucosa a consecuencia del estado de tono de la muscular externa.

Submucosa. Esta capa une la mucosa a la capa muscular externa. Está constituida por un tipo laxo y elástico de tejido conectivo. Alberga plexos de grandes vasos sanguíneos (fig. 24-19). Las fibras elásticas de estos últimos proporcionan flexibilidad a toda la capa. Esta aumenta, sobre todo en la parte más alta del tubo digestivo, por la presencia de un número considerable de fibras elásticas distribuidas en toda esta capa. La elasticidad de la submucosa le permite constituir los núcleos de los pliegues de mucosa que se observan en diferentes partes del tubo digestivo (fig. 24-19, *arriba, derecha).*

En la submucosa hay un plexo de fibras nerviosas con algunas células ganglionares: el *plexo de Meissner* o *plexo submucoso* (figura 24-19). Las fibras del mismo son casi todas amielínicas y provienen principalmente del plexo mesentérico superior (un plexo prevertebral); en consecuencia, se trata de fibras posganglionares de la porción simpática del sistema nervioso vegetativo. Las pocas células ganglionares que hay en el plexo submucoso son del tipo de ganglio terminal de la porción parasimpática; las fibras preganglionares que establecen sinapsis con ellas vienen del nervio vago (parasimpático craneal).

Muscular externa. Esta capa está formada de manera característica por dos capas importantes

de fibra muscular lisa. La más interna tiene sus fibras dispuestas circularmente y es algo más gruesa que la externa; ésta tiene sus fibras dispuestas longitudinalmente (fig. 24-19). Sin embargo, es probable que las fibras no se hallen dispuestas precisamente en ángulo recto y paralelamente a la luz del tubo digestivo; las fibras de ambas capas tienden a seguir un curso algo espiral.

Al estar observando si las fibras de las capas interna y externa se hallan cortadas longitudinal o perpendicularmente, el estudiante puede saber si está examinando un corte longitudinal o transversal de cualquier porción del tubo digestivo (si en una sección las fibras de la capa interna están cortadas transversalmente y las de la externa están cortadas longitudinalmente, la preparación es de un corte longitudinal).

A la muscular externa le corresponde la mayor parte de la función propulsora del contenido digestivo desde la faringe hacia el ano. La función ordenada y sucesiva de la muscular externa constituye un requisito importante para conservar la salud y el bienestar. Los diversos tipos de acción que esta capa lleva a cabo y su control son complejos; aquí sólo vamos a referirnos al tema en forma muy simple.

1. La fibra lisa de la muscular externa constituye una vaina que rodea el tubo digestivo. Recordemos que la fibra lisa está adaptada para mantener diversos grados de tono (contracción sostenida). El tono de la muscular externa es factor muy importante para regular las dimensiones de la luz intestinal. En muchas personas el tono de este músculo tiende a ser excesivamente elevado; en ellas pueden percibirse por palpación algunas partes del intestino bajo en forma de cordón duro. Por lo contrario, en algunas personas el tono del músculo tiende a ser excesivamente bajo, de manera que algunas partes del intestino pueden hallarse distendidas en forma más o menos crónica.

2. El músculo liso tiene la propiedad de contraerse espontánea y rítmicamente. Además, cuando las células musculares lisas están dispuestas en láminas, como ocurre en la muscular externa, las contracciones así iniciadas pueden propagarse de una a otra célula. Incluso sin ayuda de nervios, el músculo liso de la muscular externa puede presentar contracciones rítmicas que se transmiten a corta distancia. En el capítulo 21 describimos cómo los impulsos son transmitidos entre las células musculares lisas.

3. La muscular externa interviene en los *movimientos peristálticos,* causa primaria del curso de los alimentos a lo largo del tubo digestivo. Consisten en ondas de contracción que se desplazan hacia abajo y empujan delante de ellas el contenido intestinal. Son de dos tipos: unas lentas menos fuertes, y otras rápidas y vigorosas denominadas *grandes ondas peristálticas.*

Para que las ondas de contracción peristáltica sigan por el intestino en sentido caudal, se requiere la ayuda de un sistema de conducción. Lo proporciona sobre todo un plexo de fibras nerviosas que contienen muchos ganglios, situados principalmente entre las capas circular y longitudinal de fibras musculares; recibe el nombre de *plexo de Auerbach* o *plexo mientérico* (figura 24-19). Contiene fibras preganglionares parasimpáticas que (con excepción de la parte distal del intestino grueso) provienen del nervio vago, o sea, del parasimpático craneal. Estas fibras establecen sinapsis con las células de los ganglios terminales del plexo que, por lo tanto, son estaciones celulares parasimpáticas. Las fibras posganglionares nacidas de las células ganglionares acaban en su mayor parte en células musculares a las que estimulan. Las fibras posganglionares de la porción parasimpática del sistema vegetativo, que en su mayor parte nacen de células de los ganglios prevertebrales, también contribuyen a formar el plexo de Auerbach aunque no dispongan allí de estación celular; alcanzan directamente las células musculares.

Mucho se ha discutido si en el plexo mientérico existen fibras aferentes. En el intestino parece que se producen acciones reflejas, pero no se conoce la base anatómica para determinar cuáles sean las neuronas aferentes. Quizá aquí tenga lugar un proceso de tipo reflejo axónico, que se estudiará en fisiología.

Los impulsos que siguen el nervio vago (parasimpático), en dirección periférica tienden a aumentar el tono y los movimientos peristálticos de la muscular externa. Los impulsos que bajan por las fibras simpáticas desde los ganglios prevertebrales tienden a inhibir ambos, tono y movimientos peristálticos. Gran parte de los trastornos gastrointestinales parecen depender de perturbaciones emocionales que afectarían a la inervación del intestino, según puede leerse al final del capítulo 20.

En consecuencia, muchas personas víctimas de frustraciones han de sentirse poco felices no solamente por carecer de lo que anhelan, sino

también por los trastornos gastrointestinales que les atormentan a consecuencia del estado emocional sostenido.

Serosa o adventicia. Esta capa, la cuarta y más externa de la pared del tubo digestivo, en algunas partes debe denominarse *adventicia* porque no es de tipo seroso a todo lo largo del intestino. Está formada de tejido areolar, recubierto de una sola capa de células mesoteliales planas en las partes del tubo digestivo mantenidas libres en suspensión por mesenterios. En las que están fijadas a estructuras vecinas, el tejido conectivo areolar de la adventicia se funde con el conectivo de las estructuras adyacentes.

Las láminas del mesenterio (fig. 24-19, *arriba)* están cubiertas en ambos lados por mesotelio y tienen un núcleo de tejido areolar que contiene cierto número de células grasas junto con vasos sanguíneos y linfáticos y nervios que van a parar al intestino.

ESOFAGO

El *esófago* es un tubo casi recto que se extiende desde la faringe hasta el estómago (figura 24-1). Su pared está formada por cuatro capas que ya hemos señalado al estudiar la estructura general del tubo digestivo. Las variaciones que observamos en tales capas están adaptadas a la función especial que les corresponde.

Epitelio y su renovación. El alimento pasa por el esófago muy rápidamente; por lo tanto, no procede la existencia de epitelio cilíndrico de absorción en la mucosa. Además, como muchas personas, por hábito o por falta de dientes, no mastican suficientemente los alimentos, resulta adecuada la presencia de un epitelio que proteja de los alimentos irritantes. Evidentemente, el mejor para revestir el esófago será el epitelio plano estratificado sin queratina, o incluso con ella. En el hombre, el epitelio es

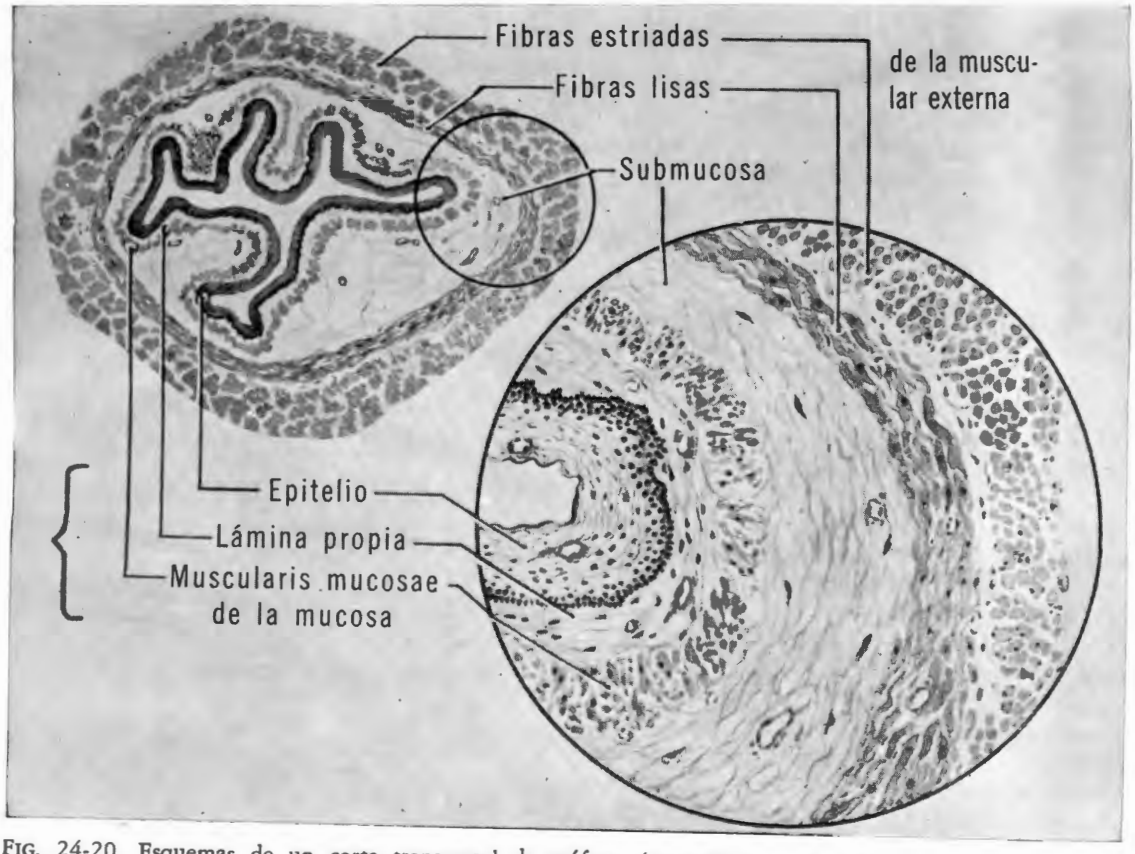

FIG. 24-20. Esquemas de un corte transversal de esófago (pequeño aumento) y de un segmento de su pared (gran aumento).

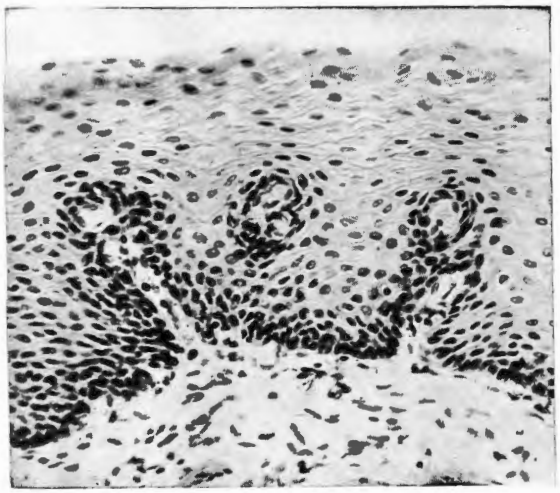

FIG. 24-21. Microfotografía (gran aumento) de un corte del revestimiento esofágico. Obsérvese en la parte izquierda de la figura una papila de lámina propia que penetra en el epitelio. Las zonas claras dentro del epitelio (centro y parte derecha) son cortes transversales de papilas que penetran en él formando ángulos diversos.

de tipo no queratinizado (figs. 24-20 y 24-21), pero en muchos animales que tragan materias crudas más rápidamente todavía que el hombre, el epitelio es queratinizado. De todos modos, en el epitelio del hombre en ocasiones también pueden verse algunos granos queratohialinos.

El epitelio plano estratificado del esófago sufre renovación. Las células de las capas más profundas presentan mitosis; las de las células más superficiales se descaman en la luz. En el esófago de la rata sólo hay mitosis en la capa basal; en otras especies pueden observarse mitosis en dos o incluso tres de las capas más profundas. En todos los casos las capas profundas de las células donde hay mitosis están formadas por células pequeñas intensamente basófilas, con raras tonofibrillas. Cuando las células son desplazadas hacia la luz, pierden la capacidad de dividirse; ello se acompaña de desaparición de la basofilia citoplásmica, y aparición de tonofibrillas, junto con aumento global del volumen de la célula. La diferenciación de las células al final va seguida de su descamación (ver cap. 8).

La descendencia de una división mitótica en una capa profunda puede seguir dos caminos. Algunas células permanecen en las capas más profundas para seguirse dividiendo; otras se diferencian en la forma antes señalada, para acabar descamadas en la superficie. El mapa establecido de células marcadas con timidina-^{3}H en el esófago de la rata (Leblond, Greulich y Marques-Pereira, en 1964) permite seguir las dos células hijas de cada mitosis. Así se ha comprobado que mientras unas pocas mitosis originan una célula hija que se diferencia y otra que persiste en la capa basal muchas otras producen dos células hijas, y las dos se diferencian; otras divisiones originan dos células hijas y las dos persisten en la capa basal. De hecho, la frecuencia con la cual ocurren estos tres fenómenos sería la que correspondería si la decisión de una célula para diferenciarse o no, dependiera totalmente del azar.

Glándulas. Como el epitelio es grueso, no se necesita mucho tejido linfático para proteger contra la entrada de gérmenes patógenos. La cantidad relativamente pequeña de tejido linfático presente queda limitada a aquellas áreas donde los conductos glandulares atraviesan la lámina propia.

Cuando el alimento penetra en él el bolo alimenticio ya está lubricado con saliva, no es muy necesaria la presencia de glándulas que secreten moco ni enzimas digestivas. En consecuencia, esta parte del tubo digestivo contiene muy pocas glándulas. Hay unas pocas de tipo mucoso irregularmente esparcidas por la submucosa; reciben el nombre de *glándulas esofágicas*. Además, hay algunas glándulas en la lámina propia de la mucosa; son más frecuentes cerca del estómago y, como se parecen a las glándulas de la porción cardiaca de este último, reciben el nombre de *glándulas cardiacas*. Puede haber, asimismo, unas pocas glándulas situadas más arriba, que también secretan moco.

El músculo de la faringe es de tipo estriado; continúa hacia abajo en la parte superior del esófago, donde constituye la muscular externa del mismo. En el tercio medio del esófago aparece fibra lisa a nivel de la muscular interna, substituyendo al músculo estriado, y en el tercio inferior suele constituir la totalidad de la musculatura allí existente. Así, pues, en los cortes transversales del tercio superior del esófago toda la muscular externa suele estar formada por músculo estriado. Los del tercio medio presentan una mezcla de fibras estriadas y fibras lisas; los del tercio inferior sólo contienen musculatura lisa. El corte de la figura 24-20 corresponde al tercio medio y presenta ambos tipos de fibras en la capa muscular externa.

La musculatura estriada de la faringe y de la parte alta del esófago constituye una excepción a la regla general según la cual la fibra muscular estriada es de contracción voluntaria. La del esófago está inervada principalmente por fibras parasimpáticas vagales y, por lo tanto, al sistema nervioso involuntario. La deglución es, en parte, por lo menos, un acto involuntario de tipo reflejo iniciado por estimulación de las terminaciones nerviosas aferentes distribuidas principalmente en la pared posterior de la faringe. Como la musculatura estriada de la boca está regida por la voluntad, cualquier persona puede iniciar la deglución, pero su continuación desde la faringe hacia abajo es involuntaria y totalmente refleja.

En el hombre, en la región donde el esófago penetra en el estómago (cardias) la muscular externa del esófago no es suficientemente gruesa para justificar que se hable de un esfínter cardiaco.

Como el esófago no está recubierto de peritoneo, en lugar de serosa posee una adventicia. En su constitución interviene tejido conectivo laxo que une el esófago con las estructuras vecinas.

ESTOMAGO

Es la parte dilatada del tubo digestivo que se halla entre el esófago y el intestino delgado (fig. 24-1). Le corresponden varias funciones. En primer lugar, actúa como depósito gracias a la elasticidad de sus paredes, que pueden distenderse para proporcionarle capacidad hasta de casi un litro y medio; el contenido es retenido por acción del esfínter bien desarrollado situado a nivel de la salida. El estómago también es órgano digestivo. Una comida corriente permanece en él de tres y media a cuatro horas, durante las cuales sufre digestión intensa. Esta es efectuada por el jugo gástrico que secretan las células y glándulas de la mucosa. El jugo gástrico contiene tres enzimas, ácido clorhídrico y moco. De las tres enzimas, la más importante es la *pepsina.* En medio ácido inicia la digestión de las proteínas. El ácido clorhídrico, además de proporcionar este medio ácido adecuado para que actúe la pepsina, tiene otras acciones útiles. Las otras dos enzimas son la *rennina,* que coagula la leche, y la *lipasa,* que hidroliza las grasas. Sin embargo, esta última probablemente no actúe mucho en el estómago. Como el jugo gástrico tiene acción digestiva poderosa, la mucosa tiene que estar protegida para no ser digerida por sus propias secreciones. Es útil para ello la abundante provisión de moco, secretado por la mucosa. El estómago actúa mezclando los alimentos gracias a sus movimientos musculares y convierte su contenido, diluido con jugo gástrico, en una papilla semilíquida de consistencia uniforme denominada *quimo.* El estómago interviene, asimismo, en la producción del factor necesario para que se absorba la vitamina B_{12}. El estómago puede también actuar hasta cierto punto como órgano de absorción, pero limitado al agua, sales, azúcar, alcohol y algunos fármacos.

Características macroscópicas. En la figura 24-22 indicamos la forma y las diversas partes del estómago. El fondo es la porción situada por encima de una línea horizontal trazada a nivel de la penetración del esófago. Los dos tercios, aproximadamente, de la porción restante reciben el nombre de *cuerpo del estómago.* La tercera y última parte recibe el nombre de *antro y conducto pilóricos;* van a parar al *píloro* (= puerta).

Si abrimos un estómago vacío y contraído, veremos que su mucosa forma pliegues ramificados, en su mayor parte dispuestos longitudinalmente. Reciben el nombre de *arrugas.* Los núcleos de éstas formados por submucosa (figura 24-23, *arriba).* Cuando el estómago está lleno, las arrugas quedan casi completamente "aplanadas".

Caracteres microscópicos generales. La pared del estómago está formada de cuatro capas, ya descritas. La mucosa es relativamente gruesa y contiene millones de pequeñas glándulas tubulares simples. En algunos lugares la muscularis mucosae tiene tres capas en lugar de las dos descritas en dicho plan. La submucosa no contiene glándulas, excepto en la porción pilórica vecina del duodeno. La muscular externa tiene tres capas en lugar de dos. Las fibras de la capa interna están dispuestas oblicuamente; las de la media, circularmente; las de la capa externa, longitudinalmente. Hay también una serosa.

Criptas y glándulas de la mucosa. Si se examina la superficie de la mucosa gástrica con ML, se comprueba que está tachonada de pequeñas aberturas a través de las cuales sale jugo cuando el estómago secreta activamente. Estas pequeñas aberturas corresponden a las que se han denominado *fovéolas* o *criptas gástricas.* Las criptas penetran en la mucosa hasta alcanzar los extremos superiores de las glándulas que

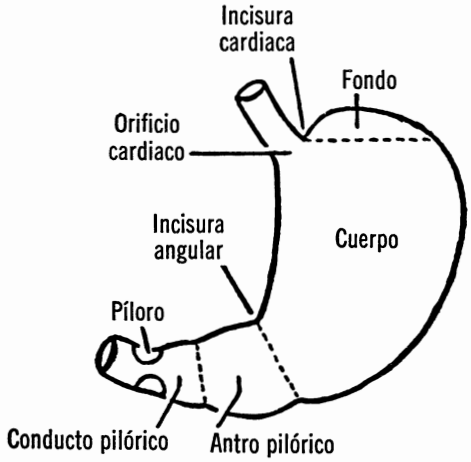

FIG. 24-22. Dibujo esquemático de las partes que componen el estómago. (Grant, J. C. B.: A Method of Anatomy, 4a. ed., Baltimore, Williams & Wilkins.)

se extienden más profundamente y llegan a la muscularis mucosae. Las glándulas mandan la secreción hacia el fondo de las criptas y estas la secretan en la superficie; ver las figuras 24-23 y 24-24. No hay acuerdo general acerca de cuál sea la forma de tales criptas. A veces se describen como de forma tubular, a veces como hendiduras. Probablemente las haya de ambos tipos, con porcentaje que varía según la especie, pero también cabe que muchas hendiduras sean interpretadas como túbulos, pues un corte de una hendidura la hace aparecer como corte longitudinal de un túbulo. A menos que los túbulos estuvieran dispuestos en hileras perfectas, resultaría imposible observar tantos en un solo corte como aparecen en la figura 24-23; este aspecto sólo puede provenir de haber cortado hendiduras prácticamente paralelas en ángulo recto con sus diámetros mayores. La lámina propia entre los fondos de las criptas y la muscularis mucosae está literalmente abarrotada de glándulas tubulares simples, que se abren en el fondo de aquéllas. En sus partes más profundas estas glándulas alcanzan, o casi, la muscularis mucosae. Hay tantas glándulas en la zona situada entre el fondo de los surcos y fosas y la muscularis mucosae, que el estudiante difícilmente cree que esta zona sea lámina propia. De hecho, el tejido de la lámina propia queda tan segmentado por las glándulas que sólo pueden verse zonas delgadas de la misma entre ellas (fig. 24-23, *abajo, derecha*).

El epitelio superficial (que también se extiende penetrando en los lados de las criptas y recubriéndolas). El epitelio superficial brinda protección. Sus células son altas y todas iguales; el hecho de que todas sean iguales permitirá al estudiante distinguir inmediatamente un corte de estómago de un corte de intestino, delgado o grueso. (En los intestinos delgado y grueso las células caliciformes alternan con las células de absorción, que no producen moco; el aspecto es muy diferente que el de las células de revestimiento del estómago.) Las células epiteliales superficiales forman una membrana que, si bien sólo tienen una célula de espesor, es bastante consistente. Estas células también proporcionan protección indirecta produciendo moco que reviste la cara interna del estómago. Probablemente mueran muchas de estas células superficiales y se regeneren a partir de las células de las partes más profundas de los surcos y fosas, que parecen menos especializadas en el sentido de que contienen menos mucígeno que las células más expuestas.

No sabemos todavía por qué las células del epitelio superficial no son digeridas por los jugos digestivos que se eliminan en los surcos y fosas de las glándulas de la lámina propia. La protección contra la propia digestión es una característica vital, porque si un animal como el estómago de otro animal lo digiere con el suyo, y se conserva sano. Después de la muerte, estos jugos empiezan a digerir el revestimiento, de manera que los cortes obtenidos de estómago en forma característica no muestran bien las células epiteliales de superficie; pueden ser digeridas durante el intervalo entre la muerte y la autopsia.

En vista de lo anterior, no debe sorprender la frecuencia de las úlceras de la mucosa. A veces penetran en las demás capas de la pared; pueden incluso causar perforación. Sería lógico pensar que la destrucción de algunas células epiteliales superficiales no pudieran cicatrizar por acción de los jugos digestivos del estómago. Sin embargo, las heridas del estómago en condiciones adecuadas sanan rápidamente; por lo tanto, en el curso de intervenciones quirúrgicas puede cortarse y suturarse la pared gástrica con la seguridad de que el epitelio superficial se regenerará completamente y recubrirá la parte afectada para constituir una membrana continua nueva.

Glándulas de la lámina propia del cardias. Las glándulas de la lámina propia en la zona que rodea inmediatamente la entrada del esó-

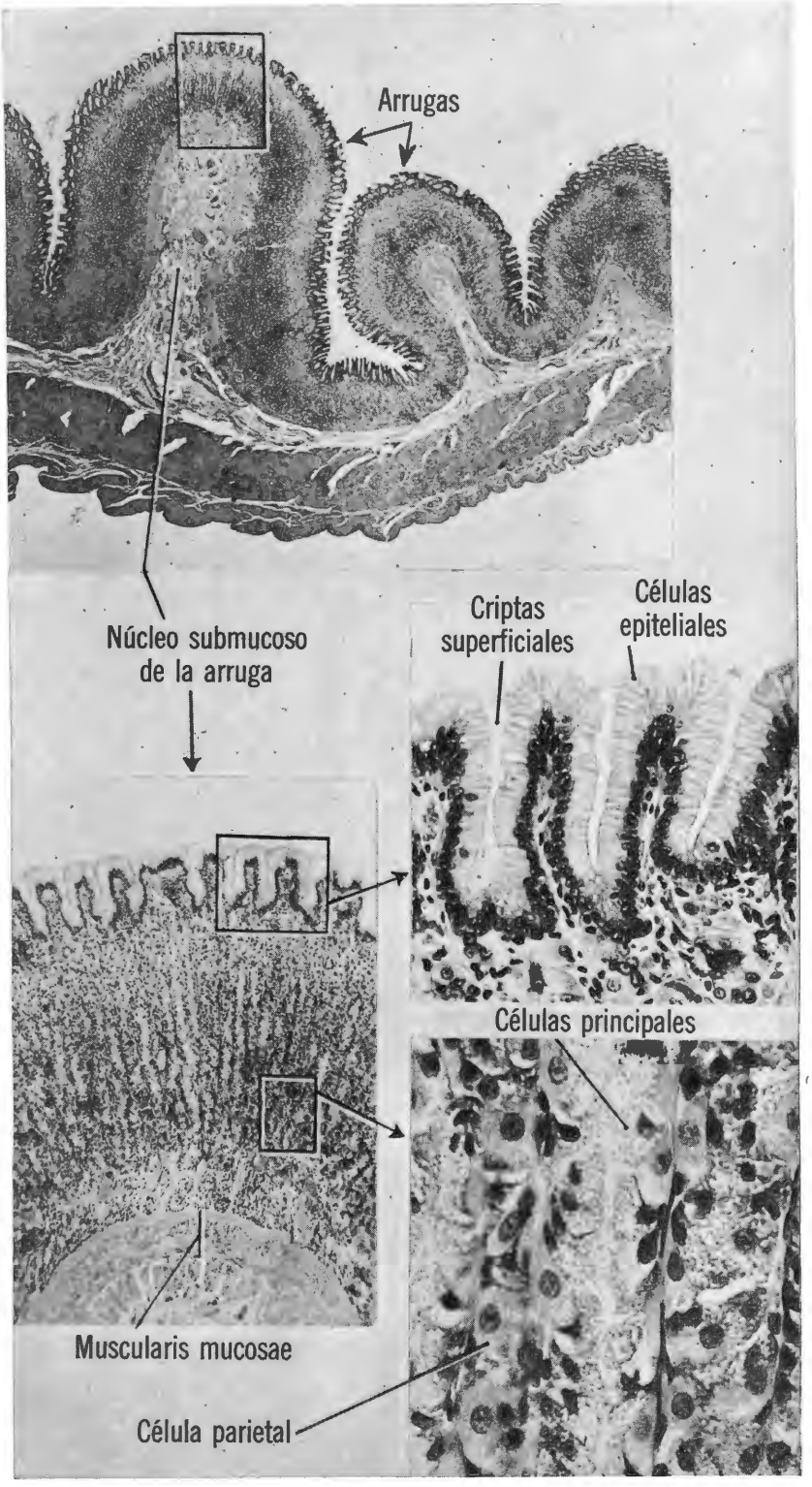

FIG. 24-23. Microfotografías, con aumentos diversos, de un corte de cuerpo del estómago (gato).

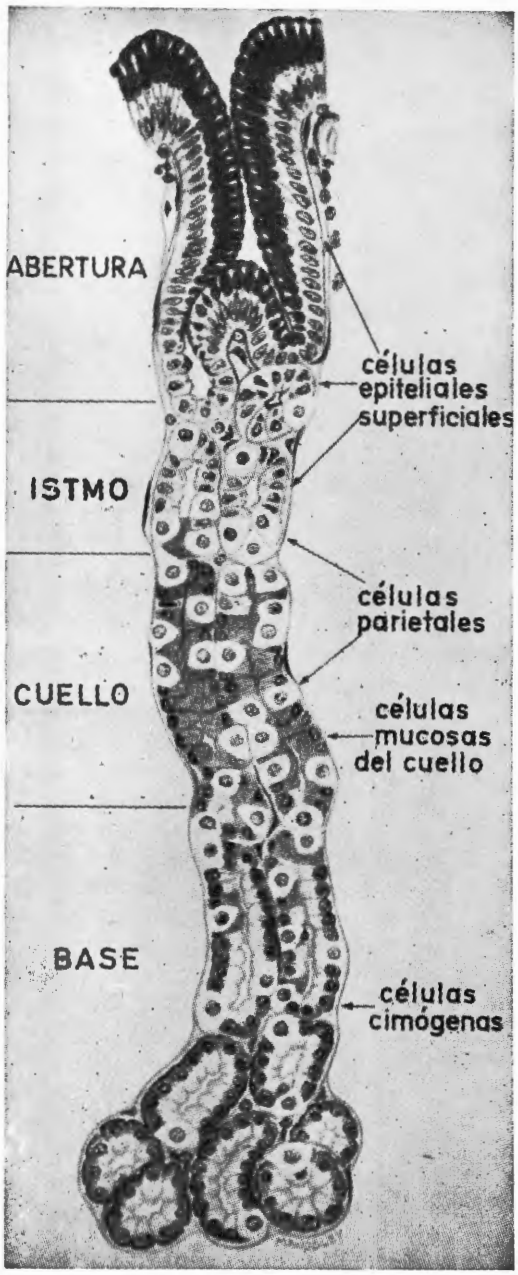

FIG. 24-24. Dibujo de un corte de cuerpo del estómago de un mono: tinción por el método PA-Schiff y con hematoxilina. (Preparación de C. P. Leblond.)

fago en el estómago son algo diferentes de las que hay en el resto del órgano. Son glándulas simples o tubulares compuestas constituidas por células de protoplasma pálido. Secretan moco y quizá algunas enzimas. Tienen poca importancia práctica.

Glándulas de la mucosa del fondo y del cuerpo. Producen casi todas las enzimas y el ácido clorhídrico secretados por el estómago; secretan, asimismo, una parte del moco. En esta región los surcos y las fosas sólo penetran en la cuarta o la tercera parte del espesor de la mucosa (fig. 24-23, *izquierda, abajo).* Por lo tanto, las glándulas que se extienden desde la profundidad de los surcos y fosas hasta la muscularis mucosae tienen una longitud doble o triple de la profundidad de tales fosas y surcos. Las glándulas son rectas, excepto cerca de la muscularis mucosae, donde pueden incurvarse (fig. 24-24). Como son rectas, pueden observarse en corte longitudinal si las secciones se efectúan perpendicularmente al epitelio superficial, fig. 24-23, *abajo, izquierda).*

Según Stevens y Leblond, cada glándula tubular está formada de tres partes o segmentos. La más profunda es la *base* (fig. 24-24), la media es el *cuello* (fig. 24-24), la superior el *istmo* (fig. 24-24). El istmo se continúa con una cripta. Debe tenerse presente que las criptas no forman parte de las glándulas; son sencillamente pequeñas oquedades y grietas que se han hundido desde la superficie y están revestidas de células epiteliales.

Las glándulas secretan jugo gástrico. Tienen cuatro tipos de células secretorias, distribuidas sin uniformidad en los diversos segmentos. Los cuatro tipos de células pueden demostrarse muy bien en cortes teñidos con la técnica de PA-Schiff y hematoxilina.

El istmo, según tales investigadores, contiene dos tipos de células, las epiteliales superficiales y las parietales. Las células epiteliales superficiales, situadas a los lados de las criptas, tienen rico contenido apical de moco, representado en negro en la figura 24-24. En las partes más profundas de las criptas la cantidad de moco en las partes apicales de la célula es considerablemente menor (fig. 24-24), y en el istmo las células epiteliales superficiales sólo presentan a este nivel unos pocos gránulos de moco. Dispersas entre las células epiteliales superficiales del istmo hay grandes *células parietales* con protoplasma relativamente claro teñidas por el método PA-Schiff y hematoxilina. En buenas preparaciones de hematoxilina y eosina el citoplasma de estas células tiene color rosa (figura 24-23). En un corte, las células parietales varían desde redondeadas a triangulares (figuras 24-23 y 24-24). Sus núcleos son obscuros, generalmente en posición central. Vamos a describir su estructura y funciones.

El cuello de una glándula está formado principalmente por las células que Bensley describió primero como *células mucosas del cuello.* Resultan muy difíciles de identificar en cortes teñidos con hematoxilina y eosina. Con el método de PA-Schiff el citoplasma de las células mucosas cervicales se observa literalmente tachonado de moco rosado (obscuro en la figura 24-24) de aspecto espumoso. Los núcleos de estas células suelen estar comprimidos contra sus bases, donde muchas veces tienen forma más o menos triangular.

En esa parte de la glándula (véase la figura 24-24) las células parietales están dispersas aisladamente entre grupos de células mucosas cervicales (fig. 24-24).

La base o cuerpo de la glándula está formado sobre todo por *células cimógenas (principales).* Estas contienen acúmulos de material basófilo en su citoplasma cerca de sus bases. El citoplasma entre sus núcleos y sus superficies libres aparece diferente según los fijadores y colorantes empleados. En una preparación corriente de hematoxilina y eosina se observa vacuolado y reticular (fig. 24-23) porque los gránulos de secreción que contiene no están bien fijados o teñidos. El PA-Schiff y el método de la hematoxilina brindan aspecto similar (figura 24-24). Las células parietales están dispersas entre las cimógenas. No es raro observar una célula parietal más o menos triangular con una de sus tres caras aplicadas contra la membrana basal de la glándula, y dos de sus ángulos extendiéndose entre las bases de las células principales vecinas y de la membrana basal (fig. 24-23). El vértice de dicha célula se proyecta entre los lados de las dos células principales que la bordean, pero no suficientemente lejos para alcanzar la luz. La secreción de tal célula parietal tiene que pasar entre las dos células principales, que casi la recubren, para alcanzar la luz de la glándula. Las células parietales contienen núcleos en posición central y redondeados, y protoplasma netamente acidófilo. Por lo tanto, en cortes con hematoxilina y eosina aparecen como células rojas entre las células principales más pálidas. En condiciones especiales, pueden observarse canalículos secretorios en su citoplasma. Estos se abren en el lado de la célula más cercano a la luz de la glándula.

Las células cimógenas (principales) producen las enzimas de la secreción gástrica; las parietales producen el ácido clorhídrico. Los demás tipos de células sólo producen moco.

Estructura fina de las células glandulares

Células parietales. Con el ME la célula parietal se caracteriza por la presencia de un canalículo ramificado que se extiende en ella desde su vértice, y por el cual libera su secreción hacia la luz de la glándula gástrica (fig. 24-25). Además de los canalículos intracelulares, los hay intercelulares entre células parietales vecinas. Una característica peculiar de los canalículos, es el número elevadísimo de microvellosidades que se proyectan en ellos (fig. 24-25). El canalículo intracelular ocupa mucho espacio en una célula parietal y, por lo tanto, interfiere con el protoplasma; éste se halla literalmente repleto de mitocondrias. Hay unos cuantos ribosomas, poco retículo endoplásmico de superficie rugosa, y nada de gránulos. Puede verse un aparato de Golgi.

Mecanismo de secreción de HCl. Las técnicas histológicas modernas, en particular el empleo del microscopio electrónico, al demostrar que las células parietales carecen de dispositivo para producir una secreción de tipo proteínico, y que el canalículo proporciona una zona amplia para fenómenos de membrana, han disminuido considerablemente el número y los tipos de hipótesis que se habían propuesto en lo pasado para explicar cómo las células parietales podían secretar una solución tan concentrada de un ácido fuerte.

El empleo de indicadores en cortes adecuados demuestra que el citoplasma de una célula parietal, en conjunto, tiene pH normal. Sin embargo, los canalículos tienen pH extraordinariamente ácido.

La enzima anhidrasa carbónica abunda en las células parietales y probablemente sea la causa de la catálisis que permite la formación de ácido carbónico. Según una teoría, los iones de hidrógeno de este ácido carbónico son transportados por un mecanismo activo a través de la membrana unitaria que reviste los canalículos y cubre sus microvellosidades, donde se combina con iones de cloruro. Aunque muchos detalles son poco precisos, o no se conocen, parece que el ácido clorhídrico es secretado como ácido libre, y que su formación depende de la membrana entre él y el citoplasma.

Células de cimógeno. Se caracterizan por abundancia de vesículas de superficie rugosa y cisternas de retículo endoplásmico (fig. 24-26). La forma como guardan relación con la formación de los diversos gránulos de secreción

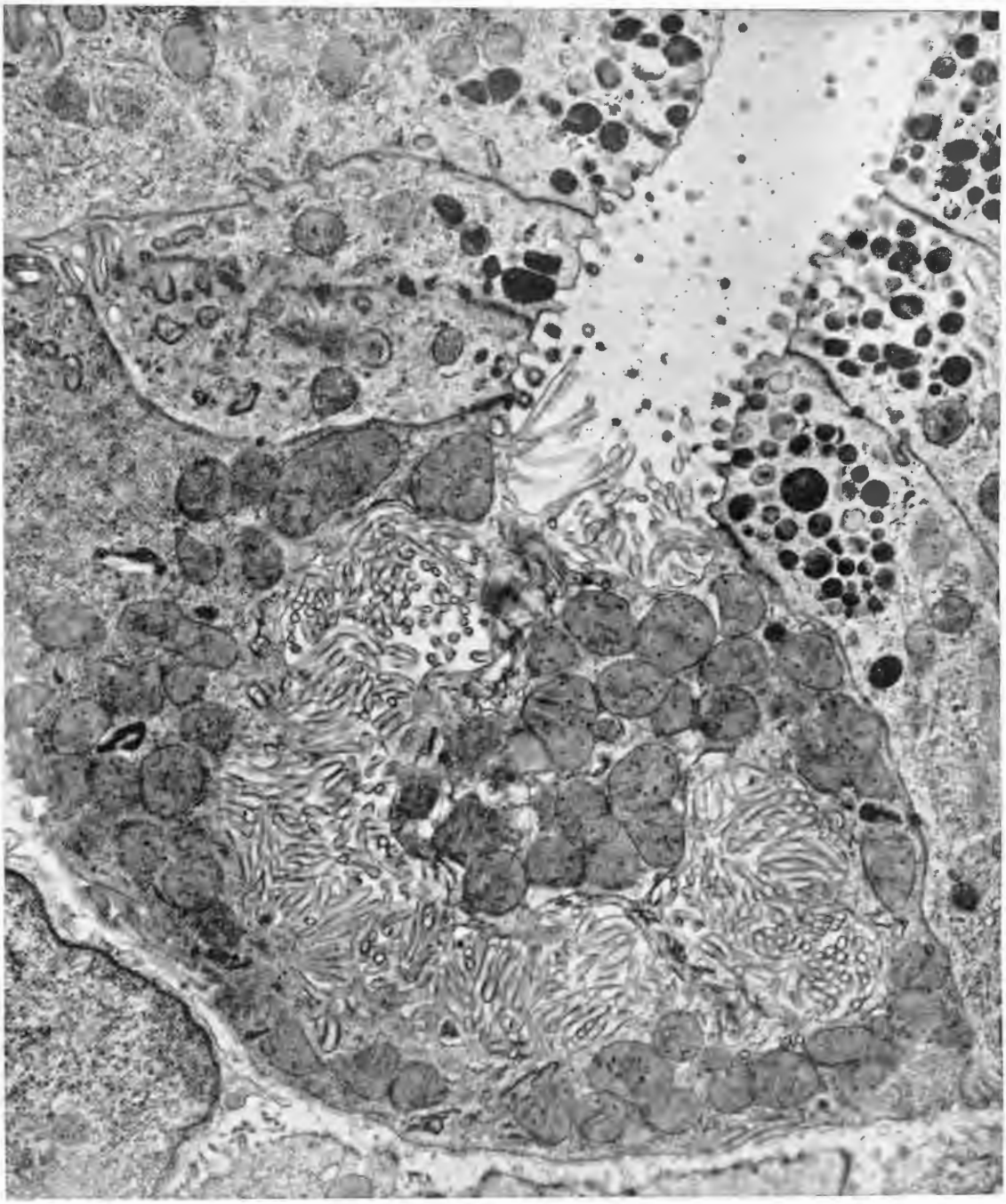

FIG. 24-25. Micrografía electrónica (× 9 500) del fondo de una glándula gástrica de murciélago. La zona clara es la luz de la glándula gástrica, revestida a cada lado por células mucosas. Sólo se observan las porciones apicales de éstas. Contienen varios gránulos mucosos y tienen pequeñas microvellosidades que se proyectan en la luz de la glándula. La célula en la base de la glándula gástrica es una célula parietal, cuyo protoplasma contiene varias mitocondrias ovoides. Extendiéndose al interior de esta célula, desde la luz de la glándula gástrica, hay un paso voluminoso, en forma de C, que es un canalículo intracelular. No se observa vacío, como podría suponerse, porque se halla lleno de gran número de microvellosidades que se proyectan en él. Estas microvellosidades quedan cortadas en todos los planos posibles, y hay más que se proyectan desde la superficie de la célula parietal hacia la luz de la glándula gástrica. (Preparación de los Dres. S. Ito, R. J. Winchester y D. W. Fawcett.)

que también se observan en estas células (figura 24-26) se explicó con mayor detalle en el capítulo 7.

Células cervicales mucosas y células epiteliales superficiales. Ambos tipos celulares presentan gotas de mucígeno, sobre todo cerca del extremo a través del cual se vacía la secreción. Ya estudiamos las células secretorias de moco en los capítulos 7 y 8.

Renovación de células de la mucosa gástrica. Stevens y Leblond, usando su método de la colquicina, han comprobado que sólo presentan

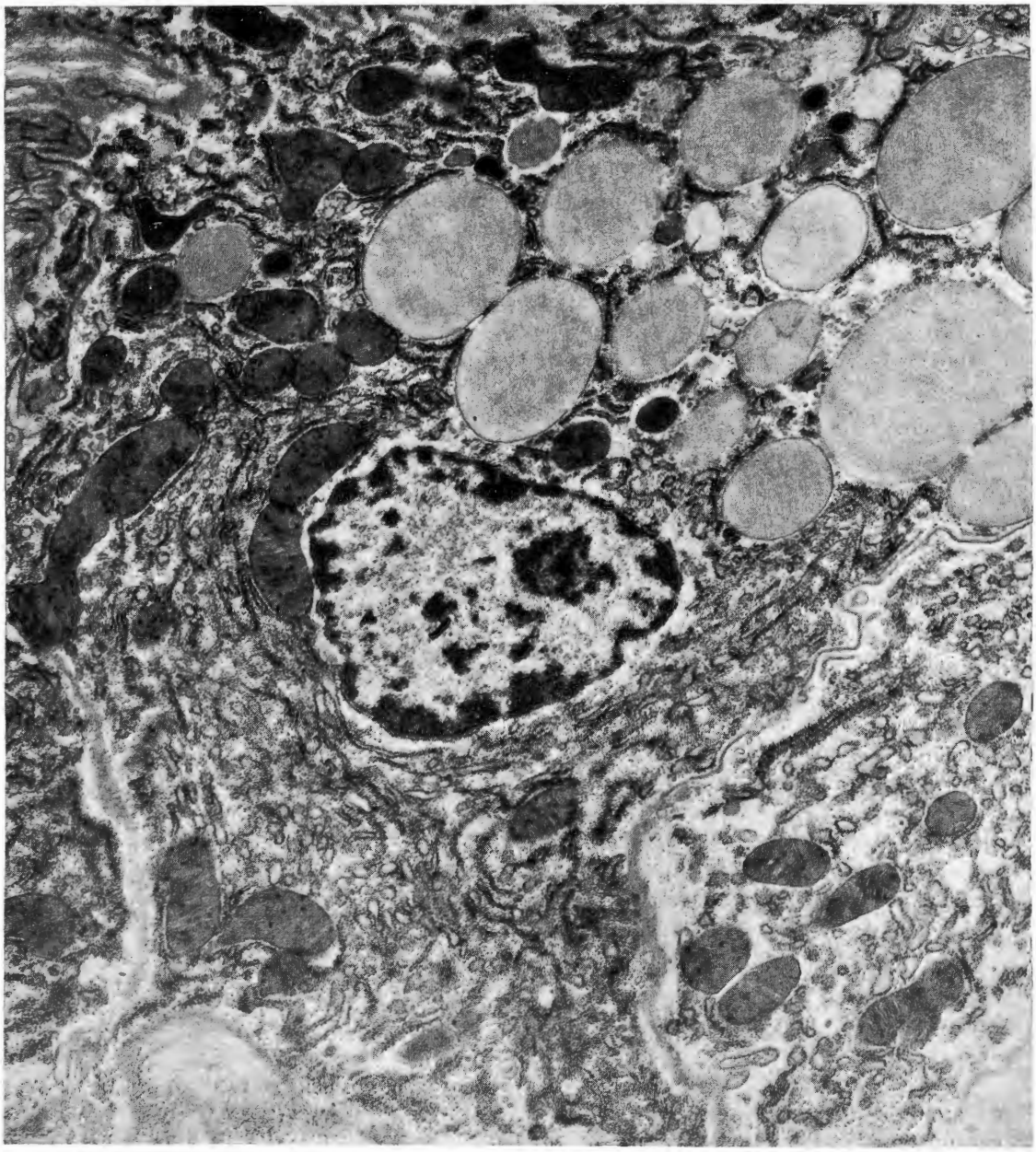

FIG. 24-26. Micrografía electrónica (× 14 000) de parte de una célula cimógena (principal) del estómago de un murciélago mostrando núcleo, gránulos secretorios voluminosos, retículo endoplásmico granuloso y mitocondrias. (Dres. S. Ito, R. J. Winchester y D. W. Fawcett.)

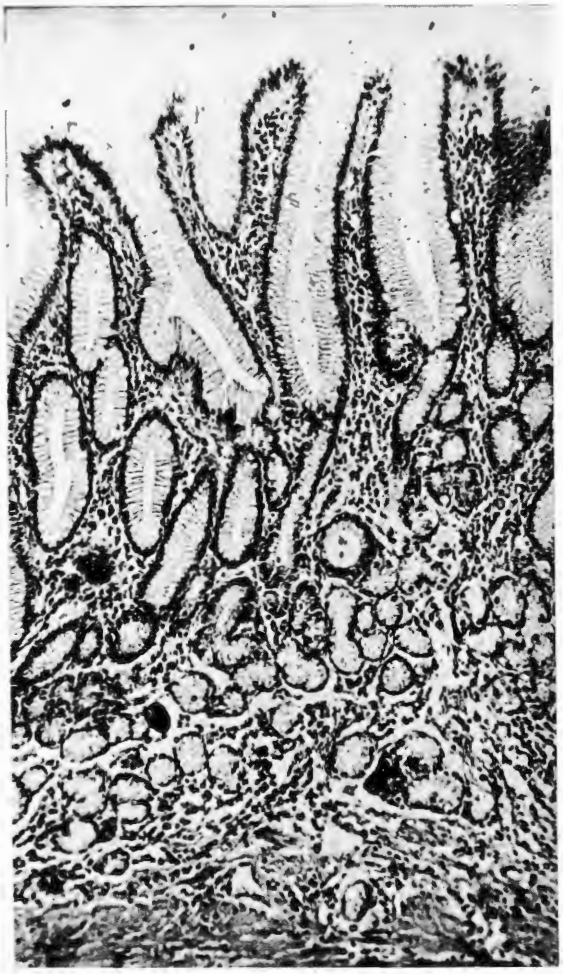

FIG. 24-27. Microfotografía (pequeño aumento) de un corte de mucosa de la región pilórica (hombre).

actividad mitótica notable los dos tipos de células que contienen moco. Comprobaron que las células epiteliales superficiales se mantenían por división de las mismas a nivel del istmo (donde contienen menos moco). Estiman que el 5.87 por 100 de las células epiteliales superficiales entran en mitosis cada cuatro horas. Las células mucosas cervicales se dividen menos frecuentemente; sólo entran en mitosis cada cuatro horas el 2.59 por 100. De lo antedicho parece desprenderse que en el estómago el epitelio de superficie es renovado (en la rata) cada tres días, lo cual se logra por división de las células del istmo; las células neoformadas a este nivel empujan los lados de las criptas, y luego la superficie, para substituir las que constantemente se pierden por descamación.

Glándulas del píloro. Las fosas y surcos de la porción pilórica del estómago son más profundos que los correspondientes del cuerpo y del fondo. Además, las glándulas que se abren en ellos son mucho más cortas que las del cuerpo y del fondo. Por lo tanto, hay gran diferencia entre la relación profundidad de surcos y fosas y profundidad de las glándulas en la parte pilórica del estómago y la correspondiente en el cuerpo y el fondo (compárense las figs. 24-23 y 24-27). Este dato permitirá distinguir con facilidad cortes correspondientes al cuerpo y al fondo.

Otro punto diferencial entre las glándulas de las dos regiones es el siguiente: las glándulas pilóricas tienen forma espiral y, por lo tanto, nunca pueden verse en un corte longitudinal (las glándulas del cuerpo y del fondo, en cortes perpendiculares a la superficie, sí pueden verse). En fin, otro hecho distintivo es que las glándulas pilóricas (con excepción de las que se hallan cerca del esfínter pilórico y en el límite del cuerpo, donde pueden verse unas pocas células parietales) están formadas por un solo tipo celular. En cortes teñidos con hematoxilina y eosina el citoplasma de estas células es pálido, pero con colorantes especiales puede comprobarse que contiene mucígeno. Los núcleos están más o menos aplastados y comprimidos contra las bases de las células (figura 24-27). La luz de cada glándula es más ancha que la luz de las glándulas del cuerpo y el fondo.

Varios observadores se han referido a la similitud que puede haber entre las células de las glándulas pilóricas y las células mucosas del cuello de las glándulas del cuerpo y del fondo. Poseen la misma función, pues las glándulas pilóricas no producen enzimas, sino solamente moco.

Al nivel del píloro, las fibras musculares lisas circulares de la capa media de la muscular externa han aumentado hasta constituir un haz grueso que rodea la salida del estómago; es el denominado *esfínter pilórico.* La banda gruesa de músculo que la constituye forma prominencia debajo de la submucosa, y empuja la mucosa hacia adentro, de manera que ambas constituyen un pliegue circular. Recordemos que el componente principal del núcleo de este pliegue es la capa media engrosada de la muscular externa. Este pliegue difiere de la mayor parte de arrugas que se observan en el tubo digestivo, que poseen núcleos formados solamente de submucosa.

Los movimientos peristálticos se inician cerca de la parte media del estómago y se dirigen hacia el píloro. El esfínter pilórico se abre automáticamente para permitir que el alimento suficientemente licuado y digerido penetre en el intestino delgado. Al mismo tiempo retiene alimento sólido no digerido. La forma exacta en la cual estos fenómenos se producen resulta demasiado compleja para que podamos estudiarla aquí.

Control de la secreción de jugo gástrico. En el perro, la superficie del estómago en reposo está revestida de moco; el jugo gástrico sólo sube desde la profundidad de las glándulas para mojar la superficie cuando el animal ve o mastica un alimento. En el hombre, Carlson ha demostrado que hay una secreción más o menos continua de jugo gástrico, de volumen que varía entre 10 a 60 ml por hora; aumenta cuando se va a tomar alimento o mientras se come. Diversos factores aumentan la secreción. Según demostró Pavlov, los psíquicos desempeñan importante papel y, por lo tanto, explican el valor de una buena cocinera. Los factores psíquicos actúan gobernando la secreción mediante el nervio vago. Algunos alimentos al llegar al estómago estimulan más todavía la secreción. Lo hacen así incluso después que se han cortado todos los nervios gástricos. Por lo tanto, si estimulan la secreción por medio de un reflejo iniciado en la mucosa gástrica, ha de ser de tipo local. Poseen acción estimulante de la secreción no sólo algunas comidas, sino también los productos de desintegración de muchos alimentos, en particular cuando dichos productos de desintegración alcanzan el intestino delgado donde actúan sobre la mucosa, probablemente produciendo una substancia que por vía sanguínea alcanzará las glándulas gástricas. Así, pues, se admite que las glándulas gástricas secretan en tres fases: 1) la cefálica (por factores psíquicos); 2) la gástrica, durante la cual el alimento ingerido estimula directa o indirectamente la mucosa, provocando secreción, y 3) la intestinal, cuando los productos de la digestión y el propio jugo gástrico alcanzan la mucosa intestinal y originan en ella un producto que por vía sanguínea va a estimular más todavía las glándulas gástricas.

INTESTINO DELGADO

Relación entre estructura general y funciones. El intestino delgado tiene unos seis metros de largo. Sus primeros 20 a 25 cm constituyen el *duodeno* (fig. 24-1). Este, con excepción de sus dos o tres primeros centímetros, está relativamente fijo, y no pende de un mesenterio. Tiene forma de herradura alrededor de la cabeza del páncreas; se continúa con el *yeyuno,* que constituye los dos quintos siguientes del intestino delgado (fig. 24-1). Los últimos tres quintos reciben el nombre de *íleon* (fig. 24-1). En general, el intestino delgado tiende a ser cada vez más estrecho a medida que se aleja del píloro.

El intestino delgado tiene dos funciones principales: 1) completar la digestión del alimento que le ha llegado desde el estómago, y 2) absorber en forma selectiva los productos finales para que pasen a los vasos sanguíneos y linfáticos. Además, produce también algunas hormonas.

La estructura del intestino delgado está especializada para ambas funciones, de digestión y de absorción. Probablemente resulte mejor describir la estructura especializada para absorción antes de referirnos a la digestiva.

Para llevar a cabo eficazmente la absorción el intestino delgado requiere una amplia superficie epitelial, ya que es a través del epitelio de la mucosa que dicha absorción tendrá lugar. La gran longitud del intestino delgado ayuda a lograr dicha superficie, pero no basta; hay otras dos formas de aumentar más todavía la superficie de absorción.

1. Empezando a unos tres centímetros del píloro, la mucosa se dispone en pliegues circulares o espirales que han recibido el nombre de *plicas circulares* o *válvulas de Kerckring* (fig. 24-28). Estos pliegues suelen tener forma semilunar e interesan de una mitad a dos tercios de la circunferencia de la luz. Sin embargo, algunos pueden extenderse a toda la pared del intestino o incluso constituir una espiral con dos o tres vueltas. Las más altas se proyectan en el interior de la luz en una profundidad de 0.75 a dos centímetros. Tienen núcleos de submucosa, no se aplanan cuando el intestino está lleno y, al principio, son grandes y se hallan cerca unas de otras (fig. 24-28). En la parte superior del yeyuno van haciéndose más pequeñas y aumenta la distancia entre ellas. En la parte media o baja del íleon, desaparecen.

2. La superficie de la mucosa que recubre los pliegues y la situada entre los mismos, está tachonada de pequeñas proyecciones en forma de hoja, de lengüeta o de dedo, de una altura variable entre medio y un milímetro, incluso

FIG. 24-28. Microfotografía (pequeño aumento) de un corte longitudinal de pared de yeyuno (perro); obsérvense dos válvulas circulares cortadas transversalmente. Las válvulas presentan gran número de vellosidades irregulares.

más. Reciben el nombre de *vellosidades intestinales* (fig. 24-29). Como se trata de proyecciones de la mucosa, tienen núcleos de lámina propia. La *muscularis mucosae* y la submucosa no penetran en ellas como hacen en las plicas circulares.

Las vellosidades del duodeno son más anchas que las del resto del intestino; en ellas pueden observarse muchas de tipo foliáceo. En la parte más alta del yeyuno, suele admitirse que las vellosidades tienen forma de lengua. Más abajo, en el propio duodeno, cada vez son más largas, de forma digital. Hay muy pocas en el íleon, y tienden a ser más estrechas todavía. Según veremos al describir su estructura, las vellosidades son organitos altamente especializados para la absorción.

3. La superficie de absorción aumenta más todavía por la presencia de microvellosidades en las superficies libres de las células absorbentes; se estudiaron en el capítulo 8 y se ilustraron en las figuras 8-7 y 8-8.

Con el fin de llevar a cabo la otra función principal (completar la digestión de los alimentos que provienen del estómago) el intestino delgado necesita gran provisión de enzimas y un volumen considerable de moco para proteger su revestimiento epitelial. Las enzimas digestivas se las proporcionan las glándulas; el moco proviene de las glándulas correspondientes y de las innumerables células caliciformes situadas entre las demás células en toda la mucosa. Las glándulas que secretan los jugos digestivos y el moco necesarios para las funciones del intestino delgado se hallan dispuestas en tres zonas: 1) por fuera del intestino, pero unidas al mismo por conductos; 2) en la submucosa, y 3) en la lámina propia.

Más tarde estudiaremos la estructura microscópica del páncreas y el hígado, las dos glán-

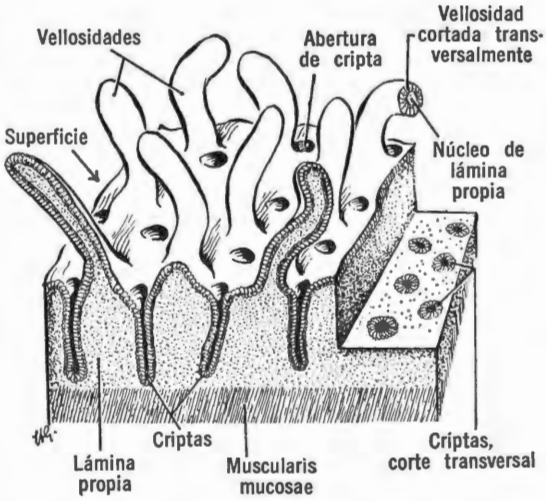

FIG. 24-29. Esquema tridimensional del revestimiento del intestino delgado. Obsérvese que las vellosidades son prolongaciones digitiformes con núcleos de lámina propia que penetran en la luz. Las criptas de Lieberkühn son glándulas que se han hundido hasta la profundidad de la lámina propia. Véase sobre todo la diferencia que hay, en corte transversal, entre las vellosidades y las criptas.

dulas situadas por fuera del intestino delgado que vierten sus secreciones en él. Aquí nos referiremos solamente a la intervención de sus secreciones en el proceso digestivo. Sus conductos, que suelen unirse en uno solo, se abren en el duodeno a unos 8 cm del píloro (fig. 24-1). La secreción del páncreas, que se vierte en el duodeno a este nivel, tiene reacción alcalina (así ayuda a neutralizar la acidez del contenido gástrico) y contiene enzimas para digerir proteínas, hidratos de carbono y grasas; probablemente incluye diversas enzimas para las diferentes fases de la digestión de las proteínas. Estas enzimas no son activas mientras no alcanzan el intestino, donde hay algo que les brinda potencia. En conjunto, pueden desintegrar las proteínas hasta aminoácidos, forma en que son absorbidas. El jugo pancreático también contiene enzimas que desintegran el almidón produciendo azúcares. Algunos de éstos, por ejemplo, la maltosa, tienen que ser atacados por otras enzimas procedentes de glándulas que hay en la lámina propia, para ser convertidos en monosacáridos antes de ser absorbidos. En fin, el jugo pancreático también contiene enzimas lipolíticas que emulsionan las grasas y las hidrolizan. La acción de estas enzimas se facilita por la presencia de bilis, secretada por el hígado.

El segundo grupo de glándulas que hemos de estudiar es el de las situadas en la submucosa. Solamente se encuentran a este nivel en el duodeno. Son de tipo tubular compuesto y reciben el nombre de *glándulas de Brunner* (figura 24-30). Su distribución es muy variable. Pueden extenderse hasta el píloro; suelen ser particularmente numerosas en la primera porción del duodeno y disminuyen en las partes más distales, hasta que acaban por desaparecer. Sin embargo, se han podido observar incluso en la primera parte del yeyuno.

Las porciones secretorias de las glándulas de Brunner están dilatadas al punto de presentar aspecto alveolar. Las porciones secretorias están limitadas a la submucosa. Los conductos excretorios atraviesan la muscularis mucosae para vaciarse en las criptas de Lieberkühn, que describiremos luego. La muscularis mucosae no siempre constituye una estructura bien definida encima de ellas; con frecuencia, está separada por elementos glandulares, de manera que aparece como red de fibras musculares lisas con intersticios llenos de elementos glandulares.

Las células secretorias son cilíndricas y se parecen a las de las glándulas pilóricas. Sus núcleos, de color obscuro, están aplastados hacia la base de la célula. En cortes teñidos con hematoxilina y eosina se observa que su protoplasma es pálido y finamente granuloso (figura 24-30); en preparaciones bien teñidas puede comprobarse fácilmente que contienen moco. Son manifiestamente útiles para producir una cantidad suplementaria de moco en la zona donde las enzimas pancreáticas se vacían en el intestino.

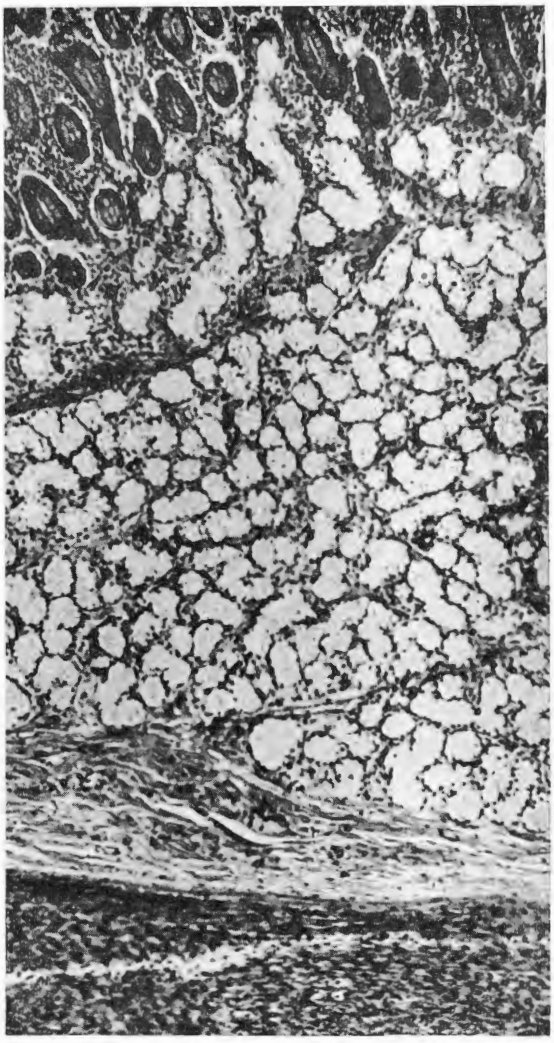

FIG. 24-30. Microfotografía (pequeño aumento) de un corte de pared de duodeno, para ver las glándulas de Brunner en la submucosa. Puede observarse la muscularis mucosae que desde algo por encima de la parte media izquierda de la figura se dirige hacia la derecha y arriba. En el centro de la parte alta de la figura hay una glándula de Brunner que se abre en una cripta de Lieberkühn. En la parte baja de la figura se observa la muscular externa.

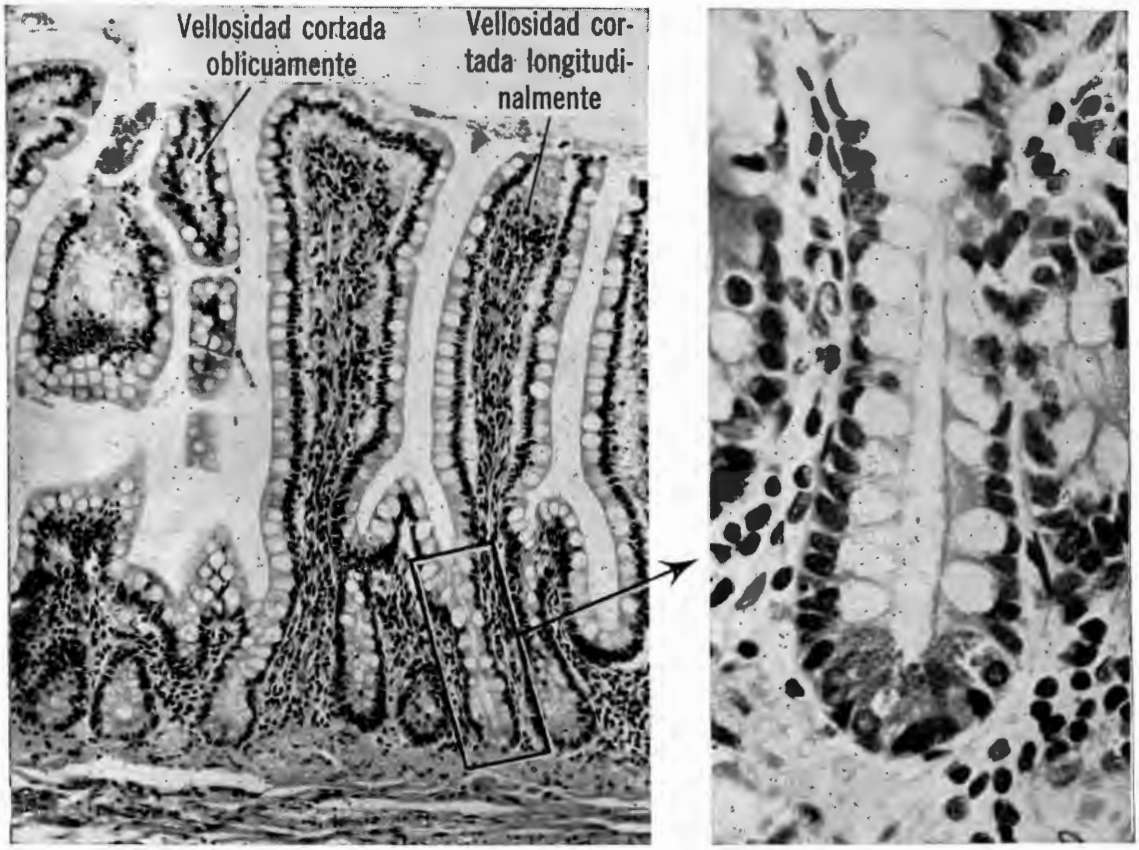

FIG. 24-31. *Izquierda,* Microfotografía (pequeño aumento) de un corte de pared de intestino delgado de niño; véanse las vellosidades cortadas longitudinal y transversalmente, y las criptas de Lieberkühn. Hay muchos linfocitos en los núcleos de las vellosidades. *Derecha,* Microfotografía (gran aumento) de una cripta de Lieberkün; se ven células caliciformes a lo largo de los lados y algunas células de Paneth con gránulos citoplásmicos en su parte más profunda.

El tercer grupo de glándulas que procede considerar reciben el nombre de *criptas de Lieberkühn,* y penetran profundamente desde la superficie entre las vellosidades para llegar casi a la muscularis mucosae (fig. 24-19). Sus aberturas en la superficie del intestino se demuestran en la figura 24-29, pero en realidad son difíciles de ver cuando el animal vive porque están herméticamente cerradas. Si las vellosidades se comparan a árboles que crecen en camellones (plicae circulares) las criptas de Lieberkühn pudieran imaginarse como pequeños pozos abiertos entre cada par de árboles. Para evitar confusión, el estudiante debiera percatarse de que las vellosidades se *proyectan* en la luz de la mucosa del intestino delgado y que las criptas de Lieberkühn *profundizan intensamente* (como pozos) desde la superficie hacia el interior de la mucosa (figs. 24-29 y 24-31) casi hasta alcanzar la muscularis mucosae. Se sabe que algunas enzimas, en particular la erepsina, son secretadas en el intestino delgado, donde actúan en las últimas etapas de la digestión proteínica para producir aminoácidos. También se secretan enzimas que convierten los disacáridos en monosacáridos y otras que transfieren ácidos nucleicos a nucleósidos. De las células en la cripta solamente algunas que hay en los fondos, las células de Paneth que vamos a describir, presentan las características que ahora se asocian con la producción de enzimas. Sin embargo, hay datos indicadores de que las células de las vellosidades elaboran disacaridasa.

El páncreas y el hígado casi no proporcionan moco al intestino delgado. El moco es producido por las glándulas de Brunner y por innumera-

bles células caliciformes que existen en las criptas de Lieberkühn, y entre las células epiteliales de absorción que cubren las vellosidades y que, por lo demás, revisten el interior del intestino (fig. 24-31).

Algunos detalles sobre estructura de la membrana mucosa

Caracteres generales del epitelio de las vellosidades. Recordemos que las células epiteliales superficiales del estómago, aunque no son típicamente células caliciformes, todas secretan moco y son parecidas. Las células de la membrana epitelial que reviste el intestino delgado no todas secretan moco ni todas son iguales. La mayor parte son de tipo cilíndrico alto; cada una tiene un borde libre con gran número de microvellosidades (figs. 8-7 y 8-8); éstas tienen fundamentalmente la función de absorber y no secretar moco. Las microvellosidades (que pueden verse con ME) explican el aspecto del borde estriado (fig. 24-32) que se observa con ML. Entre ellas se hallan distribuidas células caliciformes que secretan moco (fig. 24-32). Por lo tanto, hay una división de trabajo entre las células del revestimiento epitelial del intestino delgado.

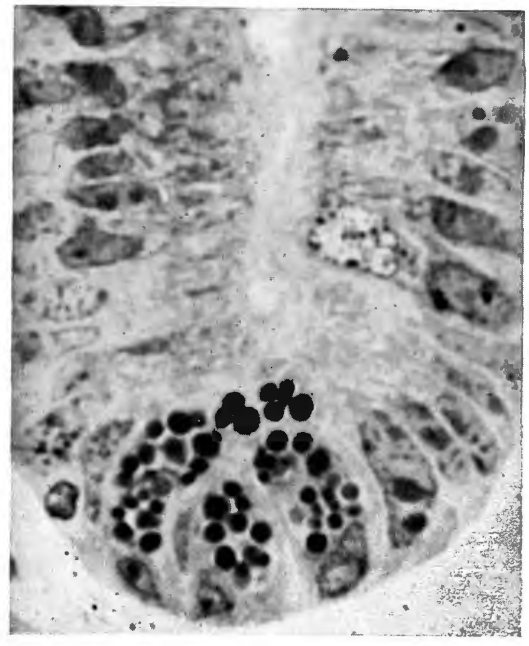

FIG. 24-33. Microfotografía (× 1 500) de un corte de intestino de ratón que ilustra tres células de Paneth en la base de una cripta de Lieberkühn. El núcleo de cada una de las células de Paneth puede distinguirse; es típico el del lado derecho. Los gránulos secretorios son voluminosos y están rodeados de un pequeño halo formado de material que se tiñe como el moco. (Ilustración cortesía de Hazel Cheng y J. Merzel.)

FIG. 24-32. Microfotografía (× 1 500) de un corte de vellosidad que muestra una célula caliciforme y células de absorción con bordes estriados a cada lado. La célula caliciforme tiene el núcleo más denso que las células de absorción. Cerca del núcleo hay una porción intermedia (que con microscopio electrónico se comprueba que contiene el aparato de Golgi). Finalmente, la porción distendida, o cáliz, muestra el moco que va a ser liberado por la célula. En la parte alta de las células cilíndricas puede distinguirse el borde estriado. (Ilustración cortesía de J. Merzel y C. P. Leblond.)

Epitelio de las criptas. El epitelio que reviste las glándulas que penetran profundamente en la membrana mucosa (las criptas de Lieberkühn) varía en cuanto a profundidad. En el fondo de las glándulas hay células cilíndricas más estrechas en sus vértices que en sus bases. Los núcleos están dispuestos cerca de la membrana basal, y el citoplasma entre el núcleo y el vértice de cada una contiene gránulos similares a los gránulos de cimógeno, aunque mayores y rodeados de un halo que se tiñe como el moco (fig. 24-33). Estas son las células de Paneth; muestran las características de células secretorias de enzimas, aunque no sabemos cuál sea la enzima que producen. El intestino es tan largo, y las criptas de Lieberkühn tan numerosas, que el número total de células de Paneth en la economía ha de ser enorme. Se ha comprobado que las células de Paneth son uno de los pocos tipos de células corporales que contienen cantidades demostrables de cinc; el significado de ello todavía no se conoce.

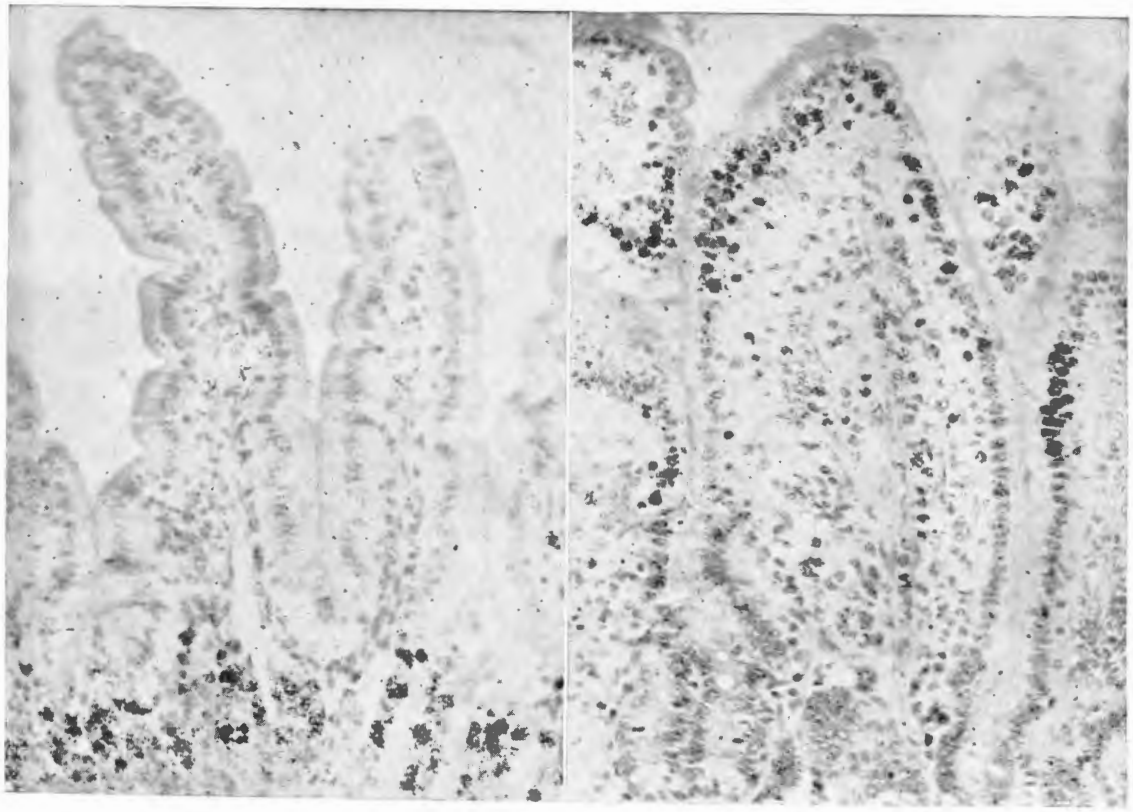

FIG. 24-34. Radioautografías teñidas con H y E de yeyuno de ratón después de inyectar timidina con ^{3}H (un mes de exposición, aproximadamente × 150). *Izquierda,* Ratón sacrificado a las ocho horas; *derecha,* a las 72 horas de la inyección.

A la izquierda se observan muchos acúmulos de granos de plata en la región de las criptas (exclusivamente encima de los núcleos). A la derecha los acúmulos de gránulos de plata se observan únicamente en el epitelio del tercio superior de las vellosidades. A partir de esta región un gradiente descendente de reacción se extiende a lo largo del epitelio hacia el interior de las criptas. Estas radioautografías ilustran que muchas de las células presentes en las criptas después de un intervalo breve *(izquierda)* acaban emigrando a las puntas de las vellosidades *(derecha).* (Preparación de C. P. Leblond y B. Messier.)

Algo más arriba en las criptas, las células de revestimiento son de tipo cilíndrico bajo, con células caliciformes situadas entre ellas. Las células cilíndricas presentan caracteres de inmadurez, ya que contienen gran número de ribosomas libres, pero sólo raras vesículas de superficie rugosa de retículo endoplásmico. Sus microvellosidades son raras, cortas y gruesas. En contraste, las células cilíndricas de las vellosidades son más voluminosas y tienen gran número de vesículas de superficie rugosa y microvellosidades densamente apelotonadas. Aunque las células de estas vellosidades y las de las criptas difieren, el estudio de su desarrollo embrionario revela que el epitelio de ambas, criptas y vellosidades, tiene el mismo origen; además, que se transforman unas en otras, según vamos a ver.

Un carácter notable de las criptas de Lieberkühn es la presencia de gran número de mitosis, incluso en el adulto. Los primeros histólogos alemanes creían que esta actividad mitótica era un proceso de reparación para regenerar el epitelio lesionado por enzimas, alimento y toxinas bacterianas. Sin embargo, en 1948, Leblond y Stevens observaron que el ayuno, que evita la lesión causada por el alimento, y también reduce la secreción de enzimas, afectaba muy poco la actividad mitótica en las criptas. Además, se comprobó que la actividad mitótica era igualmente abundante en animales criados en contacto con gérmenes. En fin, ocurren mitosis

durante todos los días y, por lo tanto, se trata de un *fenómeno fisiológico* constante.

Las células cilíndricas nuevas que nacen de la mitosis crean una presión de población que impulsa dichas células hacia las vellosidades. Entre tanto, a nivel de la punta de la vellosidad hay una "zona de extrusión", donde puede observarse cómo las células caen en la luz del intestino. Hay una cinta muscular que se extiende desde la muscularis mucosae y que se inserta en la membrana basal que reviste el epitelio inmediatamente por debajo de la zona de excreción. La contracción de esta cinta muscular soltaría las células de la zona de extrusión, de manera que pudieran caer en la luz. Las células del otro lado del vacío resultante lo cerrarían. Las células siguientes seguirían el camino; por lo tanto, alcanzarían las células más alejadas en las vellosidades y las criptas haciendo que todo el epitelio emigre en dirección de

FIG. 24-35. Micrografía electrónica de parte de un corte de colon de ratón. La célula inferior es argentófila; el núcleo, que está a la derecha, es redondeado y claro. Hay dos tipos de gránulos: unos son esféricos, la mayor parte de los demás son discoides. La célula por encima tiene protoplasma más ligero, un aparato de Golgi manifiesto y sólo unos pocos gránulos, casi todos esféricos. Esta célula es del tipo descrito por Pearse como célula rica en colinesterasa y, según indica el autor, corresponde a la célula que ha sido descrita en la literatura como célula argirófila. Su núcleo se halla en el lado izquierdo. (Ilustración cortesía de W. W. L. Chang.)

la punta de la vellosidad. La mitosis proporcionaría las células necesarias y causaría la presión de la población facilitando la liberación.

Con radioautografía fue posible comprobar qué células marcadas con ^{3}H-timidina antes de su mitosis en la cripta aparecían en la superficie de la vellosidad al cabo de un tiempo y a los dos o tres días alcanzaban la punta de la misma (fig. 24-34), donde eran expulsadas. Por lo tanto, el epitelio del intestino normal en animales de experimentación se renueva cada dos o tres días. Bertalanffy y Nagy llegaron a conclusiones similares para el intestino del hombre. Como la pérdida celular en la zona de extrusión equilibra la producción celular en las criptas, la imagen histológica familiar del epitelio intestinal es el resultado de este equilibrio.

Las células caliciformes (fig. 24-32), como las células cilíndricas, nacen por mitosis en las criptas. En las criptas del intestino delgado las células caliciformes típicas no se dividen; las mitosis sólo ocurren en células jóvenes con una pequeña cantidad de moco que se transforman en células caliciformes típicas. Probablemente las células mucosas jóvenes provengan de células cilíndricas indiferenciadas de la base de la cripta (Cairnie; Merzel y Leblond). Más tarde células caliciformes emigran desde la cripta a la vellosidad, igual que las células cilíndricas.

Un número pequeño de células de criptas y vellosidades reciben el nombre de células argentófilas o enterocromafines (fig. 24-35) a causa de la afinidad de sus gránulos citoplásmicos por las sales de plata y de cromo. Estas células tienen forma triangular, con la punta del triángulo en contacto con la luz. Se cree que elaboran y secretan serotonina, que luego sería resorbida para estimular la contracción de la capa muscular.

Las células argentófilas (enterocromafines) se han observado en todas partes del tubo digestivo, del esófago al ano, pero existen en número mayor en el intestino delgado; por este motivo las describimos aquí. También se han observado en los conductos biliares y pancreáticos, y en otras localizaciones. Se han descrito células similares (quizá idénticas) en otras capas del intestino. Hay unos pequeños tumores (carcinoides) que no son raros en el apéndice, formados por células de este tipo u otro similar.

También se ha señalado la existencia de un tipo diferente de células argentófilas (descritas a veces como argirófilas o ricas en colinesterasa). Estas células, que también existen a lo largo de todo el intestino se indican en la figura 24-35. Pueden producir una secreción que afecta el sistema nervioso vegetativo.

Lámina propia. Los núcleos de las vellosidades están formados por lámina propia. En esta localización particular, se halla constituida por tejido conectivo laxo que presenta algunos de los atributos que corresponden al tejido linfático. Su principal elemento de soporte es una red de fibras reticulares que se extienden por toda su superficie y que, a los lados y en la parte más alta, se une con la membrana basal situada debajo del epitelio superficial. Entre las fibras de la red están irregularmente diseminadas algunas células de protoplasma pálido. Se consideran elementos reticulares; probablemente están representados los dos tipos, indiferenciado y reticuloendotelial. En las mallas de la red son frecuentes los linfocitos (fig. 24-31). En ocasiones hay cierta abundancia de células plasmáticas. También pueden verse eventualmente en las mallas de la red eosinófilos que han salido de los capilares de la vellosidad. Las fibras musculares lisas, con sus ejes largos paralelos al de la vellosidad, están dispuestas en forma característica en la porción central, generalmente alrededor de un capilar linfático único de gran calibre que nace cerca de la punta de la vellosidad; este capilar linfático suele denominarse el *quilífero central* de la vellosidad.

Una rama arterial única procedente de la submucosa suele atravesar la muscularis mucosae por debajo de cada vellosidad y asciende en ella durante cierta distancia, para terminar después en una red capilar. Los capilares se acercan mucho a las células epiteliales. Ramas arteriales separadas terminan en redes capilares que rodean las criptas de Lieberkühn. Las fibras nerviosas del plexo de Meissner de la submucosa también atraviesan la muscularis mucosae para ascender en cada vellosidad. Aquí pueden formar redes que parecen extenderse a toda ella. No es raro observar nódulos netos de tejido linfático en la lámina propia a todo lo largo del tubo digestivo, pero resultan relativamente más numerosos en el intestino delgado, y en particular en el íleon. Se observan aisladamente, como nódulos "solitarios" o tan estrechamente unidos unos con otros que constituyen masas "confluentes". Al referirnos a la estructura general del tubo digestivo ya tratamos de la posible función del tejido linfático en la lámina propia.

Puede haber nódulos linfáticos solitarios a cualquier nivel de la lámina propia en el intes-

tino delgado. Tienen de medio a tres milímetros de diámetro. Los menores están limitados a la lámina propia; los mayores pueden hacer prominencia en la muscularis mucosae y desplazar la submucosa. El epitelio que los recubre y los demás tejidos que los rodean suelen estar infiltrados por linfocitos procedentes de estos nódulos. Cuando los nódulos son muy numerosos tienen tendencia a confluir. Las grandes masas confluentes tienen forma oval alargada y se hallan en la zona del intestino opuesta a la inserción mesentérica (porción antimesentérica). Tienen de uno a 12 centímetros de largo y de uno a dos centímetros y medio de ancho. Reciben el nombre de *placas de Peyer* según el nombre de su descubridor. Generalmente hay 20 ó 30 de estas estructuras, pero en personas jóvenes se han observado más todavía. Se hallan principalmente en la parte baja del íleon, donde tienen dimensiones máximas, pero también se observan en la parte alta del íleon y en la parte baja del yeyuno; se han observado incluso en la parte baja del duodeno. A su nivel no suele haber vellosidades. Quizá tenían más interés que ahora cuando la tifoidea era enfermedad frecuente, ya que origina una reacción inflamatoria intensa en dichas placas, donde con frecuencia produce úlceras, hemorragias o incluso perforación. Como el tejido linfático, en general, tanto los nódulos solitarios como los confluentes disminuyen de volumen a medida que se avanza en edad.

En los viejos, las placas de Peyer han desaparecido casi por completo.

La *muscularis mucosae* y la *submucosa* del intestino delgado no requieren mayor descripción que la indicada al tratar de la estructura general del aparato digestivo.

La *muscular externa del intestino* delgado no tiene características especiales, pero los cortes del intestino delgado brindan una buena oportunidad para que el estudiante observe células ganglionares y fibras nerviosas del plexo de Auerbach, entre dos capas de músculo (figura 24-36).

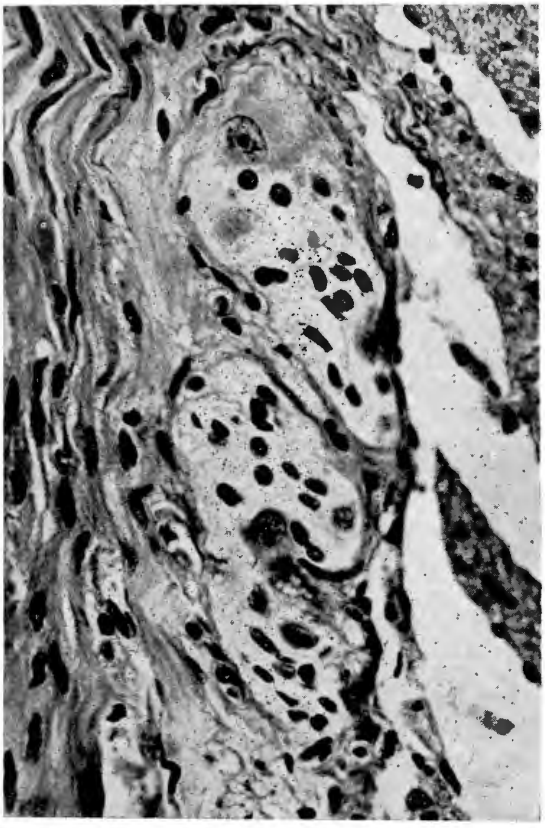

FIG. 24-36. Microfotografía (gran aumento) de un corte de intestino delgado de niño; se observa una porción de plexo de Auerbach entre las dos capas de la muscular externa. Hay una célula ganglionar voluminosa en la parte alta. Su protoplasma se halla principalmente por encima y a la derecha del núcleo.

Absorción por el intestino delgado. En condiciones normales, los polisacáridos son desintegrados en monosacáridos y disacáridos en la luz del intestino. Los monosacáridos son absorbidos a través de las células epiteliales hacia los capilares de la sangre que están intercalados en la lámina propia. Probablemente se absorban algunos disacáridos penetrando en las células de revestimiento, pero en ellas son desintegrados en monosacáridos antes de pasar a los capilares. Las proteínas son absorbidas como aminoácidos.

La absorción de grasa se presta al estudio con ME, por la afinidad de la grasa con el osmio. Sin embargo, lo que se observa resulta difícil de interpretar. La digestión de la grasa comienza en el duodeno por acción de la lipasa pancreática, que actúa desintegrando los triglicéridos en ácidos grasos y glicerol. El medio acuoso no favorece la acción de la enzima sobre la grasa. Sales biliares, ácidos grasos y monoglicéridos ayudan a emulsionar la grasa, en consecuencia, el triglicérido es emulsionado en forma de micelas, que proporciona una superficie enorme para la actividad enzimática. La mitad, aproximadamente, de la grasa que existía en forma de triglicéridos se desintegra en ácidos grasos y glicerol. Los ácidos grasos son absorbidos por las células del intestino delgado

y dentro de él la mayor parte se utilizan para resíntesis de triglicéridos, que adoptan la forma de quilomicrones descritos en el capítulo 11 en relación con las células adiposas del transporte y almacenamiento de grasa. Los quilomicrones alcanzan los linfáticos de las vellosidades y penetran en ellos.

La grasa del intestino que todavía no ha sido desintegrada hasta ácidos grasos y glicerol probablemente se halle casi toda en forma de micelas de monoglicéridos, que atraviesan la membrana celular; parece que esta grasa también se convierte en su mayor parte nuevamente en triglicéridos dentro de la célula y pasa desde la vellosidad a los linfáticos.

Hay diversos puntos de la absorción de grasa que todavía no están aclarados. Sin embargo, parece que la grasa demostrable en las células de absorción del intestino delgado, como la grasa en las células adiposas, no ha sido absorbida como tal, sino que representa la resíntesis de grasa a partir de piedras de *construcción* absorbidas o proporcionadas por la célula.

Después de una comida rica en grasas los linfáticos que drenan el intestino contienen cantidades elevadas de grasa emulsionada; recibe el nombre de *quilo.*

INTESTINO GRUESO

División. El intestino grueso está formado por varias partes: ciego, apéndice vermiforme, colon ascendente, transverso, descendente y pelviano, y recto (incluyendo el conducto anal). Termina en el ano (fig. 24-1).

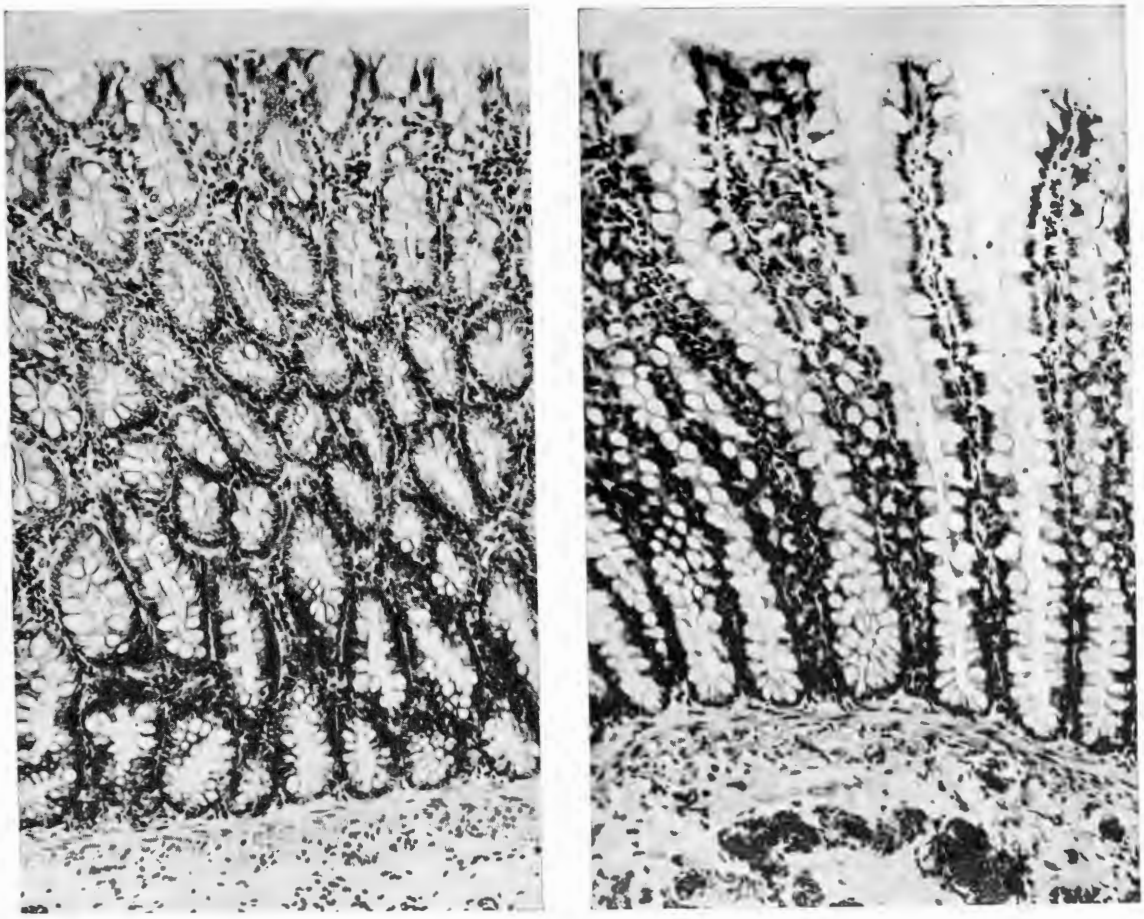

FIG. 24-37. Microfotografía (mediano aumento) de cortes de pared de intestino grueso, para ver la mucosa. A la izquierda, las criptas de Lieberkühn están cortadas oblicuamente; a la derecha, en sección longitudinal. Se observa que penetran hasta la muscularis mucosae.

Función. El contenido del intestino delgado que no ha sido absorbido va a parar al ciego en forma líquida. Cuando alcanza el colon descendente tiene la consistencia de las heces. La absorción de agua por la mucosa es función importante del intestino grueso.

Aunque la secreción alcalina del intestino grueso contiene gran cantidad de moco, con él no se secretan enzimas importantes. Sin embargo, en su luz tiene lugar cierto grado de digestión. En parte depende de enzimas provenientes del intestino delgado que siguen activas, en parte de las bacterias de putrefacción que viven en su interior, desintegrando la celulosa de la dieta, que no ha sido atacada por alguna otra enzima y llega al colon.

Las heces están formadas por bacterias, productos de putrefacción bacteriana, el material no digerido que llega a atravesar el colon, restos celulares del revestimiento intestinal, moco y unas pocas substancias más.

Estructura histológica. La mucosa del intestino grueso difiere de la mucosa del intestino delgado en varios sentidos. En la vida extrauterina no tiene vellosidades. Es más gruesa y, por lo tanto, las criptas de Lieberkühn son más profundas (fig. 24-37). Las criptas, que están distribuidas por toda la superficie de revestimiento del intestino grueso, no contienen células de Paneth (excepto en los individuos jóvenes), pero tienen más células caliciformes que las existentes en el intestino delgado. Las células epiteliales ordinarias de superficie tienen bordes estriados como los del intestino delgado (figura 24-38). Finalmente, pueden observarse células argentófilas típicas y las células descritas recientemente (fig. 24-35) por Pearce como células ricas en colinesterasa.

Se produce migración en el intestino grueso igual que en el delgado, pero con rapidez todavía mayor, por lo menos en el hombre (Lipkin y col., 1963). Sin embargo, las células del fondo de las criptas raramente se dividen; las que hay en el tercio medio suelen hacerlo. Desde aquí las células emigran hacia arriba y, finalmente, llegan a la superficie. Las zonas de extrusión se hallan en la superficie aproximadamente a mitad de distancia entre las aberturas de criptas vecinas.

Las criptas de Lieberkühn desaparecen en el conducto anorrectal a nivel de la unión del epitelio anal con el rectal. El epitelio anal estratificado plano no se queratiniza y se extiende en unos dos centímetros. En su borde externo resulta continuo con la epidermis queratinizada de la piel, y en su borde interno con el epitelio cilíndrico que reviste el resto del recto. En la unión entre epitelio anal y cilíndrico hay glándulas perianales. Estas glándulas tienen epitelio cilíndrico estratificado y son de tipo tubular ramificado, pero no parecen desempeñar función activa. Probablemente constituyen un órgano atrófico, recuerdo de una de las glándulas funcionalmente activas de algunos mamíferos.

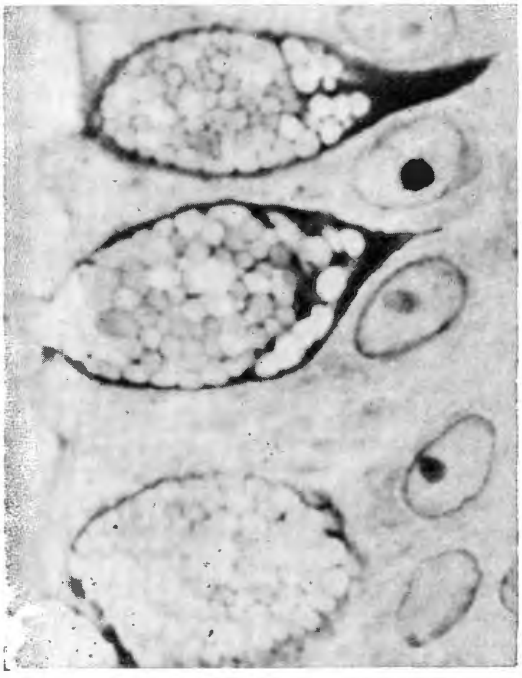

FIG. 24-38. Microfotografía (× 1 600) de células caliciformes y cilíndricas con bordes estriados en la parte alta de una cripta de Lieberkühn del recto humano. (Ilustración de W. W. L. Chang.)

En el conducto anal, la membrana forma una serie de pliegues longitudinales, las *columnas rectales* o de *Morgagni.* Por debajo, las columnas vecinas se hallan unidas por pliegues. Esta disposición origina una serie de estructuras denominadas válvulas anales. Las concavidades de las bolsitas así formadas reciben el nombre de senos rectales.

La muscularis mucosae sólo continúa hasta la región de los pliegues longitudinales; en ellos se divide en haces y acaba por desaparecer. Por lo tanto, en esta región no existe la separación entre lámina propia y submucosa que se observa en otras partes del tubo digestivo. La lámina propia y la submucosa unidas contienen pequeñas venas ramificadas. La dilatación de estas

venas produce un trastorno muy frecuente, las *hemorroides internas;* las dilataciones elevan la mucosa y ésta hace prominencia en el conducto del ano. Las hemorroides externas provienen de dilatación de venas cutáneas a nivel del ano y cerca de él.

Muscular externa. En el intestino grueso, esta capa tiene una disposición algo diferente que en otras partes del tubo digestivo. Empezando en el ciego, las fibras longitudinales de la capa externa, si bien existen hasta cierto punto en toda la circunferencia intestinal, se hallan reunidas principalmente en tres bandas aplanadas, las denominadas *tenias del colon.* Estas no son tan largas como el intestino contra el cual se hallan aplicadas; la consecuencia es que la pared de esta parte del intestino forma verdaderos sacos o haustros (fig. 24-1). Si se cortan o se desgarran las tenias, el intestino inmediatamente se alarga y las saculaciones desaparecen. Las tres tenias se extienden desde el ciego hasta el recto, donde se ensanchan y se funden unas con otras constituyendo una capa muscular más gruesa en las porciones anterior y posterior del recto que a los lados. Los agregados anterior y posterior del músculo liso dispuesto longitudinalmente son algo más cortos que el propio recto, lo cual tiene por resultado una especie de saculación a este nivel; en consecuencia, la pared rectal subyacente hace prominencia en el interior de la luz para formar dos salientes transversales, uno mayor en el lado derecho, otro menor en el izquierdo, denominados *plicas transversas* del recto. Ayudan a soportar el peso del contenido rectal y hacen menos difícil el trabajo del esfínter anal.

Las fibras musculares lisas de la capa interna de la muscular externa dispuestas circularmente constituyen una capa más gruesa entre las saculaciones que encima de ellas. En el conducto anal están aumentadas constituyendo un esfínter, el esfínter interno del ano.

Serosa. A lo largo del colon y de la parte superior del recto, la capa serosa se separa de la superficie del intestino a intervalos regulares para formar pequeños sacos peritoneales llenos de grasa. Estas redundancias peritoneales penden de la superficie externa del intestino y

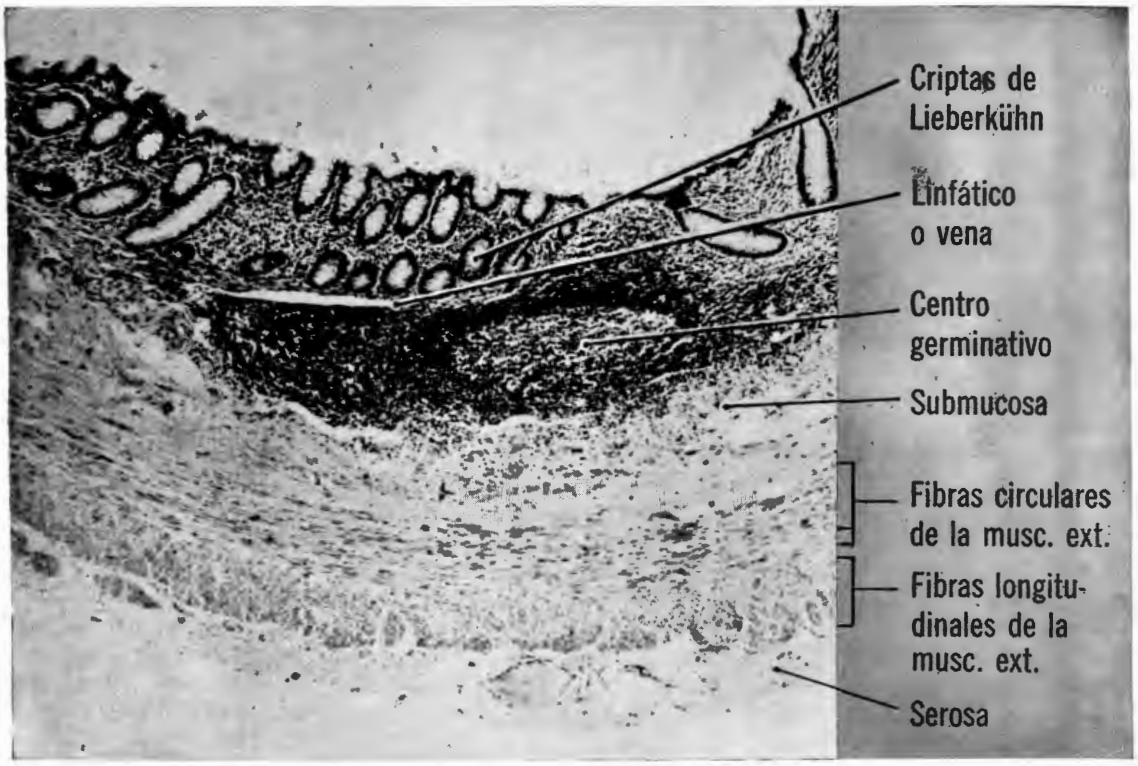

FIG. 24-39. Microfotografía de poco aumento de una parte de la pared del apéndice (corte transversal).

reciben el nombre de *apéndices epiploicos*. En varios sitios sólo contienen tejido areolar.

Apéndice vermiforme. Este anexo del ciego, en forma de gusano (fig. 24-1), es asiento tan frecuente de procesos patológicos que merece descripción separada. Embriológicamente se trata del extremo inferior del ciego que no se ha dilatado tan rápidamente como el resto del órgano y, en consecuencia, aparece como divertículo que nace del ciego a tres centímetros o menos por debajo del lugar de penetración del íleon. En muchos animales inferiores es mayor que en el hombre y proporciona a un lado de la luz principal del intestino una bolsa de dimensiones considerables donde la celulosa puede quedar sometida a una digestión muy prolongada.

En el hombre es demasiado corto y tiene una luz demasiado pequeña para poder desempeñar tal función. Es muy frecuente que esté incurvado o incluso arrollado sobre sí mismo; entonces hay el grave peligro de que la actividad de las bacterias destruya no sólo el contenido del apéndice, sino la propia pared del órgano. En consecuencia, a veces los gérmenes penetran en dicha pared y la infectan. Por este motivo la extirpación quirúrgica del apéndice infectado constituye una de las operaciones más frecuentes de cirugía abdominal.

El apéndice suele estudiarse microscópicamente por medio de cortes transversales (figura 24-39). En preparaciones de este tipo, la luz del apéndice de una persona joven suele tener forma triangular, no circular. En el adulto suele ser más redonda, y a medida que pasan los años puede obliterarse por tejido conectivo que substituye la mucosa y llena la luz.

El epitelio de la mucosa es parecido al del intestino grueso (fig. 24-39). Sin embargo, la lámina propia contiene mucho más tejido linfático; los nódulos linfáticos confluentes pueden rodear totalmente la luz, pero su número disminuye con la edad. La muscularis mucosae todavía no está bien desarrollada y puede faltar en algunos lugares. En la lámina propia suele haber unos pocos eosinófilos; si se hallan en la submucosa, indican la existencia de un proceso inflamatorio crónico en el órgano. Los neutrófilos en la lámina propia o en cualquier otra capa del apéndice indican lesión inflamatoria aguda (apendicitis aguda). La muscular externa presenta la misma disposición que en el resto del intestino; las fibras longitudinales forman una capa completa. El apéndice tiene un mesenterio rudimentario.

BIBLIOGRAFIA

BIBLIOGRAFÍA SOBRE CAVIDAD BUCAL Y GLÁNDULAS SALIVALES

Para botones gustativos, ver capítulo 31.

Para dientes, ver la sección siguiente.

Dewey, M. M.: A histochemical and biochemical study of the parotid gland in normal and hypophysectomized rats. Am. J. Anat., *102:*243, 1968.

Gairns, F. W.: The sensory nerve endings of the human palate. Quart. J. Exp. Physiol., *40:*40, 1955.

Jacoby, F. y Leeson, C. R.: The post-natal development of the rat submaxillary gland. J. Anat., *93:*201, 1959.

James, J.: Epithelium and lymphocyte in the development of the palatine tonsil. Acta Anat., *27:*222, 1955.

Leeson, C. R. y Jacoby, F.: An electron microscope study of the rat submaxillary gland during its postnatal development and in the adult. J. Anat., *93:*287, 1959.

Parks, H. F.: Morphological study of the extrusion of secretory materials by the parotid glands of mouse and rat. J. Ultrastruct. Res., *6:*449, 1962.

Scott, B. L. y Pease, D. C.: Electron microscopy of the salivary and lacrimal glands of the rat. Am. J. Anat., *104:*115, 1959.

Travill, A.: The effect of pregnancy on the submandibular glands of mice. Anat. Rec., *155:*217, 1966.

Travill, A. A. y Hill, M. F.: Histochemical demonstration of myoepithelial cell activity. Quart. J. Exp. Physiol, *48:* 423, 1963.

REFERENCIAS RECIENTES SOBRE DIENTES —LIBROS Y SIMPOSIOS

Anderson, D. J., Estoe, J. E., Melcher, A. H. y Picton, D. C. A. (dirs.): The Mechanism of Tooth Support—A Symposium. Bristol, England, John Wright and Sons, 1967.

Gaunt, W. A., Osborne, J. W. y Ten Cate, A. R.: Advances in Dental Histology. Bristol, England, John Wright and Sons, 1967.

Stack, M. V. y Fernhead, R. W. (dirs.): Tooth Enamel. Its Composition, Properties and Fundamental Structure. Bristol, England, John Wright and Sons, 1965.

Symons, N. B. B. (dir.): Dentine and Pulp: Their Structure and Reactions. Edinburgh, E. & S. Livingstone, 1967.

Véanse también textos de histología dental e histología bucal.

OTRAS REFERENCIAS SOBRE DIENTES

Bélanger, L. F.: Autoradiographic and histochemical observations on the mineralization of teeth in rats and hamsters of various ages. Anat. Rec., *114:*529, 1952.

———: Autoradiographic studies of the formation of the organic matriz of cartilage, bone and the tissues of teeth. *En* Wolstenholme, G. E. W. y O'Connor, C. M. (dirs.): Ciba Foundation Symposium on Bone Structure and Metabolism, p. 75, London, J. & A. Churchill, 1956.

Bélanger, L. F. y Leblond, C. P.: Mineralization of the growing tooth as shown by radiophosphorus autographs. Proc. Soc. Exp. Biol. Med., *73:*390, 1950.

Bélanger, L. F., Lotz, W. E., Vsek, W. J. y Comar, C. L.: Autoradiographic visualization with Ca^{45} of normal growth of the incisor of pigs and the effects of fluorine feeding. Anat. Rec., *119:*53, 1954.

Bevelander, G. y Johnson, P. L.: Alkaline phosphatase in amelogenesis. Anat. Rec., *104:*125, 1949.

Frank, R. M. y Sognnaes, R. F.: Electron microscopy of matrix formation and calcification in rat enamel. Arch. Oral Biol., *1:*339, 1960.

Garant, P. R. y Nalbandian, J.: Observations on the ultrastructure of ameloblasts with special reference to the Golgi complex and related components. J. Ultrastruct. Res., *23:*427, 1968.

Garant, P., Szabo, G. y Nalbandian, J.: The fine structure of the mouse odontoblast. Arch. Oral Biol., *13:*857, 1968.

Kallenbach, E.: The cell web in the ameloblasts of the rat incisor. Anat. Rec., *153:*55, 1963.

Kallenbach, E., Sandborn, E. y Warshawsky, H.: The Golgi apparatus of the ameloblast of the rat at the stage of enamel matrix formation. J. Cell Biol., *16:*629, 1963.

Kumamoto, Y. y Leblond, C. P.: Radioautographic study of mineralization of growing teeth with labelled calcium. J. Dent. Res., *35:*147, 1956.

———: Visualization of C^{14} in the tooth matrix after administration of labeled hexoses. J. Dent. Res., *37:*147, 1958.

Leblond, C. P., Bélanger, L. F. y Greulich, R. C.: Formation of bones and teeth as visualized by radioautography. Ann. N. Y. Acad. Sci., *60:*629, 1955.

Reith, E. J.: The ultrastructure of ameloblasts from the growing end of rat incisors. Arch. Oral Biol., *2:*253, 1960.

———: The ultrastructure of ameloblasts during matrix formation and the maturation of enamel. J. Biophys. Biochem. Cytol., *9:*825, 1961.

———: The ultrastructure of ameloblasts during early stages of maturation of enamel. J. Cell. Biol., *18:*691, 1963.

———: Collagen formation in developing molar teeth of rats. J. Ultrastruct. Res., *21:*383, 1968.

Schour, I. y Massler, M.: Studies in tooth development; the growth pattern of human teeth. J. Am. Dent. Assoc., *27:*1778; *27:*1918, 1940.

Warshawsky, H.: The fine structure of secretory ameloblasts in rat incisors. Anat. Rec., *161:*211, 1968.

Weinstock, A. y Albright, J. T.: The fine structure of mast cells in normal human gingiva. J. Ultrastruct. Res., *17:*245, 1967.

———: Synthesis of enamel matrix glycoproteins as demonstrated by radioautography. Proc. Electron Microscopy Soc. Am., p. 6, 1968.

BIBLIOGRAFÍA DE ESÓFAGO Y ESTÓMAGO

Bensley, R. R.: The gastric glands. *En* Cowdry's Special Cytology, 2a. ed., p. 197. New York, Hoeber, 1932.

Bertalanffy, F. D.: Cell renewal in the gastrointestinal tract of man. Gastroenterology, *43:*472, 1962.

Davenport, H. W.: Physiology of the Digestive Tract, 2a. ed. Chicago, Year Book Medical Publishers, 1965.

Ito, S.: The fine structure of the gastric mucosa. *En* Proc. Symp. Gastric Secretion; Mechanisms and Control, p. 3. Oxford, Pergmon Press, 1967.

———: Anatomic structure of the gastric mucosa. *En* American Physiological Society: Handbook of Physiology. Section 6 (Cole, C. F., dir.), Alimentary Canal, vol. 2, p. 105. Baltimore, Williams & Wilkins, 1967.

Ito, S. y Winchester, R. J.: The fine structure of the gastric mucosa in the bat. J. Cell Biol., *16:*541, 1963.

Marques-Pereira, J. P. y Leblond, C. P.: Mitosis and differentiation in the stratified squamous epithelium of the rat esophagus. Am. J. Anat., *117:*73-90, 1965.

Sedar, A. W.: The fine structure of the oxyntic cell in relation to functional activity of the stomach. Ann. N. Y. Acad. Sci., *99:*9, 1962.

———: Stomach and intestinal mucosa. *En* Electron Microscope Anatomy, p. 123. New York, Academic Press, 1964.

BIBLIOGRAFÍA DE INTESTINOS DELGADO Y GRUESO

Altmann, G. G. y Enesco, M.: Cell number as a measure of distribution and renewal of epithelial cells in the small intestine of growing and adult rats. Am. J. Anat., *120:*319, 1967.

Bertalanffy, F. D. y Nagy, K. P.: Mitotic activity and renewal rate of the epithelial cells of human duodenum. Acta Anat., *45:*362, 1961.

Cardell, R. R., Jr., Badenhausen, S. y Porter, K. R.: Intestinal triglyceride absorption in the rat. J. Cell Biol., *34:*123, 1967.

Creamer, B.: Variations in small-intestinal villous shape and mucosal dynamics. Brit. Med. J., *2:*1371, 1964.

Granger, B. y Baker, R. F.: Electron microscope investigation of the striated border of intestinal epithelium. Anat. Rec., *107:*423, 1950.

Grossman, M. I.: The glands of Brunner. Physiol. Rev., *38:* 675, 1958.

Hally, A. D.: The fine structure of the Paneth Cell. J. Anat., *92:*268, 1958.

Irwin, D. A.: The anatomy of Auerbach's plexus. Am. J. Anat., *49:*141, 1931.

Kirkman, H.: The anal canal of the rhesus monkey with emphasis upon a description of bipolar, argyrophile cells in the zona columnaris. Am. J. Anat., *88:*177, 1951.

Landboe-Christensen, E.: The Duodenal Glands of Brunner in Man: Their Distribution and Quantity; An Anastomical Study. London, Oxford, 1944.

Leblond, C. P. y Messier, B.: Renewal of chief cells and goblet cells in the small intestine as shown by radioautography after injection of thymidine-H^3 into mice. Anat. Rec., *132:*247, 1958.

Leblond, C. P. y Stevens, C. E.: The constant renewal of the intestinal epithelium in the albino rat. Anat. Rec., *100:*357, 1948.

Leblond, C. P. y Walker, B. E.: Renewal of cell populations. Physiol. Rev., *36:*255, 1956.

Lesher, S., Fry, R. J. M. y Cohn, H. I.: Age and degeneration time of the mouse duodenal epithelial cell. Exp. Cell Res., *24:*334, 1961.

Lipkin, M., Sherlock, P. y Bell, B.: Cell proliferation kinetics in the gastrointestinal tract of man. II. Cell renewal in stomach, ileum, colon, and rectum. Gastroenterology, *45:*721, 1963.

McMinn, R. M. H. y Mitchell, J. E.: The formation of villi following artificial lesions of the mucosa in the small intestine of the cat. J. Anat., *88:*99, 1954.

Merzel, J. y Leblond, C. P.: Origin and renewal of goblet cells in the epithelium of the mouse small intestine. Am. J. Anat., 1969, en prensa.

Moe, H.: The goblet cells, Paneth cells and basal granular cells of the epithelium of the intestine. Int. Rev. Gen. Exp. Zool., *3:*241, 1968.

Neutra, M. y Leblond, C. P.: Synthesis of the carbohydrate of mucus in the Golgi complex, as shown by electron microscope radioautography of goblet cells from rats injected with ^{3}H-glucose. J. Cell Biol., 30:119, 1966.

Palay, S. L. y Karlin, L.: Absorption of fat by jejunal epithelium in the rat. Anat. Rec. *124:*343, 1956.

———: An electron microscopic study of the intestinal villus. I. The fasting animal. J. Biophys. Biochem. Cytol., *5:*363, 1959.

Puchtler, H. y Leblond, C. P.: Histochemical analysis of cell membranes and associated structures as seen in the intestinal epithelium. Am. J. Anat., *102:*1, 1958.

Quastler, H. y Sherman, F. G.: Cell populations kinetics in the intestinal epithelium of the mouse. Exp. Cell Res., *17:*420, 1959.

Richardson, K. C.: Electron microscopic observations on Auerbach's plexus in the rabbit, with special reference to the problem of smooth muscle innervation. Am. J. Anat., *103:*99, 1958.

Spencer, R. P.: The Intestinal Tract; Structure, Function and Pathology in Terms of the Basic Sciences. Springfield, Ill., Charles C Thomas, 1960.

Wiernik, G., Shorter, R. G. y Creamer, B.: The arrest of intestinal epithelial "turnover" by the use of x-irradiation. Gut, *3:*26, 1962.

CAPITULO 25

Páncreas, hígado y vesícula biliar

PANCREAS

Introducción. El páncreas es glándula importante y de gran volumen. Se halla en el abdomen, con la cabeza colocada en la concavidad del duodeno y el cuerpo extendido hacia el bazo, que la cola llega a tocar (fig. 24-1). Macroscópicamente, el páncreas fresco es blanco con tinte rosado. Tiene lóbulos y carece de una cápsula gruesa que impide ver su estructura.

El páncreas es glándula doble, endocrina y exocrina. La mayor parte de sus células están destinadas a la secreción exocrina. Esta se reúne en un sistema de conductos que se vacía en la segunda porción del duodeno. Ya nos hemos referido a las funciones digestivas de la secreción pancreática. La secreción endocrina del páncreas es producida por pequeños acúmulos de células, muy ricos en capilares, que se hallan desparramados por toda la substancia del órgano, rodeados de tejido glandular exocrino. En consecuencia, estas pequeñas unidades endocrinas han recibido el nombre de *islotes* de Langerhans, según el nombre de quien los descubrió. La primera hormona que se descubrió producida por los *islotes de Langerhans* es la *insulina.* La producción de esta hormona en cantidades insuficientes origina la diabetes sacarina, enfermedad que describiremos al estudiar en detalle los islotes de Langerhans en el capítulo destinado a glándulas endocrinas. La producción de una segunda hormona, *glucagon* ha sido atribuida más tarde a los islotes.

Desarrollo. El páncreas se desarrolla a partir de dos divertículos que se forman en el revestimiento epitelial (endodérmico) del duodeno en desarrollo. La forma como se desarrollan las porciones respectivas de páncreas desde estos dos divertículos se describe en los textos de embriología y anatomía macroscópica, como el desarrollo del sistema de conductos para drenar las diferentes partes del páncreas. En histología nos vamos a referir al hecho de que el sistema de conductos en desarrollo origina unidades secretorias exocrinas, desde donde la secreción pasará al sistema de conductos y pequeños acúmulos de células que serán unidades endocrinas, según se observa en la figura 9-1.

El tipo de unidades secretorias exocrinas formado por las porciones terminales del sistema de conductos que se ramifican tienden a ser de forma tubular, pero son suficientemente grasas y redondeadas para parecerse a racimos de uvas; por lo tanto, se han denominado *acinos (acinus* = racimo de uvas). Los acúmulos de células que no son del sistema de conductos en desarrollo, destinados a transformarse en islotes, no desarrollan una luz. En muchos casos, aunque no siempre, estos acúmulos de células quedan totalmente separados del sistema de conductos, para transformarse en verdaderos islotes aislados llamados islotes de Langerhans. También hay motivos para creer que algunas de las ramas del sistema de conductos en desarrollo no producen luces, sino que pasan a formar una red mal definida de cordones o túbulos celulares dispuestos irregularmente en toda la substancia del páncreas. Las células de esta red son relativamente indiferenciadas, y en ciertas circunstancias parecen dar origen a nuevas células endocrinas. Este es probablemente el origen de las células insulares que a veces se observan dispersas aisladamente entre los acinos.

ESTRUCTURA MICROSCÓPICA

Cápsula. La cápsula de tejido conectivo que separa el tejido pancreático de las estructuras

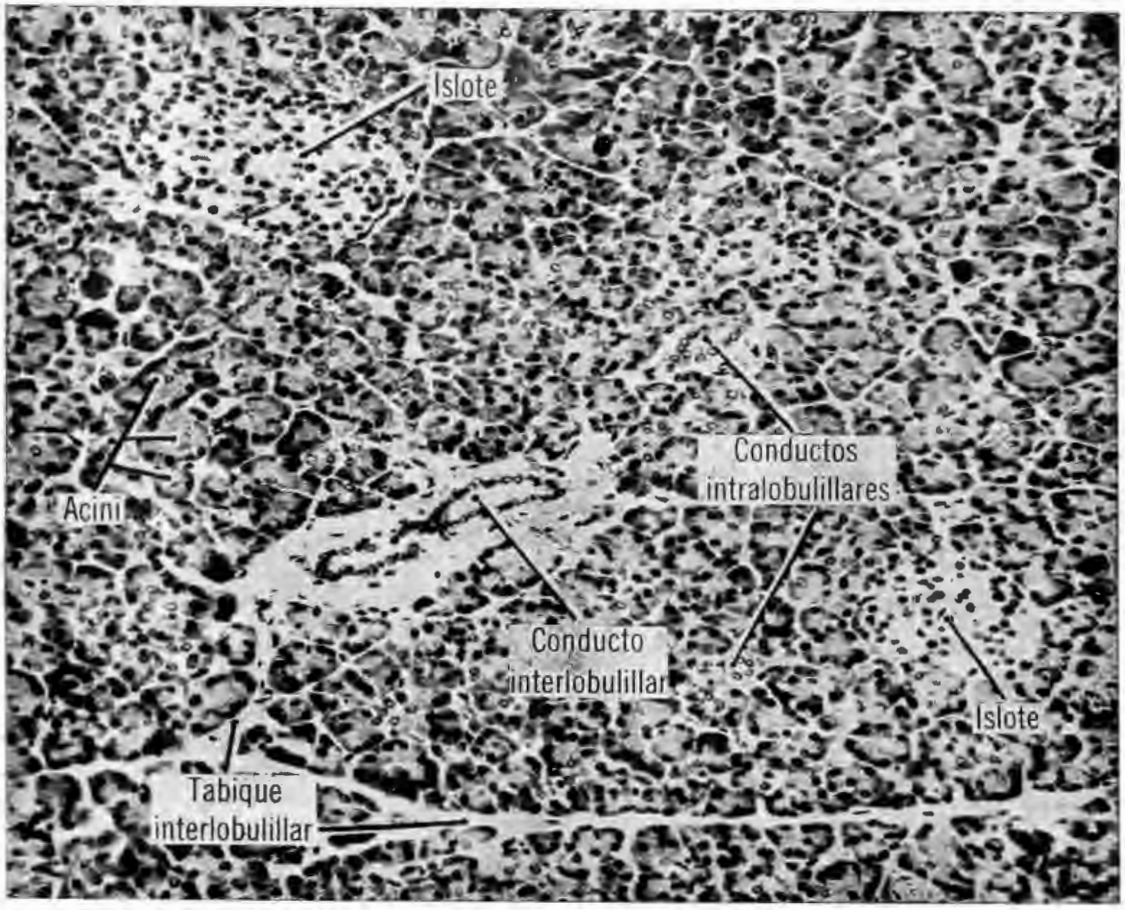

FIG. 25-1. Microfotografía (muy pequeño aumento) de un corte de páncreas; se observan dos islotes; un conducto interlobulillar de gran calibre y varios conductos intralobulillares menores, diversos acinos y un tabique interlobulillar.

vecinas es muy delgada; de hecho, apenas merece el nombre de cápsula. Por lo tanto, el páncreas no está bien protegido.

Tabique. Los tabiques de tejido conectivo se extienden penetrando en el órgano desde la cápsula para dividirlo en lobulillos. Este tabique, como la cápsula, son muy delgados (figura 25-1). Además suelen producirse separaciones a su nivel cuando se fija el tejido pancreático. En consecuencia, los lobulillos muchas veces están indicados de manera muy clara, porque están separados unos de otros por fisuras que son artefactos.

Aunque los tabiques son delgados, frecuentemente hay grandes condensaciones de tejido conectivo denso alrededor del tejido principal del órgano y sus ramas más inmediatas (figura 25-1). Estos proporcionan cierto sostén interno.

Acinos. Después que el estudiante ha visto la cápsula, los tabiques y los conductos rodeados de tejido conectivo, ha de pasar a examinar los acinos; éstos constituyen la mayor parte de la substancia de los lobulillos.

Dentro del lobulillo los acinos están reunidos en forma irregular, con muy poco tejido reticular que contiene capilares (fig. 25-3) entre ellos, de manera que el micrótomo al cortar el páncreas corta los acinos en todos los planos imaginables. La mayor parte, claro está, quedan en corte oblicuo. En muchos cortes de páncreas los acinos no se observan como estructuras netamente individuales. El estudiante quizá tenga dificultad para decidir lo que constituye un acino. Es muy útil percatarse de que con objetivo de gran aumento un acino tiene aproximadamente la anchura de una décima del campo. Y como los núcleos de las células secretorias que

constituyen el acino se hallan cerca de sus bases, en un acino aislado tienden a estar dispuestos como si formaran un anillo de núcleos en su parte más externa (fig. 25-2).

Los lados de las células más o menos piramidales que juntas constituyen los acinos están tan cerca que no siempre resulta posible con el microscopio de luz establecer los límites celulares (fig. 25-2). Los vértices de las células de un acino no siempre se reúnen en la parte central del mismo; por lo tanto, a este nivel la luz es muy pequeña (fig. 7-11). El citoplasma que queda entre el núcleo y el vértice de cada célula secretoria contiene gránulos acidófilos de cimógeno fáciles de observar cerrando un poco el diafragma del condensador (fig. 25-3). Los núcleos son redondeados y se hallan cerca de la base de las células, pero no contra ella. Presentan nucléolos manifiestos, generalmente más acidófilos que los de la mayor parte de células. El citoplasma situado entre los núcleos y las bases de las células, como el que hay a cada lado de los núcleos, suele ser basófilo por su contenido en RNA (figs. 25-2 y 25-3), como es lógico esperar para una célula que está sintetizando mucha proteína (los gránulos de cimógeno secretados constantemente son proteínas).

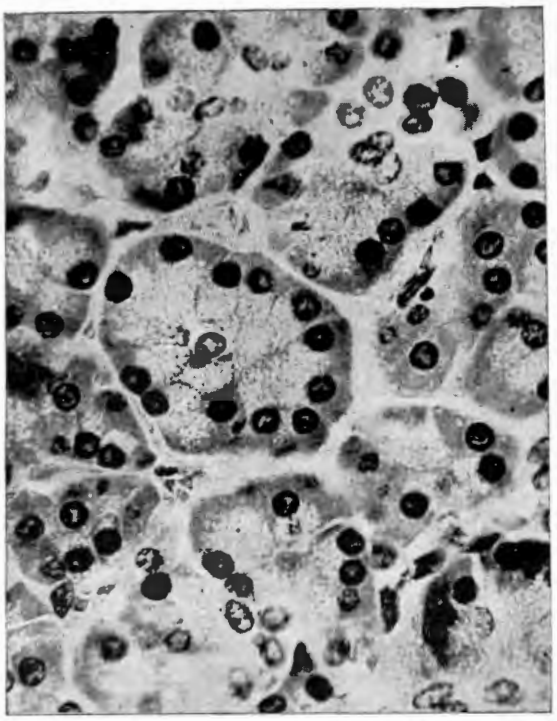

FIG. 25-2. Microfotografía (gran aumento) de un corte de páncreas; obsérvese un acino con el núcleo de una célula centroacinosa en la parte central.

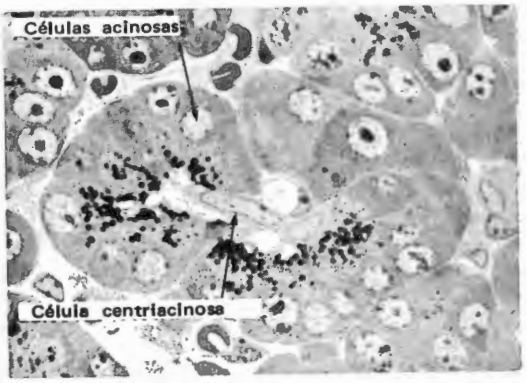

FIG. 25-3. Microfotografía de un corte de páncreas teñido con azul de toluidina. El corte secciona el acino y logra que se observe claramente una célula centroacinosa y el comienzo del conducto. Los gránulos de cimógeno están teñidos y son visibles en las células acinosas. (Microfotografía cortesía de Y. Clermont.)

Células del centro de los acinos. Muchas veces pueden verse núcleos rodeados de citoplasma poco teñido en la parte central del acino (figura 25-2). Estos son núcleos de lo que se ha denominado células del centro de los acinos. Si se corta un acino en plano adecuado (lo que ocurre de cuando en cuando), estas células pueden observarse bien como las células del conducto pequeño que drena el acino (figura 25-3). Las células de los conductos no empiezan en un extremo de un acino; las primeras, situadas en lo que parecería ser un extremo del pequeño conducto, son más o menos invaginadas en la luz del acino en un lado, como puede verse en la figura 25-3. Como las células del conducto así empiezan en el centro de un acino, reciben el nombre de células centroacinosas.

ESTRUCTURA FINA DEL ACINO

Como las células acinosas del páncreas se utilizaron como ejemplos de células que sintetizan y elaboran secreción proteínica en el capítulo 7, donde se consideró en detalle la estructura fina de la célula y la relación entre sus componentes y sus funciones, no hemos de entrar en más detalles, pero consideraremos brevemente algunas características del acino en conjunto, demostradas por el ME.

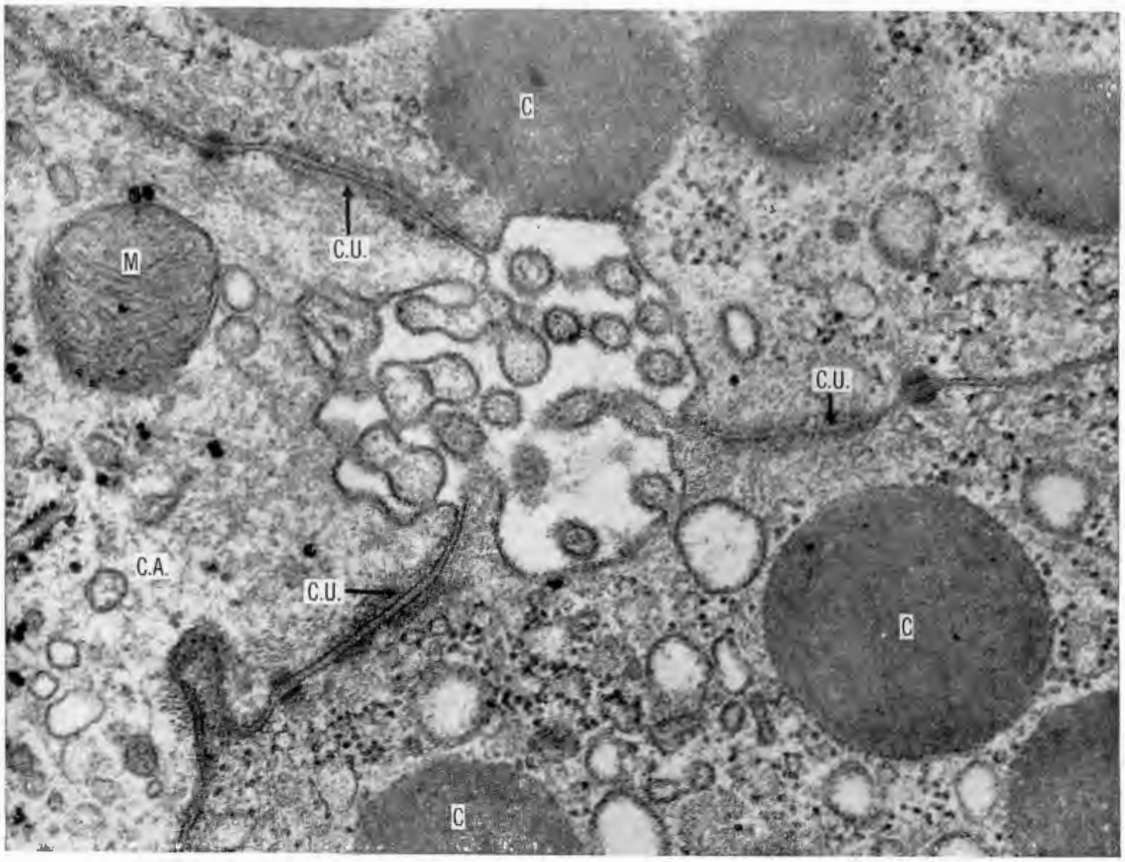

FIG. 25-4. Micrografía electrónica (× 50 000) de un corte a través de la luz de un acino pancreático de cobayo. En el centro se ven microvellosidades que se proyectan en la luz. La célula de la izquierda es una célula centroacinosa *(C.A.)*. Se distingue fácilmente por el hecho de que no contiene gránulos de cimógeno *(C)* como ocurre con las otras dos células cuyos vértices están en contacto con la luz; sin embargo, contiene una mitocondria. En la parte alta hay un gránulo de cimógeno a punto de ser secretado. Se observan complejos de unión *(C.U.)* a cada lado, donde membranas de células vecinas entran en contacto cerca de la luz. (Estas se describen en detalle en el cap. 8.) (Farquhar, M. G. y Palade, G. E.: J. Cell Biol., *17*:375.)

Los complejos de unión entre los bordes de células acinosas vecinas cerca de la luz de un acino se observan en la figura 25-4. Esta misma ilustración muestra gránulos de cimógeno a punto de ser secretados en los vértices de las células acinosas, y también que la célula centroacinosa en la ilustración no contiene gránulos de cimógeno; es una célula de tipo de conducto. Tanto las células centroacinosas como las células del acino muestran en sus bordes libres algunas microvellosidades cortas (fig. 25-4).

Un tejido conectivo reticular fino llena el espacio entre los diferentes acinos y lleva capilares hasta cerca de las bases de las células secretorias (fig. 25-3). Algunos de los capilares tienen endotelio fenestrado. Este tejido conectivo reticular también lleva fibras nerviosas.

Islotes de Langerhans. Si se estudian en preparaciones de H y E con objetivo de poco aumento, un número suficiente de lobulillos se verán zonas pálidas mucho mayores que los cortes transversales u oblicuos de acinos (figura 25-1). Son los *islotes de Langerhans,* formados por cordones y acúmulos irregulares de células y capilares. En los capilares suele haber un número de glóbulos rojos suficiente para que, incluso con objetivo de poco aumento, aparezcan como líneas rosadas o rojas. Sin embargo, si sólo utiliza un objetivo débil, el principiante puede confundir un islote con un conducto o una pequeña placa de tejido conectivo. Con objetivo de gran aumento, el islote suele abarcar de un cuarto a la mitad o más del campo microscópico, y puede observarse cla-

ramente su estructura característica de cordones y acúmulos celulares separados por capilares. Los islotes *no* están encapsulados; en consecuencia, sólo están separados del tejido acinoso por una capa muy delgada de tejido reticular. El soporte interno de los islotes lo proporcionan fibras reticulares que acompañan a los capilares. Sin embargo, en los islotes no hay mucho tejido conectivo; de lo contrario, la secreción de las células difícilmente podría penetrar en los capilares.

Cómo se calcula la cantidad de tejido insular en un páncreas. Cualquier estimación acerca de la riqueza relativa de tejido insular efectuada a base de un solo corte de páncreas carece de valor. Se determina el número total de islotes y la extensión total de tejido insular cortando todo el páncreas en cortes seriados de espesor conocido y midiendo la superficie de los islotes que se vean en cada sección Esto, claro está, es una labor de gran paciencia. Hace años, Bensley describió un método mucho más sencillo. Perfundió los vasos sanguíneos del órgano fresco con soluciones diluidas de rojo neutro o verde Janus. Cuando el colorante se reduce, la intensidad del color desaparece en el tejido acinoso, de manera que los islotes aparecen como zonas rojas o azules, según el colorante empleado (figura 25-5). Ahora el páncreas está preparado para poderlo cortar en piezas que se montarán sobre portaobjetos; un grupo de observadores puede contar el número de islotes que hay en cada corte y determinar así el número total de islotes del páncreas. Haist y Pugh recientemente han creado una técnica más delicada fundada en los mismos principios de tinción; les permite estimar no sólo el número de islotes de un páncreas, sino también el volumen total de tejido insular.

FIG. 25-5. Microfotografía (muy pequeño aumento) de una porción de páncreas de cobayo perfundido con verde Janus. A continuación los vasos fueron inyectados con carmín suspendido en gelatina. Los islotes constituyen manchas obscuras; el aspecto reticular del fondo depende de los vasos sanguíneos inyectados. (Preparación de S. H. Bensley.)

Los tipos de células de los islotes y su aspecto en diferentes estados fisiológicos se estudian en el capítulo de las glándulas endocrinas.

Conductos. Antes de describir el aspecto de los conductos que se observan en un corte de páncreas con objetivo de poco aumento, digamos algunas palabras acerca de su disposición general. El conducto principal del páncreas o conducto de Wirsung, está rodeado de tejido conectivo y sirve más o menos de "columna vertebral" para el órgano a través del cual se extiende. Desde él salen ramas formando ángulos de manera que el sistema de conductos, si se viera sin los demás tejidos del órgano, parecería una espina de pescado. Las ramas laterales del conducto principal se hallan situadas entre los lobulillos; por lo tanto, son conductos interlobulillares. Estas ramas dan origen a los conductos intralobulillares que penetran en la substancia de los lobulillos. Estos conductos no son tan manifiestos en el páncreas como en las glándulas salivales. Por lo tanto, la ausencia de conductos intralobulillares netos es un dato importante para que el estudiante pueda distinguir rápidamente un corte de páncreas de un corte de glándula parótida. Claro está que la presencia de islotes de Langerhans en los lobulillos es otro dato de importancia, pero en algunas preparaciones se necesita una observación prolongada antes de poder identificar los islotes con seguridad.

Los conductos intralobulillares, en número relativamente pequeño, y de mayor volumen, pueden observarse con objetivo de poco aumento rodeados de tejido conectivo denso que proviene de los tabiques siguiendo los cuales se extienden (fig. 25-1). Los conductos intralobulillares dan origen a conductos muy delgados

revestidos de epitelio aplanado. Estos pequeños conductos llegan a los acinos y reciben el nombre de *conductos intercalados* porque se hallan situados entre las unidades secretorias y los conductos intralobulillares. Según ya hemos señalado, los conductos intercalados suelen extenderse por la parte central de los acinos y allí pueden observarse a veces sus componentes que se conocen como células *centroacinosas* (figuras 25-2, 25-3 y 25-4).

La luz del conducto principal puede tener hasta dos milímetros y medio de diámetro. Está revestida de epitelio cilíndrico. Entre las células cilíndricas ordinarias pueden verse células caliciformes. Cerca del duodeno, el conducto principal puede contener pequeñas glándulas mucosas. Los conductos interlobulillares están revestidos de epitelio cilíndrico bajo. En los conductos intralobulillares, el epitelio es cilíndrico bajo o cúbico; en los conductos intercalados es cuboide aplanado.

Control de la secreción exocrina

Como el jugo pancreático contiene enzimas importantes necesarias para digerir el alimento que ya ha atravesado el estómago, es evidente la necesidad de algún mecanismo que regule la secreción pancreática en relación con la penetración de alimento en el duodeno. Tal mecanismo existe en forma de dos hormonas elaboradas por la mucosa del duodeno cuando penetra en él contenido ácido del estómago. Las hormonas circulan por el torrente vascular hasta los capilares del páncreas, donde estimulan la secreción por células de los conductos y células acinosas.

La estimulación con *secretina* se manifiesta principalmente por la secreción de ingredientes no enzimáticos del jugo pancreático, de manera que su acción ha de producirse básicamente sobre las células de los pequeños conductos. La segunda hormona, *pancreocimina,* se ha comprobado que es mucho más eficaz que la secretina para estimular la secreción de jugo pancreático rico en enzimas; por lo tanto, se cree que actúa sobre las células acinosas. La estimulación del nervio vago provoca cierta secreción, pero el control de la secreción parece que sería básicamente hormonal.

HIGADO

Algunas características macroscópicas. El hígado es el órgano mayor de la economía; en el adulto pesa unos 1 400 gramos. Se trata de una glándula epitelial con funciones dobles, exocrinas y endocrinas. Su producto de secreción exocrina es la bilis.

El hígado tiene color pardo rojizo. En su mayor parte se halla en la porción derecha del cuerpo, con la superficie superior convexa adaptada a la superficie inferior cóncava del diafragma (bóveda diafragmática) (fig. 24-1). Tiene dos lóbulos principales, el derecho mayor que el izquierdo (fig. 24-1). La superficie inferior del hígado puede verse en la figura 24-1; tiene las impresiones que dejan en ellas los diversos órganos con los cuales normalmente está en contacto (partes del tubo digestivo y del riñón derecho que están separadas de él en la fig. 24-1); por lo tanto, muchas veces se denomina superficie visceral. La superficie visceral representa un surco transversal profundo y corto denominado a veces *porta* (puerta) del hígado (no se observa en la fig. 24-1).

Algunas características estructurales básicas del hígado que deben comprenderse antes de iniciar estudios microscópicos. El hígado está revestido por una cápsula de tejido conectivo (cápsula de Glisson). En la porta y a partir de la cápsula se extiende el árbol de tejido conectivo penetrando en la substancia del hígado (cuya composición estudiaremos luego). En la substancia del hígado este árbol de tejido conectivo se ramifica tan ampliamente que ninguna parte de la substancia hepática está a distancia mayor de uno o dos milímetros de una, o, más generalmente, de varias de sus ramas.

El órgano de tejido conectivo ramificado proporciona sostén interno al hígado. Además, el tronco y sus ramas proporcionan el medio en el cual ramas de la vena porta (que transporta sangre llena de alimento desde el intestino hacia el hígado), la arteria hepática y el conducto biliar, como los linfáticos, suelen ser contenidos, de manera que ramas de estos tubos van a parar a todas partes del hígado. A nivel de la porta, la vena porta y la arteria hepática *penetran* en la substancia del tronco de tejido conectivo y después cada uno de los vasos se ramifica siguiendo cada rama del árbol. En forma similar, los vasos linfáticos y los conductos biliares tienen ramas que corresponden a cada rama del árbol. Los vasos linfáticos principales y los dos conductos biliares principales, uno procedente del lóbulo derecho y el otro del izquierdo, *abandonan* el hígado a nivel de la porta. Los dos conductos biliares principales pronto se unen para constituir un conducto

único (fig. 24-1). Este se une al conducto cístico procedente de la vesícula, y el colédoco lleva bilis al duodeno (fig. 24-1).

La sangre abandona el hígado por la vena suprahepática. Esta última no viaja en la rama del árbol del tejido conectivo; sus tributarias (denominadas venas centrales y venas sublobulillares) y las propias venas suprahepáticas siguen cursos diferentes del que corresponde al árbol de tejido conectivo a través de la substancia hepática. Las venas suprahepáticas y sus tributarias se acompañan de muy poco tejido conectivo. Finalmente se vacían en la vena cava cuando ésta se halla en estrecho contacto con la parte posterior del hígado.

ESTRUCTURA MICROSCOPICA DEL HIGADO

CONCEPTO DEL LOBULILLO HEPÁTICO

Puntos de referencia. De lo dicho hasta aquí el estudiante debiera deducir que cuando examina un corte del hígado con objetivo de poco aumento tendría que ver lo siguiente:

1) Cortes perpendiculares y oblicuos del árbol de tejido conectivo, cada uno conteniendo una rama de vena porta, arteria hepática y conducto biliar, junto con un linfático. Cada rama del árbol de tejido conectivo que se observa en el corte y, claro está, contiene una rama de la vena porta, arteria hepática, conducto biliar y linfático, recibe el nombre de *zona, raicilla* o *espacio* portal. Nosotros utilizaremos la palabra *espacio.*

2) Corte perpendicular u oblicuo de venas centrales o sublobulillares que alejan la sangre del hígado. Estas no son tan numerosas como las vías portales.

3) Llenando todo el resto del espacio, y constituyendo la mayor parte de lo que se observa en un corte, queda la substancia del hígado. Esta se denomina su *parénquima*, término proveniente del griego que significa "algo que se vacía". El parénquima, por lo tanto, ocupa todo el espacio entre 1) y 2), como si se hubiera vertido para llenar estos espacios. Las células del parénquima son las que efectúan el trabajo del hígado.

Los tres componentes antes descritos se hallan dispuestos de tal manera que forman los globulillos hepáticos. Con mucho, la forma más simple para empezar a comprender la formación de lobulillos es examinar un corte de hígado de cerdo, porque en este animal, y en algunos otros (pero no en el hombre) las vías portales que se hallan distribuidas alrededor de una vena central, de la cual están separadas por parénquima, se hallan conectadas por tabiques de tejido conectivo. La parte que así queda rodeada es lo que suele admitirse que constituye un lobulillo hepático. Para mayor información acerca de los lobulillos ver la nota del pie.*

---

* LOBULILLOS CLÁSICO Y PORTAL. El término *lobulillo* significa "lóbulo pequeño". *Lóbulo* parece haber sido empleado primeramente para describir cualquier parte redondeada y prominente de una estructura, por ejemplo, el lóbulo de la oreja (en su parte baja redondeada). En relación con los órganos glandulares se utilizó para indicar cualquier parte que se proyectara por fuera de la masa principal de un órgano o que estuviera separada de otras partes del mismo por fisuras, tabiques o nódulos. El término *lobulillo* se empleó primeramente para designar porciones menores de los lóbulos separadas entre sí por pequeños tabiques, fisuras o similares. Sin embargo, con el ML se comprobó que los lobulillos de las glándulas *exocrinas* no sólo eran partes separadas unas de otras por tabiques, sino también en las cuales todas las unidades secretorias drenaban en un conducto común o una serie de conductos comunes. Por lo tanto, se estableció una segunda definición para los lobulillos —que los lobulillos son pequeñas divisiones de un órgano constituidas por grupos de unidades secretorias vecinas que drenan en un conducto único o una serie de conductos unidos. Esta segunda definición resultó útil; por ejemplo, permite identificar lobulillos en el riñón a pesar de que no están separados entre sí por fisuras, tabiques o similares. Sin embargo, la segunda forma de definir los lobulillos causó ciertas complicaciones en relación con el hígado porque las zonas de tejido hepático que están separadas unas de otras por tabiques, como en el cerdo (y que se denominan *lobulillos clásicos),* no están constituidos por unidades secretorias exocrinas que drenan en el mismo conducto biliar. Los grupos de unidades secretorias que drenan en el conducto común en el hígado, y que han sido denominados *lobulillos portales* por quienes creen que los lobulillos deben definirse según este mismo método, no son las mismas zonas que están rodeadas de tabiques en las especies en las cuales existen particiones en el hígado. Ha habido cierta confusión acerca de cuál definición (clásica o portal) deba utilizarse para definir los lobulillos del hígado, pero lo más frecuente es emplear la primera; en consecuencia, para referirse a los lobulillos hepáticos, sin otra calificación, señala los pequeños cuerpos de substancia del hígado que en algunas especies están rodeados por tabique de tejido conectivo. Este lobulillo muchas veces recibe el nombre de *lobulillo hepático clásico* y de aquí en adelante cuando utilicemos el término *lobulillo hepático* nos referiremos al lobulillo clásico.

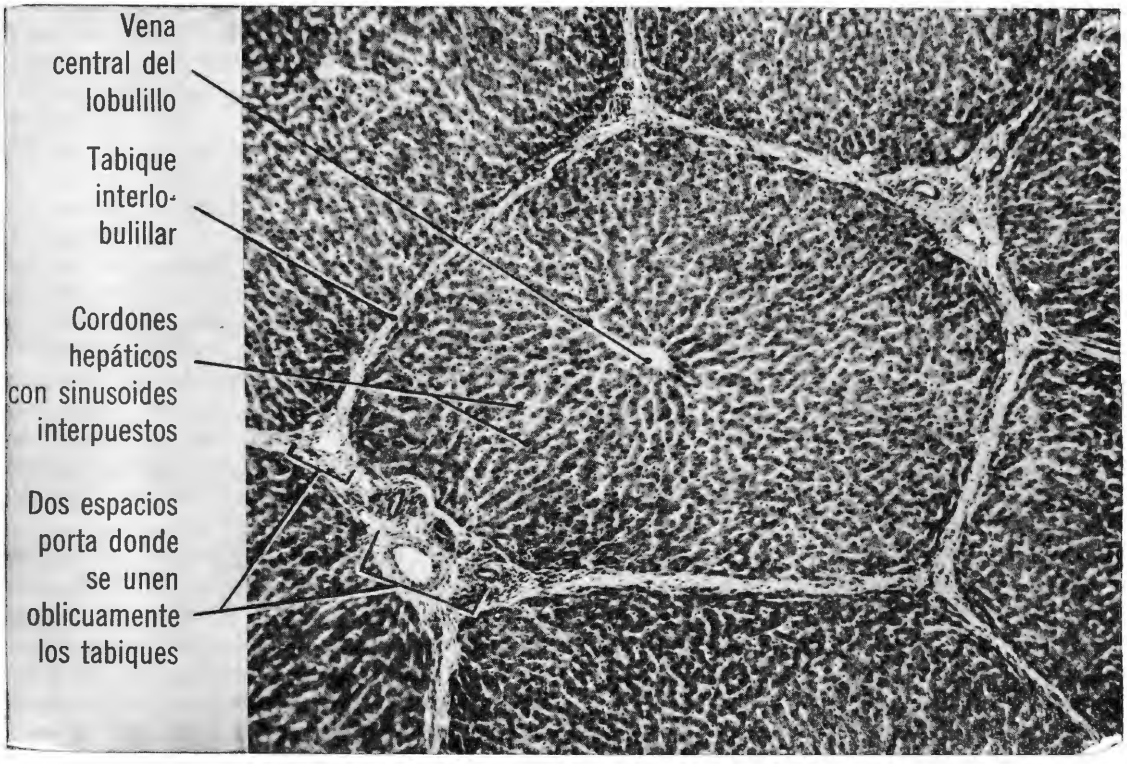

FIG. 25-6. Microfotografía (pequeño aumento) de un corte de hígado de cerdo, teñido con hematoxilina y eosina, para observar el lobulillo hexagonal clásico.

El lobulillo hepático del cerdo. Examinando la figura 25-6, que es una microfotografía de un corte de hígado de cerdo, observaremos que el centro del lobulillo tiene una vena; ésta recibe el nombre de *vena central* del lobulillo. Drena la sangre alejándola del lobulillo (va a parar a la vena sublobulillar y la suprahepática). Entre la periferia del lobulillo y la vena central, se observa que el parénquima está formado de lo que parecen ser hileras o cordones de células, que van desde la periferia del lobulillo hacia la vena central (fig. 25-6, cordones hepáticos). Las células que constituyen estos cordones son los hepatocitos, las células funcionales principales del hígado. Son las células que secretan bilis y que, al mismo tiempo, efectúan diversas funciones endocrinas y metabólicas. Entre las dos hileras de hepatocitos hay espacios más claros; son las vías sanguíneas llamadas *sinusoides* (fig. 25-6). La sangre que proviene de la vena porta y de la arteria hepática de los espacios portales va a parar a los sinusoides en la periferia del lobulillo, y luego sigue a lo largo de los sinusoides para alcanzar la vena central. Los sinusoides del hígado tienen un revestimiento imperfecto de células reticuloendoteliales, de manera que escapa plasma sanguíneo a través de sus paredes, para entrar en íntimo contacto con los lados de los hepatocitos a lo largo del sinusoide.

Una vez establecido que la sangre fluye a lo largo de los sinusoides entre los cordones hepáticos, desde la periferia del lobulillo hacia su centro, podemos investigar dónde secreta la bilis y la dirección en la cual circula en el lobulillo. Esto requiere que analicemos brevemente la estructura de los cordone hepáticos.

Naturaleza de los cordones hepáticos. Muchas estructuras estudiadas en histología inicialmente recibieron nombres según su aspecto en dos dimensiones en los primeros cortes en que se observaron. Sus nombres originales, muchos de los cuales siguen en uso, en realidad actualmente son equívocos. El término *cordones hepáticos* es un ejemplo de ello. Este nombre se dio a lo que en un corte en dos dimensiones parecían ser hileras aisladas de células hepáticas que irradiaban de la periferia del lobulillo hacia la vena central, y entre los cuales había sinusoides. Que las hileras de hepatocitos en los

lobulillos son simples cordones de células es una ilusión; tienen que tener por lo menos espesor de dos células, por el motivo que vamos a ver.

Para comprender la disposición de los hepatocitos quizá el primer punto a considerar es que las células hepáticas son células secretorias exocrinas (secretan bilis); por lo tanto, si estuvieran dispuestas en cordones, con el cordón rodeado por todas partes de sinusoides, no habría una luz en la cual poder descargar la secreción exocrina. Un cordón hepático ha de tener siempre por lo menos anchura de dos células en alguna dirección, de manera que pueda quedar una luz a modo de hendidura denominada *canalículo biliar* entre las membranas en aposición de las células en dos hileras que constituyen este tipo de cordón, según se ve esquemáticamente en la figura 25-7. Esta figura muestra cómo una doble hilera de células hepáticas pudiera constituir una unidad secretoria con una pequeña luz como hendidura entre las células de las dos hileras. Pero si lo que se ve aquí como doble hilera de células fuera cortado en otro plano, esta doble hilera de células aparecería como una hilera única (ver en el lado derecho de la fig. 25-7 para un ejemplo de hileras simples). Por lo tanto, nuestra primera conclusión es que los "cordones" hepáticos han de tener un espesor de *por lo menos* dos células si han de ser unidades secretorias exocrinas, y que la forma en la cual la bilis secretada por los hepatocitos alcanza los conductos biliares en las vías portales es fluyendo a lo largo de estas hendiduras entre hepatocitos contiguos (fig. 25-7) hacia las ramas del conducto biliar en los espacios portales (fig. 25-7).

El punto siguiente a considerar es que lo que suele observarse como "cordones" hepáticos (hileras simples de células) en determinados cortes, según demostró Elias, quien hizo la reconstrucción de los lobulillos hepáticos, suele tener un espesor mucho mayor de dos células, porque los hepatocitos están dispuestos en forma de láminas anastomosadas que tienen varias células de anchura, pero generalmente *sólo una célula de espesor* (figu-

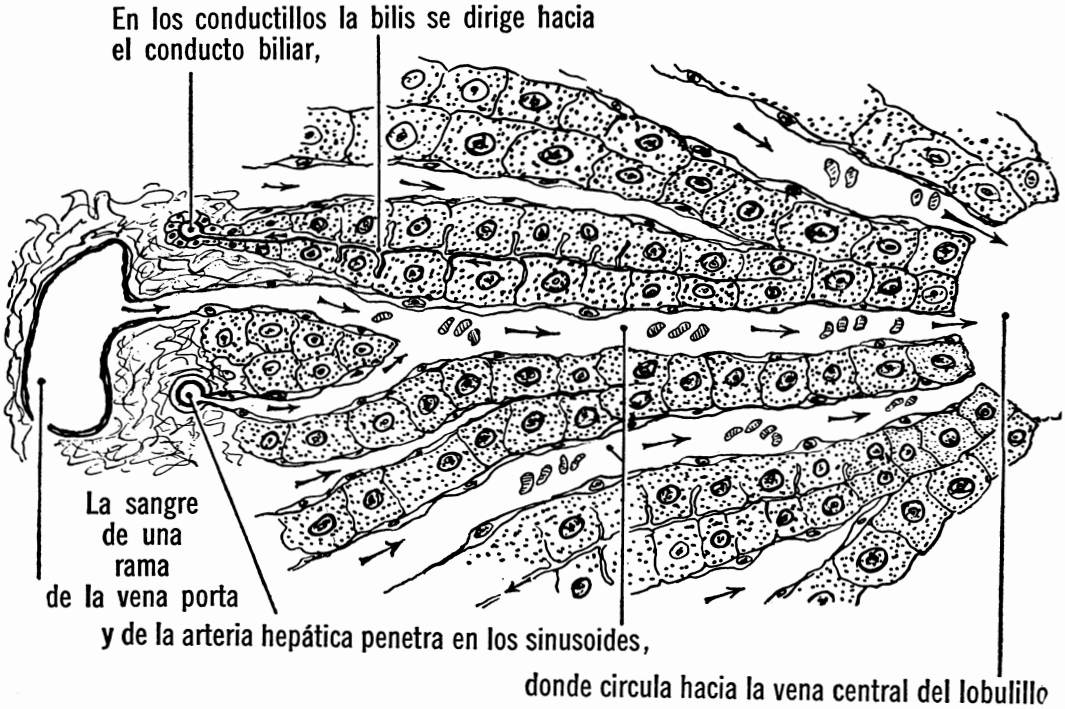

FIG. 25-7. Dibujo esquemático (gran aumento) para demostrar cómo la sangre de la vena porta y de la arteria hepática *(a la izquierda)* penetra en los sinusoides, revestidos de reticuloendotelio, situados entre los cordones hepáticos, y se vacía en la vena central del lobulillo *(derecha)*. También se indica el trayecto inverso que sigue la bilis a nivel de los conductillos para llegar a los conductos biliares situados en los espacios portales.

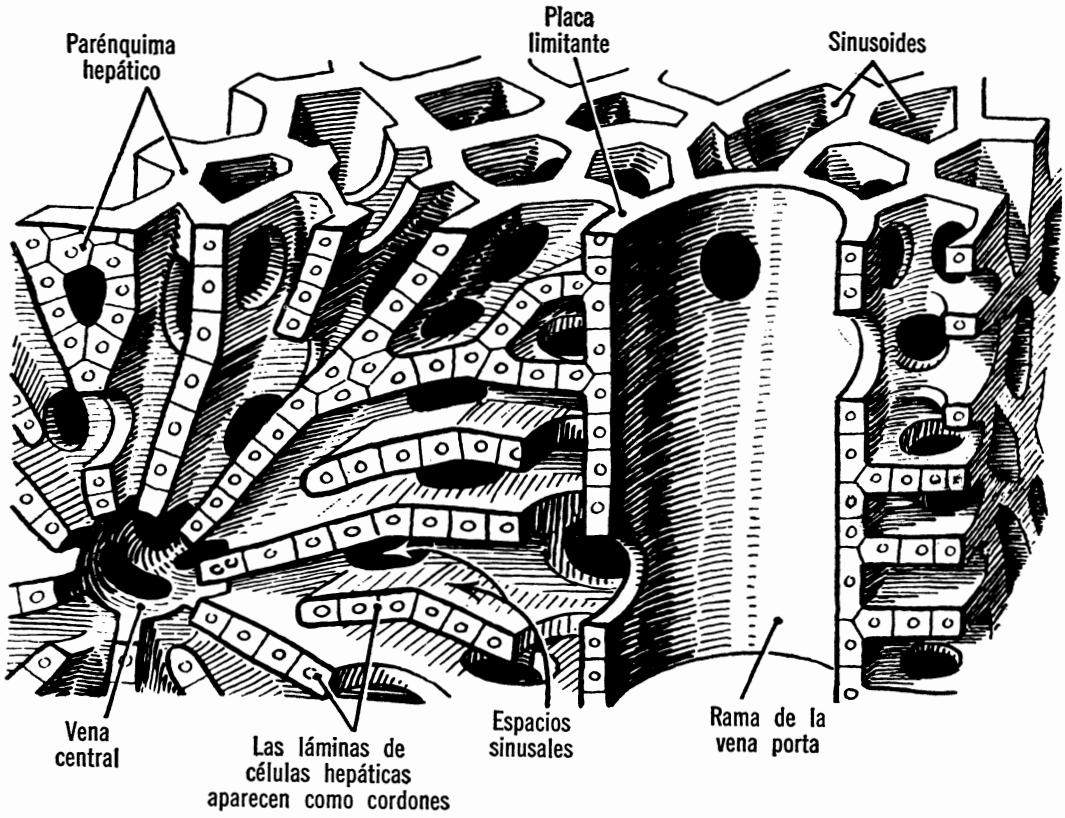

FIG. 25-8. Esquema tridimensional de un cuadrante de lobulilo hepático. (Copiado, con adición de las leyendas, de Elias, H.: Am. J. Anat., *85*:379.)

ra 25-8). En consecuencia, en un corte corriente estas láminas se cortarían generalmente en ángulo con sus superficies mayores, de manera que las láminas en cortes aparecerían como hileras aisladas de células hepáticas (cordones) rodeadas a cada lado de sinusoides. Otro motivo de que una lámina casi siempre quede cortada en ángulo oblicuamente es que las láminas de las células hepáticas no son uniformemente planas; más frecuentemente están incurvadas (fig. 25-8). Además, las láminas se anastomosan unas con otras, y, finalmente, tienen varios agujeros entre ellas (fig. 25-8). Todos los espacios entre las substancias de las láminas, como los agujeros en las mismas, están ocupados por sinusoides hemáticos, y es a estos sinusoides donde los hepatocitos mandan su secreción endocrina. Su secreción exocrina, claro está, se halla *contenida dentro de las láminas* y viaja siguiendo los espacios a modo de hendiduras (canalículos biliares) (fig. 25-7, *flechas)* que hay entre hileras de células, para acabar alcanzando conductillos en las áreas portales, donde sueltan su secreción. En otras palabras, los sinusoides son espacios *entre láminas,* y los canalículos biliares son espacios *entre células* de hileras vecinas de células hepáticas *dentro* de las láminas.

Anastomosis de canalículos biliares. Los canalículos biliares entre diversas hileras de células en láminas se anastomosan libremente unos con otros (fig. 25-9), y la bilis en este sistema de anastomosis de canalículos drena en dirección general de la periferia del lobulillo, donde se vacía en pequeños conductos que drenan en los conductillos biliares, y de ahí a los conductos que están en los espacios portales. La bilis, por lo tanto, drena desde las partes centrales de los lobulillos hacia la periferia de los mismos. Por otra parte, la sangre se vacía en los sinusoides hepáticos desde ramas tanto de la vena porta como de la arteria hepática en la periferia de los lobulillos, y drena desde ahí hacia la vena central del lobulillo. En consecuencia, y en forma

general, la bilis y la sangre circulan en direcciones opuestas dentro de los lobulillos. Esto queda ilustrado en el esquema sencillo en dos dimensiones que se muestra en la figura 25-7. Más tarde describiremos en detalle la secreción de la bilis.

El lobulillo hepático en el hombre

La ventaja de estudiar primero el lobulillo hepático del cerdo es que permite que el principiante reconozca y aprecie la estructura de los lobulillos hepáticos rápidamente, pues cada uno está rodeado de tejido conectivo. En el hombre, los espacios portales que están distribuidos alrededor de la periferia de los lobulillos no están unidos entre sí por tejido conectivo, de manera que el observador, para delinear un lobulillo, tiene que buscar una vena central, y luego localizar los espacios portales (el aspecto de uno se indica en la fig. 25-10, *derecha)* en el parénquima hepático vecino, y conectarlos con líneas imaginarias. Se presenta una dificultad al hacer esto, porque hay que buscar mucho para descubrir una vena central con seis espacios portales distribuidos alrededor que puedan ser conectados con líneas imaginarias para delinear un lobulillo hexagonal como el que se muestra en la figura 25-10, *izquierda.* Vamos a explicar ahora los motivos de que sea tan difícil delinear los lobulillos hexagonales en el hombre.

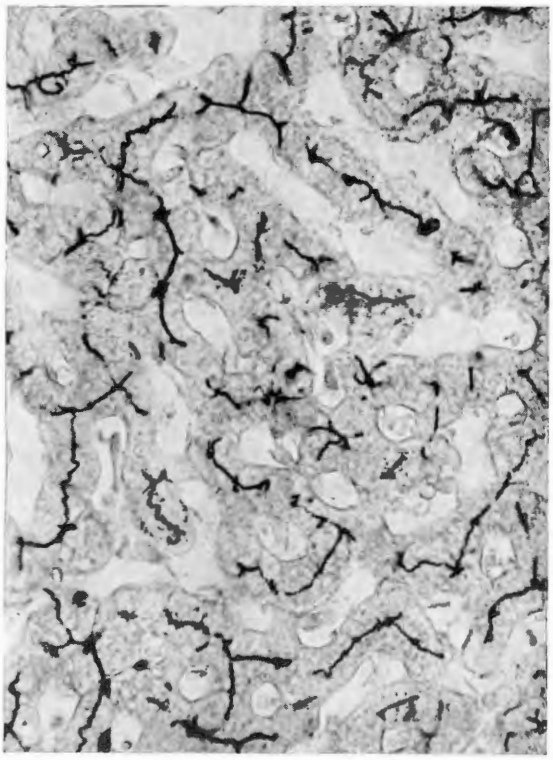

FIG. 25-9. Microfotografía de un corte de hígado. Se observan los canalículos biliares anastomosándose gracias a la técnica de la fosfatasa alcalina. (Preparación de los Dres. M. J. Phillips y J. W. Steiner.)

En primer lugar, el lobulillo hepático clásico del hombre generalmente se ha descrito en lo pasado como una estructura hexagonal, poco más larga que ancha, con seis espacios portales a lo largo de los seis ángulos del hexágono, paralelamente al lobulillo. Después la vena central se presenta como si siguiera el centro de este lobulillo paralelamente a las vías portales. La primera dificultad estriba en que los lobulillos hepáticos del hombre no son estructuras rígidas como bloques de cemento que puedan colocarse fácilmente en hileras. Los lobulillos hepáticos son relativamente blandos y si se disponen lado a lado no pueden ponerse en hilera uniforme (uno puede superponerse al otro); además, no están necesariamente amontonados lado a lado, sino que, por lo contrario, se hallan de tal manera que uno puede mirar en una dirección y el otro en otra dirección algo diferente. La segunda dificultad estriba en que fácilmente se piensa que hay seis espacios portales que *pertenecen* a cada lobulillo. Pero incluso en una disposición ideal, un espacio portal sirve y, por lo tanto, "pertenece" a tres lobulillos entre los cuales se halla situada. Las vías portales no "pertenecen" a ningún lobulillo en particular; simplemente circulan entre los lobulillos y, por lo tanto, si los lobulillos no están amontonados uniformemente, un espacio portal que sigue paralelamente a un lobulillo no sería paralelo al eje mayor de los otros dos lobulillos entre los cuales se halla situado. Por lo tanto, el motivo de que el observador raramente descubra un lobulillo muy bonito, con seis lados, en el hígado del hombre, y un espacio portal en cada uno de los ángulos, es que hay muy pocas probabilidades de que los seis espacios portales situados entre tales lobulillos amontonados al azar discurran en la misma dirección, de manera que todos quedarían cortados perpendicularmente en seis lugares alrededor del lobulillo. Lo más probable es que habría espacios portales "que faltarían" en cualquier corte desde varios puntos alrededor de la periferia de un lobulillo cortado, porque

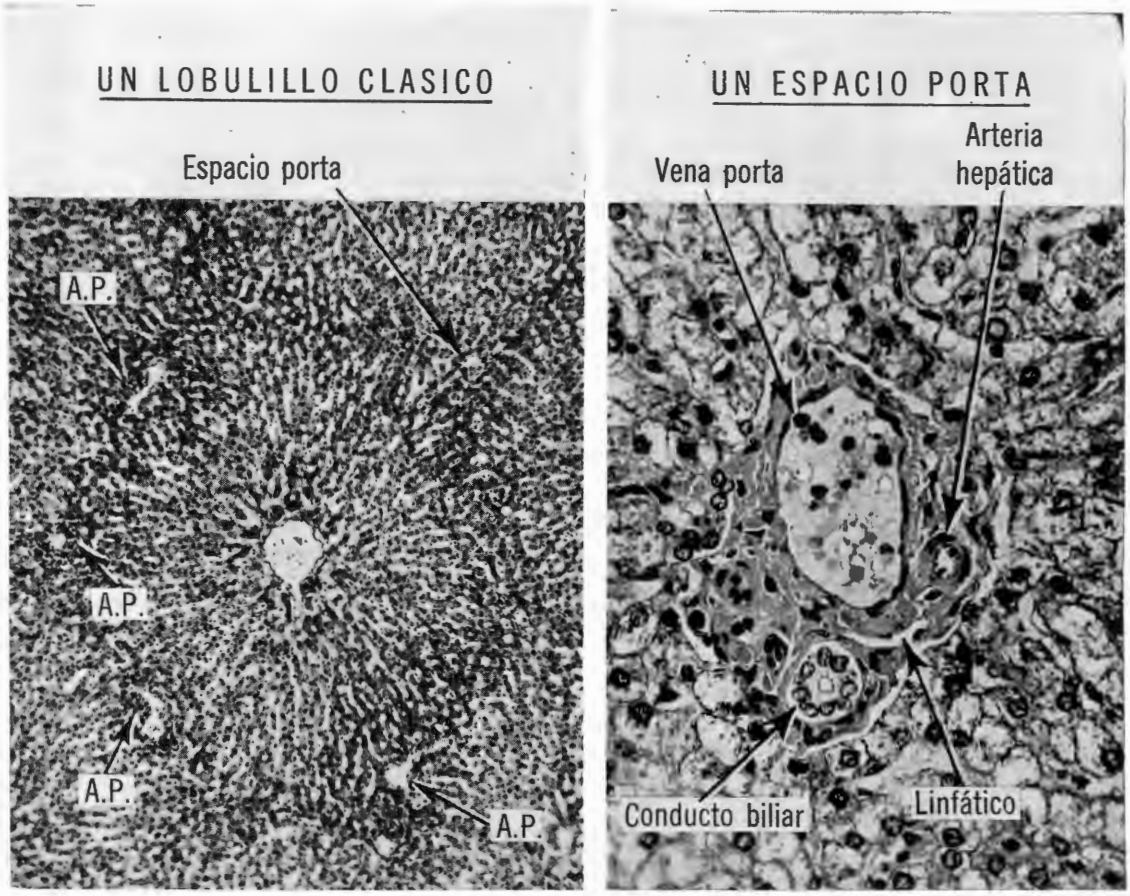

FIG. 25-10. *Izquierda,* Microfotografía (pequeño aumento) de un corte de hígado humano teñido con hematoxilina y eosina en el cual puede verse un lobulillo clásico. *Derecha,* Microfotografía (gran aumento) de un espacio portal, donde puede verse tejido conectivo, una rama de la vena porta, la arteria hepática, el conducto biliar y un linfático.

en estos puntos cuando "faltan" están circulando en otra dirección más o menos paralela a un lobulillo vecino y, por lo tanto, quedan por encima o por debajo del corte de tejido que se está examinando.

El motivo importante para ahondar en este problema es que el hígado puede estar afectado por deficiencias nutritivas, toxinas, trastornos circulatorios y otros procesos, y es muy importante, al interpretar la causa de la lesión observada en el hígado, saber cuáles partes de los lobulillos que se ven en el corte tienen el riego sanguíneo mejor y cuáles el peor. Intentar interpretar lesiones observadas en lobulillos hepáticos según el concepto del lobulillo clásico, con la sangre penetrando en el lobulillo desde seis puntos alrededor de su periferia, resultó equívoco, porque se comprobó que la periferia del lobulillo, como se observa en un corte, no siempre es la que tiene el mejor riego sanguíneo. Para estudiar la histopatología del parénquima del hígado, la pequeña unidad estructural propuesta por Rappaport y llamada *acino hepático* ha demostrado ser más útil que intentar lograr este fin solamente partiendo del concepto clásico del lobulillo hepático. Por lo tanto, vamos a describir ahora el acino hepático.

ACINO HEPATICO

El acino del hígado es una unidad cuyo núcleo central contiene las ramas terminales de los vasos sanguíneos de los espacios portales. Al intentar visualizar acinos hepáticos puede ser útil mencionar primero que era costumbre ad-

mitir que la sangre de la vena porta y la arteria hepática en cada espacio portal se vaciaba en sinusoides en la vecindad inmediata del espacio, como se indica en la figura 25-7 que, por lo tanto, es equivocada en este sentido (pero habría complicado inútilmente las cosas por entonces hacerlo de otra manera). Además, si los tabiques que conectan las vías portales en el hígado del cerdo se estudian cuidadosamente, se observará que muchas veces contienen pocos vasos sanguíneos que puedan representar las ramas finales nacidas de los vasos sanguíneos contenidos en los espacios portales. Por lo tanto, en el hígado del hombre cabría aceptar que ramas de vasos de los espacios portales en ocasiones también se extenderían aproximadamente en las mismas áreas a lo largo de líneas imaginarias que utilizamos para intentar delinear los lobulillos.

Por lo tanto, para visualizar el acino debiéramos recordar muy bien dos cosas: en primer lugar, los lobulillos no están dispuestos juntos en forma ordenada; en segundo lugar, las ramitas se extienden más o menos en ángulo recto saliendo de los vasos en las vías portales. (Sin embargo, para ver esto último habría que haber cortado gran número de cortes seriados.) Rappaport señala que el observador tiene muchas mayores probabilidades de descubrir solamente dos, tres o cuatro, en lugar de seis espacios portales triangulares bien definidos alrededor de la periferia de cualquier hexágono (el motivo de no hallar la disposición ideal de seis raicillas portales ya ha sido explicado). Un lobulillo solamente con tres se indica en la figura 25-11, *lado derecho;* esta figura también indica con una "*M*" dónde las vías portales "faltan". Rappaport cree que ramas terminales de distribución se extienden saliendo de los vasos sanguíneos en las tres vías existentes (figura 25-11 en ángulos más o menos rectos con ellos (según puede verse uno inmediatamente

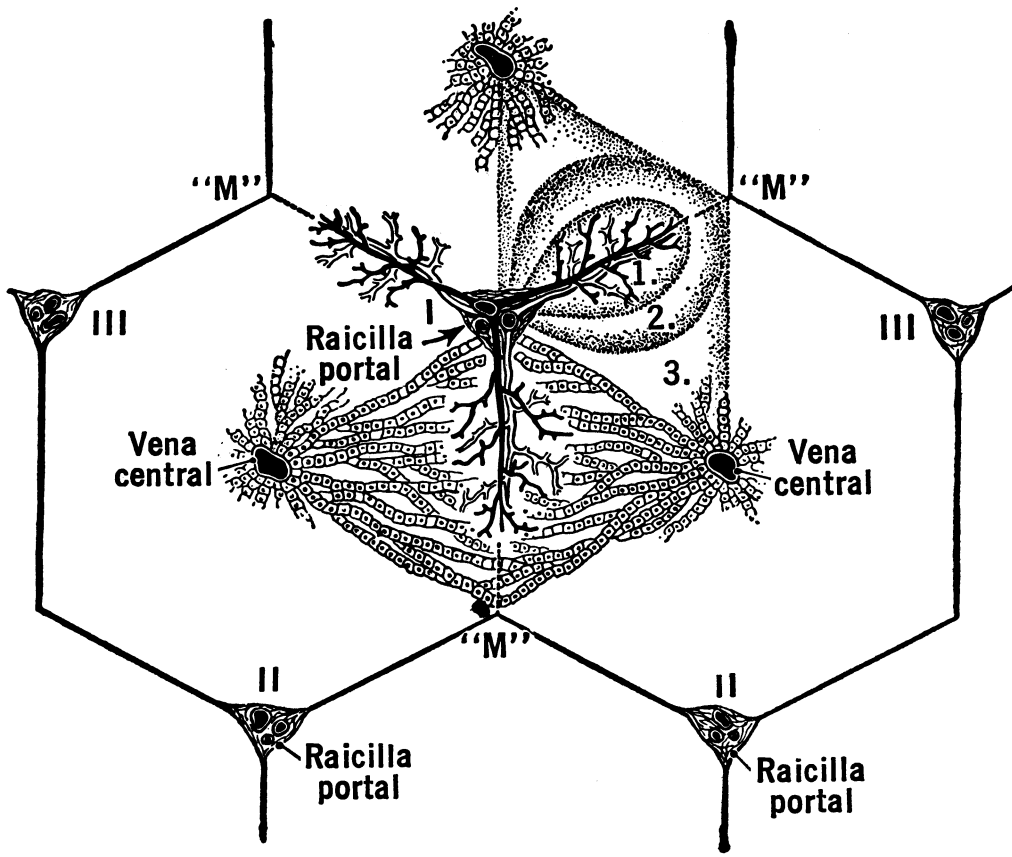

FIG. 25-11. Esquema que ilustra el concepto de la substancia hepática formada de unidades estructurales denominadas acinos. Para que pueda comprenderse la relación de los acinos con los lobulillos clásicos, éstos se hallan delineados en el esquema. Sólo se delinean dos acinos. Para detalles, ver el texto.

encima del centro de la fig. 25-11), hacia puntos angulares alrededor del hexágono donde "faltan" zonas portales bien definidas (marcadas *"M"* en la fig. 25-11). Como estas ramas terminales mayores crecen saliendo en forma tridimensional, y aparentemente en ángulo recto de los vasos principales, no se cortan transversalmente en las secciones perpendiculares de los lobulillos. A veces se cortan oblicuamente porque siguen trayectos irregulares. Con su curso arqueado e irregular hacia los puntos del lobulillo donde "faltan" vías portales triangulares (fig. 25-11, *"M")* pueden cortarse repetidamente, o no cortarse en absoluto en un mismo plano de sección.

En su curso hacia los haces portales "faltantes", o ángulos de hexágono imaginarios, las ramas terminales portales y arteriales, junto con los conductillos biliares terminales, forman las columnas vertebrales de masas pequeñas e irregulares de parénquima hepático que constituyen los acinos.

En la figura 25-11 se observan dos acinos. Inmediatamente por encima del centro del dibujo hay un espacio portal típico. Desde él pequeños vasos sanguíneos bajan verticalmente hacia *"M"* (lugar donde el espacio portal falta) para formar la columna vertebral de un acino. La extensión de este acino (en dos dimensiones) queda indicada en la ilustración porque la zona ocupada por el acino se halla llena de cordones hepáticos que se extienden desde esta columna vertebral a la derecha y a la izquierda, y en cada lado los cordones convergen sobre venas centrales. Por lo tanto, el acino incluye parénquima hepático situado en partes de dos lobulillos diferentes (ver fig. 25-11).

Las células parenquimatosas que se hallan más cerca de la columna vertebral del acino tendrían mejor riego sanguíneo que el resto de la estructura. Esta parte, que Rappaport llama zona 1 de un acino, se observa sombreada y está marcada por 1 en el acino que se observa inmediatamente por encima y a la derecha del centro de la figura 25-11. El parénquima hepático que rodea la zona 1 es el que tiene el mejor riego sanguíneo después del anterior; está marcado zona 2. La parte externa, de forma irregular, de un acino que llega a la vena central recibe el nombre de zona 3 y es la que tiene el peor riego sanguíneo de todo el acino.

Como las columnas vertebrales vasculares de los acinos siguen formando ángulos más o menos rectos con los vasos de los espacios portales, el parénquima en algunos lugares de la periferia del lobulillo observado en un corte único puede ser parte de zona 1, 2 ó 3 de un acino cuya columna vertebral sigue paralelamente a la sección, pero que pudiera estar muy por debajo o muy por arriba del plano de la misma. Por este motivo lo que parece ser parte periférica de un lobulillo en una sección determinada puede no tener un buen riego sanguíneo por hallarse relativamente lejos de la columna vertebral vascular de un acino.

La circulación de sangre a través del hígado necesariamente es compleja, porque sus sinusoides reciben sangre de la vena porta a baja presión y sangre de la arteria hepática a presión elevada. Un factor muy importante a tener presente es que los espacios sinusoides del hígado constituyen una amplia estructura esponjosa que sirve como enorme receptáculo mezclador para los dos tipos de sangre que penetran ahí con dos presiones diferentes. Por lo tanto, cualquier reducción de la capacidad de absorción originada por enfermedad del hígado disminuye la capacidad de éste para amortiguar la presión ejercida por la sangre arterial que entra en él; por lo tanto, cualquier reducción de volumen del receptáculo mezclador puede intervenir elevando la presión en la circulación portal, y causando hipertensión portal.

El acino como unidad metabólica. Hay datos indicadores de que los procesos metabólicos que tienen lugar en las tres zonas de un acino son cuantitativamente diferentes; ello explica que diversos tóxicos o deficiencias nutritivas afecten en grado diferente cada una de las zonas. Para detalles hay que consultar los trabajos de Rappaport indicados en la bibliografía.

El concepto de acino ayuda mucho a comprender por qué motivos diversas zonas de lobulillos hepáticos se lesionan más que otras en condiciones diversas, y por qué motivos zonas lesionadas en la periferia de los lobulillos pudieran parecer que varían respecto de uno a otro corte.

Vamos ahora a considerar más detalladamente el revestimiento de los sinusoides.

REVESTIMIENTO DE LOS SINUSOIDES Y SU RELACION CON LAS CELULAS HEPATICAS

Al considerar el revestimento de los sinusoides hay diversos factores que, si se tienen presentes, ayudan a comprender la naturaleza del revestimiento y su disposición.

En primer lugar, en la vida fetal los glóbulos rojos se producen en los sinusoides. Las células con núcleos redondeados obscuros observados en los sinusoides amplios de un hígado en desarrollo en la figura 25-12 son eritroblastos, como puede verse más claramente en la micrografía electrónica de la figura 16-5. La producción regular de células sanguíneas en los sinusoides durante la vida fetal presupone la existencia a este nivel de un tipo indiferenciado de célula, similar al que se observa en los tejidos hematopoyéticos en desarrollo. El hecho de que muchas de las células de revestimiento *de los sinusoides* se transformen en células reticuloendoteliales fagocíticas sugiere, además, que la célula primitiva del revestimiento sinusoidal puede diferenciarse según las dos mismas líneas principales de diferenciación que se considera ocurren en los tejidos hematopoyéticos en desarrollo, o sea, 1) en células libres (precursoras de los glóbulos sanguíneos), y 2) células reticuloendoteliales fagocíticas. El hecho de que en determinadas condiciones pueda volverse a producir hematopoyesis en los sinusoides hepáticos en la vida posnatal sugiere (aunque no lo demuestra) que las células reticulares primitivas persisten como un tipo de células existentes a lo largo del revestimiento de los sinusoides y formando parte de él. Sin embargo, en la vida posnatal su principal papel probablemente sea ayudar a conservar la población de células reticuloendoteliales fagocíticas, que ahora vamos a describir.

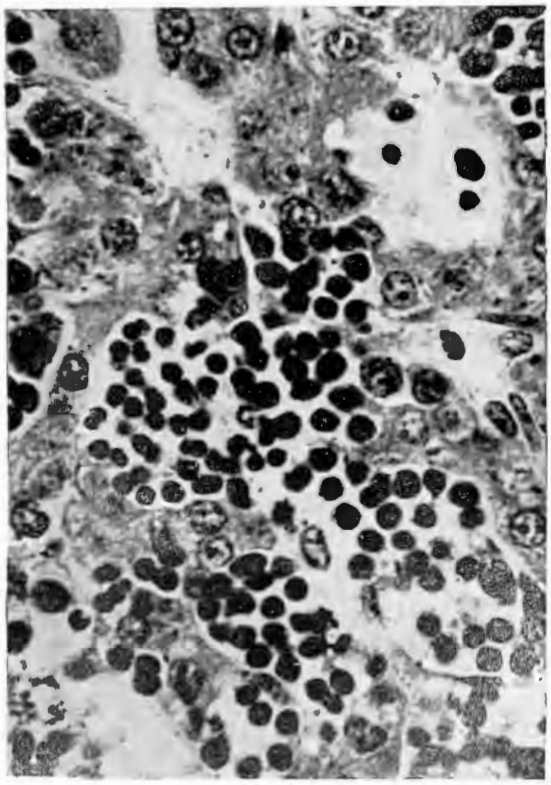

FIG. 25-12. Microfotografía (gran aumento) de un corte de hígado de embrión de cerdo, para ver la hemopoyesis en los sinusoides. Casi todas las células del núcleo obscuro son proeritroblastos y eritroblastos.

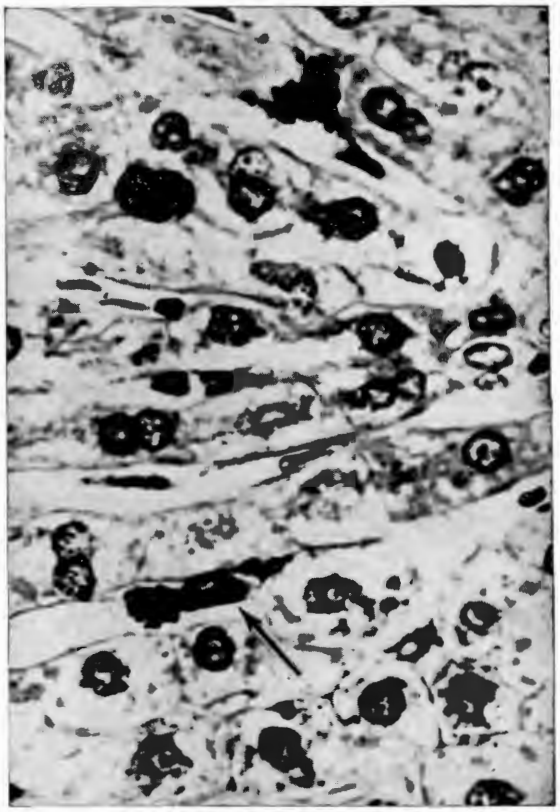

FIG. 25-13. Microfotografía (gran aumento) de un corte de hígado de conejo que había recibido una inyección endovenosa de tinta china. La flecha indica el núcleo de una célula reticuloendotelial que ha fagocitado la tinta china; ésta puede verse en el citoplasma, a derecha e izquierda de su núcleo. Hay dos grandes masas de tinta china en el citoplasma de células reticuloendoteliales en la parte alta de la figura.

En segundo lugar, la mayor parte de células de revestimiento de los sinusoides son células reticuloendoteliales fagocíticas. Las células reticuloendoteliales fagocíticas que se descubren a lo largo de los sinusoides hepáticos se deno-

minan *células de Kupffer*. Sus propiedades fagocíticas se observan fácilmente inyectando animales por vía intravenosa con un colorante vital como el azul de trípano, o con materia en partículas como la tinta china (fig. 25-13). Normalmente no se cree que participen en gran medida en la fagocitosis y, por lo tanto, excluyendo eritrocitos gastados de la circulación. Pero en determinadas situaciones patológicas pueden ayudar a las células reticuloendoteliales del bazo y de la médula ósea a efectuar esta función.

Vistas con ME, lo más característico de las células de Kupffer son su contorno irregular. Su citoplasma se proyecta en forma de seudópodos y microvellosidades. Hay hendiduras en el citoplasma entre las proyecciones. Dentro del citoplasma pueden observarse espacios rodeados de membrana, que pudieran ser vesículas pinocitóticas o fagocíticas. Puede haber material fagocitado en el citoplasma —por ejemplo, hierro en forma de hemosiderina resultante de la fagocitosis y destrucción de glóbulos rojos viejos.

No existen muchas mitocondrias; tampoco hay mucho retículo endoplásmico de superficie rugosa. El aparato de Golgi tampoco es muy manifiesto. Los últimos puntos son lógicos, porque las células de Kupffer no están especializadas para producir ni secretar substancias proteínicas. El núcleo de una célula de Kupffer, como el resto de la misma, se parece al de un macrófago; no hay nada de particular acerca de la misma.

En tercer lugar, el revestimiento de los sinusoides no constituye una membrana continua, como el endotelio ordinario de los vasos sanguíneos, ni está firmemente unido a las paredes de las vías que reviste, como ocurre con el endotelio ordinario. Por lo contrario, el reticuloendotelio (células de Kupffer) está separado de los hepatocitos del parénquima hepático por un espacio denominado *espacio de Disse* (figura 25-14), y las conexiones entre células reticuloendoteliales contiguas del revestimiento son suficientemente laxas para permitir que el plasma (pero no las células de la sangre) entre en contacto directo con las membranas celulares de los hepatocitos cuando la sangre circula siguiendo los sinusoides. Esto es ventajoso, porque los hepatocitos tienen que efectuar diversos trabajos que no podrían llevar a cabo, o que harían menos bien, si tuvieran que operar a través del medio de tejido tisular y de un endotelio continuo.

Vamos a estudiar algunas funciones de los hepatocitos; después nos ocuparemos del espacio de Disse en detalle, y de la estructura fina de los hepatocitos. Veamos primero algo sobre los hepatocitos.

ALGUNAS FUNCIONES DE LOS HEPATOCITOS

Los hepatocitos, como entran en estrecho contacto con la sangre cargada de alimento, se hallan *en posición ventajosa para llevar a cabo las siguientes funciones:*

1) Almacenamiento. Los hepatocitos pueden captar azúcar de la sangre y almacenarlo como glucógeno. Pueden tomar aminoácidos de la sangre y sintetizar proteínas; por lo tanto, en cierto modo pueden almacenar proteína. Pueden, asimismo, almacenar grasa y algunas vitaminas, por ejemplo, la A y la B_{12}.

2) Transformaciones y conjugaciones. Como las proporciones de substancias nutritivas de la dieta no son necesariamente las más deseables para las células del cuerpo, las células hepáticas, dentro de ciertos límites, transforman diversas substancias unas en otras, de manera que lo que las células del hígado mandan a la sangre es más adecuado para el metabolismo de las células corporales que las substancias inicialmente absorbidas del intestino. Ahora en forma de pequeñas gotitas, llamadas quilomicrones, la grasa de la sangre probablemente es desintegrada en la superficie de los hepatocitos y los productos penetran en ellos; algunos se combinan con colina y fósforo para constituir los fosfolípidos, muy útiles, componentes esenciales de las membranas celulares. Si los sinusoides no permitieran que el plasma sanguíneo entrara en contacto con los hepatocitos, los quilomicrones no podrían alcanzar directamente las superficies de los mismos.

Otra función de las células hepáticas que incluye transformación, conjugación, o ambas, es la destoxicación de algunos productos indeseables absorbidos del intestino o producidos en la economía y que pudieran tener efecto perjudicial. Por ejemplo, se forma amoniaco en relación con el metabolismo de los aminoácidos; el amoniaco es tóxico a determinada concentración. Los hepatocitos evitan que se alcancen tales concentraciones empleando el amoniaco para formar substancias útiles o urea; esta última no es tóxica (a menos que alcance concentraciones extraordinarias) y es eliminada del cuerpo por el riñón.

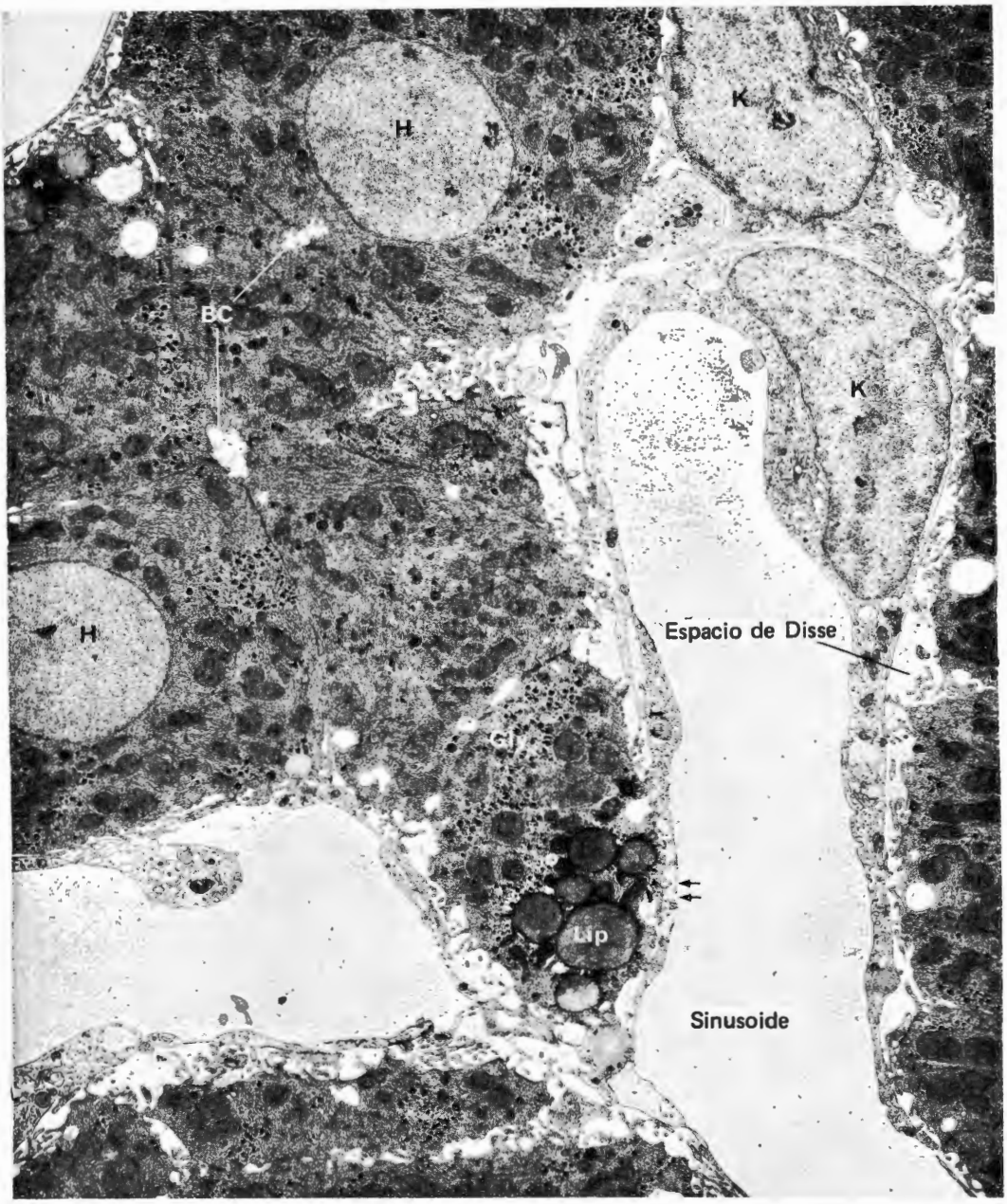

FIG. 25-14. Micrografía electrónica (× 5 100) de un corte de hígado de rata joven fijado con paraformaldehido, luego con ácido ósmico. Se observan prolongaciones de las células de Kupffer *(K)* revistiendo los sinusoides, con los espacios de Disse entre las células de Kupffer y los hepatocitos *(H)*. Pueden observarse donde señala la flecha fenestraciones de las prolongaciones de la célula de Kupffer. Entre los hepatocitos pueden verse canalículos biliares *(BC)*. Dentro de los hepatocitos, zonas de glucógeno *(Gly)* alternan con retículo endoplásmico rugoso y mitocondrias. Hay unas cuantas gotas de lípido *(Lip)*. (Cortesía de Miss Ethel Rau, McGill University.)

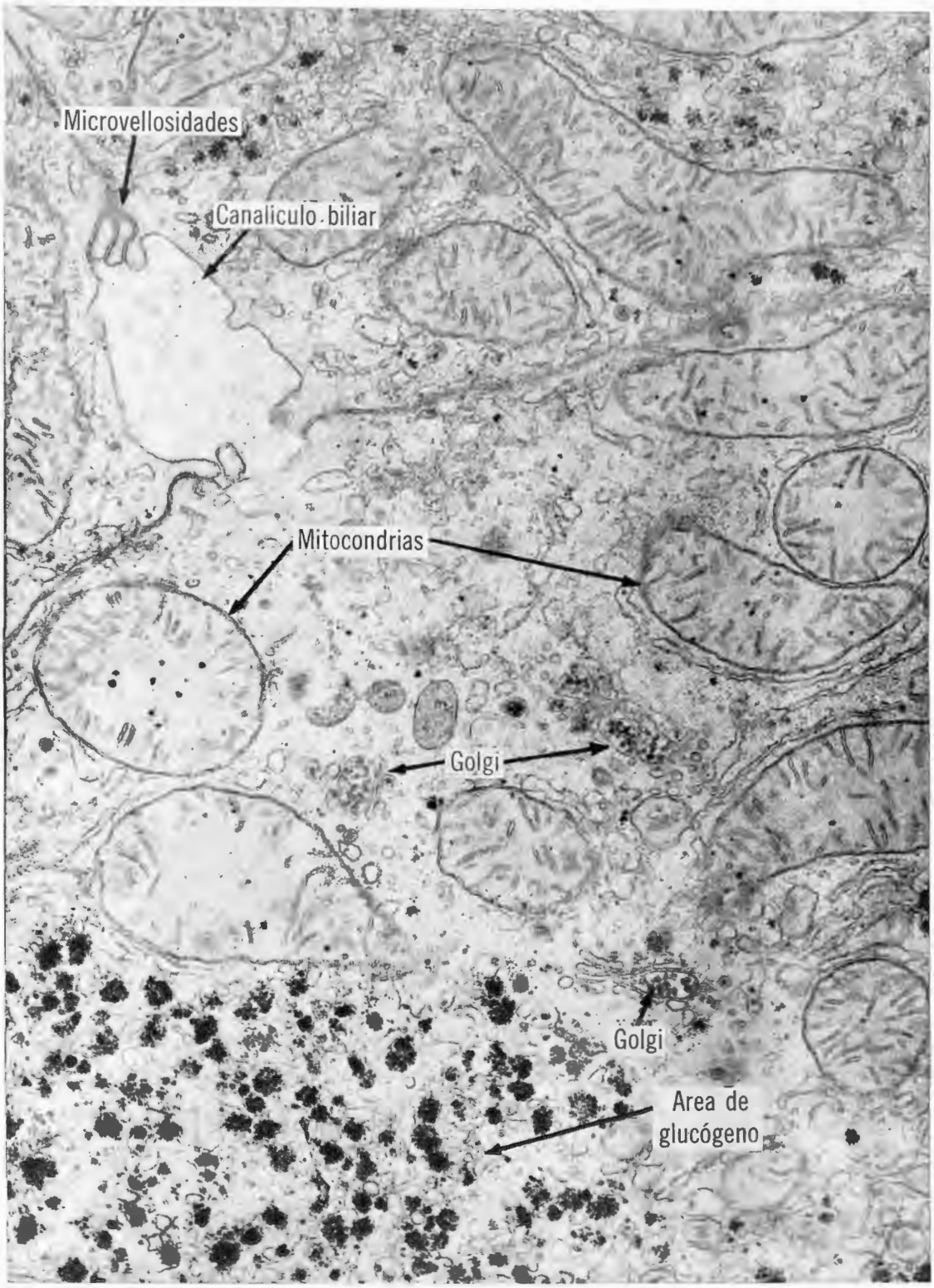

FIG. 25-15. *(Véase texto en la página siguiente.)*

3) Síntesis. Las células hepáticas producen gran parte de la proteína de la sangre. Las células hepáticas producen las albúminas, el fibrinógeno y la mayor parte de globulinas de la sangre, así como otras proteínas relacionadas con la coagulación de la misma. Si el plasma sanguíneo no pudiera entrar en contacto directo con los hepatocitos, las proteínas de la sangre secretadas por ellos no podrían entrar rápidamente en el torrente vascular. Los hepatocitos no fabrican globulinas gamma, que, según hemos visto, son producidas por las células plasmáticas.

4) Regulación de la concentración sanguínea de algunas substancias. Como el hombre no come continuamente sino que suele tomar tres comidas diarias, la absorción intestinal de azúcar, grasa y aminoácidos varía constantemente durante las 24 horas. Las células hepáticas pueden captar azúcar, grasa, aminoácidos y algunas otras substancias necesarias para una buena nutrición, tomándolas de la sangre y devolviéndolas al torrente vascular cuando son necesarias. Al efectuar esta función las células hepáticas ejercen un delicado control sobre la concentración de azúcar en la sangre. Cuando se absorbe mucho azúcar, para que la glucemia no se eleve excesivamente, el hígado toma azúcar de la sangre y lo convierte en glucógeno. Luego, a medida que el azúcar es utilizado por el cuerpo entre las comidas, de manera que la glucemia va a caer, las células hepáticas convierten el glucógeno en glucosa y mandan ésta nuevamente hacia la sangre. En esta forma en presencia de las hormonas insulina y adrenalina, que estudiaremos en otro capítulo) la glucemia se conserva casi constante.

Aunque las células hepáticas controlan la concentración de muchas substancias en la sangre, es fundamentalmente porque le proporciona azúcar (una substancia útil) que el hígado se denominó inicialmente glándula endocrina (una glándula endocrina en un principio se definía como una glándula que no secreta hormonas sino que manda una substancia sumamente útil a la sangre).

Después de haber visto por qué motivo es importante la existencia de un espacio de Disse, que contiene plasma sanguíneo capaz de entrar en contacto directo con los hepatocitos, vamos a considerar ahora la estructura fina de las células que lo rodean.

ESPACIO DE DISSE

Cuando sólo se disponía del microscopio de luz mucho se discutió acerca de si el reticuloendotelio de los sinusoides hepáticos quedaba firmemente apoyado contra las células hepáticas (como se observa, por ejemplo, en el esquema de la fig. 25-7), o si estaba ligeramente separado de las placas hepáticas por un espacio denominado *espacio de Disse.* Que este espacio pudiera verse con el microscopio de luz parecía depender del tiempo transcurrido después de la muerte, hasta obtener el tejido, del fijador empleado y de otros factores variables, de manera que parecía ser un artefacto. Sin embargo, al disponerse del ME su empleo en histología ha demostrado netamente que tal espacio sí existe. Además el ME ha permitido comprobar que hay muchas microvellosidades que se extienden desde los bordes de las células hepáticas que recubren el reticuloendotelio de los sinusoides; estas microvellosidades se extienden hacia el revestimiento del sinusoide, a modo de pilares sobre los cuales puede apoyar el reticuloendotelio (fig. 25-14). Las células reticuloendoteliales también poseen microvellosidades y seudópodos que se proyectan en el espacio y quizá ayuden a conservarlo abierto (fig. 25-14).

En la mayor parte de mamíferos no hay membrana basal por debajo del reticuloendotelio para impedir que el plasma entre en contacto directo con los hepatocitos (el ternero es una excepción). Las microvellosidades que se

FIG. 25-15 *(véase página opuesta).* Micrografía electrónica (× 30 000) de células hepáticas de ratón. Puede observarse en el ángulo superior izquierdo un conductillo biliar. Su luz contiene material finamente granuloso, probablemente bilis. Hay microvellosidades que se proyectan en la luz. Obsérvese que tienen volúmenes muy diversos. Esta variabilidad puede interpretarse como guardando relación con el estado funcional de las células que constituyen el revestimiento. Las células muestran gran número de mitocondrias voluminosas, que tienen varias crestas. Obsérvense los gránulos opacos bastante prominentes en la matriz de la mitocondria, cerca del centro izquierdo de la micrografía. Hay varias zonas de Golgi, y sus vesículas contienen gránulos opacos por su contenido electrónico que se consideran producto de excreción de células hepáticas, posiblemente de carácter lípido. En el ángulo inferior izquierdo hay un grupo de gránulos de glucógeno dispuestos en rosetas de subunidades. Entre las partículas de glucógeno hay partículas de retículo endoplásmico de superficie lisa. (Preparación del Dr. A. M. Jézéquel.)

proyectan desde los hepatocitos en el espacio de Disse proporcionan una enorme superficie, a nivel de la cual los hepatocitos están en contacto con el plasma (fig. 25-14).

ESTRUCTURA FINA DE LOS HEPATOCITOS Y SU RELACION CON LAS FUNCIONES

NÚCLEOS

Como el núcleo del hepatocito fue elegido en el capítulo 6 como modelo para una descripción amplia, incluyendo su estructura fina (fig. 6-3), sería una repetición considerarlo de nuevo aquí. Pero quizá debiera mencionarse que los hepatocitos no es raro que tengan dos núcleos, y que en ocasiones presentan poliploidia (fig. 6-19).

CITOPLASMA

Membranas celulares y canalículos biliares. La membrana de cada célula hepática está modificada en tres lugares. En primer lugar, la membrana que cubre la parte de la célula que está en contacto con el espacio de Disse se proyecta en dicho espacio formando gran número de microvellosidades (fig. 25-14). Además, la línea de contacto entre las membranas celulares de hepatocitos vecinos en muchos mamíferos (pero no en el hombre) sigue un curso irregular. Hay proyecciones y protrusiones de diversas formas, que se extienden de una célula a las depresiones y repliegues existentes en la superficie de la célula vecina; esto hace que el curso de la membrana de las dos células que se hallan en aposición sea muy irregular en muchas especies, pero, como dijimos antes, no en el hombre. En tercer lugar, las membranas de células vecinas a cada lado de la luz de un conductillo biliar están estrechamente unidas unas con otras con un complejo de unión (figuras 25-17 y 25-16). Hay una fusión de las capas externas (adyacentes) de las dos membranas celulares, que se hallan en contacto inmediatamente antes que las dos membranas celulares queden divergentes para formar el canalículo; en otras palabras, el complejo de unión a cada lado del canalículo empieza en el lado de la luz con una zónula ocluyente, que se observa entre las células de epitelio cilíndrico cerca de sus superficies libres (fig. 25-16). Mucho más lejos de la luz del canalículo biliar, el complejo de unión a cada lado sólo ocasionalmente muestra una zónula adherente; por lo

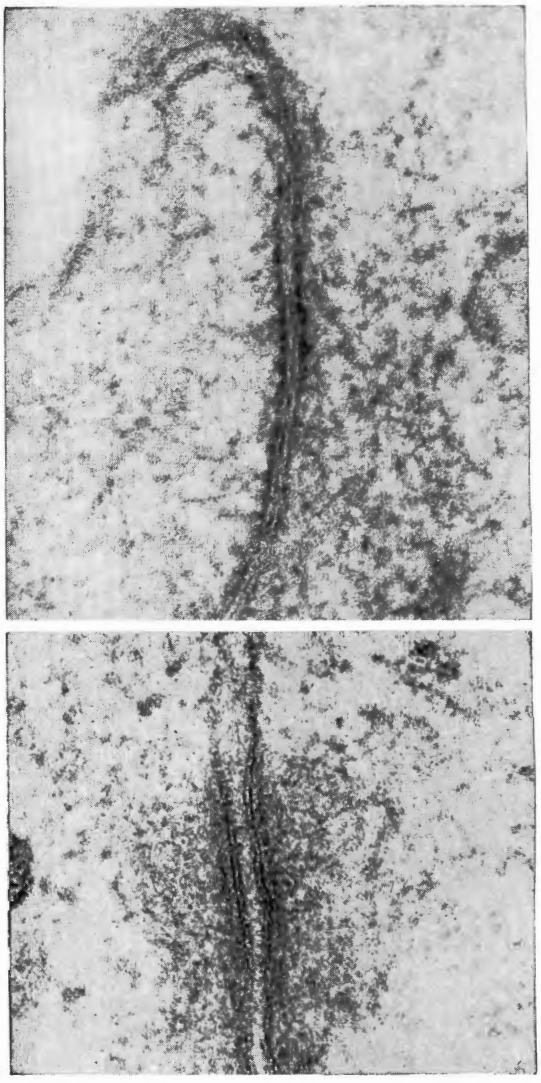

FIG. 25-16. *Arriba,* Micrografía electrónica (× 160 000). En la parte izquierda alta se observa una porción de conductillo biliar. Las capas externas de las membranas celulares de los hepatocitos que están en contacto con el canalículo se han fundido para constituir una línea obscura que se observa a lo largo de la mitad de esta parte del complejo de unión; esta parte del complejo, por lo tanto, representa una zónula ocluyente (los detalles se describen en el capítulo 8). *Abajo,* Lejos del conductillo biliar las membranas adjuntas se conservan unidas por desmosomas en éstos, claro está, las capas externas de las membranas celulares no están fundidas entre sí. (Biava, C. G.: Lab. Invest., *13:*840.)

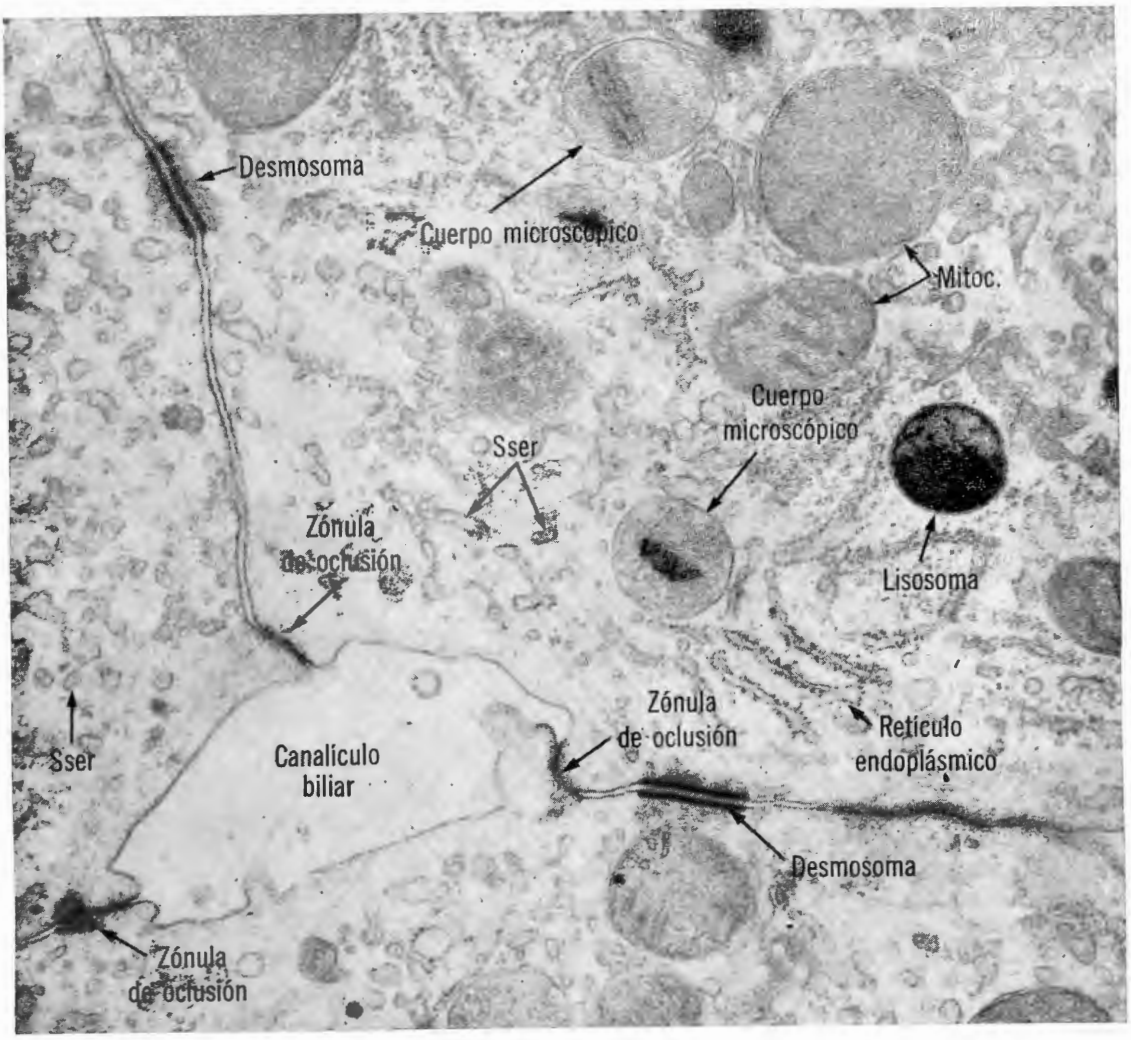

FIG. 25-17. Micrografía electrónica (× 17 550) de tres células hepáticas de *Marmota monax* rodeando un canalículo biliar. Se observan los complejos de unión como especializaciones de las membranas celulares. El componente del complejo de unión más cercano a la luz es la zónula ocluyente; a cierta distancia hay un desmosoma. En el citoplasma de las células vecinas hay retículo endoplásmico granuloso, un lisosoma y dos cuerpos microscópicos que muestran la estructura cristalina de su "nucleoide". En el borde izquierdo de la micrografía hay una acumulación de retículo endoplásmico agranuloso (de superficie lisa) (Sser). Compárese el retículo agranuloso con el retículo tachonado de ribosomas en la célula del borde derecho de la micrografía. (Preparación de J. Steiner.)

tanto, la porción vecina del complejo suele ser un desmosoma (figs. 25-16 y 25-17).

Las membranas celulares que forman la pared de un canalículo biliar se proyectan irregularmente en la luz del canalículo, en forma de pequeñas microvellosidades (ver figs. 25-15 y 25-17). Estudios histoquímicos indican que existe una cantidad notable de ATPasa en el borde del citoplasma que se halla en contacto con el canalículo biliar. Hay, asimismo, cierta condensación de material del velo celular en esta localización.

Retículo endoplásmico. Las células hepáticas contienen aglomeraciones de retículo endoplásmico de superficie rugosa y de superficie lisa.

El retículo endoplásmico de superficie rugosa aparece en forma característica, en las células hepáticas constituyendo grupos dispersos de vesículas membranosas paralelas y aplanadas, bastante apretadas unas contra otras (fig. 7-15).

La posición de estos grupos corresponde a las manchas de material basófilo, que pueden demostrarse en el citoplasma de células hepáticas con tinciones especiales empleando el microscopio de luz. Según describimos en el capítulo 7, es frecuente descubrir vesículas de superficie rugosa en células donde se está sintetizando proteína destinada a secreción. Por lo tanto, parece que las vesículas de superficie rugosa en las células hepáticas guardan relación con la síntesis de proteínas de la sangre formadas por las células hepáticas. Claro está, es posible que guarden relación con algunas otras funciones sintéticas llevadas a cabo por las células hepáticas.

El retículo endoplásmico de superficie lisa del hígado suele constituir túbulos (fig. 25-17); hay una asociación entre éstos y los lugares donde se deposita el glucógeno (como puede verse en la fig. 25-15). Otras funciones ya se describieron en el capítulo 7.

Aparato de Golgi. Los componentes de Golgi son muy manifiestos en las células hepáticas en la región existente entre el núcleo y el conductillo biliar (fig. 25-15, *Golgi*). Sin embargo, algunos componentes de Golgi pueden estar dispersos en otras partes de las células hepáticas. Parece, pues, por su posición, que el aparato de Golgi se halla destinado primariamente a la función secretoria exocrina de las células hepáticas, pero también puede intervenir en cierto grado en la secreción de alguna o algunas substancias hacia el torrente vascular.

Cuerpos microscópicos. El citoplasma de las células hepáticas contiene cierto número de cuerpos menores, menos numerosos y menos densos que las mitocondrias (fig. 25-17). Su contenido granuloso es muy denso en las regiones centrales, donde puede adoptar aspecto cristaloide. Como las mitocondrias, los cuerpos microscópicos están rodeados de una membrana. Dieron indicaciones acerca de su función los estudios que descubrieron que podía separarse una fracción de los homogeneizados celulares que contenía muchos cuerpos de este tipo, y que proporcionaba un contenido elevado de uricasa, catalasa y oxidasa de *D*-aminoácidos. Así nació la idea de que los cuerpos microscópicos albergaran estas tres enzimas. Más recientemente se ha comprobado que la estructura cristalina que puede observarse en las porciones centrales de estos cuerpos microscópicos de los hepatocitos de algunos mamíferos es idéntica a la de la uricasa. Probablemente esta estructura cristalina pueda observarse más fácilmente en otros mamíferos que no sea en el hombre, porque la uricasa está destinada al metabolismo del ácido úrico hasta una etapa ulterior, en la cual es eliminada del cuerpo. En el hombre esta etapa no tiene lugar; por ello el hombre elimina ácido úrico como tal por la orina, y cuando el metabolismo no es eficaz puede sufrir gota (que se acompaña de aumento de ácido úrico en la sangre). Al tiempo de escribir estas líneas, parece dudoso que la estructura cristalina de la uricasa se encuentre en los hepatocitos del hombre.

Las **mitocondrias** se han descrito en detalle en el capítulo 7. Se hallan en gran número y bien desarrolladas en los hepatocitos (figs. 25-15 y 25-17). Novikoff comprobó que el componente mitocondrial de las células hepáticas difiere según las porciones del lobulillo. Pueden observarse mitocondrias hinchadas en células hepáticas en diversas situaciones. Pueden desarrollarse mitocondrias gigantes por simple

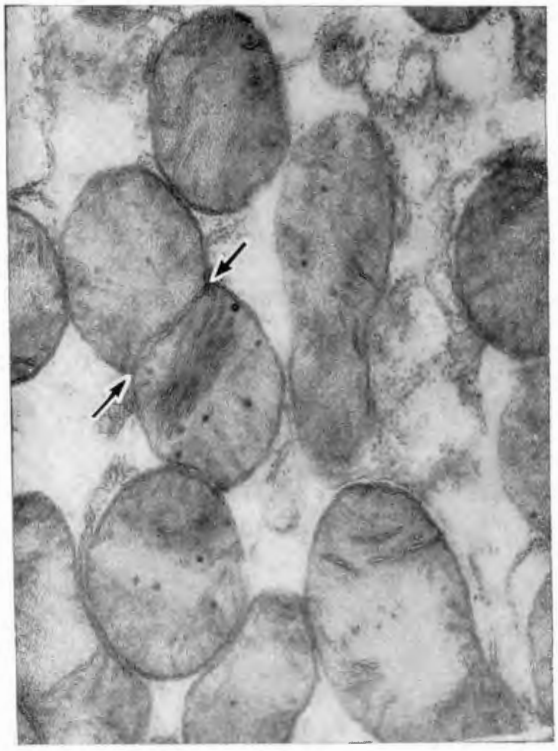

FIG. 25-18. Micrografía electrónica (× 30 000) de un corte de célula hepática de rata alimentada con un colorante azoico que produce gran aumento del número de mitocondrias en las células hepáticas. Las flechas indican dónde una mitocondria puede estarse dividiendo. (Preparación del Dr. J. G. Lafontaine.)

hinchazón, o por fusión de mitocondrias hinchadas.

Las mitocondrias en las células vivas observadas con microscopio de fase, o con iluminación de campo obscuro, parecen dividirse, e incluso volverse a formar. Con el ME el aspecto sugiere que se dividen por simple fisión transversal. Para estudiar este punto Lafontaine utilizó células hepáticas de animales que habían recibido un colorante sódico que durante breve tiempo aumenta enormemente el número de mitocondrias en las células hepáticas. Durante este tiempo se observaron muchas mitocondrias similares a las señaladas por la flecha de la figura 25-18. Esta ilustración sugiere que las mitocondrias se dividen cuando dos membranas de una cresta transversal se separan una de otra; la membrana externa al mismo tiempo penetra para restablecer una doble membrana en cada uno de los dos cabos a nivel de la zona de separación. Se admite también que pueden nacer nuevas mitocondrias por botones que se proyectan de mitocondrias ya existentes.

Lisosomas. Los cuerpos rodeados de membrana densa observados en el citoplasma cerca de los canalículos biliares (fig. 25-17) fueron descritos primeramente como cuerpos densos pericanaliculares. Se ha comprobado que tienen el complemento enzimático de los lisosomas. Los lisosomas, claro está, pueden adoptar aspectos muy diversos (ver Lisosomas en el cap. 7). Como ya hemos dicho, los lisosomas se caracterizan por un contenido substancial de enzimas hidrolíticas. Como muchos productos de desecho nacen de los diversos procesos metabólicos que ocurren en las células hepáticas, parece muy probable que los lisosomas desempeñen importante papel en las células hepáticas, ocupándose en forma diversa de productos por lo demás insolubles, digiriéndolos o suprimiéndolos del citoplasma en alguna otra forma. Muchos pueden contener pigmento, según veremos cuando estudiemos los pigmentos de los hepatocitos.

Inclusiones. Las células hepáticas contienen muchas inclusiones; son prominentes los alimentos almacenados. A menos de utilizar métodos especiales de tinción, el glucógeno se observa con ME como material amorfo pálido (fig. 7-18). Con métodos adecuados de tinción aparece con ME en forma de pequeñas partículas de gran densidad electrónica (figura 25-15). Cuando la tinción es negativa se presenta como pequeñas partículas, generalmente reunidas constituyendo rosetas. (El aspecto del glucógeno sin teñir y teñido, empleando el microscopio de luz, y otros detalles sobre el glucógeno en las células ya se indicaron en el capítulo 7.) Las inclusiones lípidas pueden ser de dos tipos. La grasa libre aparece en forma de gotitas; después de fijación con tetraóxido de osmio son negras en las micrografías electrónicas. Los lípidos resultantes de la desintegración de membranas que contienen fosfolípidos pueden aparecer en forma de imágenes de mielina; éstas pueden verse en los lisosomas (fig. 7-32).

Puede verse el pigmento en los hepatocitos. El más frecuente se conoce como lipofucsina (lipocromo). Este pigmento suele considerarse producido por el desgaste, y su cantidad suele aumentar con la edad. Se descubre en otras células, además de los hepatocitos, en particular en células ganglionares (fig. 7-40) y en células de músculo cardiaco; en este último suele aparecer en el citoplasma a cada extremo de los núcleos. Con el microscopio de luz y en preparados no teñidos tiene color amarillo o pardo. El color se hace más obscuro después de tinción con H y E porque capta algo de eosina. El hecho de que un constituyente de la lipofucsina es lipoide se comprobó por vez primera por el hecho de que el pigmento es soluble en solventes de las grasas. El ME lo confirmó porque el contenido de lo que se denominan cuerpos de lipofucsina en material fijado con tetraóxido de osmio es de gran densidad electrónica, por cuanto el tetraóxido de osmio se combina con un material graso. Los cuerpos de lipofucsina observados con ME son lisosomas que contienen lipofucsina; el ME ha demostrado que los gránulos de lipofucsina siempre se hallan dentro de los lisosomas. Se trata, claro está, de lisosomas que no contienen gránulos de lipofucsina.

Normalmente la bilirrubina y la hemosiderina, los dos pigmentos resultantes de la desintegración de la hemoglobina, no se hallan en concentración suficiente para ser observados en los hepatocitos. Pero aparecen en ellos en algunos estados patológicos.

SECRECIÓN DE BILIS Y SU CIRCULACIÓN A TRAVÉS DEL LOBULILLO

La secreción exocrina del hígado es la bilis. Se producen y vacían diariamente hacia el intestino de 500 a 1 000 mililitros. La bilis contiene pigmento biliar (bilirrubina), sales biliares, proteína, colesterol y los cristaloides

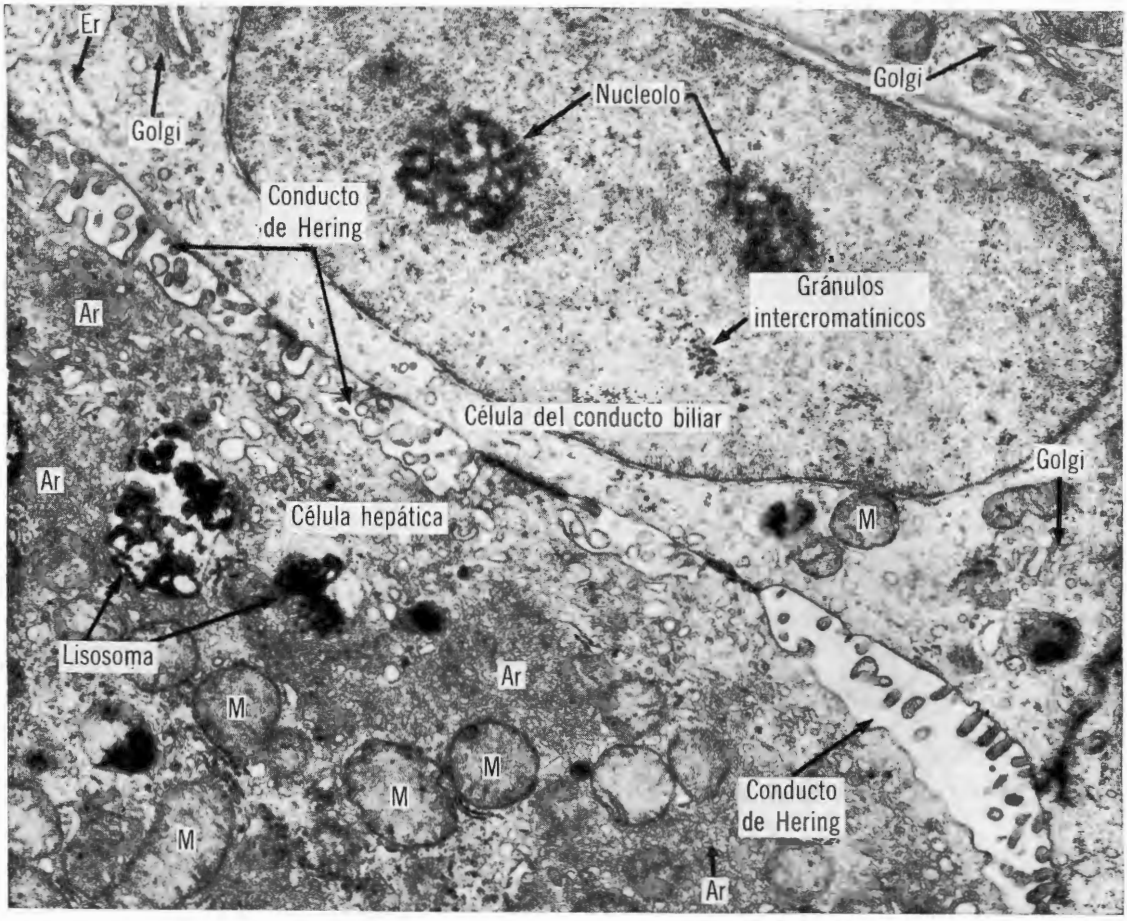

FIG. 25-19. Micrografía electrónica (× 13 300) de un corte longitudinal de un conducto de Hering en el hígado de rata. Estas vías son difíciles de descubrir en el hígado normal. Esta imagen es de un animal que recibió grandes dosis de un producto químico (alfa-naftilisotiocianato) que hace más fácil descubrirlas. En el ángulo inferior izquierdo de la micrografía hay una célula hepática; en el ángulo superior derecho hay una célula de conducto biliar. La vía entre ellas, en la cual se proyectan microvellosidades de ambos tipos de células, es el conducto de Hering. Obsérvese que las mitocondrias de la célula del conducto son algo menores que las de la célula hepática, y que la estructura de la célula del conducto es mucho más sencilla. El retículo de superficie lisa *(Ar)* y los lisosomas de la célula hepática están netamente aumentados de volumen por efecto del producto químico. (Preparación del Dr. J. W. Steiner.)

(disueltos en agua) que existen en el líquido tisular. El pigmento bilirrubina es básicamente un producto de desecho. No se forma en las células hepáticas, sino que proviene de la desintegración de la hemoglobina de los eritrocitos en las células reticuloendoteliales que constituyen los sinusoides de bazo y médula ósea, y están estrechamente asociados con ellos. El producto de desintegración que no contiene hierro de la hemoglobina (bilirrubina) pasa hacia la sangre y es absorbido de la sangre por los hepatocitos cuando atraviesa el hígado. Los hepatocitos lo cambian ligeramente (conjugándolo para hacerlo soluble en agua) y luego lo eliminan como un componente de la bilis. Las sales biliares, en contraste con los *pigmentos*, son substancias útiles que en el intestino facilitan considerablemente la digestión de las grasas. Como el colesterol, un tercer componente de la bilis, las sales biliares son producidas en los hepatocitos.

Otro componente de la bilis se explica por el hecho de que parte de las hormonas esteroides producidas por la corteza suprarrenal y las glándulas sexuales son absorbidas constantemente de la sangre que circula por los hepatocitos.

En los hepatocitos las hormonas se metabolizan en mayor o menor grado y los productos así formados, o incluso hormonas esteroides activas sin transformación, son secretadas parcialmente hacia la bilis. Desde la bilis en el intestino cierta cantidad de hormona puede ser resorbida nuevamente, pasando al torrente vascular. Por lo tanto, se dice que existe una circulación enterohepática de hormonas esteroides.

También hay una circulación enterohepática de pigmento biliar, pues cuando la bilirrubina llega al intestino, se cambia en urobilinógeno y estercobilinógeno por acción de las bacterias intestinales. Parte del urobilinógeno más tarde es resorbido hacia los capilares del intestino. Estos, claro está, drenan en el sistema porta y cuando la sangre que contiene urobilinógeno resorbido pasa a lo largo de los sinusoides del hígado, el urobilinógeno es captado por los hepatocitos y transformado nuevamente en bilirrubina, después de lo cual vuelve a ser secretado con la bilis.

Aunque la bilis es secretada por el hígado con ritmo bastante regular, pasa al intestino en forma irregular, generalmente cuando más se necesita; esto requiere que se almacene y se concentre temporalmente en la vesícula biliar entre las comidas, según veremos más tarde a propósito de la vesícula biliar.

Canalículos biliares y sus conexiones con los conductos biliares. Utilizando el microscopio de luz los canalículos biliares pueden demostrarse con diferentes métodos. A veces pueden observarse en cortes teñidos con H y E; sin embargo, su demostración sin tratamiento especial probablemente dependa de que estén algo distendidos. Gomori comprobó que los métodos histoquímicos para fosfatasa alcalina los ponían de manifiesto; se sabe que la fosfatasa alcalina está contenida en la bilis (fig. 25-9). Los canalículos biliares pueden inyectarse con materiales opacos a través de los conductos biliares y estudiarse en cortes aclarados, gruesos y delgados.

Aunque en un tiempo se creyó que los canalículos biliares eran estructuras provistas de paredes cuticulares propias, el ME ha demostrado netamente que son simples espacios entre las membranas de células hepáticas contiguas. Hay, sobre todo en algunas especies (pero no en el hombre), cierta condensación de material de velo celular alrededor de las membranas celulares que bordean los canalículos. Esto, junto con la firme unión que se produce entre las membranas celulares en los complejos de unión a cada lado de los canalículos (figs. 25-16 y 25-17) permite que éstos resistan presiones considerables sin romperse, y también que persistan más o menos intactos después de homogeneizar células hepáticas o de digestiones parciales de substancia de hígado.

Los canalículos biliares empiezan en extremos ciegos en las placas hepáticas a nivel de las venas centrales de los lobulillos. Cuando pasan a lo largo de las placas hepáticas hacia la periferia de los lobulillos, se anastomosan libremente (fig. 25-9). La bilis que fluye a lo largo de ellos acaba drenando en los conductillos biliares, que son las ramas menores de los conductos biliares rodeados de tejido conectivo en las raicillas portales. Las conexiones entre los canalículos biliares de las placas y los conductos biliares de los espacios portales han sido muy estudiados durante años, creándose cierto grado de confusión terminológica. El ME ha aclarado muchos de los puntos que en un tiempo estaban por resolver. La descripción que sigue se basa fundamentalmente en estudios efectuados recientemente con ME por Steiner y colaboradores.

En primer lugar, los canalículos biliares en las placas hepáticas del hombre suelen estar limitados por dos hepatocitos, en algunos casos por tres (figs. 25-9 y 25-15). En los lugares donde las placas se acercan y entran en contacto con conductos portales, los canalículos de las placas se vacían en lo que se han denominado los *conductos de Hering*. Los conductos de Hering, a lo largo de su curso breve (figura 25-19), están bordeados en parte por hepatocitos y en parte por un tipo diferente de células que no son el hepatocito secretor sino la célula de *tipo de conducto*. El punto importante es que no hay tipos de células en las paredes de los conductos de Hering que representen transición entre hepatocitos y células de conducto. Sin embargo, hay una mezcla de hepatocitos típicos y células típicas de conducto a todo lo largo de los conductos (fig. 25-19). Los conductos de Hering son muy cortos y se unen a los conductillos biliares (las ramas más finas del sistema de conductos biliares); éstos se hallan en el tejido conectivo de las raicillas portales. Sin embargo, los conductos de Hering no son los únicos conductos por los cuales la bilis de los canalículos alcanza los conductillos biliares en las raíces portales, porque saliendo en ángulo desde los conductillos de Hering hay pequeñas desviaciones que se han denominado preconductillos, y que también se vacían en los

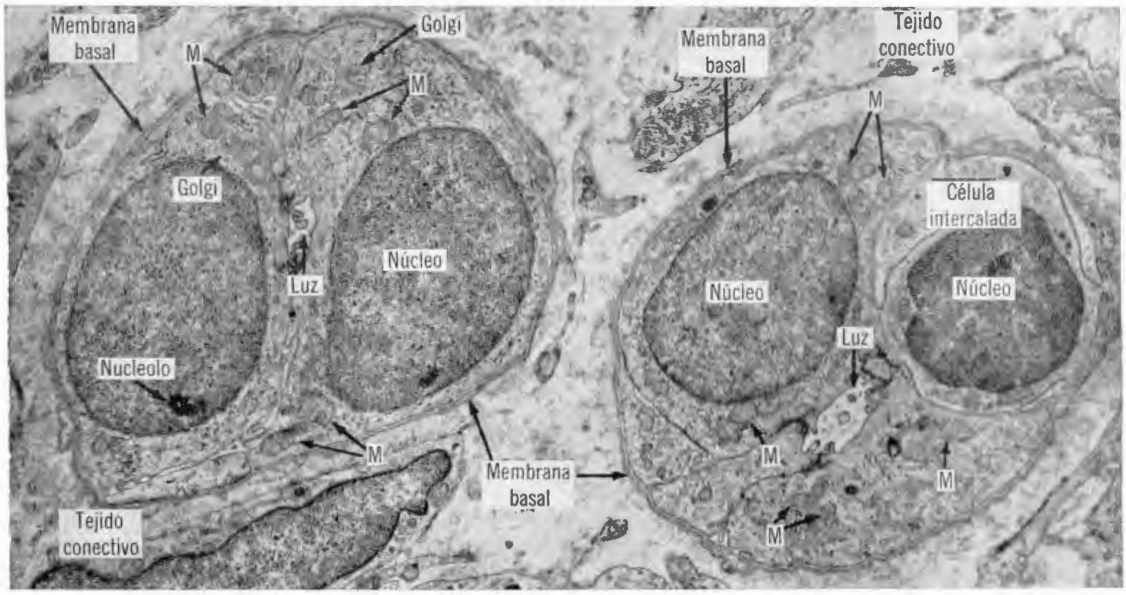

FIG. 25-20. Micrografía electrónica (× 8 320) de dos preconductillos biliares situados en el tejido conectivo de un espacio portal. Cada preconductillo está rodeado de una membrana basal. La luz de la vía en el lado izquierdo de la micrografía está revestida por dos células epiteliales biliares, y la de la derecha por tres. La vía de la derecha muestra una célula que en este plano de sección no está en contacto con la luz. Tales células reciben el nombre de intercaladas. Obsérvese la estructura bastante simple de las células, con mitocondrias pequeñas y poco visibles, vesículas de Golgi dispersas, y prácticamente sin retículo endoplásmico. Se cree que ello indica que estas células no tienen gran actividad metabólica. (Preparación del Dr. J. W. Steiner.)

conductillos biliares situados en los espacios portales. Los preconductillos difieren de los conductos de Hering en que no tienen hepatocitos en su trayecto; sus paredes están formadas totalmente de células de tipo de conducto (figura 25-20). Las paredes de los preconductillos se observan en cortes transversales formadas por no más de dos o tres células de tipo de conducto (fig. 25-20). Los conductillos biliares (pequeños conductos de bilis) en los espacios portales, donde drenan tanto los conductos de Hering como los preconductillos, observados en corte transversal siempre tienen más de tres células alrededor de sus paredes (fig. 25-21). Los conductillos biliares son simplemente las ramas menores del árbol ramificado de conductos biliares que se halla contenido en el árbol de tejido conectivo que manda sus ramas a la periferia de todos los lobulillos del hígado.

Las células de tipo de conducto a lo largo de los conductos de Hering, y en las paredes de los preconductillos, difieren de los hepatocitos en varios aspectos. Son menores y tienen mucho menos citoplasma, en proporción de sus núcleos, que las células hepáticas (figs. 25-19 y 25-20). Su citoplasma sólo contiene unas pocas vesículas aplanadas de superficie rugosa, pero incluye un número moderado de ribosomas. El aparato de Golgi no está muy desarrollado; suele hallarse dispuesto entre los núcleos de las células y sus vértices, que están en contacto con la luz. No contienen glucógeno, y sus mitocondrias son menores que las mitocondrias de los hepatocitos. La membrana basal se halla en las bases de las células del tipo de conducto; pero no en asociación con hepatocitos. Hay complejos de unión para reunir firmemente las membranas celulares de células contiguas a nivel de los canalículos. En otras partes las membranas de las células contiguas presentan interdigitaciones para ayudar a reunir los lados de las células contiguas. Se proyectan microvellosidades en las luces de los conductillos biliares, de manera similar a como se proyectan en los canalículos. Todos estos hechos pueden observarse en las figuras 25-19 y 25-20.

CONDUCTOS BILIARES, ARTERIAS, VENAS Y LINFÁTICOS DE LOS ESPACIOS PORTALES —EL ORIGEN DE LA LINFA HEPÁTICA

Los espacios portales son de dimensiones diferentes. Como el tronco de un árbol es mayor que cualquiera de sus ramas, como muchas ramas son mayores que las ramas del orden siguiente, etc., las dimensiones de los espacios portales observados en cualquier corte de hígado varían según que representen cortes a través de ramas mayores, intermedias o menores del árbol de tejido conectivo. Cuando el corte pasa a través del hígado en lugares donde se está ramificando, el área portal puede mostrar un número doble de tubos. En tal lugar una pequeña rama puede estar saliendo de una rama mayor, de manera que los tubos pueden verse de dos calibres diferentes. Los vasos sanguíneos mayores observados serían los que llevarían sangre hacia porciones distantes del hígado; los menores serían ramas de los mismos destinadas a regar tejido hepático vecino.

Vasos sanguíneos de los espacios portales. Téngase presente que la sangre que va a parar a los sinusoides del hígado tiene dos orígenes y cualidades diferentes. En primer lugar, del 66 al 75 por 100 provienen de la vena porta que, claro está, drena la sangre del intestino; en consecuencia, esta sangre lleva el alimento que ha sido absorbido a nivel del tubo digestivo. Como es sangre venosa, tiene menos oxígeno que la sangre arterial. El otro 25 a 33 por 100 de la sangre que fluye a lo largo de los sinusoides proviene de la arteria hepática, y es sangre arterial. Como la sangre en la vena porta está a

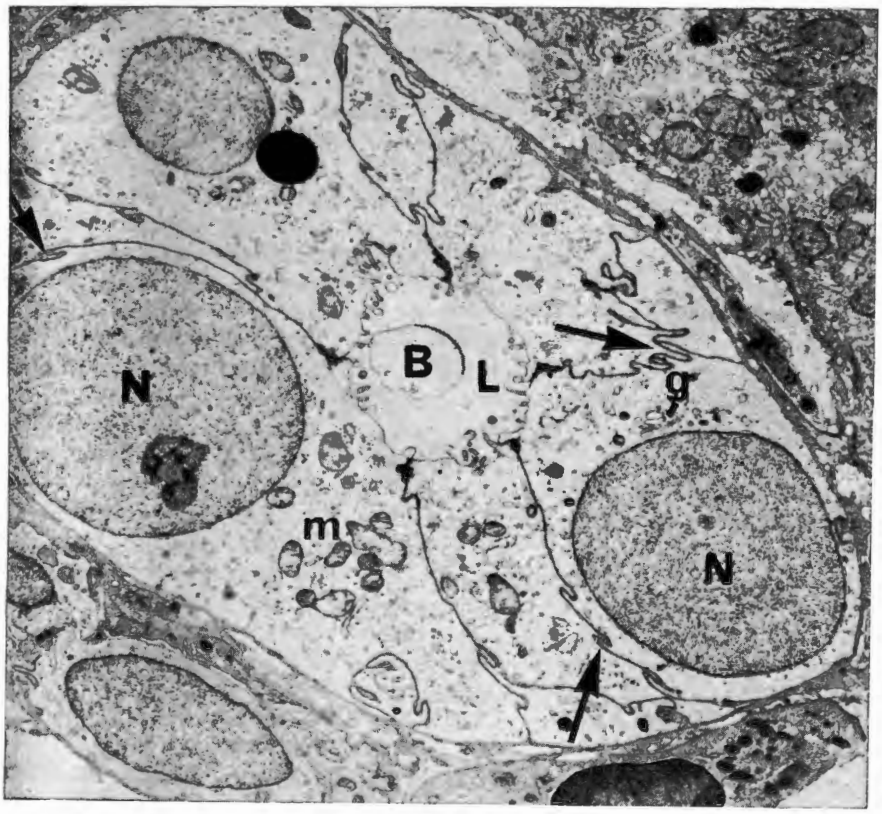

FIG. 25-21. Micrografía electrónica de un corte de espacio portal en hígado humano mostrando un conductillo biliar. Obsérvese la relación de los pliegues a lo largo de las membranas celulares de las células epiteliales biliares; los lugares de este tipo están señalados por flechas. Hay pocas mitocondrias. En la luz se observa una vesícula de citoplasma *(B)* que probablemente es una microvellosidad dilatada. (Preparación del Dr. H. Sasaki y del Dr. F. Schuffner. *En* Steiner, J. W., Phillips, M. J. y Miyai, K.: The pathology of the liver. Int. Rev. Exp. Path., *3*:65.)

presión baja y la de la arteria hepática a presión mucho más alta, la llegada de ambas en los mismos sinusoides crea un problema de hemodinámica. Según ya hemos indicado, los sinusoides constituyen un receptáculo voluminoso en el cual se mezclan sangre de dos cualidades con dos presiones diferentes.

No hay nada particular en cuanto a los vasos arteriales de los espacios, excepto que las arterias sólo se ven en espacios mayores que están mandando sangre a ramas menores. En estas últimas se observan arteriolas de calibres diferentes; el calibre depende de lo cerca que están de las ramas que abandonan para ser vasos de acinos. Estos últimos, claro está, quedan fuera de los espacios y son pequeños.

La rama de la vena porta es el tubo mayor que se observa en cualquier espacio. Las ramas de la vena porta observadas en los espacios presentan la estructura microscópica típica de las venas, excepto que, a diferencia de la mayor parte de venas del cuerpo, no suelen estar en colapso cuando se observan en cortes de tejido fijado; siguen abiertas porque están contenidas en tejido conectivo bastante sólido (fig. 25-10, *derecha),* que no se colapsa después de la muerte.

Conductillos y conductos biliares. Los tubos que llevan la bilis observados en diversas raicillas de la porta son de dimensiones diferentes. Generalmente se observarán pequeños conductos biliares que están asociados con arterias y venas relativamente pequeñas, y conductos mayores con vasos relativamente voluminosos. Además, cuando los tubos son pequeños, la cantidad de tejido conectivo que los rodea es considerablemente menor que la que rodea grupos de tubos más voluminosos. Las dimensiones de cualquier conducto biliar, y del espacio portal en el cual están contenidos, dependen del tipo de rama incluido en el corte.

Los conductillos biliares, o sea, las ramas menores del sistema de conductos biliares, tienen paredes de epitelio cuboide bajo (fig. 15-21). Los conductos ligeramente mayores observados en los espacios portales tienen paredes de epitelio cuboide (fig. 25-10). Los conductos biliares mayores tienen epitelio cilíndrico, de manera que, en general, la altura del epitelio varía según el calibre del conducto. Los dos conductos hepáticos principales que abandonan el hígado a nivel de la porta (la cisura transversa) se unen para formar el *conducto hepático.* Los conductos extrahepáticos necesitan mayor sostén que los intrahepáticos; estos últimos se hallan incluidos en el tejido conectivo de los espacios portales. Este está formado por tejido conectivo denso y músculo liso dispuesto redondeando la luz del túbulo revestido de epitelio.

Cuando los conductos biliares son suficientemente voluminosos para estar revestidos de epitelio cilíndrico, no es raro observar gotitas de grasa dentro del citoplasma de sus células de revestimiento. En los conductos biliares intrahepáticos mayores, y en los extrahepáticos, hay glándulas túbulo-alveolares en una mucosa con muchos pliegues.

Linfáticos y formación de linfa hepática

No hay nada especial en el aspecto de los linfáticos de los espacios portales; su calibre y su número pueden variar con las dimensiones del área en la cual se observan. Sin embargo, hay un problema relacionado con ellas: saber el origen de la linfa que contienen.

El hígado produce gran cantidad de linfa, relativamente rica en proteína. Se ha discutido acerca de dónde se formaba. Hasta aquí no se han demostrado linfáticos a nivel de las láminas o sinusoides hepáticos o su alrededor, sólo en componentes de tejido conectivo del hígado, o sea, 1) el tejido conectivo de la cápsula; 2) el árbol de tejido conectivo que lleva las ramas de la vena porta, la arteria hepática y el conducto biliar a los lados de cada lobulillo, y 3) el tejido conectivo disperso asociado con las venas hepáticas. El primer problema es saber si la linfa se forma en este tejido conectivo o en otra parte. Quizá debiéramos considerar primero la hipótesis de la "otra parte".

El concepto "de otra parte" es que el plasma, por así decirlo, pudiera seguir en los espacios de Disse hasta lugares donde empiezan los sinusoides —cerca del tejido conectivo asociado con las zonas portales— y que el plasma estuviera a suficiente presión en los espacios de Disse en esta zona para filtrar en mayor o menor proporción a través del tejido conectivo delicado que hay en el borde del espacio para alcanzar los capilares linfáticos vecinos que empiezan en el tejido conectivo del área. El efecto de filtro pudiera retener parte de la proteína del plasma, pero no toda ella.

Por lo que se refiere a la otra hipótesis, de linfa formada dentro de la substancia del área, recordemos que el número de capilares sanguíneos en las áreas portales sería muy peque-

ño para explicar el gran volumen de linfa que se forma, a juzgar por la manera como se forma la linfa en otras partes (según se indica e ilustra en el capítulo 10). Sin embargo, como se indica en el capítulo 22, la linfa puede formarse en las paredes de las venas como filtrado de la sangre en las luces venosas. En consecuencia, las paredes de las ramas de las venas porta en los espacios portales probablemente merecen ser consideradas como posible fuente de la linfa hepática. Los linfáticos dentro de la cápsula del hígado también deben tenerse presentes. Hasta aquí no se ha comprobado con seguridad dónde está el origen de la linfa hepática.

ICTERICIA: RELACIÓN CON LA MEDICINA

Ictericia significa color amarillo. En condiciones normales la cantidad de pigmento biliar amarillo presente en la sangre no basta para dar dicho color a la piel, pero en otras circunstancias tal cantidad puede aumentar hasta el punto que la piel, las mucosas y los globos oculares tomen color amarillo. Una persona que se halle en estas circunstancias se dice que tiene ictericia.

La ictericia puede tener varias causas. Para explicarlas debiera insistirse en que el pigmento biliar se forma por desintegración de la hemoglobina a nivel de las células reticuloendoteliales, después de lo cual penetra en el torrente vascular. Al alcanzar el hígado pasa entre las células de revestimiento de los sinusoides hepáticos y al interior de los hepatocitos. Ahí se hace más soluble y es eliminada hacia los canalículos biliares; desde ahí pasa al sistema de conductos del hígado y, finalmente, se vacía en el intestino. Evidentemente, la cantidad presente en la sangre pudiera aumentar si esta sucesión de acontecimientos se alterara en cualquiera de tres puntos principales.

1) Normalmente los hepatocitos captan la bilirrubina de la sangre con el mismo ritmo con que es producida por las células reticuloendoteliales. Pero cuando la intensidad de destrucción de los glóbulos rojos aumenta lo suficiente, la captación de bilirrubina por los hepatocitos puede ser menos intensa que su producción por las células reticuloendoteliales; el resultado será un aumento de concentración de bilirrubina en la sangre, suficiente para producir ictericia. Este tipo de ictericia suele denominarse *hemolítica* porque depende de un aumento de la hemólisis de glóbulos rojos. (Este es el mecanismo que causa la ictericia fisiológica del recién nacido, cuando todas las células rojas nucleadas que todavía persisten desde la vida prenatal son destruidas rápidamente por las células reticuloendoteliales.)

2) La capacidad del hígado para absorber bilirrubina, metabolizarla y eliminarla hacia los canalículos, puede perturbarse en diversas formas. En primer lugar, hay un trastorno raro en el cual se bloquea la membrana celular de los hepatocitos, de manera que la bilirrubina no puede entrar en ellos procedente del torrente vascular como ocurre en estado normal. Luego los hepatocitos pueden tener defectos enzimáticos hereditarios que les impiden tratar adecuadamente la bilirrubina; o pueden estar lesionados por causas diversas, de manera que no hay bastantes células sanas para metabolizar normalmente la bilirrubina que les llega de la sangre. Finalmente, pueden estar lesionados, de manera que la bilirrubina que absorben no es secretada adecuadamente y vuelve a escapar hacia los sinusoides.

3) Finalmente, tanto la producción de bilirrubina como su captación y secreción por los hepatocitos pueden ser normales, pero la bilis eliminada hacia el sistema de conductos no puede fluir hasta el intestino por la existencia de alguna obstrucción en el sistema de conductos. La obstrucción más frecuente proviene de un cálculo en uno de los conductos principales. Otra causa de obstrucción puede ser un crecimiento maligno de células en la cabeza del páncreas que impida que el conducto se vacíe en el duodeno. En estas condiciones la bilis regurgita en dirección retrógrada, a través de los hepatocitos, hacia los sinusoides.

La capacidad de regeneración del hígado y el problema de la cirrosis. El hígado es esencialmente un órgano parenquimatoso, con más del 60 por 100 de sus células que son hepatocitos. Si se extirpa parte del hígado de un animal de experimentación, los hepatocitos pronto sufren mitosis y restablecen las dimensiones normales del hígado en unos pocos días. Los factores que intervienen para causar esta rápida regeneración no se conocen. Sin embargo, si se lesionan hepatocitos por deficiencias nutritivas, substancias tóxicas en la circulación, o con otros medios, el problema de la regeneración se hace mucho más complicado que en caso de extirpar quirúrgicamente una porción de hígado; esto depende fundamentalmente de que todas las estructuras esenciales para la regeneración del

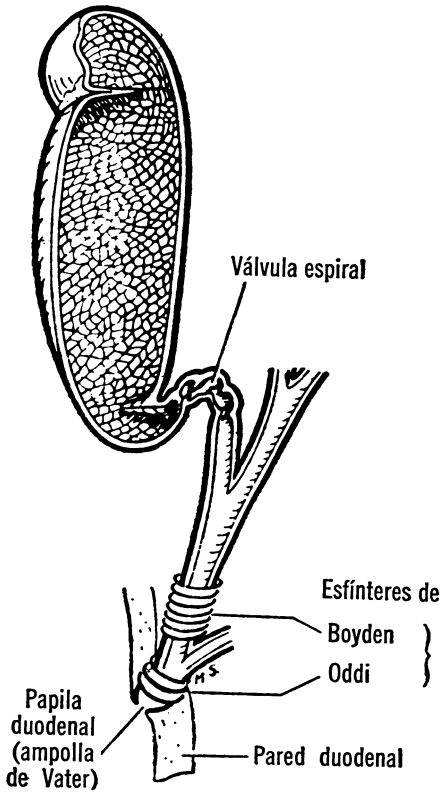

FIG. 25-22. Esquema de la vesícula (con la superficie interna rugosa), el conducto cístico, el conducto biliar y los esfínteres de Boyden y Oddi. (Grant, J. C., Boileau y Basmajian, J. V.: Grant's Method of Anatomy, 7a. ed., Baltimore, Williams & Wilkins, 1965.)

tejido hepático funcional pueden no regenerarse de manera armoniosa para restablecer la arquitectura normal tan complicada del órgano; hay demasiados tubos y vías de paso dentro y fuera de los lobulillos para poderse volver a formar y conectarse de nuevo unos con otros.

La situación en el caso del hígado se complica más que, por ejemplo, en la regeneración de un hueso a nivel de una fractura. Como ya hemos mencionado, si las células osteógenas no crecen de uno a otro fragmento para lograr un tipo osteógeno de unión, los fibroblastos de tejido conectivo vecino pueden crecer entre los fragmentos en el foco de fractura y llenar el hueco con tejido denso ordinario, lo cual, a su vez, puede impedir que las células osteógenas más tarde crezcan a través de la pérdida de substancia para lograr la unión ósea. Análogamente, si el parénquima del hígado está gravemente lesionado y mueren muchas células, la armazón de tejido conectivo y reticular que sostiene los lobulillos entra en colapso. La regeneración de los hepatocitos puede iniciarse en zonas aisladas donde han persistido algunas células sanas. Los nodulillos del nuevo parénquima hepático que se desarrollan a nivel de estos islotes celulares están separados de las conexiones adecuadas con la circulación portal; por lo tanto, carecen de la organización adecuada de sinusoides. Mientras tanto, los fibroblastos del armazón parcialmente en colapso pueden proliferar de manera diversa y formar nuevo tejido conectivo, que impide que se establezcan las conexiones normales nuevas por regeneración de nodulillos del parénquima con el sistema de conductos biliares; el tejido conectivo también interfiere con el desarrollo de conexiones adecuadas entre los sinusoides, en el parénquima que se regenera, y los vasos aferentes venosos y arteriales. Además, la cantidad aumentada en el tejido conectivo impide que el hígado se dilate, ya que los nodulillos del parénquima aumentan de volumen; el propio tejido conectivo puede retraerse cuando madura. Por ambos motivos la substancia del hígado queda comprimida y, por lo tanto, se dificulta el curso de la sangre a través del hígado afectado.

Como el estudiante aprenderá más tarde al ocuparse de anatomía patológica, puede producirse degeneración de hepatocitos por diversas causas, empezando en lugares diferentes dentro de los lobulillos. En consecuencia, el proceso cirrótico puede empezar en diversas partes del lobulillo hepático.

VESICULA BILIAR

A lado del conducto hepático se extiende una rama lateral (conducto cístico) que va a parar a un saco alargado piriforme, la vesícula biliar (fig. 25-22). La vesícula biliar está revestida de mucosa, que forma muchos pliegues cuando se halla retraída (fig. 25-22) de manera que un estudiante al observar un corte de pared del órgano pudiera pensar que la mucosa estaba llena de glándulas (fig. 25-23). En realidad no hay glándulas en la mucosa de la vesícula biliar, excepto cerca de su cuello; si el órgano está distendido, la mayor parte de los pliegues mucosos (pero no todos) que dan a la mucosa su aspecto glandular desaparecen.

El epitelio de la mucosa de la vesícula es cilíndrico alto (fig. 25-24). Cada célula de la

membrana se parece a la vecina; en este sentido es similar al epitelio del estómago. Pero las células no son iguales a las que revisten el estómago; se parecen más a las células de absorción del intestino delgado y, como ellas, están provistas de microvellosidades. Se han descrito gránulos secretorios en las partes más superficiales del citoplasma de las células, pero la función primaria de las células de revestimiento es de absorción, más que de secreción.

El epitelio apoya en una lámina propia areolar (fig. 25-23). No hay muscularis mucosae en la vesícula; por lo tanto, la mucosa apoya en una capa de músculo liso delgada comparable en posición, pero no en espesor, a la muscular externa del intestino (fig. 25-23). Algunas de las fibras musculares lisas de las cuales está compuesta la muscular externa están en dirección circular y longitudinal, la mayor parte en dirección oblicua. Hay muchas fibras elásticas en el tejido conectivo que llena los intersticios entre los haces de músculo liso de esta capa.

FIG. 25-23. Microfotografía con poco aumento de un corte teñido con H y E de vesícula humana. (Microfotografía de H. Whittaker.)

FIG. 25-24. Microfotografía de mediano aumento; corte teñido con H y E de pared de vesícula humana mostrando epitelio, lámina propia y la mayor parte del revestimiento muscular. (Microfotografía de H. Whittaker.)

Por fuera de la capa muscular hay una capa bien desarrollada perimuscular o subserosa (figura 25-23), formada por tejido areolar, que puede contener grupos de células grasas. Lleva arterias, venas, linfáticos y nervios para el órgano. A nivel del lado de la vesícula que está unido al hígado, el tejido conectivo de esta capa perimuscular (que aquí no puede llamarse propiamente capa subserosa) se continúa con el tejido conectivo del hígado.

El cuello de la vesícula biliar está torcido, de manera que su mucosa constituye un pliegue espiral (fig. 25-22). Hay pliegues mucosos semilunares algo parecidos en el revestimiento del conducto cístico. Aparece más músculo en la pared de la vesícula biliar a nivel del cuello, y en la pared del conducto cístico, que en el resto del órgano.

Conducto biliar (colédoco) y esfínter de Oddi. El conducto que se extiende desde el punto de unión de los conductos cístico y hepático hasta

el duodeno en lo pasado solía denominarse *conducto biliar común* o colédoco. En los últimos años ha habido la tendencia en inglés a suprimir el término "común". Este conducto penetra en las capas externas del duodeno cerca del punto de ingreso del conducto pancreático. En parte del trayecto a través de la pared duodenal los dos conductos se funden, y la luz del conducto reunido es suficientemente amplia para que se llame *ampolla (ampulla* = frasco), la *ampolla de Vater.* La ampolla sigue un trayecto oblicuo a través de las capas internas de la pared duodenal, para abrirse en el vértice de una papila que se proyecta en la luz del duodeno, la *papila duodenal.*

En lo pasado, el músculo asociado con la ampolla y con los extremos de los dos conductos que penetran la misma se decía que constituían en conjunto el *esfínter de Oddi.* Más recientemente Boyden y colaboradores han estudiado en detalle el desarrollo, la cantidad, la disposición y el control de estas fibras musculares; deben consultarse sus trabajos (señalados al final de esta sección) para mayores detalles. En resumen, han comprobado que este músculo se desarrolla a partir del mesénquima independientemente y, por lo tanto, no forma parte del músculo de la pared intestinal propia. Lo que se desarrolla alrededor de la porción periampular del conducto biliar resulta resistente y sirve de esfínter a la salida de dicho conducto; este puede denominarse *esfínter de Boyden* (fig. 25-22). El músculo que se desarrolla alrededor de la propia ampolla y de la porción preampollosa del conducto pancreático no tiene tanta importancia que ejerza acción esfinteriana muy enérgica, excepto en una minoría de individuos. El cierre del poderoso esfínter de Boyden, que rodea la porción preampollosa del conducto biliar, impide que la secreción del hígado penetre en el intestino; en consecuencia, mientras está cerrado la bilis formada pasa, siguiendo el conducto cístico, a la vesícula, donde se almacena y concentra. Hay también fibras musculares lisas dispuestas paralelamente a las porciones preampollosas de los conductos biliar y pancreático; su contracción acorta (y probablemente ensancha) los conductos, de manera que facilita el paso por ellos.

Funciones de la vesícula. La vesícula almacena y concentra la bilis. La concentración tiene lugar por absorción de agua y sales inorgánicas a través del epitelio hacia los vasos de la lámina propia de su mucosa. Ello tiene por consecuencia que la bilis de la vesícula biliar es más rica en pigmento biliar, sales biliares y colesterol. Pueden administrarse a las personas substancias radiopacas que se eliminan por el hígado y, por lo tanto, aparecen en la bilis. Si la vesícula biliar concentra normalmente, estas substancias se concentran en la vesícula lo suficiente para que el órgano quede dibujado con rayos X. En esta forma puede probarse en clínica la función de la vesícula biliar. La reacción de la bilis se modifica algo en la vesícula; la absorción de sales inorgánicas tiene por consecuencia que se vuelva menos alcalina.

Probablemente intervengan en el vaciamiento de la vesícula biliar tanto mecanismos nerviosos como hormonales. La ingestión de grasa es particularmente eficaz para provocar el vaciamiento de la vesícula. Boyden ha comprobado que si se inyecta sangre de un animal que acaba de comer en las venas de otro animal, hará que la vesícula biliar del receptor se vacíe. Probablemente la mucosa intestinal produzca una hormona por influencia del alimento que se está digiriendo, y esta hormona pasa a la vesícula siguiendo el torrente vascular para estimular su contracción. Ivy y Oldberg han sugerido para esta hormona el nombre de "colecistocinina". Las ondas peristálticas del intestino probablemente afectan la abertura y el cierre del esfínter que deja penetrar la bilis en el intestino; por lo tanto, la bilis entra en él a chorritos.

El músculo de la pared de la vesícula biliar es tan delgado que muchos investigadores han dudado que su contracción pudiera facilitar su vaciamiento. Sin embargo, los trabajos experimentales no dejan mucha duda al respecto.

DESARROLLO DE CONDUCTOS BILIARES, VESICULA BILIAR E HIGADO

El hígado nace del epitelio endodérmico del duodeno en desarrollo; el epitelio aquí empieza haciendo prominencia hacia afuera para formar lo que se llama el *divertículo hepático.* Una rama de éste forma el conducto cístico y la vejiga biliar. Las células epiteliales de otra parte crecen en forma de proyecciones que penetran en el mesodermo esplácnico y lo dividen. Las ramas de las venas que pasarán a transformarse en vena porta crecen en la zona donde el epitelio está separando el mesodermo, y los espacios entre las proyecciones epiteliales en desarrollo quedan ricamente vascularizados. Toda la masa crece rápidamente. El mesodermo proporciona una cápsula para el órgano, y tam-

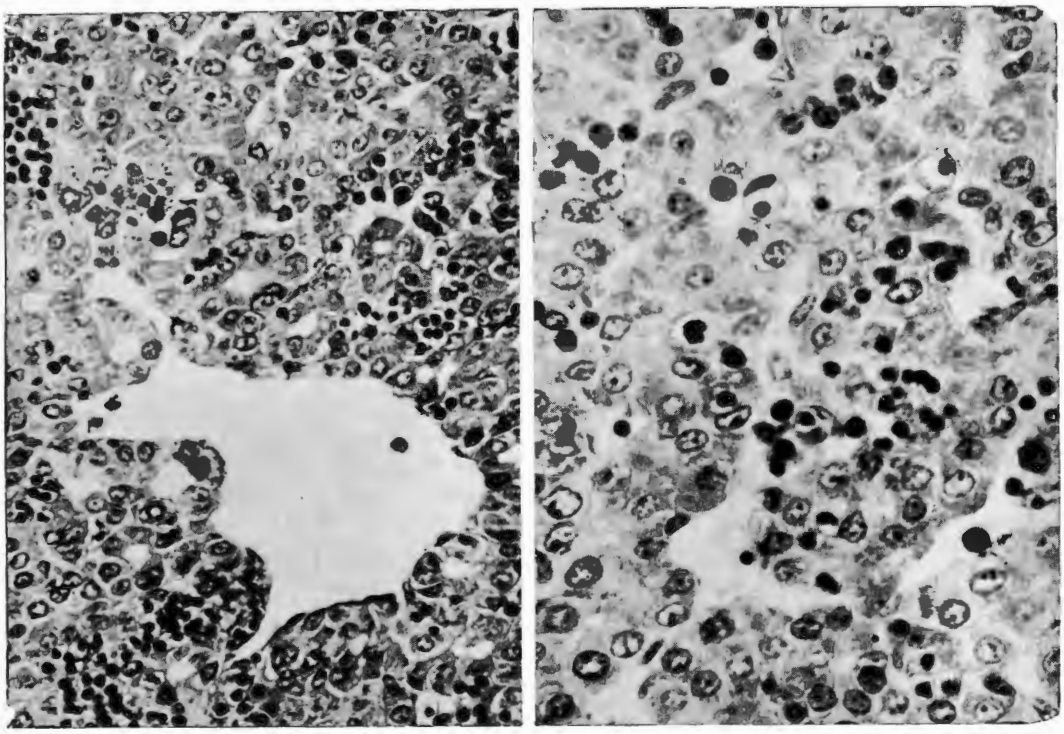

FIG. 25-25. Microfotografía de cortes de hígado en desarrollo, embrión humano de ocho semanas. El corte a la izquierda, que se tomó cerca del origen de la yema, muestra células que están dispuestas en túbulos; estos son los futuros conductos biliares. A la derecha, lejos del origen de la yema, las células están formando placas gruesas; más tarde se hendirán para formar placas hepáticas con espesor de una sola célula. (Preparación del Dr. J. Steiner.)

bién el árbol de tejido conectivo que se forma en su interior.

En el desarrollo de las glándulas exocrinas los crecimientos terminales se vuelven unidades secretorias, y las células epiteliales que conectan éstos con la zona donde se originó la glándula forman los conductos (fig. 9-1). Como puede verse en las dos imágenes de la figura 25-25, hay diferencia en la forma como las células de la prominencia se diferencian para formar el hígado. Las células situadas más cerca del origen del crecimiento empiezan a distinguirse formando túbulos; las luces de algunos de ellos quedan cortadas perpendicularmente y pueden observarse en el cuadro de la izquierda de la figura 25-25. Lejos del origen del crecimiento las células quedan dispuestas en acúmulos y láminas gruesas irregulares (fig. 25-25, *derecha)*. Por entonces no hay diferencia en el aspecto de las células que forman los túbulos o las láminas. Más tarde su aspecto cambia, y las células que en el cuadro de la izquierda están formando túbulos se transforman en células epiteliales de los conductos biliares (células de los conductillos) mientras que las que se observan a la derecha pasan a ser las células de las unidades secretorias exocrinas del hígado; éstas se llaman células hepáticas o *hepatocitos*. Las láminas gruesas donde los futuros hepatocitos al principio quedan dispuestas se van separando en láminas que tienen espesor de una sola célula, con vasos sanguíneos entre ellas; estos últimos pasan a ser los sinusoides del hígado.

BIBLIOGRAFIA

REFERENCIAS SOBRE PÁNCREAS EXOCRINO

Ciba Foundation Symposium on the Exocrine Pancreas. Boston, Little, Brown & Co., 1961.

Ekholm, R. y Edlund, Y.: Ultrastructure of the human exocrine pancreas. J. Ultrastruct. Res., *2*:453, 1959.

Farquhar, M. G. y Palade, G. F.: Junctional complexes in various epithelia. J. Cell Biol., *17*:375, 1963.

Haist, R. E. y Pugh, E. J.: Volume measurement of the islets of Langerhans and the effects of age and fasting. Am. J. Physiol., *152*:36, 1948.

Munger, B. L.: A phase and electron microscopic study of cellular differentiation in pancreatic acinar cells of the mouse. Am. J. Anat., *103*:1, 1958.

Opie, E. L.: Cytology of the pancreas. *En* Cowdry's Special Cytology, 2a. ed., p. 373. New York, Hoeber, 1932.
Para estructura fina de, y mecanismo de secreción en, células acinares, véase capítulo 7.
Para islotes de Langerhans, véase capítulo 27.

BIBLIOGRAFÍA GENERAL SOBRE HÍGADO

Rouiller, C. (dir.): The Liver; Morphology, Biochemistry, Physiology, 2 vols. New York, Academic Press, 1963-64.
Biava, C. G.: Studies on cholestasis: A re-evaluation of the fine structure of normal human bile canaliculi. Lab. Invest., *13:*840, 1964.
Bollman, J. L.: Studies of hepatic lymphatics. *En* Trans. of 9th Conf. on Liver Injury, p. 91. New York, Macy, 1950.
Bruni, C. y Porter, K. R.: The fine structure of the parenchymal cell of the normal rat liver. 1. General Observations. Am. J. Path., *46:*691, 1965.
Bucher, N. L. R.: Regeneration of mammalian liver. Int. Rev. Cytol., *15:*245, 1963.
Carruthers, J. S. y Steiner, J. W.: Fine structure of terminal branches of the biliary tree. Arch. Path., *74:*117, 1962.
Doljanski, F.: The growth of the liver with special reference to mammals. Int. Rev. Cytol., *10,* 1960.
Elias, H.: Morphology of the stellate cells of Kupffer. Quart. J. Chicago Med. Sch., *13:*13, 1952.
———: A re-examination of the structure of the mammalian liver: I. Parenchymal architecture. Am. J. Anat., *84:*311, 1949.
———: A re-examination of the structure of the mammalian liver. II. Hepatic lobule and its relation to vascular and biliary systems. Am. J. Anat., *85:*379, 1949.
Elias, H. y Petty, D.: Gross anatomy of the blood vessels and ducts within the human liver. Am. J. Anat., *90:* 59, 1952.
Elias, H. y Sokol, A.: Dependence of the lobular architecture of the liver on the portohepatic blood pressure gradient. Anat. Rec., *115:*71, 1953.
Frank, B. W. y Kern, F.: Intestinal and liver lymph and lymphatics. Gastroenterology, *55:*408, 1967.
Fawcett, D. W.: Observations on the cytology and electron microscopy of hepatic cells. J. Nat. Cancer Inst., *15:* 1475, 1955.
Hamilton, R. L., Regen, D. M., Gray, M. E. y LeQuire, V. S.: Lipid transport in liver. I. Electron microscopic identification of very low density lipoprotein in perfused rat liver. Lab. Invest., *16:*305, 1967.
Hard, W. L. y Hawkins, R. K.: The role of the bile capillaries in the secretion of phosphatase by the rabbit liver. Anat. Rec., *106:*395, 1950.
Harkness, R. D.: Regeneration of the liver. Brit. Med. Bull., *13:*87, 1957.
Hartroft, W. S.: Accumulation of fat in liver cells in lipodiastaemata preceding experimental dietary cirrhosis. Anat. Rec., *106:*61, 1950.
———: The escape of lipid from fatty cysts in experimental dietary cirrhosis. *En* Trans. of 9th Conf. on Liver Injury, p. 109. New York, Macy, 1950.
Hruban, Z. y Swift, H.: Uricase, localization in hepatic microbodies. Science, *146:*1316, 1964.
Jéséquel, A., Arakawa, K. y Steiner, J. W.: The fine structure of the normal neonatal mouse liver. Lab. Invest., *14:*1894, 1965.
Jones, A. L. y Fawcett, D. W.: Hypertrophy of the agranular endoplasmic reticulum in hamster liver induced by phenobarbital. J. Histochem. Cytochem., *14:*215, 1966.
Knisely, M. H., Bloch, E. H. y Warner, L.: Selective phagocytosis: I. Microscopic observations concerning the regulation of the blood flow through the liver and other organs and the mechanism and rate of phagocytic removal of particles from the blood. Det. Kong. Dans. Videnskab. Selskab, Biol. Skr., *7:*1, 1948.
LeBouton, A. V.: Heterogeneity of protein metabolism between liver cells as studied by radioautography. Curr. Mod. Biol., *2:*111, 1968.
Lee, F. C.: On the lymph vessels of the liver. Contrib. Embryol., *74:*65, 1925.
Mall, F. P.: A study of the structural unit of the liver. Am. J. Anat., *5:*227, 1906.
Mosbaugh, M. M. y Ham, A. W.: Stimulation of bile secretion in chick embryos by cortisone. Nature, *168:* 789, 1951.
Novikoff, A. B., Beaufay, H. y de Duve, C.: Electron microscopy of lysosome-rich fractions from rat liver. J. Biophys. Biochem. Cytol., *2* (Suppl.):179, 1956.
Novikoff, A. B. y Essner, E.: The liver cell. Am. J. Med., *29:*102, 1960.
Palade, G. E. y Siekevitz, P.: Liver microsomes, an integrated morphological and biochemical study. J. Biophys. Biochem. Cytol., *2:*171, 1956.
Paschkis, K. E., Cantarow, A., Walkling, A. A., Pearlman, W. H., Rakoff, A. E. y Boyle, D.: Secretion and excretion of carbohydrate-active adrenal compounds (oxysteroids). Fed. Proc., *7:*90, 1948.
Popper, H.: Correlation of hepatic function and structure based on liver biopsy studies. *En* Trans. of 9th Conf. on Liver Injury, p. 9. New York, Macy, 1950.
Porta, E. A., Hartroft, W. S., Gomez-Dumm, C. L. A. y Koch, O. R.: Dietary factors in the progression and regression of hepatic alterations associated with experimental chronic alcoholism. Fed. Proc., *26:*1449, 1967.
Rappaport, A. M.: Anatomic considerations. *En* Schiff, L. (dir.): Diseases of the Liver, 3a. ed. Philadelphia, Lippincott, 1969.
———: The Structural and Functional Acinar Unit of the Liver; Some Histopathological Considerations (monograph). Int. Symp. Hepatitis Frontiers. Boston, Little, Brown & Co., 1957.
———: The structural and functional unit in the human liver (liver acinus). Anat. Rec., *130:*673, 1958.
———: Acinar units and the pathophysiology of the liver. *En* Rouiller, C. (dir.): The Liver, vol. 1. Véase también bibliografía general, 1963.
Rappaport, A. M., Black, R. G., Lucas, C. C., Ridout, J. H. y Best, C. H.: Normal and pathologic microcirculation of the living mammalian liver. Rev. Int. Pathol., *16*(4):813, 1966.
Rappaport, A. M., Borowy, Z. J., Lougheed, W. M. y Lotto, W. N.: Subdivision of hexagonal liver lobules into a structural and functional unit; role in hepatic physiologic and pathology. Anat. Rec., *119:*11, 1954.
Rappaport, A. M. y Hiraki, G. Y.: The anatomical pattern of lesions in the liver. Acta Anat., *32:*126, 1958.
———: Histopathologic changes in the structural and functional unit of the human liver. Acta Anat., *32:*240, 1958.
Rappaport, A. M. y Knoblauch, M.: The hepatic artery, its structural, circulatory and metabolic functions. 3rd Int. Symp. Int. Assoc. Study of Liver, Kyoto, 1966. T. Gastorent., p. 116, 1967.
Rappaport, A. M., Knoblauch, M., Zelin, S. y Summerell, J.: Experimental hepatic veno-occlusive disease. In vivo microcirculatory study. Advances Microcirculation, Basel (Harders, H., dir.), vol. 2, 1969.
Stein, O. y Stein, Y.: The role of the liver in the metabolism of chylomicrons, studied by electron microscope autoradiography. Lab. Invest., *17:*436, 1967.
Steiner, J. W. y Carruthers, J. S.: Studies on the fine structure of the terminal branches of the biliary tree. I. The morphology of normal bile canaliculi, bile preductules (ducts of Hering) and bile ductules. Am. J. Path., *38:*639, 1961.
Steiner, J. W., Carruthers, J. S. y Kalifat, S. R.: The ductular cell reaction of a rat liver in extrahepatic cho-

lestasis. I. Proliferated biliary epithelial cells. Exp. Molec. Path., *1:*162, 1962.
Steiner, J. W., Jézéquel, A.-M., Phillips, M. J., Miyai, K. y Arakawa, K.: Progr. Liver Dis., *2:*303, 1965.
Steiner, J. W., Phillips, M. J. y Miyai, K.: Ultrastructural and subcellular pathology of the liver. Int. Rev. Exp. Path., *3:*65, 1964.
Stoner, H. B.: The mechanism of toxic hepatic necrosis. Brit. J. Exp. Path., *37:*176, 1956.
Trump, B. F., Goldblatt, P. J. y Stowell, R. E.: An electron microscope study of early cytoplasmic alternations in hepatic parenchymal cells of mouse liver during necrosis in vitro (autolysis). Lab. Invest., *11:*986, 1962.
Wilson, J. W.: Liver. Ann. Rev. Physiol., *13:*133, 1951.
Wright, J. E.: The effects of interruption of the vascular pedicles of the liver in the experimental animal. Symp. Zool. Soc. Lond., *11:*85, 1964.

Referencias sobre vesícula biliar

Boyden, E. A.: An analysis of the reaction of the human gallbladder to food. Anat. Rec., *40:*147, 1928.
———: The sphincter of Oddi in man and certain representative mammals. Surgery, *1:*25, 1937.
Chapman, G. B., Chiardo, A. J., Coffey, R. J. y Weineke, K.: The fine structure of the human gallbladder. Anat. Rec., *154:*579, 1966.
Hayward, A. F.: Aspects of the fine structure of gallbladder epithelium of the mouse. J. Anat., *96:*227, 1962.
Jit, I.: The development of the unstriped musculature of the gallbladder and the cystic duct. J. Anat. Soc. (India), *8:*15, 1959.
Kay, G. I., Wheeler, H. O., Whitlock, R. T. y Lane, N.: Fluid transport in rabbit gallbladder. A combined physiological and electron microscope study. J. Cell Biol., *30:*237, 1966.
Ralph, P. H.: The surface structure of the gallbladder and intestinal epithelium of man and monkey. Anat. Rec., *108:*217, 1950.
Rhodin, J. A. G.: Ultrastructure and function of liver sinusoids. Proceedings IVth International Symposium of R.E.S., mayo 29-junio 1, 1964, Kyoto, Japon.
Yamada, E.: The fine structure of the gallbladder epithelium of the mouse. J. Biophys. Biochem. Cytol., *1:*445, 1955.

CAPITULO 26

Sistema respiratorio

INTRODUCCION

Función general del sistema. La sangre abandona los capilares de la gran circulación disminuida en oxígeno y aumentada en bióxido de carbono. Esta sangre se vacía en el corazón derecho, desde donde es impulsada siguiendo el circuito menor a través de los pulmones. Estos son dos órganos voluminosos, esponjosos porque contienen innumerables pequeñas bolsas de aire y gran número de capilares en contacto con las mismas. El bióxido de carbono se difunde desde los capilares hacia las bolsas aéreas, y el oxígeno pasa de las bolsas aéreas hacia la sangre que está circulando por los capilares del pulmón. El aire en las pequeñas bolsas, claro está, rápidamente se llenaría de bióxido de carbono y perdería el oxígeno si no hubiera el medio de cambiarlos constantemente. Esto último lo logran los movimientos respiratorios; inspiración, que introduce aire en los pulmones, y espiración, que expele el aire viciado de los mismos.

Pulmones, cavidad torácica y cavidades pleurales. Los pulmones se hallan contenidos en el tórax (fig. 26-1). Este tiene una armazón formada por la columna vertebral, costillas, cartílagos costales y esternón. El fondo de la jaula torácica es una lámina musculotendinosa en forma de bóveda, el diafragma.

Los dos pulmones llenan dos grandes compartimientos en la cavidad torácica. Cada compartimiento está revestido por una membrana fibroelástica, la *pleura parietal* (figura 26-1), provista de una capa interna de células mesoteliales planas. Cada pulmón está revestido de una membrana similar, la *pleura visceral* (fig. 26-1), cuya capa más externa también está formada por células mesoteliales planas. Hay una película de líquido entre la pleura parietal que reviste cada cavidad y la pleura visceral que cubre cada pulmón; este líquido tiene valor como lubricante y permite que la pleura visceral que cubre los pulmones —y, por lo tanto, estos mismos— se deslice durante los movimientos respiratorios a lo largo de la pleura parietal que reviste las cavidades.

Excepto a nivel del hilio, donde penetran en él los bronquios y los vasos (fig. 26-1), cada pulmón, gracias a las superficies pleurales deslizantes, se mueve libremente en el interior de su cavidad. Alrededor de su punto de fijación en el hilio, la pleura visceral que recubre cada pulmón se continúa con la pleura parietal que reviste cada cavidad (fig. 26-1). Según ya señalamos, el espacio que queda entre las dos capas de pleura sólo contiene una delgada capa de líquido; en consecuencia, se trata solamente de una *cavidad* o *espacio virtual.* En determinadas condiciones anormales, aumenta el volumen de dicho líquido; esto convierte la cavidad potencial en cavidad real. El espacio potencial o real que existe entre las dos capas de pleura recibe el nombre de *cavidad pleural.* Téngase presente que el pulmón no se halla en la misma cavidad pleural, sino por fuera de ella, de la misma manera que los intestinos que ocupan la cavidad abdominal se hallan por fuera de la cavidad peritoneal.

MOVIMIENTOS RESPIRATORIOS

Inspiración. Las costillas se articulan con la columna vertebral y el esternón formando ángulos adecuados, de forma que la contracción de los músculos insertados en las costillas aumenta las dimensiones de la jaula torácica, tanto

en el diámetro anteroposterior como en el transversal. Además, la contracción del diafragma (y la relajación de los músculos de la pared abdominal, que le permite al diafragma descender) aumenta la altura de la jaula torácica. Por tanto, en virtud de la contracción y relajación de los músculos la caja torácica puede aumentar en altura, anchura y profundidad. Esto es lo que ocurre durante la inspiración.

Para que la jaula torácica aumente su volumen durante la inspiración, tiene que entrar algo en él, por el mismo motivo que no se puede abrir un fuelle si está cerrada su entrada. Los movimientos inspiratorios no son suficientemente enérgicos para crear vacío en la jaula torácica.

Normalmente la jaula torácica sólo puede aumentar sus dimensiones por movimientos inspiratorios según el grado en que puede penetrar aire en sus espacios aéreos, que así se dilatan, y sangre en sus vasos sanguíneos, aumentando su contenido. En condiciones normales, el aire es aspirado hacia los pulmones, pero también se aspira sangre hacia los vasos pulmonares y los torácicos situados fuera del pulmón. El motivo de que el aire no penetre en ninguna otra porción de la cavidad torácica, excepto los pulmones, es que no hay ninguna abertura superficial a nivel de la pared torácica que permita el ingreso de aire. Si dicha abertura existe, por ejemplo, en caso de herida torácica, el aire puede penetrar con los movimientos inspiratorios en otras porciones torácicas además de los pulmones.

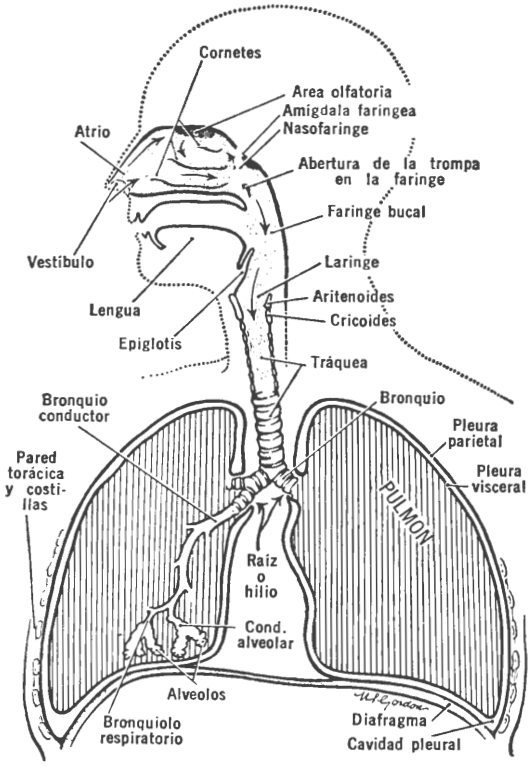

FIG. 26-1. Esquema de las diferentes partes del aparato respiratorio. (Copiado y ligeramente modificado de Grant, J. C. B.: A Method of Anatomy, 4a. ed., Baltimore, Williams & Wilkins.)

Los pulmones están formados esencialmente por: 1) tejido respiratorio esponjoso, en el cual se producen los cambios gaseosos entre la sangre y el aire, y 2) un sistema ramificado de tubos aéreos denominados *bronquiolos* y *bronquios*, por los cuales "entra y sale" el aire de las bolsas aéreas del tejido respiratorio esponjoso. El bronquio principal de cada pulmón une este órgano con la tráquea (fig. 26-1); ésta, a su vez, por medio de la laringe, la nasofaringe y la nariz (o la boca en caso de necesidad), se pone en contacto con el aire exterior. Por lo tanto, en el momento de la inspiración el aire penetra por la nariz, sigue por la tráquea, pasa al árbol bronquial hasta sus ramas terminales y acaba alcanzando las vesículas del tejido respiratorio esponjoso rico en capilares donde tiene lugar el intercambio de gases, que no se produce en ningún otro lugar (figura 26-1).

Papel de la elastina. Antes de considerar brevemente el mecanismo de la espiración, procede insistir en que los pulmones no llenarían las cavidades en las cuales se alojan a menos de dilatarse considerablemente en todas direcciones. Hay gran cantidad de tejido elástico en la pleura visceral que los recubre, en los tabiques que separan las vesículas aéreas y en el árbol bronquial. Como los pulmones, a medida que se desarrollan durante la vida embrionaria, llenan las cavidades que los albergan, y durante la vida fetal no es fácil que penetre líquido en la cavidad pleural, van quedando sometidos a tracción porque las cavidades que los contienen aumentan de volumen. El mismo proceso continúa durante el periodo de crecimiento de la vida extrauterina. Así, pues, en condiciones normales el tejido elástico de los pulmones está constantemente estirado (incluso al final de la espiración), y el pulmón, por decirlo así, también intenta constantemente retraerse alrededor de la zona de fijación (su raíz a nivel del hilio). Por lo tanto, si se introduce una aguja hueca

a través de la pared torácica hasta la cavidad pleural (con la punta entre las capas parietal y visceral de la pleura) inmediatamente penetra aire en dicha cavidad pleural, que cuando el pulmón se retrae hacia el hilio se transforma en una cavidad real (llena de aire) en lugar de ser solamente una cavidad potencial. Dejar penetrar aire en la cavidad pleural es una técnica utilizada a veces para lograr el reposo del pulmón en el tratamiento de la tuberculosis. Cuando hay aire en la cavidad pleural se dice que hay *neumotórax*. En algunas enfermedades el líquido de la cavidad pleural, que normalmente sólo constituye una película, aumenta mucho en volumen. Esto también permite la retracción del pulmón; el proceso se denomina *hidrotórax*.

Espiración. Como normalmente el tejido elástico de los pulmones está distendido, en inspiración y espiración, en una persona en reposo no es necesario efectuar movimientos musculares para que salga de los pulmones el aire que penetró durante la inspiración. La elasticidad retráctil de los pulmones basta casi totalmente para expeler el aire de la cavidad torácica, que sale por el árbol bronquial. Pero durante el ejercicio, y quizá en cierto grado durante la respiración tranquila, la espiración se facilita por las contracciones de los músculos abdominales, que comprimen las vísceras contra el diafragma y lo empujan hacia el tórax.

Las dos partes del sistema: de conducción y de respiración. El sistema de cavidades y tubos que llevan el aire desde el exterior del cuerpo a todas las partes de los pulmones constituye la *porción conductora* del sistema respiratorio; las vesículas y las vías del tejido respiratorio pulmonar —los únicos puntos donde tienen lugar intercambios de gases —constituyen la *porción respiratoria* verdadera del sistema. La parte conductora incluye la raíz, nasofaringe, laringe, tráquea, bronquios y bronquíolos (fig. 26-1). Recuérdese que algunas de estas estructuras se hallan fuera de los pulmones, otras (algunos bronquios y todos los bronquíolos) en su interior. Es lógico que las porciones del sistema conductor situadas en el interior de los pulmones tengan paredes bastante rígidas, pues de lo contrario cualquier inspiración enérgica los ocluiría, de la misma manera que una paja de las que se utilizan para beber un refresco se ocluye si sus paredes son demasiado delgadas. La rigidez está proporcionada por cartílago o hueso. Además, téngase presente que la parte conductora del aparato respiratorio tiene otras funciones, además de conducir el aire que entra y sale de los pulmones. La mucosa que reviste las vías conductoras filtra, limpia, calienta o enfría, y humedece el aire que pasa por ellas dirigiéndose hacia la parte respiratoria del sistema. En otras palabras, la porción conductora del aparato respiratorio constituye una excelente unidad para producir lo que podríamos llamar aire acondicionado. Vamos a referirnos ahora a sus diferentes partes y a las estructuras microscópicas correspondientes describiéndolas en orden fisiológico, o sea, siguiendo el curso del aire inspirado.

CAVIDADES NASALES

La nariz contiene dos cavidades, una a cada lado, separadas entre sí por el tabique. Cada cavidad se abre en su parte anterior por una *ventana* y por detrás en la *nasofaringe* (figura 26-1).

El hueso, en menor grado el cartílago, y menos todavía el tejido conectivo denso, proporcionan rigidez a las paredes, techo y suelo de las cavidades nasales e impiden su aplastamiento durante la inspiración.

Cada cavidad nasal está dividida en dos partes: 1) un *vestíbulo* o parte ensanchada de la vía aérea que se halla inmediatamente por detrás de las ventanas nasales, y 2) el resto de la cavidad, que se ha denominado *porción respiratoria*.

La epidermis de la piel que recubre la nariz penetra en cada ventana nasal para revestir la parte frontal de cada vestíbulo. Está provista de folículos pilosos, glándulas sebáceas y sudoríparas. Los pelos están destinados a filtrar las partículas de mayor volumen contenidas en el aire que penetra en la nariz. En la parte posterior del vestíbulo, el epitelio plano estratificado no está queratinizado; más atrás se transforma en epitelio cilíndrico ciliado seudoestratificado, con células caliciformes. Este tipo de epitelio reviste el resto de cada cavidad nasal.

La mucosa que reviste la porción respiratoria de las cavidades nasales está formada de epitelio cilíndrico ciliado seudoestratificado, con células caliciformes y una lámina propia que contiene glándulas serosas y mucosas y se adhiere al periostio del hueso o al pericondrio del cartílago situados por debajo. La membrana basal que separa el epitelio de la lámina propia es más gruesa que la de la mayor parte de epitelios.

Normalmente la superficie del epitelio está recubierta de moco secretado por sus células caliciformes y por las glándulas de su lámina propia. La mucosa nasal probablemente produce cada día más de medio litro de líquido. El moco, junto con las partículas de polvo que se le adhieren, se desplaza hacia atrás, siguiendo la nasofaringe y la faringe bucal, por acción de las pestañas de las células de revestimiento epitelial (con excepción de las caliciformes). Cada célula posee 15 a 20 pestañas que tienen unas siete micras de alto y están fijadas en el citoplasma por raicillas. El drenaje de la nariz depende en gran parte de una acción ciliar ordenada; la pérdida de las cilias por traumatismo u otro proceso patológico puede impedir el drenaje adecuado de la nariz.

La lámina propia contiene fibras elásticas y fibras colágenas. En algunos lugares, aunque irregularmente, la lámina propia constituye una membrana basal bien desarrollada, con propiedades elásticas. En la lámina propia pueden observarse linfocitos, células plasmáticas, macrófagos e incluso leucocitos granulosos. En general, se trata de una estructura muy rica en vasos; en tiempo frío calienta el aire que penetra en los pulmones. En algunos aparecen nódulos linfáticos más numerosos cerca de la entrada de la nasofaringe.

La mucosa de la región respiratoria de la nariz tiene caracteres especiales en dos zonas. Una es la que reviste las partes altas de los lados y el techo de la porción posterior de cada cavidad; constituye el órgano del olfato y su estructura microscópica será descrita en el capítulo que trata de los receptores sensoriales (cap. 31). La otra zona donde la mucosa es atípica es la que vamos a estudiar ahora.

A nivel de la pared lateral de cada cavidad nasal hay tres láminas óseas dispuestas una encima de otra a modo de anaqueles. Sin embargo, no son planas como los verdaderos anaqueles; recuerdan la forma de unos estantes de metal fijos solamente por un lado y que

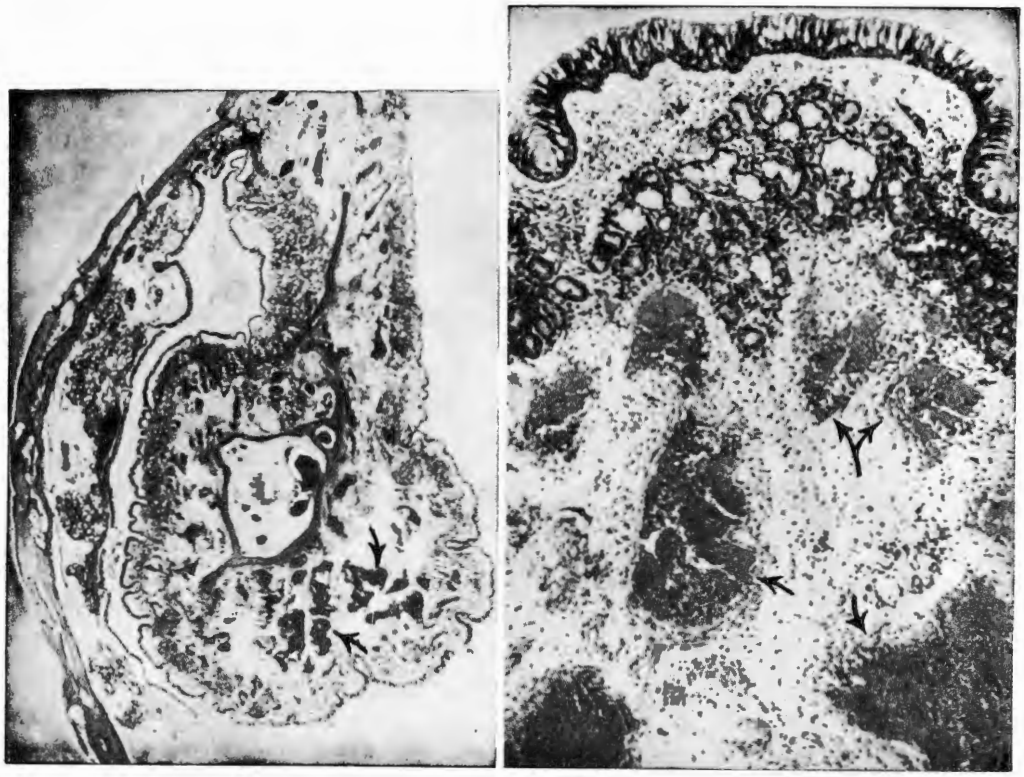

FIG. 26-2. *Izquierda,* Microfotografía (muy pequeño aumento) de un corte transversal de cornete. En el centro hay hueso delgado. La sangre contenida en los espacios venosos es de color obscuro. *Derecha,* Microfotografía (mediano aumento) de un corte de la mucosa que recubre un cornete. En la parte alta pueden verse glándulas; abajo hay grandes espacios venosos distendidos ingurgitados de sangre (flechas).

hubieran tenido demasiado peso, de manera que se hubieran incurvado. Como la forma curva les da aspecto de conchas, reciben los nombres de *conchas superior, media* e *inferior,* respectivamente (véanse las figs. 26-1 y 26-2). Es muy frecuente también denominarlas *cornetes superior, medio* e *inferior.*

Aunque la mucosa de las cavidades nasales es típicamente vascular y contiene muchas arterias, capilares y venas, la mucosa que recubre los cornetes medio e inferior tiene, además, gran número de estructuras de tipo venoso que normalmente están ocluidas. Sin embargo, en determinadas circunstancias pueden hallarse distendidas por la sangre (fig. 26-2), lo cual aumenta el espesor de la mucosa y dificulta el paso del aire en algunas personas al punto que resulta difícil respirar por la nariz.

Suele utilizarse el término *tejido eréctil* para designar cualquier tejido con gran número de cavidades revestidas de endotelio que, si bien incluidas en el circuito de la circulación sanguínea, generalmente se mantienen colapsadas, y sólo se distienden con sangre, para aumentar el volumen del tejido que las contiene, a consecuencia de una estimulación nerviosa especial. La mayor parte de la substancia del órgano generador masculino, el pene, es tejido eréctil; esto explica los cambios de volumen y consistencia que experimenta este órgano en ocasión de estimulación erótica. La lámina propia de la mucosa de los cornetes nasales no es un tejido tan típicamente eréctil como el del pene; algunos observadores incluso consideran que no se trata de un tejido eréctil verdadero. Quizá sea mejor describirlo como muy rico en venas de paredes delgadas provistas de fibras musculares lisas dispuestas circular y longitudinalmente (fig. 26-2, *derecha).* Sin embargo, reacciona como un tejido eréctil en el sentido de que puede bruscamente congestionarse. Otra indicación de su similitud con el tejido eréctil, es que en algunas personas la mucosa que reviste los cornetes está afectada por estímulos eróticos. Hace años, Mackenzie escribió un artículo muy interesante sobre dicha relación. En varios de sus clientes la estimulación erótica iba acompañada de estornudos con ingurgitación de la mucosa que recubría los cornetes e incluso hemorragia a este nivel; citaba incluso un informe del siglo XVI acerca de un joven que estornudaba cada vez que veía una muchacha bonita. Resulta difícil comprender la finalidad que pudiera tener la presencia de tejido eréctil en la nariz, en relación nerviosa con el de los órganos genitales. La relación probablemente dependa de que en gran parte del reino animal la estimulación sexual guarda estrecha relación con el sentido del olfato.

SENOS AEREOS PARANASALES

Los *senos* son oquedades existentes en los huesos. Hay cuatro para cada cavidad nasal que, según los huesos que los contienen, reciben los nombres de *seno frontal, etmoidal, esfenoidal* y *maxilar,* respectivamente. El seno maxilar es el de mayor volumen y a veces se llama *antro de Highmore.*

Los cuatro senos que hay a cada lado comunican con la cavidad nasal correspondiente. Están revestidos de mucosa que se continúa con la que reviste la cavidad nasal. El epitelio ciliado de los senos no es tan grueso como el de la cavidad nasal, ni contiene tantas células caliciformes. Tampoco posee membrana basal. La lámina propia es relativamente delgada y se continúa con el periostio del hueso subyacente. Está formada principalmente por fibras colágenas y contiene eosinófilos, células plasmáticas y bastantes linfocitos además de fibroblastos. Hay relativamente pocas glándulas incluidas en ella.

Las aberturas que comunican los senos con las cavidades nasales no son muy amplias; por lo tanto, cuando la mucosa nasal se inflama o se congestiona suficientemente por otros motivos, puede cerrarse a este nivel. Normalmente, el moco producido en los senos va a parar a las cavidades nasales por acción de las pestañas. Si las aberturas de los senos quedan obstruidas, éstos se llenan de moco o, en caso de infección, de pus. Suelen utilizarse localmente fármacos que actúan como las hormonas de la médula suprarrenal y contraen los vasos sanguíneos de la mucosa, para disminuir la congestión alrededor de las aberturas de los senos inflamados y permitir su vaciamiento. A veces resulta necesario practicar nuevas aberturas para que dichos senos se drenen adecuadamente.

AMIGDALA FARINGEA

Consiste en una masa media e impar de tejido linfático situado en la lámina propia de la mucosa que reviste la pared dorsal de la nasofaringe (fig. 26-1). Un niño con amígdala faríngea hipertrofiada se dice que tiene *adenoi-*

des (*aden* = glándula) porque los folículos linfáticos de la amígdala aumentada de volumen le prestan aspecto glandular. Las adenoides pueden obstruir el paso normal del aire y obligar a respirar por la boca. La acción muscular inherente a mantener la boca constantemente abierta modifica las líneas de fuerza que actúan sobre los huesos de la cara en desarrollo y pueden modificarlo con consecuencias perjudiciales. Por este motivo, y también porque una amígdala faríngea aumentada de volumen suele hallarse más o menos persistentemente infectada, la extirpación de las adenoides es operación relativamente común.

Microscópicamente, la amígdala faríngea se parece a la amígdala palatina, con las siguientes diferencias: 1) es más difusa; 2) su epitelio de revestimiento penetra profundamente en ella constituyendo más bien pliegues que criptas, y 3) su epitelio puede ser seudoestratificado, por lo menos en algunas zonas, en lugar de estratificado no queratinizado.

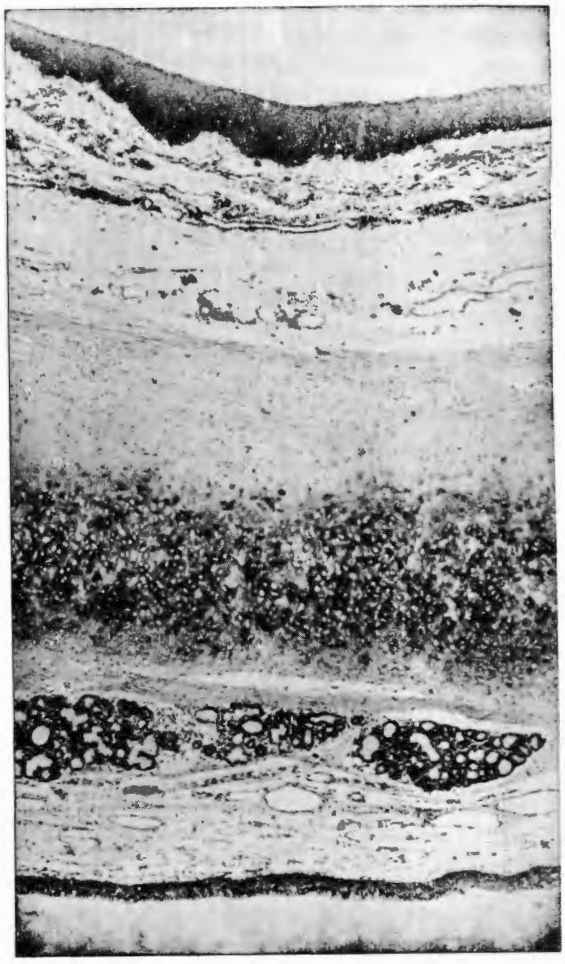

FIG. 26-3. Microfotografía (pequeño aumento) de un corte de epiglotis. La superficie anterior se halla en la parte alta; la posterior, en la parte baja.

LARINGE

La laringe es la porción del tubo respiratorio que une la faringe con la tráquea (fig. 26-1). Sus paredes no se ponen en contacto en el momento de la inspiración porque contienen cierto número de cartílagos unidos por tejido conectivo. Los músculos que actúan sobre los cartílagos se hallan a ambos lados de la laringe (músculos extrínsecos) y entre ellos y la mucosa (músculos intrínsecos). La laringe tiene varias funciones. Desempeña el papel más importante en la fonación; pero filogénicamente este es un proceso de desarrollo tardío. Una función más fundamental de la laringe es la de evitar que penetre en las vías respiratorias bajas algo que no sea aire. Se ha dicho que era el perro guardián del pulmón; si a pesar de sus esfuerzos penetra en este órgano algo que no sea aire, se inicia inmediatamente un reflejo de tos. En relación con este punto importa recordar que en algunas personas muertas ahogadas la autopsia demuestra muy poco líquido en los pulmones; probablemente fallecieron asfixiadas por espasmo laríngeo dependiente del agua que penetró en el órgano y lo irritó intensamente.

A la parte anterior de la laringe está unida la punta de un fibrocartílago triangular, la *epiglotis*, cuya parte libre se proyecta hacia arriba y ligeramente hacia atrás; constituye la zona más elevada de la laringe (fig. 26-1). En un tiempo se creía que la parte libre de la epiglotis recubría la entrada de la laringe en el momento de la deglución y así evitaba que sólidos y líquidos penetraran en ella. Aunque en la actualidad algunos autores siguen defendiendo esta idea, en general se atribuye a la epiglotis un papel más secundario y pasivo para evitar el ingreso de líquidos y alimentos en la laringe durante la deglución; este efecto dependería sobre todo de la ascensión de la laringe y de su proyección hacia adelante, de manera que la porción más alta de su parte tubular quedaría comprimida contra la superficie posterior de la epiglotis, debajo de la raíz de la lengua. Las personas que por una u otra causa han sufrido la ablación de la epiglotis siguen pu-

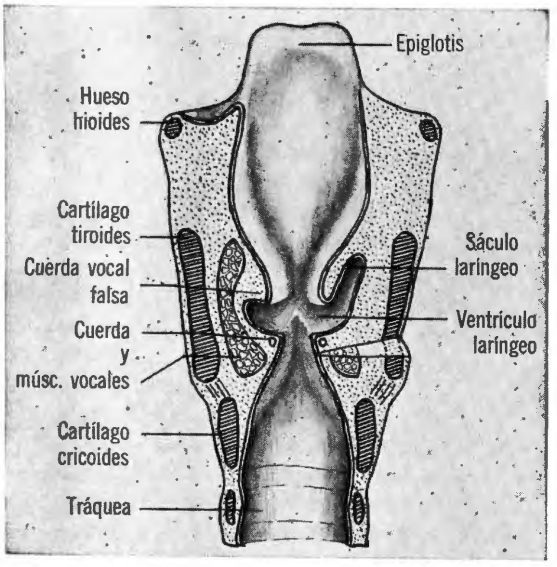

FIG. 26-4. Dibujo de la mitad anterior de la laringe en corte frontal visto desde atrás. El corte es mucho más anterior en la parte derecha del dibujo para poder ver el sáculo. (Copiado y modificado de Schaeffer, E. A.: Textbook of Microscopy Anatomy, vol. 2, parte I, de Quain's Elements of Anatomy, 11a. ed., New York, Longmans.)

diendo tragar sin que los alimentos penetren en su laringe.

Una lámina de cartílago elástico (fig. 26-3) proporciona resistencia interna a la epiglotis. El pericondrio de la epiglotis se continúa con la lámina propia de la mucosa que recubre sus dos superficies. El epitelio de la mucosa varía según la función que tienen las diferentes partes de la epiglotis. En su superficie anterior, donde la epiglotis durante la deglución se pone en contacto con la lengua, el epitelio es de tipo plano estratificado no queratinizado (fig. 26-3), perfectamente adaptado para recubrir superficies húmedas sometidas a fricción y desgaste. El epitelio que reviste la parte superior de la superficie posterior entra en contacto con las substancias deglutidas; por lo tanto, está sometido a considerable desgaste. También es de tipo plano estratificado no queratinizado. Contiene algunos corpúsculos gustativos. El epitelio que reviste la parte más baja de la superficie posterior no entra en contacto con el alimento; constituye, pues, la parte de revestimiento del tubo respiratorio y está cubierto de epitelio cilíndrico seudoestratificado con cilios y células caliciformes (fig. 26-3, *abajo).* Los cilios se mueven hacia la laringe y desplazan moco y partículas de polvo en dicha dirección. En la lámina propia, debajo de la superficie posterior, hay glándulas mucosas con algunas unidades secretorias serosas. Parece que también existen debajo de la superficie anterior. Hay un número mayor de glándulas cerca del borde fijo de la epiglotis.

La luz de la laringe se estrecha, y acaba teniendo forma de hendidura (de dirección anteroposterior) en dos lugares, por la presencia de pliegues de mucosa que se proyectan a cada lado en la luz del órgano. El par de pliegues superiores constituye las cuerdas vocales falsas (fig. 26-4). El segundo par de pliegues se halla por debajo del primero; sus bordes libres constituyen las cuerdas vocales verdaderas (figura 26-4). La abertura que queda entre las dos cuerdas vocales recibe el nombre de *abertura glótica.* Cuando las cuerdas vocales están muy cerca unas de otras tienen forma de hendidura; es ligeramente triangular, con el vértice dirigido hacia adelante, cuando las cuerdas vocales se separan. La dilatación de la luz laríngea entre los dos pares de pliegues recibe el nombre de *seno* o *ventrículo* de la laringe (fig. 26-4). Por delante y a cada lado el seno se prolonga hacia arriba. El fondo de saco así formado recibe el nombre de *sáculo laríngeo* (fig. 26-4). Los núcleos de los pliegues que forman las cuerdas vocales falsas están constituidos principalmente por una lámina propia poco densa que contiene glándulas. Los núcleos del par inferior de pliegues están formados por tejido conectivo y fibras musculares. Los núcleos de las propias cuerdas vocales (las porciones de los pliegues más cercanas a sus bordes libres) consisten en tejido conectivo compuesto principalmente de fibras elásticas. La abertura que queda entre las cuerdas vocales verdaderas y la tensión de estas mismas dependen de fibras musculares que obran directamente en dichas cuerdas y de fibras musculares que afectan indirectamente a las mismas por desplazar estructuras en las cuales se insertan.

El epitelio de la mucosa laríngea varía según las funciones de cada una de sus partes. El que recubre las cuerdas vocales verdaderas, sometidas a desgaste considerable, es de tipo plano estratificado no queratinizado. El epitelio que reviste la laringe por debajo de las cuerdas vocales verdaderas es de tipo cilíndrico seudoestratificado con células caliciformes. La mayor parte del que reviste la laringe por encima de las cuerdas vocales verdaderas es del mismo tipo, aunque pueden observarse en él algunas zonas de epite-

lio plano estratificado no queratinizado. Las pestañas tienen movimiento hacia la faringe. Excepto a nivel de las cuerdas vocales verdaderas, la lámina propia de la mucosa contiene glándulas mucosas. En dicha lámina propia hay nódulos linfáticos. Son más numerosos a lo largo de la pared lateral y dorsal en la región del ventrículo y de las cuerdas vocales falsas.

TRAQUEA

La tráquea es el conducto que prolonga la laringe situada por encima de ella; termina dividiéndose en su parte baja en los dos bronquios primarios, que se dirigen hacia los pulmones (fig. 26-1).

La tráquea no se aplasta gracias a que contiene unos 20 cartílagos en forma de herradura o de U, dispuestos uno encima de otro rodeando casi totalmente la luz del órgano. Los extremos abiertos de estos anillos cartilaginosos incompletos quedan dirigidos hacia atrás (fig. 26-5); el espacio que queda entre los dos extremos libres de cada uno está cerrado por tejido conectivo y músculo liso (fig. 26-5).

En un *corte longitudinal* de la pared de la tráquea, los anillos cartilaginosos que rodean su pared quedan cortados *perpendicularmente*. La forma de cada anillo cortado perpendicularmente es ovoide (fig. 26-6) con diámetro mayor superoinferior de 3 a 4 mm y diámetro de dentro afuera máximo de un milímetro, aproximadamente. La superficie interna de cada anillo es convexa; la externa, relativamente plana. El espacio que queda entre los anillos es considerablemente menor que los diámetros superoinferiores de los mismos; está ocupado por tejido conectivo denso que se continúa con el del pericondrio de cada anillo (fig. 26-6). Los haces de fibras colágenas que constituyen este tejido conectivo se hallan estretejidos de manera que proporcionan cierto grado de elasticidad a la pared traqueal (fig. 26-6). También tienen importancia al respecto algunas fibras elásticas distribuidas entre los haces de fibras colágenas. La tráquea está revestida de mucosa. La estruc-

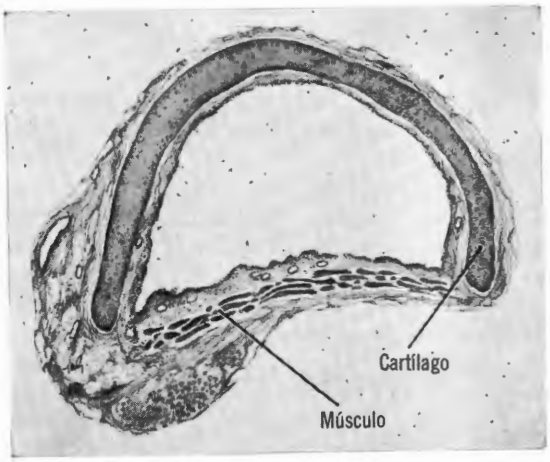

FIG. 26-5. Dibujo de un corte transversal de tráquea de adulto (muy pequeño aumento).

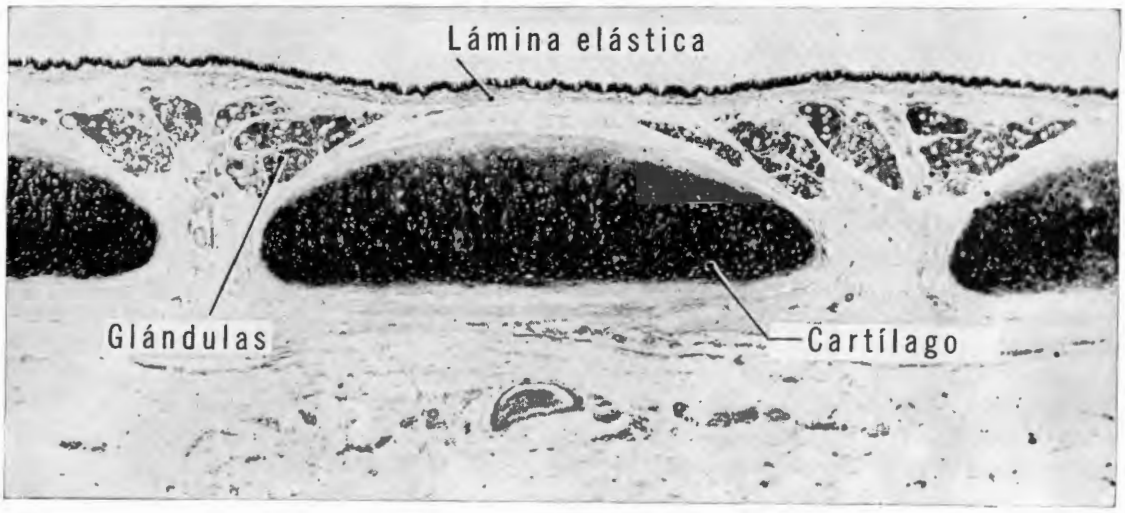

FIG. 26-6. Microfotografía (muy pequeño aumento) de un corte longitudinal de pared anterior de tráquea de adulto.

tura fina de mucosas de este tipo se describió en el capítulo 8. La mucosa está formada por un epitelio cilíndrico ciliado seudoestratificado con células caliciformes (fig. 8-15). La lámina propia sobre la cual descansa el epitelio está condensada constituyendo una basal bastante neta. El resto de la lámina propia contiene cierta proporción de fibras elásticas. La tendencia linfática de la estructura queda indicada por la presencia de células de la serie linfocitaria y alguno que otro nódulo verdadero. El límite profundo de la lámina propia queda señalado por una capa densa o membrana de elastina (fig. 26-6). El tejido situado inmediatamente por fuera de ésta recibe el nombre de *submucosa.* Las porciones secretorias de las diversas glándulas mucosas, con algunas unidades secretorias serosas, están incluidas en la submucosa. En cortes longitudinales de la tráquea las porciones secretorias de estas glándulas se observan dispuestas principalmente en la submucosa que llena los espacios triangulares entre los cartílagos (fig. 26-6). Los conductos de estas glándulas atraviesan la capa elástica de la lámina propia para abrirse en la superficie interna de la tráquea. En la lámina propia puede haber también algunas unidades secretorias.

La pared posterior de la tráquea está compuesta por haces entrelazados de fibras musculares lisas, dispuestos principalmente en un plano transversal y reunidos por tejido conectivo (fig. 26-5). La superficie interna de la pared posterior de la tráquea está revestida de una mucosa parecida a la que cubre el resto de su pared. Las unidades secretorias de las glándulas se hallan en la mucosa, por fuera de ella en los intersticios entre los haces de fibra lisa, e incluso por fuera de dicha fibra lisa, en el tejido conectivo de las capas más externas de la pared.

ARBOL BRONQUIAL

La tráquea termina dividiéndose en dos conductos, los bronquios primarios, que penetran en las raíces de los pulmones (fig. 26-1). La estructura microscópica de las paredes de estos bronquios es la misma que la de la pared de la tráquea.

De ordinario, el pulmón derecho posee tres lóbulos, el izquierdo dos. En cierto modo, cada bronquio primario sigue hasta penetrar en el lóbulo inferior del pulmón al cual está destinado. El bronquio primario derecho, antes de hacerlo así da dos ramas, destinadas respectivamente, a los lóbulos medio y superior del mismo. En forma similar, el bronquio primario izquierdo antes de penetrar en el lóbulo inferior de este pulmón da una rama que va al lóbulo superior. A nivel del hilio de cada pulmón el bronquio primario y sus ramas principales establecen estrecha relación con las arterias que también penetran en el pulmón a este nivel y con las venas y linfáticos que salen de él; todas estas estructuras tubulares quedan revestidas de tejido conectivo denso. Este complejo de tubos rodeado de tejido conectivo denso recibe el nombre la *raíz* del pulmón.

Como ya dijimos, en cada uno de los lóbulos de los dos pulmones penetra un bronquio grueso. En el interior de cada lóbulo este bronquio se ramifica para dar bronquios progresivamente más delgados. Tiene gran interés la forma en la cual se producen estas primeras ramificaciones para proporcionar bronquios a los diferentes lóbulos pulmonares, sobre todo en relación con el tratamiento quirúrgico de algunas enfermedades pulmonares. Aunque se observan variaciones del esquema general, determinadas partes de cada lóbulo tienden a estar provistas de ramas principales, también determinadas, del bronquio que entra en el lóbulo. Estas zonas representan unidades de estructura pulmonar de interés quirúrgico, y de menor volumen que un lóbulo. Las características de las conexiones bronquiales constituyen tema demasiado especializado para tratarlo aquí.

Estructura microscópica de los bronquios intrapulmonares. Aunque los bronquios intrapulmonares tienen estructura microscópica similar a la de la tráquea y de las porciones extrapulmonares de los dos bronquios primarios, se observan ciertas diferencias que vamos a describir a continuación.

1) Los cartílagos en forma de herradura que hay en la tráquea y en las porciones extrapulmonares de los bronquios primarios son substituidos en los bronquios intrapulmonares por láminas cartilaginosas de forma irregular. En un corte transversal de bronquio intrapulmonar aparecen como medias lunas (fig. 26-7) y dan la impresión de que se necesitan varios de ellos para rodear el tubo. Sin embargo, según ha señalado Miller, este aspecto es equívoco; efectuando reconstrucciones, dicho autor comprobó que los que en un mismo corte parecían varios cartílagos eran únicamente prolongaciones diversas de un gran cartílago único de forma irregular. Comprobó también que en muchos casos estos cartílagos rodeaban totalmente la

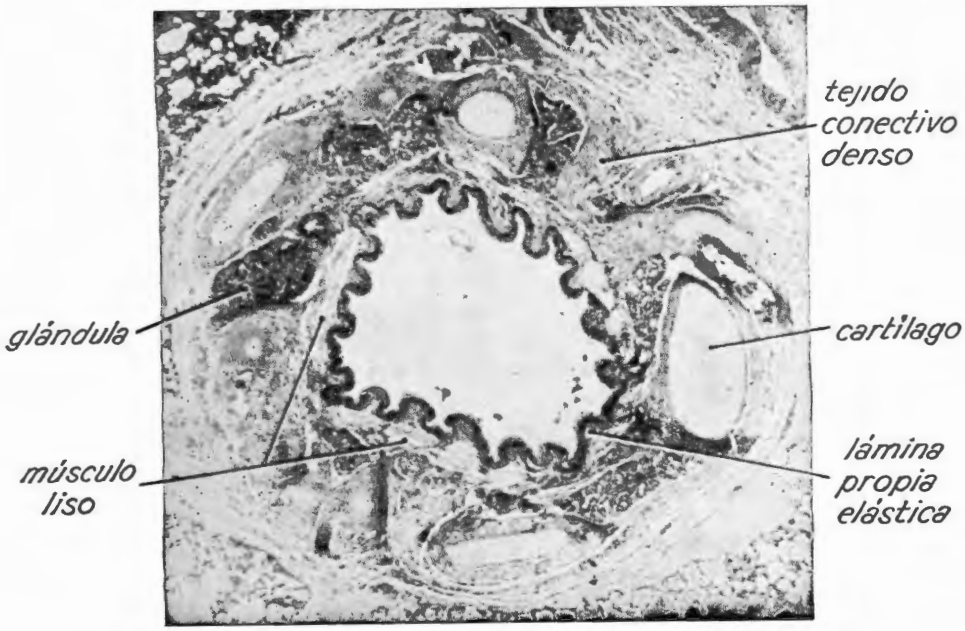

FIG. 26-7. Microfotografía (muy pequeño aumento) de un corte transversal de bronquio intrapulmonar.

luz. Como los cartílagos están dispuestos de forma que rodean toda la luz de estos bronquios, su pared no tiene una porción aplanada, como ocurre con la tráquea y los bronquios extrapulmonares. A nivel de las zonas de ramificación Miller comprobó que es frecuente la presencia de cartílagos especiales en forma de silla de montar; brindan soporte a las dos ramas y pueden formar ángulos agudos. Los espacios que quedan entre los diferentes cartílagos, y las diversas porciones de un mismo cartílago que pudieran ser zonas débiles de la pared bronquial, están llenos de tejido conectivo colágeno que se continúa con el pericondrio de los cartílagos correspondientes.

2) El músculo liso, que sólo existe en la pared de la parte posterior de la tráquea y de los bronquios extrapulmonares, a nivel de los bronquios intrapulmonares constituye una capa que rodea completamente su luz. Esta capa de músculo se halla situada entre la mucosa y los cartílagos (fig. 26-7). No aparece como capa completa en todos los cortes porque está formada por dos grupos de fibras musculares lisas que siguen el árbol bronquial formando dos espirales que van, respectivamente, de derecha a izquierda y de izquierda a derecha. Puede comprenderse la disposición de estas fibras rodeando un bastón con dos cordones de zapatos en forma de espirales cerradas, una en el sentido de las agujas de reloj, y la otra en el sentido opuesto.

3) La contracción de este músculo, después de la muerte, y quizá en cierto grado durante la vida, produce pliegues transversales de la mucosa característicos de los bronquios intrapulmonares vistos en cortes perpendiculares (figura 26-7).

4) La lámina elástica que indica el límite externo de la mucosa de la tráquea no existe en los bronquios intrapulmonares; en su lugar hay fibras elásticas distribuidas en la forma que vamos a ver. En los bronquios los cartílagos están reunidos por fibras elásticas gruesas. Hay fibras más delgadas en la adventicia, entre las fibras musculares y en la lámina propia. Sin embargo, el carácter más notable es la presencia de varias tiras resistentes de tejido elástico situadas en la lámina propia y en dirección paralela unas con otras a todo lo largo del árbol bronquial. Pueden verse fácilmente a simple vista observando la mucosa. Se ramifican con las ramas bronquiales sucesivas y se continúan con los componentes elásticos de las vías aéreas terminales.

Los bronquios intrapulmonares están revestidos de epitelio cilíndrico seudoestratificado y ciliado; la secreción de las células caliciformes contenidas en esta membrana se une a la de sus glándulas.

Las porciones secretorias de estas glándulas en su mayor parte se hallan por fuera de la capa muscular (fig. 26-7), sobre todo en las zonas de intervalo entre los cartílagos.

A lo largo de los bronquios, en las partes fibrosas más externas de sus paredes, hay ganglios y nódulos linfáticos dispersos.

Ramificación. En general, las ramificaciones del árbol bronquial son de tipo *dicotómico (dichotomia* = división en dos); la suma de las áreas transversales de las dos ramas hijas da un área mayor que la del bronquio original. Este hecho tiene consecuencias importantes en relación con la velocidad de circulación del aire en las diversas porciones del árbol bronquial. Como por unidad de tiempo sólo puede atravesar un bronquio original del mismo volumen de aire que pasa a dos ramas (de sección total mayor) el aire circula más lentamente en los tubos menores, más rápidamente en los tubos mayores.

El hecho tiene importancia para interpretar los ruidos respiratorios que se perciben por auscultación.

Diferencias entre bronquios y bronquíolos. La ramificación repetida del árbol bronquial termina por formar bronquios cada vez más estrechos. Los menores tienen estructura diferente que los mayores, principalmente porque sus cartílagos son de menores dimensiones y no rodean tan completamente la pared.

Como veremos más tarde, el pulmón se desarrolla a modo de glándula; en consecuencia, su substancia está formada por lobulillos. Los bronquios del pulmón equivalen a los conductillos extralobulillares de las glándulas porque se hallan por fuera de los lobulillos. Las ramas del árbol bronquial que penetran en los lobulillos, generalmente a nivel de sus vértices, reciben el nombre de *bronquíolos;* son las contrapartidas de los conductos intralobulillares de las glándulas. Difieren en estructura de los bronquios por ser menores (generalmente los bronquíolos tienen menos de 1 mm de diámetro), tener epitelio cilíndrico ciliado en lugar de cilíndrico ciliado seudoestratificado, y también porque no poseen cartílago en sus paredes. Como veremos más tarde, los bronquíolos necesitan cartílago en sus paredes para evitar el colapso en ocasión de los movimientos inspiratorios, ya que se hallan dentro de la substancia del pulmón, que se abre y se dilata gracias a los movimientos inspiratorios. Como en el caso de los conductos intralobulillares, hay algo de tejido conectivo que desde los tabiques acompaña a los bronquíolos y proporciona soporte a los de mayor calibre (fig. 26-9).

Lobulillos pulmonares. El comparar los bronquíolos con los conductos intralobulillares resulta útil porque cada bronquíolo que nace de la ramificación de bronquios menores penetra en lo que se denomina un *lobulillo* del pulmón, para seguir, como conducto intralobulillar, penetrando en la substancia del lobulillo y ramificándose en ella. Antes de indicar la forma en que los bronquíolos se continúan con los espacios aéreos, donde tiene lugar el intercambio de gases entre la sangre y el aire, veamos en detalle la estructura de los lobulillos.

Los lobulillos pulmonares, como pirámides, tienen vértices y bases (fig. 26-8). Pero su parecido con las pirámides suele terminar aquí, porque los lobulillos tienen forma muy irregular. Varían mucho en dimensiones; sus bases tienen desde menos de 1 cm a 2 cm o más de diámetro, y su altura varía más todavía. Antes de considerar cómo se hallan dispuestos en los lóbulos, puede ser útil comparar cada bronquio

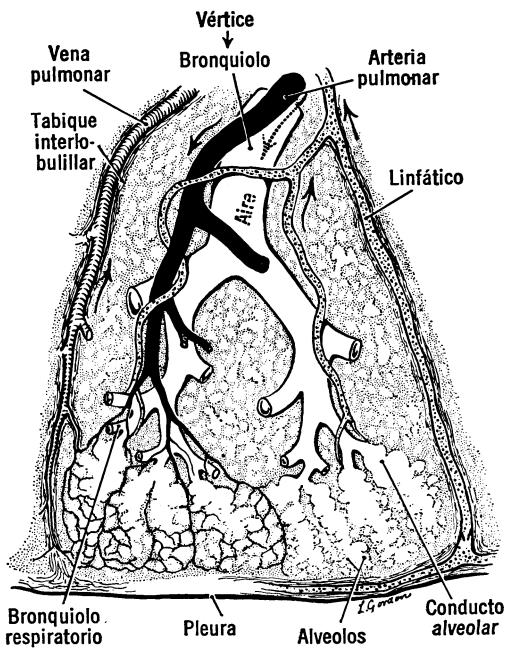

FIG. 26-8. Esquema de un lobulillo pulmonar con la pleura que lo limita. Las dimensiones de los bronquíolos y de las vías aéreas, como las de los vasos sanguíneos y linfáticos, no son a escala. Para poder seguir fácilmente el curso de los vasos sanguíneos y linfáticos, los primeros han sido suprimidos en la parte derecha de la figura, los últimos en su parte izquierda.

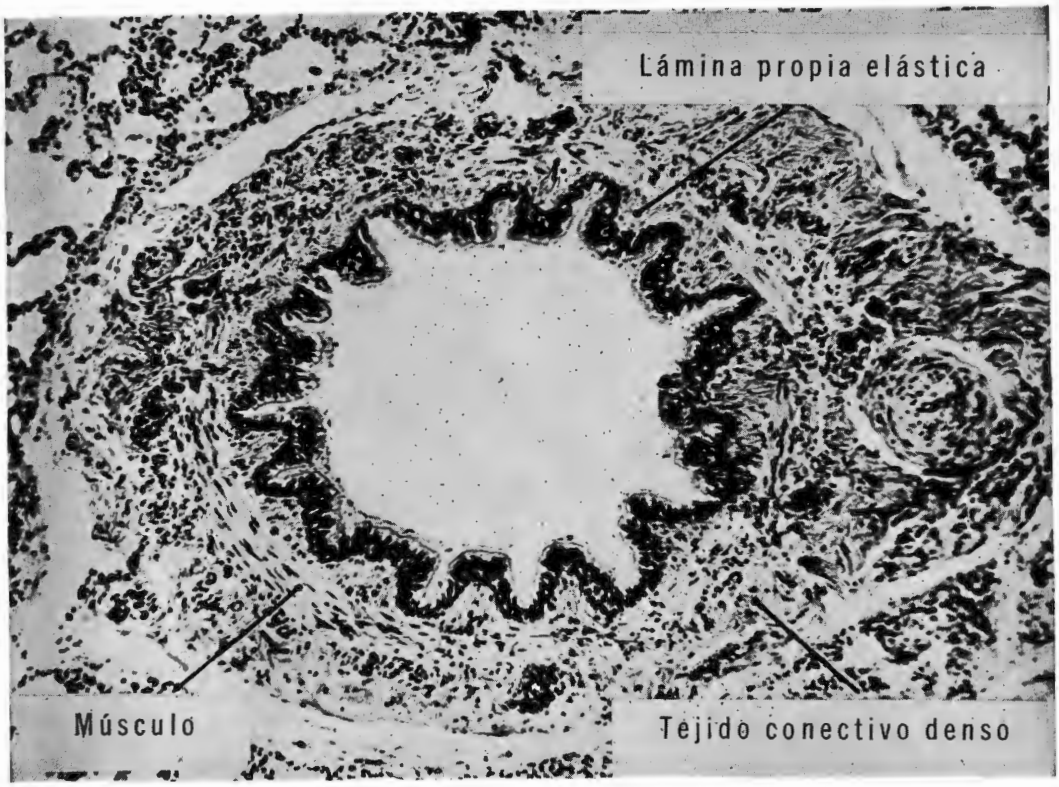

FIG. 26-9. Microfotografía (pequeño aumento) de un corte transversal de bronquíolo de gran calibre (de Engel) en el pulmón de un niño.

principal con el tronco de un árbol, en el sentido de que el tronco "crece" a partir de la raíz del pulmón hacia la parte central de un lóbulo, e incluso más allá de este punto, ramificándose a medida que crece. Las ramas más delgadas del árbol que están entrando en los lobulillos y, por lo tanto, se transforman en bronquíolos, tienen sobre todo dirección hacia afuera, dirigiéndose a la periferia del lóbulo, pero un número considerable de los mismos no se dirigen hacia afuera sino hacia dentro, en dirección de la parte central del lóbulo. Los lóbulos llenan el espacio disponible para ellos, y esto afecta su forma. Los lobulillos periféricos tienden a presentar forma de pirámides alargadas según se ve en la figura 26-8, pero los lobulillos más centrales en un lóbulo pueden tener formas irregulares y contornos angulosos. De todas maneras, los lobulillos están siempre dispuestos de manera que sus vértices reciben bronquíolos (fig. 26-8). Esto significa que las bases de algunos lobulillos miran hacia la periferia del lóbulo, y las de otros hacia la parte interna del mismo.

Las bases de los lobulillos periféricos son visibles como zonas poligonales debajo de la pleura. Están separadas por tabiques fibrosos, que en el hombre sólo se extienden en breve distancia (como tabiques completos) en el interior del pulmón. Pero en algunos animales, por ejemplo, en el cerdo, los lobulillos están completamente separados unos de otros por tabiques interlobulillares de tejido conectivo denso. Este se continúa con el tejido conectivo de la pleura visceral en la base del lobulillo y con el tejido conectivo denso que rodea los bronquios en el vértice del lobulillo. En otros animales, por ejemplo, el conejo, los lobulillos no están separados por tabiques. En el hombre los tabiques son incompletos (fig. 26-21).

Estructura microscópica de los bronquíolos. Cuando penetra en un lobulillo, un bronquíolo produce varias ramas y se extiende a todas las partes del lobulillo a modo de árbol ramificado. Como los bronquíolos, a semejanza de los conductos intralobulillares, se hallan en el interior de la substancia de los lobulillos, quedan unidos por todas partes con la red de tejido

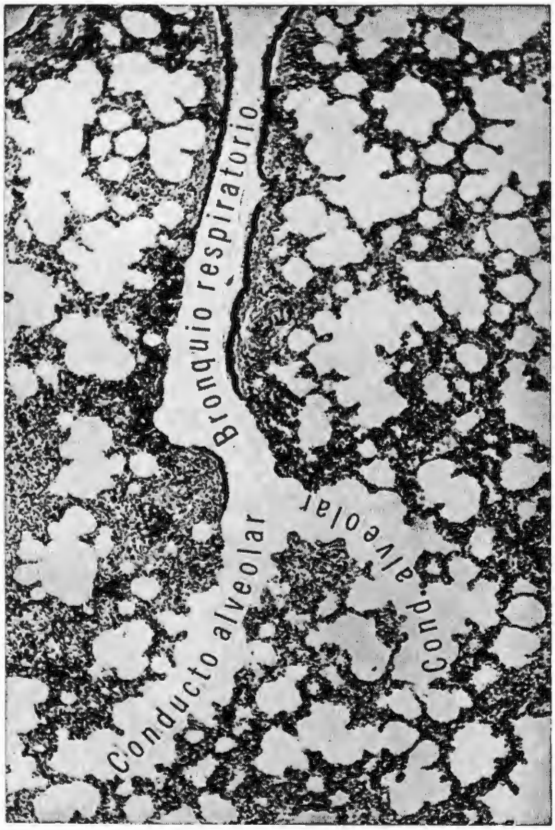

FIG. 26-10. Microfotografía (pequeño aumento) de un corte de pulmón de niño pequeño. Hay un bronquíolo respiratorio cortado longitudinalmente que se abre en dos conductos alveolares

esponjoso elástico que contiene los espacios aéreos donde se producen intercambios gaseosos (fig. 26-9). Por lo tanto, no manifiestan tendencia alguna a ocluirse en ocasión de los movimientos inspiratorios; de hecho, con cada movimiento inspiratorio más bien son "estirados" en toda su circunferencia cuando entran en tensión las fibras elásticas de la esponja respiratoria. Por lo tanto, no hay necesidad de que las paredes de los tejidos queden protegidas contra el colapso inspiratorio por anillos o placas cartilaginosas, que ya no existen en sus paredes. También difieren de los bronquios en que sus paredes no poseen glándula alguna; quizá las secreciones vertidas en ellos por las glándulas pudieran ser aspiradas hacia los espacios respiratorios adyacentes. Además, su revestimiento epitelial no es tan grueso como el de los bronquios. En las ramas mayores es de tipo cilíndrico ciliado; en las terminales es cúbico alto, no ciliado. En resumen, las paredes de los bronquíolos están formadas por epitelio que descansa sobre una lámina elástica delgada; ésta, a su vez, está rodeada por una capa muscular ya descrita por los bronquios (fig. 26-9). El músculo apoya en tejido conectivo.

Ordenes de bronquíolos. Una vez en el interior de un lobulillo, el bronquíolo da ramas denominadas bronquíolos *terminales* cuyo número varía según el volumen del lobulillo. Suelen haber de cinco a siete.

El orden siguiente de bronquíolos, claro está, que nace de los bronquíolos terminales, son llamadós bronquíolos *respiratorios* (figs. 26-8 y 26-10). El motivo de este nombre es que cuando se ramifican y extienden en el interior de la substancia pulmonar presentan un número creciente de pequeñas protrusiones llenas de aire a nivel de sus paredes. Estas ligeras protrusiones están limitadas por redes capilares incluidas en finas armazones que luego describiremos; lo que aquí interesa es recordar que se produce el recambio gaseoso entre la sangre de los capilares que hay en las paredes de las protrusiones y el aire contenido en ellas. Como la respiración se produce a nivel de estas protrusiones de los bronquíolos, éstos reciben el nombre de bronquíolos *respiratorios.* Las terminaciones libres de los bronquíolos respiratorios se dilatan y se abren en lo que se llaman conductos alveolares.

Porción respiratoria del lobulillo; conductos alveolares, sacos alveolares y alveolos. Antes de referirnos a los conductos alveolares, en los cuales se abren los bronquíolos respiratorios, puede ser útil insistir en que los bronquios y los bronquíolos son túbulos con paredes propias, y que sirven básicamente para llevar el aire en uno y otro sentidos hasta las porciones respiratorias de los lobulillos. Los términos que ahora vamos a utilizar para describir la forma cómo el aire penetra en todas las partes de la porción respiratoria del lobulillo (conductos alveolares, sacos alveolares y alveolos) no se refieren a las estructuras que tienen paredes propias (como los bronquíolos), sino más bien a espacios de diversos órdenes y formas que existen en una enorme estructura elástica esponjosa de redes capilares a través de las cuales el corazón derecho impulsa constantemente la sangre (figuras 26-8 y 26-10). Conductos alveolares, sacos alveolares y alveolos, todos contienen aire, que se va cambiando más o menos constantemente. El aire de todos estos espacios se halla en estrecho contacto con los capilares de las paredes

de la porción esponjosa, que divide esta parte del pulmón en espacios; como el aire y la sangre sólo están separados por finas capas de tejido, a través de las cuales se produce fácilmente difusión, hay un mecanismo que permite que se pierda bióxido de carbono y se tome oxígeno cuando la sangre atraviesa las redes capilares de la porción esponjosa respiratoria del pulmón.

Conductos alveolares, sacos alveolares y alveolos. Los espacios en los cuales se abren directamente los bronquíolos respiratorios tienen la forma de vías largas ramificadas, a lo largo de las cuales hay muchas puertas abiertas de dos dimensiones generales. Las vías largas que se ramifican reciben el nombre de *conductos alveolares* (fig. 26-10). Las puertas grandes comunican con espacios redondeados que se denominan *sacos alveolares*. Proyectándose hacia el interior, desde la periferia de los sáculos redondeados, hay tabiques que dividen la zona periférica de cada sáculo en una serie de cubículos que se abren en la parte central del sáculo. Estos cubículos reciben el nombre de alveolos.

Antes de describir la estructura histológica de las paredes que separan entre sí los espacios aéreos, nos referiremos brevemente a unidades de estructura respiratoria menores que los lobulillos; tienen importancia para comprender algunos trastornos patológicos del pulmón.

Unidades estructurales dentro del lobulillo. Ya afirmamos que un bronquíolo sirve a la unidad de estructura pulmonar llamada lobulillo. Sin embargo, nunca se ha logrado acuerdo general acerca de los términos utilizados para las unidades dependientes de las divisiones sucesivas del árbol respiratorio. La unidad de pulmón aprovisionada por un bronquíolo terminal suele denominarse *acino*. No hay nombres uniformes para las unidades más distales, pero Barrie ha propuesto recientemente que se denominaran según la vía que los aprovisiona. Así, la unidad aprovisionada por un bronquíolo respiratorio pudiera denominarse unidad bronquiolar respiratoria, y la aprovisionada por un conducto alveolar pudiera llamarse unidad ductal.

ESTUDIO MICROSCÓPICO DE LA PORCIÓN RESPIRATORIA DEL PULMÓN

Las fibras elásticas existentes en el pulmón han de distenderse para permitir que llene la cavidad en la cual está contenido. Por lo tanto, cuando en la autopsia se abren las cavidades pleurales, el pulmón disminuye de volumen y se retrae hacia sus raíces. Los cortes de pulmón colapsado no proporcionan una imagen representativa de la estructura esponjosa que respira durante la vida; en efecto, en el pulmón retraído los espacios son menores y los tabiques aumentan de espesor. Puede obtenerse una impresión más fiel de la estructura del pulmón durante la vida estudiando cortes de pulmones que inmediatamente después de la muerte han sido distendidos hasta su volumen original inyectándoles líquido fijador mediante una cánula introducida en un bronquio principal que más tarde se liga de forma que el órgano no pueda retraerse.

Paredes o tabiques alveolares y paredes o tabiques interalveolares. La mayor parte de los tabiques observados en la estructura esponjosa del corazón separan alveolos vecinos. Algunos, claro está, separan los conductos alveolares de los espacios alveolares situados inmediatamente por fuera, pero que comunican con algún conducto. En general, todas estas paredes reciben el nombre de *tabiques* o *paredes alveolares*. Sin embargo, téngase presente que la palabra alveolo tiene dos significados: puede utilizarse para describir *un pequeño espacio* o *un pequeño vaso* (estructura). En el caso del pulmón posnatal, la palabra se emplea para describir un espacio. La estructura denominada pared alveolar tiene varios componentes y en realidad es un tabique *interalveolar;* se halla situada *entre* dos alveolos.

ESTRUCTURA DE LAS PAREDES O TABIQUES INTERALVEOLARES

Empleo de cortes gruesos. En cortes delgados de pulmones distendidos, los tabiques interalveolares se cortan siempre transversal u oblicuamente. El motivo es el siguiente: en los pulmones distendidos, los tabiques interalveolares son tan delgados como los propios cortes; por lo tanto, como nunca están perfectamente distendidos resulta imposible que un tabique alveolar quede incluido en su totalidad en un corte delgado de manera que pueda examinarse toda su superficie. Para observar completamente un tabique interalveolar es necesario hacer cortes de pulmón que sean gruesos, aproximadamente como el diámetro de los alveolos. En tales cortes pueden hallarse lugares donde el vértice de un alveolo haya sido cortado junto con el fondo del alveolo inmediatamente situado por debajo. Entonces cabe observar un alveolo de la misma manera que se mira una copa para

FIG. 26-11. Dibujo (gran aumento) de un corte grueso de pulmón de conejo. A la izquierda hay una vénula; puede verse el piso de un alveolo a la derecha. Los glóbulos rojos del fondo se hallan dentro de capilares. En el fondo del alveolo hay un defecto, que corresponde a un poro alveolar.

ver su fondo (fig. 26-11). En este caso el fondo de la copa es el tabique entre el alveolo que se está observando y el situado inmediatamente por debajo.

Los capilares de las paredes. No es fácil identificar las diversas células y estructuras que así se observan en las paredes interalveolares. Se ven muchos núcleos; vamos a describir las células que los contienen. Es muy difícil darse cuenta de la extensión de la red capilar en un tabique interalveolar, a menos que se estudien cortes gruesos de pulmones en los cuales los vasos hayan sido inyectados con material opaco. Las paredes interalveolares observadas de frente en tales preparaciones demuestran que las redes de las paredes interalveolares son muy tupidas (fig. 26-12).

Poros alveolares y senos de Lambert. Se observará que en algunos lugares los tabiques interalveolares estudiados en cortes gruesos presentan defectos; se trata de pequeñas pérdidas de substancias redondas u ovales denominadas *poros alveolares* (fig. 26-11). Macklin los ha estudiado ampliamente. Cuando existen permiten que el aire pase de un alveolo a otro. Aunque algunos autores consideran que los tales poros siempre tienen origen patológico, son tan abundantes en las particiones interalveolares de las más diversas especies animales, que parece poco probable considerarlos obligadamente anormales. Los poros interalveolares pueden considerarse que permiten el intercambio de aire en los sacos alveolares cuyas vías de aprovisionamiento han sido obstruidas. Recientemente Lambert ha descubierto en el pulmón otras vías de intercomunicación. Se trata de pequeñas aberturas en las paredes de los bronquíolos o de los bronquíolos respiratorios, que van a parar a sacos alveolares pertenecientes a la misma unidad o una unidad vecina. Estas vías, denominadas senos de Lambert, proporcionan un camino alternativo para la entrada o salida de aire en las unidades terminales y probablemente desempeñen importante papel cuando parte del pulmón se ha vuelto fibrótica.

Cómo se sostienen las paredes interalveolares. Las redes capilares que constituyen la mayor parte de la pared interalveolar tienen muy poca fuerza ténsil. Si no estuvieran sostenidas de alguna manera, por acción del aire los alveolos podrían dilatarse tanto que los capilares estarían en peligro de rotura. Sin embargo, el soporte de las paredes interalveolares tampoco puede ser excesivamente rígido, pues ello dificultaría su expansión normal. El problema parece haber sido resuelto gracias a que las paredes interalveolares disfrutan de dos tipos de soporte, uno

FIG. 26-12. Microfotografía (gran aumento) de un corte grueso de pulmón, cuyos vasos sanguíneos están inyectados con material opaco. En la figura puede verse el fondo de un alveolo (un tabique interalveolar visto de frente) y los capilares inyectados, que forman una red apretada y extensa.

básico, otro *profundo.* El soporte básico está formado por un esqueleto de fibras elásticas (fig. 26-13). Son gruesas y demasiado pocas para proporcionar gran sostén a los diversos capilares y células de las paredes; sin embargo, brindan una estructura que resiste a la expansión excesiva. Además de las fibras que ocasionalmente se ven a lo largo de sus vasos, según Short hay fibras elásticas alrededor de los bordes libres de los alveolos (donde se abren en sacos o conductos alveolares) en forma de anillos que rodean los conductos alveolares.

Según ya hemos dicho, algunas fibras elásticas situadas en los espacios interalveolares les proporcionan refuerzo, pero no para los capilares y las células que contiene dicha pared. El soporte profundo lo proporcionan las delicadas fibrillas de tipo reticular o colágeno y las membranas basales, según vamos a ver. Pueden observarse algunas fibras musculares lisas a lo largo de los conductos alveolares, sobre todo alrededor de sus puertas de salida.

Los conceptos sobre estructura microscópica de las paredes interalveolares han cambiado netamente durante la última década gracias a las investigaciones efectuadas en dos sentidos. En primer lugar, los estudios con ME, sobre todo los estudios de pionero de Low, han demostrado netamente que los alveolos están revestidos de una capa continua de epitelio que, con excepción de los lugares donde hay núcleos, es tan delgada que no resultaría netamente visible en cortes ordinarios examinados con microscopio de luz. En segundo lugar, el empleo de la técnica PA-Schiff ha permitido, según han demostrado claramente Leblond y Bertalanffy y colaboradores, comprobar la existencia y la distribución de las membranas basales que soportan el epitelio y cubren los capilares en las paredes interalveolares (figura 26-14). Como la experiencia con la membrana basal del cristalino del ojo (que puede fácilmente enuclearse) indica que tiene cierta rigidez, probablemente las membranas basales del epitelio de superficie y de los capilares constituyan elementos estructurales importantes en las paredes alveolares. Hoy sabemos que el aire en los alveolos está separado de la sangre en los capilares, según puede verse en la figura 26-14, por: 1) el citoplasma de las células epiteliales que revisten los alveolos; 2) la membrana basal del epitelio, que en algunos lugares se fusiona con el tercer componente; 3) la membrana basal que cubre el endotelio de los capilares, y 4) el citoplasma de las células endoteliales de los capilares. En algunos lugares hay espacios tisulares entre las membranas basales del epitelio y los capilares, y algunos de ellos contienen fibrillas delgadas.

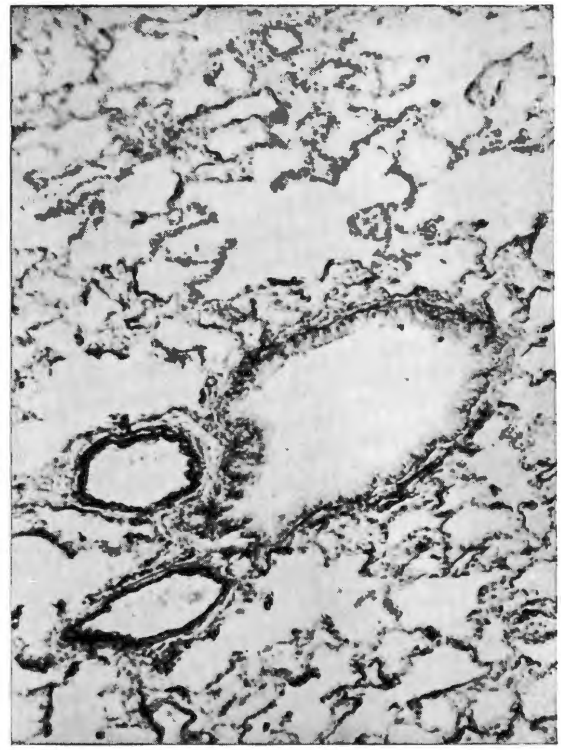

FIG. 26-13. Microfotografía (pequeño aumento) de un corte de pulmón de conejo teñido con orceína para demostrar las fibras elásticas. Estas forman líneas negras que pueden verse en la pared del bronquíolo, en las arterias, en los tabiques interalveolares y a lo largo de los conductos alveolares.

Células de las paredes interalveolares. Las paredes interalveolares, más frecuentemente denominadas paredes alveolares, muestran núcleos que pertenecen a dos categorías de células: 1) los de las células epiteliales que revisten los alveolos, y 2) los de células contenidas dentro de la substancia de las paredes. Con el microscopio de luz es difícil o casi imposible distinguir la mayor parte de los núcleos de las dos categorías. Casi todos los núcleos se observan como ovoides aplanados o incurvados con cromatina bastante condensada; la mayor parte son núcleos de las células endoteliales de los capilares. Sin embargo, algunos son núcleos de las células epiteliales que revisten alveolos (fig. 26-14).

Las células endoteliales de los capilares fueron descritas en el capítulo 22. Aquí hemos de

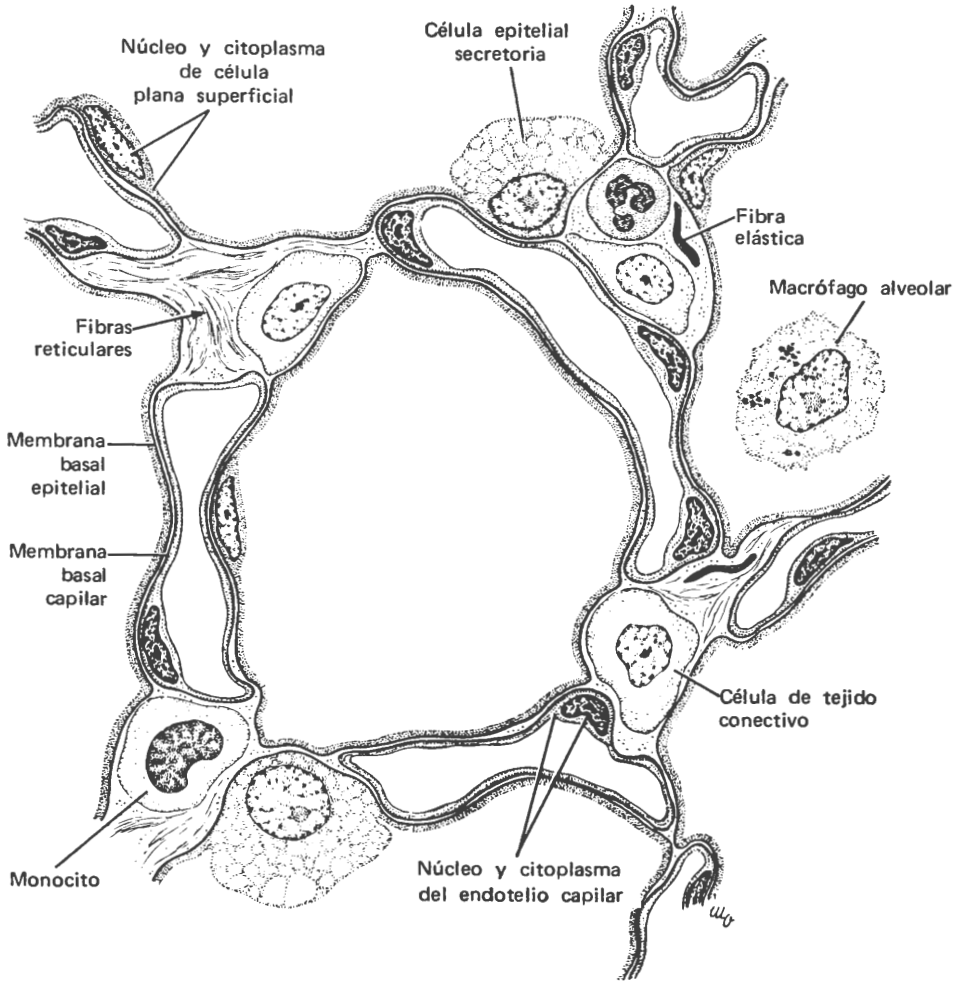

FIG. 26-14. Dibujo esquemático de un corte delgado de alveolo que muestra el concepto moderno de la estructura y los tipos celulares de las paredes alveolares, y de la relación entre células y membranas basales. (Modificado, con adiciones, de ilustraciones de F. Bertalanffy y C. P. Leblond.)

describir las células epiteliales que se observan en la superficie de los alveolos.

DOS TIPOS DE CÉLULAS EPITELIALES DE SUPERFICIE

1) Las células escamosas (planas). Las paredes alveolares están cubiertas de una membrana epitelial continua. La mayor parte de células de esta membrana son de tipo plano simple (fig. 26-15). De hecho, el citoplasma de estas células está disperso, tan delgado que no puede resolverse en cortes ordinarios con el ML. Este hecho hizo que antes de conocerse el ME se pensara que las paredes alveolares no poseían un revestimiento epitelial continuo. Cuando pudo disponerse del ME, estudios con este instrumento, sobre todo los de Low, demostraron netamente que de hecho existía un epitelio continuo. Low calculó que el espesor de esta lámina (excepto cuando hay núcleos) es de aproximadamente 0.2 μ en el hombre y 0.1 μ en la rata. Debajo del epitelio hay una membrana basal que puede observarse netamente a la derecha y arriba de la figura 26-15, y que más abajo se funde con la membrana basal de un capilar vecino para transformarse en una membrana única, hecho frecuente en el pulmón.

2) Células secretorias. Pero el ML pudo demostrar que había algunas células redondeadas bastante voluminosas que se proyectan de la

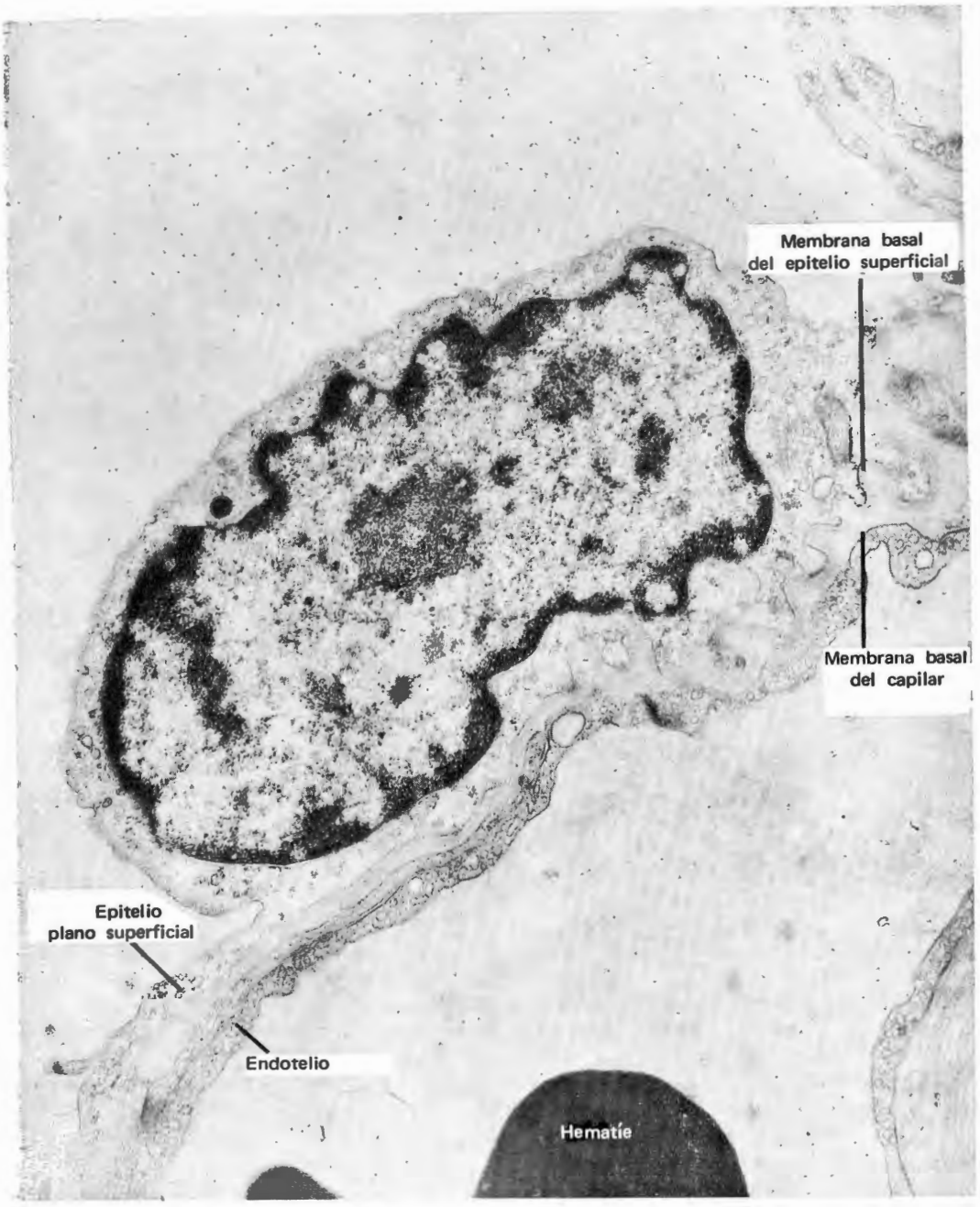

FIG. 26-15. Micrografía electrónica (× 11 900) de un corte de pared alveolar de pulmón de gato que muestra el núcleo y el citoplasma de una célula epitelial plana *(arriba)* y un capilar *(abajo)*. Obsérvense las membranas basales de un epitelio plano en las células endoteliales del capilar; en algunos lugares se separan para rodear un espacio y en otros lugares se fusionan. (Collet, A.: Infrastructure du poumon normal et pathologique. Arch. Ital. Anat. Istol. Pat., *39*:119, 1965.)

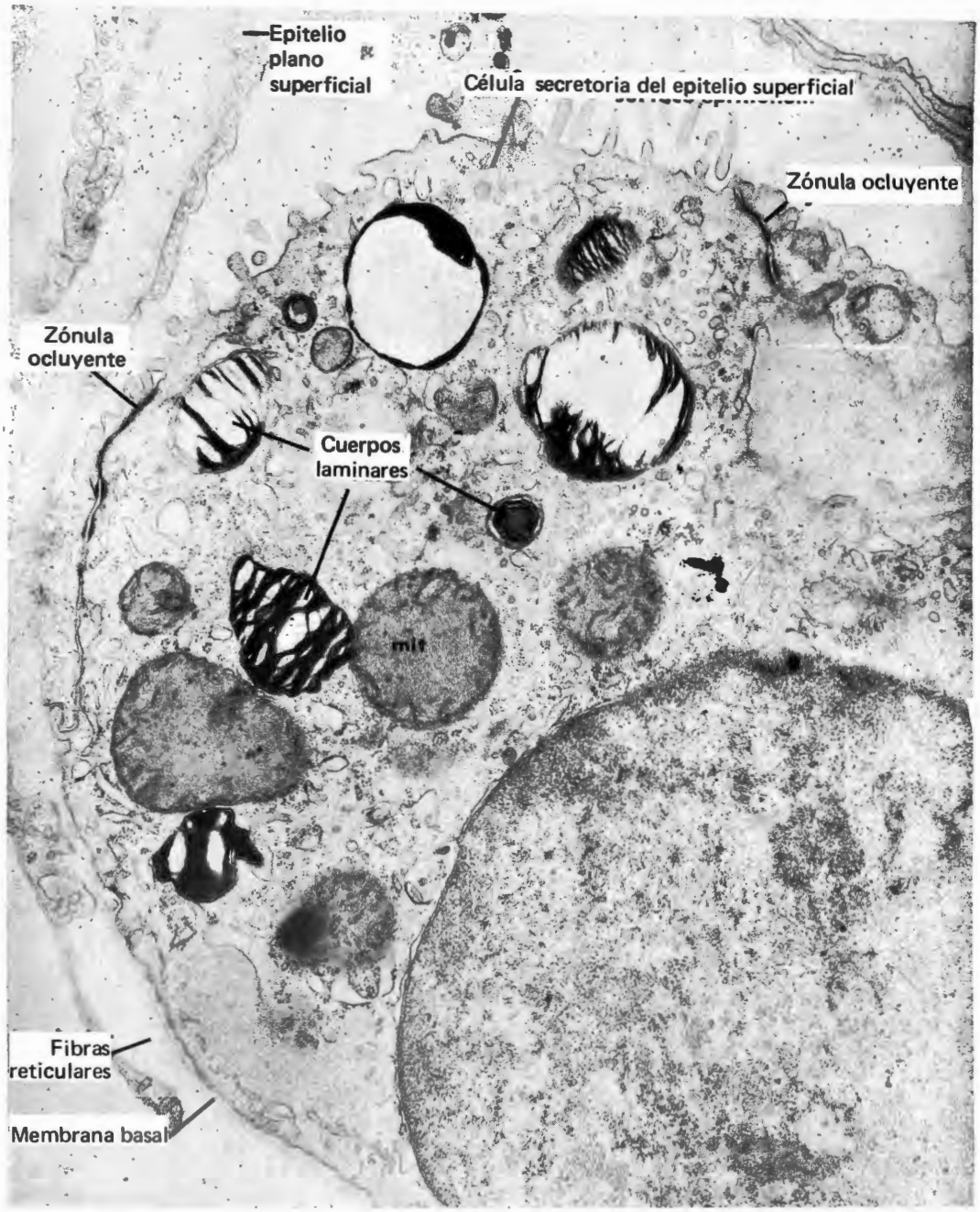

FIG. 26-16. Micrografía electrónica (× 13 300) de pared alveolar de pulmón de gato que muestra una célula secretoria. Obsérvense en particular los cuerpos laminares; constituyen su producto secretor. Obsérvese, asimismo, que la célula secretoria está unida a las células planas por complejos de unión a cada lado con microvellosidades en su superficie libre. Las fibras reticulares *(izquierda, abajo)* se hallan en el espacio descrito en el texto. (Collet, A.: Infrastructure du poumon normal et pathologique. Arch. Ital. Anat. Histol. Pat., *39*:119, 1965.)

superficie de los alveolos hacia sus luces (figura 26-14). El ME ha demostrado (figura 26-16) que estas son células epiteliales, y que forman parte de la membrana porque están unidas a cada lado a las células planas vecinas por complejos de unión que muestran ambas estructuras, uniones firmes y de tipo adherente. El ME ha demostrado, además, que estas células más voluminosas son secretorias. El citoplasma se caracteriza por contener lo que se llaman *cuerpos laminares* (fig. 26-16), glóbulos de material laminado obscuro que se cree de tipo fosfolípido. Algunos autores (por ejemplo Collet) han visto ejemplos de cuerpos laminares abriéndose en la superficie de la célula y liberando su contenido en la superficie del revestimiento epitelial del alveolo. Sin embargo, se ha sugerido que el contenido de los cuerpos laminares es de la índole de un producto secretorio que se difunde sobre la superficie del epitelio plano de cada alveolo en capa delgada y actúa como substancia tensiactiva (surfactante). Se cree, que si la tensión superficial de las paredes alveolares revestidas de líquido no estuviera disminuida por una substancia que modifica dicha tensión superficial, tendría fuerza suficiente para originar el colapso de pequeños alveolos al final de la espiración.

Contenido celular de las paredes alveolares

Una pared alveolar está cubierta a cada lado por epitelio continuo; ya estudiamos los dos tipos de células de esta membrana epitelial. Dentro de la substancia de las paredes alveolares hay capilares que, en un corte corriente, quedan seccionados en planos diversos. Las células endoteliales de los capilares ya han sido descritas. Entre la membrana basal que cubre el epitelio y la membrana basal que cubre los capilares hay un espacio (fig. 26-15, *arriba, derecha)* que no es continuo, porque en algunos lugares la membrana basal del epitelio se funde con la basal de los capilares (fig. 26-15, *centro).* En lugares donde este espacio es manifiesto puede haber una fibra elástica o unas cuantas fibras reticulares (fig. 26-16, *izquierda, abajo)* y, con toda probabilidad, algo de substancia intercelular amorfa. También a veces se observan células en este espacio. En el desarrollo del pulmón, según veremos muy pronto, este lugar donde hay el espacio previamente estuvo ocupado por un mesénquima blando, y lo más probable es que descendientes ocasionales del mesénquima original persistan como fibroblastos esparcidos en el espacio, y que éstos sean la causa de la producción de fibras elásticas reticulares y, a veces, de la substancia intercelular amorfa que se observa en tales espacios.

Además de los fibroblastos que pueden descubrirse dispersos en el espacio, hay también algunos leucocitos que emigran desde los capilares hacia él. Hay, asimismo, otro tipo de célula que procede considerar.

Fagocitos alveolares. Además, es común observar células bastante voluminosas, redondeadas, que hacen prominencia desde las paredes alveolares hacia el espacio alveolar, y es frecuente el mismo tipo de células voluminosas en el espacio alveolar. Estas células muchas veces contienen pigmento de carbón que han fagocitado del aire con humo que ha penetrado en los alveolos con la inspiración (fig. 26-17). Gracias a sus intensas propiedades fagocíticas estas células desde hace tiempo se han denominado fagocitos alveolares. El origen de estas células ha sido objeto de discusión durante décadas. En particular ha sido difícil determinar si proceden: 1) de cualquiera de los tipos de célula epitelial que revisten los alveolos; 2) de células de origen mesenquimatoso que persisten en la pared alveolar del pulmón en desarrollo, o 3) de leucocitos que emigran atravesando las paredes de los capilares de los alveolos.

Estudios con ME han aclarado bastante el problema. Se ha comprobado que las células planas no dan señal de capacidad fagocítica. Además, el ME ha indicado que el otro tipo de células epiteliales es ante todo de células secretorias más que fagocíticas, y, en segundo lugar, que forman parte del epitelio continuo, unidas a las células planas por complejos de unión. Antes de disponerse del ME se sospechó que esta célula era la precursora de los fagocitos.

No son raros los leucocitos no granulosos en los espacios de las paredes alveolares. Se admite que los fagocitos alveolares se desarrollan a partir de alguna célula que proviene de la pared alveolar por vía sanguínea, sale del espacio alveolar desde un capilar, y luego se mueve a través del revestimiento epitelial de la pared para penetrar en la luz de un alveolo. Hay dos argumentos en pro de este punto de vista. En primer lugar, cuando los ratones reciben irradiación total del cuerpo y luego se conservan vivos dándoles una infusión de células de médula ósea de un ratón isólogo cuyas

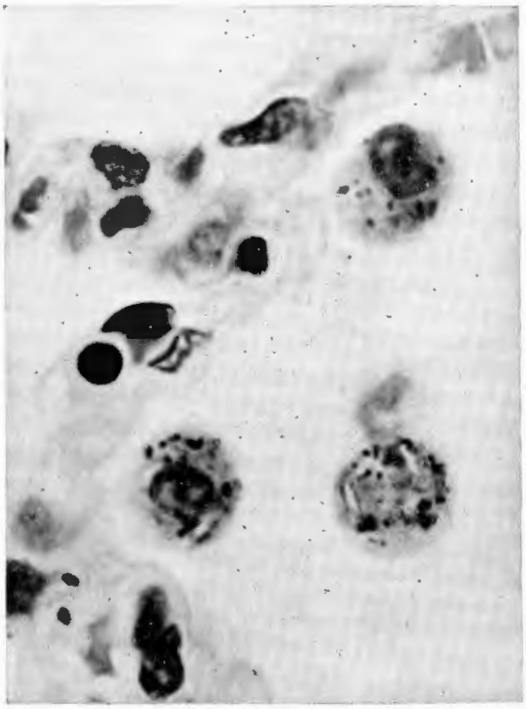

FIG. 26-17. Microfotografía de un corte de pulmón con tres fagocitos alveolares libres en un alveolo. Cada uno tiene carbón fagocitado en su citoplasma. (Microfotografía cortesía de Y. Clermont.)

células de la médula ósea llevan una marca, más tarde el lavado de los pulmones del animal transfundido revela células (probablemente fagocitos alveolares) que llevan la marca. Este experimento parecería indicar que las células de la médula ósea podían transformarse en fagocitos alveolares. El otro argumento proviene de una experiencia de Osmond, en la cual marcó con timidina tritiada, en la forma descrita en el capítulo 16, células en desarrollo de la médula ósea de las patas posteriores de los cobayos. Más tarde aparecieron células marcadas dentro de la pared alveolar y la luz de los alveolos. Por lo tanto, parece que monocitos procedentes de la médula ósea emigran hacia la pared alveolar, y desde ahí atraviesan hacia el espacio alveolar para transformarse en fagocitos alveolares, que, por lo tanto, son macrófagos.

La función de los macrófagos alveolares es servir de fagocitos, de manera que cualquier partícula de polvo u otro tipo de resto que llega a los espacios alveolares pueda ser captado y suprimido (fig. 26-17). Son móviles. Primero tienen que romper y atravesar la membrana basal epitelial. Finalmente se desplazan hacia arriba siguiendo las vías aéreas para alcanzar los bronquíolos, y finalmente los bronquios, donde su futuro progreso es facilitado por los cilios. Pueden vaciarse al exterior con el esputo o pasar a esófago y estómago.

Cuando los pulmones están congestionados de sangre por insuficiencia del corazón, muchas veces escapa sangre hacia los espacios alveolares, donde fagocitos alveolares incluyen los eritrocitos y forman pigmentos ferruginosos con la hemoglobina que contienen. En estas circunstancias, las células que contienen pigmento suelen expelerse con la tos en gran número y dan positivas las pruebas histoquímicas del hierro. Tales células se llaman células de insuficiencia cardiaca.

DESARROLLO DE LOS PULMONES

Los pulmones se desarrollan como glándulas exocrinas. El primordio que les dará origen nace del epitelio de la pared del intestino anterior. La excrecencia epitelial empieza adoptando la forma de una prominencia longitudinal, que al poco tiempo se separa del intestino anterior excepto a nivel de su extremo cefálico. El tubo que así se forma es precursor de la

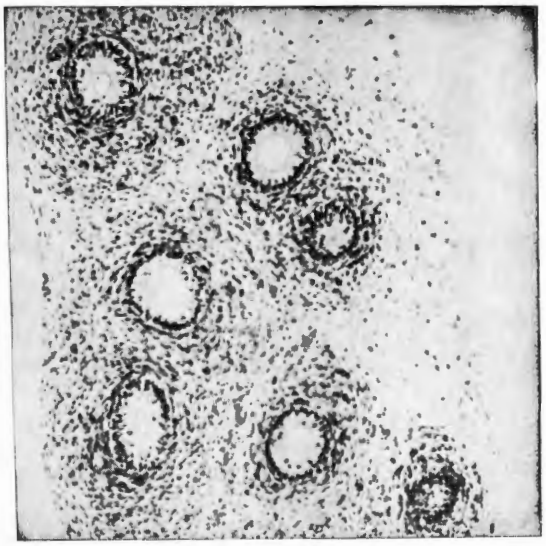

FIG. 26-18. Microfotografía (pequeño aumento) de un corte de pulmón de embrión muy joven de cerdo. Hay túbulos epiteliales (futuros bronquios) que crecen y se ramifican dentro del mesénquima. (Ham, A. W. y Baldwin, K. W.: Anat. Rec., *81:* 377.)

faringe y la tráquea. Su extremo caudal está cerrado, pero la proliferación celular a este nivel pronto la transforma en dos evaginaciones epiteliales vacías que se bifurcan, una dirigida hacia la izquierda, la otra hacia la derecha. Estas eminencias suelen denominarse sacos pulmonares, pero merecen mejor el nombre de *sacos bronquiales primarios* porque son precursores de los dos bronquios primarios.

Los dos sacos bronquiales primarios, por proliferación continuada de células en sus extremos y en sus paredes, van avanzando hacia las zonas donde deben desarrollarse los pulmones. En estos tubos que van avanzando aparecen excrecencias; más tarde aumentan de volumen y se alargan para producir los bronquios secundarios. Estos continúan ramificándose por pares de evaginaciones en sus extremos ciegos, y se desarrollan produciendo bronquios menores (figura 26-18). La ramificación se vuelve más irregular, pero continúa originando los precursores de los bronquíolos.

Aunque simplifica la cosa decir que el árbol epitelial hueco y ramificado que se va desarrollando, nacido inicialmente del epitelio del intestino anterior, da origen a los bronquios y bronquíolos de los pulmones, y que éstos pueden compararse a los conductos intralobulillares de las glándulas endocrinas, ello no es absolutamente cierto, pues el crecimiento epitelial sólo origina el revestimiento epitelial y las glándulas de bronquios y bronquíolos. El tejido conectivo y la fibra muscular lisa de las paredes de bronquios y bronquíolos, así como los cartílagos bronquiales, se desarrollan a partir del mesénquima invadido por el árbol epitelial vacío en curso de ramificación. El mesénquima se condensa alrededor de los tubos epiteliales (fig. 26-18) y se diferencia en los constituyentes conectivos de sus paredes.

Cuando se desarrollan glándulas exocrinas, las unidades secretorias brotan de los extremos del sistema de conductillos ramificados. Ocurre algo similar al desarrollarse el pulmón durante el quinto mes de la vida fetal. El epitelio de lo que entonces son las ramas terminales del árbol bronquial se extiende penetrando en el mesénquima para constituir estructuras epiteliales comparables a los conductos alveolares y alveolos. Alrededor de estas excrecencias epiteliales vacías, el mesénquima alveolar blando no se condensa inmediatamente (aunque puede hacerlo en etapa más tardía) para transformar estos crecimientos en bronquíolos; tales crecimientos son comparables a las unidades secretorias epiteliales desarrolladas a nivel de las porciones terminales de los sistemas de conductos en las glándulas exocrinas (fig. 26-19).

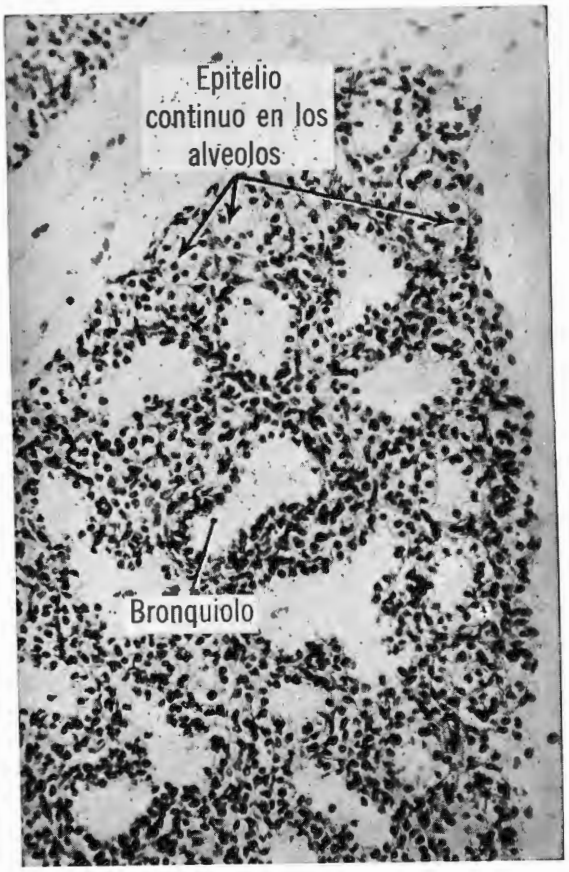

FIG. 26-19. Microfotografía (mediano aumento) de un corte de pulmón en embrión de cerdo a la mitad aproximadamente del desarrollo prenatal. Obsérvese que los bronquíolos en desarrollo ya han producido alveolos epiteliales, estructuras comparables a los alveolos secretorios o de tipo glandular.

En general, se acepta que durante el quinto mes el pulmón alcanza una fase de desarrollo en que tiene estructura netamente glandular y posee un sistema de conductos ramificados (árbol bronquial), cuyas ramas terminales se unen con las estructuras epiteliales que equivalen a las unidades secretorias (conductos alveolares y alveolos) (fig. 26-19). Sin embargo, las opiniones divergen para saber si el pulmón conserva la estructura glandular durante el resto del desarrollo fetal. A veces se dice que el pulmón conserva su carácter glandular hasta el nacimiento; o sea, que hasta el momento de nacer los alveolos del pulmón fetal serían es-

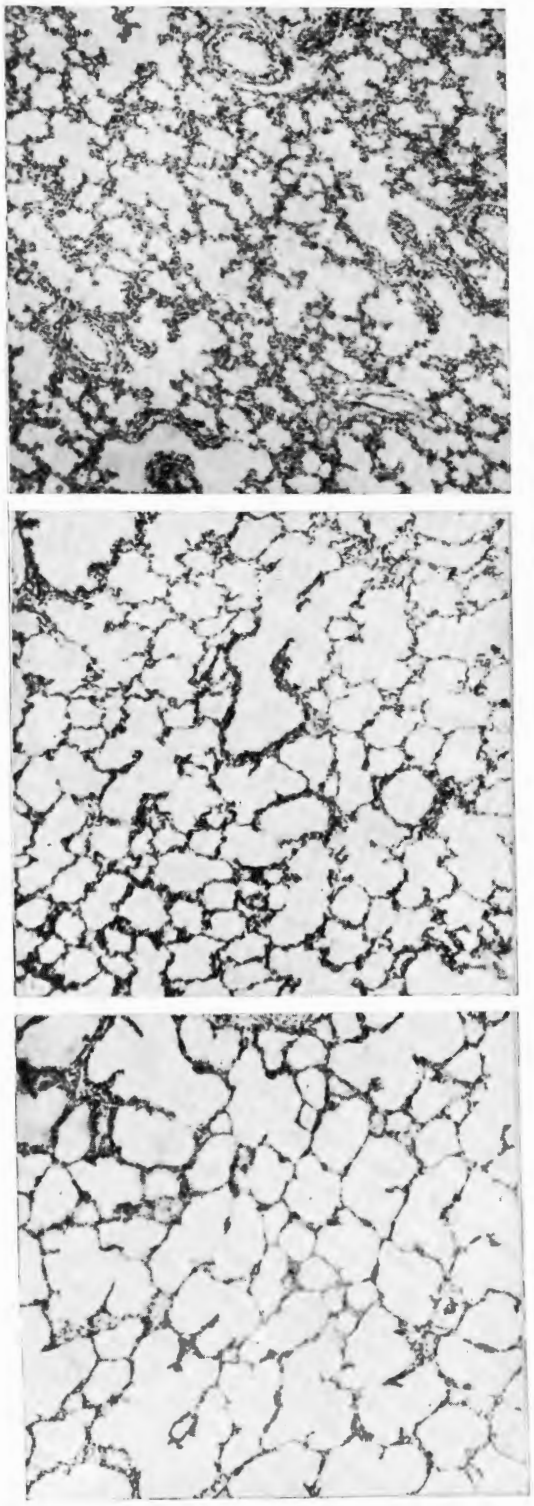

FIG. 26-20. *Arriba,* Microfotografía (pequeño aumento) de un corte de pulmón de cerdo a los dos tercios aproximadamente de su desarrollo embrionario. La estructura no parece glandular y los alveolos tienen formas angulosas. *Centro,* Microfotografía de un corte de pulmón de cerdo sacrificado tres horas después de nacer. Los alveolos son más voluminosos. *Abajo,* Microfotografía de otra zona de un corte de pulmón de cerdo sacrificado tres horas después de nacer. Aquí los alveolos están muy dilatados. (Ham, A. W. y Baldwin, K. W.: Anat. Rec., *81*:377.)

tructuras epiteliales *redondeadas* huecas, constituidas por células epiteliales cúbicas o cilíndricas. Según esta concepción, la naturaleza glandular del pulmón sólo desaparece cuando se inician los movimientos respiratorios después del nacimiento.

Sin embargo, muchos estudios sobre desarrollo pulmonar efectuados con microscopio de luz, incluyendo los nuestros, han proporcionado resultados que no corresponden plenamente a lo que acabamos de decir. Si *estructura glandular* se refiere a que los alveolos permanezcan redondeados, como unidades secretorias, hasta el momento del nacimiento, el pulmón no se conserva glandular, pues en las últimas etapas del desarrollo los alveolos se hacen angulares adoptando el aspecto que tendrán en la vida posnatal (fig. 26-20, *arriba).* Este hecho tiene importancia medicolegal, la jaula torácica sólo puede aumentar de volumen en la vida pre o posnatal si algo puede penetrar en ella para dilatarla. En la práctica sólo hay dos cosas que pueden penetrar en la cavidad torácica después del nacimiento permitiéndole aumentar de volumen con los movimientos inspiratorios: aire y sangre. En la vida prenatal sólo dos cosas pueden penetrar, líquido amniótico y sangre. Por lo tanto, es evidente que durante la vida fetal los movimientos inspiratorios pueden introducir líquido amniótico en los conductos alveolares y alveolos y dilatarlos, y la sangre de los capilares de las paredes interalveolares también puede dilatarlos. No parece improbable que los movimientos inspiratorios durante la vida fetal ayuden a dilatar los alveolos de manera que adopten contorno angular en lugar de ser redondeados, y que los movimientos también desempeñen cierto papel llenando y dilatando la red capilar de los pulmones, lo cual puede estimular su crecimiento, ya que se desarrolla muy rápidamente en las paredes interalveolares cuando el pulmón cambia de carácter.

Según el concepto más moderno del desarrollo del pulmón, el momento del nacimiento no constituye una fase de la vida tan importante

como se había creído. Según las nuevas opiniones, el pulmón en desarrollo no pierde su aspecto glandular al nacer el feto, sino aproximadamente a los dos tercios de la vida fetal (fig. 26-20, *arriba).* Por este tiempo se produce la mayor parte de cambios preparadores del nacimiento, de manera que un niño prematuro tiene probabilidades de supervivencia.

Se admite, en general, que un feto de siete meses es *viable,* capaz de vivir respirando aire fuera del claustro materno. El desarrollo considerable de las redes capilares de las paredes interalveolares, que empieza aproximadamente con el tercer tercio de la vida fetal, es factor que permite al feto alcanzar esta etapa.

Algunos aspectos medicolegales. Ya hemos observado que a veces tiene gran importancia saber si un niño ha respirado aire después de nacer; ello significaría que nació vivo. El recién nacido que ha respirado aire y luego ha fallecido tiene unos pulmones que, extirpados y colocados en el agua, no se sumergen; el aire que contienen los hace flotar. Si un recién nacido no ha respirado aire, sus pulmones van al fondo del agua. Esta prueba probablemente merece mayor confianza que la que brinda el examen microscópico. El problema ha creado bastante confusión, ya que algunos de los autores que sostienen el concepto viejo del desarrollo del pulmón, pueden argüir que la modificación del aspecto glandular indica que se ha respirado aire. Ciertamente, si los cortes de un pulmón fetal demuestran que todo él tiene aspecto glandular, es muy probable verosímilmente que dicho feto nunca haya respirado aire. Pero si un pulmón no tiene aspecto glandular, sino abierto, según puede verse en la figura 26-20, *arriba,* ello no significa obligadamente que el feto haya respirado aire. Shapiro ha estudiado recientemente la importancia medicolegal de las interpretaciones de cortes de pulmones de recién nacidos, para saber si han respirado o no han respirado aire, fundándose en los conocimientos más recientes sobre desarrollo pulmonar.

Cambios al nacer. Los espacios del pulmón fetal que tendrán que contener aire, en el momento del parto o poco antes están llenos de líquido amniótico, y tienen que dilatarse más todavía si han de contener aire después del nacimiento. Esta expansión mayor después del nacimiento (fig. 26-20, *centro, abajo)* depende de los movimientos respiratorios que tienen lugar después que el niño ha nacido. Interesa tener presente que estos movimientos inspiratorios no sólo hacen penetrar aire en los pulmones, sino también un mayor volumen de sangre. Ello puede explicar por qué un recién nacido aumenta de peso en varias onzas si no se corta el cordón umbilical inmediatamente después del parto. Entonces el médico hace lo posible para extraer todo el líquido que pueda haber en las vías respiratorias superiores, facilitando así su desplazamiento por el aire. Sin embargo, no está demostrado que todo el líquido que hay en los espacios aéreos del pulmón sea expulsado por las vías respiratorias altas después del nacimiento; probablemente una proporción considerable es absorbida.

Desarrollo. En la vida posnatal pudieran formarse nuevos alveolos al penetrar aire en paredes alveolares gruesas y crear en ellas espacios nuevos. En las últimas etapas de la vida fetal, así como en las primeras de la vida extrauterina, se desarrollan en el pulmón nuevos grupos de bronquíolos y alveolos. Se cree que los nuevos bronquíolos se desarrollan porque el epitelio de los bronquíolos respiratorios produce conductos alveolares, y el tejido conectivo de origen mesenquimatoso que rodea los conductos aumenta y se diferencia para formar los demás constituyentes de la pared bronquiolar. El hecho de que los alveolos se abran a los lados de los bronquíolos respiratorios demostraría que en un tiempo el bronquíolo era conducto alveolar y se transformó en bronquíolo respiratorio.

RIEGO SANGUÍNEO DEL PULMÓN

La sangre que procede del ventrículo derecho, pasando por la arteria pulmonar y sus ramas, llega a las redes capilares del tejido respiratorio pulmonar, donde ha de enriquecerse en oxígeno. La sangre oxigenada procedente de la red capilar del pulmón se reúne con las ramas de la vena pulmonar y va a parar a la aurícula izquierda. Recuérdese que en la pequeña circulación las arterias llevan lo que suele llamarse sangre venosa y las venas sangre arterial.

La arteria pulmonar penetra en cada pulmón a nivel de su raíz; después se ramifica siguiendo el árbol bronquial, de manera que cada rama de éste va acompañada de una rama de arteria pulmonar. Las ramas menores que alcanzan los bronquíolos respiratorios se dividen en ramas terminales que llevan la sangre a las redes capilares de los conductos alveolares, sacos alveolares y alveolos (fig. 26-8, *izquierda).*

FIG. 26-21. Microfotografía (con poco aumento); corte de pulmón adulto normal que muestra la pleura en la parte alta y el tabique interlobulillar que se extiende hacia abajo desde la pleura en dirección a la substancia del pulmón.

La sangre procedente de las redes capilares del tejido respiratorio pulmonar se reúne en las ramas menores de la vena pulmonar. Estas nacen en el interior de los lobulillos y a este nivel se hallan rodeadas de vainas delgadas de tejido conectivo. Sostenidas en esta forma, penetran en los tabiques interlobulillares, donde se vacían en las venas del mismo nombre (figura 26-8, *izquierda*). Estas, a su vez, siguen por los tabiques hasta los vértices de los lobulillos correspondientes. A este nivel las venas entran en estrecha relación con las ramas del árbol bronquial. Desde este punto hasta la raíz del pulmón las venas siguen con los bronquios. En otras palabras, con excepción del interior de los lobulillos, las ramas de la arteria pulmonar y las de la vena pulmonar acompañan a las ramas del árbol bronquial, pero en el interior de los lobulillos solamente las arterias acompañan a los bronquíolos.

La sangre oxigenada llega al pulmón por las arterias bronquiales. Estas también circulan en estrecha relación con el árbol bronquial y proveen los capilares de sus paredes. También proporcionan sangre a los ganglios linfáticos distribuidos a lo largo del árbol bronquial. Además, algunas ramas de las arterias bronquiales siguen por los tabiques interlobulillares y proporcionan sangre oxigenada a los capilares de la pleura visceral.

LINFÁTICOS DEL PULMÓN

Los principios generales son siempre más fáciles de retener que los detalles. Podríamos sentar un principio básico acerca de la distribución de los linfáticos en el pulmón: quedan limitados al tejido conectivo relativamente denso que rodea las zonas donde puede escapar aire de las finas paredes alveolares. Por lo tanto, los hay en la pleura visceral (fig. 26-21), en los tabiques interlobulillares (fig. 26-21) y en las vainas de tejido conectivo denso de los bronquíolos, bronquios, arterias y venas (fig. 26-8, *derecha*). No se observan en los tabiques interalveolares. Sin embargo, Miller ha descrito linfáticos en los tejidos que rodean los conductos alveolares. Los capilares linfáticos en las paredes alveolares pudieran constituir un peligro, pues si pudiera penetrar aire en un linfático, los movimientos espiratorios lo impulsarían a lo largo de su trayecto en grandes distancias. De penetrar en el torrente vascular, podría causar embolia gaseosa.

Suele admitirse que el pulmón tiene dos sistemas de linfáticos, uno superficial, otro profundo. Los superficiales se hallan en la pleura visceral (fig. 26-8, *abajo*). En los habitantes de las grandes ciudades suelen tener color obscuro, porque sus paredes contienen partículas carbonosas. Los mayores siguen las líneas donde los tabiques interlobulares se unen a la pleura; por lo tanto, las bases de dichos lóbulos que se proyectan en la pleura, suelen quedar delimitados por líneas obscuras. Los linfáticos menores a nivel de la pleura forman una red de malla más fina que los que rodean las bases de los lobulillos. Los linfáticos pleurales se reúnen para constituir vasos de mayor calibre que siguen la pleura hasta vaciarse en los ganglios linfáticos situados a nivel del hilio pulmonar.

Los ganglios profundos forman tres grupos: 1) los de las paredes de bronquíolos y bronquios (fig. 26-8); 2) los que acompañan las ramas de la arteria pulmonar (fig. 26-8) (éstos se anastomosan con aquéllos en las ramas del árbol bronquial), y 3) los que siguen los tabiques interlobulillares, sobre todo acompañando a las venas interlobulillares (fig. 26-8, *derecha*). Los

tres grupos terminan en los ganglios linfáticos situados en el hilio pulmonar.

Los linfáticos de los tabiques interlobulillares (que pertenecen al sistema profundo) comunican con los de la pleura (que pertenecen al sistema superficial) en los puntos donde los tabiques interlobulillares se unen a la pleura visceral (fig. 26-8, *ángulo derecho inferior).* Durante años, y principalmente por influencia de Miller, se creyó que los linfáticos de los tabiques interlobulillares tenían válvulas dispuestas cerca de la pleura (fig. 26-8, *ángulo derecho inferior)* y que estas válvulas impedían que la linfa procedente de los linfáticos pleurales se vaciara en los linfáticos de los tabiques. En otras palabras, se admitía que si bien la linfa podía pasar desde los linfáticos de los tabiques interlobulillares hacia afuera, hasta los linfáticos pleurales, gracias a la dirección en que se hallan las válvulas, no podría pasar en otro sentido; por lo tanto, la linfa de los linfáticos pleurales para alcanzar el hilio del pulmón tendría que seguir los linfáticos pleurales de toda la superficie de un lóbulo para poder alcanzar el hilio.

Más recientemente Simer ha demostrado que esta opinión carece de base y que las válvulas que se creía evitaban el paso desde los linfáticos pleurales hasta los linfáticos de los tabiques interlobulillares (fig. 26-8, *ángulo derecho inferior):* 1) no siempre existen; 2) si existen, muchas veces están poco desarrolladas, y 3) no siempre están dirigidas hacia la pleura. Simer demostró que si se inyecta tinta china en los linfáticos pleurales no suele rodear la periferia del lóbulo para alcanzar el hilio, sino que pasa a los linfáticos de los tabiques interlobulillares y desde allí a los linfáticos que acompañan al árbol bronquial y sus vasos; va, pues, directamente hacia el hilio pulmonar.

EFECTOS DE MOVIMIENTOS RESPIRATORIOS SOBRE LA ESTRUCTURA PULMONAR

Para que en la inspiración los pulmones puedan descender y dilatarse, es necesario que el árbol bronquial sea elástico. Macklin ha comprobado que los bronquios en el momento de la inspiración se alargan y ensanchan; por entonces también desciende la raíz del pulmón. El restablecimiento de las estructuras hasta su posición normal se produce sobre todo por acción del tejido elástico ya descrito que hay en el árbol traqueobronquial. Si interesan detalles acerca de este punto, hay que consultar los trabajos de Macklin.

La expansión del propio tejido respiratorio, que tiene lugar en el momento de la inspiración, probablemente dependa más del alargamiento y dilatación de los conductos alveolares que de la expansión de los alveolos.

INERVACION DE LA MUSCULATURA LISA DE BRONQUIOS Y BRONQUIOLOS

El árbol bronquial es inervado por fibras vegetativas simpáticas y parasimpáticas. La inervación parasimpática llega con las ramas del nervio vago. La estimulación de las fibras eferentes contrae la musculatura bronquiolar. La estimulación de los nervios simpáticos produce relajación de la musculatura bronquiolar. En el asma, la fibra lisa de los bronquíolos se contrae y la mucosa de los tubos correspondientes sufre edema. Esto estrecha el calibre de los pasos por los cuales el aire entra y sale de los conductos alveolares, y hace muy difícil la respiración. Suele administrarse adrenalina u otro producto similar para relajar la musculatura bronquiolar y dilatar los bronquíolos de una persona que sufre una crisis de asma. Tiene interés un hecho: para el asmático resulta más difícil expulsar el aire que introducirlo en sus pulmones; esto depende de que los movimientos inspiratorios tienden a dilatar los conductillos situados en el interior de los lobulilos y ensanchar sus luces, mientras que los movimientos espiratorios enérgicos, como los que tienen lugar en los asmáticos, si el aire no puede entrar y salir libremente por el árbol bronquial, tienden a comprimir los conductillos situados en el interior de los lobulillos y, en consecuencia, a disminuir más todavía su calibre.

BIBLIOGRAFIA

REFERENCIAS GENERALES SOBRE PULMÓN

Bertalanffy, F. D.: Respiratory tissue: structure, histophysiology, cytodynamics. I. Review and basic cytomorphology. Int. Rev. Cytol., *16:*233, 1964; II. New approaches and interpretations. Int. Rev. Cytol., *17:*213, 1964.

Engel, S.: The Child's Lung. London, Arnold, 1947.

Krahl, V. E.: Microscopic anatomy of the lungs. Am. Rev. Resp. Dis., *80:*24, 1959.

———: Anatomy of the mammalian lung. *En* American Physiological Society: Handbook of Physiology. Section 3 (Fenn, W. O. y Rahn, H., dirs.), Respiration, vol. 1, p. 213. Baltimore, Williams & Wilkins, 1964.

Miller, W. S.: The lung. Springfield, Ill., Charles C Thomas, 1937.

von Hayek, Heinrich: The Human Lung, trans. by Vernon E. Krahl. New York, Hafner, 1960.

OTRAS REFERENCIAS SOBRE PULMÓN Y SISTEMA RESPIRATORIO

Barrie, H. J.: The acinus: The architecture of caseous nodules in the lung and the place of the word "acinar" in describing tuberculous lesions. Canad. Med. Assoc. J., *92:*1149, 1965.

Bertalanffy, F. D.: Dynamics of cellular populations in the lung. *En* The Lung. Int. Acad. Path. Monograph No. 8, pp. 19-30. Baltimore, Williams & Wilkins, 1967.

Boyden, E. A.: Notes on the development of the lung in infancy and early childhood. Am. J. Anat., *121:*749, 1967.

Burnham, H. H.: An anatomical investigation of blood vessels of the lateral nasal wall and their relation to turbinates and sinuses. J. Laryng. Otol., *50:*569, 1935.

Collet, A., Basset, F. y Normand-Reuet, C.: Etude au microscope électronique du poumon humain normal et pathologique. Poumon Coeur, *23:*747, 1967.

Collet, A. y Reuet-Normand, C.: Aspects infrastructuraux de la traversée de la paroi alvéolaire du poumon par des cellules migratrices. Sem. Hôp., Paris, *29:*1928, 1967.

Duguid, J. B. y Lambert, M. W.: The pathogenesis of coal miner's pneumoconiosis. J. Path. Bact., *88:*389, 1964.

Flint, J. M.: The development of the lungs. Am. J. Anat., *6:*1, 1906.

Hartroft, W. S. y Macklin, C. C.: The size of the human lung alveoli expressed as diameters of selected alveolar outlines as seen in specially prepared 25 micron microsections. Trans. Roy. Soc. Canada, Sec. V (Biol. Sci.), *38:*63, 1944.

Karrer, H. E.: The ultrastructure of mouse lung. J. Biophys. Biochem. Cytol., *2:*241, 1956.

———: The ultrastructure of mouse lung. J. Biophys. Biochem. Cytol., *2* (Supl.):287, 1956.

———: The ultrastructure of mouse lung: the alveolar macrophage. J. Biophys. Biochem. Cytol., *4:*693, 1958.

Karrer, H. E.: The fine structure of connective tissue in the tunica propria of bronchioles. J. Ultrastruct. Res., *2:*96, 1958.

———: The experimental production of pulmonary emphysema. Am. Rev. Resp. Dis., *80:*158, 1959.

Krahl, V. E.: Current concept of the finer structure of the lung. A.M.A. Arch. Int. Med., *96:*342, 1955.

———: The respiratory portions of the lung. Bull. Sch. Med. Univ. Maryland, *40:*101, 1955.

Lambert, M. W.: Accessory bronchiolo-alveolar communications. J. Path. Bact., *70:*311, 1955.

———: Accessory bronchiolo-alveolar channels. Anat. Rec., *127:*472, 1957.

Loosli, C. G. y Potter, E. L.: Pre- and postnatal development of the respiratory portion of the human lung. Am. Rev. Resp. Dis., *80:*5, 1959.

Low, F. N.: Electron microscopy of the rat lung. Anat. Rec., *113:*437, 1952.

———: The electron microscopy of sectioned lung tissue after varied duration of fixation in buffered osmium tetroxide. Anat. Rec., *120:*827, 1954.

———: The pulmonary alveolar epithelium of laboratory mammals and man. Anat. Rec., *117:*241, 1953.

Low, F. N. y Sampaio, M. M.: The pulmonary alveolar epithelium as an entodermal derivative. Anat. Rec., *127:*51, 1957.

Lucas, A. M.: The nasal cavity and direction of fluid by ciliary movement in Macacus rhesus (Desm.). Am. J. Anat., *50:*141, 1932.

Mackenzie, J. N.: The physiological and pathological relations between the nose and the sexual apparatus of man. Johns Hopkins Hosp. Bull., *9:*10, 1898.

Macklin, C. C.: Alveolar pores and their significance in the human lung. Arch. Path., *21:*202, 1936.

———: The dynamic bronchial tree. Am. Rev. Tuberc., *25:*363, 1932.

———: The mechanics and dynamics of the human lungs and bronchi. Med. Rec., *143:*89, 1936.

———: The musculature of the bronchi and lungs. Physiol. Rev., *9:*1, 1929.

Reynolds, S. R. M.: The fetal and neonatal pulmonary vasculature in the guinea pig in relation to hemodynamic changes at birth. Am. J. Anat., *98:*97, 1956.

Rhodin, J. y Dulhamn, T.: Electron microscopy of the tracheal ciliated mucosa in rat. Z. Zellforsch., *44:*345, 1956.

Schaeffer, J. P.: The mucous membrane of the nasal cavity and the paranasal sinuses. *En* Cowdry's Special Cytology, 2a. ed., p. 105. New York, Hoeber, 1932.

Shapiro, H. A.: The limited value of microscopy of lung tissue in the diagnosis of live and stillbirth. Clin. Proc., *6:*149, 1947.

Short, R. H. D.: Alveolar epithelium in relation to growth of lung. Phil. Trans. Roy. Soc. London, *235:*35, 1950.

Sun, C. N.: Lattice structures and osmiophilic bodies in the developing respiratory tissue of rats. J. Ultrastruc. Res., *15:*380, 1966.

Woodside, G. L. y Dalton, A. J.: The ultrastructure of lung tissue from newborn and embryo mice. J. Ultrastruct. Res., *2:*28, 1958.

CAPITULO 27

Aparato urinario

CONSIDERACIONES GENERALES

El metabolismo de los alimentos por las células del cuerpo no sólo produce energía, sino también substancias de desecho. Estas salen de las células y con el líquido tisular llegan al torrente circulatorio. Desde éste un producto de desecho importante, el anhídrido carbónico, es eliminado por los pulmones. Otros, y en particular los que resultan del metabolismo de las proteínas, no son tan fáciles de eliminar; para ello el cuerpo dispone de dos órganos especialmente construidos y de volumen considerable, los riñones, que cada minuto son atravesados por más de la quinta parte de toda la sangre del cuerpo.

Partes del sistema urinario. En el riñón los productos de desecho son eliminados constantemente de la sangre y concentrados en un líquido denominado *orina;* ésta sale de cada riñón por un tubo denominado *uréter.* El uréter de cada riñón va a parar a la *vejiga urinaria;* aquí la orina puede acumularse de forma que el cuerpo la evacue periódicamente y a voluntad a través de un conducto impar, la *uretra.* Los dos riñones, los dos uréteres, la vejiga urinaria y la uretra constituyen el *aparato urinario.*

El riñón tiene varias funciones. Hay que señalar que los riñones llevan a cabo otras funciones de gran importancia, además de eliminar productos metabólicos de desecho. Así, por ejemplo, pueden modificar la cantidad de agua que el cuerpo pierde por la orina. En consecuencia, desempeñan importante papel en la regulación del *equilibrio de líquidos* en el cuerpo. En forma análoga, los riñones pueden modificar la cantidad y calidad de electrólitos que el organismo elimina con la orina; por lo tanto, ayudan a mantener el *equilibrio salino* de la sangre y líquidos tisulares. Los riñones, además de eliminar los productos de desecho, actúan en forma diversa con el fin de mantener en el cuerpo un medio líquido adecuado para la vida de las células. Para ello conservan algunos productos y eliminan otros.

MECANISMOS BASICOS DE ELIMINACION DE PRODUCTOS DE DESECHO POR EL RIÑON

En los organismos más sencillos con sistema circulatorio sanguíneo poco desarrollado, el líquido más importante es el tisular. En él tienden a acumularse los productos de desecho metabólico; de él tienen que ser eliminados. Un mecanismo relativamente simple para llevarlo a cabo puede observarse en la lombriz de tierra. Sus segmentos contienen túbulos con ambos extremos abiertos. Un extremo de cada túbulo se abre en el interior de la lombriz; el otro en el exterior. El líquido tisular penetra por el extremo interno de cada túbulo y circula lentamente a lo largo de él para ser eliminado al exterior.

Sin embargo, los túbulos no son cortos y rectos sino largos y arrollados. En consecuencia, se necesita cierto tiempo para que el líquido tisular los recorra. Esto permite que dicho líquido se *modifique a medida que va circulando por el túbulo;* las células epiteliales del revestimiento de éste actúan: 1) *absorbiendo* algunos constituyentes útiles que recuperan para el organismo, o 2) *excretando* otros materiales hacia el líquido tubular. Se comprende que el líquido que acaba saliendo del túbulo en la superficie del organismo (y que prácticamente es orina) contiene una proporción mucho menor de constituyentes útiles que el líquido tisular que pe-

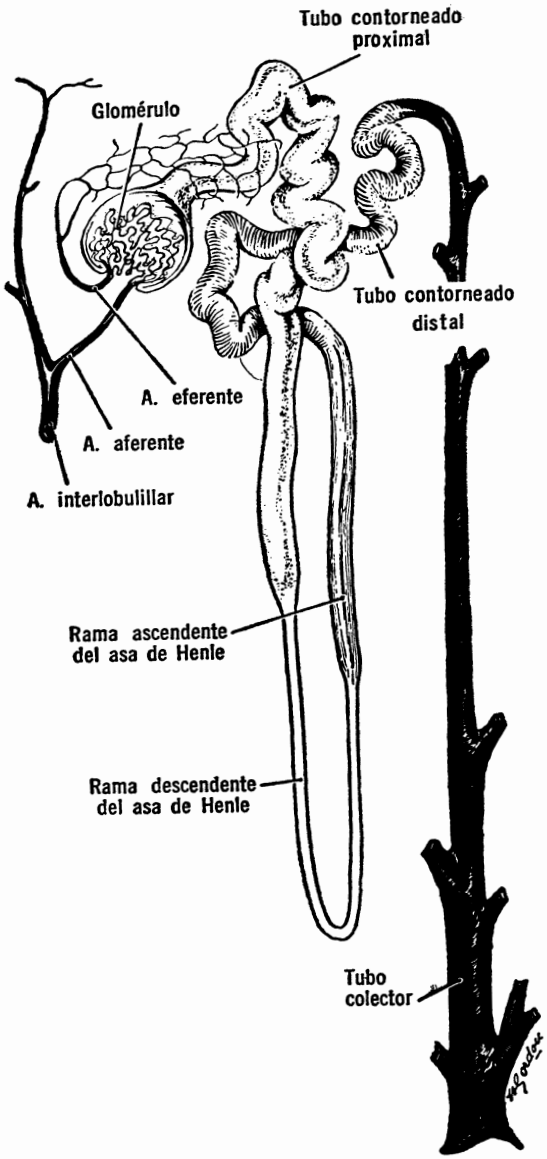

FIG. 27-1. Esquema de una nefrona —un túbulo con un glomérulo en su extremo ciego, conectado a un túbulo colector. Para que el esquema resulte más simple, la rama ascendente del asa de Henle no conserva su relación normal con el polo vascular del glomérulo; en realidad, debería acercarse al glomérulo y establecer contacto con su polo vascular constituyendo una mácula densa antes de continuar formando el tubo contorneado distal.

netró en el túbulo, y una proporción mucho mayor de productos de desecho. Veremos que en el hombre, como en la lombriz de tierra, la *orina es líquido tisular que ha sido modificada* en la forma descrita, al circular a lo largo del túbulo.

Evolución del glomérulo. Cuando los organismos van haciéndose más complejos, el sistema circulatorio sanguíneo adquiere importancia creciente para distribuir oxígeno y alimento a las células de las diferentes partes del cuerpo, y eliminar sus productos de desecho. Ello exige un dispositivo que permita extraer de la sangre en forma más o menos continua tales productos de desecho. En la disposición que se desarrolló en los mamíferos se conservaron los tubos excretores, pero todos separados y albergados en los riñones. Además, en lugar de estar cada tubo abierto en los dos extremos, el interno estaba cerrado. La disposición que se desarrolló para permitir que cada uno de estos túbulos tuviera acceso a la sangre fue disponer de un pequeño acúmulo de capilares formándose junto con el extremo ciego de cada túbulo en el riñón y, por así decirlo, empujando su extremo ciego, de manera que el delgado epitelio del mismo cubre los capilares que lo empujan. El pequeño acúmulo de capilares en el extremo ciego de cada túbulo recibe el nombre de *glomérulo* (*glomus* = madeja) (fig. 27-1), y el líquido tisular que se forma por los capilares del glomérulo pasa a la luz del túbulo y se denomina *filtrado glomerular*. Los glomérulos, por motivos que veremos pronto, producen grandes volúmenes de líquido tisular que va a parar a los túbulos excretores. Cuando este filtrado circula a lo largo del resto del túbulo las substancias útiles son resorbidas, de manera que el líquido sale del extremo en forma de orina y drena por el uréter hacia la vejiga urinaria, contiene una serie de productos de desecho concentrados.

La nefrona. Un túbulo excretor con glomérulos impulsando su extremo ciego, es la unidad estructural del riñón denominada *nefrona* (figura 27-1). Hay más de un millón de nefronas en cada riñón del hombre.

Por qué motivo los capilares glomerulares producen más líquido tisular que los capilares ordinarios. El líquido tisular se forma en los extremos arteriales de la mayor parte de capilares del cuerpo y se resorbe en sus extremos venosos (fig. 10-11). Los motivos de ello se explicaron en el capítulo 10. Son esencialmente que la presión hidrostática en los extremos arteriales de capilares ordinarios es una fuerza más intensa impulsando líquido fuera del capilar que la presión osmótica proporcionada a la sangre por sus coloides (proteína)

destinada a retener líquido dentro del capilar. En el extremo venoso de los capilares ordinarios la presión hidrostática disminuye y, por lo tanto, la presión osmótica de la sangre pasa a ser la fuerza predominante y absorbe nuevamente líquido hacia su interior. Pero si el drenaje de los capilares está dificultado, como ocurre, por ejemplo, en presencia de obstrucción venosa, se forma líquido tisular en toda la longitud del capilar (fig. 10-12) porque la presión hidrostática a lo largo de toda la longitud del capilar es mayor que la presión osmótica proporcionada por los coloides de la sangre. En los capilares glomerulares la presión hidrostática es elevada (60-70 mm Hg) y se conserva elevada en toda su longitud. El motivo de que la presión sea elevada en los capilares glomerulares y elevada a lo largo en toda su longitud es que no drenan hacia una vénula amplia y no obstruida, sino hacia una arteriola que ofrece resistencia al curso de la sangre. Como los capilares glomerulares están regados por una arteriola y también se vacían en otra arteriola, representan, por así decirlo, un penacho de capilares interpuesto en el curso de una arteriola (fig. 27-1). La arteriola que riega los capilares glomerulares se denomina *arteriola aferente* del glomérulo; la arteriola en la cual se vacían los capilares glomerulares se denomina *arteriola eferente* del glomérulo (figs. 27-1 y 27-6). Como la luz de la arteriola eferente no es igual ni mayor que la de la arteriola aferente, existe una situación en los capilares glomerulares comparable a la obstrucción venosa en los capilares ordinarios; la resistencia a la salida de la sangre es bastante para conservar una presión hidrostática suficientemente elevada en toda su longitud que les permite exudar líquido tisular a todo lo largo de dicha longitud. El tono del músculo en las paredes de la arteriola eferente puede cambiar, de manera que se modifique la resistencia que ofrece.

A consecuencia de este dispositivo los capilares glomerulares producen grandes cantidades de líquido tisular que en lugar de provocar edema, como ocurriría con los capilares ordinarios, atraviesa el epitelio que cubre el capilar para penetrar en el extremo ciego de la nefrona (fig. 27-7). Tan pronto como el líquido tisular pasa a través del epitelio que recubre el capilar, recibe el nombre de *filtrado glomerular.*

Resorción del filtrado mientras circula a lo largo del túbulo de la nefrona. Según Allen, de los 1 700 litros de sangre que pasan por los capilares glomerulares de los dos riñones cada 24 horas, se forman 170 litros de líquido tisular (filtrado glomerular). Se deduce, pues, que cada 24 horas pasan 170 litros de filtrado glomerular hacia los túbulos de las nefronas. Cuando circulan a lo largo de las nefronas se resorben de nuevo hacia la sangre más de 168 litros, de manera que sólo queda aproximadamente un litro y medio que sale por los dos uréteres cada 24 horas, constituyendo el volumen diario de orina. Evidentemente tiene que haber un mecanismo tan eficaz para la *resorción tubular* de líquido como es el glomérulo para su producción. La resorción incluye las actividades de las células epiteliales que revisten la nefrona, y también la función absorbente de la red capilar extensa de baja presión en la cual están situados los túbulos, según veremos después.

Las diversas funciones especializadas de resorción y excreción efectuadas por la porción tubular de la nefrona no tienen lugar con igual facilidad a todo lo largo de los túbulos. La porción tubular de cada nefrona (fig. 27-1) presenta tres segmentos consecutivos que muestran ciertas características estructurales diferentes y efectúan también funciones diversas. Estas reciben el nombre de: *segmento contorneado proximal, asa de Henle y segmento contorneado distal,* respectivamente (fig. 27-1). Su estructura y sus funciones se estudiarán detalladamente algo más tarde, cuando hayamos considerado la nefrona del riñón humano.

RIÑON UNILOBAR

En muchas escuelas suele empezarse el estudio de la histología del riñón no con el del hombre sino con el riñón de una rata o un conejo. Hay buenos motivos para ello. La unidad macroscópica de la estructura del riñón es el lóbulo. El riñón del hombre contiene varios lóbulos, mientras que el riñón de la rata o del conejo está formado por un sólo lóbulo. Además, el riñón de una rata o incluso el de un conejo es suficientemente pequeño para que se pueda preparar un solo corte a lo largo de su eje mayor y a nivel de su diámetro mayor y montarse en una laminilla como se muestra esquemáticamente en la parte alta de la figura 27-3. En un corte de este tipo todas las partes de un lóbulo y todas sus conexiones con el uréter pueden observarse en una sola prepa-

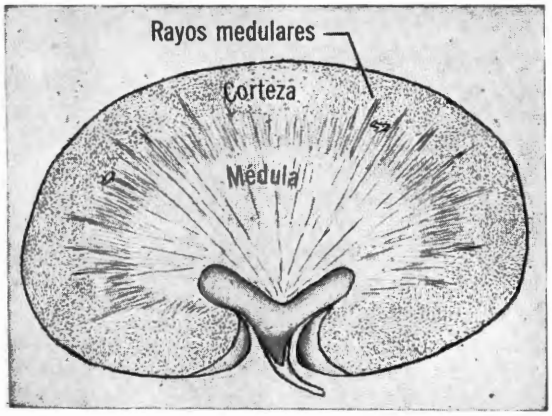

FIG. 27-2. Esquema de un corte transversal de riñón de conejo. Obsérvese que los rayos medulares parecen extensiones de la médula estriada en la corteza granulosa.

ración. Como el riñón del hombre es voluminoso y tiene varios lóbulos, cualquier corte sólo mostrará una pequeña parte del mismo y, en general, incluirá porciones incompletas de más de un lóbulo, lo cual hace difícil interpretar el corte a menos que el observador haya visto un corte de un lóbulo completo, como puede efectuarse fácilmente en el corte de un riñón unibolar. Los estudiantes del autor de estas líneas siempre han comprobado que era útil iniciar el estudio del riñón multilobar después del estudio preliminar de un riñón unilobar. Para evitar repeticiones inútiles la descripción del riñón unilobar que sigue se efectuará a nivel del microscopio de luz y con poco aumento.

Inspección a simple vista. El riñón unilobar tiene forma de frijol; por lo tanto, si se coloca plano sobre la mesa y se mira desde arriba, tiene un borde convexo y un borde menor cóncavo. Suele haber mucha grasa en la concavidad, que se denomina el *hilio.* El tubo que drena al riñón, el *uréter,* junto con la arteria y la vena renal y el plexo nervioso fino que los rodea llegan al riñón atravesando la grasa a nivel del hilio.

Si un riñón de este tipo se deja plano sobre una mesa y se corta por la mitad conservando la hoja del bisturí paralela a la superficie de la mesa, la superficie de corte, como se indica en la figura 27-2, muestra que la substancia renal está formada por dos partes principales. La primera se denomina corteza (fig. 27-2); consiste en una capa amplia granulosa de color pardo rojizo de tejido situado inmediatamente por debajo del borde convexo y siguiendo sus contornos. El resto del riñón tiene forma de pirámide amplia con base superior. La base de la pirámide es convexa más que plana, y se adapta contra el borde interno cóncavo de la corteza (figura 27-2). El vértice de la pirámide está dirigido en la figura 27-2 hacia abajo y se proyecta en la concavidad o hilio del riñón (fig. 27-3, *arriba).* En contraste con la corteza, más obscura y granulosa, la superficie cortada de la médula es más clara y tiene aspecto estriado; las estriaciones se separan en abanico desde el vértice de la pirámide a todas las partes de su amplia base (figs. 27-2 y 27-3).

Una pirámide de substancia medular, junto con la cubierta de substancia cortical que cubre su base, constituye un *lóbulo* de tejido renal y un lóbulo, claro está, constituye todo el riñón de la rata o del conejo. Vamos a considerar ahora cómo están dispuestas las nefronas en un lóbulo renal; esto explicará un punto importante, a saber, por qué motivo la superficie cortada de la corteza tiene aspecto granuloso y la superficie de la médula de un riñón cortado en la forma descrita tiene aspecto estriado. También demostrará la forma cómo el lóbulo renal se divide en lobulillos.

Disposición de las diferentes partes de la nefrona en la substancia renal. Las nefronas son tan largas que sólo pueden incluirse en el riñón si siguen un curso complicado en su substancia. En la figura 27-3, *abajo,* se muestran dos nefronas completas en color negro; el resto del dibujo muestra la corteza y la médula como se ve en un corte ordinario con poco aumento.

Los glomérulos de las dos nefronas señaladas en negro se observan como esferas negras (figura 27-3). Los glomérulos representados en negro aparecen en la corteza teñidos adecuadamente como penachos situados en cavidades circulares (fig. 27-7). Todos los glomérulos están siempre en la corteza.

Como puede observarse siguiendo cualquiera de las dos nefronas de color negro en la figura 27-3, un túbulo (el túbulo contorneado proximal) sale del glomérulo y sigue un trayecto muy sinuoso en el tejido cortical, cerca del glomérulo que le dio origen. Luego se dirige hacia abajo para seguir un curso bastante recto hacia la médula, penetrando en ella. Este segmento de la nefrona que pasa directamente penetrando en la médula recibe el nombre de rama (o brazo) descendente del asa de Henle. El motivo de que se llama *asa* es que el túbulo después de bajar en distancia variable dentro de la médula gira y regresa en sentido opuesto,

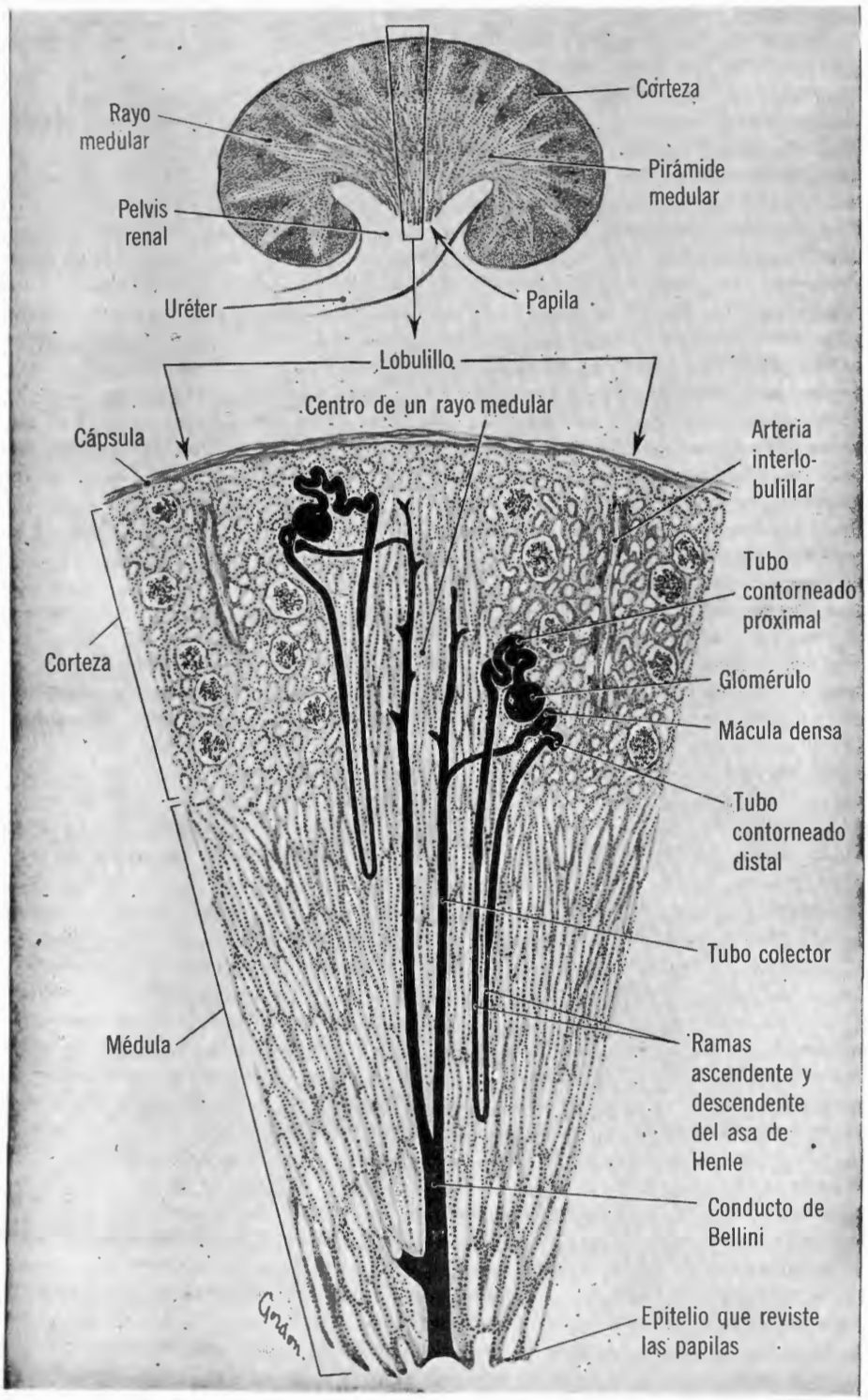

FIG. 27-3. Dibujos semiesquemáticos de cortes de riñón unilobular. Se han insertado dos nefronas completas (en negro) para poder observar su trayecto en el riñón. Claro está, en un solo corte no resulta posible observar nefronas completas.

ascendiendo nuevamente hacia la corteza; la parte que asciende se llama rama ascendente del asa de Henle. En la parte más baja de la rama descendente la pared epitelial que hasta entonces había sido relativamente gruesa se vuelve muy delgada; en una parte de la rama ascendente vuelve a ser gruesa (fig. 27-3).

La rama ascendente del asa de Henle al acercarse al glomérulo de la nefrona se incurva para tocar la raíz del glomérulo entre la penetración de la arteriola aferente y el lugar de salida de la arteriola eferente. La porción de la pared del túbulo que entra en contacto con la raíz del glomérulo es muy rica en núcleos y constituye una mancha gruesa denominada *mácula densa* (figs. 27-3 y 27-6).

El segmento de la nefrona que continúa más allá de la mácula densa se denomina *túbulo contorneado distal;* sigue un curso ligeramente tortuoso en la vecindad del tejido cortical (figura 27-3). Luego se une a una pequeña rama lateral de uno de los miembros de un sistema ramificado de *tubos colectores* rectos largos que se extienden desde la corteza directamente a través de la médula (fig. 27-3) para abrirse en el vértice de una pirámide medular; esta porción apical de la médula piramidal se denomina la papila (fig. 27-3).

Túbulos colectores. Los túbulos colectores no forman parte de las nefronas. Llevan líquido desde las nefronas hasta la pelvis y el uréter, de manera que guardan una relación con las nefronas similar a la que tienen los conductos con las unidades secretorias de las glándulas. De hecho, tienen un origen embrionario diferente de las nefronas. Una nefrona se desarrolla de células mesodérmicas que se organizan en un túbulo; éste más tarde se asocia con capilares sanguíneos que están formando un corpúsculo renal en la corteza del riñón. A cada lado del cuerpo un tubo crece ascendiendo desde la vejiga en desarrollo hacia el riñón en desarrollo, donde se ramifica. Este tubo pasa a ser el uréter y la pelvis del riñón; cada una de sus muchas ramas se transforma en un túbulo colector, que más tarde se conecta con la nefrona, de manera que resulta continua la luz de las dos estructuras.

Por qué motivo la corteza es granulosa y la médula estriada. La corteza contiene todos los glomérulos y todas las porciones contorneadas de los túbulos proximales y distales; por lo tanto, excepto en algunas partes rectas de las asas de Henle, la corteza está formada por una mezcla de glomérulos y túbulos contorneados; éstos constituyen la gran masa de la corteza (fig. 27-3). Si se corta una rebanada de riñón, los túbulos contorneados proximal y distal por ser tortuosos quedan cortados transversal y oblicuamente.

Los túbulos cortados aquí, con glomérulos dispersos entre ellos, dan aspecto granuloso a la corteza cuando su superficie de corte se examina a simple vista.

Las partes de las nefronas que están en la médula son las asas de Henle. Como éstas y los túbulos colectores mezclados con ellas siguen trayectos bastante rectos, la médula cuando se corta más o menos paralelamente a ellos, tiene aspecto estriado; las estriaciones se abren en abanico desde el vértice de la pirámide medular hacia la base de la misma que, como señalamos antes, se adapta al borde cóncavo de la corteza.

Unión del uréter con el riñón. En un riñón unilobular se observa que el uréter sale del riñón a través de la grasa que hay en el hilio (fig. 27-2). Si se sigue este tubo hacia el interior de la grasa de la pelvis renal, se comprueba que se dilata para constituir un casquete que reviste la papila de la pirámide (fig. 27-3). El extremo dilatado del uréter recibe el nombre de *pelvis.* La orina formada en las nefronas sigue por los tubos colectores que la eliminan a nivel de la papila; aquí penetra en la porción pelviana dilatada del uréter. Una vez aquí, la orina sólo puede seguir por la luz del extremo dilatado del uréter, pues el epitelio que recubre el uréter se continúa con el que recubre la papila de la pirámide, y éste, a su vez, con el que reviste los tubos colectores (fig. 27-3). La papila es atravesada por un número tan elevado de tubos colectores que recibe el nombre de *área cribosa.* Se ha señalado la presencia de fibras musculares lisas en las paredes de la pelvis del uréter; se ha supuesto que su contracción podía ejercer una acción como de ordeño de la papila, que exprimía los tubos colectores vaciando su contenido en la pelvis.

LOBULILLOS Y RAYOS MEDULARES

Es importante no confundir lóbulos con lobulillos.

Un *lóbulo* de tejido renal es una pirámide medular con su cubierta de tejido cortical (figura 27-3). En consecuencia, un riñón unipiramidal es un riñón unilobular. (En el hombre cada riñón tiene 12 o más lóbulos; cada uno de

estos lóbulos se parece mucho a un riñón unipiramidal completo.)

Las dos definiciones de un lobulillo. Como explicamos en relación con los lobulillos hepáticos, un lobulillo puede definirse como una pequeña parte de un órgano, separada de otras partes por tabiques de tejido conectivo, por hendiduras, o en alguna otra forma. Sin embargo, en relación con el tejido glandular, las pequeñas porciones que están separadas por tabiques suelen estar formadas de unidades secretorias que drenan en un conducto común único que sale del lobulillo. Por lo tanto, las porciones de las glándulas que drenan en un conducto único suelen llamarse lobulillos, a pesar de que a veces no están separadas por tabiques ni hendiduras. Esta última definición del lobulillo es la empleada para definir los lobulillos de riñón; en este órgano los lobulillos se consideran partes de la estructura en las cuales todas las nefronas drenan en un mismo tubo colector. Tales zonas de tejido (lobulillos) no están separadas entre sí por particiones ni hendiduras. Por lo tanto, no es fácil descubrir los lados de los lobulillos renales; es mucho más fácil localizar sus núcleos centrales, que reciben el nombre de *rayos medulares;* esos son los que ahora vamos a describir.

Rayos medulares como núcleos de los lobulillos renales. Ya hemos dicho que la corteza de un riñón recién cortado era granulosa. Pero no es *uniformemente granulosa;* partiendo de la substancia medular se proyectan extensiones *radiales* estriadas de color claro que penetran en la corteza con intervalos desde la base de la pirámide medular (figs. 27-2 y 27-3). Tales extensiones radiales de substancia medular que se proyectan en la corteza se denominan *rayos medulares;* el estudiante debe recordar con cuidado que éstos no se hallan en la médula como pudiera parecer por su nombre, sino en la corteza.

Para explicar los rayos medulares es necesario referirnos con mayor detalle a la descripción ya hecha de las nefronas en el riñón. Un tubo contorneado proximal sale de un glomérulo y después de seguir un curso tortuoso en la vecindad de dicho glomérulo penetra en la médula constituyendo la rama descendente de un asa de Henle. Vuelve luego hacia la corteza constituyendo la rama ascendente del asa de Henle, y después de tocar nuevamente el glomérulo a nivel de la mácula densa, pasa a ser el túbulo contorneado distal que sigue un curso tortuoso, y junto con los de muchas otras nefronas, desemboca en un *túbulo colector común,* que a su vez desciende a la médula, la atraviesa y se abre en la papila de la pirámide a nivel de la pelvis del uréter. *En cada túbulo colector drenan varias nefronas* (fig. 27-3).

El centro de un lobulillo es un rayo medular, y el centro de un rayo medular es el túbulo colector, ramificado en el cual se vacían los túbulos contorneados distales de varias nefronas vecinas. El tubo colector ramificado, en la corteza del riñón, es la contrapartida del tubo *intralobulillar* ramificado de una glándula exocrina. Además de un tubo colector ramificado, un rayo medular contiene las ramas descendentes y ascendentes de las asas de Henle de las nefronas que, a nivel de la corteza, se vacían en el túbulo colector contenido en dicho rayo. El rayo medular, junto con los glomérulos vecinos y los tubos contorneados proximal y distal de las nefronas que se vacían en el tubo colector, constituye un *lobulillo* de tejido renal (figura 27-3). Ya señalamos que estos lobulillos, a semejanza de los que hay en el hígado humano, no tienen límites muy precisos. Sin embargo, cuando estudiemos el riego sanguíneo de la corteza comprobaremos que las arterias interlobulillares ascienden en la corteza entre los lobulillos, y que estas arterias observadas en cortes sirven como puntos de referencia para delimitarlos (fig. 27-5).

La parte más estrecha de un rayo medular es la que se halla más cerca de la cápsula del riñón. Esto depende de que los rayos medulares en la parte más externa de la corteza, además de los tubos colectores, que se estrechan al acercarse a la corteza, sólo contienen las ramas descendentes y ascendentes de las asas de Henle de las nefronas cuyos glomérulos se hallan en la zona cortical externa. Pero a medida que los rayos medulares descienden en la corteza hacia la médula, se les añaden las ramas ascendentes y descendentes de asas de Henle correspondientes a nefronas cuyos glomérulos se hallan en las partes más profundas de la corteza; éstas, claro está, ensanchan considerablemente los rayos (fig. 27-3).

Un rayo medular al penetrar en la médula ya no sigue denominándose así porque no destaca como rayo sobre un fondo diferente; la substancia de la continuación medular del rayo es la misma que la substancia medular en general (fig. 27-3). Esto hace que los estudiantes consideren los lobulillos renales como estructuras únicamente corticales. Sin embargo, debe recordarse que el haz de túbulos que penetran

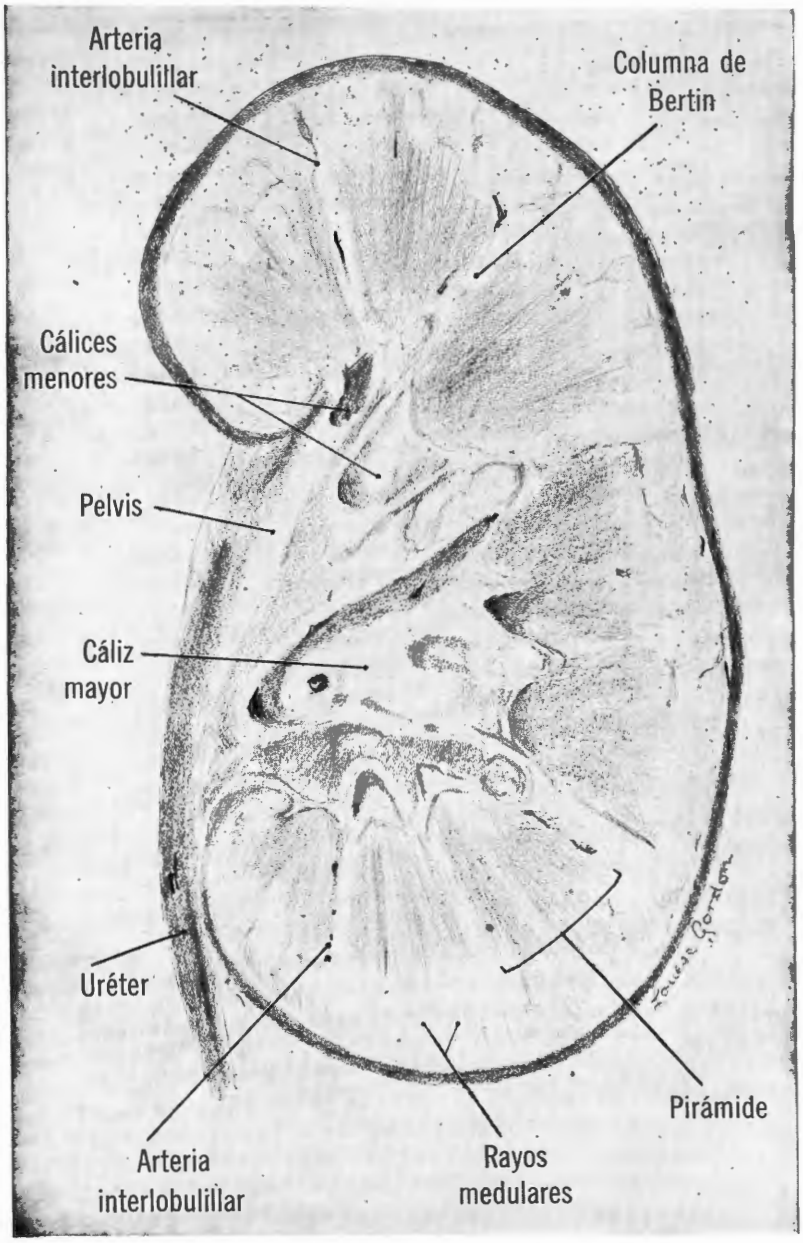

FIG. 27-4. Dibujo de un corte de riñón humano. La corteza granulosa está veteada con rayos medulares.

en la médula proveniente de cada rayo medular, aunque sin límites que puedan identificarse, constituye parte del lobulillo al igual que los haces que se proyectan en la corteza formando el rayo medular. En otras palabras, los lobulillos renales tienen tanto componentes medulares como componentes corticales.

RIÑON MULTIPIRAMIDAL O MULTILOBULAR DEL HOMBRE

Caracteres generales. El riñón del hombre contiene de seis a 18 lóbulos o pirámides individuales de tejido medular recubierto de tejido cortical. Están dispuestos en el riñón de manera

que la punta de cada pirámide se dirige hacia la pelvis (fig. 27-4) del uréter. En la vida fetal, y por lo menos durante una parte del primer año de vida extrauterina, los lóbulos siguen siendo bastante distintos para que se observen sus límites en la superficie del riñón. Esta situación persiste a veces en la vida adulta y explica lo que recibe el nombre de *lobulación fetal.* Normalmente, a medida que prosigue el crecimiento, los límites superficiales de los lóbulos desaparecen en la primera infancia *y el tejido cortical que cubre cada pirámide se funde con el que recubre las vecinas.*

Columnas de Bertin. El aspecto lobulado persiste en la médula; aunque en el curso del desarrollo algunas pirámides se funden y llegan a tener una papila común, muchas quedan separadas y proporcionan la base de una estructura multilobular. Las pirámides medulares, cosa curiosa, siguen separadas unas de otras por tabiques de *substancia cortical* que se extienden hacia abajo procedentes de la corteza. Cuando se corta un riñón, estas separaciones de substancia cortical típica situada entre las pirámides aparecen como columnas que reciben el nombre genérico de *columnas de Bertin* (figura 27-4).

Laberinto cortical. Los rayos medulares se extienden desde la base de cada pirámide de tejido medular hasta la substancia cortical como lo hacen en los riñones unipiramidales, para formar los centros de los lobulillos (fig. 27-5). En las secciones de corteza se observa que cada rayo está rodeado por substancia cortical, compuesta a su vez de los túbulos contorneados y los glomérulos de las nefronas que se vacían en su tubo colector ramificado (fig. 27-5). Como los tubos contorneados siguen trayectos tan tortuosos, la substancia cortical de los lobulillos que rodean los rayos medulares se denomi-

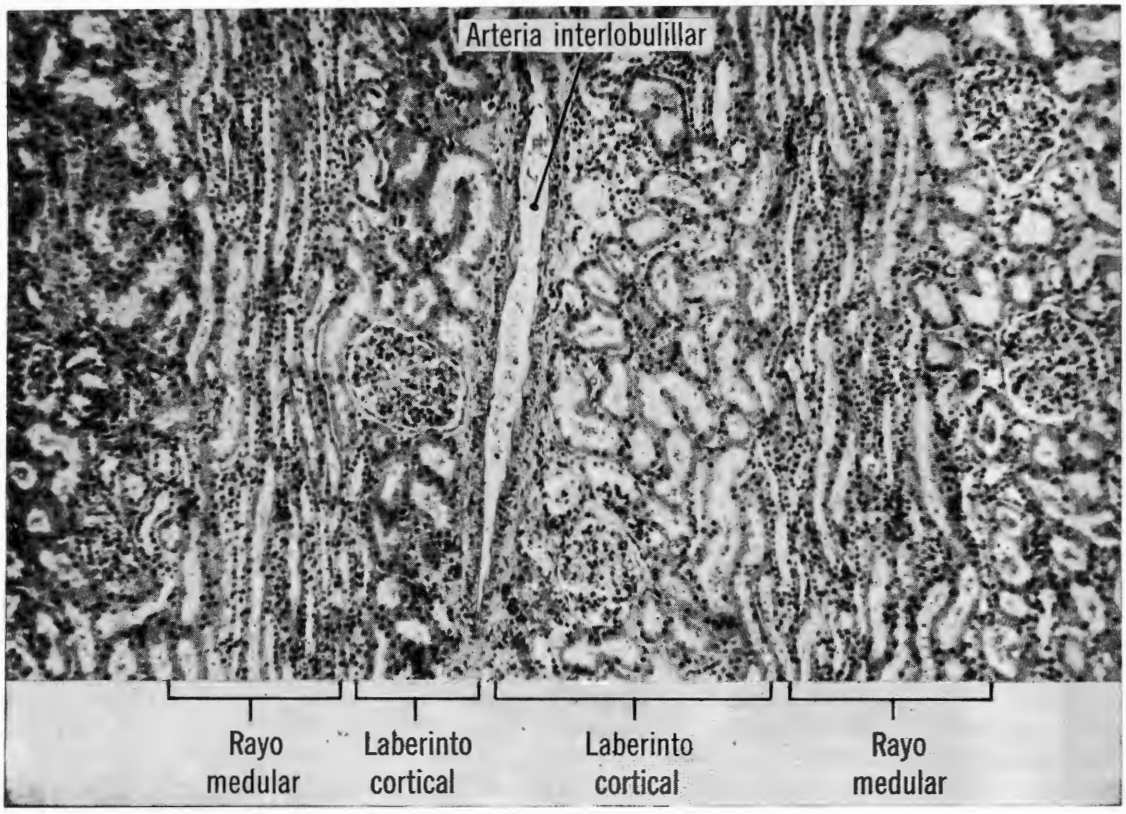

FIG. 27-5. Microfotografía (pequeño aumento) de un corte de riñón humano teñido con hematoxilina y eosina en el cual pueden verse dos lobulillos separados por una arteria interlobulillar. Los dos rayos medulares que forman los núcleos centrales de los lobulillos están rodeados por los glomérulos y los tubos contorneados de las nefronas que se vacían en los tubos colectores de los rayos; forman lo que se denomina el laberinto cortical.

na el *laberinto* de la corteza (fig. 27-5) para distinguirla de la substancia del rayo.

Cálices de la pelvis del riñón multilobar. Como el riñón multilobular tiene varias pirámides medulares, cada una de las cuales produce orina que sale por la papila, en él la pelvis del uréter es más compleja que en el órgano unipiramidal. Cuando se acerca al hilio de un riñón multilobular, el uréter se dilata constituyendo una pelvis al igual que en el riñón unipiramidal, pero como hay varias papilas de las cuales recoger la orina, en el riñón multilobular la pelvis se divide en varias grandes ramas principales. Cada una de éstas, a su vez, se subdivide en una serie de tubos menores, de tal manera que cada tubo separado (con un extremo abierto) se adapta a la papila de cada pirámide. Como estas ramas tubulares de la pelvis corresponden a las papilas individuales de forma de copa, reciben el nombre de *cálices* (*kalyx* = copa de una flor). Cada cáliz que corresponde a una papila se denomina *cáliz menor* (fig. 27-4); las ramas principales (primarias) de la pelvis, de la cual se desprenden los cálices menores, reciben el nombre de *cálices mayores* (fig. 27-4). Cada papila se proyecta, por decirlo así, a corta distancia en el interior del extremo abierto de su cáliz. Claro está, no penetra a gran distancia en el extremo abierto de su cáliz tubular a consecuencia de su forma piramidal (la punta de un lápiz bien afilada penetra muy poco en el extremo de un tubo de vidrio). Las paredes del extremo abierto de un cáliz están en contacto con las caras laterales de la papila; a nivel de la punta de ésta, los tejidos de la pared del cáliz se continúan con los de la papila. El epitelio que reviste el cáliz se refleja para transformarse en el que recubre la papila.

NEFRONA DEL RIÑON HUMANO: SUS PARTES Y FUNCIONES

Métodos de estudio. El conocimiento de las nefronas se logró no sólo preparando reconstrucciones de las mismas a partir de cortes seriados de riñones, lo cual sería un trabajo prácticamente imposible, sino por el método de la maceración y disección. Lo emplearon a principios de siglo Huber y Peter; nuestros conocimientos sobre la morfología y el trayecto que sigue la nefrona normal tienen su origen en este trabajo. Más recientemente, Jean Oliver, empleando la maceración y disección con técnicas especiales de coloración, ha estudiado las nefronas en diversos tipos de riñones enfermos y riñones modificados experimentalmente, y ha logrado importantísimos datos para comprender la patología renal.

Características generales. Las nefronas del riñón humano tienen longitud media de 50 a 55 milímetros. Su estructura microscópica y su disposición en los lóbulos y lobulillos es similar a las correspondientes en un riñón unipiramidal. Las que comienzan en glomérulos situados en la corteza cerca de la médula (glomérulos yuxtamedulares) tienen asas de Henle más largas que las nefronas que se inician a partir de glomérulos situados en la parte más externa del riñón (fig. 27-3). Hay aproximadamente 1 300 000 nefronas en cada riñón; algunos autores estiman que este número ha de ser de 4 000 000. Allen da como longitud total de los túbulos de ambos riñones una cifra aproximada de 120 kilómetros. La nefrona del riñón del hombre tiene cuatro partes principales: 1) el corpúsculo renal o de Malpighi que contiene el glomérulo; 2) el tubo contorneado proximal; 3) el asa de Henle, y 4) el tubo contorneado distal (fig. 27-1). Vamos a describir ahora la estructura microscópica de cada parte de la nefrona, relacionándola, hasta donde sea posible, con su particular función.

ESTRUCTURA MICROSCÓPICA DEL CORPÚSCULO RENAL O DE MALPIGHI

Definición y desarrollo. Según ya hemos señalado, un glomérulo es un penacho de capilares nacidos de una arteriola aferente, que terminan en una arteriola eferente —dispositivo admirablemente adaptado a la producción de líquido tisular. En el curso del desarrollo, cuando un glomérulo se invagina en el extremo ciego de un túbulo epitelial, la estructura resultante recibe el nombre de *corpúsculo renal* o *de Malpighi* (fig. 27-7). Esta estructura está formada de capilares, probablemente con algunas células de mesangio asociadas (que describiremos más tarde), y el epitelio que las reviste, además del extremo ciego dilatado del túbulo epitelial dentro del cual se proyectan los capilares cubiertos de epitelio. El epitelio que viene a cubrir cada capilar se denomina *capa visceral de la cápsula de Bowman,* o, más frecuentemente, *epitelio glomerular* (fig. 27-6). Importa tener presente que el epitelio se insinúa encima de cada capilar del glomérulo (figu-

ra 27-6), de manera que, exceptuando algunos puntos que luego veremos, cada capilar quedará completamente revestido de membrana basal, según explicaremos en detalle más tarde. El epitelio del extremo dilatado de la nefrona, en el cual se ha invaginado el glomérulo recubierto de epitelio, se conoce con el nombre de *capa parietal de la cápsula de Bowman,* o, más simplemente, *epitelio capsular* (fig. 27-6). Se continúa con el epitelio glomerular; como éste en realidad forma una capa continua, los capilares glomerulares no se hallan en la luz del tubo, que a este nivel constituye el *espacio capsular* o *de Bowman* (fig. 27-6).

Los corpúsculos renales tienen de 150 a 250 micras de diámetro. Su forma más que esférica es oval.

Los yuxtamedulares suelen tener mayores dimensiones que los situados cerca de la cápsula, tal vez porque embriológicamente aquéllos son los primeros en formarse y, por lo tanto, los más viejos.

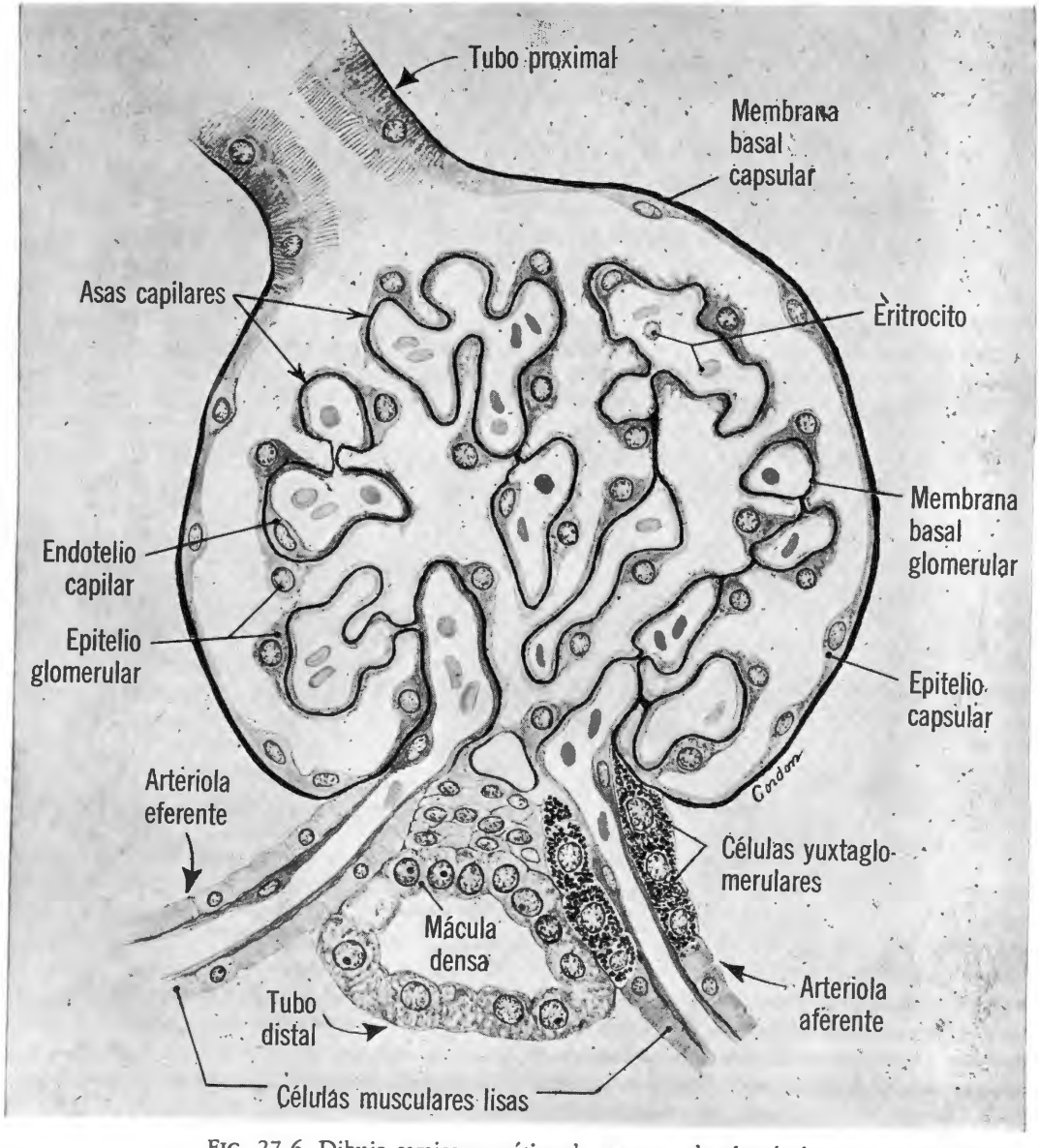

FIG. 27-6. Dibujo semiesquemático de un corte de glomérulo.

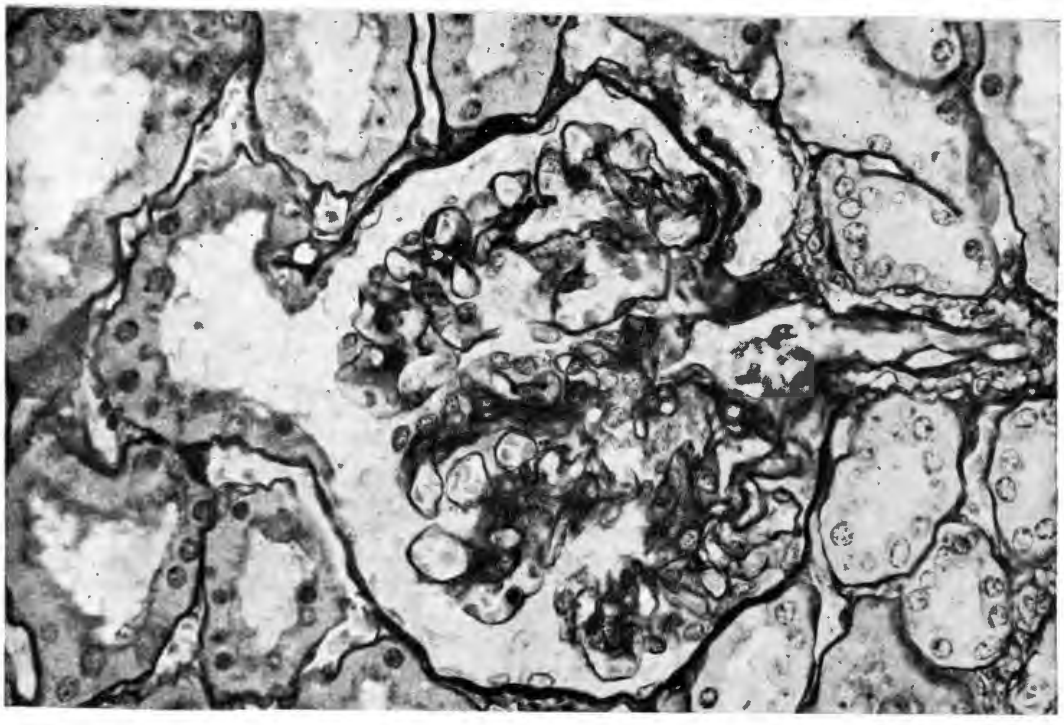

FIG. 27-7. Muy raramente ocurre que un histólogo buscando un corte de riñón humano descubra un ejemplo de corpúsculo renal cortado en un plano tal que muestra la arteriola aferente y la eferente entrando y saliendo, respectivamente, del glomérulo, la mácula densa y el comienzo del túbulo contorneado proximal con su luz unida al espacio glomerular. Todas estas características, junto con membranas basales bien teñidas, pueden verse en la ilustración anterior, microfotografía (× 750) de un corte de riñón humano teñido con la técnica de PA-Schiff y hematoxilina. (Según A. L. Burton de la Universidad de Texas.)

Curso y carácter de los vasos sanguíneos glomerulares. El diámetro externo de la arteriola aferente de un glomérulo suele ser doble del que tiene la arteriola eferente. Sin embargo, in vivo, la luz de la arteriola aferente de la mayor parte de glomérulos probablemente no sea mucho mayor que la de la arteriola eferente, pues R. D. Bensley ha comprobado que en preparaciones fijadas por inyección a presión, las dimensiones eran aproximadamente las mismas. Recientemente, Trueta y colaboradores han demostrado que la luz de las arteriolas eferentes de los glomérulos yuxtamedulares puede incluso ser mayor que la luz de las arteriolas aferentes. Como el diámetro externo de las arteriolas aferentes es netamente mayor que el de las eferentes, las primeras han de tener las paredes más gruesas que las segundas. Como la adventicia y la íntima de las arteriolas aferentes están poco desarrolladas, es evidente que la gran diferencia en el espesor de las paredes de los dos vasos depende de que la arteriola aferente posee una media muscular mucho más gruesa. La media muscular del vaso eferente no está muy desarrollada, pero R. D. Bensley ha demostrado con toda claridad la presencia de células contráctiles en la pared de este vaso.

Raíz glomerular, polo vascular y mácula densa. La arteria aferente y la arteria eferente suelen seguir un curso divergente a partir de la entrada del glomérulo, donde se hallan muy juntas una y otra (figs. 27-6 y 27-7). Este lugar recibe el nombre de *polo vascular* o *raíz del glomérulo.* La rama ascendente del asa de Henle de cada nefrona vuelve al glomérulo correspondiente, y antes de continuar formando el tubo contorneado distal se incurva entre las arteriolas aferente y eferente a nivel del polo vascular, de manera que su pared en un lado entra en estrecho contacto con la raíz del glomérulo y también con la pared de la arteriola aferente (figs. 27-6 y 27-7). Las células epiteliales de la pared de la nefrona, donde ésta toca a la raíz del glomérulo, presentan gran número de núcleos (figuras 27-6 y 27-7). Esta porción rica en núcleos de la pared de la nefrona constituye una

estructura que, si bien no se observa netamente definida en cortes ordinarios, puede verse claramente y medirse en los preparados de Oliver. Aparece como un grupo de células epiteliales más altas que las que hay en otras partes del túbulo contorneado distal. Recibe el nombre de *mácula densa* (mancha gruesa). Entre ella y el propio glomérulo, en la concavidad entre las arteriolas aferente y eferente, hay un pequeño acúmulo de pequeñas células con núcleos pálidos (fig. 27-6). Esta pequeña zona o grupo de células recibe el nombre de *polkissen* (palabra alemana que significa *cojinete polar*. N. del T.), todavía no se conoce con seguridad la índole o la función de estas células.

El complejo yuxtaglomerular. Las células de la media de las arteriolas aferentes de los glomérulos, en la región de las raíces glomerulares, son diferentes de las células musculares lisas ordinarias. Sus núcleos, en lugar de ser alargados, son redondeados, y su citoplasma, en lugar de contener miofibrillas o tantas como de costumbre, contiene gránulos (fig. 27-6). Estas células reciben el nombre de células YG (yuxtaglomerulares). Se han descubierto en todas las especies estudiadas incluyendo reptiles, pájaros y peces mesonéfricos. Los gránulos citoplásmicos de las células YG no son visibles con muchas de las técnicas histológicas corrientes. Estos gránulos pueden demostrarse con la técnica de PA-Schiff; pero el mejor método para observarlos con el microscopio de luz es uno creado por Wilson trabajando con los Hartroft; constituye la modificación de la tinción neutra de Bowie generalmente utilizada para demostrar los gránulos beta en los islotes de Langerhans. Los gránulos, claro está, se observan netamente con el ME.

Las células YG presentan varias peculiaridades: 1) sólo se pueden encontrar en las paredes de las arteriolas aferentes, no en las eferentes. 2) La lámina elástica interna de la arteriola aferente desaparece en el lugar donde tales células existen; por lo tanto, se hallan en contacto muy estrecho con el endotelio que recubre la arteriola aferente, y con la sangre que hay en su interior. 3) Se hallan en estrecho contacto con la mácula densa (figs. 27-6 y 27-7) que, según hemos visto, anida en la depresión que existe entre las arteriolas aferentes y eferentes del glomérulo. 4) McManus ha observado la membrana basal que rodea la nefrona en toda su longitud y que, luego describiremos, no existe a nivel de la mácula densa; por lo tanto, las células yuxtaglomerulares se ponen en estrecho contacto con las células del túbulo contorneado distal a este nivel. Finalmente, McManus también ha demostrado que la red de Golgi, que en las células de una nefrona suele hallarse entre su núcleo y la luz, en las células de la mácula densa está entre el núcleo y el borde externo de la mayor parte de sus células; de hecho, en la parte de la célula que se halla frente a las células yuxtaglomerulares. Se ha podido demostrar que las células YG intervienen en el control de la presión sanguínea, según vamos a ver.

El estudiante probablemente sabe que el trastorno denominado *presión arterial alta* o *hipertensión* no es raro en personas de cierta edad y puede presentarse, con menor frecuencia, en gente joven. La hipertensión depende de que están contraídas las arteriolas del cuerpo; ello eleva la presión en todo el sistema arterial. Esto, claro está, impone mayor trabajo al corazón, que, a su vez, tiende a hipertrofiarse. La constricción arteriolar puede depender, por lo menos durante un tiempo, de aumento de tono o hipertrofia de las células musculares de las paredes arteriolares, manteniéndose en estado fisiológico de salud las células de la pared. Pero en un número demasiado elevado de casos, las células de las paredes arteriolares enferman y en su interior y a su alrededor aparecen depósitos de substancias anormales; éstos disminuyen la luz de los vasos y poco a poco los van haciendo más y más estrechos. Este tipo de hipertrofia casi siempre se acompaña de enfermedad renal; la relación causal que existe entre enfermedad renal e hipertensión ha sido tan manifiesta a través de los años que cada una de ellas se ha considerado indiscutiblemente causa de la otra.

En 1939, Goldblatt hizo un importante descubrimiento en este campo; observó que si se disminuía, sin interrumpirlo completamente, el riego arterial de los riñones, la presión arterial del animal aumentaba. Comprobó que ello dependía de que el riñón, en estas condiciones de isquemia, mandaba a la sangre una substancia denominada *renina* (*renis* = riñón). En la sangre la renina actúa sobre otra substancia, el *angiotensinógeno* para convertirla en *angiotensina I* que es inactiva, pero afectada por una enzima (enzima de conversión) se transforma en angiotensina II (antes llamada angiotonina) que provoca constricción arteriolar y, por lo tanto, eleva la presión arterial. Sin embargo, sólo posee un efecto pasajero, de modo que para producir hipertensión sostenida debe formarse de manera continua. La renina puede ex-

traerse de los riñones; de hecho se demostró en 1898, muchos años antes del descubrimiento de Goldblatt.

Claro está, cabía sospechar que las células yuxtaglomerulares produjeran la renina, y que los gránulos en ellas contenidos (fig. 27-6) fueran de renina o de su precursor. En Bélgica, Goormaghtigh fue el primero en exponer la hipótesis de que las células yuxtaglomerulares producían una substancia hipertensora. Dunihue, en Estados Unidos de Norteamérica, también halló señales de hipertrofia del aparato yuxtaglomerular en animales hechos experimentalmente hipertensos. Sin embargo, Dunihue hizo otra observación muy importante: dicho aparato se hace mucho más granuloso cuando se extirpan las suprarrenales. Hartroft y Hartroft han estudiado ampliamente este aparato en la rata y en las más diversas circunstancias; han hecho la notable observación de que las células yuxtaglomerulares son mucho más numerosas y contienen un número mucho mayor de gránulos cuando se limita la ingestión de cloruro sódico de un animal; por lo contrario, contienen menos gránulos si las ratas reciben un suplemento de sal. Como la corteza suprarrenal, por vía de alguna de sus hormonas, regula el metabolismo del sodio, las observaciones de los Hartroft concuerdan con los hallazgos de Dunihue en el sentido de que el aparato yuxtaglomerular se hace más granuloso en los animales suprarrenalectomizados.

Actualmente disponemos de tres pruebas indicadoras de que las células YG elaboran renina. Pitcock y Hartroft han comprobado que existe correlación entre la cantidad de renina en los riñones del hombre y la intensidad de granulación de sus células YG. En segundo lugar, Bing y Kazimierczak, utilizando técnicas de microdisección, han demostrado que la concentración de renina es máxima en la región de las células YG. El tercer argumento en pro de la secreción de renina por las células YG lo han obtenido Edelman y Hartroft utilizando la técnica de la inmunofluorescencia. Un antisuero para renina preparado en el perro se unió con colorante fluorescente y se utilizó más tarde para localizar renina en cortes de riñón. Ello mostró que el anticuerpo fluorescente se fijaba principalmente a las células YG.

Funciones de las células YG. Hoy sabemos que las células YG intervienen de dos maneras en un mecanismo homeostático que guarda relación con el control de la presión arterial. Si la presión arterial cae, las arteriolas aferentes de los glomérulos no son distendidas desde su interior como ocurriría normalmente. Se ha sugerido que las células YG en las paredes de estas arteriolas son receptoras de presión —sensibles al grado en que son distendidas por la presión dentro de la arteriola aferente. Si no son distendidas por una presión normal, responden secretando más renina; el resultado es que hay más angiotensina II en la sangre, y ello tiene dos efectos, ambos al parecer directamente relacionados con un aumento de la presión arterial.

En primer lugar, la angiotensina II ejerce acción directa sobre las arteriolas, estimulando sus paredes musculares para que se contraigan, lo cual disminuye el calibre de las luces arteriolares, y esto eleva la presión arterial en el sistema circulatorio en conjunto.

En segundo lugar, la angiotensina II estimula la corteza suprarrenal para que secrete cantidades elevadas de una hormona denominada aldosterona (que estudiaremos en el capítulo siguiente). La aldosterona actúa sobre las porciones tubulares de las nefronas, obligándolas a conservar más sodio y más agua. Esto aumenta el contenido líquido del sistema circulatorio (y también el contenido de líquido tisular del cuerpo). El aumento del líquido en el sistema circulatorio sirve para aumentar la presión dentro de dicho sistema.

El papel fundamental de las células YG sería, por lo tanto, responder a una caída de la presión arterial secretando renina, que al producir angiotensina II actúa elevando la presión arterial hasta valores normales. El efecto no sería permanente porque la cantidad extra de sodio en la sangre o en el filtrado que pasa por la mácula densa, y el aumento de presión dentro de la arteriola, actuarían haciendo que las células YG disminuyeran su actividad secretoria, y con el tiempo contienen menos gránulos. Estos mecanismos de retroalimentación negativa evitarían que la presión arterial se conservara en valores excesivamente altos.

Sin embargo, el mecanismo YG puede provocar una hipertensión sostenida, en algunos animales por lo menos, si la circulación arterial a través de uno o ambos riñones está disminuida no sólo temporalmente por algún acontecimiento pasajero, sino en forma permanente. La enfermedad de uno o ambos riñones del hombre puede obstruir permanentemente el flujo arterial. Experimentalmente un flujo arterial disminuido en forma permanente, y una presión arterial disminuida pueden lograrse aplicando

clips a las arterias renales y por otros medios. En tales circunstancias, las células YG del riñón o riñones afectados intentan elevar la presión secretando renina, pero si la presión más elevada, así producida en el sistema circulatorio en conjunto no puede transmitirse a las arteriolas de ambos riñones porque la circulación arterial está dificultada, aunque sólo sea en un riñón, las células YG de dicho riñón continuarán secretando renina y, en consecuencia, la presión arterial en todo el cuerpo seguirá alta.

Vistos con ME, los gránulos de las células YG de los mamíferos tienen forma redonda u oval, son grandes, cubiertos de membranas, pero no particularmente homogéneos. Sin embargo, en 1966, P. Hartroft observó que las células YG de la rana norteamericana presentaba dos tipos de gránulos que, claro está, hacían pensar en dos tipos diferentes de secreción. Esta observación puede tener interés con relación a la posibilidad de que las células YG sean origen de eritropoyetina al mismo tiempo que de renina. Se ha pensado por algunos autores que el riñón es el origen de eritropoyetina, y hay datos experimentales que sugieren que el origen de esta substancia se halla en las células YG. (Ver la referencia de Hartroft, Bischoff, y Boucci, 1969.)

(Si no se consideran las características histológicas del riñón, y en particular lo relacionado con las células YG que afectan la presión arterial, puede tenerse inadvertidamente la impresión de que una secreción excesiva y sostenida de renina sea la base de los casos corrientes de hipertensión en el hombre; pero quizá proceda recordar que, según se estudiará en otros cursos, el origen de la forma más corriente de hipertensión en el hombre es complejo, y que el desarrollo o la persistencia del trastorno pueden depender de varios factores. Pueden intervenir en grado variable el metabolismo de sal y agua, la secreción de aldosterona, las enfermedades renales e incluso las emociones.)

Capilares glomerulares y lobulillos glomerulares. El punto de vista más ampliamente aceptado era el de Vimtrup. Este autor consideraba que las arteriolas aferentes al penetrar en el glomérulo se ramificaban en una serie de ramas primarias, y que de éstas nacían unas 50 asas capilares aisladas que drenan en ramas primarias de la arteriola aferente. Según este punto de vista no había anastomosis entre las diferentes asas capilares. Estudios ulteriores obligaron a modificar este punto de vista. En primer lugar,

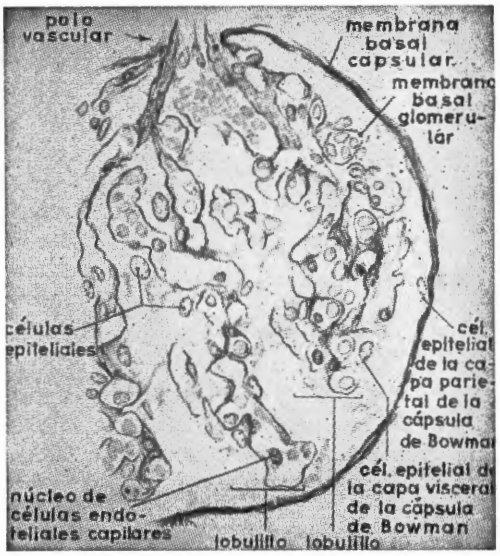

FIG. 27-8. Dibujo de una porción de corpúsculo renal según se ve con inmersión en aceite en un corte de riñón humano teñido por el método PA-Schiff y hematoxilina. Se observan tres lobulillos que penden del polo vascular.

se comprobó que, de hecho, había ramas primarias desde las arteriolas aferentes, y que éstas daban origen a capilares que se vaciaban en ramas primarias de una arteriola eferente. Este descubrimiento sugirió que había lo que podía denominarse lobulillos dentro de un glomérulo; un lobulillo estaría formado por los capilares que penden de una rama primaria de una arteriola aferente y que drenan en una rama primaria de una arteriola eferente. Se aceptó que había anastomosis entre los capilares dentro de cualquier lobulillo, pero no entre los capilares de lobulillos diferentes. La figura 27-8 muestra el aspecto que se observa a veces en cortes, sugiriendo que los capilares están dispuestos en lobulillos. Sin embargo, trabajos ulteriores han demostrado que puede haber anastomosis entre los capilares de los llamados lobulillos adyacentes. Por lo tanto, la conclusión es que, si bien hay la sugestión de que los capilares glomerulares están dispuestos hasta cierto punto en los llamados lobulillos, hay suficiente anastomosis entre lobulillos para que los capilares glomerulares constituyan una red anastomosada.

El mesangio y las células mesangiales. Cuando se creía que un corpúsculo renal se desarrollaba porque un penacho de asas capilares empujaba e invaginaba el extremo ciego de un túbulo epitelial, era fácil concebir que cada asa

capilar poseyera un mesenterio, de la misma manera que un asa de intestino que se invagina en la cavidad peritoneal tiene un mesenterio. Además, se creía que asas capilares delicadas necesitarían cierto sostén de este tipo para evitar que la presión dentro de ellas actuara continuamente ensanchándolas y alargándolas. Se suponía que había células conectivas y substancia intercelular en sus mesenterios para proporcionarles tal sostén. Estas estructuras, teóricamente similares al mesenterio en los glomérulos, se decía que constituían su mesangio, y las células de tejido conectivo en esta estructura teórica de sostén se denominaron células mesangiales.

Después que se comprobó que los capilares de un glomérulo *no se* desarrollaban a consecuencia de que un penacho de capilares, junto con algo de tejido conectivo fino, invaginara el extremo ciego de una nefrona, el concepto de las asas capilares con estructuras de tipo mesentérico pareció menos plausible. Además, cuando los métodos modernos de trabajo descubrieron la presencia de una membrana basal importante entre las células endoteliales de los capilares glomerulares y su epitelio de revestimiento, y también que las membranas basales de este tipo posean cierta resistencia ténsil, pareció menos clara la necesidad de un tejido conectivo de mesangio para sostener los capilares. De todas maneras, estudios con microscopio de luz y con microscopio electrónico han demostrado la existencia de un tercer tipo de célula asociada con las células endoteliales y las células epiteliales de los glomérulos. En primer lugar, vamos a considerar dónde se observa más frecuentemente este tercer tipo de célula. El glomérulo pende del polo vascular. El lugar donde la arteriola aferente se ramifica para proporcionar sangre a las asas capilares de los lobulillos, y donde las asas capilares de los lobulillos drenan en las ramas de la arteriola eferente, constituye más o menos un *tallo* del cual penden los lobulillos. En esta región nacen capilares del vaso aferente y los capilares convergen hacia el vaso eferente; por lo tanto, en esta región los capilares suelen estar en contacto íntimo unos con otros. Al paso que el epitelio glomerular cubre todas las superficies expuestas de los capilares glomerulares que están estrechamente unidos unos contra otros, en esta región, no siempre penetra lo suficiente entre ellos para proporcionar un revestimiento completo a cada capilar. En su lugar, el epitelio glomerular rodea globalmente pequeños grupos de capilares contiguos.

En estos lugares, por lo tanto, la membrana basal que proviene de las células epiteliales no rodea completamente cada capilar. En consecuencia, las partes de las paredes de los capilares agrupados que no están revestidas de epitelio glomerular, y la membrana basal derivada del epitelio, son relativamente débiles. Sin embargo, proporcionan cierto sostén porque hay células de mesangio dispuestas entre los capilares conectivos. Las células mesangiales constituyen una matriz similar a la membrana basal, y ésta cubre las células endoteliales de los capilares donde no están cubiertas por la membrana basal derivada de la célula epitelial. Las células endoteliales de los capilares, claro está, se hallan revestidas de una membrana basal delgada en sus partes externas, que fabrican ellas mismas, y ésta se funde con la membrana basal de origen epitelial donde hay tal epitelio. Donde no hay membrana basal epitelial, se funde más o menos con la matriz de las células mesangiales.

Las células mesangiales tienden a presentar forma más o menos estrellada. A veces puede observarse una prolongación citoplásmica que pasa entre células endoteliales, hasta entrar directamente en contacto con la luz de un capilar.

La índole general de la célula mesangial sería similar a la de un pericito o de una célula muscular lisa indiferenciada. También hay sugerencias en el sentido de que las células mesangiales representan una continuación dentro del glomérulo de un tipo de célula similar a las células YG de la arteriola aferente. Se han visto en ellas gránulos, y se conducen en cierto modo como células YG. Sin embargo, poseen o pueden desarrollar propiedades fagocíticas, y captar materiales macromoleculares que penetran en los espacios intercapilares donde se hallan. Según dijimos antes, su papel sería de sostener donde no existe el componente usual de la membrana basal proporcionada por las células epiteliales del glomérulo.

No sabemos si las células mesangiales están asociadas con capilares libres en un glomérulo. Si existen en tales lugares serían en realidad pericitos, y estarían localizados en la superficie externa de la membrana basal producida por células endoteliales; por lo tanto, entre esta membrana basal y la fabricada por las células epiteliales. Las células mesangiales son más fáciles de demostrar en algunas especies, por ejemplo, en la rata y el ratón, que en el hombre.

Papeles respectivos del endotelio y del epitelio en la formación de membranas basales. Se-

gún describimos en el capítulo 10 hay datos indicando que el epitelio desempeña papel importante en la formación de las membranas basales situadas entre el epitelio y el tejido conectivo. Al mismo tiempo es cierto que las células endoteliales de los capilares pueden producir una membrana basal muy delgada sobre su superficie externa, a pesar de que el capilar está en contacto solamente con tejido conectivo. Sin embargo, la membrana basal capilar es tan delgada que sólo puede observarse con ME.

Al examinar un corte teñido con PA-Schiff de riñón mediante el microscopio de luz sólo pueden observarse membranas basales bien definidas donde las células epiteliales están en contacto con células de tejido conectivo (incluyendo endotelio). Por lo tanto, puede verse una membrana basal bien desarrollada en los corpúsculos renales a dos niveles. En primer lugar, hay una membrana basal substancial entre el epitelio plano continuo que constituye la pared parietal de la cápsula de Bowman y el tejido conectivo que sostiene este epitelio (figuras 27-6, 27-7 y 27-8). En segundo lugar, hay una membrana basal continua interpuesta entre las paredes de capilares glomerulares (endotelio con algunos pericitos) y el epitelio (la llamada capa visceral de la cápsula de Bowman o epitelio glomerular) que reviste los capilares. Un hecho importante a tener en cuenta al intentar imaginar la disposición de los capilares glomerulares en tres dimensiones es que, exceptuando donde una célula mesangial está entre dos o tres capilares continuos, *cada capilar en corte transversal u oblicuo se ve en una preparación bien teñida PA-Schiff completamente rodeado de una membrana basal* (figs. 27-6 y 27-8).

En otras partes de la corteza *no se ve* una membrana basal con microscopio de luz alrededor de los capilares de las partes tubulares de la nefrona. Sin embargo, los propios túbulos están rodeados cada uno de una membrana basal substancial, que puede demostrarse con la técnica de PA-Schiff y el microscopio de luz según se ve en la figura 27-12.

En consecuencia, parece que un epitelio actuando en alguna forma junto con tejido conectivo es un requisito para la formación de membranas basales substanciales en el riñón.

Superficie de capilares glomerulares. Se ha calculado y se ha medido la superficie total de los capilares de un glomérulo. Para esta última determinación se utilizan reproducciones amplias de cortes seriados del glomérulo; el método resulta tan laborioso y difícil que pocos autores lo han seguido. Book (dos de sus preparados se presentan en la fig. 3-5), inyectó los vasos sanguíneos del riñón de un niño de seis años y preparó reproducciones de cada corte de un glomérulo. En dichas reproducciones midió las superficies capilares. Efectuando ciertas correcciones calculó que los capilares del glomérulo tenían una superficie de 0.3813 milímetros cuadrados. Más recientemente, Kirkman y Stowell han medido con toda minuciosidad la superficie capilar de varios glomérulos de rata y han comprobado que tiene un valor promedio de 0.19 milímetros cuadrados. Según estos autores, las ilustraciones de Book indicarían que la inyección deformaba hasta cierto punto las asas capilares y que el material utilizado no era adecuado para este tipo de estudio.

Sin embargo, aseguran que la cifra obtenida por Book es la que mayores garantías ofrece por lo que se refiere al glomérulo humano. Los glomérulos de la rata son menores que los humanos; en consecuencia, hay una concordancia realmente notable entre los datos de Book y los de Kirkman y Stowell. Como se ha calculado que hay más de 1 000 000 de glomérulos en cada riñón del hombre, es probable que la superficie filtrante total de los glomérulos de ambos riñones sea mayor de un metro cuadrado.

Se ha calculado que los capilares glomerulares de todos los corpúsculos renales de los dos riñones producen de 170 a 200 litros de líquido tisular cada 24 horas. Cuando este líquido va circulando por los túbulos contorneados proximales, asas de Henle y túbulos contorneados distales, aproximadamente el 99 por 100 de su volumen es resorbido por las paredes de los túbulos y vuelve al torrente vascular. Después de considerar la estructura fina de los glomérulos vamos a estudiar las estructuras de las partes de la nefrona donde ocurre la resorción, y en qué forma su estructura guarda relación con sus funciones.

Relación entre estructura fina y función del glomérulo

El problema de cómo el agua y las substancias atraviesan las paredes de los capilares en cualquier posición del cuerpo no ha sido fácil de resolver. Se admitía en un tiempo que el agua y las substancias en solución verdadera difundían directamente a través del citoplasma

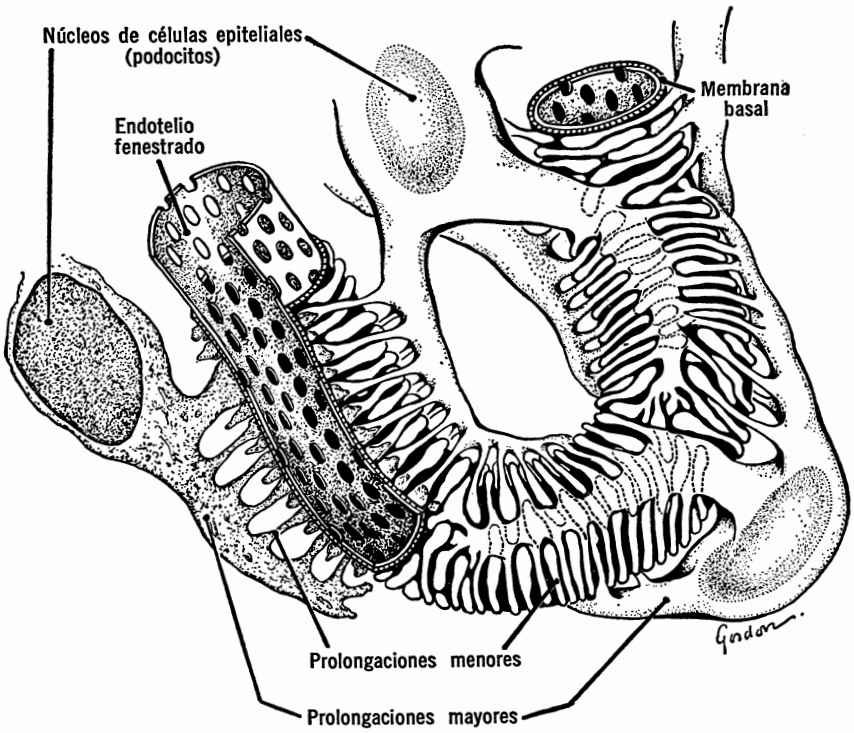

FIG. 27-9. Esquema destinado a brindar un concepto tridimensional de parte de un asa capilar en un glomérulo con su cubierta de podocitos y su endotelio fenestrado. En la parte izquierda alta, se han cortado parte de un podocito y parte de un capilar. (Según micrografías electrónicas de D. C. Pease y un esquema *en* Pease, D. C.: J. Histochem., *3*:295.)

de las células endoteliales, pero que el citoplasma de las células endoteliales actuaba como barrera para el paso de macromoléculas de proteína que, por lo tanto, quedaban conservadas en el plasma sanguíneo. La opinión luego cambió, admitiendo que el citoplasma de las células endoteliales, y en particular la membrana celular a cada lado de las células de los capilares, no era fácilmente permeable al agua; por lo tanto, se adoptó en general otra idea, a saber, que el agua y las substancias en solución verdadera podían atravesar los pequeños espacios que quedan entre los bordes de células endoteliales continuas, espacios que están llenos de material amorfo. Este fue el punto de vista presentado en el capítulo 10. Después, según se indica en el mismo capítulo, se comprobó que algunos capilares estaban fenestrados; se comprobaba que porciones del citoplasma de sus células endoteliales estaban muy adelgazadas, y en estas regiones había pequeños poros que ahora es más frecuente llamar ventanas o *fenestrae;* que al principio se supuso que estaban abiertas, pero más tarde se admitió que estaban cubiertas de diafragmas muy finos que de todas maneras eran permeables para el agua. Se ha sugerido que los diafragmas están formados solamente de las capas externas de las dos membranas celulares que entran en contacto al nivel del borde de una ventana; por lo tanto, estarían formadas de proteína sin lípido.

El problema de lo que constituye la barrera de filtración para el glomérulo se complica por el hecho de que hay tres capas a considerar: 1) el endotelio; 2) la membrana basal entre el endotelio de los capilares y el epitelio de la superficie externa de los capilares, y 3) el epitelio que cubre los capilares (la capa visceral de la cápsula de Bowman).

Endotelio de los capilares glomerulares. En primer lugar el citoplasma de las células endoteliales (excepto en lugares que contienen núcleos y en zonas citoplásmicas vecinas de los núcleos, donde están contenidos la mayor parte de los organitos de las células endoteliales) está atenuado y lleno de poros (fig. 27-9, *parte izquierda).* Se ha comprobado que estos poros

no sólo son permeables al agua y las substancias en solución verdadera, sino también para macromoléculas incluso mayores que las de las proteínas de la sangre, que pueden inyectarse a los animales e identificarse con el microscopio electrónico. Parece, pues, que el endotelio de los capilares *no es* la barrera de filtración del glomérulo. Consideraremos ahora si el segundo componente, la membrana basal, podría servir de barrera filtrante.

La membrana basal. La membrana basal con el microscopio electrónico se observa como un complejo de material amorfo y filamentos extraordinariamente finos. Como el endotelio es débil y el epitelio glomerular es completamente discontinuo (como veremos luego), parece evidente que las membranas basales de los capilares glomerulares han de poseer mucha resistencia ténsil. La sangre es impulsada hacia los capilares con presión de aproximadamente de 60 a 80 mm de Hg, lo cual distendería los capilares tanto en anchura como en longitud si sus paredes no fueran bastante resistentes y no se conservaran en buen estado. Evitar su distensión parece corresponder a la membrana basal.

Recambio de substancia de la membrana basal. Experiencias adecuadas, administrando a los animales sales de plata que se depositan en las membranas basales de los glomérulos, han demostrado que se forman nuevas membranas basales para cubrir, en la cara epitelial de la membrana, el lugar donde ha ocurrido el depósito. Por lo tanto, parece probable que las células epiteliales son activas en la formación de nueva membrana.

Si se añaden nuevas capas a la parte exterior de la membrana basal por las células epiteliales, parece lógico admitir que parte del material de la membrana basal se perdería continuamente de su superficie interna; de lo contrario, ésta se volvería excesivamente gruesa. Las células mesangiales y los pericitos pueden actuar en la parte interna de la membrana basal para fagocitar y eliminar la acumulación de restos o de membrana vieja alterada. Por lo tanto, puede haber procesos que intervengan a este nivel que recuerden los que intervienen en el crecimiento por aposición del hueso, con formación de nuevas capas en una superficie y supresión de capas viejas en otra.

La membrana basal como barrera filtrante. Puede mostrarse experimentalmente que las macromoléculas con peso molecular mucho mayor que el de las albúminas y las globulinas de la sangre (por ejemplo, la ferritina) atraviesan los poros del endotelio, pero quedan atrapadas a nivel de la membrana basal. Sin embargo, también se ha comprobado que macromoléculas de substancia con peso molecular algo menor que el de las albúminas y globulinas atraviesan libremente la membrana basal, y salen a través de las hendiduras que quedan entre los pies de las células epiteliales (que vamos a describir luego) hacia el filtrado glomerular. Se plantea el problema de saber si la membrana basal retiene o no las proteínas de la sangre; éstas tienen pesos moleculares de aproximadamente 70 000 en adelante. Aunque algunos datos experimentales sugieren que substancias de peso molecular mayor que el de las proteínas más pequeñas pueden atravesar la membrana basal, pero son retenidas por el epitelio, al tiempo de escribir estas líneas suele admitirse que la membrana basal es el principal factor para retener las proteínas de la sangre, y de hecho es la única capa que con microscopio electrónico demuestra continuidad. Algo de proteína escapa a través de ella y, según veremos, vuelve a ser resorbida por las células de los túbulos contorneados proximales.

Antes de considerar la posibilidad de que el epitelio que recubre los capilares sea un factor importante en la barrera filtrante, hemos de empezar por describir su naturaleza complicada.

Las células epiteliales de la capa visceral de la cápsula de Bowman (epitelio glomerular): los podocitos. Aunque algunos histólogos que estudiaron el riñón durante años con el microscopio de luz sugerían que las células epiteliales que constituyen la capa visceral de la cápsula de Bowman eran de forma rara, con prolongaciones unidas a las membranas basales que recubren los capilares, no se prestó mucha atención a tales puntos de vista y se admitía, en general, que estas células eran de tipo plano y constituían una cubierta continua para los capilares. Con el microscopio electrónico se ha comprobado que este punto de vista era equivocado en ambos aspectos, pues las células no son de tipo plano, y tampoco proporcionan una cubierta continua para los capilares. Tienen una forma muy rara y, como presentan pies, ahora suelen denominarse *podocitos (podo* = pie). Ver el lado izquierdo de la figura 27-9.

El cuerpo celular principal de un podocito (que contiene su núcleo) está separado del capilar sobre el cual apoya, por lo que se denominó originalmente el *espacio subpodocítico;* está lleno, naturalmente, de filtrado glomerular (fig. 27-10, *abajo,* espacio subpodocítico). Gran

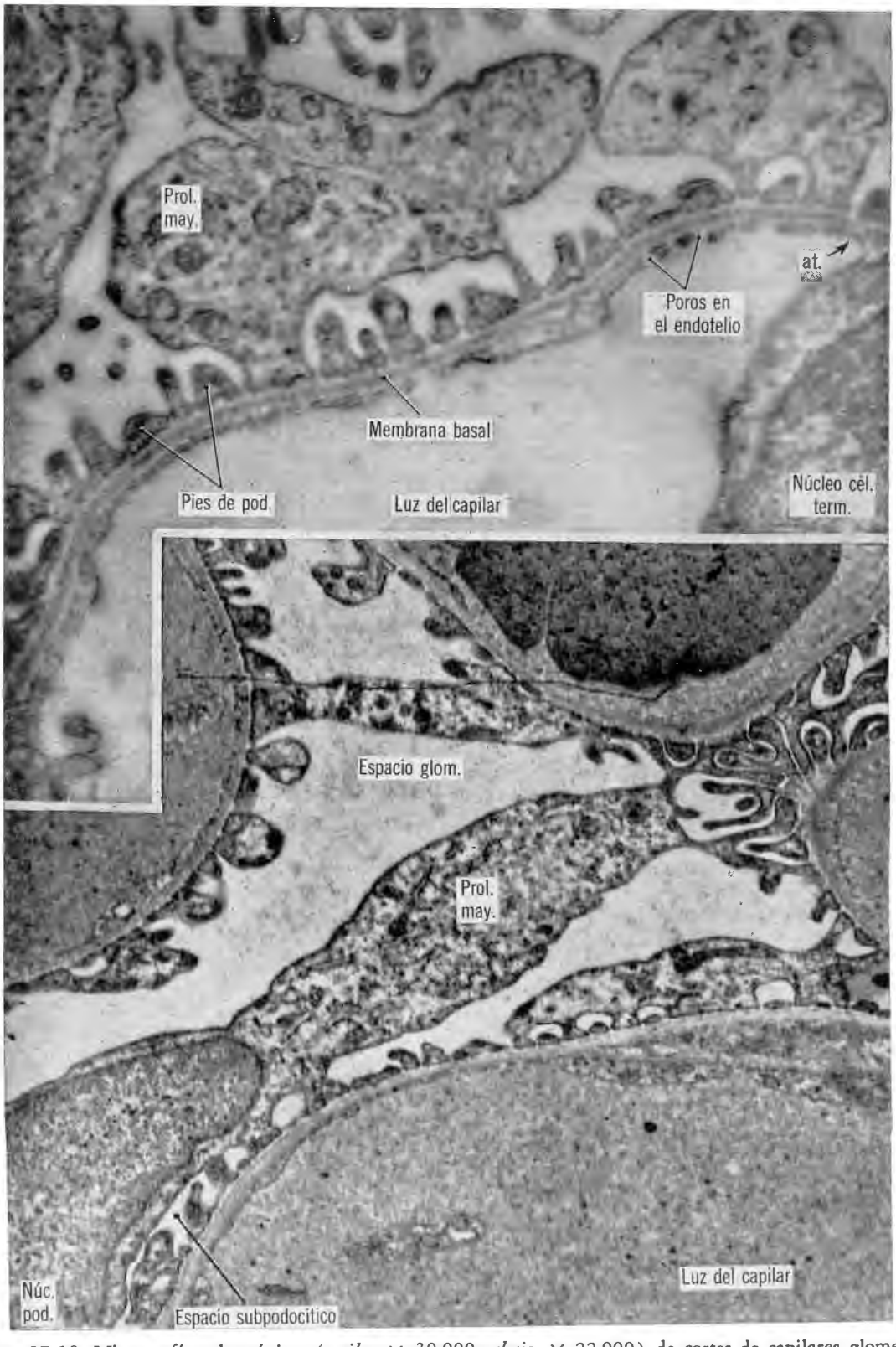

FIG. 27-10. Micrografías electrónicas (*arriba*, × 30 000; *abajo*, × 22 000) de cortes de capilares glomerulares y podocitos. (Pease, D. C.: J. Histochem., *3*:295, con leyendas añadidas.)

número de prolongaciones de citoplasma que llamaremos *prolongaciones mayores* se extienden desde el cuerpo celular (figs. 27-9 y 27-10); tienden a seguir un curso aproximadamente paralelo al eje mayor o a la circunferencia del capilar, y también tienden a estar separadas del capilar por espacios (figs. 27-9 y 27-10); estos espacios también están llenos de filtrado glomerular y, claro está, son continuos con el propio espacio glomerular (figs. 27-9, 27-10 y 27-11). Desde las prolongaciones mayores se extienden finas prolongaciones menores dispuestas ordenadamente hacia el capilar; están señaladas en la figura 27-9 y no se señalan en las figuras 27-10 y 27-11. Las prolongaciones menores acaban en *pies* (los pies están marcados en la fig. 27-10 y se observan bien en las figs. 27-9 y 27-11); las suelas están firmemente

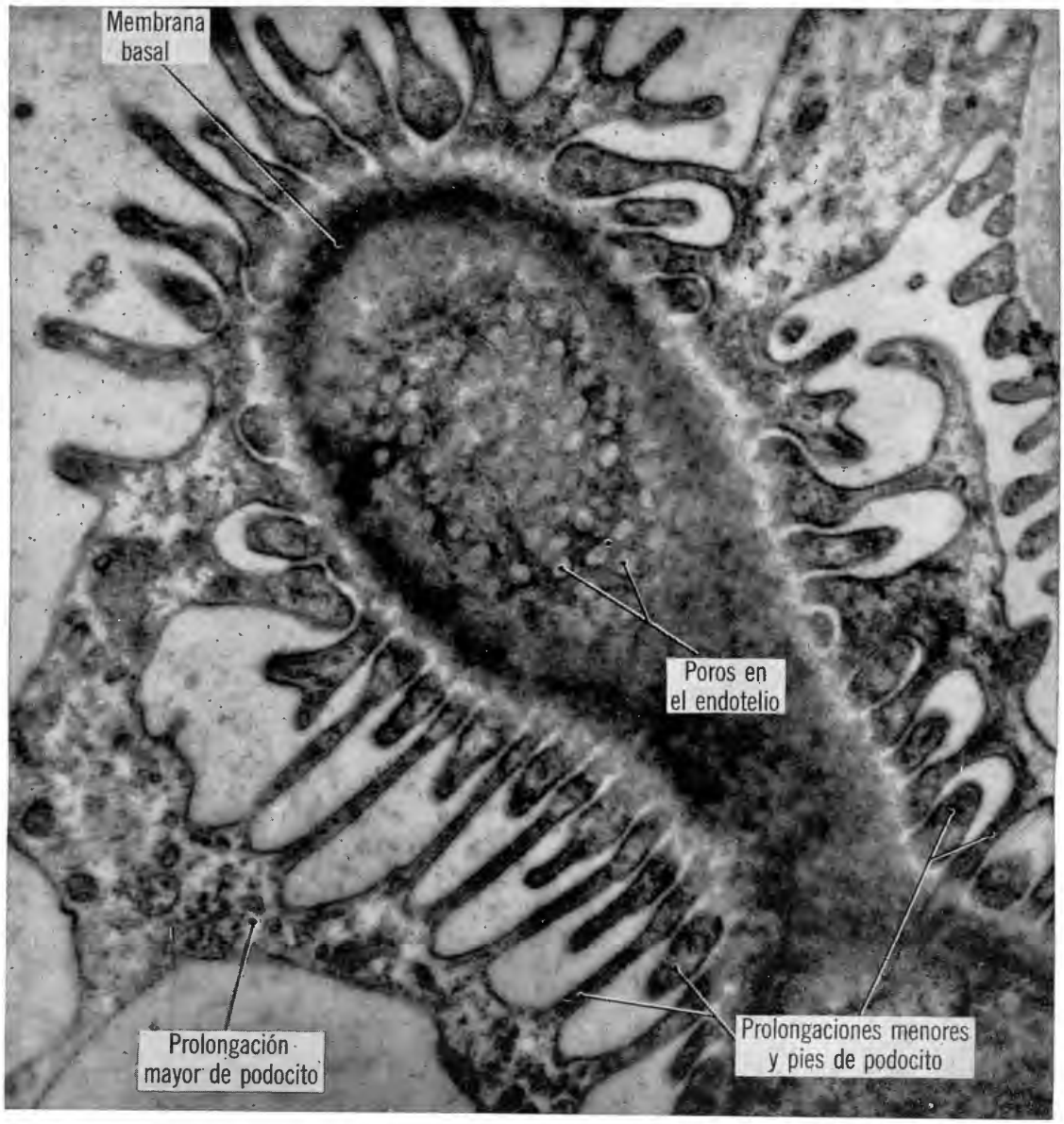

FIG. 27-11. Micrografía electrónica (× 40 000) de un corte tangencial a través de un capilar glomerular; se observan poros en el endotelio, los procesos que se interdigitan y los pies de podocitos. (Pease, D. C.: J. Histochem., *3*:295, con leyendas añadidas.)

apoyadas sobre membranas basales del capilar y siguen su curvatura (figs. 27-9, 27-10 y 27-11). Las prolongaciones menores y los pies de diferentes prolongaciones mayores se interdigitan unos con otros cuando se acercan y entran en contacto con el capilar (figs. 27-9 y 27-11). Las prolongaciones menores y los pies que se interdigitan unos con otros pueden provenir de dos o más prolongaciones de un mismo podocito o de las prolongaciones mayores de dos o más podocitos (fig. 27-9). Los datos disponibles sugieren que un podocito pueda mandar prolongaciones a dos capilares aunque, en general, sus prolongaciones probablemente vayan todas a uno.

Como puede verse en las figuras 27-9, 27-10 y sobre todo 27-11, los pies interdigitados no entran en contacto uno con otro; hay pequeñas hendiduras entre ellos. Algunos autores consideran que las hendiduras o rendijas entre los pies de los podocitos pueden no estar tan abiertas como parece, sino cerradas por diafragmas muy delgados que puede imaginarse ayudarían a la membrana basal en su capacidad filtrante. Todavía no conocemos el papel exacto que desempeñen los pies de los podocitos sirviendo como parte de la barrera filtrante; nos lo explicarán investigaciones futuras.

Túbulo proximal

El túbulo contorneado proximal tiene unos 14 mm de longitud y un diámetro global de aproximadamente 60 μ. La primera parte del mismo, que sale del glomérulo, es recta y estrecha en algunas especies constituyendo un verdadero cuello para el túbulo. Pero en el hombre esta parte del túbulo difiere muy poco del resto del mismo (fig. 27-7). Los túbulos contorneados proximales recibieron el nombre por el trayecto en asa tortuoso que siguen en la vecindad inmediata de los corpúsculos renales que les dieron origen (fig. 27-1). Luego entran en los rayos medulares (fig. 27-3) y descienden por ellos como la parte alta gruesa de la rama descendente del asa de Henle. Las ramas descendentes penetran en la médula y se extienden en ella en distancias diversas antes de regresar constituyendo las ramas ascendentes (fig. 27-3). El carácter del túbulo contorneado proximal no cambia mucho cuando pasa a constituir la primera parte de la rama descendente de Henle; sólo cuando se vuelve delgado cambia en su carácter y funciones. Por lo tanto, el segmento grueso del asa descendente de Henle aunque recto tiene el mismo carácter y probablemente efectúe la misma función que la parte contorneada del túbulo; por lo tanto, debe considerarse formando parte del túbulo proximal.

Algunos datos para reconocer y estudiar los túbulos proximales en cortes con microscopio de luz. 1) En su mayor parte los túbulos proximales se observan en cortes de corteza como secciones oblicuas a través de tubos curvos (figura 27-12). Considerar las figuras 3-7 y 3-8 puede ayudar a estudiantes a comprender por qué motivo se observan en la forma en que se ven. 2) Los cortes oblicuos y transversales de túbulos contorneados proximales constituyen lo que más frecuentemente se observa en un corte de corteza renal (fig. 27-12) y, de hecho, lo único que se observa entre los glomérulos más externos y la cápsula del riñón en estado normal. 3) Las células de los túbulos contorneados proximales se alteran muy rápidamente a consecuencia de la degeneración post mortem; sin embargo, incluso si la fijación no ha sido rápida, su citoplasma suele ser más acidófilo y más granuloso que el de los otros túbulos; en consecuencia, los túbulos contorneados proximales no sólo son los que se observan en mayor número en un corte teñido con H y E de corteza renal; también son los más rosados (fig. 27-12). 4) Finalmente, en sus superficies libres las células de los túbulos proximales tienen un borde estriado (figs. 27-12 y 27-13).

Algunos detalles sobre las células. Las células de las paredes de los túbulos contorneados distales son más anchas en sus bases, situadas contra una membrana basal, que en sus bordes libres que están en contacto con la luz. En buenas preparaciones puede observarse un borde estriado (en cepillo) en la superficie libre de cada célula (figs. 27-12 y 27-13). Los límites entre células vecinas no pueden verse bien porque los bordes de las dos células que tocan una con otra están dentados con las proyecciones del borde de una adaptándose a *los huecos* del borde de la otra. En tejido fijado inmediatamente después de la muerte y bien teñido el aspecto de los túbulos contorneados proximales varía entre dos extremos. En un extremo el epitelio es bajo y la luz es ancha y redonda; en el otro, el epitelio es alto y la luz triangular y pequeña (fig. 27-13). Estos dos aspectos extremos, así como los intermedios, deben explicarse por dos factores: 1) el estado de actividad funcional de las células epiteliales del túbulo, y 2) el grado en el cual la luz del túbulo está disten-

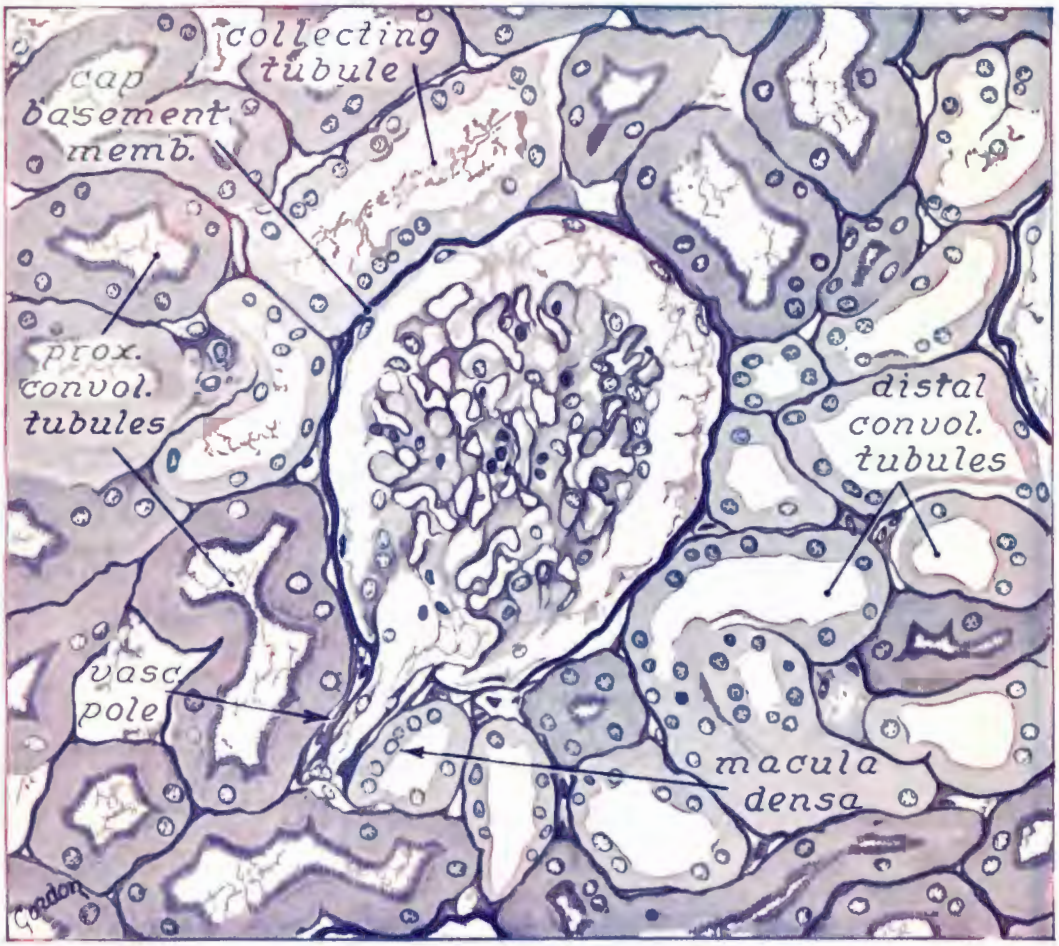

FIG. 27-12. Dibujo de un corte de riñón humano fijado en formol y teñido con la técnica de P. A. Schiff, seguida de hematoxilina. Obsérvense los bordes estriados PAS positivos de los tubos contorneados proximales; el citoplasma de las células de estos tubos se tiñe más intensamente que el de las células de los tubos contorneados distales o colectores. Obsérvese la membrana basal PAS positiva que rodea los tubos. También hay membrana basal debajo de las dos capas, visceral y parietal, de la cápsula de Bowman. Gran número de capilares situados junto a los túbulos están ocluidos y, por lo tanto, no se ven en esta preparación. El polo vascular del glomérulo ha quedado cortado oblicuamente y resulta menos manifiesto de lo que sería en otro corte.

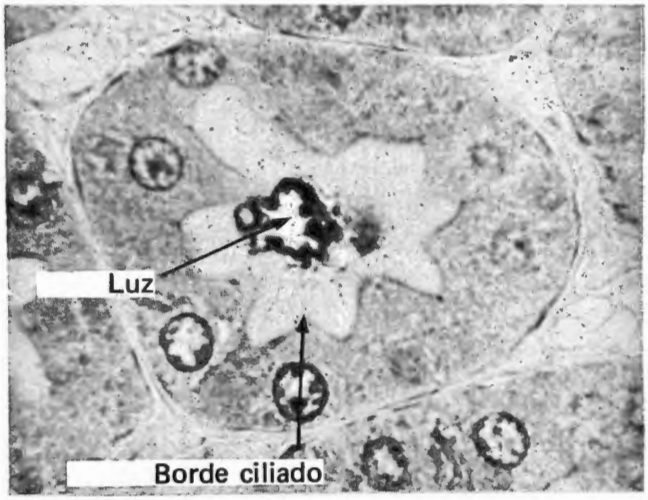

FIG. 27-13. Microfotografía de un corte de riñón de rata teñido por la técnica de TPA que muestra un corte transversal de un túbulo contorneado proximal colapsado. En tal estado las células tienen aspecto truncado; o sea, como pirámides con los vértices cortados. El borde ciliado es visible y tan extenso a ese nivel que queda muy poco espacio en la luz; en esta última se observa fácilmente proteína precipitada por la técnica colorante. Los bordes celulares entre células contiguas no pueden verse; el motivo es que los bordes de células contiguas se interdigitan mucho. (Microfotografía cortesía de Y. Clermont.)

dida por filtrado glomerular; esta última es afectada por el hecho de que el glomérulo produzca mucho o poco filtrado. Se cree que el epitelio bajo y la luz ancha dependen de la producción de mucho filtrado.

Los núcleos de las células de los túbulos contorneados proximales están dispuestos hacia las bases de dichas células. Son voluminosos y esféricos y contienen nucléolos (fig. 27-13).

Los túbulos contorneados proximales están rodeados de una membrana basal importante que se observa muy netamente con la técnica de PA-Schiff (fig. 27-12).

Estructura fina y su relación con la función. Las superficies celulares que miran a la luz están cubiertas de microvellosidades delgadas de aproximadamente 1 μ de largo, que en muchos aspectos son similares a las microvellosidades de las células de revestimiento del intestino delgado (fig. 27-14, *arriba, derecha);* éstas explican el aspecto de borde estriado que se observa con el microscopio de luz en las figuras 27-12 y 27-13. Hay una especie de matriz que llena los espacios entre ellas. En consecuencia, en micrografías electrónicas de cortes transversales de microvellosidades la matriz entre las microvellosidades aisladas puede aparecer tan manifiesta como las propias microvellosidades; este aspecto sugirió un punto de vista sostenido en lo pasado, según el cual las microvellosidades en lugar de ser estructuras digitiformes que se proyectaban en la luz desde la superficie de la célula, en realidad eran pozos, recubiertos de membrana celular, que se proyectaban hacia el interior del citoplasma desde la superficie libre de la célula. Hoy se acepta que el borde en cepillo está formado por innumerables microvellosidades con una especie de matriz gelatinosa entre ellas. El número de microvellosidades es enorme y, claro está, aumentan considerablemente la superficie. En el hombre la superficie total del borde en cepillo de los túbulos proximales de ambos riñones es aproximadamente de 50 a 60 metros cuadrados.

Mecanismo de absorción. Los túbulos contorneados proximales absorben las $^7/_8$ partes del agua y el sodio que pasa por ellos. La explicación de esta enorme resorción de sodio y de agua por las células de los túbulos contorneados proximales puede buscarse en sus bases, pues en esta localización opera la bomba de sodio (descrita en el capítulo 7) para impulsar sodio a través de la membrana celular penetrando en el líquido tisular en las bases de las células, donde hay muchos capilares. El sodio que es impulsado al exterior por la bomba, junto con iones de cloruro, atrae agua y tira de ella desde el citoplasma hacia afuera atravesando las bases de las células. Por lo tanto, hay un gradiente eléctrico y de concentración establecido entre el líquido de la luz del túbulo y el citoplasma de la célula, gradiente que tiene por consecuencia que el agua y el sodio se desplacen hacia el interior del citoplasma desde la luz del túbulo. Parece, pues que es la bomba de sodio operando en las bases de estas células para impulsar sodio fuera de la célula, lo que explica la notable absorción de agua y sodio que tiene lugar a este nivel.

La operación de la bomba de sodio requiere una membrana celular y un gasto de energía; por lo tanto, no debe sorprender que las mi-

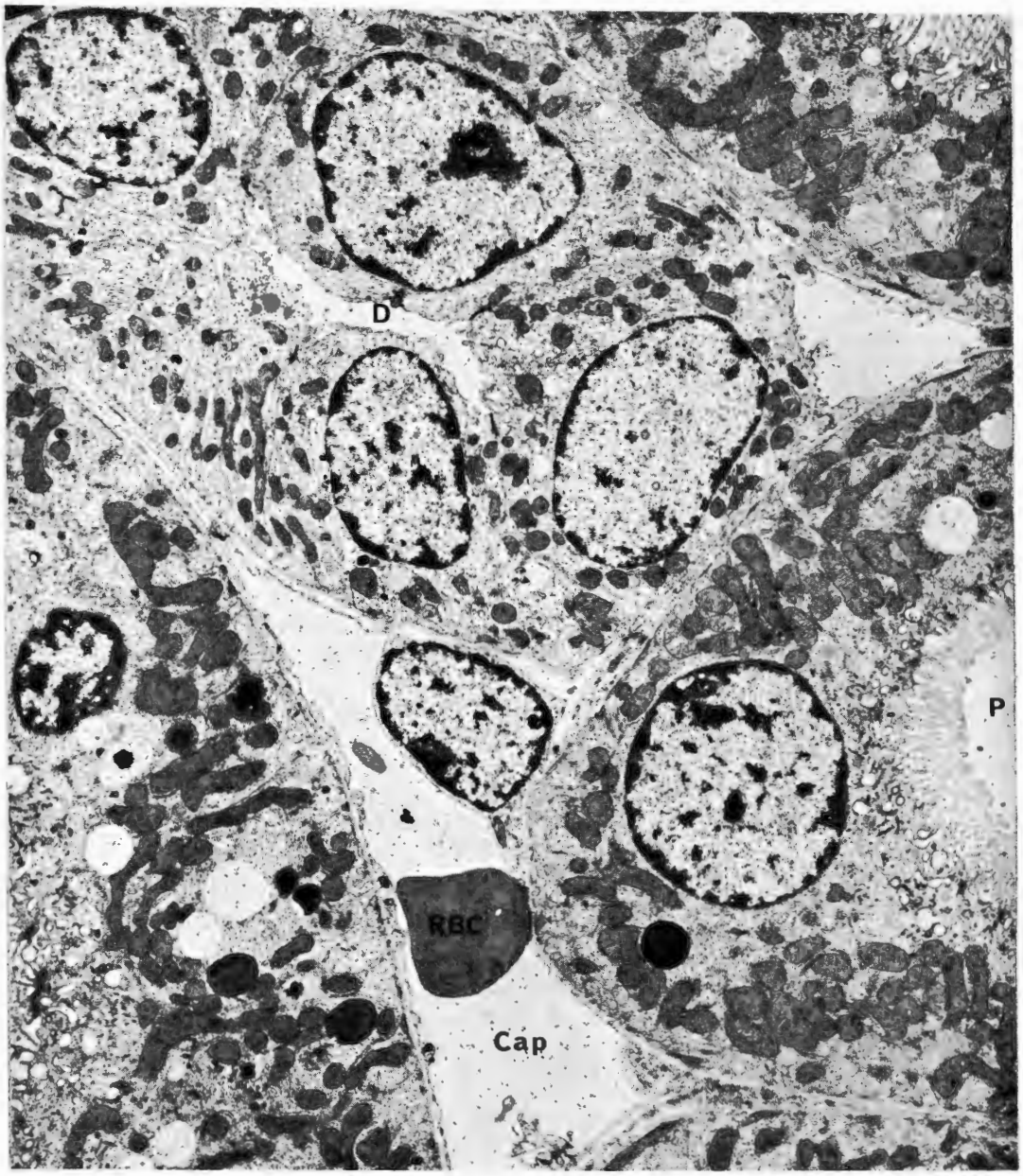

FIG. 27-14. Micrografía electrónica (× 7 100) de un corte de riñón de rata joven fijado con aldehido glutárico y secundariamente con ácido ósmico. Arriba y a la izquierda hay un túbulo distal *(D)* con luz estrecha. También hay diversas porciones de varios túbulos proximales *(P)* con capilares en los espacios entre los túbulos *(Cap)*. Obsérvense las microvellosidades que revisten el túbulo proximal abajo y a la derecha, y la concentración de mitocondrias en la parte más basal de las células. (Cortesía de Miss Ethel Rau, McGill University.)

tocondrias sean largas y abundantes en el citoplasma en las bases de estas células (figura 25-15). Para proporcionar membrana abundante hay también lo que a primera vista parece ser número elevado de fruncimientos de la membrana celular en las bases de estas células que, claro está, aumentaría considerablemente la superficie de la membrana celular a través de la cual podría operar la bomba de sodio (fig. 27-15). Sin embargo, según ha demostrado Bulger, estos fruncimientos no son tan simples como podría parecer en un corte solo. Para comprender lo que ocurre puede resultar útil recordar que las membranas celulares de las porciones *laterales* de células contiguas en los túbulos tanto proximal como distal se interdigitan entre sí en forma muy compleja, de manera que los lados de estas células forman arrugas y surcos complejos. Además, cerca de las bases de las células los fruncimientos de las membranas lateral y basal rompen el aspecto basal más todavía en lo que se denominan prolongaciones basales. Estas son tan extensas que las prolongaciones basales de células contiguas pueden hasta cierto punto interdigitarse unas con otras. En consecuencia, una prolongación basal que en un corte aislado podría parecer que pertenece a la célula cuyo citoplasma la rodea, en realidad puede pertenecer a una célula contigua.

Es posible obtener con microscopio electrónico una vista tridimensional de los interiores de las porciones basales de estas células (y de otras zonas de interés en el cuerpo) mediante lo que se denomina técnica de congelación fractura-réplica o congelación-grabado. Aunque la técnica es complicada, lo esencial es que una pequeña porción de tejido se congela rápidamente en nitrógeno líquido y es transferida a un aparato en el cual puede producirse el

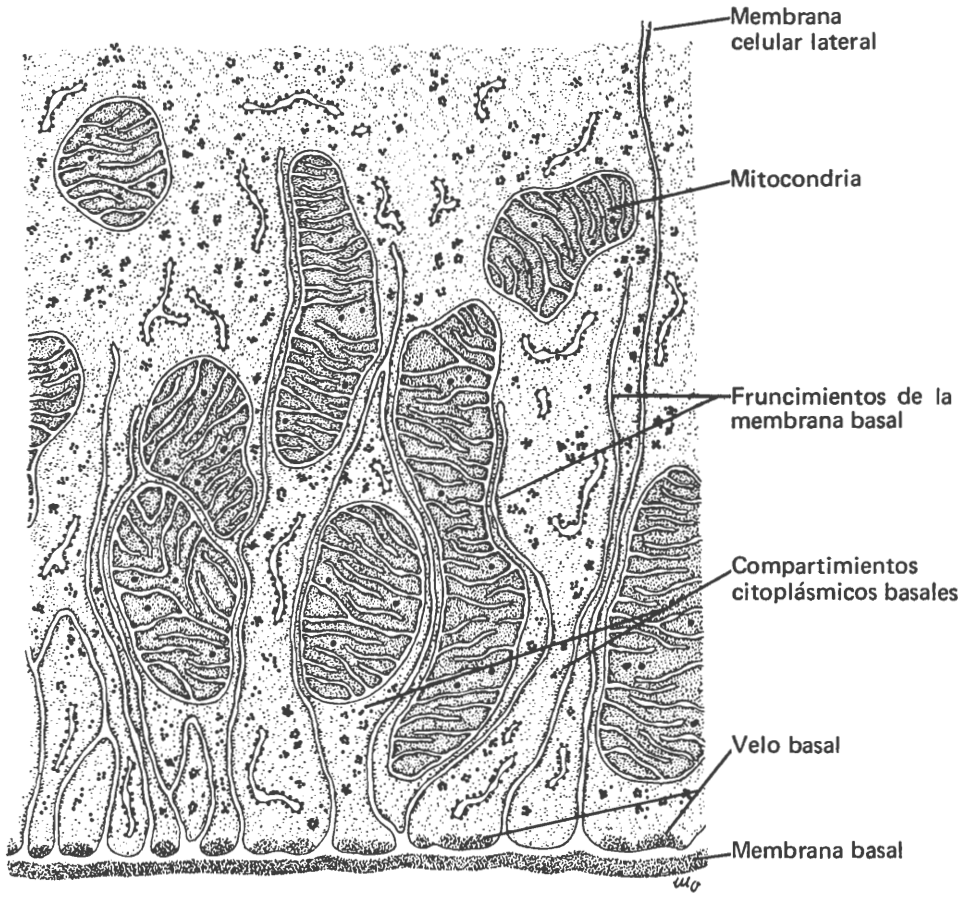

FIG. 27-15. Figura que ilustra el aspecto de la porción basal de las células de un túbulo contorneado proximal visto con microscopio electrónico. (Ilustración proporcionada por Miss Ethel Rau.)

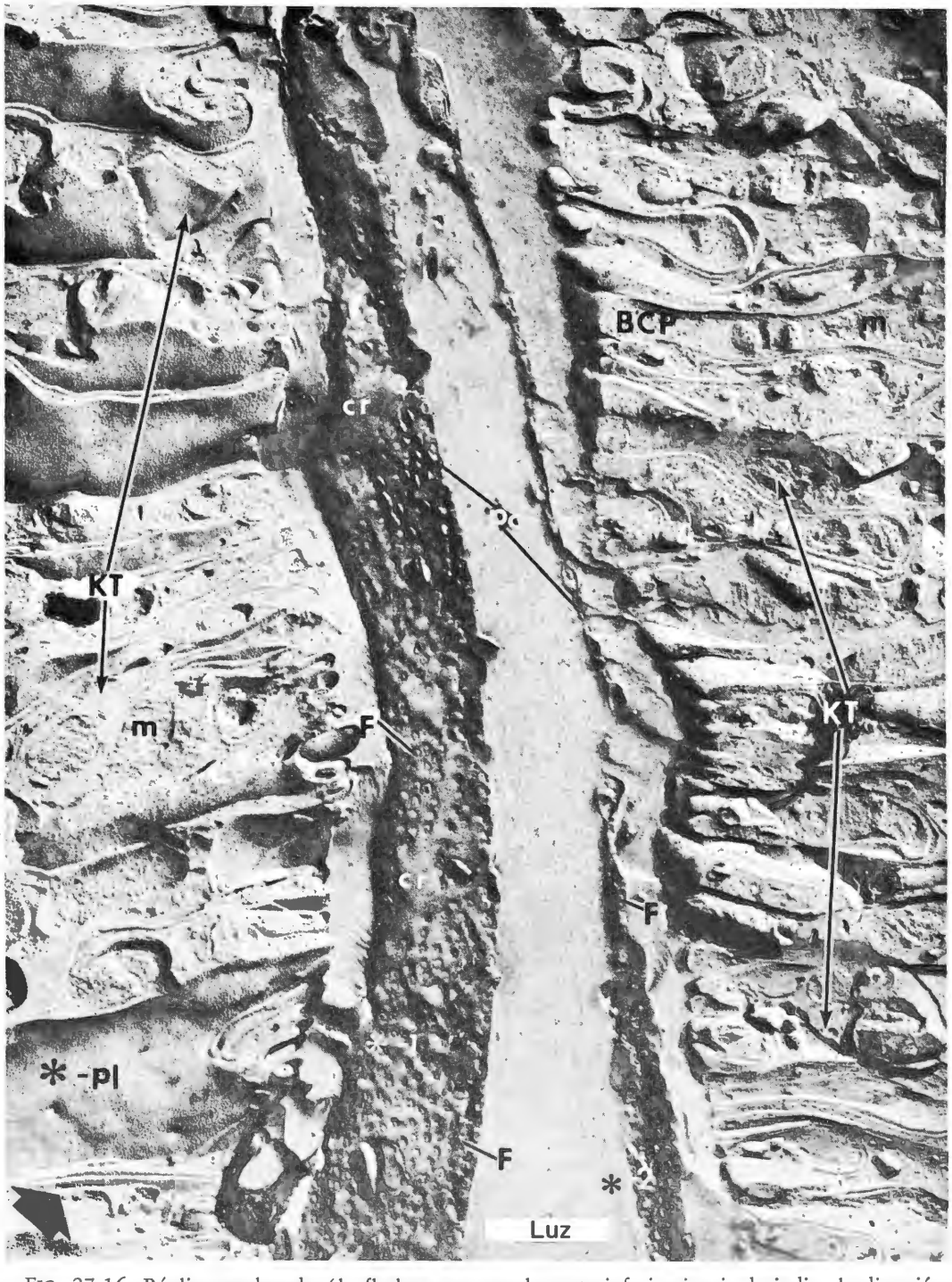

FIG. 27-16. Réplica sombreada (la flecha mayor en la parte inferior izquierda indica la dirección del sombreado) de la superficie de una pieza grabada y fracturada de tejido renal (× 16 000). Hay un capilar que atraviesa de arriba abajo la mitad de la figura entre dos células tubulares renales, indicadas por *KT*. Se señala, asimismo, la luz del capilar. Las fenestraciones en las células endoteliales se marcan con *F*. Las que se observan desde la parte externa de la pared capilar están marcadas **-1*, y las observadas desde la parte interna **-2*. Los lugares donde se localizan organitos citoplásmicos en células endoteliales no muestran fenestraciones y están marcados como *cr*. Las mitocondrias están marcadas con *m*, y las prolongaciones basales de las células tubulares están marcadas *BCP*. (Preparación cortesía del profesor Lee V. Leak.)

vacío, y donde la porción de tejido puede fracturarse de manera que quede expuesta una superficie tisular resultante de la rotura de un tejido congelado. Se deja actuar el vacío sobre la superficie de la pieza fracturada todavía congelada de tejido durante muy poco tiempo; durante este tiempo se graba por el agua que el vacío evapora de ella. El material orgánico que queda detrás presenta entonces una superficie contorneada que se cubre con un depósito proveniente de la evaporación de un comprimido de carbono/platino puesto en el aparato; esto puede hacerse de manera que el vapor que sale de este comprimido, por así decirlo, se desparrama en dirección oblicua sobre la superficie y, en consecuencia, la mayor porción metálica de esta nieve se deposita en un lado de la estructura, desde donde viene la proyección, más que en el lado opuesto (este último se dice que está en la sombra). Obtenida así una réplica sombreada de la superficie grabada fracturada, la réplica se recubre más todavía de carbón. Luego el tejido se digiere y separa de la réplica, que se lava, se monta sobre una rejilla y se examina con el ME. Aquí los lados de la estructura que tiene mayor depósito metálico en su superficie son más obscuros y los lados que estaban en la sombra de la nube metálica son claros. En el negativo este orden se invierte y en la impresión se vuelve a invertir de nuevo; por lo tanto, en la impresión las sombras son claras y los lados más intensamente cubiertos de la estructura son obscuros. (Para que las zonas sombreadas de los objetos sean obscuras es necesario proceder a una impresión inversa.)

La ilustración de congelado-grabado que se presenta en la figura 27-16, proporcionada por el profesor Lee V. Leak, demuestra espectacularmente una imagen superficial de parte de endotelio, con sus ventanas, del capilar que atraviesa hacia arriba por el centro de la imagen. También muestra en relieve los fruncimientos de la membrana celular dentro de las partes basales de las células y las mitocondrias que están entre ellos. Mayores detalles vienen en el pie.

Absorción de glucosa, aminoácidos, etc. Mecanismos de transporte activo, cuyas descripciones corresponden mejor a un texto de bioquímica que al de histología, operan en las células para absorber muchas substancias útiles devolviéndolas al cuerpo. Sin embargo, la absorción de proteína implica consideraciones histológicas que vamos a ver.

Absorción de proteína. Una cantidad relativamente importante de proteína (procedente de la sangre) normalmente se escapa a través de los glomérulos renales cada 24 horas; en estado normal es resorbida por el túbulo contorneado proximal. La proteína, según se describió en el capítulo 7, es absorbida a nivel de la superficie libre por pinocitosis, o sea, mediante la formación de pequeños túbulos o vesículas membranosas que contienen proteína, y que se separan de la membrana celular entre las microvellosidades. Las vesículas llenas de proteína penetran en el citoplasma donde se fusionan con los lisosomas según se ve en la figura 7-29. Las enzimas de los lisosomas digieren la proteína de manera que se forman productos de digestión (probablemente aminoácidos) que parece son liberados en el citoplasma para ser absorbidos hacia los capilares (o quizá utilizados en cierto grado por la célula).

Funciones excretorias. Las células de los túbulos contorneados proximales también pueden efectuar funciones excretorias. Hay datos que demuestran la capacidad excretoria de las células tubulares de diversos orígenes y procedimientos: 1) especies cuyos riñones tienen túbulos, sin glomérulos; 2) especies en las cuales glomérulos y túbulos del riñón tienen riego sanguíneo separado y, por lo tanto, es posible suprimir la acción de los glomérulos por métodos experimentales; 3) disminuyendo la presión arterial en animales, cuyos riñones, glomérulos y túbulos tienen un riego sanguíneo común por debajo del punto por el cual los glomérulos continúan produciendo líquido tisular, y 4) estudios de túbulos en cultivos de tejidos. Pero si los túbulos contorneados proximales pueden excretar tanto como resorber, su función excretoria se limita a unas pocas substancias. Su función de resorción es la principal.

Asa de Henle

Si bien glucosa y aminoácidos, calcio, fosfato y algunos otros iones se resorben en el túbulo proximal, el hecho de que se resorba tanta agua y tanto sodio (aproximadamente en las mismas proporciones) tiene por consecuencia que el líquido que queda en su porción distal, pronto para entrar en la rama descendente del asa de Henle, tenga aproximadamente la misma presión osmótica que el filtrado glomerular que penetró en el túbulo proximal. Aunque la cantidad total del líquido que entra en las ramas descenden-

tes de las asas de Henle sólo es aproximadamente una octava parte del filtrado glomerular, todavía constituiría un volumen enorme de orina, a menos que se disminuyera más. Para reducir su volumen es necesario que se concentre.

Mecanismos que intervienen en la concentración de orina. Hace años Crane observó que sólo los animales que tienen asas de Henle en sus nefronas excretan orina que es hipertónica con relación a la sangre. Por lo tanto, era lógico admitir que el agua tenía que resorberse selectivamente a lo largo de las asas de Henle; el resultado sería que los electrólitos en solución en el líquido tubular, por ejemplo, sodio y cloruro, se concentrarían más a medida que el líquido circulara por las asas. Esto también hizo admitir que el líquido que llegaba a los túbulos contorneados distales era hipertónico. Pero cuando se dispuso de métodos para lograr información sobre la presión osmótica del líquido a diversos niveles de la nefrona, y la presión osmótica del líquido tisular entre los túbulos en diversas partes de las pirámides medulares, se obtuvieron algunos resultados sorprendentes; uno de ellos era que el líquido que penetraba en el túbulo contorneado distal estaba incluso menos concentrado y con presión osmótica menor que el que había salido del túbulo proximal.

Antes de describir lo que ocurre en el asa de Henle vamos a ocuparnos de lo que ocurre brevemente en el túbulo contorneado distal y los túbulos colectores. Cuando el líquido sigue a lo largo del túbulo contorneado distal, de su contenido se resorbe más agua que sal; por lo tanto, en este túbulo el líquido se hace nuevamente isotónico. La resorción de líquido en el túbulo contorneado distal está regulada por la hormona antidiurética del lóbulo posterior de la hipófisis (ADH). Si se extirpa la hipófisis esta resorción no tiene lugar; por lo tanto, el animal elimina grandes volúmenes de orina diluida (según explicaremos con relación a la diabetes insípida a propósito de la hipófisis posterior en el capítulo 28).

Como el líquido se vuelve nuevamente isotónico en el túbulo contorneado distal, la concentración de la orina, que explica que acabe siendo hipertónica, debe producirse a medida que el líquido pasa por los túbulos colectores. Para explicarlo debemos de considerar ahora lo que ocurre en las asas de Henle, pues lo que ocurre en ellas es la causa indirecta de lo que sucede en los túbulos colectores.

La función de las asas de Henle sería crear un medio hipertónico en el líquido tisular que los rodea, de manera que los túbulos colectores que atraviesan dicho medio (consulte la figura 27-3), perderán agua que saldrá hacia el líquido tisular vecino. Esta agua extra a su debido tiempo pasa a los capilares y, por lo tanto, penetra de nuevo en la circulación. Es más fácil describir lo que ocurre en las asas de Henle si empezamos considerando lo que ocurre cuando el líquido pasa subiendo la rama ascendente del asa.

Parece que las células que revisten las ramas ascendentes tienen la capacidad de absorber sodio del líquido de la luz de los túbulos sacándolo hacia el líquido tisular en el cual bañan las asas tanto ascendentes como descendentes. Además, parece que las paredes de las ramas ascendentes retienen el agua en su luz. En consecuencia, el líquido contenido en las ramas ascendentes, como está perdiendo sodio (y en consecuencia cloruro) se vuelve más hipotónico a medida que asciende hacia el túbulo contorneado distal; de hecho, esto es lo que ocurre. Por este motivo el líquido que va a parar al túbulo contorneado distal es hipotónico. Sin embargo, lo que ocurre en el túbulo ascendente tiene otro efecto, que vamos a detallar.

Como la rama ascendente del asa de Henle hace salir sodio hacia líquido tisular, pero al mismo tiempo retiene agua, el líquido tisular en la zona vecina se vuelve hipertónico. Las paredes de las ramas descendentes delgadas de las asas de Henle, a diferencia de las asas ascendentes, pueden dejar pasar agua desde su luz hacia el líquido tisular. En consecuencia, el cloruro sódico extra que hay en este tejido extrae agua del líquido en la rama descendente del asa de Henle (es posible también que junto con la pérdida de agua la rama descendente del asa pueda captar algo de sodio del líquido tisular); la consecuencia es que el líquido en la rama descendente del asa cada vez es más hipertónico a medida que se acerca a la parte más baja del asa. Pero, como ya hemos señalado, cuando el líquido empieza a ascender las células del túbulo impulsan el sodio hacia afuera y, por lo tanto, el líquido primero se vuelve isotónico, luego, cuando alcanza el túbulo contorneado, se vuelve hipotónico.

El fin último de todas estas actividades que ocurren en las asas delgadas de Henle, y en particular en las asas de las nefronas que empiezan en los glomérulos yuxtamedulares (que tienen asas que descienden profundamente ha-

cia el vértice de una pirámide medular) sería hacer que el líquido tisular en esa región (la parte de la pirámide medular situada cerca de su vértice) tuviera más sal y, por lo tanto, fuera hipertónica. Como los tubos colectores atraviesan esta misma región (ver fig. 27-3), el líquido tisular hipertónico actúa sacando agua del líquido isotónico en las luces de los túbulos colectores; el resultado es que cuando el líquido en los túbulos colectores ha circulado atravesando esta zona hipertónica, él también se ha vuelto hipertónico. Por lo tanto, la orina que va a parar a la pelvis del riñón procedente de los túbulos colectores es hipertónica. La hormona antidiurética, al mismo tiempo que actúa sobre el túbulo contorneado distal, controla la permeabilidad de las células de los túbulos colectores, permitiendo que el tejido hipertónico extraiga agua a través de sus paredes hacia el líquido tisular.

Todas las asas capilares presentes en esta región, contienen sangre que ha atravesado los glomérulos (fig. 27-19). Como la sangre al atravesar los glomérulos pierde agua y electrólitos, pero no pierde sus coloides, cabe pensar que la parte de su presión osmótica que depende del contenido coloide de la sangre sea mayor que la que existe en la sangre de los capilares ordinarios. Además, la sangre en estos capilares se halla a presión hidrostática muy baja. Parece posible que estos factores ayuden a que estos capilares reciban el líquido tisular hipertónico que hay cerca de las papilas de las pirámides. Una explicación más completa del mecanismo se encontrará en los libros sobre riñón y en los textos de fisiología. En trabajos más detallados escritos sobre el tema se verá que el asa de Henle constituye un *multiplicador osmótico de contracorriente en horquilla.*

Aspecto microscópico. Las asas de Henle son cortas y largas. La mayor parte de las nefronas cuyos glomérulos se hallan en la parte más externa de la corteza tienen asas cortas, que no se extienden a gran distancia penetrando en la médula; quizá serían las últimas nefronas que se desarrollaron y sus asas tuvieron que acomodarse al espacio que quedaba disponible. Las nefronas que nacen de los glomérulos cerca de la médula, los glomérulos yuxtamedulares, tienen asas largas que se extienden profundamente hacia el vértice de la médula (véase la fig. 27-3).

La primera parte de la rama descendente es la continuación recta de los túbulos contorneados proximales (fig. 27-1). Cuando va circulando en la médula —en breve distancia en el caso de los túbulos nacidos de glomérulos procedentes de la parte externa de la corteza, y en mayor distancia para los túbulos nacidos de glomérulos cerca de la médula—, su luz rápidamente se hace más estrecha y las células de sus paredes se vuelven planas (fig. 27-3). Después de producido este cambio el túbulo recibe el nombre de *segmento delgado* de la rama descendente del asa de Henle. Los segmentos delgados de las nefronas nacidas de glomérulos yuxtamedulares son mucho más largos que los nacidos en la parte externa de la corteza (figura 27-3).

El aspecto de un asa delgada de Henle es tan similar al de un capilar voluminoso que el estudiante quizá no sea capaz de distinguir fácilmente estos túbulos en la médula de los capilares que circulan entre ellos (fig. 27-17). Puede facilitar la cosa el comprender que los túbulos son más anchos que los capilares, pero a veces están parcialmente colapsados. En general, los núcleos de las células epiteliales de los túbulos hacen prominencia en la luz del túbulo algo más que las células endoteliales de los capilares. Los núcleos de las células planas de los túbulos se hallan algo más cerca unos de otros que los núcleos de las células endoteliales de los capilares. Los glóbulos rojos dentro de los capilares también pueden ser útiles para la identificación, pero un artefacto puede hacer pensar que hay glóbulos rojos en el interior de los túbulos.

En el caso de las asas largas, la primera porción de la rama ascendente puede ser similar a la porción delgada de la rama descendente. Pero esto en la rama ascendente pronto es substituido por un túbulo más ancho con paredes más gruesas; éste es el que se conoce como *segmento grueso* (fig. 27-17, *abajo).* El segmento grueso es muy similar al túbulo contorneado distal que vamos a describir. En el caso de las nefronas con asas de Henle cortas, el epitelio puede cambiar desde delgado hasta epitelio de tipo grueso incluso antes que la nefrona ha dado la vuelta para empezar su rama ascendente.

Munkacsi y Palkovits han demostrado que la capacidad de los animales para vivir en un desierto guarda relación con el grado en que se han desarrollado sus nefronas yuxtamedulares, con asas de Henle largas. Cuanto más desarrolladas (y están muy desarrolladas en la rata del desierto) más capaces son de conservar agua.

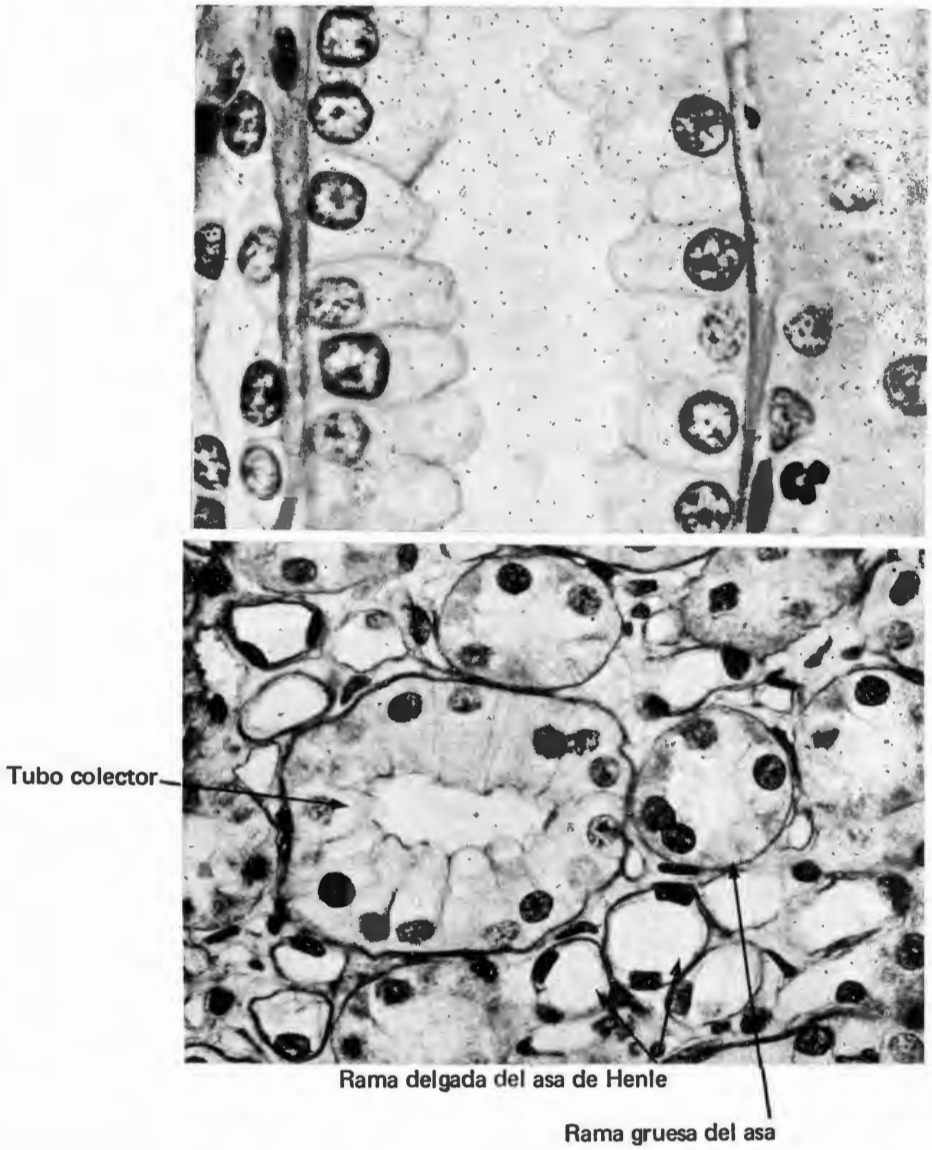

FIG. 27-17. *Arriba,* Microfotografía de un corte de médula de riñón de mono que muestra una porción de un túbulo colector cortado longitudinalmente en la parte media de la figura. A la izquierda del túbulo colector hay una porción delgada de un asa de Henle. *Abajo,* Corte transversal de médula de riñón de perro teñido con H y E que muestra un túbulo colector seccionado y porciones delgadas y gruesas de asas de Henle, todas ellas marcadas.

TUBO CONTORNEADO DISTAL

Según ya hemos señalado, la porción gruesa de la rama ascendente del asa de Henle vuelve hacia la raíz del glomérulo donde tuvo su origen; allí la parte de su pared que entra en contacto con la raíz glomerular es muy rica en núcleos y constituye una mancha espesa, la *mácula densa* (figs. 27-6 y 27-7).

Algunos autores definen el tubo contorneado distal como la parte de la nefrona que se extiende desde la mácula densa hasta un tubo colector. Sin embargo, es mayor el número de quienes consideran que también forma parte de él la rama ascendente gruesa del asa de Henle. Los tubos contorneados distales difieren de los tubos contorneados proximales en varios puntos que vamos a resumir a continuación.

1) No son tan largos; por lo tanto, en una preparación de corteza renal (fig. 27-12) no se ven los cortes perpendiculares y oblicuos con tanta frecuencia.

2) El diámetro de los cortes transversales no suele ser tan grande, pero como las células que forman sus paredes generalmente son más bajas, la luz tiende a ser mayor (véase la fig. 27-12).

3) Las células de sus paredes tienen menores dimensiones en todas direcciones; por lo tanto, un corte perpendicular a un tubo distal revela un número de núcleos mucho mayor que los cortes similares de los tubos contorneados proximales (fig. 27-12).

4) Las células de sus paredes no tienen bordes estriados en sus superficies libres, y su citoplasma no es tan acidófilo (fig. 27-12).

5) Como los bordes entre células contiguas no muestran interdigitación tan extensa como las células de los túbulos proximales, los bordes celulares pueden distinguirse más netamente que en los túbulos proximales.

A semejanza de los tubos contorneados proximales, los distales poseen una membrana basal manifiesta que los rodea (fig. 27-12).

Estructura fina y relación con la función. Las superficies de las células que miran a la luz sólo presentan unas pocas proyecciones vellosas pequeñas (fig. 27-14). Las porciones basales de las células muestran pliegues muy desarrollados de la membrana, más todavía que los observados en las bases de las células de los túbulos contorneados proximales, y se ilustran en la parte baja de la figura 27-15, dividen más o menos completamente esta parte de citoplasma en compartimientos que contienen mitocondrias voluminosas y alargadas. Aquí también se expulsa sodio de las células tubulares hacia el líquido tisular, pero su lugar lo ocupan otros aniones.

Según ya hemos señalado, la supresión de agua por el túbulo está regulada por la hormona antidiurética de la hipófisis posterior.

Otras características del riñón

Tubos colectores. No deben considerarse partes de las nefronas, aunque pueden absorber un poco de agua, bajo control de la hipófisis posterior. Comprenden una serie de conductos de drenaje por medio de los cuales la orina va desde los tubos contorneados distales hasta las papilas medulares, donde se vacía en los cálices del uréter (figs. 27-3 y 27-1).

Los tubos colectores forman un sistema ramificado. Los de mayor diámetro reciben el nombre de *conductos de Bellini.* Son fáciles de ver en la porción apical de la pirámide medular, donde se vacían a través de su papila. Constituyen conductos amplios, con luz ancha y paredes gruesas compuestas de células cilíndricas que se tiñen débilmente, altas, con una delgada cutícula en su borde libre. En contraste con lo que ocurre con las demás partes de los tubos renales, en cortes corrientes son muy claros los bordes entre las células que constituyen las paredes de los conductos de Bellini y los tubos colectores menores que se vacían en él (fig. 27-17). En la figura 27-17 puede observarse el citoplasma pálido de estas células. Con el ME, se ha comprobado que las células de los túbulos colectores sólo tienen inclusiones moderadamente profundas de la membrana celular desde la base.

En la médula, los conductos de Bellini se ramifican formando ángulos muy agudos (figura 27-3). Se desprenden varias series de ramas para proporcionar un número de tubos colectores suficiente para abastecer cada rayo medular. En dichos rayos los conductos dan ramas laterales; cada uno sigue un breve trayecto arqueado antes de continuar con la terminación de un tubo contorneado distal (figura 27-1).

Cada nefrona termina en un túbulo colector arqueado individual, pero varios túbulos arqueados se vacían en un solo tubo colector recto. Por lo tanto, en el riñón no hay tantos tubos colectores como nefronas.

Cilindros. En el caso del riñón, el término se emplea para describir la substancia coagulada, generalmente proteína, que algunas veces se observa en las luces de las partes más distales de nefronas y tubos colectores. En un riñón absolutamente normal no se ven cilindros. Pero el material obtenido de autopsia que suele utilizarse para aprender la histología del riñón no siempre es completamente normal; por lo tanto, pueden observarse algunos cilindros en las luces de sus túbulos.

Tejido conectivo del riñón. El riñón está cubierto de una fina cápsula transparente de tejido conectivo fibroso; la substancia intercelular es principalmente colágena, pero puede haber unas pocas fibras elásticas. En estado de salud la cápsula es lisa y fácil de despegar de la corteza. En algunas enfermedades renales se produce tejido conectivo fibroso en el parénquima cortical, y se extiende hasta la cápsula para

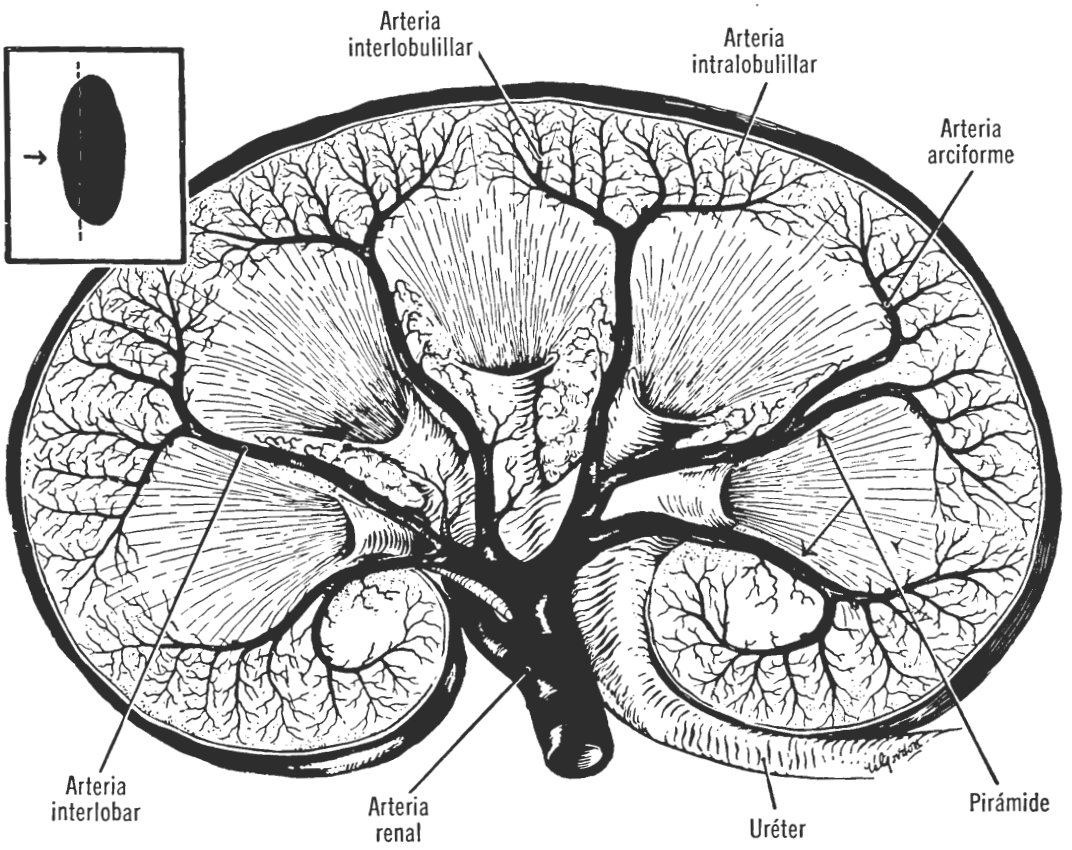

FIG. 27-18. Para demostrar algunos principios esenciales para la comprensión de los aspectos histológicos del riego sanguíneo del riñón, este esquema fue muy simplificado. Para conocer con exactitud la verdadera distribución de los vasos arteriales mayores, hay que consultar trabajos de anatomía macroscópica y estudios originales.

unirla firmemente al órgano. En tales condiciones no es fácil despegar la cápsula del órgano; al efectuar la autopsia, ello indica que el riñón estaba enfermo.

Las membranas basales que rodean los túbulos están sostenidas en sus superficies externas por delgadas fibras reticulares. Pueden observarse tipos fibrosos más densos de substancia intercelular relacionados con los grandes vasos del riñón. Pero, en conjunto, el tejido conectivo fibroso del parénquima renal es muy escaso, si se exceptúan las zonas entre los conductos de Bellini en la papila, donde hay cierta cantidad de tejido conectivo areolar; este hecho permite sospechar una gran actividad osmótica que haga necesario que entre tubos y capilares sólo haya substancias susceptibles de permitir la difusión (substancias intercelulares de tipo amorfo). El aumento de tejido fibroso en el riñón es manifestación de enfermedad pretérita, y puede interferir sus funciones.

CIRCULACION DE SANGRE A TRAVES DEL RIÑON

Cada riñón está provisto de su arteria renal. Las arterias renales son vasos de bastante calibre que nacen de la aorta; así, pues, cada riñón recibe grandes volúmenes de sangre a presión elevada.

Según Sykes, una arteria renal se divide cerca del hilio o dentro del mismo en dos grandes ramas. Desde éstas se originan cinco arterias terminales; cada una riega una zona particular del riñón. Todas ellas son arterias terminales. Desde estas cinco arterias segmentarias nacen otras ramas, que tienden a dirigirse ascendiendo hacia la corteza en forma de arterias interlobulillares.

Arterias arciformes. Algunas de las arterias interlobulares se dividen en ramas principales cuando ascienden en las columnas de Bertin, pero la mayor parte sólo lo hacen así cuando

casi han alcanzado el límite corticomedular. Aquí las ramas se originan en ángulos muy abiertos, casi rectos y en todas direcciones en este plano. Estas ramas principales de las arterias interlobulares suelen formar a modo de arcos sobre las bases de las pirámides medulares y reciben el nombre de *arciformes (arcuatus* = en arco), de la misma manera que no hay continuidad entre ramas de árboles vecinos, tampoco la hay entre las arterias arciformes que provienen de arterias interlobulares adyacentes. En consecuencia, no existen anastomosis entre las arterias interlobulares por vía de las arterias arciformes (fig. 27-18). Así, pues, si una arteria interlobular es ocluida por un trombo, se produce necrosis de un segmento renal de forma triangular (la zona regada por las arterias arciformes correspondientes a la arteria interlobular lesionada); esta zona de tejido muerto se denomina un infarto.

Arterias interlobulillares. Las arterias arciformes proporcionan ramas que ascienden a la corteza renal (fig. 27-18). Estos vasos siguen entre los lobulillos y reciben el nombre de arterias interlobulillares (figs. 27-18 y 27-19). Marcan los límites entre los lobulillos; por lo tanto, alternan con los rayos medulares que constituyen los núcleos centrales de los lobulillos (fig. 27-5).

Las arterias interlobulillares producen ramas a cada lado, que nacen en ángulos muy abiertos. Como éstas penetran inmediatamente en la substancia de los lobulillos vecinos (laberinto cortical) reciben el nombre de *arterias intralobulillares* (fig. 27-19). Estas a su vez producen los vasos aferentes a los glomérulos. Pero las ramas terminales de las arterias interlobulillares continúan hacia la cápsula para abastecer su red capilar.

Cómo son abastecidas las redes capilares de la corteza y de la médula. Las arteriolas aferentes de los glomérulos en diferentes partes de la corteza proporcionan sangre a diversas redes capilares. Como puede verse en la figura 27-19, basada en los estudios de Morison, en la parte externa de la corteza (fig. 27-19) las arteriolas

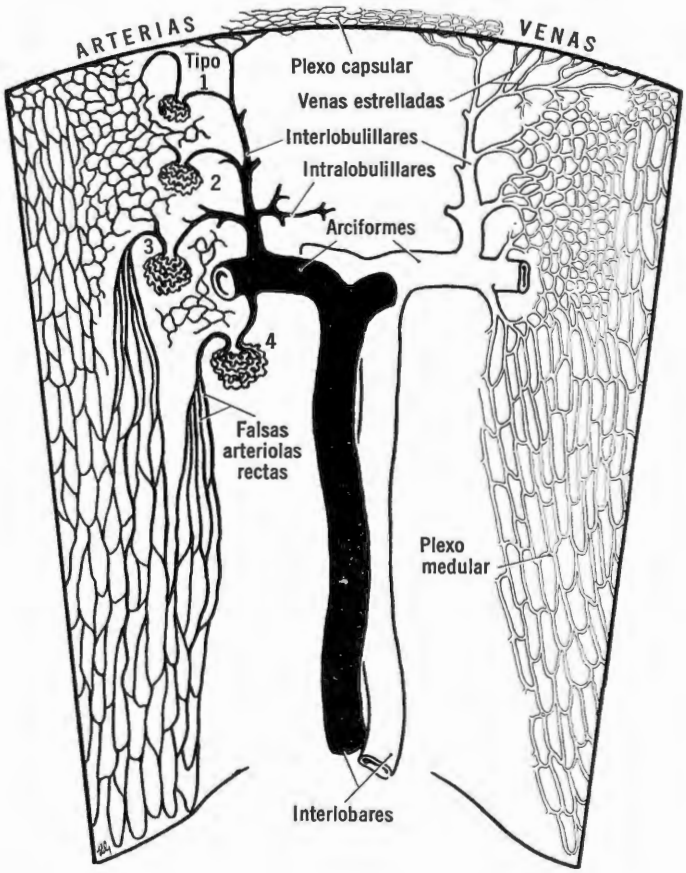

FIG. 27-19. Esquema para demostrar el riego sanguíneo de los capilares corticales y medulares. (Según los datos de Morison, D. M.: Am. J. Anat., *37*:93.)

eferentes de los glomérulos vacían su sangre en las redes capilares que rodean los tubos contorneados proximales y distales situados en la corteza. Las que provienen de glomérulos situados algo más profundamente (fig. 27-19) contribuyen a formar la red capilar de la corteza, pero también dan origen a capilares rectos y largos que bajan hacia la médula y reciben el nombre de *arteriolas rectas falsas* por motivos que luego expondremos. Los vasos eferentes de los glomérulos más profundos de la corteza, algunos de los cuales se hallan a nivel más bajo que las arterias arciformes, mandan gran parte de su sangre a las arteriolas rectas falsas (fig. 27-19).

El regreso de la sangre desde las redes capilares de la corteza y de la médula se indica en la parte derecha de la figura 27-19. En general, las venas corresponden a las arterias ya descritas. Obsérvese que en la superficie del riñón, de las redes capilares de la cápsula y de la parte superficial de la corteza nacen unas pocas venas para converger y constituir las venas interlobulillares. Como estas ramas terminales se irradian en forma estrellada a partir de los extremos de las venas interlobulillares, reciben el nombre de *venas estrelladas* (figura 27-19).

Como las arterias rectas falsas, que abastecen las redes capilares de la médula, reciben sangre de los vasos eferentes de los glomérulos situados en la parte más profunda de la corteza (fig. 27-19), claro está que toda la sangre que va a parar a las redes capilares de la médula, como la que va a las redes capilares de la corteza, ya ha pasado a través de los glomérulos; sin embargo, este concepto de cuando en cuando ha sido impugnado. Algunos autores que han investigado la circulación sanguínea a través de la médula pretenden que hay arteriolas nacidas de las arterias arciformes y de las arterias interlobulillares que pasan directamente a las redes capilares de la médula. Para distinguir estos vasos de las arteriolas rectas falsas, los denominan *arteriolas rectas verdaderas*. Si esto fuera cierto, significaría que la médula estaría regada con sangre que no habría pasado por los glomérulos. La mayor parte de investigadores modernos que se han ocupado de este tema no creen que exista un número suficiente de tales vasos para que tengan importancia funcional. Los estudios de Hartroft demuestran que algunos vasos que parecen de este tipo pueden originarse por fusión de las arteriolas aferente y eferente de glomérulos yuxtamedulares que sufren atrofia fisiológica en el curso del desarrollo del riñón. Además, los trabajos de MacCallum demuestran que las estimaciones del número de arteriolas rectas verdaderas en un riñón normal pueden dar valores demasiado altos por haber sido efectuadas en riñones que en vida habían sufrido lesiones. Este autor comprobó que los capilares de los glomérulos afectados por algunos procesos patológicos tienden a atrofiarse y desaparecer; al mismo tiempo se establece una conexión más o menos directa entre sus vasos aferentes y eferentes. Si el investigador no es muy meticuloso, pueden pasar inadvertidos estos glomérulos atrofiados, y según MacCallum los hay en cierto número incluso en riñones que parecen normales (¿atrofia fisiológica de Hartroft?); por lo tanto, el observador llegará a la conclusión de que una arteriola se extiende directamente desde una arteria interlobulillar hasta la red capilar de la médula sin interposición de glomérulo alguno, cuando en realidad se trata de una arteriola aferente unida a una arteriola eferente a nivel de un glomérulo faltante. Sin embargo, la opinión general es que en la práctica la sangre de las redes capilares de la médula ya ha atravesado los glomérulos y tiene aumentado su contenido en coloide, mucho más que ninguna otra parte del cuerpo; esto podría facilitar la resorción de líquido intersticial para devolverlo a la sangre por virtud de fenómenos osmóticos.

Quizá un pequeño volumen de sangre que no ha atravesado los glomérulos pueda alcanzar las redes capilares de la corteza siguiendo ramas de arteriolas aferentes que desde hace tiempo se han descrito como vaciándose en tales redes. Una rama arteriolar aferente de este tipo recibe el nombre de *arteriola de Ludwig*.

Las dos vías circulatorias a través del riñón. Durante la segunda guerra mundial, la atención de los investigadores se dirigió hacia personas que quedaban aprisionadas entre los escombros de los edificios derrumbados a consecuencia de los bombardeos. Se comprobó que algunas, cuyas piernas habían quedado aplastadas por un peso considerable, pero sin sufrir una lesión irreparable, pocos días después de ser liberadas dejaban de orinar. Muchos heridos en estas circunstancias fallecían después de breve tiempo de aparente recuperación, no precisamente por las lesiones sufridas sino por insuficiencia renal. Este trastorno, conocido con el nombre de *síndrome de aplastamiento*, hizo que Trueta y colaboradores estudiaran el tema; la consecuencia fue brindar mucha luz sobre la forma en la

cual la sangre atraviesa el riñón y cómo esta circulación puede alterarse en lo que suele denominarse el estado de *choque.*

Para comprender este punto el estudiante tiene que observar la figura 27-19. En ella se indica que los vasos eferentes de los glomérulos de la parte externa de la corteza (números 1 y 2) se vacían en la red capilar del laberinto cortical, mientras que los de los glomérulos que se hallan cerca de la médula, y que Trueta denomina *glomérulos yuxtamedulares* (números 3 y 4) se vacían casi en su totalidad en las arteriolas rectas falsas que riegan las redes capilares de la médula (las redes capilares tanto de la médula como de la corteza, claro está, son continuas [fig. 27-19]). Además, obsérvese que los glomérulos yuxtamedulares tienen mayor volumen que los que se hallan cerca de la superficie del riñón; en fin, según ya hemos señalado, la luz de sus vasos eferentes puede ser mayor que la luz de sus vasos aferentes.

Trueta y colaboradores comprobaron que lesiones como las ocasionadas por aplastamiento de las extremidades, pueden causar espasmo reflejo de algunos vasos sanguíneos renales. En general, el efecto principal se ejerce en los dos tercios periféricos de las arterias interlobulillares, que presentan constricción. Otro hecho, que puede tener prácticamente el mismo efecto que el espasmo de tales vasos, es una pérdida de plasma por el sistema circulatorio, pues el volumen de líquido circulante es factor de importancia para mantener abiertos los vasos sanguíneos. En consecuencia, es fácil comprender que el espasmo de los vasos arteriales menores del riñón, y la falta de líquido en el sistema circulatorio (como puede ocurrir en el choque no tratado), pudieran tener por consecuencia que las arteriolas menores se ocluyeran y ello causaría trastorno funcional o incluso muerte del tejido renal. Como el efecto máximo se produciría sobre los vasos arteriales menores, el trastorno circulatorio sería máximo a nivel de la periferia del riñón. Por lo tanto, pueden producirse situaciones en las cuales es posible que la sangre siga circulando a través de los glomérulos yuxtamedulares mientras deje de hacerlo por los glomérulos situados en la parte externa del riñón. En tales circunstancias, toda la porción externa de la corteza se observa relativamente pálida e isquémica. Así, pues, toda la sangre que circula a través del riñón pasa por glomérulos más profundos (los yuxtamedulares); como los vasos eferentes de estos glomérulos se vacían casi totalmente en las arteriolas rectas, dicha sangre va a parar a las redes vasculares de la médula más que de la corteza; en consecuencia, los túbulos contorneados proximal y distal tendrían muy poco o ningún riego sanguíneo.

LINFATICOS DEL RIÑON

La distribución de los linfáticos del riñón ha sido estudiada en los últimos años por Peirce y por Rawson. Peirce, utilizando inyecciones y otros métodos, no pudo comprobar que hubiera linfáticos en el riñón, aparte de los que acompañan a los vasos sanguíneos. Observó que los plexos periarteriales eran más ricos en linfáticos que los plexos perivenosos, y que los linfáticos de tales plexos podían seguirse a partir de la arteria y vena renales en los vasos interlobulares, arciformes e interlobulillares, hasta la cápsula del riñón, donde comunicaban con los linfáticos capsulares. Sin embargo, no comprobó que se extendieran al parénquima de la corteza ni de la médula. Este autor halló válvulas en los grandes linfáticos del hilio renal. Algo más tarde, Rawson estudió los linfáticos de un riñón que habían sido invadidos por células cancerosas y utilizó estas últimas para seguir el curso de aquellos. En general, Rawson halló linfáticos en los mismos lugares donde los había descrito Peirce, pero también demostró algunos capilares linfáticos que se iniciaban cerca del epitelio de la punta de las pirámides medulares y se extendían hacia la base de las mismas, donde se vaciaban en los linfáticos que acompañaban a los vasos arciformes. Sin embargo, no halló alguno en el parénquima de la corteza.

CRECIMIENTO POSNATAL Y DESARROLLO DE NEFRONAS

El desarrollo del riñón, en la vida extrauterina temprana, ha sido estudiado más ampliamente en la rata que en ninguna otra especie animal; por lo tanto, la mayor parte de la información que en seguida vamos a brindar se funda exclusivamente en estudios efectuados en este animal.

Kittelson y Arataki han comprobado que, al nacer, el riñón sólo posee la tercera parte, aproximadamente, del número de glomérulos que tendrá en el adulto. Después del nacimiento siguen apareciendo glomérulos durante unos

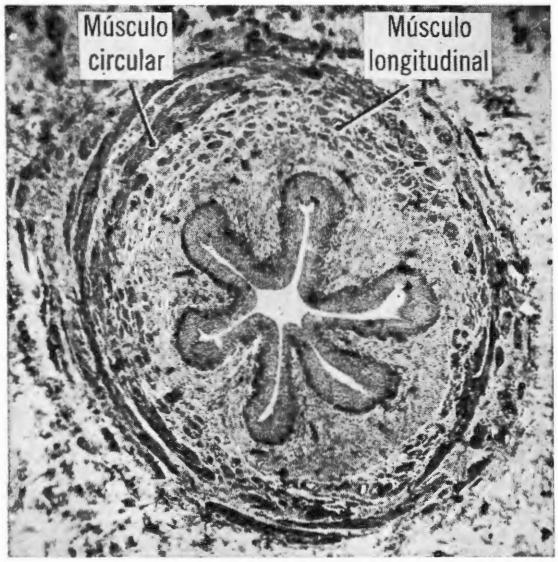

FIG. 27-20. Microfotografía (muy pequeño aumento) de un corte transversal del uréter.

tres meses; la mayor parte, aunque formados, siguen sin madurar durante cierto tiempo, de tres a cuatro semanas.

Los primeros glomérulos formados en el riñón se hallan en la región vecina de la médula; muchos sufren atrofia fisiológica (Hartroft) y desaparecen. En algunos casos sus vasos aferentes y eferentes pueden persistir y fundirse para constituir unas cuantas arteriolas rectas verdaderas. Los glomérulos más viejos, que también son los más voluminosos, se encuentran cerca de los vasos arqueados. Al nacer, la parte externa de la corteza del riñón está indiferenciada, y es aquí donde se forman nuevas nefronas.

Después del nacimiento, se desarrollan corpúsculos renales en la parte exterior de la corteza del riñón (la zona nefrógena). El túbulo de cada nueva nefrona se une entonces al sistema de conductos. Las nefronas más jóvenes son las situadas en la corteza externa inmediatamente por debajo de la cápsula, que no se diferencia plenamente hasta transcurridos unos tres meses después del nacimiento. Los glomérulos de estas nefronas son los menores del riñón. El corpúsculo renal se desarrolla más o menos como una unidad, y no por la invaginación de capilares impulsando el extremo ciego de un túbulo previamente formado. En la corteza renal, un acúmulo de células acompaña al extremo de un túbulo en desarrollo. Algunas de estas células se transforman en elementos parietales y viscerales de la cápsula de Bowman; otras se transforman en células endoteliales. Los capilares así formados, más tarde entran en contacto con el sistema vascular.

En la vida extrauterina el volumen de los riñones depende de la dieta y de acciones hormonales. Las dietas ricas en proteínas hacen que los riñones tengan mayor volumen. Las inyecciones de hormona sexual masculina también aumentan el volumen de los riñones en los animales de experimentación.

El agrandamiento que se logra mediante el empleo de dietas ricas en proteína o con tratamiento adecuado de hormona masculina depende de que las nefronas aumenten de volumen, no de que se incremente su número.

Si en el animal adulto se extirpa un riñón, el que queda aumenta de volumen. Este agrandamiento depende de que cada nefrona se hace mayor, no de que crezca el número de nefronas. Sin embargo, en cada nefrona hay un aumento del número de células que la componen, y en las nefronas del riñón restante pueden observarse figuras de mitosis cierto tiempo después de la nefrectomía unilateral. Los riñones también aumentan de volumen durante el embarazo; ésta es la que se denomina hipertrofia fisiológica, en el curso de la cual se han observado figuras de mitosis en las nefronas que se agrandan.

URETER

La pared del uréter está constituida por tres capas: 1) una membrana mucosa; 2) una capa muscular, y 3) una adventicia fibroelástica.

Mucosa. Está constituida por dos capas: un revestimiento epitelial y una lámina propia. El epitelio es del tipo de transición (fig. 27-21) con espesor de cuatro a cinco células, excepto en la pelvis, donde es algo más delgado. El epitelio de transición se describe en detalle en el capítulo 9, donde se estudia el fenómeno de la poliploidia que allí ocurre. La lámina propia está constituida por tejido conectivo bastante denso, excepto en su porción más profunda, cerca de la capa muscular, donde su textura es más laxa. Hay algunas fibras elásticas mezcladas con abundantes fibras colágenas. En ellas se observan ocasionalmente nódulos linfáticos.

Excepto en la región de la pelvis, la mucosa del uréter presenta pliegues longitudinales que proporcionan a su luz en los cortes aspecto estrellado (fig. 27-20). La combinación de epi-

telio de transición (que puede estirarse sin desgarrarse) y de pliegues longitudinales permite que la luz del uréter aumente considerablemente sin que se lesione la mucosa. Esto constituye una ventaja en caso de producirse cálculos en la pelvis, como ocurre en diversos estados patológicos. Tales cálculos a veces "atraviesan" todo el uréter, la vejiga y la uretra.

Capa muscular. Aproximadamente en los dos tercios superiores del uréter, la muscular está formada por dos capas, una interna de fibras lisas dispuestas longitudinalmente y una externa de fibras circulares (fig. 27-20). Puede ser útil recordar que esto es al revés del intestino. Además, las capas de fibra muscular lisa del uréter se hallan infiltradas de tejido conectivo procedente de la lámina propia y de la adventicia; por lo tanto, no son tan compactas ni están tan bien delineadas como las del intestino. La cantidad de músculo liso que hay en la pared de la pelvis es menor que en el resto del uréter, excepto a nivel de la unión de las pirámides con los cálices. En esta zona, las fibras circulares son muy manifiestas; cabe pensar que, si se contraen, la papila que rodean será exprimida.

Puede imaginarse que una contracción enérgica de este músculo vacíe la orina de la papila correspondiente. Contracciones ocasionales y no muy intensas quizá ejerzan acción de "ordeño" de una papila y vacíen la orina de los conductos de Bellini hacia el cáliz correspondiente. Una acción de este último tipo probablemente tenga importancia fisiológica.

En su tercio inferior, aproximadamente, el uréter tiene una tercera capa de fibras musculares: la porción más externa de la capa muscular, de fibras dispuestas longitudinalmente.

Los uréteres atraviesan oblicuamente la pared de la vejiga. Esto, junto con los pequeños repliegues valvulares de la mucosa vesical que protegen su entrada en la vejiga, impide que las contracciones vesicales manden la orina de nuevo hacia los uréteres (la contracción de las fibras musculares dispuestas en capa gruesa tiende a cerrar la luz de un tubo que la atraviesa oblicuamente). Al penetrar en la pared vesical, cada uréter pierde sus fibras circulares. Sin embargo, sus fibras longitudinales atraviesan la pared hasta la mucosa vesical, a la cual se unen. La orina no pasa desde el riñón hacia la vejiga gracias a la gravedad como se creyó en un tiempo, felizmente para los astronautas que viajan por el espacio sin gravedad. Hay ondas de contracción de tipo peristáltico que siguen la musculatura del uréter e impulsan la orina. La contracción de la fibra muscular longitudinal en la porción del uréter que atraviesa la pared de la vejiga ayuda a mantener abierta la luz de este segmento de manera que la orina penetra en la vejiga.

Adventicia. Constituye la capa más externa del uréter y está formada por tejido conectivo fibroelástico. En su periferia se funde con el tejido areolar vecino que, a su vez, se halla unido a otras estructuras.

VEJIGA URINARIA

La pared de la vejiga es igual que la del uréter, pero mucho más gruesa. El epitelio de transición de su mucosa tiene espesor de unas cinco células en la vejiga vacía, pero sólo de dos o tres cuando está distendida (fig. 27-21). (Ver también en el cap. 9 detalles sobre el epitelio de transición.) La lámina propia es de tipo colágeno, y contiene solamente unas pocas fibras elásticas. Su capa más profunda tiene textura más laxa y mayor número de fibras elásticas que la superficial; esto es lo que a veces se expresa hablando de *capa submucosa*

FIG. 27-21. Dibujos de epitelio de transición en la vejiga: *A*, cuando está vacía; *B*, cuando está distendida. (Addison: Piersol's Normal Histology, 15a. ed., Philadelphia, Lippincott.)

de la vejiga. Esta penetra en los pliegues que se forman en el revestimiento del órgano contraído. La muscular está formada por tres capas, pero en el corte no pueden distinguirse unas de otras. Sus espesores respectivos varían según las zonas de la vejiga. En general, la capa media es la más manifiesta y sus fibras se hallan dispuestas circularmente. Alrededor de la abertura de la uretra suelen añadirse fibras musculares para constituir un esfínter interno. La adventicia es de tipo fibroelástico. La parte superior de la vejiga está recubierta de peritoneo. En el resto del órgano se une al tejido areolar vecino.

URETRA

La uretra es un tubo que se extiende desde la vejiga hasta el orificio externo; permite la evacuación del contenido vesical. En el varón, la uretra sigue a lo largo del órgano genital o pene; por lo tanto, en él está destinada, asimismo, a proporcionar una salida al semen (suspensión de espermatozoos en medio líquido) en el momento del coito. Como la uretra del varón es parte tanto del aparato reproductor como del urinario, dejamos su descripción para cuando estudiemos el sistema genital masculino. La uretra femenina, por lo contrario, no tiene función genital sino solamente urinaria; en consecuencia, vamos a describir su estructura.

La uretra femenina tiene una longitud variable entre dos y seis centímetros. Las opiniones son divergentes por lo que se refiere a su longitud media, que se ha estimado entre unos tres centímetros y unos cuatro centímetros y medio. Se trata de un conducto muscular casi recto recubierto de mucosa. La musculatura de su pared está constituida por dos capas de fibras lisas; las internas se hallan dispuestas longitudinalmente, las externas circularmente. En su orificio externo hay fibras lisas para constituir un esfínter externo.

En cortes transversales la luz de la uretra tiene forma aproximadamente semilunar. La mucosa constituye pliegues longitudinales. El epitelio de la mayor parte de la uretra es estratificado o cilíndrico seudoestratificado; hay epitelio de transición cerca de la vejiga y epitelio estratificado cerca del orificio externo. La lámina propia de tejido conectivo relativamente grueso, sobre todo en su porción más profunda, que a veces recibe el nombre de *submucosa,* es rica en fibras elásticas y plexos venosos; estos últimos tienen calibre suficiente para proporcionar a las porciones más profundas de la lámina propia un aspecto que recuerda el del tejido eréctil.

En diversos lugares el epitelio penetra en la lámina propia para formar pequeñas evaginaciones. Estas pequeñas estructuras, que parecen glandulares, suelen contener células mucosas. En las personas de edad avanzada pueden producirse concreciones en su interior. También se han descrito verdaderas glándulas, que se abrirían por conductos muy finos en la luz de la uretra, sobre todo en su porción más alta.

INERVACION DEL SISTEMA URINARIO

Las fibras nerviosas alcanzan el riñón siguiendo el plexo renal. Hay una red de fibras nerviosas que siguen con la arteria renal desde la aorta hasta el riñón. En el plexo renal también puede haber cuerpos de células ganglionares; deben considerarse células emigradas de los ganglios aórtico y celiaco. La mayor parte de las fibras del plexo renal corresponden a la porción simpática del sistema vegetativo y provienen de las células de los ganglios celiaco y aórtico. En el plexo renal hay un número menor de fibras parasimpáticas. Provienen del nervio vago, cuyas fibras, para alcanzarlo, atraviesan el plexo celiaco sin interrupción.

Las fibras nerviosas del plexo renal siguen las paredes arteriales y penetran en la substancia del riñón. Recientemente Harman y Davies han descrito su distribución en el interior del órgano. Penetran en los glomérulos para constituir en ellos amplias redes perivasculares. También pueden inervar el epitelio de los tubos contorneados, el epitelio de transición de la pelvis, y las paredes de arterias y venas.

Como tanto los riñones trasplantados, que carecen de inervación, como los riñones in situ desprovistos de sus nervios, funcionan en forma prácticamente normal, podemos admitir que las funciones renales no dependen fundamentalmente de mecanismos nerviosos. Sin embargo, éstos las controlan hasta cierto punto. Es muy probable que la mayor parte de esta acción se ejerza por vía de las fibras simpáticas que terminan en los vasos sanguíneos. Ya hemos descrito la forma en la cual puede intervenir la regulación nerviosa para obligar a la sangre a circular principalmente por los glomérulos yuxtamedulares, como en el caso del síndrome de

aplastamiento. Todavía no está bien aclarado el papel que desempeñan las fibras parasimpáticas provenientes del vago.

Impulsos aferentes siguen por los nervios del plexo renal, pues la sección de las fibras de este plexo suprime el dolor de origen renal. A lo largo del uréter hay fibras simpáticas y fibras parasimpáticas, pero no parecen guardar relación particular con los movimientos peristálticos normales que se producen en la musculatura del conducto, ya que tales movimientos continúan cuando dichos nervios han sido cortados. Algunos de estos nervios llevan impulsos aferentes.

La vejiga está inervada tanto por fibras simpáticas como por fibras parasimpáticas. Las parasimpáticas provienen de la porción sacra. Los ganglios terminales a los cuales van a parar dichas fibras se hallan en la propia pared vesical; por lo tanto, en cortes de vejiga el estudiante puede alguna vez encontrar células ganglionares.

BIBLIOGRAFIA

REFERENCIAS GENERALES SOBRE RIÑÓN

Dalton, A. J. y Haguenau, F. (dirs.): Ultrastructure of the Kidney. New York, Academic Press, 1967.

Oliver, J.: New directions in renal morphology: a method, its results and its future. Harvey Lect., *40:*102, 1944-45.

Smith, H. W.: The Kidney—Structure and Function in Health and Disease, 2a. ed., New York, Oxford, 1956.

———: Principles of Renal Physiology. New York, Oxford University Press, 1956.

Symposium: Histochemistry and the elucidation of kidney structure and function. J. Histochem., *3:*243, 1955.

REFERENCIAS SOBRE EL GLOMÉRULO, INCLUYENDO ESTRUCTURA FINA

Book, M. H.: The secreting area of the glomerulus. J. Anat., *71:*91, 1936.

Boyer, C. C.: The vascular pattern of the renal glomerulus as revealed by plastic reconstruction from serial sections. Anat. Rec., *125:*433, 1956.

Elias, H.: The structure of the renal glomerulus. Anat. Rec., *127:*288, 1957.

Farquhar, M. G. y Palade, G. E.: Glomerular permeability. II. Ferritin transfer across the glomerular capillary wall in nephrotic rats. J. Exp. Med., *114:*699, 1961.

———: Functional evidence for the existence of a third cell type in the renal glomerulus. Phagocytosis of filtration residues by a distinctive "third" cell. J. Cell Biol., *13:*55, 1962.

Farquhar, M. G., Wissig, S. L. y Palade, G. E.: Glomerular permeability. I. Ferritin transfer across the normal glomerular capillary wall. J. Exp. Med., *113:*47, 1961.

Hall, B. V.: Studies of normal glomerular structure by electron microscopy, Proc. Fifth Ann. Conf. Nephrotic Syndrome, p. 1. New York, National Nephrosis Foundation, 1953.

———: Further studies of the normal structure of the renal glomerulus, Proc. Sixth Ann. Conf. Nephrotic Syndrome, p. 1. New York, National Nephrosis Foundation, 1964.

Kirkman, H. y Stowell, R. E.: Renal filtration surface in the albino rat. Anat. Rec., *83:*373, 1942.

Lewis, O. J.: The vascular arrangement of the mammalian renal glomerulus as revealed by a study of its development. J. Anat., *92:*433, 1958.

Menefee, M. G. y Mueller, C. B.: Some morphological considerations of transport in the glomerulus. *En* Ultrastructure of the Kidney, 1967 (véase Bibliografía general), p. 73.

Michielsen, P. y Creemers, J.: The structure and function of the glomerular mesangium. *En* Ultrastructure of the Kidney, 1967 (véase Bibliografía general), p. 57.

Richards, A. N.: Urine formation in the amphibian kidney. Harvey Lect., *30:*93, 1934-35.

Suzuki, Y., Churg, J., Grishman, E., Mautner, W. y Dachs, S.: The mesangium of the renal glomerulus. Electron microscope studies of pathologic alterations. Am. J. Path., *43:*555, 1963.

Trump, B. F. y Benditt, E. P.: Electron microscopic studies of human renal disease. Observations on normal visceral glomerular epithelium and its modifications in disease. Lab. Invest., *11:*753, 1962.

Vimtrup, B.: On the number, shape, structure and surface area of the glomeruli in the kidneys of man and mammals. Am. J. Anat., *41:*123, 1928.

BIBLIOGRAFÍA SOBRE POLO VASCULAR Y CÉLULAS YG

Bing, J. y Kazimierczak, J.: Renin content of different parts of the periglomerular circumferences. Acta Path. Microbiol. Scand., *50:*1, 1960.

Dunihue, F. W.: The effect of adrenal insufficiency and desoxycorticosterone acetate on the juxtaglomerular apparatus (abstr.). Anat. Rec., *103:*442, 1949.

Dunihue, F. W. y Robertson, Van B.: The effect of desoxycorticosterone acetate and of sodium on the juxtaglomerular apparatus. Endocrinology, *61:*293, 1957.

Garber, B. G., McCoy, F. W., Marks, B. H. y Hayes, E. R.: Factors that affect the granulation of the juxtaglomerular apparatus. Anat. Rec., *130:*303, 1958.

Goldblatt, H.: Experimental hypertension induced by renal ischemia. Harvey Lect., *33:*237, 1937-38.

Goormaghtigh, N.: Existence of an endocrine gland in the media of the renal arterioles. Proc. Soc. Exp. Biol. Med., *42:*688, 1939.

———: Facts in favour of an endocrine function of the renal arterioles. J. Path. Bact., *57:*392, 1945.

———: La fonction endocrine des arterioles renales. Louvain, Fonteyn, 1944.

———: Histological changes in the ischemic kidney with special reference to the juxtaglomerular apparatus. Am. J. Path., *16:*409, 1940.

Hartroft, P. M.: Juxtaglomerular cells of the American bullfrog as seen by light and electron microscopy. Fed. Proc., *25:*238, 1966.

———: The juxtaglomerular complex as an endocrine gland. *En* Bloodworth, J. B. (dir.): Endocrine Pathology, p. 641. Baltimore, Williams & Wilkins, 1968.

Hartroft, P. M., Bischoff, M. B. y Boucci, T. J.: Effects of chronic exposure to high altitudes on the JG complex and the adrenal cortex in dogs, rabbits and rats. Fed. Proc., 1969, en prensa.

Hartroft, P. M. y Edelman, R.: Renal juxtaglomerular cells in sodium deficiency. *En* Moyer, J. H. y Fuchs, M. (dirs.): Edema, pp. 63-68. Philadelphia, W. B. Saunders, 1960.

Hartroft, P. M. y Hartroft, W. S.: The effects of dietary factors and administration of desoxycorticosterone acetate (DCA) on juxtaglomerular cells of the rat (abstr.), Anat. Rec., *112:*39, 1952.

———: Studies on renal juxtaglomerular cells. J. Exp. Med., *102:*205, 1955.

Hartroft, P. M., Newmark, L. N. y Pitcock, J. A.: Relationship of renal juxtaglomerular cells to sodium intake.

adrenal cortex and hypertension. *En* Moyer, J. (dir.): Hypertension, pp. 24-31. Philadelphia, W. B. Saunders, 1959.

Hatt, Pierre-Yues: The juxtaglomerular apparatus. *En* Ultrastructure of the Kidney, 1967 (véase Bibliografía general), p. 101.

Marks, B. H. y Garber, B. G.: The juxtaglomerular apparatus as an extra adrenal site of ACTH action. Anat. Rec., *133:*306, 1959.

McManus, J. F. A.: Further observations on the glomerular root of the vertebrate kidney. Quart. J. Micr. Sci., *88:* 39, 1947.

Pitcock, J. A. y Hartroft, P. M.: The juxtaglomerular cells in man and their relationship to the level of plasma sodium and to the zona glomerulosa of the adrenal cortex. Am. J. Path., *34:*863, 1958.

Pitcock, J. A., Hartroft, P. M. y Newmark, L. N.: Increased renal pressor activity (renin) in sodium deficient rats and correlation with juxtaglomerular cell granulation. Proc. Soc. Biol. Med., *100:*868, 1959.

Tobian, L., Janecek, J. y Tomboulian, A.: Correlation between granulation of juxtaglomerular cells and extractable renin in rats with experimental hypertension. Proc. Soc. Exp. Biol. Med.. *100:*94, 1959.

Wilson, W.: A new staining method for demonstrating the granules of the juxtaglomerular complex. Anat. Rec., *112:*497, 1952.

Referencias sobre túbulos de la nefrona, incluyendo su estructura fina

Gottschalk, C. y Mylle, M.: Micropuncture study of the mammalian urinary concentrating mechanism: evidence for the countercurrent hypothesis. Am. J. Physiol., *196:* 927, 1959.

Gottschalk, C. W.: Micropuncture studies of tubular function in the mammalian kidney. Physiologist, *4:*35, 1961.

Latta, H., Maunsbach, A. B. y Osvaldo, L.: The fine structure of renal tubules in cortex and medulla. *En* Ultrastructure of the Kidney, 1967 (véase Bibliografía general), p. 2.

Marshall, E. K., Jr.: A comparison of the function of the glomerular and aglomerular kidney. Am. J. Physiol., *94:*1, 1930.

Munkácsi, I. y Palkovits, M.: Study of the renal pyramid, loops of Henle, and percentage distribution of their thin segments in animals living in desert, semidesert and water-rich environments. Acta Biol. Hung., *17:*89, 1966.

Pease, D. C.: Electron microscopy of the tubular cells of the kidney cortex. Anat. Rec., *121:*723, 1955.

———: Fine structures of the kidney seen by electron microscopy. J. Histochem., *3:*295, 1955.

Pitts, R. F.: The physiology of Body Fluids. New York, Year Book Medical Publishers, 1963.

Rhodin, J.: Correlation of ultrastructural organization and function in normal and experimentally changed proximal convoluted tubule cells of the mouse kidney. Karolinska Institutet, Stockholm, Aktiebolaget Godvil, 1954.

———: Anatomy of the kidney tubules. Int. Rev. Cytol., *7:*485, 1958.

———: An Atlas of Ultrastructure. Philadelphia, W. B. Saunders, 1963.

Richards, A. N. y Walker, A. M.: Methods of collecting fluid from known regions of the renal tubules of amphibia and perfusing the lumen of a single tubule. Am. J. Physiol., *118:*111, 1937.

Ruska, H., Moore, D. H. y Weinstock, J.: The base of the proximal convoluted tubule cells of rat kidney. J. Biophys. Biochem. Cytol., *3:*249, 1957.

Sjöstrand, F. S. y Rhodin, J.: The ultrastructure of the proximal convoluted tubules of the mouse kidney as revealed by high resolution electron microscopy. Exp. Cell. Res., *4:*426, 1953.

Smith, H. W.: The fate of sodium and water in the renal tubules. Bull. N. Y. Acad. Med., *35:*293, 1959.

Wirz, H.: Introduction—Tubular transport mechanism with special reference to the hairpin countercurrent. *En* Duyff, J. W. y col. (dirs.): XXII International Congress of Physiological Sciences, Symposium VII, vol. 1, p. 359. New York, Excerpta Medica Foundation, 1962.

Bibliografía sobre circulación renal

Barclay, A. E., Daniel, P., Franklin, J. K., Prichard, M. M. L. y Trueta, J.: Records and findings obtained during studies of the renal circulation in the rabbit, with special reference to vascular short-circuiting and functional cortical ischaemia. J. Physiol., *105:*27, 1946.

Baringer, J. R.: The dynamic anatomy of the microcirculation in the amphibian and mammalian kidney. Anat. Rec., *130:*266, 1958.

Bensley, R. D.: The efferent vessels of the renal glomeruli of mammals as a mechanism for the control of glomerular activity and pressure. Am. J. Anat., *44:*141, 1929.

Bialestock, D.: The extra-glomerular arterial circulation of the renal tubules. Anat. Rec., *129:*53, 1957.

Daniel, P. M., Peabody, C. N. y Prichard, M. M. L.: Cortical ischaemia of the kidney with maintained blood flow through the medulla. Quart. J. Exp. Physiol., *37:* 11, 1952.

———: Observations on the circulation through the cortex and the medulla of the kidney. Quart. J. Exp. Physiol., *36:*199, 1951.

Daniel, P. M., Prichard, M. M. L. y Ward-McQuaid, J. N.: The renal circulation in experimental hypertension. Brit. J. Surg., *42:*81, 1954.

Graves, F. T.: The anatomy of the intrarenal arteries and its application to segmental resection of the kidney. Brit. J. Surg., *42:*132, 1954.

———: The anatomy of the intrarenal arteries in health and disease. Brit. J. Surg., *43:*605, 1956.

Grollman, A., Muirhead, E. E. y Vanatta, J.: Role of kidney in pathogenesis of hypertension as determined by study of effects of bilateral nephrectomy and other experimental procedures on blood pressure of dog. Am. J. Physiol., *157:*21, 1949.

MacCallum, D. B.: The arterial blood supply of the mammaliam kidney. Am. J. Anat., *38:*153, 1926.

———: The bearing of degenerating glomeruli on the problem of the vascular supply of the mammalian kidney. Am. J. Anat., *65:*69, 1939.

Machado, Simoes de Carvalho, A. A.: Contribuicao para o estudo da circulacao renal. Coimbra, Imprensa de Coimbra, 1954.

More, R. H. y Duff, G. L.: The renal arterial vasculature in man. Am. J. Path., *27:*95, 1950.

Morison, D. M.: A study of the renal circulation, with special reference to its finer distribution. Am. J. Anat., *37:* 53, 1926.

Pease, D. C.: Electron microscopy of the vascular bed of the kidney cortex. Anat. Rec., *121:*701, 1955.

Sykes, D.: Some aspects of the blood supply of the human kidney. Symp. Zool. Soc. London, *11:*49, 1964.

———: The correlation between renal vascularization and lobulation of the kidney. Brit. J. Urol., *36:*549, 1964.

Trueta, J., Barclay, A. E., Daniel, P., Franklin, K. J. y Prichard, M. M. L.: Renal pathology in the light of recent neurovascular studies. Lancet *2:*237, 1946.

———: Studies of the Renal Circulation. Oxford, Blackwell Scientific Publications, 1947.

Referencias sobre tejido conectivo, linfáticos y nervios del riñón y otras partes del aparato urinario

Gruber, C. M.: The autonomic innervation of the genitourinary system. Physiol. Rev., *13:*497, 1933.

Harman, P. J. y Davies, H.: Intrinsic nerves in the kidney of the cat and the rat. Anat. Rec., *100:*671, 1948.
Kirkman, H.: The number and distribution of macrophages and fibroblasts in kidneys of albino rats with emphasis on twenty-five day males. Am. J. Anat., *73:*451, 1943.
Leeson, T. S.: An electron microscopic study of the posnatal development of the hamster kidney, with particular reference to intertubular tissue. Lab. Inves., *10:*446, 1961.
Peirce, E. C.: Renal lymphatics. Anat. Rec., *90:*315, 1944.
Rawson, A. J.: Distribution of the lymphatics of the human kidney as shown in a case of carcinomatous permeation. Arch. Path., *47:*283, 1949.

Bibliografía sobre el desarrollo y crecimiento del riñón

Arataki, M.: On the postnatal growth of the kidney, with special reference to the number and size of he glomeruli. Am. J. Anat., *36:*399, 1926.
Clark, S. L., Jr.: Cellular differentiation in the kidneys of newborn mice studied with the electron microscope. J. Biophys. Biochem. Cytol., *3:*349, 1957.
Hartroft, W. S.: The vascular development of the kidney of the pig. Trans. Roy. Soc. Canada, Sec. V (Biol. Sci.), *35:*67, 1949.
Kittelson, J. A.: The postnatal growth of the kidney of the albino rat, with observations on an adult human kidney. Anat. Rec., *17:*385, 1917.
Kurtz, S. M.: The electron microscopy of the developing human renal glomerulus. Exp. Cell Res., *14:*355, 1958.
Leeson, T. S.: Electron microscopy of the developing kidney: an investigation into the fine structure of the mesonephros and metanephros of the rabbit. J. Anat., *94:*100, 1960.
Leeson, T. S. y Baxter, J. S.: The correlation of structure and function in the mesonephros and metanephros of the rabbit. J. Anat., *91:*383, 1957.
MacDonald, M. S. y Emery, J. L.: The late intrauterine and postnatal development of human renal glomeruli. J. Anat., *93:*331, 1959.
Sulkin, N. N.: Cytologic study of the remaining kidney following unilateral nephrectomy in the rat. Anat. Rec., *105:*95, 1949.

CAPITULO 28

Sistema de glándulas endocrinas

INTRODUCCION

Desarrollo y estructura general. Como se ha explicado en el capítulo 9, algunas glándulas pierden su conexión con la superficie epitelial de la cual se desarrollan y se transforman en islotes de epitelio redondeados de tejido conectivo (fig. 9-1). Como tales glándulas no poseen conductos, se denominan *glándulas sin conducto;* y como secretan la substancia del cuerpo en lugar de hacerlo en una superficie, reciben el nombre de *glándulas endocrinas* o *glándulas de secreción interna.* Para secretar en el interior las células de las glándulas endocrinas deben estar directamente en contacto con capilares sanguíneos. Esto hace que, en general, las glándulas endocrinas tengan una estructura microscópica simple. Consisten en cordones o pequeños acúmulos sólidos o huecos de células situados entre capilares y sostenidos por tejido conectivo delgado (fig. 9-1).

Aunque una glándula que secreta cualquier producto útil hacia la sangre como, por ejemplo, el hígado que secreta glucosa hacia la sangre, puede denominarse glándula endocrina, el término suele asociarse con aquellas glándulas que secretan hormonas.

Naturaleza de las hormonas. Las hormonas son substancias químicas llamadas así porque *hormao* significa "despierto actividad". Diversas hormonas ejercen efectos diferentes, pero en general, son todas del tipo de "despertar actividad". La actividad celular y, en gran parte, la estructura microscópica normal de muchas porciones del cuerpo, dependen de que reciban en forma más o menos continua por vía de la sangre pequeñas cantidades de ciertas hormonas. Sólo se necesitan cantidades mínimas en el torrente vascular para conservar en su actividad normal diversas partes de la economía.

Breve resumen del papel desempeñado por las hormonas en el cuerpo. Las hormonas producidas por algunas glándulas endocrinas son esenciales para la vida. A otras les corresponde el crecimiento y el desarrollo de los caracteres físicos que existen y distinguen al varón de la hembra, y muchas otras de las características sexuales. Las hormonas desempeñan papel muy importante en el metabolismo intermedio de carbohidratos, proteínas y grasas, y conservando el equilibrio de minerales y agua de la economía. Una hormona controla la intensidad metabólica de las células, en general. Además de afectar el crecimiento y la forma del individuo, las hormonas afectan el temperamento, la sensibilidad y las emociones. Experimentalmente pueden utilizarse para convertir a un animal macho muy agresivo en una criatura maternal y solícita para la cría. De hecho, si recibe las hormonas adecuadas el macho fiero alimentará a la prole con sus mamas, pues el desarrollo de las mamas y su capacidad de producir leche también dependen de hormonas. Probablemente gran parte de las diferencias físicas y emocionales entre las personas se basen en que heredan tipos diferentes de constituciones endocrinas. Los efectos particulares de las diferentes hormonas se describirán a propósito de cada glándula endocrina.

Efectos celulares de las hormonas. Comentaremos brevemente este tema, que está adquiriendo enorme interés, al final del capítulo 30, una vez descritas las hormonas sexuales (lo que se hará en los dos capítulos siguientes). Al final del capítulo 30 se encontrará la bibliografía correspondiente.

Enfermedades causadas por hipofunción e hiperfunción. Como hay muchas hormonas, hay un grupo muy amplio de enfermedades causadas porque diversas glándulas endocrinas se-

cretan poco o demasiado. El estudio y el tratamiento de estos procesos constituye el tema de la rama de la medicina denominada *endocrinología.*

Desarrollo de conocimientos sobre glándulas y hormonas endocrinas. Repetidamente daremos detalles cuando nos ocupemos de cada glándula; en general, el progreso depende de las observaciones efectuadas y de técnicas empleadas, aunque no siempre sean exactamente en el orden que damos a continuación.

1) Observando en la autopsia que algunos síndromes clínicos (algunos grupos particulares de signos y síntomas), observados en vida, se acompañan de estado patológico de uno de los órganos que sabemos son glándulas endocrinas.

2) Desarrollo de técnicas quirúrgicas que permiten extirpar una glándula de un animal de experimentación y ver lo que ocurre.

3) Observar que la supresión de una glándula en un animal estimula la situación que se observa en personas que, después de su muerte, se ha comprobado tenían lesión que perturbaba o destruía la función de tal glándula.

4) Desarrollo del concepto de existencia de una secreción interna de la cual depende el cuerpo en alguna forma particular.

5) Preparación de un extracto de glándula y demostración de que inyectando un animal se restablece su salud cuando se le había extirpado la glándula.

6) Demostración de que inyectando cantidades excesivas del extracto se provoca un estado que a veces se observa en personas que murieron, y en quienes la autopsia demostró agrandamiento de una glándula o tumor de la misma.

7) Perfeccionamiento de los métodos bioquímicos aislando el principio activo en forma pura de extractos de una glándula.

8) Determinación de la estructura química de la hormona.

9) Sintetizando la hormona.

Las últimas etapas no se han logrado para todas las hormonas. Se están descubriendo todavía algunas nuevas; la última de ellas, la *calcitonina,* fue descubierta por Copp y colaboradores en 1961.

Las glándulas endocrinas que señalamos a continuación son las que describiremos en este capítulo. Junto con el ovario en la hembra y el testículo en el macho (que estudiaremos en los dos capítulos siguientes) constituyen lo que pudiera denominarse las glándulas endocrinas clásicas. El cuerpo o glándula pineal también se estudiará en este capítulo, aunque todavía

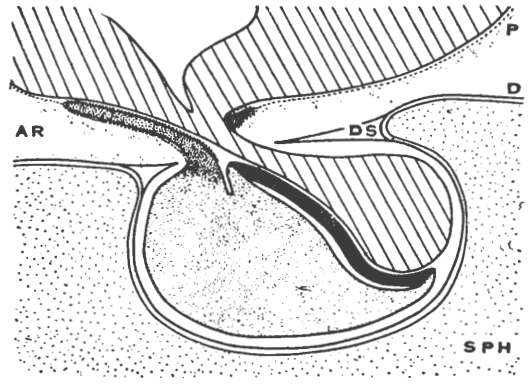

FIG. 28-1. Esquema de un corte sagital de hipófisis, con las relaciones entre la porción tuberal y las meninges. *Rayado,* base del cerebro y parte nerviosa; *punteado fino,* parte anterior; *punteado grueso,* parte tuberal; *línea negra gruesa,* parte intermedia; *SPH,* hueso esfenoides; *P,* piamadre; *D,* duramadre; *DS,* esquema de la silla; *AR,* espacios aracnoideos. (Atwell, W. J.: Am. J. Anat., 37:174.)

está en duda su calidad endocrina en el hombre. (Pero también producen hormonas en el cuerpo otras células, además de las de las glándulas endocrinas clásicas. La placenta del embarazo es una verdadera fábrica de hormonas. Hay hormonas fabricadas por las células del tubo digestivo como se indicó en los capítulos que se ocuparon del mismo. Quizá las células yuxtaglomerulares, descritas en el capítulo anterior, debieran considerarse productoras de una o más hormonas. Por lo tanto, según describiremos en el capítulo 9, hay hormonas tanto generales como locales.)

1) Glándula hipófisis.
2) Glándula tiroides.
3) Glándulas paratiroides.
4) Glándulas suprarrenales.
5) Islotes de Langerhans del páncreas.

HIPOFISIS O GLANDULA PITUITARIA

Los endocrinólogos con aficiones musicales llaman muchas veces a la hipófisis, o más exactamente a su lóbulo anterior, el director de orquesta de la sinfonía endocrina. Merece especial atención.

Algunas características macroscópicas. La hipófisis tiene forma ovoide. Mide aproximadamente 1.5 cm en el plano transversal y 1 cm en el plano sagital; tiene de 0.5 a 0.75 cm o más de espesor. Aumenta de volumen durante el embarazo. Se halla inmediatamente por de-

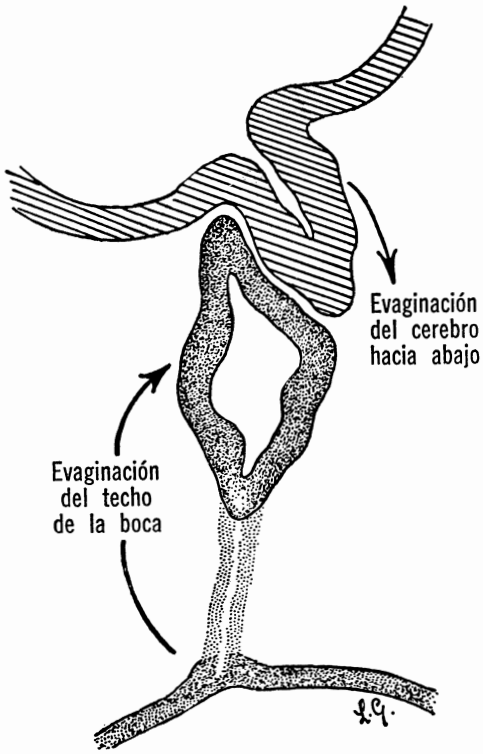

FIG. 28-2. Esquema del desarrollo de la hipófisis.

bajo de la base del encéfalo, a la cual está unida por el tallo pituitario (fig. 28-1). Descansa en una depresión de la superficie superior del cuerpo del esfenoides. Esta masa ósea tiene forma de silla turca de montar, con las partes posterior y anterior elevadas; por este motivo recibe el nombre de *silla turca.* La glándula se halla, por decirlo así, a caballo en la silla y goza de protección ósea por delante, a los lados y detrás. La duramadre penetra profundamente para recubrir la silla y, por lo tanto, rodear la hipófisis. Además, una capa de duramadre, el diafragma de la silla, se extiende por encima de ella completando el cierre (figura 28-1, *DS).* El grado de protección que brinda guarda relación con su importancia.

En un corte sagital puede comprobarse que la hipófisis de muchos animales está separada en dos lóbulos, uno anterior y otro posterior, por una hendidura dirigida hacia abajo y atrás desde la inserción del tallo pituitario (figura 28-1). Dicha hendidura puede observarse en la hipófisis del niño joven, pero en el adulto está substituida por una hilera de folículos. Los dos lóbulos así separados están divididos en cuatro partes: 1) el cuerpo principal de la glándula, situado por delante de la hendidura o hilera de folículos, recibe el nombre de *pars anterior* (fig. 28-1, *punteado fino).* 2) Una proyección de ésta, la *pars tuberalis* (fig. 28-1, *punteado grueso)* se extiende hacia arriba siguiendo la parte anterior y lateral del tallo pituitario. 3) Una banda estrecha de tejido glandular que se halla en la parte posterior de la hendidura o hilera de vesículas constituye la *pars intermedia* (fig. 28-1, *línea negra gruesa).* 4) El resto de la glándula (toda la parte situada por detrás de la estrecha banda celular que constituye la parte intermedia) se denomina *pars posterior* o parte nerviosa (fig. 28-1, *rayado).* La parte nerviosa no es tan ancha como la anterior y corresponde más o menos a la concavidad que hay en la cara posterior de la parte anterior, pero está separada de ella por la parte intermedia.

Desarrollo. La parte anterior, la pars tuberalis y la intermedia tienen estructura microscópica típica de glándula endocrina. La parte nerviosa, no; se parece más al tejido nervioso que al glandular (fig. 28-6). El motivo lo explica la embriología. La parte posterior se desarrolla a partir de una excrecencia de la base del encéfalo. El resto de la glándula proviene de una superficie epitelial, como ocurre para todas las glándulas endocrinas. Veamos el punto en detalle:

La parte anterior de la boca proviene de la invaginación del ectodermo que producirá la fosa bucal. En etapa muy precoz del desarrollo, antes que se hayan formado los huesos del cráneo, el revestimiento ectodérmico del techo de la fosa bucal se halla muy cerca del suelo del encéfalo en desarrollo (que en esta etapa tiene forma tubular) y de hecho pronto entra en contacto con él y se adhiere a la superficie inferior del cerebro en desarrollo. Esta conexión no se rompe cuando el mesénquima prolifera y separa gradualmente el encéfalo de la boca. En consecuencia, la separación gradual entre encéfalo y boca tiene por consecuencia que el revestimiento de la cavidad bucal y el suelo del encéfalo constituyan estructuras infundibulares con los vértices en contacto. La parte cónica del techo de la fosa bucal que se dirige hacia el encéfalo recibe el nombre de *bolsa de Rathke.* Al final del segundo mes de la vida fetal esta bolsa se separa del ectodermo bucal y pasa a constituir un islote epitelial hueco, rodeado de mesénquima, por todas partes excepto en la más alta, donde un cordón lo une

a la excrecencia que desde el suelo del encéfalo se dirige hacia abajo (fig. 28-2). El cuerpo principal del islote epitelial hueco se aplana y rodea la superficie anterior del crecimiento proveniente del encéfalo. Las células de la pared anterior del islote epitelial hueco proliferan, de manera que dicha pared anterior aumenta mucho de espesor. Así se transforma en la parte anterior de la hipófisis, y su prolongación hacia arriba se transforma en la parte tuberal. La pared posterior del islote pasa a constituir la pars intermedia. La cavidad central del islote epitelial, existente entre la parte anterior y la parte intermedia, se aplana para formar la hendidura que ya hemos descrito; la excrecencia hacia abajo del suelo del encéfalo pasa a constituir la porción nerviosa de la glándula.

Puede quedar en la faringe un resto de células similares a las de la parte anterior, en la región a partir de la cual se desarrolla el lóbulo anterior de la hipófisis (fig. 28-2). En tal caso se dice que forman la *hipófisis faríngea.*

La porción de la hipófisis que se desarrolla a partir del epitelio faríngeo (partes anterior, intermedia y tuberal) suele denominarse *adenohipófisis;* la que proviene del encéfalo, *neurohipófisis.*

La hipófisis como posible anillo de unión entre los sistemas nervioso y endocrino

Las sensaciones, impresiones, impulsos, tendencias y emociones son función del sistema nervioso. Cuando estudiemos las glándulas endocrinas veremos que las hormonas modifican considerablemente la sensibilidad del individuo y sus reacciones ante los estímulos. Las hormonas son responsables de algunos "impulsos" que obran a través del sistema nervioso para motivar actividades humanas. Así, por ejemplo, lo que suele denominarse "instinto" o "impulso" sexual depende fundamentalmente de hormonas que han sido vertidas al torrente circulatorio. Pero la relación entre los sistemas nervioso y endocrino es recíproca, pues la actividad del sistema nervioso afecta al funcionamiento de las glándulas endocrinas. Por ejemplo, si no fuera por los impulsos nerviosos que provienen del pezón y de la mama cuando el niño mama, la glándula hipófisis anterior dejaría de producir la hormona que obliga a las mamas a producir y secretar leche. Para dar otro ejemplo, cuando estudiemos la médula suprarrenal vemos que en condiciones de tensión emocional secreta una hormona que va a parar al torrente sanguíneo y refuerza las funciones de la división simpática del sistema nervioso vegetativo. En suma, existe una relación muy compleja entre los sistemas nervioso y endocrino; se plantea el problema de cuáles sean las vías anatómicas que permiten ejercitar la acción de cada uno sobre el otro.

La mayor parte de glándulas endocrinas no son particularmente ricas en nervios; resulta dudoso que las fibras nerviosas que penetran en ellas modifiquen netamente sus actividades secretorias. Hay, sin embargo, una excepción notable a esta regla. Según veremos, la médula suprarrenal tiene inervación única y de gran amplitud que permite que la porción simpática del sistema nervioso vegetativo ejerza un verdadero control sobre sus funciones secretorias. La médula suprarrenal constituye un eslabón muy importante de unión entre los sistemas nervioso y endocrino.

El hecho de que la hipófisis se desarrolle a partir de dos tejidos, epitelial y nervioso, podría hacer pensar que también constituyera un importante anillo entre los sistemas endocrino y nervioso. El lugar sería adecuado, ya que la parte anterior de la hipófisis controla la actividad de la mayor parte de las demás glándulas endocrinas del cuerpo. Pero durante años no había indicación de la existencia de tal relación. Contrariamente a lo que cabía pensar, no podía demostrarse que la adenohipófisis estuviera inervada por la neurohipófisis o el cerebro. Finalmente, se comprobó que existe una relación que no es de fibras nerviosas, sino de células nerviosas del hipotálamo que producen neurosecreciones; éstas, siguiendo los axones, pasan a los capilares que drenan en lo que se denomina la *circulación portal-hipofisaria,* que permite que los capilares de la eminencia media y parte del tallo neural (que son tejido nervioso) drenen en los sinusoides que atraviesan las células secretorias de la parte anterior de la hipófisis. Las secreciones de células nerviosas actúan como factores de liberación de hormonas sobre las células productoras de hormonas de la parte anterior y, por lo tanto, las obligan a secretar. En consecuencia, la relación entre el tejido nervioso y el tejido endocrino en esta región depende de hormonas locales de la naturaleza de neurosecreciones, y la relación resulta posible por un tipo portal de circulación que describiremos más tarde en relación con el riego sanguíneo de la hipófisis.

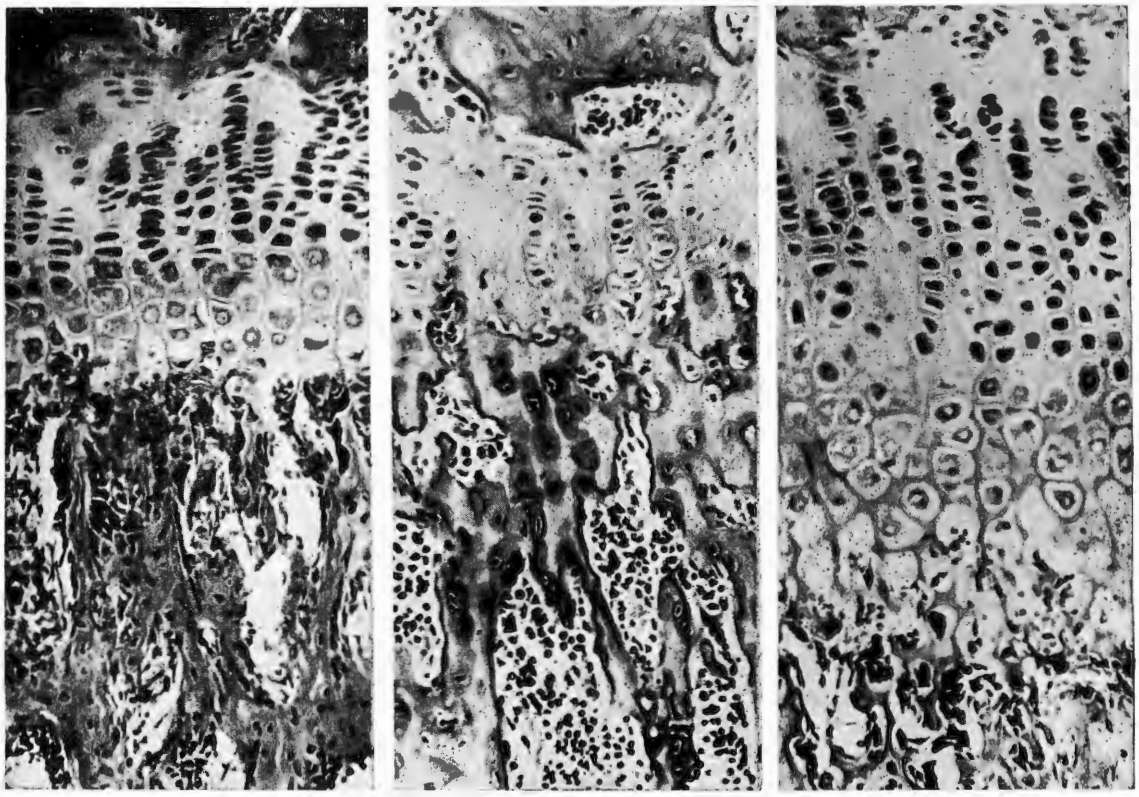

FIG. 28-3. *Izquierda,* Microfotografía (pequeño aumento) de un corte longitudinal de metáfisis de tibia de rata poco antes de alcanzar su pleno desarrollo. *Centro,* Microfotografía similar de metáfisis de rata de la misma edad, que recibió inyecciones de grandes dosis de hormona sexual femenina; ésta suprimió la secreción de hormona de crecimiento en el animal. Obsérvese que el disco epifisario es más delgado y carece de zona de células de maduración. *Derecha,* Microfotografía similar de una metáfisis de tibia de rata de la misma edad, pero que recibió inyecciones de extracto de hipófisis anterior en la cual había hormona de crecimiento. Obsérvese que el disco epifisario es más grueso que en la preparación de la izquierda. Con gran aumento pueden verse muchas figuras de mitosis en el disco. (De unas experiencias efectuadas en colaboración con el Dr. W. R. Harris.)

HORMONAS DE LA PARTE ANTERIOR

Las células de la parte anterior producen varias hormonas (probablemente siete).

1) **Hormona del crecimiento** *(somatotropina* = STH). Un animal joven deja de crecer después que se le extirpa la hipófisis, y se conserva enano a menos que se le inyecten extractos de la parte anterior de dicha glándula. La interrupción más notable de crecimiento se observa en las células cartilaginosas de los discos epifisarios de los huesos largos. Cuando las células jóvenes en la zona de proliferación dejan de dividirse, no se producen células nuevas para madurar y, por lo tanto, aumentar el espesor del disco. Como no se interrumpe la calcificación, la zona de depósito de calcio continúa avanzando en la zona de maduración; en consecuencia, las células de la zona de maduración se adelgazan netamente. (Comparar la parte *izquierda,* que es normal, con el *centro* de la fig. 28-3). Como esta zona desempeña importante papel en relación con el espesor del disco, en conjunto la reducción de espesor de esta zona hace que el disco sea más delgado.

En una persona normal, la secreción de hormona de crecimiento disminuye, o la que es secretada resulta ineficaz para cubrir otras necesidades de un momento determinado de la vida, y entonces el individuo deja de crecer. Las células de algunos tumores raros que aparecen en el lóbulo anterior siguen secretando más allá del tiempo en que las células de la parte anterior de la hipófisis dejarían de secretar sufi-

ciente hormona para causar crecimiento. Una persona que sufre este trastorno sigue creciendo; el proceso se denomina gigantismo.

Si aparecen tumores productores de hormona de crecimiento después que los discos epifisarios de los huesos largos han sido substituidos por formación ósea (o sea, después que ya se ha interrumpido el crecimiento normal) o se administra hormona de crecimiento a un animal normal después que su crecimiento ha terminado, ya no aumenta la estatura. Sin embargo, los huesos, y en particular los de manos y pies, tienden a volverse más gruesos y hay un desarrollo considerable del maxilar inferior, y en menor grado de otros huesos de la cara. También quedan afectados otros tejidos (por ejemplo, de la piel), pero el trastorno en conjunto recibe el nombre de *acromegalia* (*akron* = extremidades, *megas* = grande) porque el crecimiento de los huesos en la cabeza, manos y pies hace que estos puntos extremos sean de gran volumen.

Los discos epifisarios de algunos animales de laboratorio son diferentes de los del hombre en el sentido de que no quedan substituidos por hueso cuando cesa el crecimiento normal. Por ejemplo, en la rata los discos epifisarios duran largo tiempo; en consecuencia, si se administra hormona del crecimiento a ratas hembras que han dejado de crecer (las que a veces se llaman ratas en meseta porque su curva de crecimiento tiene dicha forma) empiezan a crecer de nuevo (fig. 28-3, *comparar izquierda y derecha).* Por lo tanto, dichas ratas en meseta pueden utilizarse para descubrir si un preparado determinado contiene hormona de crecimiento, pero no son tan útiles como las ratas hipofisectomizadas. Claro está, son mucho más fáciles de obtener.

La hormona de crecimiento preparada de la hipófisis del ganado y del cerdo produce crecimiento y otros efectos metabólicos en animales de laboratorio, pero es prácticamente ineficaz en el hombre y el mono. Se ha comprobado que la hormona de crecimiento preparada de la hipófisis de monos y de hipófisis humanas obtenidas de autopsias es metabólicamente eficaz en el hombre y en el mono. Este tipo de células que producen la hormona del crecimiento es el que vamos a describir luego.

2) Hormona lactógena. Durante el embarazo se producen determinadas hormonas que provocan desarrollo y crecimiento de las glándulas mamarias de la hembra. En consecuencia, cuando nace el hijo las mamas se han desarrollado lo suficiente para proporcionarle cantidades adecuadas de leche. Sin embargo, se requiere un estímulo particular para que dichas glándulas empiecen a secretar leche y continúen haciéndolo. Este estímulo lo proporciona una hormona denominada *hormona lactógena* o *prolactina,* producida en la hipófisis anterior por células que parecen secretarla en grandes cantidades al término del embarazo. Desde entonces continúan secretándola en grandes cantidades mientras el hijo toma el pecho. Durante el embarazo se secretan cantidades menores; esto probablemente ayude al desarrollo de las mamas.

White y colaboradores han preparado la hormona lactógena cristalizada. Además de estimular la secreción de leche, causa una actitud maternal en la persona a la cual se administra; ocurre así incluso cuando se inyecta a los machos. A las gallinas las transforma en cluecas.

En las aves, cuyos polluelos se alimentan en parte de los restos epiteliales descamados del revestimiento de la glándula del buche materno, se ha comprobado que la administración de hormona lactógena aumenta considerablemente la proliferación de dicho epitelio. De hecho, el efecto de la hormona lactógena sobre la glándula del buche de las aves constituye un método biológico utilizado para valorar dicha hormona que produce secreción de leche en los mamíferos.

Una tercera función de la hormona lactógena, su efecto luteotrópico, se estudiará en el capítulo siguiente.

3) Hormonas trópicas. Además de secretar hormona lactógena y hormona de crecimiento, la hipófisis anterior también puede producir algunas hormonas que, en general, estimulan el crecimiento y la función de otras glándulas endocrinas; por ello han recibido el nombre de hormonas *tróficas* (*trophe* = nutrir). Algunos autores substituyen *trófico* por *trópico,* y el estudiante puede preguntarse cuál de los dos términos es el correcto. Este tema fue objeto de un artículo en "Science" en 1963 y de varias cartas subsiguientes.

Se han identificado cuatro hormonas trópicas y han recibido los nombres correspondientes a sus efectos. Son las siguientes: 1) tirotropina u hormona estimulante del tiroides (TSH) que actúa sobre el tiroides; 2) adrenocorticotropina (ACTH), que estimula la corteza de la glándula suprarrenal, y 3) y 4) dos gonadotropinas, la hormona estimulante de los folículos (FSH) y la hormona luteinizante (LH). Las dos gonadotropinas son producidas tanto en las hem-

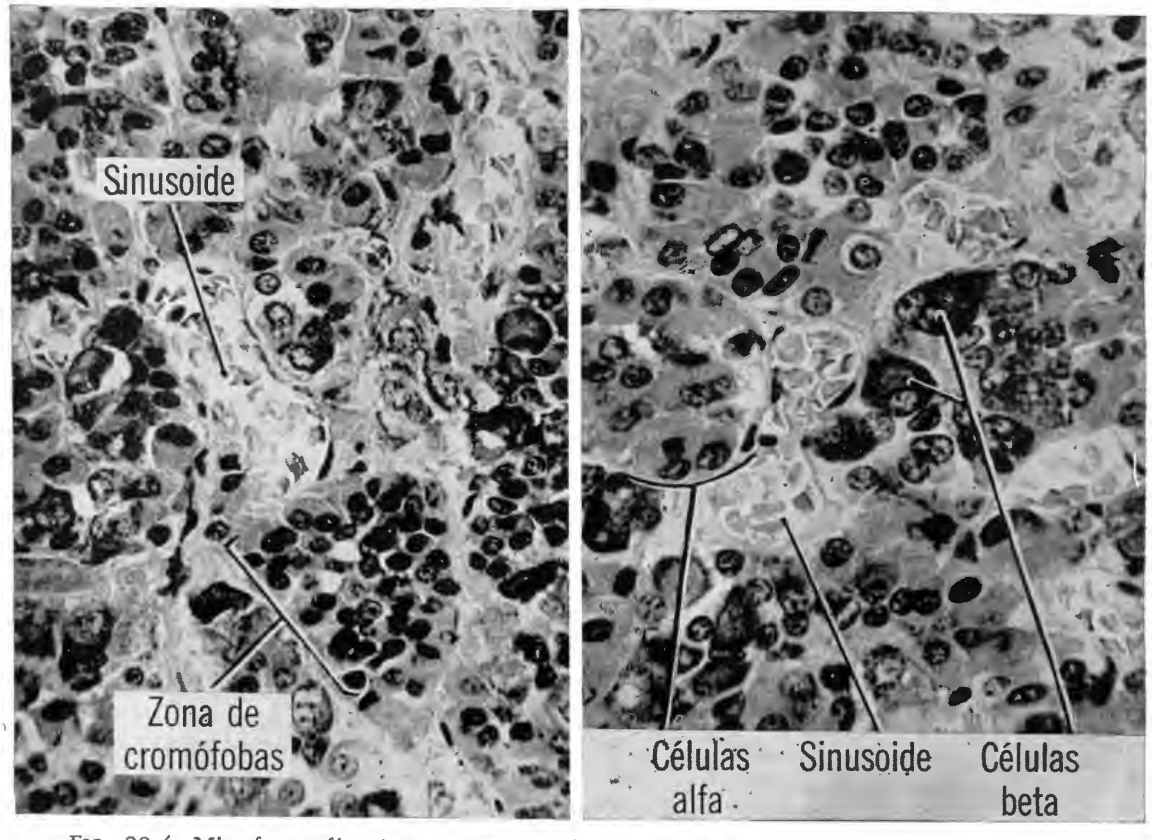

FIG. 28-4. Microfotografías (gran aumento) de un corte de prehipófisis humana teñido con hematoxilina y eosina. *Izquierda,* Areas de células cromófobas con sus núcleos muy cerca unos de otros. También pueden verse un sinusoide y algunas células cromófilas. *Derecha,* Células alfa y beta y sinusoides.

bras como en los machos; en los dos capítulos siguientes nos referiremos a sus acciones sobre las respectivas glándulas sexuales. La glándula endocrina afectada por una hormona trópica particular se denomina su glándula blanco. Por lo tanto, la glándula tiroides es la glándula blanco de TSH (la hormona tirotrópica).

Cómo las hormonas trópicas controlan la secreción de sus glándulas blanco, y cómo las secreciones de las glándulas blanco controlan la secreción de las hormonas trópicas. El mecanismo de control básico es del tipo que describimos al final del capítulo 9 como ejemplo de inhibición por retroalimentación. Trabaja como sigue: si la cantidad de hormona tiroidea en la sangre disminuye por debajo del valor normal, las células del lóbulo anterior de la hipófisis que secretan tirotropina son estimuladas para que la produzcan. La tirotropina, al alcanzar las células de la glándula tiroides, las estimula para que secreten su hormona. En esta forma la cantidad de hormona tiroidea en la sangre aumenta. Pero tan pronto como el nivel de la hormona tiroidea en la sangre empieza a ser mayor del normal, la cantidad aumentada de hormona tiroidea ejerce una acción por decirlo así inhibidora sobre las células de la hipófisis anterior que secretan tirotropina. Por lo tanto, el exceso de hormona tiroidea en la sangre inhibe la secreción de tirotropina. Como la tirotropina controla la actividad secretoria del tiroides, este mecanismo, que se denomina de regulación automática o mecanismo de retroalimentación negativa, opera para conservar constante la concentración de hormona tiroidea en la sangre.

Cuando en los dos capítulos siguientes estudiemos cómo las hormonas trópicas (FSH y LH) controlan la secreción hormonal de las glándulas sexuales, veremos que en la mujer opera el mismo tipo de mecanismo de retroalimentación negativa, pero lo hace con tal lentitud que hay altos y bajos en las concentraciones de hormonas sexuales en la sangre de la mujer madu-

ra, causa básica del ciclo menstrual, y quizá también de algunos de sus altos y bajos en el estado mental. Más tarde en este capítulo estudiaremos cómo las neurosecreciones (de la naturaleza de factores de liberación ya mencionados) del hipotálamo también intervienen en los mecanismos de control.

ESTRUCTURA MICROSCÓPICA DE LA PARTE ANTERIOR

En los cortes, las células glandulares de la hipófisis anterior se observan dispuestas en cordones irregulares bastante gruesos que se ramifican y entrelazan (fig. 28-4). Las células de los cordones apoyan en fibras reticulares delgadas. Entre los cordones hay vasos sanguíneos de mucho mayor calibre que los capilares, revestidos de reticuloendotelio más que de endotelio ordinario; como estos vasos son mayores que los capilares ordinarios, suelen calificarse de sinusoides. Los sinusoides están rodeados de un tejido conectivo más firme que el que penetra entre los cordones para sostener las células glándulares (fig. 28-5).

Cromófilas y cromófobas. El primer paso en la clasificación de las células de la parte anterior es separarlas en dos tipos principales, que se han denominado, respectivamente, *cromófobas* y *cromófilas*. Las células se llamaron cromófobas porque su citoplasma no capta colorantes ácidos ni básicos con avidez. Las células cromófilas, por otra parte, demuestran citoplasma relativamente abundante con afinidad por los colorantes (pero no siempre por el mismo); tal avidez por el color hizo que las células de este tipo recibieran el nombre de cromófilas.

Por motivos que veremos más tarde, algunas células no pueden clasificarse fácilmente de cromófobas o cromófilas porque representan etapas de transición entre los dos tipos principales; pueden ser cromófobas que se desarrollen pasando a cromófilas, o cromófilas que vuelven a ser cromófobas.

Cromófobas. Quizá los datos más fáciles a emplear para el estudiante que quiere distinguir las células cromófobas de las cromófilas en un corte ordinario sean los siguientes: 1) las cromófobas, en general, tienen menos citoplasma que las cromófilas, y 2) frecuentemente se observan en pequeños grupos en las partes más centrales de los acúmulos celulares dispuestos entre los sinusoides (fig. 28-4, *izquierda*). Como tienen menos citoplasma que las cromófilas, los núcleos de las células en un acúmulo de cromófobas se hallan mucho más cerca unos de otros que los núcleos de las células cromófilas (figura 28-4, *izquierda*), de manera que observar un grupo de núcleos muy cerca unos de otros facilita el descubrir un grupo de elementos cromófobos con objetivos de poco aumento.

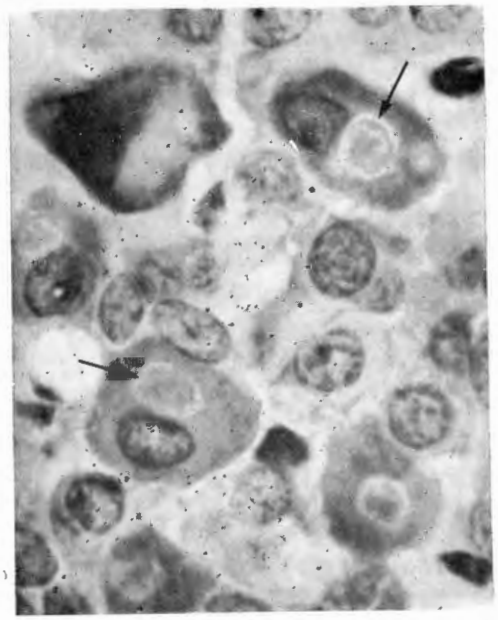

FIG. 28-5. Microfotografía de un corte de hipófisis anterior de rata teñido con la técnica PA-Schiff y hematoxilina. Obsérvese que el citoplasma de las células que secretan hormonas glucoproteínas está teñido intensamente por el método de PA-Schiff. Pueden observarse bien Golgi negativos, señalados por flechas. (Cortesía de Y. Clermont.)

En términos generales las células cromófilas son las células funcionales de la glándula, que secretan sus diversas hormonas. Para este fin, como veremos, hay especialización considerable entre los elementos cromófilos. Pero antes de considerar los elementos cromófilos y sus funciones vamos a considerar la función de las células cromófobas.

Las células cromófobas son las precursoras que por diferenciación originarán los diversos tipos de células cromófilas funcionales. Las células cromófobas varían de volumen, porque algunas se hallan en proceso de diferenciación hacia cromófilas. Además, las cromófobas probablemente difieran entre sí en otro aspecto, porque la especialización quizá exista en la etapa cromófoba, de manera que por lo menos algunas células cromófobas están destinadas a transformarse únicamente en determinados tipos de cromófilas cuando se diferencian. Es posible

que los elementos cromófobos menos diferenciados no sean específicos al respecto, y quizá exista un reservorio de células madre cromófobas no específicas en el lóbulo anterior. Sin embargo, esto es difícil de comprobar, pues *raramente se observan mitosis en la glándula* y hay señales indicadoras de que después que un elemento cromófobo se diferencia en una célula cromófila funcional, ésta a su debido tiempo puede dejar de trabajar e involucionar nuevamente transformándose en cromófoba.

Tipos de cromófilas. *¿Existe un tipo separado de célula para secretar cada hormona?* Después que los estudios endocrinológicos demostraron que había en el lóbulo anterior por lo menos siete hormonas con efectos diferentes, se planteó el problema de saber si había o no había siete tipos diferentes de células cromófilas que secretaban dichas hormonas. Se planteaban dos problemas diferentes, en relación con estos temas. En primer lugar, había que crear métodos de tinción que pudieran demostrar que había tantos tipos diferentes de células cromófilas como hormonas; en segundo lugar, cosa mucho más difícil, se necesitaban datos clínicos experimentales que relacionaran los diferentes tipos de células, distinguiéndolas por métodos de coloración diferencial, con hormonas diversas. Describiremos algunos de los trabajos efectuados en este campo y las conclusiones logradas.

Los tipos iniciales de coloración utilizados para la hipófisis anterior mostraban la presencia de dos tipos de células cromófilas; pueden distinguirse en una buena preparación a base de H y E (fig. 28-4, *derecha),* así como con técnicas especiales (fig. 28-8, *izquierda, centro).* El citoplasma de un tipo es acidófilo, el del otro es más o menos basófilo; en consecuencia, estos dos tipos celulares desde hace mucho tiempo se llamaron, respectivamente, células *acidófilas* y *basófilas.* Más tarde se llamaron células *alfa* y células *beta* (fig. 28-4, *derecha),* pero al irse creando más técnicas de coloración estos términos pasaron a tener a veces sentidos diferentes. Como veremos luego, el desarrollo de otros métodos de tinción en los últimos años ha permitido establecer subtítulos con otros nombres más. Sin embargo, antes de describirlos hemos de empezar por considerar el difícil problema de intentar establecer qué células producen cuáles hormonas. Esto debe efectuarse principalmente con métodos indirectos. Empecemos por los elementos ácidófilos.

FUNCIONES DE LAS CÉLULAS ACIDÓFILAS: DOS TIPOS DIFERENTES. Se ha estudiado este problema de una manera que ha ayudado a establecer las funciones de los elementos acidófilos, fundándose en que espontáneamente aparecen tumores compuestos a veces de células acidófilas en el lóbulo anterior de la hipófisis, y que las personas que sufren tales tumores manifiestan cambios corporales que pueden atribuirse a una o varias hormonas particulares. Se sabe desde hace tiempo que la acromegalia depende de que la hipófisis anterior secreta una cantidad extra de hormona de crecimiento, y que ello suele depender de un tumor que empezó a crecer en la glándula. Cuando se estudiaron histológicamente glándulas hipofisarias anteriores de acromegálicos se observó casi siempre cierto crecimiento de células acidófilas. Este hecho, claro está, indicaba que las acidófilas secretaban hormona de crecimiento.

Más tarde se observó que a veces la acromegalia en la mujer se acompañaba de lactancia persistente; este es un proceso denominado *galactorrea (galactos* = leche, *rhoia* = flujo), que puede o no guardar relación con un embarazo anterior; sugirió que las células que producen hormona de crecimiento pueden también producir hormona lactógena. Además, las hipófisis de mujeres durante las últimas etapas del embarazo, y durante unas semanas después del nacimiento, contienen un número elevado de elementos acidófilos ligeramente granulosos. Estas fueron las células que en un tiempo Erdheim denominó células de embarazo.

Tipos de acidófilas. Se planteó luego el problema de saber si las mismas células acidófilas secretan las dos hormonas de crecimiento y lactógena, o si normalmente hay tipos separados de elementos acidófilos para secretar las dos hormonas diferentes, y que el motivo de que tumores acidófilos secretaran dos hormonas era que en ellos puede producirse diferenciación hacia ambos tipos. El problema ha sido investigado tiñendo elementos acidófilos de glándulas normales mediante métodos especiales para observar si hay dos tipos diferentes de elementos acidófilos, hecho que se verificó, era cierto. En primer lugar, los gránulos citoplásmicos de un tipo se comprobó que se tiñen con la técnica de azocarmín; los otros elementos celulares se comprobó que contenían gránulos mayores que se tiñen con la técnica del anaranjado G. Más tarde se comprobó que una combinación de eritrocina y anaranjado G distinguiría entre los dos tipos de células mejor todavía. Con esta combinación los gránulos de un tipo se tiñen con la eritrocina y los de

otro tipo se tiñen ligeramente con el anaranjado G. El ME ha permitido establecer la diferenciación entre los dos tipos de células acidófilas según el volumen de los gránulos que contienen. Sin embargo, lo mejor hoy por hoy probablemente sea evitar una actitud demasiado específica acerca de si la hormona prolactina (hormona lactógena) puede o no ser secretada solamente por un tipo de célula acidófila y la hormona de crecimiento por otra, o cuál tipo de gránulo es precursor de cuál hormona. Pero parece que quizá existan dos tipos de acidófilos —por lo menos en algunos mamíferos.

Tipos diferentes de basófilas. El problema de distinguir diferentes tipos de basófilas y de relacionarlos con funciones diversas ha resultado más difícil de lo que fue con las acidófilas.

En primer lugar, se comprobó por estudios químicos que mientras las hormonas de crecimiento y lactógena, y también la ACTH, son proteínas, las hormonas trópicas —TSH, FSH y LH— son *glucoproteínas.* En consecuencia, como el método PA-Schiff tiñe específicamente algunos grupos carbohidratos reactivos que existen en las glucoproteínas, era lógico pensar que podrían teñirse específicamente los gránulos de los basófilos que producen tres tipos de hormonas glucoproteínicas, hecho que se verificó. Ver la figura 28-5.

Una vez comprobado que los gránulos de las células basófilas que producen hormonas glucoproteínicas podían distinguirse mediante el método PA-Schiff, de las células que producen otros tipos de hormonas, se ha intentado observar si podían combinarse otros métodos de tinción con el de PA-Schiff para distinguir subtipos de células PA-Schiff positivas. Por ejemplo, Ezrin y colaboradores combinaron un método de coloración con hierro dializado y la técnica de PA-Schiff y observaron que algunas células PA-Schiff positivas seguían teñidas de color rojo (se llamaron células beta rojas) (figura 28-8), pero otras tomaban un color púrpura (recibieron el nombre de células delta purpúricas). Pueden verse ejemplos de ambos tipos en la figura 28-8, *centro, izquierda.*

Otro método que ha distinguido subtipos de células PA-Schiff positivas es el de la coloración de aldehido y tionina. Mediante estas técnicas de tinción combinada, y también determinando el volumen y la forma de las células que se tiñen diferentemente, se ha podido postular la existencia de tres tipos diferentes de células PA-Schiff positivas, uno para cada una de las hormonas glucoproteínicas, TSH, FSH y LH. Sin embargo, parece que existe un tipo de célula que es PA-Schiff positiva, pero que probablemente no fabrique una hormona glucoproteínica. Hay otros posibles motivos para que el citoplasma de esta célula se coloree por el método de PA-Schiff. Esta célula se conserva roja cuando se combina el método PA-Schiff con el método de tinción de tionina y aldehido. Hay datos indicadores de que las células de este tipo producen ACTH, MSH (hormona estimulante de los melanocitos), o ambas.

Establecer las funciones de diversos tipos celulares entre los elementos basófilos PA-Schiff positivos de la hipófisis no ha sido tan fácil como lo fue demostrar las dos funciones de los acidófilos. Sin embargo, estudiando las hipófisis de personas muertas con diversos trastornos clínicos originados por deficiencias hormonales especiales, y extirpando diversas glándulas blancas de las diversas hormonas trópicas en los animales (lo cual hace que las células de la hipófisis que producen la hormona trópica correspondiente trabajen más) y suprimiendo la secreción de diversas hormonas trópicas dando la hormona producida por la glándula blanca a los animales (lo cual origina almacenamiento de la hormona trópica en las células que la producen) se ha tenido mucha información que indica cuáles son las células particulares que producen estos tres tipos de hormonas trópicas.

Hoy se considera que la célula que produce TSH y que, por lo tanto, se llama *tirotrópica,* es una célula voluminosa de fórmula irregular que después de teñida con PA-Schiff, combinada con uno de los otros métodos mencionados antes, presenta gránulos de color azul purpúrico. La célula que produce FSH es más bien redondeada que angular; sus gránulos, con las técnicas combinadas, se conservan rojos. Por otra parte, la célula que produce LH, aunque redondeada como la célula que fabrica FSH, contiene gránulos que mediante una técnica combinada quedan teñidos de color púrpura.

El tipo de células que fabrican ACTH (hormona proteínica) es más difícil de establecer. Posiblemente la ACTH también sea producida por una célula que antes de conocerse los nuevos métodos de tinción pudiera haberse llamado cromófoba voluminosa. Claro está, cualquier célula cromófoba voluminosa puede contener gránulos porque está empezando a diferenciarse en cromófila o porque se está transformando nuevamente de cromófila en cromófoba. Sin embargo, se ha sugerido que un tipo de célula "cromófoba" que contiene gránulos no es un

elemento de transición sino que es de morfología más consistente y puede relacionarse con la producción de ACTH; las similitudes de estructura molecular de MSH y ACTH hacen menos segura la existencia de dos tipos celulares para producir estas dos hormonas de lo que ocurre para otras hormonas del lóbulo anterior; de hecho, hay menos seguridad acerca de la fuente celular de estas dos hormonas que para las otras. Se necesitan más trabajos antes de poder tener cierta seguridad acerca de la fuente celular de ACTH y MSH.

Como ha puesto de relieve Ezrin, quien ha estudiado histológicamente más de 1 000 hipófisis humanas, el problema de atribuir diversas hormonas a tipos celulares especiales en el hombre se complica por el hecho de que la mayor parte de personas mueren después de una enfermedad, y la cual suele originar una desaparición no específica de granulaciones, o incluso un agotamiento de muchas células en el lóbulo anterior. Un cuadro normal de células en la hipófisis anterior del hombre sólo puede preverse en casos en que se presente muerte accidental y brusca.

Núcleos de cromófobas y cromófilas. Los núcleos de las células glandulares de la parte anterior de la hipófisis varían considerablemente en volumen, y en la intensidad con que se tiñen (fig. 28-4, *izquierda, inferior).* Muchas de las mayores sólo se tiñen con poca intensidad, y en su interior pueden verse gránulos de cromatina incluidos en el jugo nuclear. Pero en otros núcleos, y éstos suelen ser menores, la cromatina parece estar más condensada; cuando este proceso es muy notable los núcleos se observan picnóticos. Según los estudios de Severinghaus las variaciones en la reacción colorante y en el volumen de los núcleos se explicarían porque las células se hallarían en diferentes etapas de su ciclo secretor. Los núcleos de las acidófilas probablemente empiecen a teñirse con mayor intensidad cuando las células que los contienen se llenan de gránulos y empiezan a vaciarse. Cuando la célula se vacía de gránulos, la cromatina del núcleo se hace más condensada todavía, y sólo empieza a dispersarse cuando la célula vuelve a acumular gránulos. Por lo tanto, los núcleos más obscuros probablemente correspondan a células que están empezando a eliminar o han eliminado sus gránulos, y los núcleos más claros y voluminosos serían los de las células que están acumulando gránulos. (Todo esto resulta lógico para quien lea el cap. 6.)

Estructura fina de las cromófilas. Como era lógico esperar, una célula cromófila posee las características corrientes que ya hemos descrito en detalle para las células secretorias: 1) vesículas de superficie rugosa del retículo endoplásmico donde se sintetiza la secreción proteínica, y 2) aparato de Golgi bien desarrollado, que guarde relación con la acumulación de secreción en forma de gránulos secretorios y con las hormonas glucoproteínicas, probablemente añadiendo al componente hidrato de carbono a dicha secreción. Los gránulos están incluidos en vesículas membranosas, y sus dimensiones difieren según los elementos cromófilos; con otras investigaciones cabe esperar que el ME aclare nuevas distinciones entre los tipos de células que ya han sido distinguidos por el microscopio de luz, y métodos histoquímicos y de tinción especiales.

Parte tuberal

Aunque esta es una extensión hacia arriba de la parte anterior, tiene una estructura microscópica diferente. Las células que contiene son aproximadamente cuboides y no contienen gránulos citoplásmicos. El citoplasma es difuso y ligeramente basófilo. La pars tuberalis es muy rica en vasos. Y su función, si alguna tiene, todavía es desconocida.

Parte intermedia

No está tan bien desarrollada en el hombre como en muchos animales. En el hombre, lo que muchas veces se interpreta como pars intermedia consiste principalmente en: 1) una hilera irregular de folículos que contienen materiales coloidales mal teñidos y que están formados por células pálidas (fig. 28-6), y 2) unas pocas hileras de células de dimensiones moderadas con citoplasma granuloso fuertemente basófilo (fig. 28-6, *centro).* (Los gránulos desaparecen muy rápidamente a menos que se lleve a cabo en seguida la fijación). Estas células pueden extenderse hacia el interior de la parte nerviosa (fig. 28-6, *arriba, derecha).*

En algunas especies (por ejemplo, peces y anfibios) la pars intermedia produce una hormona denominada hormona estimulante de los melanocitos (MSH) o intermedina. Esta hormona hace que se dispersen los gránulos de pigmento que se congregan alrededor de los núcleos de las células pigmentadas de la piel; esto hace que la piel se ponga de color más obscuro.

Factores ambientales parecen actuar de maneras diversas para causar la liberación de MSH y originar cambios de color en estas especies. Está comprobado que puede extraerse una hormona estimulante de los melanocitos de hipófisis humanas. En el hombre la MSH, como su nombre indica, estimula la formación de pigmento en los melanocitos. Las moléculas de MSH y ACTH tienen series de aminoácidos muy similares y no sabemos exactamente si ambas hormonas son producidas por el mismo tipo celular que en el lóbulo anterior de la glándula o si no es así. Se ha comprobado que tanto la ACTH como la MSH pueden aumentar la pigmentación en el hombre, pero hasta aquí no se han establecido netamente los papeles respectivos de estas dos hormonas en pacientes con aumento de pigmentación.

PARTE NERVIOSA

Desarrollo de conocimientos. Desde hace mucho tiempo se sabe que las lesiones de la parte nerviosa podrían producir una enfermedad denominada *diabetes insípida.* (Se trata de un proceso muy diferente de la diabetes "azucarada", que describiremos en este mismo capítulo.) La diabetes insípida se halla caracterizada por la eliminación de grandes volúmenes de orina de peso específico bajo.

Durante años se ha admitido que esta enfermedad dependía de la imposibilidad en que se hallaba la parte nerviosa para producir la denominada *hormona antidiurética.* Si la sangre no contiene hormona antidiurética en cantidad suficiente, los tubos contorneados distales y los colectores no absorben la proporción adecuada de filtrado glomerular, por lo tanto, el volumen de orina es muy superior al normal.

Quedaban, sin embargo, diversos puntos obscuros sobre la relación entre esta enfermedad y la parte nerviosa. Se sabía, por ejemplo, que la enfermedad podía obtenerse lesionando el hipotálamo, y también interrumpiendo los haces nerviosos que van desde los núcleos hipotalámicos a la parte nerviosa (fig. 28-7). Pero podía aliviarse mediante extractos de la parte nerviosa. Así, pues, solía admitirse que estas otras formas de la enfermedad podían explicarse aceptando que la parte nerviosa necesitaba la acción nerviosa de la región hipotalámica para producir normalmente su hormona.

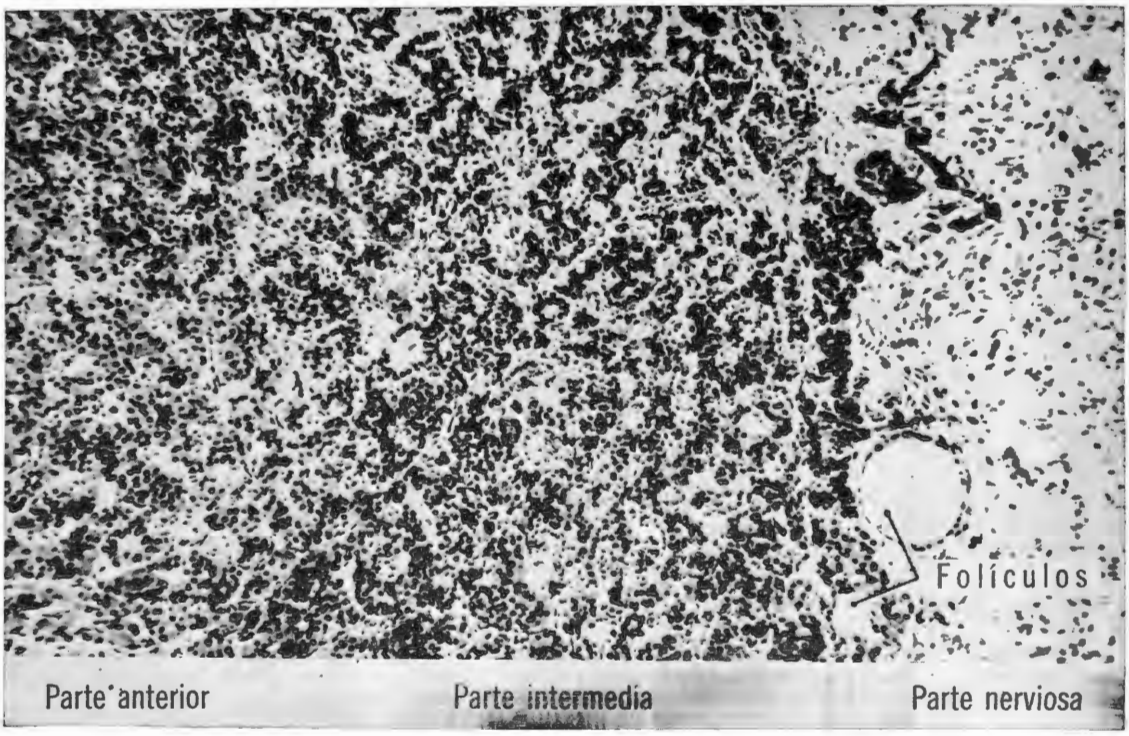

FIG. 28-6. Microfotografía (pequeño aumento) de un corte que abarca la parte anterior *(izquierda)*, la intermedia *(centro)* y la parte nerviosa *(derecha)* de la hipófisis.

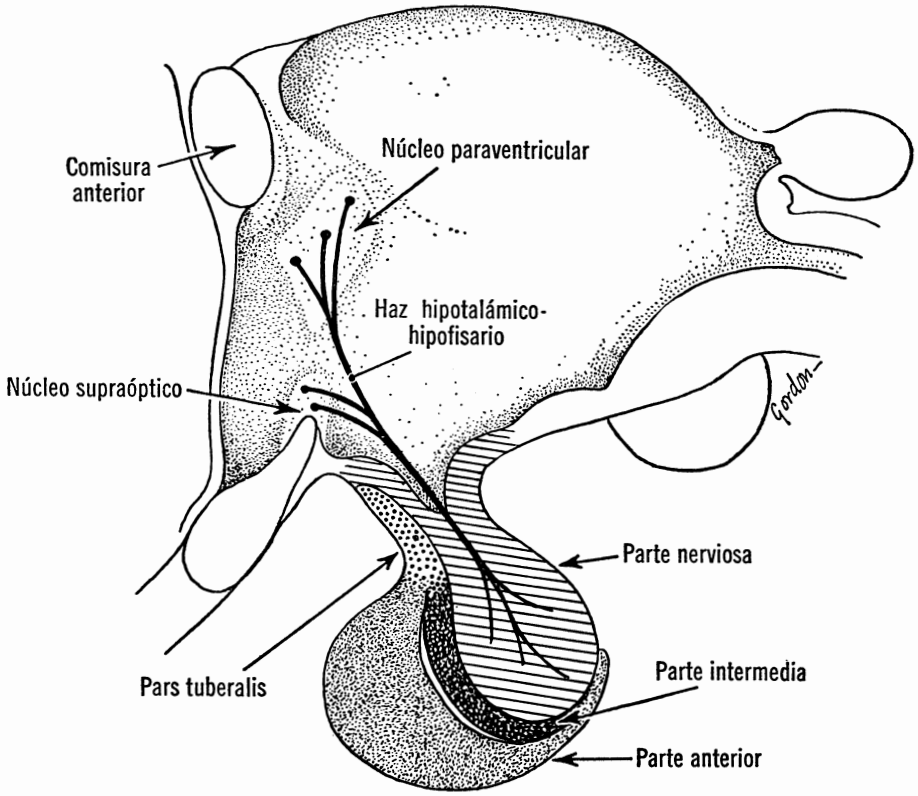

FIG. 28-7. Esquema del haz hipotalámico-hipofisario y del curso seguido por la neurosecreción desde los núcleos hipotalámicos hacia la parte nerviosa.

Además de contener una hormona antidiurética, los extractos de la parte nerviosa inyectados a los animales les producían contracciones o aumento de tono de casi toda la fibra muscular lisa del cuerpo. Cuando los métodos de extracción química se perfeccionaron, Kamm y colaboradores pudieron aislar de los extractos impuros dos fracciones muy activas. La primera recibió el nombre de oxitocina (*oxys* = rápido, *tokos* = parto) o *pitocina*, porque obra principalmente sobre la musculatura lisa de la pared del útero y, obligándola a contraerse, puede facilitar la expulsión del feto. La oxitocina también se cree que es liberada por estímulo de la lactancia (o el ordeño), y actúa haciendo que las células mioepiteliales que rodean los alveolos se contraigan; la consecuencia es el vaciamiento de la leche que contienen hacia el sistema de conductos de la glándula mamaria. La segunda fracción que puede obtenerse de los extractos brutos recibe el nombre de *pitresina;* actúa sobre la musculatura lisa de los

FIG. 28-8. *Arriba, izquierda,* Dibujo de célula nerviosa en el hipotálamo humano, con gránulos neurosecretorios y cuerpos de Nissl en el citoplasma. El corte fue teñido con azul de cresil-violeta de Klüver y Barrera. (Según un corte proporcionado por Louis Poirier.) *Centro, izquierda,* Dibujo de parte de un corte de prehipófisis humana teñido por el método de Ezrin y Wilson (ver el texto). Los acidófilos son de color amarillo anaranjado. Pueden verse dos tipos de basófilos, rojos y purpúreos. La diferencia entre cromófobos y cromófilos no es tan clara como en la mayor parte de cortes. (Preparación brindada por W. Wilson.) *Abajo, izquierda,* Corte de prehipófisis humana, teñido según método de Gomori; los acidófilos son rojos, los basófilos de azul purpúreo claro. *Arriba, derecha,* Corte de hipófisis posterior humana, teñido por el método de Gomori. Se observan las ramificaciones terminales de una fibra nerviosa, y material neurosecretor a su alrededor. Hay, asimismo, un cuerpo de Herring. *Abajo, derecha,* Corte de hipófisis posterior humana, teñido por el método de Gomori. Se observa la terminación de una fibra nerviosa, con acumulación de material neurosecretor, cerca de un capilar dentro del cual probablemente penetre este último.

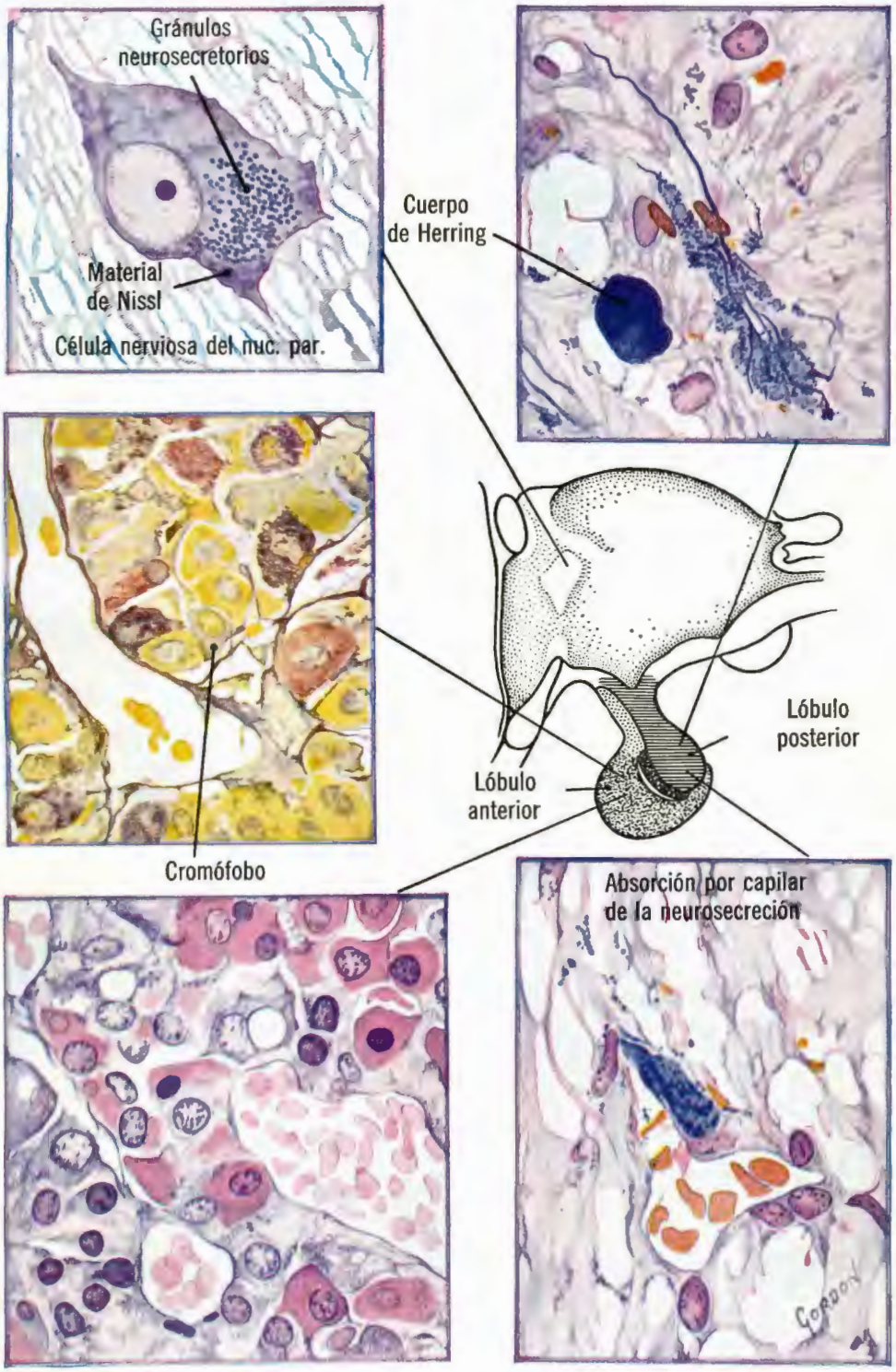

FIG. 28-8. *(Descripción en la página opuesta.)*

vasos sanguíneos (efecto hipertensor) y del intestino. Posee, asimismo, la acción antidiurética.

Recientemente, du Vigneaud y colaboradores han establecido la estructura química de la pitocina (oxitocina) y la pitresina (vasopresina), logrando, asimismo, sintetizar estas hormonas.

Constituía un hecho desorientador que si bien podían extraerse hormonas de la hipófisis nerviosa, su estructura microscópica no era la de una glándula endocrina.

Neurosecreción. Se han podido aclarar varios puntos obscuros acerca de las funciones de la parte nerviosa, y su relación con el hipotálamo por el descubrimiento del fenómeno de la neurosecreción. Actualmente está comprobado que las hormonas que pueden extraerse de la parte nerviosa no se producen ahí, sino en los cuerpos de las neuronas de los núcleos paraventricular y supraóptico del hipotálamo; éstas producen una *neurosecreción* (fig. 28-8, *arriba, izquierda)* que pasa desde los cuerpos celulares de las neuronas, siguiendo sus axones contenidos en el haz hipotalámico-hipofisario, hacia la parte nerviosa (fig. 28-7). Aquí la neurosecreción (que contiene la actividad hormonal) es absorbida hacia los capilares de los tabiques de la pared nerviosa (fig. 28-8, *abajo, derecha).* Si se interrumpe el haz hipotalámico-hipofisario, la neurosecreción no puede alcanzar la parte nerviosa para ser absorbida y aparece el cuadro de la diabetes insípida (a menos que se creen nuevas zonas de absorción).

Mediante la técnica de hematoxilina y alumbre de cromo se han podido descubrir gránulos neurosecretorios en los núcleos hipotalámicos de todas las especies estudiadas, incluyendo el hombre; en éste los primeros en observarlos fueron Scharrer y Gaupp. En los mamíferos los gránulos son muy pequeños (fig. 28-8, *arriba, izquierda).* Los elementos neurosecretorios son células nerviosas con todas las características ordinarias de las neuronas, incluyendo los cuerpos de Nissl en su citoplasma (fig. 28-8, *arriba, izquierda).* Además, producen material secretorio que siguiendo sus axones llega a las terminaciones nerviosas (fig. 28-8, *arriba, derecha),* desde donde penetra en la circulación (fig. 28-8, *abajo, derecha).*

Según ya mencionamos, el producto de neurosecreción al cual corresponde la actividad hormonal de los extractos de la parte nerviosa es producido por las neuronas de los núcleos supraópticos y paraventriculares, en la parte nerviosa sólo es almacenada para ser absorbida. Vamos a ver que estos datos permiten comprender mejor la correspondiente estructura de la parte nerviosa.

Estructura microscópica. En la mayor parte de especies la porción nerviosa de la hipófisis no constituye una estructura bien organizada. Pero el aspecto microscópico es mucho más claro en la zarigüeya y ha sido estudiado recientemente por Bodian, teniendo en cuenta los últimos conocimientos sobre neurosecreción.

Bodian ha comprobado que la parte nerviosa de la zarigüeya está dividida en lobulillos por cierto número de tabiques que contienen muchos vasos sanguíneos de pequeño calibre; es en ellos donde se vierte la mayor parte de la neurosecreción (fig. 28-9). La parte central de cada lobulillo constituye un hilio, compuesto principalmente por fibras del haz hipotalámico-hipofisario. Utilizando el método de coloración de Gomori pueden observarse finos gránulos de neurosecreción en estas fibras nerviosas. Desde la región del hilio las fibras divergen para acercarse al tabique que rodea el lobulillo, formando ángulo recto con él. Cerca de su terminación cada fibra está recubierta de una vaina de substancia neurosecretoria; por lo tanto, cerca de sus terminaciones las fibras constituyen los núcleos centrales de cilindros de material neurosecretorio que entran en contacto con los tabiques, formando ángulos casi rectos. El material neurosecretorio es absorbido a nivel de estas terminaciones para pasar a los vasos sanguíneos de los tabiques. La zona formada por estos cilindros que terminan en los tabiques ha sido denominada por Bodian *zona de empalizada* del lobulillo (fig. 28-9).

En el hilio de cada lobulillo pueden observarse los núcleos de los pituicitos (fig. 28-9), células de tipo neuróglico que probablemente actúen como elementos de sostén. Sus prolongaciones citoplásmicas (fibras) pueden extenderse entre los cilindros del material neurosecretorio en la zona de empalizada (fig. 28-9).

En la parte nerviosa se observan formaciones de material que se tiñe con la técnica de Gomori y que han recibido el nombre de cuerpos de Herring (fig. 28-8, *arriba, derecha* y figura 28-9). Se trata probablemente de bulbos terminales de las fibras del haz hipotalámico-hipofisario que terminan en el interior de la substancia de la glándula, y en las cuales hay acúmulos de material neurosecretorio.

La estructura microscópica de la parte nerviosa de otras especies parece fundamentalmente similar a la de la zarigüeya, pero no está tan

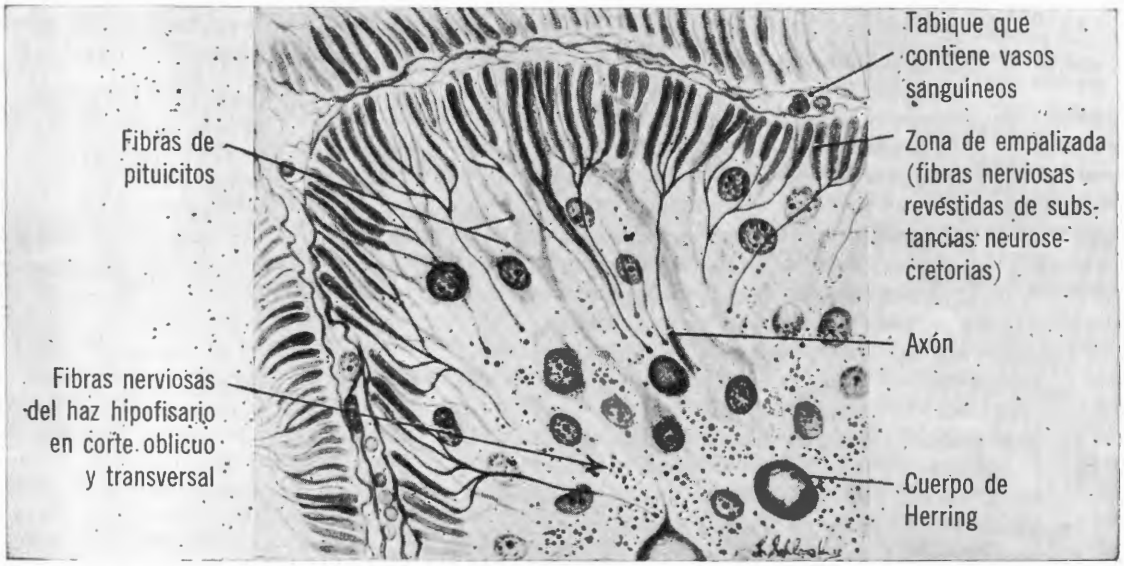

FIG. 28-9. Representación esquemática de la histología de un lobulillo en la parte nerviosa de la zarigüeya. (Bodian, D.: Bull. Johns Hopkins Hospital, *89*:354.)

claramente dispuesta en lóbulos separados por tabiques; en consecuencia, es probable que la absorción de material neurosecretorio tenga lugar sobre todo en las zonas terminales de las fibras, hacia los vasos sanguíneos dispuestos más irregularmente.

FACTORES LIBERADORES DE HORMONAS: UN ENLACE ENTRE LOS SISTEMAS NERVIOSO Y ENDOCRINO

El primer tipo de neurosecreción que hemos descrito incluye la liberación en algunas terminaciones nerviosas de sinapsis, o en músculos o células glandulares, de acetilcolina, noradrenalina u otros productos que pueden desencadenar en la sinapsis un impulso nervioso para la otra neurona que interviene en la misma; o en las terminaciones nerviosas de los músculos provocar la contracción o la relajación, o en las glándulas algo que afecte su secreción.

La segunda neurosecreción descrita en este libro es el tipo que acabamos de describir en relación con el lóbulo posterior de la hipófisis. Esto proporciona un ejemplo de cómo es sintetizada una secreción en el cuerpo de una neurona, pasando hacia el axón en cierta distancia y penetrando en los capilares en lugares donde el axón termina en estrecha asociación con las paredes capilares. Ya se han aislado dos hormonas generales producidas de células nerviosas y secretadas en los capilares del lóbulo neural por vía de los axones, la oxitocina y la hormona antidiurética. Estas hormonas son polipéptidos pequeños.

Más recientemente se ha comprobado que el fenómeno de la neurosecreción es incluso más frecuente, pues se han descubierto neurosecreciones participando en el control de la secreción de varias hormonas por el lóbulo anterior, a saber, hormona del crecimiento, TSH, ACTH, FSH y LH.

La significación de estos hechos estriba en que demuestran que si bien las células secretorias del lóbulo anterior no están directamente inervadas por fibras nerviosas eferentes, pueden ser estimuladas para secretar a consecuencia de impulsos nerviosos aferentes recibidos de alguna parte del cuerpo. Uno de los primeros ejemplos de este fenómeno se observó en la coneja virgen.

Según describiremos en el capítulo siguiente, cuando secreta en cantidades suficientes la hormona trópica LH hace que un folículo ovárico maduro (uno o más) en la superficie del ovario estalle y libere un óvulo (huevo) que esté disponible para la fecundación si la hembra por entonces se cruza con el macho. Se comprobó que una coneja virgen durante el verano suele hallarse en un estado en el cual hay varios folículos maduros disponibles para romperse

en la superficie de sus ovarios. Sin embargo, requiere LH para que se produzca tal rotura. Se observó más tarde que si tal hembra se cruzaba con el macho, incluso un macho estéril, los folículos se rompían. Por lo tanto, era evidente que impulsos nerviosos aferentes desencadenados por el acto del coito han de estimular en alguna forma la secreción de LH por células de la hipófisis anterior.

Otro ejemplo lo proporcionan las situaciones de alarma *(stress)*. Por ejemplo, una operación quirúrgica constituye una situación de alarma. Es sabido que muchos tipos de alarma obligan a la hipófisis interior a secretar más ACTH, que a su vez estimula la corteza suprarrenal para que produzca más hidrocortisona. Un resultado interesante de todo ello es que los individuos con tendencia a las crisis de gota las sufren si sus suprarrenales no producen una cantidad adecuada de hidrocortisona. Por lo tanto, si una persona de este tipo sufre una intervención quirúrgica, la cantidad extra de ACTH secretada a consecuencia del insulto operatorio puede agotar temporalmente sus glándulas suprarrenales, de manera que la cantidad de cortisona que secretan unos pocos días después de la operación pasa a ser inferior al nivel crítico y, por lo tanto, el pobre paciente sufre una crisis de gota que viene a complicar sus problemas.

La forma cómo impulsos nerviosos aferentes afectan el lóbulo anterior es la siguiente: impulsos aferentes de todos los órganos sensoriales en todas las partes del cuerpo, mediante cadenas de neuronas pueden converger más o menos sobre el hipotálamo, estructura estrechamente relacionada con las experiencias emocionales del individuo. Desde diversas partes del hipotálamo, células nerviosas mandan axones que se extienden hasta los capilares; éstos, a su vez, drenan en los sinusoides del lóbulo anterior de la hipófisis. Las células nerviosas intervienen en la producción de neurosecreciones que representan los diversos factores de liberación. Estos se denominan TRF para el factor de liberación de tirotropina, CRF para el factor de liberación

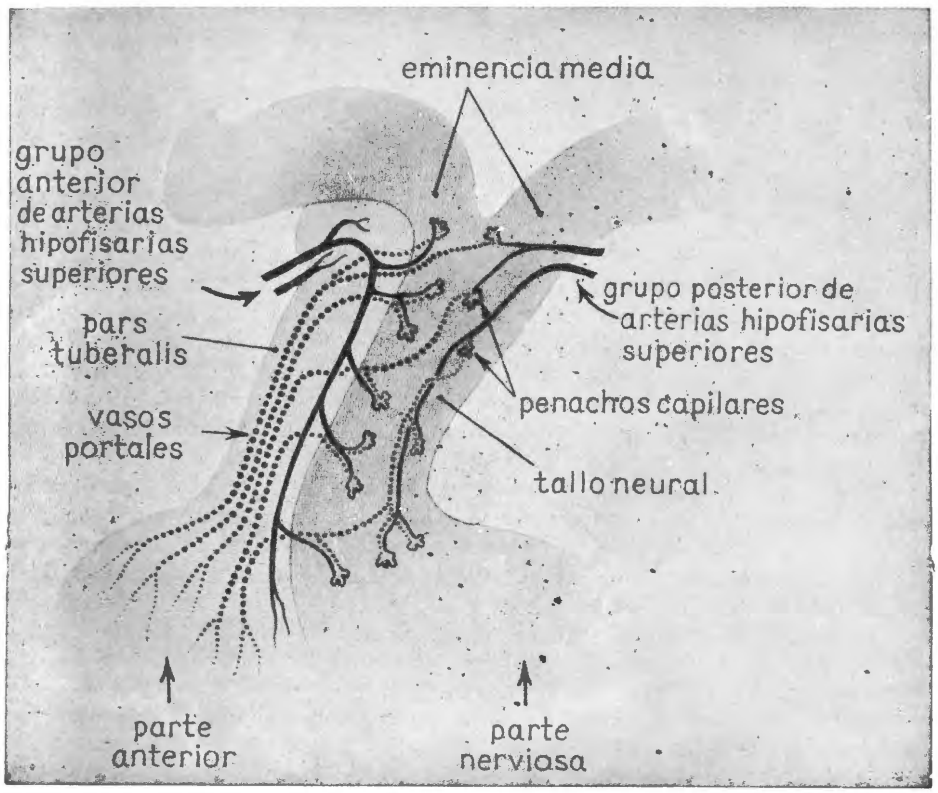

FIG. 28-10. Esquema para ilustrar las ideas de Green sobre el riego sanguíneo del tallo hipofisario. El curso seguido por la sangre arterial se indica en líneas continuas; el de la sangre venosa, en líneas de puntos. (Copiado y ligeramente modificado de Green, J. D.: Anat. Rec., *100*:273.)

de corticotropina (ACTH), y SRF para el factor de liberación de somatotropina (hormona de crecimiento). También hay factores de liberación para FSH y LH. Existe, asimismo, un factor que actúa *inhibiendo* la secreción de hormona lactógena.

Para explicar cómo los axones que llevan estos factores de liberación a los capilares drenan en los sinusoides del lóbulo anterior, hemos de considerar primero el riego sanguíneo de la hipófisis y el sistema hipofisario portal.

Riego sanguíneo de la hipófisis

La glándula está rodeada por dos grupos principales de vasos: las *arterias hipofisarias superiores* y las *inferiores.*

Las *arterias hipofisarias superiores,* que son varias, provienen del polígono de Willis. Llegan a la glándula constituyendo un grupo anterior y un grupo posterior (fig. 28-10).

Las arterias del grupo anterior penetran en la parte más alta de la porción tuberal (figura 28-10) y, en general, se dirigen hacia abajo. En su trayecto hacia la parte anterior proporcionan gran número de ramas. Las situadas más arriba pasan a la región de la eminencia media (fig. 28-10) y las inferiores van a parar al tallo neural (fig. 28-10). Todos estos vasos terminan en racimos de capilares tortuosos y dilatados; han sido objeto de muchos estudios, en particular por Wislocki y por Green, cuyos trabajos recomendamos a quienes deseen detalles. Green describe los vasos arteriales y los racimos capilares terminales como incluidos en una vaina particular de tejido conectivo; ha merecido también el nombre de vaina neurológica. Los racimos capilares se vacían en vénulas que siguen un trayecto retrógrado en las mismas vainas, dirigiéndose hacia la parte tuberal (figura 28-10, *líneas punteadas)*, donde se unen unas con otras para formar vénulas mayores (fig. 28-10, *líneas de puntos),* que se vacían en los sinusoides de la parte anterior de la glándula. Como el sistema de vénulas que drenan los racimos capilares de la eminencia media y del tallo contienen sangre venosa que va a parar a una segunda red capilar, constituyen un sistema *portal.*

El grupo *posterior* de arterias hipofisarias superiores penetra en la parte posterior del tallo (fig. 28-10). Las ramas superiores riegan la eminencia media; las ramas inferiores riegan la parte más baja del tallo. Aquí también las ramas terminan en racimos de capilares tortuosos y dilatados que, junto con los vasos que los riegan y con los que les dieron origen y los que los continúan, se hallan incluidos en una vaina de tejido conectivo. Las vénulas de estos racimos capilares pasan hacia adelante hasta la porción tuberal (fig. 28-10, *línea de puntos)* para drenar la parte anterior; por lo tanto, estas vénulas también forman parte del sistema portal hipofisario.

No parece que haya más conexiones que las anastomosis capilares entre la eminencia media y el resto del hipotálamo; por lo tanto, la circulación portal hipofisaria no está destinada a mandar sangre del cuerpo del hipotálamo a la parte anterior, sino a mandar sangre desde la eminencia media y del tallo neural hacia la parte anterior de la hipófisis. Según Green, la circulación portal no drena sangre desde la parte nerviosa hacia la parte anterior. En consecuencia, se cree que los factores de liberación hormonal son producidos por cuerpos neuronales en diversas partes del hipotálamo, y que los axones de estos cuerpos celulares terminan en la eminencia media, o posiblemente en el tallo neural, donde los factores de liberación penetran en los capilares que riegan el lóbulo anterior.

Recuérdese que no toda la sangre que llega a la parte anterior por las arterias hipofisarias superiores ha atravesado los racimos capilares de la eminencia media o del tallo; algunos ramos arteriales pasan directamente desde la parte tuberal a la parte anterior (fig. 28-10).

El segundo riego sanguíneo de la hipófisis proviene de las arterias hipofisarias inferiores. Son dos, una a cada lado, nacidas de la arteria carótida interna correspondiente cuando ésta se halla en la parte posterior del seno cavernoso. Cada arteria hipofisaria inferior se dirige hacia la línea media siguiendo el suelo de la fosa pituitaria, y alcanza la parte más baja de la glándula a nivel de su superficie inferoexterna. Aquí da una o dos pequeñas ramas que penetran en la parte inferior de los lóbulos anterior y posterior. El principal vaso a cada lado sigue hacia arriba, en el surco que queda entre los lóbulos anterior y posterior, dando entonces muchas ramas al lóbulo posterior. Cuando alcanza la parte más alta del surco cada vaso principal penetra en la parte lateral del lóbulo anterior y sigue hacia adelante para terminar en los núcleos laterales de tejido conectivo del lóbulo anterior. Por lo tanto, los vasos hipofisarios inferiores proporcionan el riego sanguíneo más importante para la parte nerviosa de la

glándula y también riego arterial para la parte anterior.

No parece que la sangre de este origen penetre en el sistema hipofisario portal; en otras palabras, la sangre que llega a la parte nerviosa por estos vasos se reúne en venas que no se vacían en la parte anterior.

Retroalimentación negativa y factores de liberación

Hemos de considerar otro problema. Ya hemos explicado cómo, por ejemplo, un exceso de hormona tiroidea en la sangre tiende a suprimir la secreción de TSH. Se plantea el problema de saber si este efecto es directo de la hormona tiroidea sobre los tirotrofos de la hipófisis anterior o si es mediada por el hipotálamo suprimiendo la secreción del factor liberador de tirotropina. El mismo problema se plantea con relación a los mecanismos de retroalimentación que controlan la secreción de todas las hormonas trópicas de la hipófisis anterior.

Hoy por hoy, la respuesta a esta cuestión parece que fuera *sí* y *no*. Parece que existen ambos mecanismos, uno directo y uno indirecto de control de retroalimentación negativa para la secreción de hormonas trópicas. Comentaremos el hecho más detalladamente en los dos capítulos siguientes.

No obstante, se ha podido comprobar que si el lóbulo anterior se separa de la circulación hipofisaria portal, la secreción de hormonas trópicas por sus células disminuye considerablemente.

GLANDULA TIROIDES

Anatomía macroscópica. Esta glándula se llamó *tiroides* (*thyreos* = un escudo oval, *eidos* = forma) porque tiene forma de escudo (figura 28-11).

Se encuentra formado por dos lóbulos de tejido glandular rojo obscuro reunidos por un *istmo* (fig. 28-11). El istmo se halla por encima del segundo y tercer anillos cartilaginosos de la tráquea; y los dos lóbulos en su mayor parte se adaptan a la parte inferior a los lados de la tráquea inmediatamente por debajo de la laringe, pero sus partes superiores se extienden en breve distancia hacia arriba en ambos lados (fig. 28-11).

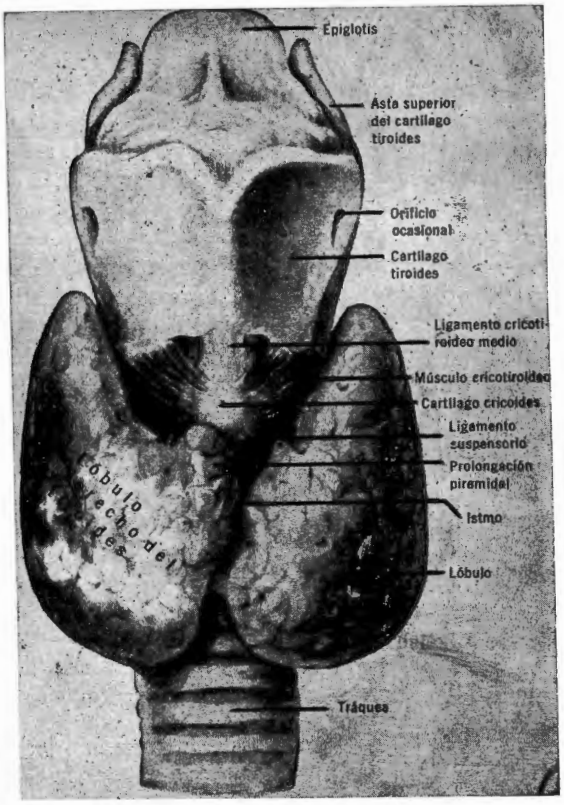

FIG. 28-11. Tiroides in situ. (Huber: Piersol's Human Anatomy. 9a. ed., Philadelphia, Lippincott.)

Estructura microscópica de la glándula tiroides como se ve con objetivo de poco aumento de ML

La glándula está rodeada de dos cápsulas. La externa es continua con la fascia pretraqueal, de la cual forma parte, y que a su vez es parte de la aponeurosis cervical profunda. La interna debe considerarse como la verdadera cápsula de la glándula. Está formada por tejido conectivo fibroelástico y manda tabiques al interior de la glándula, brindando soporte interno y proporcionando apoyo y camino a vasos sanguíneos y linfáticos, y nervios que entran en su substancia. Los tabiques dividen la glándula en lobulillos, cuyos límites pueden ser poco visibles en la superficie de la glándula (figura 28-11). Sin embargo, los lobulillos no se observan bien separados porque los tabiques no se unen unos con otros en la substancia de la glándula de manera que rodeen completamente zonas limitadas de tejido; por lo tanto, el tiroides no es un órgano verdaderamente lobulado sino seudolobulado.

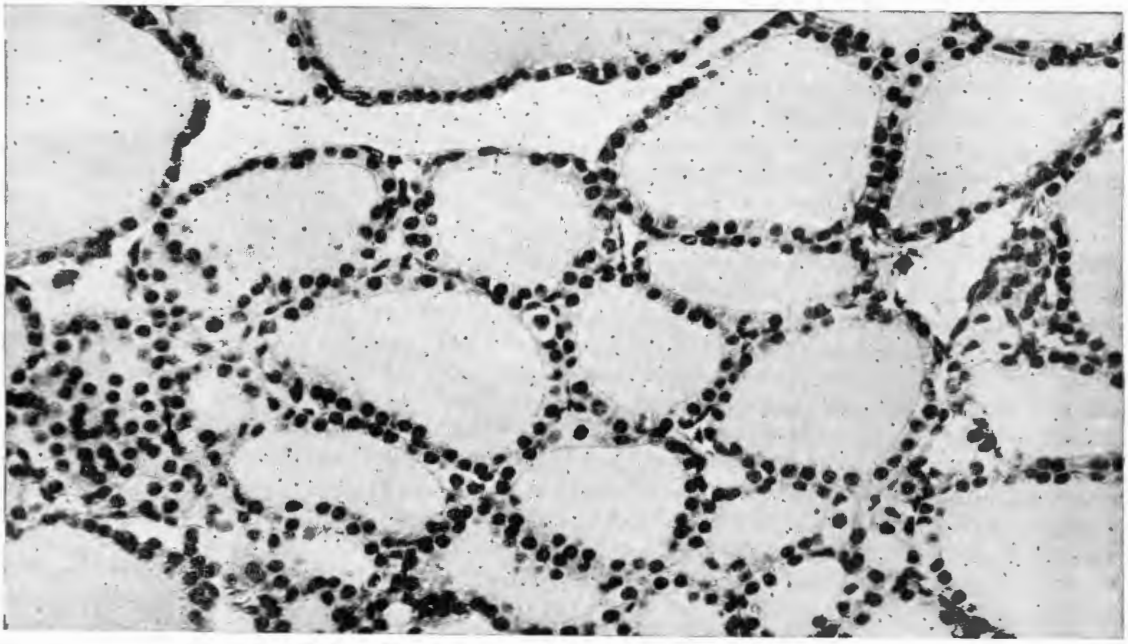

FIG. 28-12. Microfotografía (pequeño aumento) de un corte de tiroides de perro sano. En la parte central baja pueden verse dos células claras.

Folículos de la glándula. La figura 9-9 ilustra la forma cómo un acúmulo de células en una glándula endocrina puede transformarse en un folículo, permitiendo que su secreción se vacíe en una luz central. Los folículos son las unidades estructurales del tiroides y el producto de secreción que hay en ellos se denomina coloide. Por lo tanto, cada folículo constituye no sólo una unidad estructural sino también una unidad funcional. En el tiroides no hay cordones de células secretorias, como ocurre en muchas glándulas endocrinas.

En la glándula normal los folículos son diversos, desde irregularmente redondeados a tubulares (fig. 28-12). Según Marine, miden de 0.05 a 0.5 mm de diámetro. En un corte parecen tener volúmenes más variables todavía. Esto depende de que al hacer el corte el cuchillo atraviesa el centro de algunos folículos, los bordes de otros, y a otros los alcanza en niveles diversos entre los centros y los bordes. Aquellos bordes cuyos folículos son simplemente lamidos por el cuchillo aparecen en los cortes como acúmulos sólidos de células (fig. 28-12, *izquierda*), por el mismo motivo que el corte delgado de una naranja que se está pelando muestra únicamente piel y nada de pulpa.

Marine, que trabajó en forma impresionante como pionero sobre el tiroides, calculó que había aproximadamente 3 000 000 de folículos en el tiroides del hombre. Esta estimación probablemente pecaba de insuficiente. Es probable que haya por lo menos 10 veces este número. Los folículos están aglomerados muy cerca unos contra otros, en una dentada red de retículo que contiene una *red capilar extensa.* Sin embargo, ésta no parece ser una ventaja en un corte ordinario; por algún motivo, probablemente por la retracción, la sangre es exprimida saliendo de la mayor parte de los capilares que, por lo tanto, quedan colapsados y no resultan manifiestos.

Cada folículo está rodeado de una membrana basal que es PA-Schiff positiva. Sin embargo, efectuando estudios cuidadosos de reconstrucción de la glándula tiroides es posible, como demostró Isler, descubrir aberturas en las membranas basales de folículos vecinos donde dos adyacentes pueden ser continuos. Esto hace difícil delinear los folículos y contarlos en forma precisa.

El coloide contenido en los folículos después de la fijación se observa en los cortes como un material sólido, acidófilo, sin estructura (figura 28-12). Sin embargo, en cortes de tejido fijado el coloide muchas veces se observa retraído separándose del epitelio folicular, de manera que tiene bordes dentados, no lisos.

Esto es particularmente cierto cuando la glándula está muy activa (fig. 28-16). El coloide antes de la fijación es un líquido homogéneo viscoso. La proteína en el coloide está formada principalmente, quizá en su totalidad, de una glucoproteína que se combina con el yodo formando un complejo de *tiroglobulina.* Por el contenido en hidrato de carbono de la tiroglobulina, el coloide se tiñe muy bien con PA-Schiff.

La tiroglobulina es sintetizada por las células de los folículos y secretada en la luz de los mismos. Vamos a ocuparnos de su destino ulterior.

Tipos celulares en los folículos. En las paredes epiteliales de los folículos pueden observarse, incluso con objetivo de poco aumento, dos tipos de células fundamentalmente diferentes.

1) La gran mayoría —aproximadamente el 98 por 100 en la rata, por ejemplo— son todas del mismo tipo: normalmente epitelio cúbico bajo. Estas células son del tipo de las que se consumen en la producción y absorción del material coloide (tiroglobulina) contenido en el folículo.

2) El segundo tipo de células existentes en el tiroides se conocen como células claras parafoliculares o células C. Son mayores y tienen citoplasma más pálido que las células epiteliales cúbicas bajas ordinarias.

En la parte central de la ilustración de la figura 28-12 pueden verse fácilmente dos células claras. Vistas en la imagen de gran aumento (fig. 28-18), estas células están situadas en la parte externa de la pared de un folículo, de manera que no están en contacto con su luz. Por lo tanto, siempre están separadas del coloide por células epiteliales ordinarias. Estas células no tienen nada que ver con la producción ni la absorción de constituyentes del coloide. Según veremos más tarde, secretan una hormona completamente diferente de las hormonas secretadas por las células foliculares ordinarias. También veremos que se desarrollan a partir de una fuente que no es la de las células foliculares ordinarias.

Desarrollo de conocimientos sobre las hormonas fabricadas por las células ordinarias de los folículos

La primera pista acerca de la función de la glándula tiroides provino de la observación de que un número pequeño, pero neto, de personas sufrían una enfermedad especial. El proceso se llamaba mixedema porque sus tejidos conectivos —por ejemplo, el de la piel— se engrosaban con un edema de tipo duro (*myxo* se refiere a que el líquido de edema es mucoide). Se volvían obesos, perdían su pelo, tenían la palabra lenta, y mental y físicamente eran muy apáticos. Al morir se comprobaba por autopsia que la glándula tiroides estaba atrofiada, había desaparecido o se había destruido por algún motivo. Más tarde se comprobó que los niños que nacían sin glándula tiroides o con glándula inactiva quedaban enanos y no se desarrollaban mentalmente. Este proceso se denominó *cretinismo.*

Con el tiempo se reconoció que la glándula tiroides produce una secreción interna que afecta el metabolismo general del cuerpo, y resultó posible tratar ambos, mixedema y cretinismo, con extractos preparados de glándula tiroides. En 1914, Kendall, en la Clínica Mayo, extrajo del tiroides un compuesto yodado cristalino, lo denominó tiroxina y comprobó que era el principio activo de la glándula. En 1927, Harington y Barger determinaron su fórmula y lograron su síntesis.

Durante este tiempo un número elevado de personas en diversas partes del mundo desarrollaron tiroides muy aumentados de volumen que se denominan bocios. Se sabía que la tiroxina, hormona de la glándula, contenía yodo, indicando la posibilidad de que una causa básica del bocio fuera la deficiencia de yodo en el agua y alimentos en diversas partes del mundo. Estudios efectuados en diferentes regiones sobre el contenido de yodo del agua en relación con los bocios confirmaron esta idea. Por ejemplo, se comprobó que algunas de las zonas cercanas a los Grandes Lagos de Norteamérica eran pobres en yodo. El autor, poco después de terminar sus estudios de medicina trabajó como ayudante de un patólogo quirúrgico en un gran hospital cerca de los Grandes Lagos y una de sus obligaciones era recoger diariamente todas las piezas extirpadas al operar en los diversos quirófanos del hospital, cortar porciones de cada una para fijar y teñir. Recuerda muy bien que gran parte de las piezas en aquellos tiempos eran bocios. Marine, en particular, trabajó mucho durante ese tiempo para indicar la necesidad de añadir yodo a la dieta en diversas partes del mundo. Finalmente pasó a ser una costumbre añadir yodo a la sal común, y esto en el curso de los años ha cambiado muy netamente el cuadro. El hecho de que los individuos

ya no presenten bocios como antes es otro de los muchos logros de las investigaciones médicas que todos damos por sabidos y comprobados.

Durante años se creyó que la tiroxina era la única hormona preparada por las células ordinarias del tiroides. Pero a comienzos de la década de 1950 los trabajos de Gross en el laboratorio de Leblond permitieron descubrir una segunda hormona secretada por las células ordinarias del tiroides, en general, con el mismo tipo de acción que la tiroxina, pero más potente. Se denomina triyodotironina.

Aunque no sabemos el modo exacto de acción de estas dos hormonas, en términos generales puede decirse que controlan la intensidad del metabolismo de las células corporales. El metabolismo basal de cualquier individuo puede terminarse con una prueba de respiración basada en valorar el ritmo con el cual el individuo consume oxígeno mientras está en reposo. Esta prueba en lo pasado se utilizó mucho para determinar el estado de la función tiroidea en personas en quienes se sospechaba que estaba alterada. Sin embargo, determinar el metabolismo basal en una persona sólo brinda una información indirecta acerca del funcionamiento de su glándula tiroides; actualmente, como vamos a ver, hay métodos más directos para saber hasta qué punto trabaja bien la glándula tiroides de un individuo.

Hipotiroidismo e hipertiroidismo. Los trastornos de la función tiroidea pueden variar desde lo normal en una u otra dirección. El tiroides de algunos individuos secreta demasiado pocas hormonas, mientras que el de otros las secreta en exceso. Los dos procesos que así se producen se llaman, respectivamente, *hipotiroidismo* e *hipertiroidismo.* Ambos pueden tener gravedad diversa. Estos términos sólo se aplican a las hormonas que afectan al metabolismo, tiroxina y triyodotironina.

ALGUNAS ETAPAS IMPORTANTES EN LA SÍNTESIS Y LIBERACIÓN DE HORMONAS TIROIDEAS EXPLORADAS CON EL ME Y LA RADIOAUTOGRAFÍA

Dos componentes importantes que intervienen en la estructura química de las hormonas tiroideas, son: 1) el aminoácido tirosina, y 2) el yodo. Sin embargo, la formación de la hormona no se logra por un simple proceso de unión directamente del yodo con la tirosina. La tirosina primero debe incorporarse a las moléculas de glucoproteína como radicales tirosilo. También debe cambiar el yoduro que llega a las células. En primer lugar vamos a seguir el proceso por virtud del cual la tiroglobulina se forma en las células foliculares y es secretado en la luz de los folículos. Esto ha sido descrito por Nadler y colaboradores, quienes utilizaron leucina marcada, aminoácido que, como la tirosina, es incorporado a las moléculas de glucoproteína.

1) Estructura fina de las células foliculares y síntesis de la tiroglobulina. La figura 28-13 muestra una célula folicular tal como se observa con el ME. Inmediatamente por debajo de la célula, que se halla en la parte inferior de la imagen, hay un capilar *(cap)* que contiene un glóbulo rojo *(hematíe).* Siguiendo la base de la célula hay una fina membrana basal *(bm).* El núcleo *(N)* está cerca de la base de la célula. Lo más característico del citoplasma, observado en algo más de la mitad inferior de la célula, es la presencia de muchas vesículas de retículo endoplásmico de superficie rugosa y dilatadas; como las vesículas dilatadas de este tipo suelen denominarse *cisternas,* en esta ilustración hay una marcada con c. En la parte superior derecha de la célula pueden verse algunas vesículas de superficie lisa del aparato de Golgi *(g).* Cerca de la luz hay varias vesículas pequeñas llenas con un material de densidad electrónica ligera a moderada; se denominan vesículas apicales *(av).* Hay microvellosidades *(mvl)* en la superficie en contacto con el coloide, que se halla por encima y está marcado *C.*

Puede verse, pues, que las células foliculares tienen una serie de características morfológicas que se observarán uniformemente mirando desde la membrana basal en la base de la célula hasta el vértice que se pone en contacto con el coloide.

El proceso aquí, como lo describieron Nadler y colaboradores, según sus estudios de ME y de radioautografía sobre la síntesis de tiroglobulina, parece muy similar al que interviene en la síntesis de secreción de otras proteínas o glucoproteínas, por cuanto el aminoácido marcado es incorporado en una proteína que se está sintetizando en asociación con cisternas de superficie rugosa del retículo endoplásmico. La porción polipéptida de la tiroglobulina es sintetizada en forma de subunidades que más tarde se reúnen para originar proteína completa. Entre tanto, se añaden gradualmente las cadenas late-

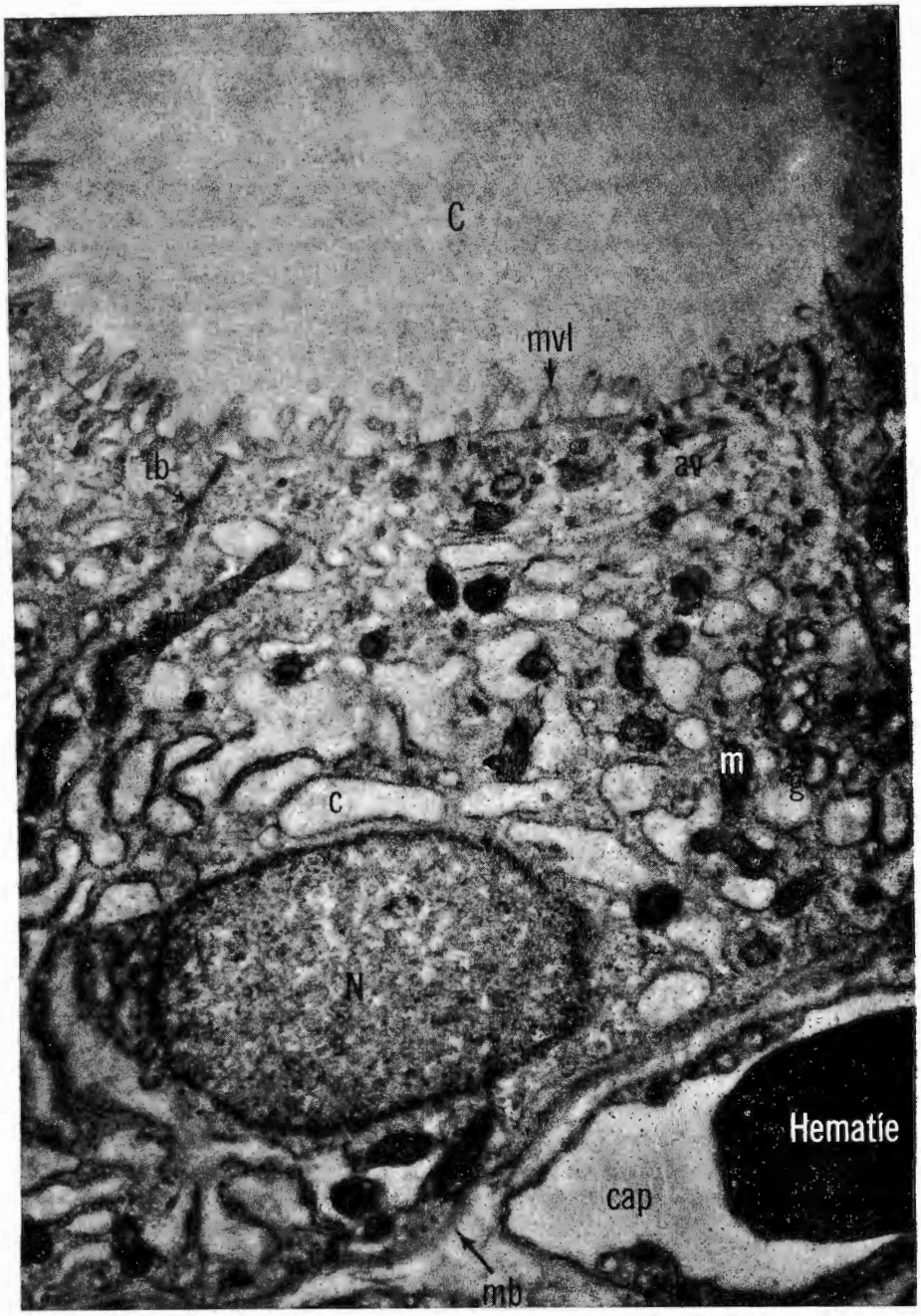

FIG. 28-13. Micrografía electrónica (× 9 000) de un corte de tiroides de rata mostrando una célula folicular. La membrana basal *(mb)* que se halla inmediatamente por debajo de la base de la célula puede observarse en el fondo de la imagen, junto con un capilar *(cap)* que contiene un glóbulo rojo (hematíe). El núcleo *(N)* se halla cerca de la base de la célula. Lo más notable en el citoplasma cerca del núcleo es la presencia de gran número de vesículas de superficie rugosa, más o menos distendidas, de retículo endoplásmico; una está marcada *c*. Algunas mitocondrias son manifiestas *(m)*. Hacia la derecha pueden observarse partes del aparato de Golgi *(g)*. Cerca del vértice de la célula se ve gran número de pequeñas vesículas llenas de un material moderadamente denso; son las vesículas apicales *(av)*. Hay muchas microvellosidades *(mvl)* que se extienden desde el borde interno (el vértice) de la célula hacia el coloide *(C)*. (Nadler, N. J., Young, B. A., Leblond, C. P. y Mitmaker, B.: Endocrinology, *74*:333.)

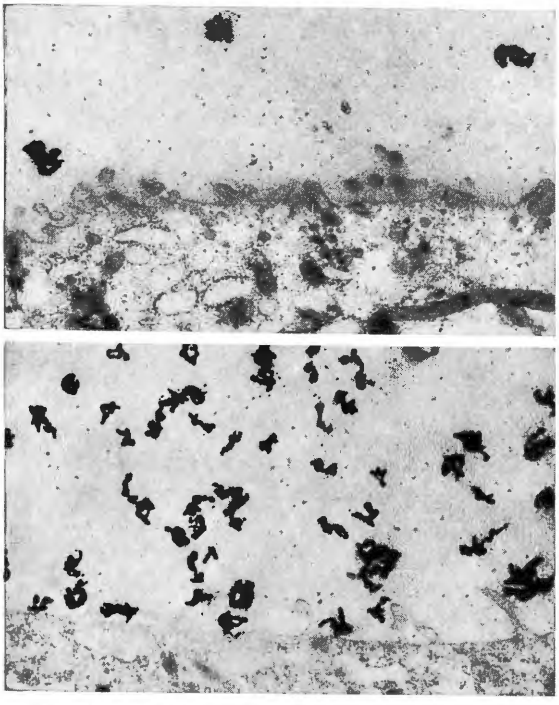

FIG. 28-14. Micrografías electrónicas de radioautografías preparadas con cortes de tiroides; los animales recibieron una inyección de yodo radiactivo (^{125}I). *Arriba,* Corte tomado dos minutos después de inyectar el yodo radiactivo. Unos cuantos granos indican que la incorporación del yodo a la tiroglobulina está empezando en el coloide cerca de los bordes apicales de las células foliculares. *Abajo,* Corte tomado 12 horas después de la inyección. Ahora hay muchos granos, ampliamente distribuidos por todo el coloide. (Preparación del Dr. H. E. van Heyningen.)

rales de carbohidrato. El componente de manosa de las cadenas laterales se añade en las subunidades poco después de su síntesis, probablemente en las cisternas. La galactosa se añade al aparato de Golgi, aproximadamente, cuando las subunidades se reúnen para formar tiroglobulina. Finalmente, la glucoproteína así formada queda incluida en pequeñas vesículas secretorias y es transportada en ellas, que en las células foliculares se denominan *vesículas apicales* (av en la fig. 28-13), hacia la superficie interna de la célula, donde el contenido de las vesículas se vacía en el coloide y pasa a formar parte del mismo. A consecuencia de toda esta actividad la tirosina, como la leucina, penetra en la base de la célula y se incorpora a las moléculas gigantes de tiroglobulina que son secretadas hacia las luces de los folículos, donde ayudan a constituir el coloide.

2) Captación de yoduro por células foliculares y yodación de radicales del tirosilo en las moléculas de tiroglobulina. Las células de los folículos tiroideos tienen una capacidad única para captar el yoduro que pasa por ellos con la sangre de los capilares. Según ya vimos, la glándula tiroides tiene un riego sanguíneo extraordinariamente bueno; por lo tanto, mucha sangre sigue regularmente por las células foliculares, que manifiestan una notable capacidad de extraer yodo de la sangre. Si se inyecta yodo radiactivo a un individuo, es captado y concentrado en el tiroides con gran rapidez.

Por algún mecanismo todavía mal comprendido, quizá a través de la acción de una enzima oxidante, el yoduro captado por las células foliculares del torrente vascular se convierte en yodo, que se une a los radicales de tirosilo de las moléculas de glucoproteína.

El lugar de yodación de los radicales de tirosilo en las moléculas de tiroglobulina puede explorarse dando a los animales yodo radiactivo y luego examinando radioautografías preparadas después de periodos crecientes de tiempo de administrar el yodo radiactivo. Antes de perfeccionar estas técnicas se creía, principalmente a consecuencia de las primeras radioautografías examinadas con microscopio de luz, que la yodación empezaba dentro del citoplasma de las células foliculares; en otras palabras, *antes* que la tiroglobulina fuera secretada en la luz del folículo. Estudios cada vez más precisos con microscopio de luz, y estudios nuevos efectuados con ME (fig. 28-14, *abajo)* muestran que los granos de plata, indicando incorporación de yodo marcado en un producto, se observan primero no en las células sino en el coloide, cerca de los bordes de la luz de las células foliculares, y que poco después se ve la marca en todo el coloide (fig. 28-14, *arriba).* Así, pues, esta etapa en la formación de hormona tiroidea tiene lugar en el coloide.

3) Desintegración de la tiroglobulina y liberación de hormonas tiroideas. La etapa siguiente y final de la formación de hormonas tiroideas incluye la proteólisis de las moléculas de tiroglobulina liberando sus aminoácidos componentes. Esta última etapa incluye la liberación de mono y diyodotirosina y tri y tetrayodotironina libres. La triyodotironina y la tetrayodotironina abandonan el tiroides para constituir hormonas tiroideas; la primera recibe el nombre de triyodotironina o T_3, la segunda de tiroxina o T_4. Por otra parte, la mono y la diyodotirosina libres no abandonan la glándula pues hay una

enzima deshalogenasa, o enzima desyodante, que actúa específicamente sobre estas dos substancias.

En consecuencia, el yodo es separado y probablemente penetre de nuevo en el fondo general de yoduro de la glándula tiroides.

Se plantea el problema de saber si esta etapa ocurre en el coloide o en el citoplasma de las células.

Hay datos de dos tipos a tener presentes. En primer lugar, De Robertis ha demostrado hace tiempo la existencia de una enzima presente en el coloide de los folículos que podía licuar la gelatina, y parecía justificado pensar que tal enzima pudiera desintegrar la tiroglobulina en el coloide. Se cree por algunos autores que esta desintegración intraluminal de *la tiroglobulina* sólo tiene lugar en glándulas muy activadas, como las de enfermos con bocio exoftálmico. En condiciones normales este mecanismo desempeñaría muy poco papel. La superficie de las células en contacto con el coloide manda pequeñas prolongaciones que separan cantidades chicas de coloide; las gotitas de coloide así

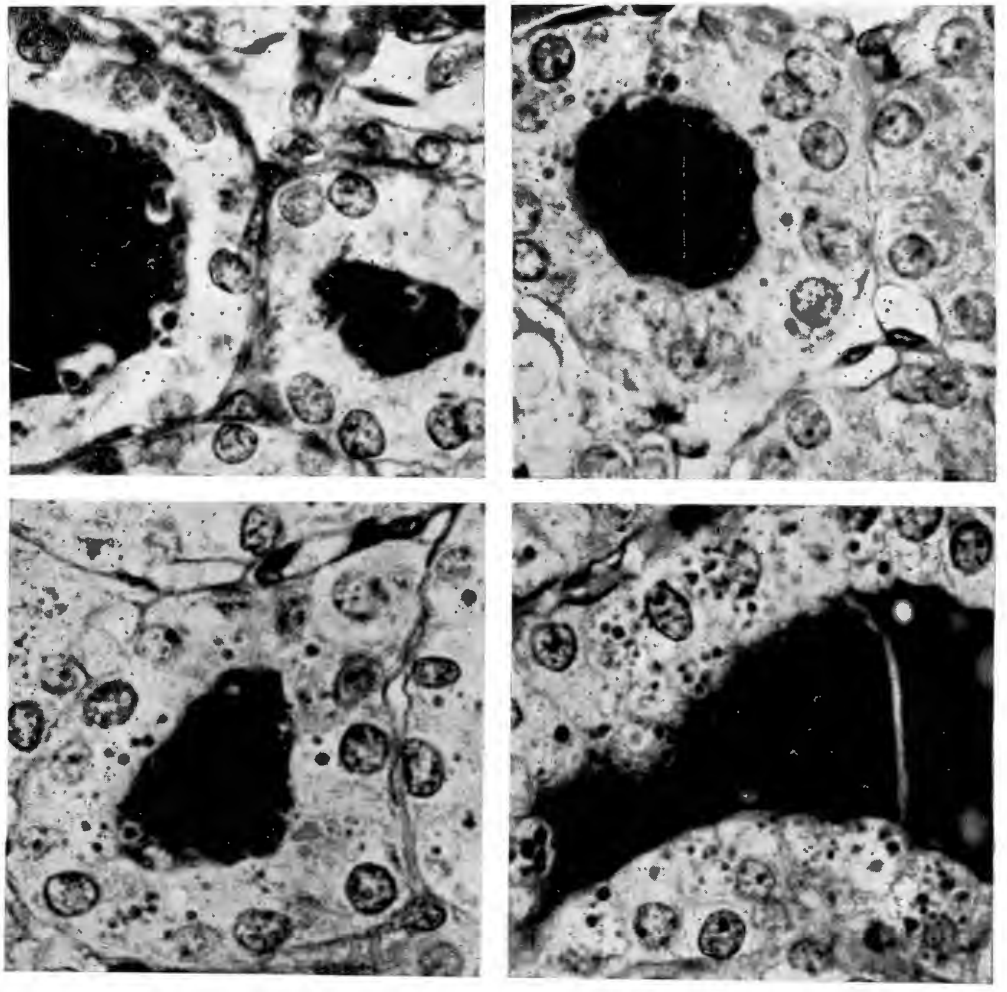

FIG. 28-15. Microfotografías (× 1 000) de cortes de folículos centrales de tiroides tomadas en diversas etapas después de administrar al animal TSH. Cortes teñidos por el método PA-Schiff. *Arriba, izquierda,* Ocho minutos después de administrar TSH. Obsérvense gotitas de coloide en la luz captadas por prolongaciones de citoplasma de las células foliculares. *Arriba, derecha,* Doce minutos después de dar TSH. Las gotitas de coloide ahora han sido captadas por las porciones apicales de las células. *Abajo,* Treinta minutos, y cuatro horas, respectivamente, después de administrar TSH. Las gotitas de coloide han alcanzado las porciones basales de las células y se están desintegrando. (Nadler, N. L., Sarkar, S. K. y Leblond, C. P.: Endocrinology, *71*:120.)

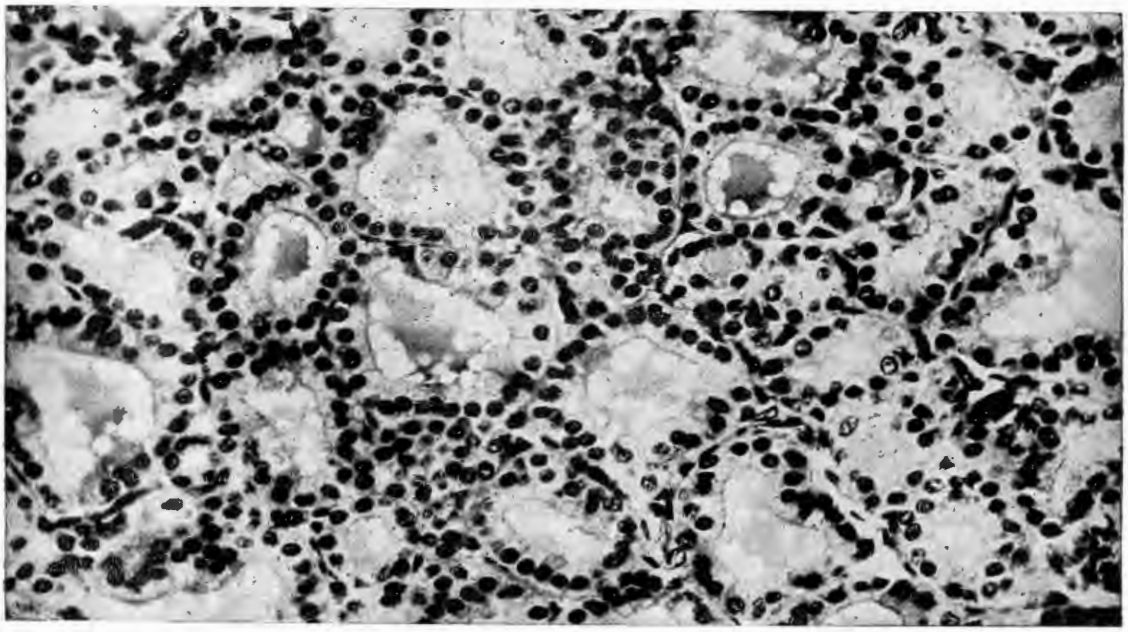

FIG. 28-16. Microfotografía (pequeño aumento) de un corte de tiroides de perro que había recibido durante una semana una inyección diaria de extracto prehipofisario que contenía tirotropina. Este es el tipo de imagen histológica que se observa en el bocio parenquimatoso.

formadas pasan al citoplasma (fig. 28-15, *arriba)* donde se combinan con los lisosomas; bajo su influencia se desintegran y desaparecen, liberando la hormona tiroidea. Esta serie de acontecimientos se observa poco después de dar una sola inyección de TSH, que puede estimular la desintegración de la tiroglobulina y la liberación de hormona.

Insistamos en que todos los procesos que intervienen en la síntesis y secreción de hormonas tiroideas tienen lugar en forma continua y simultánea.

En otras palabras, mientras se está sintetizando glucoproteína en las células foliculares, también hay secreción en el coloide, unión con yodo a ese nivel, y, finalmente, desintegración de la tiroglobulina yodada. Resultado neto es una liberación continua de hormona tiroidea. Al azar algunas moléculas de tiroglobulina recién formadas pueden desintegrarse en la luz tan pronto como son formadas mientras que otras pueden sobrevivir mayor tiempo. En general, una medida de su supervivencia media es su tiempo de recambio. Cuanto más rápidamente trabaja la glándula, menor es el tiempo de recambio de la molécula media en el folículo tiroideo.

FACTORES QUE AFECTAN LA HISTOLOGÍA DE LA GLÁNDULA TIROIDES

En el embrión, los folículos son pequeños porque contienen muy poco coloide en sus luces. Durante el crecimiento la glándula tiroides aumenta de volumen porque todos los componentes de los folículos aumentan de volumen, y también por la formación ocasional de folículos nuevos. En animales jóvenes, cuando todos los folículos son pequeños, la glándula tiene aspecto uniforme. Sin embargo, con la edad aparecen variaciones considerables en las dimensiones de los folículos. En las personas de edad avanzada los folículos, previamente esferoideos, muchas veces adoptan forma irregular.

TSH. Las estructuras histológicas de la glándula tiroides se afectan intensamente por acción de la TSH. Después de la hipofisectomía las células foliculares son menos activas y cambian de aspecto. Sin estimulación de TSH las células pasan gradualmente de cuboides a escamosas, y los núcleos se aplanan.

Estos diversos cambios que ocurren en el tiroides después de la hipofisectomía pueden repararse administrando a los animales TSH.

La TSH aumenta la capacidad de las células foliculares de acumular yoduro, incrementa la síntesis y la secreción de glucoproteína por las células hacia el coloide, aumenta la intensidad de la fijación de yodo en la glucoproteína del coloide, y, finalmente, aumenta la intensidad de desintegración de la tiroglobulina y la liberación de hormonas. Morfológicamente el efecto de la TSH estriba en aumentar el volumen de las células foliculares, disminuir el de coloides, e incrementar el número de gotitas coloides intracelulares.

Experimentos efectuados por Nadler y colaboradores han demostrado que las gotitas de coloide hacen su aparición en las células foliculares a consecuencia de la pinocitosis (fig. 28-15). Poco después de dar una inyección de TSH, las células foliculares mandan prolongaciones de citoplasma que captan gotitas de coloide (figura 28-15, *arriba);* éste luego penetra en el citoplasma (fig. 28-15, *abajo).* Treinta minutos después de dar una dosis elevada de TSH, casi la mitad de todo el contenido de coloide en la luz de un folículo puede ser resorbido por células foliculares en esta forma. Dentro del citoplasma las gotitas de coloide se dispersan y desaparecen, liberando así la hormona.

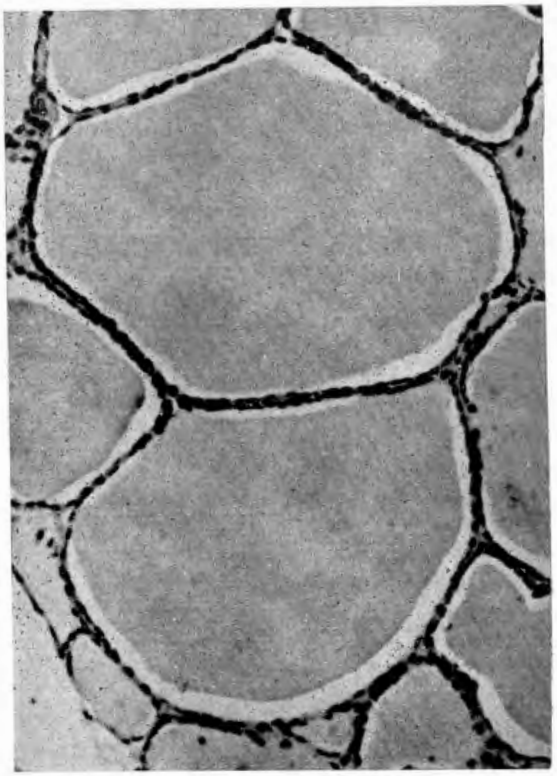

FIG. 28-17. Microfotografía (mediano aumento) de una pequeña zona de un corte de bocio coloide simple.

CÓMO UN INGRESO DIFERENTE DE YODO PUEDE AFECTAR LA HISTOLOGÍA DEL TIROIDES: BOCIO PARENQUIMATOSO Y BOCIO COLOIDE

Si una persona toma dieta pobre en yodo, dispone de muy poco para que la glándula fabrique cantidades adecuadas de hormona. A consecuencia de la disminución de hormona tiroidea en la sangre, la hipófisis anterior empieza a secretar cantidades elevadas de TSH. Esta hormona estimula el tiroides para secretar y desarrollarse. A consecuencia del aumento de actividad secretoria, el contenido coloide de los folículos disminuye, y el propio coloide se vuelve más claro y se tiñe poco (fig. 28-16). Como resultado de la estimulación del crecimiento las células epiteliales de los folículos aumentan de altura y en número por división mitótica. En consecuencia los folículos pasan a tener paredes más gruesas y están compuestos por muchas más células que antes (fig. 28-16); esto se refleja en un aumento de volumen de la glándula en conjunto, a pesar de que los folículos cuando crecen pierden la mayor parte de su coloide, y queda muy poco dentro de ellos para conservarlos distendidos. En consecuencia, sus paredes se colapsan y forman muchos pliegues. Como el agrandamiento de la glándula depende sobre todo de un aumento en el número y de las dimensiones de las células epiteliales de los folículos (el parénquima de la glándula), y no de un aumento de la cantidad de coloide, la glándula aumentada de volumen que así se produce por estimulación tirotrópica recibe el nombre de bocio *parenquimatoso.* Antes de los tiempos de la sal yodada tales bocios eran frecuentes en diversos países del mundo. Probablemente porque las necesidades corporales de hormonas tiroideas sean mayores en determinados momentos, como en la pubertad y durante el embarazo, los bocios parenquimatosos tienen mayor tendencia a desarrollarse en estas etapas de la vida que en otras.

Del bocio parenquimatoso al bocio coloide. En el caso de una persona que ha desarrollado un bocio parenquimatoso cuando el aporte de yodo no era adecuado a las necesidades de hormona, por ejemplo, en la pubertad, cuando más

tarde las necesidades de dicha hormona disminuyen, o se ingiere algo más de yodo con la dieta, la estructura microscópica del tiroides volverá a cambiar. Al disminuir las necesidades de hormona, o ingerir mayor cantidad de yodo, la glándula puede aumentar la concentración de hormona en el torrente vascular. Este fenómeno hace que la hipófisis anterior secrete cada vez menos hormona tirotrópica. Al disminuir la estimulación tirotrópica de las células los folículos tiroideos vuelven al estado primitivo; en lugar de mostrar células cilíndricas o cúbicas altas, vuelven a presentar células cúbicas bajas (fig. 28-17). Además, ya no son estimuladas para que manden gran cantidad de hormona al torrente vascular y, por lo tanto, son capaces de almacenar en sus folículos mayor cantidad de hormona; en consecuencia, dichos folículos aumentan de volumen (fig. 28-17). Como los folículos a consecuencia de la anterior proliferación de sus paredes, poseen en ellas un número de células mayor que antes, si quedan distendidos por coloide también tienen dimensiones mucho mayores. En consecuencia, la glándula en conjunto es mayor que cuando presentaba un bocio parenquimatoso simple. Como este aumento de volumen depende ante todo de un elevado contenido de coloide (y no del parénquima, como antes) el trastorno recibe el nombre de bocio *coloide* en lugar de bocio parenquimatoso. (Compárense, contrastándolas en detalle, las figs. 28-16 y 28-17.) El concepto ya señalado, de cómo se desarrolla un bocio coloide, creado por Marine, no parece poderse comprobar en las ratas. Sin embargo, con esta técnica Fallis recientemente ha producido bocios coloides en cricetos; ello confirma el concepto de Marine de la manera de desarrollarse los bocios coloides.

Bocio exoftálmico. Aunque la historia de la mayor parte de aumentos de volumen de tiroides data de un periodo de estimulación de TSH, hay cuando menos un tipo de bocio que probablemente constituya excepción. Este es el denominado bocio exoftálmico porque los ojos de los individuos que sufren este trastorno tienden a hacer protrusión. Durante largo tiempo se admitió que este tipo de bocio también dependía de que la hipófisis anterior secretaba demasiada TSH y lo hacía por largo tiempo. Pero las células tirotrópicas en las hipófisis anteriores de personas muertas con este trastorno parecen ser atrópicas en lugar de hiperactivas; además, aunque puede descubrirse un factor estimulante del tiroides en la sangre de algunos enfermos con este proceso, es diferente de la TSH normal (actúa más lentamente y por mucho mayor tiempo). Por el momento no sabemos de dónde proviene este factor estimulante del tiroides que se halla en la sangre de las personas con bocio exoftálmico; sin embargo, parece desaparecer de la sangre si se extirpa quirúrgicamente la mayor parte del tiroides y se deja sólo una pequeña porción de la glándula.

Drogas que interfieren con la síntesis de hormonas tiroideas. Actualmente se pueden tratar algunos tipos de hipertiroidismo con determinadas drogas. Principalmente el tiouracilo, impiden que el tiroides sintetice adecuadamente su hormona a pesar de que la dieta contenga cantidades adecuadas de yodo. Por lo tanto, la administración de tiouracilo puede disminuir la producción de hormona tiroidea y en esta forma aliviar el hipertiroidismo. Tiene interés señalar que si se administra tiouracilo a un animal normal que ingiere cantidades también normales de yodo, su tiroides pronto presenta el aspecto microscópico del bocio parenquimatoso. La explicación resulta muy clara.

Otras causas de hipotiroidismo. Algunos bocios que se acompañan de hipotiroidismo en el hombre pueden depender de defectos genéticos. Estos se manifiestan por la existencia de bloqueos en cualquiera de las diversas etapas que intervienen en la producción de hormonas tiroideas, o en la oxidación del yoduro hasta la forma en que puede unirse a los grupos tirosina del precursor glucoproteínico de la tiroglobulina. La descripción de los diversos tipos no nos corresponde.

Pruebas de función tiroidea

Según ya vimos, una manera de conocer la actividad del tiroides estriba en estimar el efecto de su secreción sobre las oxidaciones del organismo midiendo el *metabolismo basal*. Actualmente disponemos de nuevos métodos más directos para determinar la intensidad de la función tiroidea.

Las hormonas tiroideas, después de abandonar la glándula, en su mayor parte se unen a proteínas de tipo globulínico de la sangre. El yodo que así se une a la proteína (yodo sérico unido a la proteína o PBI) puede medirse; su concentración constituye indicación precisa de la función tiroidea. Por tanto, el método se está utilizando ampliamente para diagnosticar trastornos tiroideos.

Otro método, que depende de la capacidad única del tiroides para concentrar yodo, recibe el nombre de *fijación de yodo radiactivo*. Se administran pequeñas cantidades de yodo radiactivo a los pacientes y, con intervalos diversos, se miden las radiaciones emanadas de los tiroides mediante un contador de Geiger (de centelleo) puesto delante del cuello, sin molestia alguna para el paciente. Ello proporciona información importante sobre la función del tiroides; el grado de fijación es alto en las glándulas hiperactivas y bajo en las hipofuncionales.

Empleo terapéutico de yodo radiactivo. El yodo radiactivo en dosis mayores se utiliza a veces para tratar diversos procesos patológicos del tiroides. Como tiende a concentrarse en el coloide de los folículos tiroideos, en diversos centros se ha intentado tratar algunos procesos patológicos del tiroides administrando a los pacientes dosis suficientes del material para que se acumulen cantidades destructivas a nivel del tiroides, y no en otra parte. La concentración en un solo lugar, y no en el resto de la economía, probablemente constituya objetivo muy difícil de alcanzar empleando isótopos; pero es más factible con yodo radiactivo y en el tiroides que con la mayor parte de isótopos y tejidos.

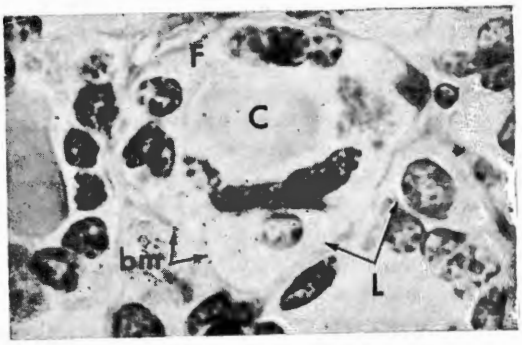

FIG. 28-18. Microfotografía de un corte de tiroides de rata que muestra un folículo con dos células claras (marcadas *L*) una por debajo y la otra a la derecha. Obsérvese que la membrana basal del folículo se extiende sobre las células claras, lo cual indica que forman parte del folículo, pero siempre están separadas del coloide por las células foliculares. Tinción tricrómica de Masson. (Young, B. A. y Leblond, C. P.: Endocrinology, *73*:669, 1963.)

EL CASO DEL ANTÍGENO AISLADO

Según explicamos, la tolerancia inmunológica se desarrolla para macromoléculas a las cuales queda expuesto el feto (o, en muchas especies, el recién nacido); a consecuencia de ello, el animal en su vida posnatal carecerá de la capacidad de reaccionar contra cualquiera de estos antígenos produciendo los correspondientes anticuerpos. Esto es cierto para las macromoléculas heterólogas inyectadas al feto o el recién nacido, y cabe admitir que también lo sea para macromoléculas como las que se desarrollan normalmente en el feto que serían antígenos si se inyectaran a otros huéspedes. En consecuencia, como regla general, parece que un animal no reacciona contra sus *propias* macromoléculas en la vida posnatal porque ha estado expuesto a las mismas durante la vida fetal y ha aprendido a tolerarlas inmunológicamente.

Sin embargo, para que un feto tolere macromoléculas que se desarrollan en su interior durante la vida embrionaria, se necesita que estas macromoléculas penetren en los líquidos tisulares, la linfa o la sangre del feto, de manera que en alguna forma proporcionen información a los precursores de las células formadoras de anticuerpos o células de rechazo de injertos indicándoles que estas macromoléculas deben aceptarse como parte del huésped. Según ya hemos explicado, el periodo durante el cual puede lograrse tolerancia inmunológica termina aproximadamente con el nacimiento. En consecuencia, si un antígeno determinado se forma en el feto, pero queda separado de los líquidos tisulares, linfa o sangre de la economía, de manera que no entra en contacto con las células precursoras de la serie formadora de anticuerpos, estas últimas carecerán de información sobre él, de manera que el cuerpo no se volverá inmunológicamente tolerante para ellas. Por lo tanto, si en la vida posnatal *antígenos aislados* penetran en uno de los líquidos de la economía y, de algún modo, se presentan a las células precursoras de la serie linfocítica por primera vez en la vida posnatal, éstas reaccionan contra ellos como lo harían contra antígenos externos.

La glándula tiroides brinda un ejemplo de antígeno aislado. La tiroglobulina o su precursor es una glucoproteína secretada por células foliculares que se hallan en las luces de los folículos; en condiciones normales, esta glucoproteína no penetra como tal en los líquidos de la economía. En consecuencia, el cuerpo de un animal no presenta tolerancia inmunológica para la glucoproteína de los folículos de su propio tiroides. Witebsky y colaboradores, al igual que otros autores, han demostrado expe-

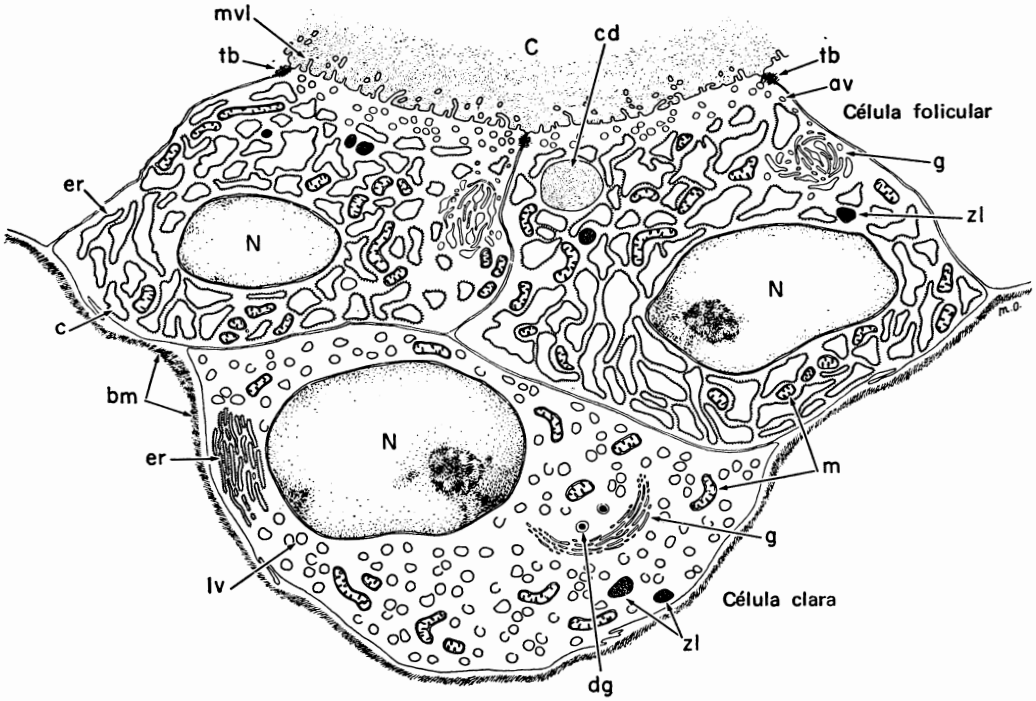

FIG. 28-19. Esquema de la relación entre una célula clara *(abajo)* y dos células foliculares *(arriba)* en un folículo tiroideo. Obsérvese que las células foliculares tienen microvellosidades *(mvl)* que se proyectan en el coloide, y otras estructuras citoplásmicas ya ilustradas en la figura 28-13. Obsérvese que tanto las células foliculares como las células claras están contenidas y rodeadas por la membrana basal *(bm)* del folículo, pero que la célula clara no está en contacto con el coloide. La célula clara se caracteriza en particular por el gran número de vesículas, la mayor parte de las cuales pierden su contenido después de la fijación con ácido ósmico solamente, en la forma representada aquí; las marcadas *dg* son excepciones. Su contenido se conserva en la figura 28-20. (Young, B. A. y Leblond, C. P.: Endocrinology, 73:669, 1963.)

rimentalmente que un animal inyectado con un extracto de su propio tiroides produce anticuerpos contra él.

Actualmente hay motivos para creer que el desarrollo de autoinmunidad contra la tiroglobulina o su precursor es factor contribuyente en el desarrollo de un trastorno del tiroides que se observa a veces y recibe el nombre de enfermedad de Hashimoto. En ella la glándula tiroides aumenta de volumen; esto depende sobre todo de un incremento del estroma, que se halla fuertemente infiltrado con linfocitos y células plasmáticas, e incluso origina nódulos linfáticos. Los folículos se vuelven atróficos y contienen poco coloide; la función tiroidea suele estar perturbada. Se han demostrado anticuerpos para diversas proteínas tiroideas en la sangre de pacientes con esta enfermedad. Experimentalmente se ha comprobado que si se extirpa parte del tiroides en el animal, puede producirse la enfermedad en la porción residual inmunizando al animal con extractos preparados de la porción extirpada. Por lo tanto, la enfermedad de Hashimoto parece que tiene su origen en la tiroglobulina, o su precursor, que en alguna forma llega al estroma de la glándula tiroides.

OTROS ANTÍGENOS AISLADOS

Otro ejemplo de antígeno aislado lo proporciona el cristalino del ojo. Probablemente intervengan varios factores para lograr el aislamiento de sus proteínas: 1) sus proteínas son relativamente insolubles; 2) el cristalino se halla rodeado de una cápsula, y 3) el cristalino encapsulado vive en un baño de líquido especial, el humor acuoso, que proporciona un medio más aislado que el líquido tisular ordinario. Sea como sea, parece comprobado que si se escapa proteína del cristalino, por ejemplo,

en el curso de una intervención de cirugía oftalmológica, puede actuar como antígeno en el propio cuerpo donde se hallaba.

Los espermatozoos (células germinales masculinas que describiremos en el cap. 30) brindan otro ejemplo de antígeno aislado, pues se forman en el interior de túbulos y, por lo tanto, no entran en contacto con líquido tisular, linfático o de la sangre. Se ha comprobado experimentalmente que un macho puede desarrollar anticuerpos contra sus propios espermatozoos.

Sin embargo, existe un motivo adicional para que el cuerpo no tolere sus propios espermatozoos; es que los espermatozoos no se desarrollan en el cuerpo hasta la vida posnatal, e incluso tarde, hasta el tiempo de la pubertad. Por lo tanto, el organismo no tiene oportunidad de volverse inmunológicamente tolerante para los espermatozoos en el curso de la vida fetal.

Los antígenos aislados no son la única causa de reacciones inmunológicas del huésped dirigidas contra componentes corporales; pero no procede tratar más este tema aquí.

CÉLULAS CLARAS, PARAFOLICULARES O C DE LOS FOLÍCULOS TIROIDEOS

Según indicamos al comienzo del capítulo, los folículos presentan dos tipos de células. Las células foliculares ordinarias y sus actividades ya han sido descritas, de manera que nos vamos a ocupar ahora de las células claras.

Las células claras son más voluminosas que las células foliculares ordinarias (figs. 28-12 y 28-18). No están en contacto con la luz de los folículos; siempre están separados de la luz por células foliculares ordinarias; este es el motivo de que se denominaran células parafoliculares. Sin embargo, como las células foliculares ordinarias, están situadas en la parte interna de la membrana basal PA-Schiff positiva que rodea el folículo (figs. 28-18 y 28-19). Con el ML las células claras en cortes ordinarios tienen citoplasma pálido. Con el ME (fig. 28-19) el citoplasma contiene Golgi y mitocondrias prominentes, pero lo característico es la presencia de un número elevado de vesículas que contienen material particularmente frágil. Des-

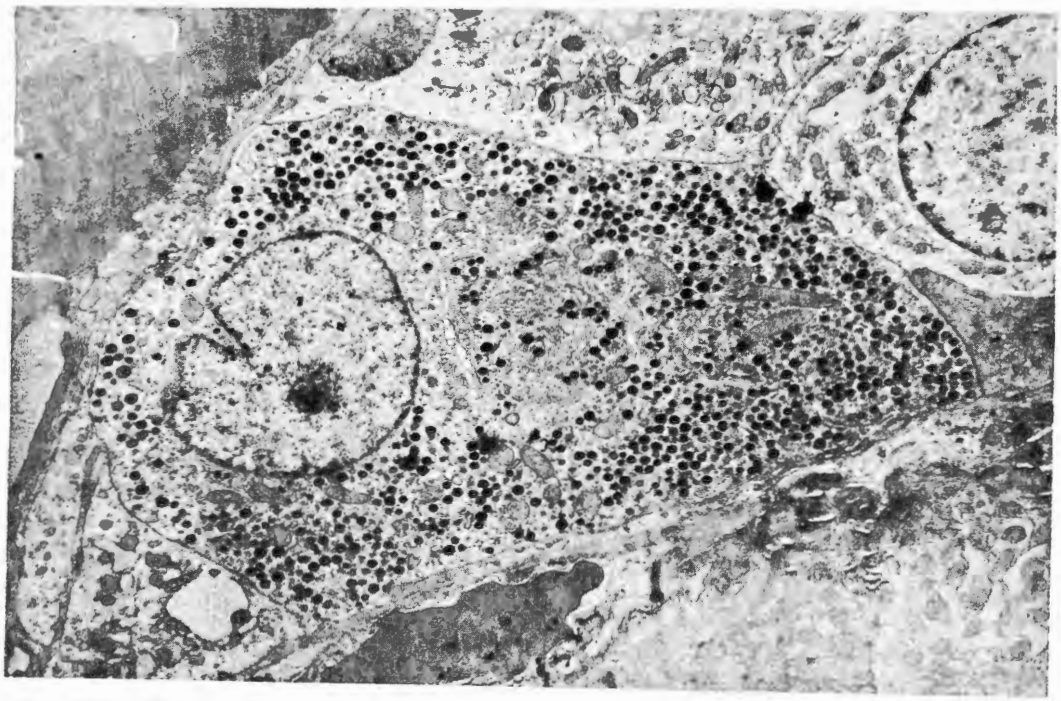

FIG. 28-20. Micrografía electrónica (aproximadamente × 6 000, como aquí se reproduce) de un corte de tiroides de perro, fijado en formol purificado y amortiguado. Este fija el material rico en electrones en las vesículas de las células claras, como puede verse en la célula clara que ocupa la mayor parte del campo. Hay un capilar en la parte alta izquierda y otro en la parte baja de la figura; están separados de la célula clara por una membrana basal. (Ilustración cortesía del Dr. B. A. Young, University of Cambridge.)

pués de la fijación con ácido ósmico solo, las vesículas pierden su contenido, de manera que las células se ven claras en el ME, como en el ML. Pero después de una breve fijación con formalina, seguida de posfijación con ácido ósmico, el contenido de las vesículas queda retenido y se tiñe intensamente, como puede verse en la figura 28-20. Se supone que el contenido es calcitonina, una hormona que vamos a describir ahora.

Desarrollo de conocimientos sobre calcitonina, la hormona de las células parafoliculares claras o C, que actúan controlando la hipercalcemia

Como ya hemos señalado, se ha creído por largo tiempo que el delicado control de la calcemia se logra por mecanismos de retroalimentación que operan entre el calcio de la sangre y las células de la glándula paratiroides que secreta hormona paratiroidea. Si la concentración de calcio de la sangre empieza a disminuir la glándula paratiroidea secreta más hormona, que probablemente actúe sobre todo en las células que cubren y revisten superficies óseas, de manera que extrae calcio de la substancia intercelular del hueso por debajo de las células y lo manda al torrente vascular. Esto aumenta la concentración de calcio en la sangre. Si la salida de calcio de los huesos es importante, se forman osteoclastos en abundancia, según se explicó en el capítulo 18 y se ilustró en la figura 18-16. El segundo punto importante de la teoría de la retroalimentación fue que las células de la glándula paratiroides eran tan sensibles al aumento del calcio de la sangre por encima del valor normal como lo eran al nivel de la sangre que disminuía por debajo del normal, de manera que si la calcemia se elevaba por encima de lo normal, las células de la glándula paratiroides dejaban de secretar su hormona y la concentración cálcica en la sangre disminuía, ya que el calcio era utilizado en el cuerpo o eliminado. Aunque es posible que esta segunda parte de la teoría de la retroalimentación siga siendo verdad, hasta cierto punto, por lo menos, hoy es evidente que hay otro mecanismo para disminuir la concentración de calcio en la sangre cuando es mayor que la normal, a saber, la secreción de la hormona calcitonina por las células claras. Se necesitó mucho tiempo para descubrir esta hormona, por diversos motivos, que intentaremos describir.

En primer lugar, un factor que dificultaba el progreso de las investigaciones en este campo es que en la mayor parte de los animales tiroides y paratiroides están muy estrechamente unidos y regados por las mismas arterias. Por lo tanto, si se efectúan experiencias para extirpar, por ejemplo, las paratiroides, en muchas especies —por ejemplo, en la rata, donde las paratiroides están incluidas en el tiroides—, es corriente extirpar todo el complejo de tiroides y paratiroides junto, y si el experimento se prolonga se da tiroxina al animal. En forma similar, si se efectúan experiencias de perfusión (por arterias), ambas glándulas necesariamente se perfunden de manera simultánea.

Empieza luego la historia con Copp y colaboradores efectuando algunas experiencias que no es necesario describir aquí, pero que originaron el descubrimiento sorprendente de que si se tomaban medidas para elevar el calcio de la sangre en los animales, la calcemia bajaba mucho más rápidamente en animales en los cuales persistía el complejo de tiroides-paratiroides que en animales a los cuales se había extirpado después de obtenida la hipercalcemia. Por lo tanto, se pensó que podía existir algún factor humoral, secretado por el complejo de paratiroides y tiroides, con acción positiva disminuyendo la concentración de calcio en la sangre cuando es mayor de lo normal.

Copp y colaboradores efectuaron después experiencias en las cuales perfundieron el complejo de tiroides-paratiroides que, según señalamos, tiene riego arterial común. Aunque las experiencias eran demasiado complicadas para que podamos detallarlas aquí, demostraron esencialmente que perfundiendo las glándulas con un líquido muy rico en calcio se lograba que disminuyera la concentración de calcio en la sangre del animal, y que esta caída de la calcemia no ocurría si se extirpaban inmediatamente las glándulas. Es evidente que si la sangre o el líquido de perfusión que atravesaba las glándulas tenía un contenido cálcico elevado, éstas secretaban una substancia humoral que actuaba disminuyendo la calcemia. Esta es la que ahora conocemos como hormona *calcitonina.*

Por entonces, claro está, se admitía que la glándula tiroides intervenía solamente produciendo hormonas que contenían yodo y afectan la intensidad del metabolismo, y que las glándulas paratiroides eran las que se ocupaban de secretar una hormona que controlaba el mecanismo del calcio. Por lo tanto, era muy natural que se admitiera por sus descubridores, y casi

por todo el mundo, que la calcitonina, como modificaba el metabolismo del calcio, era una segunda secreción de las células de las glándulas paratiroides. Pero en 1963 y 1964 dos grupos de investigadores demostraron que la hormona era producida por células de la glándula tiroides, y uno de estos grupos de investigadores, el de Hirsch y colaboradores, creó un método de valoración biológica para ella. Pronto se llegó a la configuración del origen tiroideo; en consecuencia, muchos empezaron a referirse a la hormona como *tirocalcitonina* en lugar de *calcitonina.* Sin embargo, por entonces todavía había cierta confusión acerca de si existían o no dos hormonas, la calcitonina de las paratiroides y la tirocalcitonina del tiroides. En los años siguientes este problema se aclaró en la siguiente forma:

Cuando se descubrió que la glándula tiroides producía un factor que disminuía la calcemia, la primera afirmación, como es lógico, fue que las células ordinarias de los folículos tiroideos producían la hormona junto con la tiroxina y la triyodotironina. En 1964, Foster, MacIntyre y Pearse partiendo de sus estudios citológicos sobre células claras, sugirieron que estas células eran las del tiroides que producían la hormona. En 1967, Bussolati y Pearse prepararon anticuerpos para calcitonina en un animal y, utilizando la técnica de la inmunofluorescencia, demostraron que el anticuerpo fluorescente preparado para la calcitonina se unía a las células claras y no a las células tiroideas ordinarias, hecho que demostró en forma categórica que las células claras producen hormona. Pearse sugirió que estas células, llamadas previamente claras o parafoliculares, debían llamarse ahora células C para indicar que producen calcitonina.

La siguiente etapa en la historia gira alrededor del origen de las células claras. La glándula tiroides se desarrolla como resultado de un crecimiento hacia abajo de las células endodérmicas, desde el suelo de la faringe hacia el cuello. Las células que marcan el curso del crecimiento inferior constituyen el conducto tirogloso. En el hombre normalmente se atrofia y, por lo tanto, queda obliterado, pero a veces persisten algunas de sus células, y más tarde durante la vida pueden originar quistes. El crecimiento hacia abajo de células destinadas a formar la masa del tiroides entra en contacto con células que se desarrollan procedentes de algunos de los cinco pares de bolsas faríngeas que hay a cada lado de la faringe en desarrollo. En el hombre, las células de las terceras bolsas faríngeas dan origen al componente epitelial del timo y también a las glándulas paratiroides inferiores. Las cuartas bolsas en el hombre originan las glándulas paratiroides posteriores. En el hombre ambas glándulas paratiroides se hallan en estrecha relación con el tiroides. En algunas especies —por ejemplo, la rata— las glándulas paratiroides suelen quedar incluidas dentro de la substancia de la glándula tiroides.

Las células de la quinta bolsa faríngea (que muchas veces se considera que forma parte de la cuarta) dan origen a lo que se denomina el *cuerpo ultimobranquial.* En peces, anfibios, reptiles y pájaros estos cuerpos ultimobranquiales son estructuras que constituyen glándulas separadas. Pero en los mamíferos las células que crecen a partir de la quinta bolsa faríngea quedan íntimamente asociadas con la glándula tiroides en desarrollo. Se supuso, hace años, que estas células eran probablemente las que daban origen a las células claras del tiroides. Que éste es realmente el origen de las células C se ha confirmado recientemente por los trabajos de Pearse y Cavalheira. Por lo tanto, muy recientemente se ha hecho lo posible para obtener glándulas ultimobranquiales de pájaros y peces (voluminosos) en los cuales están separados del tiroides, y extraer calcitonina de ellas. Los trabajos en este campo, efectuados por Copp y colaboradores, indican que de esta manera pueden obtenerse cantidades importantes de calcitonina. Se espera, claro está, que la calcitonina pueda aplicarse en medicina —por ejemplo, en procesos en los cuales la resorción ósea resulta más intensa que la formación de hueso. Según describimos en el capítulo 18, las acciones de la hormona paratiroidea y de la calcitonina sobre las células que cubren y revisten las superficies óseas son completamente opuestas.

GLANDULAS PARATIROIDES

Introducción. El hombre suele poseer cuatro glándulas paratiroides, pero a veces tiene más. Reciben este nombre porque se hallan *junto* a la glándula tiroides. Más exactamente, suele haber dos a cada lado, en la parte posterior de los lóbulos del tiroides, inmediatamente por fuera de la cápsula de la glándula, pero por dentro de su fascia. Las paratiroides superiores se hallan aproximadamente a igual distancia entre los polos superior e inferior de los lóbulos; las inferiores se hallan más cerca de los polos inferiores. Las paratiroides superio-

res tienen forma ovoide aplanada; las inferiores corresponden aproximadamente a una esfera aplanada. Su longitud o diámetro máximo es ligeramente superior a medio centímetro. En estado fresco tienen color amarillo pardusco. Todas las glándulas paratiroides están regadas por ramas de la arteria tiroidea inferior. Se admite que lo mejor para localizar estas pequeñas glándulas estriba en seguir las ramas arteriales nacidas de la arteria tiroidea inferior hasta sus terminaciones.

El número y la localización de las paratiroides varían según los animales. En la rata sólo hay dos glándulas, profundamente enclavadas en la substancia del tiroides, una en cada lóbulo. En el perro pueden encontrarse paratiroides de localización muy baja, incluso a nivel de la bifurcación de la tráquea. En el hombre las paratiroides aberrantes no son raras; si en una de ellas se desarrolla un tumor puede resultar difícil de descubrir.

Estructura microscópica. Cada paratiroide está cubierta de una delgada cápsula de tejido conectivo. Tabiques conectivos que parten de esta cápsula penetran en la glándula y conducen vasos sanguíneos y algunas fibras nerviosas vasomotoras que penetran en su substancia. Los tabiques no dividen la glándula en lobulillos netamente separados. Hasta pocos años antes de la pubertad, en la glándula sólo se observa un tipo de células secretorias denominadas células principales. Se trata de elementos menores que las células secretorias de la mayor parte de glándulas endocrinas; y, por lo tanto, *en la glándula paratiroides los núcleos de las células parenquimatosas suelen hallarse muy cerca unos de otros* (fig. 28-21). No pueden verse gránulos en el citoplasma de células principales en preparados teñidos con H y E, pero algunos observados con ML pueden demostrarse mediante coloraciones especiales. Aunque este citoplasma nunca es muy denso ni se tiñe intensamente, en algunas células principales se tiñe con más intensidad que en otras. Las células con citoplasma más teñido reciben el nombre de células *principales obscuras;* las que tienen protoplasma muy pálido, de células *principales claras.* Parte del aspecto claro de estas células en cortes teñidos con H y E depende de su contenido de glucógeno que, claro está, no se tiñe por H y E, y resulta transparente.

Aunque las células principales son menores que las células de la mayor parte de glándulas endocrinas, se hallan dispuestas en acúmulos y

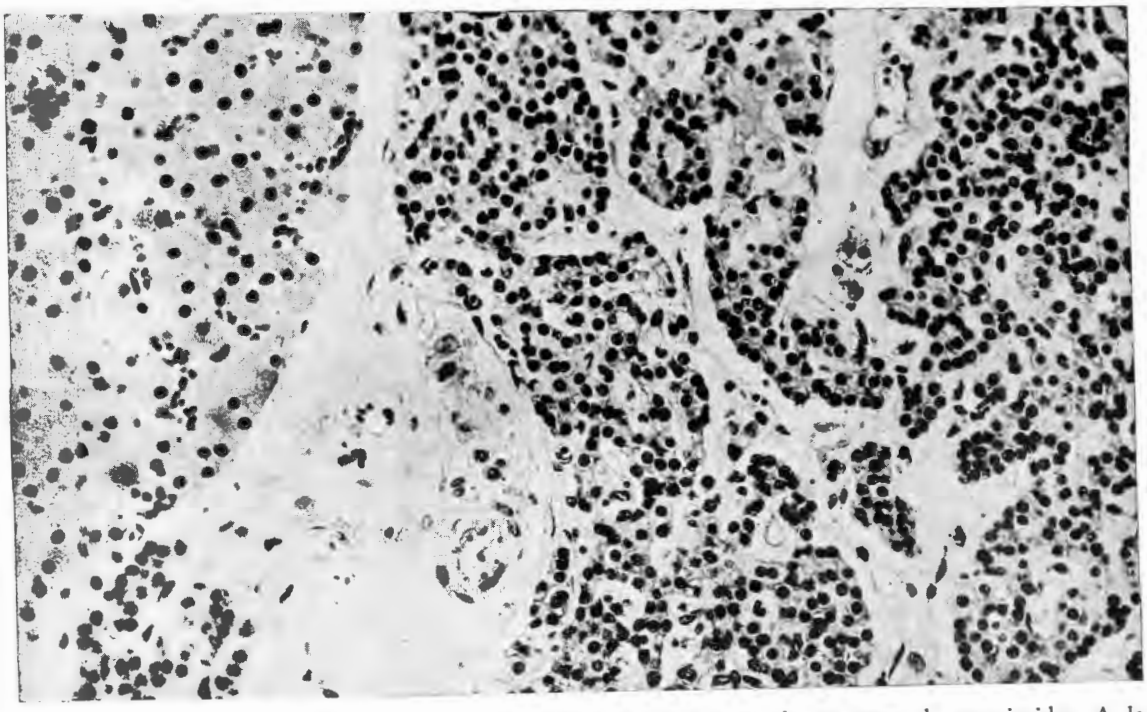

FIG. 28-21. Microfotografía (mediano aumento) de una pequeña zona de un corte de paratiroides. A la izquierda puede verse una zona de células oxífilas. A la derecha células principales.

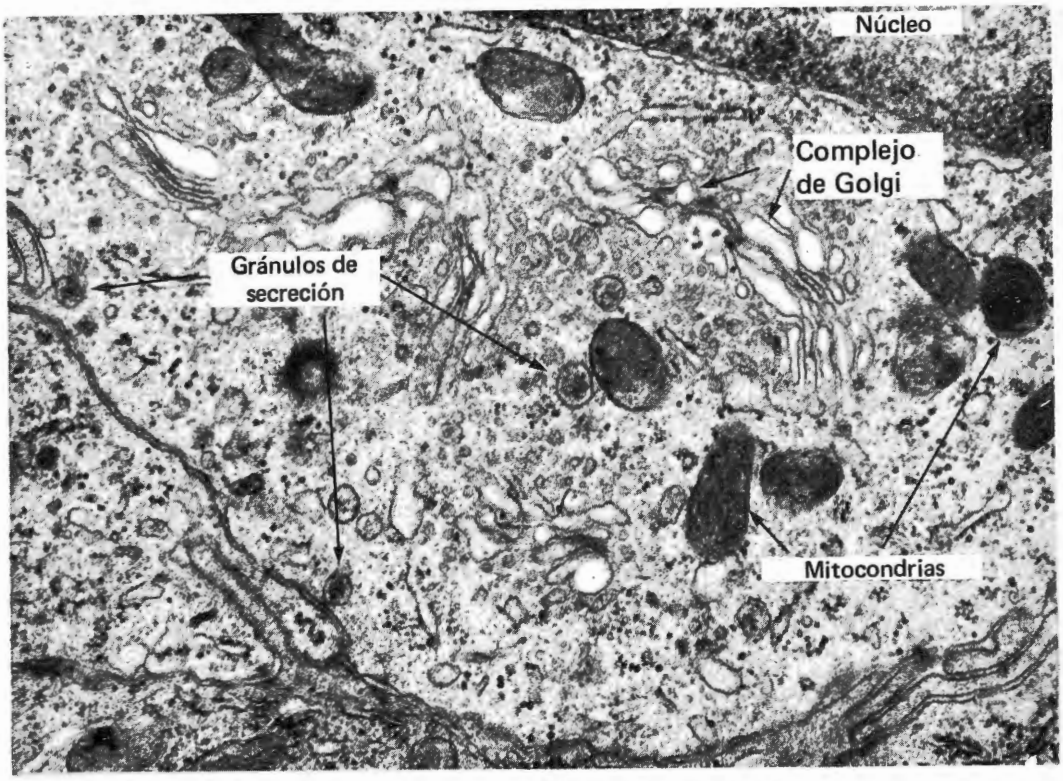

FIG. 28-22. Micrografía electrónica (× 35 000) de paratiroides de rata que muestra el citoplasma de una célula principal. El complejo de Golgi (ya señalado) está bien desarrollado; también están marcados unos cuantos gránulos secretorios que poseen material denso en sus partes más centrales, y están rodeados por membrana. (Ilustración cortesía del Dr. Nakagami.)

cordones irregulares de mayor anchura que los de casi todas las demás glándulas endocrinas.

En el interior de los cordones lo mismo que en los acúmulos, las células están fijadas por células reticulares.

Entre los cordones y los acúmulos se observan capilares de gran calibre.

Pocos años antes de la pubertad aparecen en la glándula acúmulos de células mucho más ricas en citoplasma que las principales. En contraste con estas últimas, el citoplasma de aquéllas contiene acidófilos; por tal motivo reciben el nombre de células *oxífilas* (*oxys* = ácido). La forma más fácil de descubrir los acúmulos de estas células estriba en observar las porciones de la glándula donde los núcleos están más separados entre sí que en zonas de células principales (fig. 28-21). Tales áreas son particularmente frecuentes en la periferia de la glándula. El número de células oxífilas es menor que el de células principales. Las glándulas paratiroides de la mayor parte de animales no contienen células oxífilas. En el hombre es frecuente observar formas de transición entre las células principales y las oxífilas; como las principales son las primeras que aparecen, cabe sospechar que las oxífilas provengan de las principales. La función de las células oxífilas, si alguna poseen, es desconocida. Una característica interesante de ellas es su gran riqueza en mitocondrias.

En las glándulas paratiroides de las personas de cierta edad algunos acúmulos de células principales pueden formar verdaderos folículos. Además, las glándulas de las personas de cierta edad suelen contener bastante grasa.

Estructura fina de las células claras. La célula principal produce la hormona de la glándula. Su citoplasma, según puede verse en la figura 28-22, contiene mitocondrias de aspecto normal y vesículas de superficie rugosa de retículo endoplásmico. El aparato de Golgi está bien desarrollado (fig. 28-22). Los gránulos secretorios tienen material denso en sus partes más centrales y un borde pálido entre ellos y las membranas que lo rodean (fig. 28-22).

Desarrollo de conocimientos acerca de las glándulas paratiroides y la hormona que producen

Hace sólo unas décadas se discutía mucho acerca de la función de las glándulas paratiroides. Se sabía que si se extirpaban a un animal, presentaba un trastorno denominado tetania (que no debe confundirse con el *tétanos,* que es una infección). La tetania se caracteriza por el desarrollo de espasmos prolongados o convulsivos de grupos musculares. Cuando es muy intenso, los espasmos de los músculos de la laringe o de los que efectúan los movimientos respiratorios pueden causar la muerte. Se supo que la causa inmediata de la tetania es una falta de iones de calcio en la sangre. Como la concentración de calcio en la sangre disminuye cuando se suprimen las glándulas paratiroides, parecía evidente que las glándulas paratiroides en alguna forma han de ayudar a conservar el nivel adecuado de calcio en la sangre. Sin embargo, no se comprobó que las glándulas lo hacen produciendo una hormona hasta 1925, cuando Collip logró preparar un extracto de glándulas paratiroideas que elevaba el nivel de la calcemia en el perro a quien se habían extirpado las paratiroides y, por lo tanto, impedía que sufrieran tetania. Hace relativamente poco se ha obtenido la hormona en lo que se cree es su forma pura.

Aunque era evidente que un efecto de la hormona paratiroidea era aumentar la concentración de calcio en la sangre, fue difícil comprobar que éste era su efecto primario, y todavía se duda de si es el único. La dificultad nació de que existe una relación recíproca e inversa entre concentración de calcio en la sangre y concentración de fósforo en la sangre, que hace confusa la interpretación de diversos tipos de experimentos. En diversas condiciones, cuando el nivel de calcio en la sangre aumenta, el nivel de fósforo en la misma disminuye, y viceversa.

Por ejemplo, se comprobó que las glándulas paratiroides muchas veces aumentan de volumen en los niños con raquitismo. Este hecho, claro está, se interpretó como indicando que las glándulas trabajaban más intensamente en el raquitismo. Se vio que un agrandamiento similar de las glándulas paratiroides podía producirse experimentalmente en animales sometiéndolos a una dieta pobre en calcio o dándoles inyecciones de fosfato. La dificultad para interpretar estos hechos era que la relación recíproca entre el calcio y el fósforo hacía confusa la situación; los animales con dieta pobre en calcio presentaban aumento de la concentración de fosfato en la sangre, y al darles inyecciones de fosfato disminuía el nivel de calcio en la sangre. Por lo tanto, había que admitir que las glándulas paratiroides aumentarían de volumen en respuesta a valores bajos de calcio en la sangre o valores altos de fósforo. Se estudiaron ambos puntos. En 1940, Ham, Littner, Drake, Robertson y Tisdall demostraron: 1) que no se producía agrandamiento del paratiroides en caso de raquitismo con fósforo bajo, solamente con raquitismo con calcio bajo, y 2) que era posible preparar una dieta para producir una concentración relativamente elevada de calcio en la sangre, y al mismo tiempo conservar la calcemia en valores normales; en estas circunstancias no se producía hiperplasia del paratiroides. El hecho de que las glándulas paratiroides sólo respondieran a las modificaciones del calcio y no a las del fósforo sugería que la hormona paratiroidea actúa básicamente sobre el calcio, y no sobre el metabolismo del fósforo.

Se adujo después que la hormona paratiroidea resultaba ineficaz para elevar la calcemia si se extirpaban los riñones de un animal; por lo tanto, esto demostraba que su acción primaria se ejercía sobre los riñones, donde se creía que aumentaba la excreción de fosfato. Pero más tarde se comprobó por Grollman que si los animales a los cuales se había extirpado el riñón se conservaban en vida con lavado peritoneal, en ellos la hormona paratiroidea elevaba la calcemia.

Sigue siendo opinión muy difundida que la hormona paratiroidea actúa sobre el riñón para disminuir la resorción de fósforo a nivel de los túbulos, de manera que el efecto estriba en aumentar la excreción de fósforo. Pero hoy se admite que el efecto de la hormona paratiroidea sobre la concentración de calcio en la sangre o en el hueso no debe explicarse por la relación recíproca e inversa que depende de la excreción de más fósforo.

Efectos sobre el hueso. Se observó que los individuos con tumores de tejido paratiroideo muchas veces sufrían una enfermedad denominada osteítis fibrosa generalizada, en la cual había resorción difusa de los huesos con la formación de tejido fibroso ordinario nuevo que substituye al hueso en el esqueleto. La presencia de esta enfermedad, y la de un tumor paratiroideo en un paciente la han sospechado a veces los médicos porque el paciente sufría fracturas de huesos que no podían explicarse por trauma-

tismos mínimos sufridos. Se observó por examen histológico del hueso obtenido de individuos con osteítis fibrosa generalizada que, como era lógico esperar, contenía muchos osteoclastos.

La inyección de hormona paratiroidea, sobre todo a los animales jóvenes, rápidamente modifica la situación en lugares de formación ósea, de manera que pasa a la resorción ósea, como se indica en la figura 18-16. Según vimos detalladamente en el capítulo 18, hay muchos motivos para creer que la acción primaria de la hormona paratiroidea se ejerce sobre las células que normalmente cubren y revisten todas las superficies óseas. Hay motivos para admitir que en los lugares donde se está formando hueso y se está calcificando, parte del mineral más recientemente depositado puede ser extraído sin gran acción por las células superficiales, pero es muy fácil comprobar que la forma en la cual la hormona paratiroidea suprime una cantidad importante de mineral del hueso es actuando sobre las células que lo cubren y revisten, haciendo que se fundan juntas y se transformen en osteoclastos, y que la presencia de osteoclastos se acompañe de desaparición del hueso que recubren, que pierde tanto su substancia intercelular orgánica como su mineral.

Por qué importa tener una fuente dietética adecuada de calcio. Como un valor bajo de calcio en la sangre estimula la secreción paratiroidea, y como el aumento de la secreción paratiroidea puede causar extracción de calcio de los huesos, es evidente que una dieta que no contenga calcio suficiente pudiera originar aumento de la actividad paratiroidea y de la resorción ósea. Un concepto importante en este campo es que la situación pudiera existir sin disminuir el nivel de calcio en la sangre. En otras palabras, la glándula paratiroides por alguna actividad extra, pudiera conservar el nivel de la calcemia a expensas de la pérdida continuada de substancia intercelular calcificada del esqueleto. Por lo tanto, el hecho de que una persona tenga un valor normal de calcio en la sangre no prueba necesariamente que su ingreso dietético de calcio es adecuado, y que con el tiempo no pueda sufrir una debilitación de sus huesos, porque habrán estado sometidos a la acción prolongada de resorción necesaria para conservar normales los valores de calcio en su sangre.

Algunos factores que afectan la absorción de calcio. Se cree, en general, que la hormona paratiroidea activa la absorción de calcio por el intestino; esto sería un efecto de ahorro de huesos. Pero si no hay calcio suficiente en la dieta, claro está que tal efecto no respeta los huesos.

Mencionemos que la vitamina D también facilita la absorción de calcio a nivel del intestino. De hecho, la vitamina D y la hormona paratiroidea ejercen muchos efectos iguales. Si

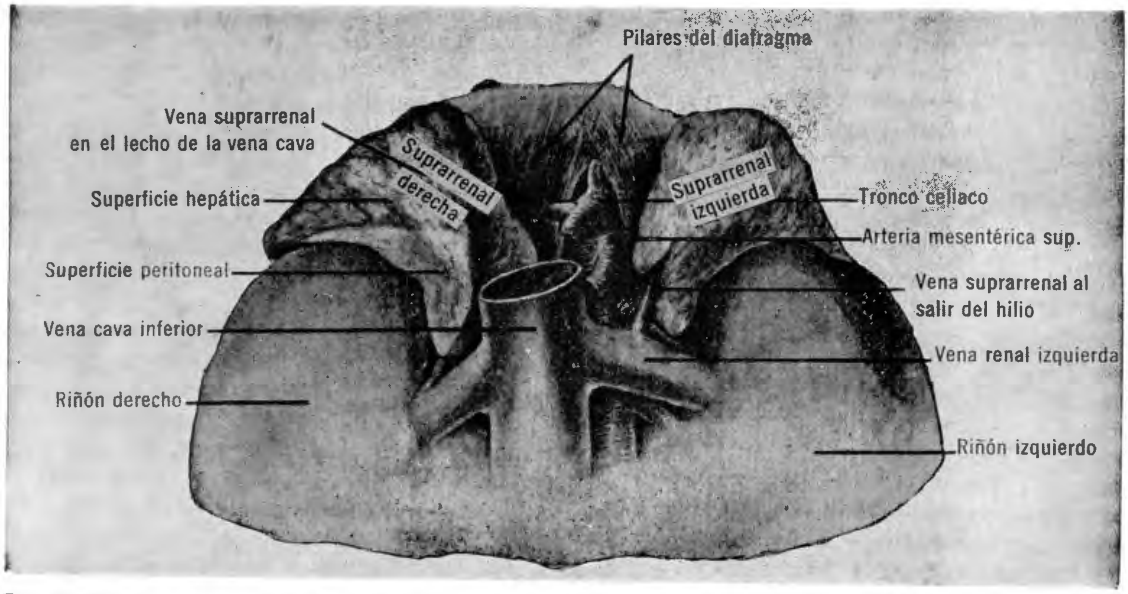

FIG. 28-23. Cara interna de las glándulas suprarrenales endurecidas in situ. (Huber: Piersol's Human Anatomy, 9a. ed., Philadelphia, Lippincott.)

se administran dosis muy elevadas de vitamina D a un animal, los efectos en varios sentidos son los mismos que los que se observan en el hiperparatiroidismo. En ambos procesos la calcemia se eleva hasta el punto que la sangre parece incapaz de contener en solución todo este calcio; en consecuencia, precipita sales de calcio en las paredes de las arterias, corazón y riñones, y al mismo tiempo el esqueleto está perdiendo calcio.

Los efectos antagónicos de calcitonina y hormona paratiroidea ya se estudiaron en el capítulo 18.

GLANDULAS SUPRARRENALES (ADRENALES)

Algunas características macroscópicas

Las glándulas suprarrenales son dos masas aplanadas de color amarillo, situadas, como su nombre indica, en contacto con los polos superiores de los riñones (fig. 28-23). La derecha —que a veces se describe como si tuviera forma de sombrero de tres picos— se halla calzada en el espacio que queda entre el polo superior del riñón derecho y la vena cava inferior; la izquierda —de forma aproximadamente semilunar— ocupa el borde interno del riñón izquierdo desde el polo superior hasta el hilio. Cada glándula tiene unos cinco centímetros de largo y unos tres o cuatro centímetros de ancho, con algo menos de un centímetro de espesor. En muchos animales estas glándulas, aunque situadas cerca de los riñones, no se hallan encima de ellos; por lo tanto, es frecuente, sobre todo en lengua inglesa, denominarlas adrenales (*ad* = hacia).

Cada glándula está formada por una corteza y una médula. Estas dos partes tienen origen embrionario, caracteres y funciones diferentes. Por lo tanto, en realidad cada suprarrenal viene a ser la reunión de dos glándulas en una. De hecho, en algunos animales el tejido cortical y el tejido medular constituyen formaciones separadas tanto anatómica como funcionalmente. Muchos investigadores sospechan que habrá algún motivo que explique la estrecha asociación anatómica de las dos partes en una sola glándula.

Desarrollo

El primer esbozo de la corteza suprarrenal es un engrosamiento del mesodermo a nivel de la raíz del mesenterio dorsal. En esta región aparecen dos acúmulos celulares, uno a cada lado, situados muy cerca del riñón en desarrollo. De los estudios de Keene y Hewer parece deducirse que, a medida que el desarrollo prosigue, la masa original de células que han de constituir la corteza queda cubierta y luego rodeada de una segunda masa celular originada aproximadamente al mismo nivel que la primera. La masa interna constituye lo que se denomina la *corteza provisional o fetal de la glándula;* la segunda, o sea, la masa más externa, que acaba por recubrirla, se denomina *corteza permanente.*

Entretanto, células ectodérmicas han emigrado de las crestas neurales (o del propio tubo neural; el origen de estas células todavía es incierto) para constituir los ganglios celiacos. Sin embargo, algunas de estas células de origen ectodérmico en lugar de transformarse en células ganglionares emigran más todavía y penetran en la substancia del tejido cortical hasta colocarse en el centro de la misma. La emigración de células a partir de los ganglios celiacos en desarrollo prosigue casi hasta el momento del nacimiento (quizá más tarde también), de manera que por entonces un número importante de células se han colocado en la parte central de la glándula suprarrenal para constituir la médula. Por lo tanto, las células de la médula son células del mismo tipo que las que se transforman en neuronas del sistema nervioso simpático. Su relación funcional con el sistema simpático se estudiará más tarde, al considerar la médula.

La corteza provisional o fetal —que proviene del primer grupo de células mesodérmicas que se separaron del epitelio celómico— se disponen en cordones celulares separados por vasos sanguíneos; la estructura alcanza un alto grado de desarrollo durante la vida fetal. Las células de la corteza provisional comprenden la masa más importante de tejido cortical que por entonces existe, y son tantas que la corteza del feto es un órgano de grandes dimensiones. Durante este tiempo las células de la corteza permanente casi no se desarrollan. Después del nacimiento, la corteza provisional —que estaba tan desarrollada durante la vida fetal— sufre rápida involución.

Cuando esto ocurre, las células de la corteza permanente empiezan a diferenciarse, pero tardan varios años en organizarse constituyendo las tres zonas que caracterizan la corteza del adulto.

El hecho de que la corteza provisional tenga un origen diferente del que corresponde a la corteza permanente, y que esté enormemente desarrollada durante la vida fetal, pero involucione después del nacimiento, permite sospechar con mucha verosimilitud que esta corteza provisional debiera considerarse glándula endocrina por derecho propio, con función especial durante la vida fetal. Como después del nacimiento involuciona, cabe sospechar que las hormonas trópicas que producen su enorme desarrollo durante la vida fetal sean de tipo gonadotrópico (que estudiaremos en el próximo capítulo) elaboradas por la placenta durante el embarazo, y que puedan necesitar la cooperación de la hipófisis anterior del feto para ser activas en él. Una dificultad para determinar la función de la corteza suprarrenal durante la vida fetal, es que en los fetos de los animales de experimentación, no se observa un desarrollo comparable de la corteza provisional de la glándula.

Por lo tanto, el estudio experimental de la corteza provisional fetal queda restringido.

Aspecto microscópico general de la glándula suprarrenal

Para darse cuenta de algunas características importantes hay que empezar observando un corte de la glándula con objetivo de poco aumento. En primer lugar, obsérvese que posee una cápsula relativamente gruesa de tejido conectivo (fig. 28-24). En la parte central de la glándula pueden verse venas de gran calibre (fig. 28-24, *arriba)*. Se trata de las venas de la médula, que se acompañan de cierta cantidad de tejido conectivo. Entre este tejido conectivo y el de la cápsula se halla el parénquima de la glándula, constituido principalmente por corteza. Aunque la médula ocupa la parte central del órgano y, por lo tanto, está rodeada de corteza, la glándula queda tan aplastada que en un corte la médula suele aparecer como una "inclusión" bastante delgada entre las dos capas de corteza, a modo de bocadillo (fig. 28-24, *arriba, derecha)*. Además, la médula no queda netamente separada de la corteza. Pero el citoplasma de las células medulares es más basófilo que el de las corticales; por lo tanto, incluso observando rápidamente un corte teñido con hematoxilina y eosina puede identificarse la médula como una capa de color azul turbio situada entre dos capas más claras de corteza.

Un estudio más detallado permite observar que las células parenquimatosas tanto de la corteza como de la médula se hallan dispuestas como de ordinario en las glándulas endocrinas; o sea, en acúmulos o cordones separados por vasos (figs. 28-24 y 28-25, *derecha)*. Algunos autores han descrito los vasos de la corteza como capilares, otros los llaman sinusoides. Entre los acúmulos y cordones celulares de la médula se observan capilares finos y vías venosas de mayor calibre; estos conductos se vierten en las grandes venas ya mencionadas.

Corteza

Estructura microscópica. La disposición de las células parenquimatosas difiere según los niveles entre la cápsula y la médula. Se observan tres diferentes disposiciones; por lo tanto, se dice que la corteza está formada por tres capas o zonas. Inmediatamente por debajo de la cápsula las células parenquimatosas están agrupadas en pequeños acúmulos irregulares *(zona glomerular)* separados por capilares (figura 28-24). Por debajo de ésta se halla una zona gruesa *(zona fasciculada)* en la cual las células forman cordones rectos dispuestos perpendicularmente a la superficie, y separados por capilares también rectos (fig. 28-24). Entre la zona fasciculada y la médula se halla una capa relativamente delgada *(zona reticular)* en la cual las células están dispuestas en cordones que siguen direcciones diversas y se anastomosan entre sí (fig. 28-24). Los intersticios que quedan entre los cordones están ocupados por capilares sinusoidales. El estudiante debe tener bien presente que las tres zonas que acabamos de describir no suelen hallarse netamente separadas.

Las células parenquimatosas de la zona glomerular tienden a ser cilíndricas. Sus núcleos son algo menores y se tiñen más intensamente que los de la zona vecina; su citoplasma tiene estructura más uniforme y sólo ocasionalmente contiene gotitas de lípidos.

Las células de la zona fasciculada son aproximadamente poliédricas. Sus núcleos son mayores y menos densos que los de la zona glomerular. En cortes teñidos con hematoxilina y eosina su citoplasma aparece muy vacuolado porque in vivo contiene gran número de gotitas de lípidos (fig. 28-24). En realidad esta característica de las células de la zona fasciculada es tan manifiesta que a este nivel las células reciben a veces el nombre de *espongiocitos*. Se admite que en

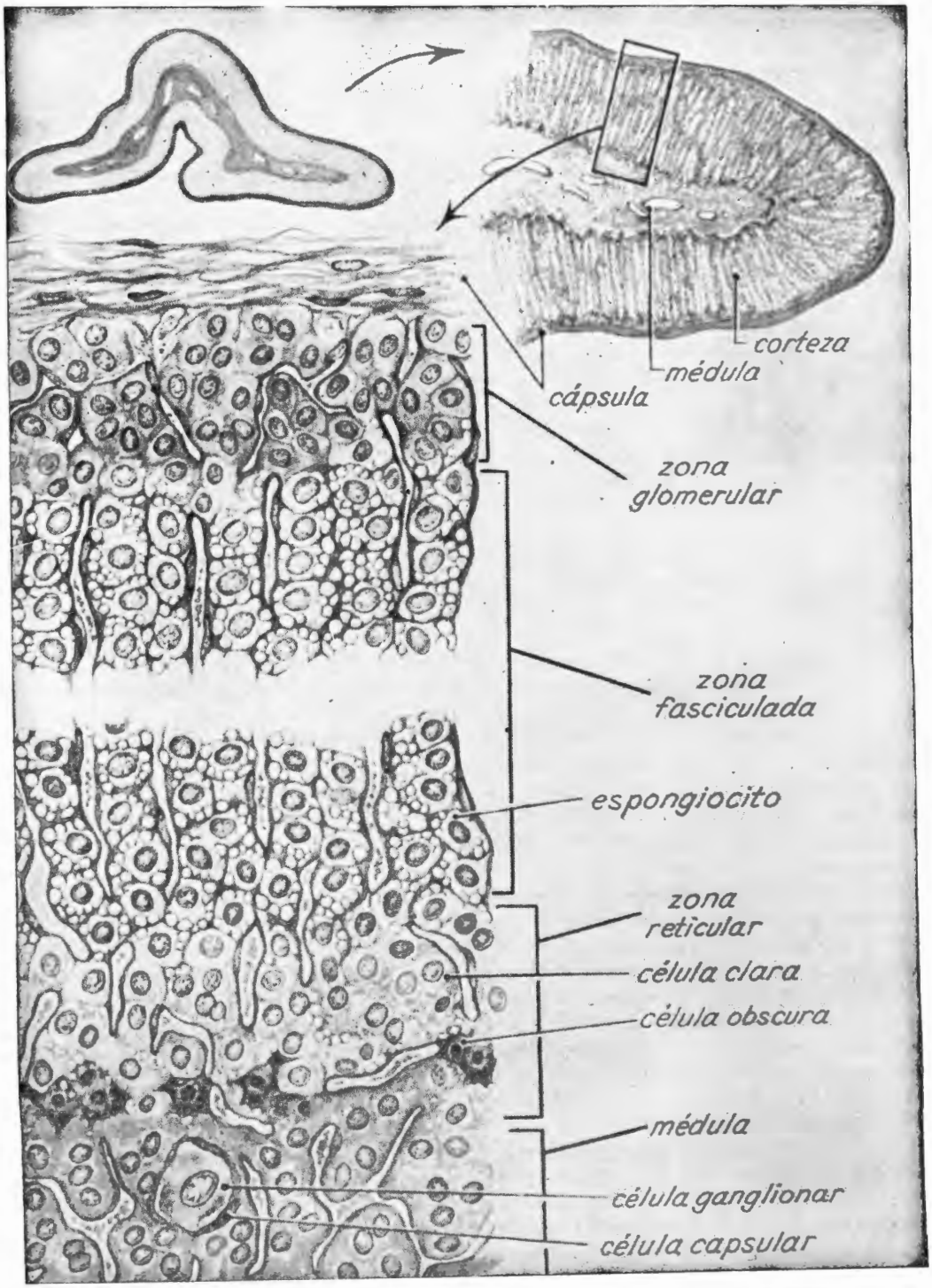

FIG. 28-24. Dibujo de un corte de suprarrenal humana teñido con hematoxilina y eosina visto a diferentes aumentos.

estas células la concentración de colesterol es mayor que en ninguna otra parte del cuerpo. Con técnicas apropiadas también puede comprobarse que estas células contienen grandes cantidades de ácido ascórbico (vitamina C). Si se administra en dosis suficientes, la hormona adrenocorticotrópica (ACTH) vacía rápidamente estas células de la mayor parte de su colesterol y ácido ascórbico. Ambas pruebas —la desaparición del ácido ascórbico o la del colesterol— se han utilizado en animales de experimentación para valorar la potencia de soluciones de ACTH. Las células son ricas en mitocondrias. El ME ha demostrado que difieren de las mitocondrias de la mayor parte de células en el sentido de que sus crestas tienden a ser vellosidades tubulares en lugar de anaqueles relativamente planos.

Las células de las zonas glomerular y fasciculada contienen grandes cantidades de retículo endoplásmico de superficie lisa, que se cree guarda relación con las hormonas esteroides que producen. También contienen cisternas de retículo endoplásmico de superficie rugosa. Ambas pueden verse en la figura 7-14.

Las células de la zona reticular tienen aspecto variable. Algunas poseen núcleos pequeños, de color obscuro y citoplasma acidófilo; parecen hallarse en fase de degeneración. Otras tienen núcleos y protoplasma más claros. Algunas células de esta zona contienen grandes cantidades de pigmento (fig. 28-24).

FUNCIONES DE LA CORTEZA

Las substancias cristalinas activas que se han obtenido del tejido cortical pertenecen a un grupo de cuerpos denominados *esteroides*. Todos poseen una estructura fundamental con cuatro anillos (núcleo ciclopentanofenantrénico). Las hormonas sexuales, que describiremos en los dos próximos capítulos, tienen el mismo núcleo. Muchos otros compuestos de acción biológica enérgica también lo poseen. Resulta extraordinario que los radicales particulares unidos en determinadas posiciones a este núcleo alteren tan profundamente el efecto biológico producido por los correspondientes compuestos.

Los diferentes esteroides que se han obtenido de la corteza suprarrenal poseen uno de los tres tipos de acciones estudiados a continuación:

Mineralocorticoides. Los del primer grupo, o esteroides de tipo desoxicorticosterona, rigen el equilibrio sódico y potásico en el cuerpo. El más potente es la llamada aldosterona. Que éste es función de las hormonas corticosuprarrenales lo demuestra el hecho de que en la enfermedad de Addison, o en animales suprarrenalectomizados, el cuerpo pierde sodio por la orina y acumula potasio en la sangre. Si se prolonga este trastorno, causa la muerte, pero puede aliviarse por administración de cantidades suplementarias de cloruro sódico; así, por ejemplo, las ratas suprarrenalectomizadas pueden mantenerse en vida durante largo tiempo añadiendo cloruro sódico al agua de bebida. La administración de mineralocorticoides a tales animales, claro está que restablece totalmente su capacidad de retener la sal.

Glucocorticoides. Los del segundo grupo reciben el nombre de glucocorticoides. Probablemente el más activo producido en el cuerpo sea el cortisol (hidrocortisona). El cortisol ejerce gran número de acciones, pero no sabemos exactamente en qué forma.

Efecto del cortisol sobre el metabolismo de proteínas e hidratos de carbono. Por lo que se refiere a la proteína, la hidrocortisona es hormona catabólica, que tiende a estimular la conversión de proteínas en carbohidratos. Este efecto puede demostrarse fácilmente administrando hidrocortisona (o cortisona, que probablemente sea transformada en hidrocortisona en el cuerpo) a los animales, porque aumentan sus reservas de glucógeno en las células parenquimatosas del hígado. La insulina también produce acumulación de glucógeno en las células hepáticas. Pero la forma de actuar de la cortisona es muy diferente de la de la insulina. Esta estimula las células hepáticas para que almacenen glucosa procedente de la sangre y la conserven en forma de glucógeno; es decir, el glucógeno que aparece en las células hepáticas por acción de la insulina disminuye la concentración de glucosa en la sangre. Al contrario, la hidrocortisona estimula las células hepáticas para que transformen proteínas o precursores proteínicos en hidratos de carbono. Por lo tanto, la hidrocortisona puede promover la acumulación de glucógeno en las células hepáticas sin tomar glucosa de la sangre y sin disminuir la glucemia; en realidad, el estimular la producción de hidratos de carbono a partir de proteína proporciona mayor cantidad de azúcar a la sangre y tiende a elevar la glucemia. Así, pues, la insulina tiene acción antidiabética en el sentido de disminuir la glucemia, mientras que la cortisona tiene acción diabetógena, ya que tiende a elevarla. Normalmente estos dos efectos se equilibran

muy bien, pero en ausencia de una de las dos hormonas se manifiestan los efectos de la otra.

Efecto sobre el tejido linfático. El efecto catabólico de la hidrocortisona también se manifiesta por su acción sobre el tejido linfático; la administración de esta hormona produce rápida disminución del volumen del timo, del bazo y otros agregados de tejido linfático. Se admite que en dosis suficientemente elevadas produce destrucción de linfocitos, pero las opiniones difieren por lo que se refiere a saber si dicha destrucción del citoplasma de los linfocitos contribuye o no a la producción de globulinas gamma en la sangre.

La hidrocortisona también actúa en otra forma para disminuir el volumen de los órganos y los tejidos linfáticos: disminuye la intensidad de las mitosis en los mismos.

Supresión del crecimiento. Además de afectar al tejido linfático, la hidrocortisona actúa sobre estos tejidos conectivos. Si se administra mientras cura una fractura, disminuye la cantidad de tejido contenido en el callo. La hidrocortisona también inhibe la proliferación de fibroblastos al curar heridas producidas en el tejido conectivo fibroso ordinario. En dosis adecuadas inhibe el desarrollo de los discos epifisarios en la rata joven. La hidrocortisona también puede inhibir la producción de anticuerpos. Todos estos fenómenos pudieran explicarse, en parte cuando menos, por el hecho de que los aminoácidos en condiciones ordinarias sintetizarían proteínas, pero que en presencia de hidrocortisona formarían carbohidratos y, por lo tanto, serían metabolizados para proporcionar energía. Así, pues, cuando hay un exceso de hidrocortisona, disminuye la síntesis de proteína.

Efecto antiinflamatorio. La cortisona tiene capacidad de suprimir las alergias y las respuestas inflamatorias, probablemente en formas diferentes de las ya descritas. Existe la posibilidad de que estabilice las membranas celulares, las membranas de los lisosomas, o ambas.

Cuando se administra hidrocortisona, el efecto más fácil de observar es la desaparición de eosinófilos de la sangre, probablemente porque penetren en la substancia de los tejidos conectivos; en consecuencia, se produce *eosinopenia.* En muchas especies también desaparecen los linfocitos del torrente circulatorio.

El tercer grupo de hormonas producidas por la corteza suprarrenal es el sexual. Pueden aislarse de la corteza tres tipos principales: 1) andrógenos débiles, denominados 17-cetosteroides; 2) progesterona, y 3) estrógenos.

Seudohermafroditismo. Los tumores o las hiperplasias que ocurren a veces en la corteza suprarrenal de la mujer producen hormona sexual masculina en gran cantidad. Las mujeres que sufren estos tumores presentan fenómenos de virilismo. Aunque fundamentalmente siguen siendo hembras, desarrollan gradualmente caracteres sexuales secundarios de varón. Pueden modificarse intensamente incluso los órganos genitales. Cuando es grave, el trastorno recibe el nombre de *seudohermafroditismo.* Difiere del hermafroditismo verdadero en el sentido de que el paciente no posee tejido gonadal de ambos sexos; sólo dispone de ovarios, y la hormona sexual masculina que aparece en su torrente circulatorio proviene de la glándula suprarrenal. Muchas de las mujeres con barba que se exhiben en los circos son ejemplos de este proceso.

Otros efectos producidos por la corteza ya han sido descritos; por ejemplo, es necesaria para la lactancia.

Renovación celular en la corteza y efectos de la ACTH sobre ella

Sobre estos temas hay diferencias de opinión. Una teoría afirma que las células de la capa glomerular y las de la capa fasciculada son relativamente independientes. En primer lugar, se cree que las células glomerulares secretan los mineralocorticoides y las células fasciculadas los glucocorticoides. En segundo lugar, se considera que las células de cada una de estas dos zonas sufren división y, por lo tanto, conservan indefinidamente su población celular. En tercer lugar, la zona glomerular y su secreción de mineralocorticoides se cree que son relativamente independientes del control prehipofisario, y que la ACTH actúa solamente sobre las células de la zona fasciculada. En apoyo de esta última idea está el hecho de que la hipofisectomía afecta muy poco la zona glomerular de la rata, pero la fasciculada se atrofia intensamente.

Según la segunda teoría, la zona glomerular es la zona germinativa. En apoyo de esta teoría está el hecho de que la cápsula autóloga trasplantada de una glándula suprarrenal que todavía lleva adherida algo de glomerular regenerará una corteza nueva, y que las ratas con estos trasplantes vivirán. Se ha comprobado que los trasplantes de la glándula sin su cápsula y su zona glomerular no se desarrollan y sobreviven. Por lo tanto, los trasplantes en la rata sugieren que la zona glomerular es la zona generadora de la corteza suprarrenal.

Hay que mencionar otra opinión, según la cual existen algunas diferencias entre las especies en relación con la zona de la corteza que es afectada por la ACTH. Según nuestra experiencia (Ham y Haist), vigilando día a día los cambios histológicos en las glándulas suprarrenales del perro que ha recibido extractos brutos de hipófisis anterior, descubrimos un número enorme de imágenes de mitosis en la zona glomerular, pero sólo mitosis ocasionales en la zona fasciculada (fig. 28-25). Por lo tanto, si bien la zona glomerular puede ocuparse principalmente de secretar mineralocorticoides, hay datos indicando que también sirve como la principal zona regeneradora para células de la fasciculada que secretan glucocorticoides.

El papel y el control de la zona reticular no está aclarado. Si se admite que la zona glomerular es la zona germinativa y actúa conservando la población de células de la corteza, cabría admitir que las células formadas en la glomerular se desplazan lentamente siguiendo los cordones de la fasciculada y finalmente mueren en la reticular. Este es el concepto de "cementerio" para esta zona. Sin embargo, hay datos indicadores de que pudiera intervenir produciendo hormonas sexuales, aunque es probable que las producidas en la suprarrenal también sean producidas a nivel de la zona fasciculada.

MÉDULA SUPRARRENAL

Estructura microscópica. Las células de la médula son voluminosas, ovoides, de tipo cilíndrico, y suelen hallarse reunidas en acúmulos y cordones irregulares dispuestos alrededor de los vasos sanguíneos en forma especial (fig. 28-26). Muchas de estas células contienen gránulos que toman color pardo con las sales de cromo. Esta es la denominada *reacción cromafín,* que puede observarse a simple vista exponiendo la superficie recién cortada de la glándula a una solución de sales de cromo o ácido crómico, con lo cual la médula de la glándula toma color pardo.

La misma reacción puede observarse en un tubo de ensayo si se mezclan las dos hormonas de la glándula con sales crómicas o ácido crómico, indicando que la reacción observada en las células depende de la presencia en ellas de

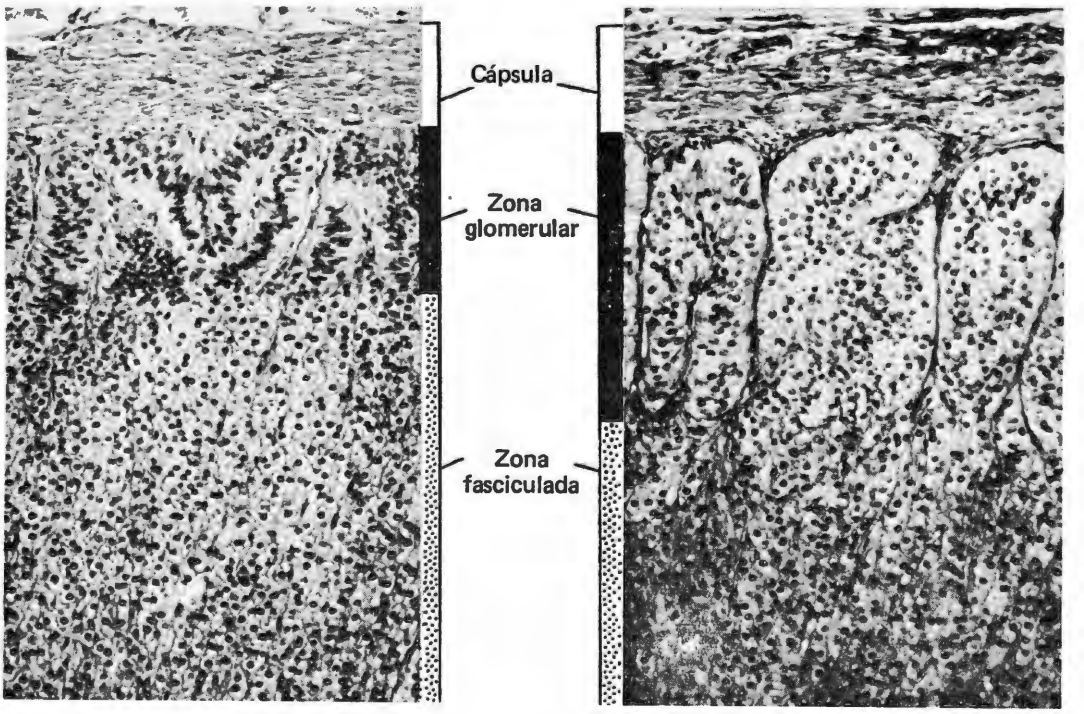

FIG. 28-25. *Izquierda,* Microfotografía (pequeño aumento) de un corte de parte externa de la corteza suprarrenal del perro normal. *Derecha,* Microfotografía (igual aumento) de un corte similar de la corteza suprarrenal de perro que contenía adrenocorticotropina. Obsérvese el considerable agrandamiento de la zona glomerular. El examen a gran aumento permite observar varias imágenes de mitosis en esta zona.

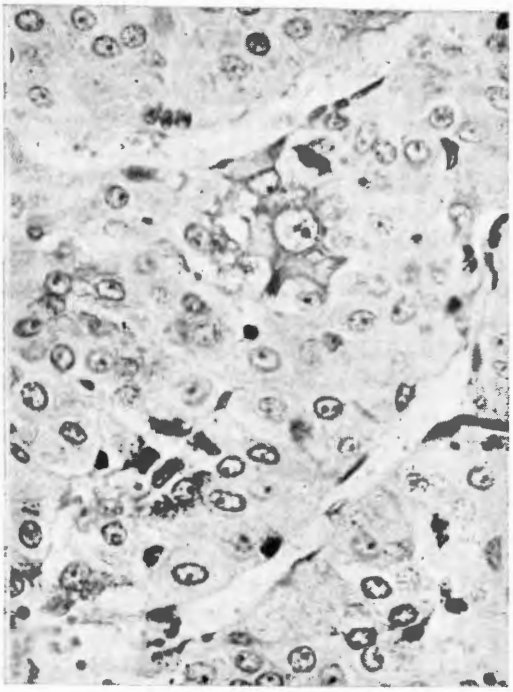

FIG. 28-26. Microfotografía de un corte de médula suprarrenal teñido con H y E. Obsérvese la célula ganglionar un poco arriba del centro. (Microfotografía de H. Whittaker.)

gránulos de hormonas destinados a la secreción. Cuando se observó por vez primera esta reacción, recibió el nombre de reacción cromafín porque se pensó que dependía de una afinidad específica de los gránulos de las células por el ácido crómico o sus sales. Más tarde se comprobó que la reacción dependía de los gránulos que contenían hormona en el citoplasma de las células glandulares, que eran oxidadas por el ácido crómico o sales de cromo, y que la misma reacción podía producirse si se utilizaban otros oxidantes en lugar de ácido crómico.

Desarrollo de conocimientos sobre la función. A diferencia de la corteza, la médula no es esencial para la vida. La médula suprarrenal fue la primera glándula endocrina con la cual se preparó un extracto activo al inyectarse a otros animales. Esto lo lograron Oliver y Schafer en 1894. Fue también la primera glándula de la cual se obtuvo una hormona cristalizada pura; esto se logró en 1901. La hormona recibió el nombre de epinefrina y su nombre comercial fue adrenalina. Más de medio siglo después se vio que los que se consideraban extractos puros de la glándula en realidad contenían dos substancias: adrenalina y noradrenalina. Estas dos substancias tienen efectos algo diferentes. Los animales desprovistos de tejido medular (mientras conservaran intacto el cortical) sufrían poco o ningún trastorno.

Aunque se ha discutido bastante acerca del tema, parece comprobado que la médula no secreta sus dos hormonas con suficiente rapidez para que pueda elevar su concentración en la sangre al punto de producir efectos fisiológicos notables en condiciones ordinarias; solamente ocurriría en condiciones extraordinarias. Veamos el hecho en detalle:

Cómo es afectada la secreción de la médula suprarrenal por estados de tensión física y emocional. Según explicamos cuando nos referimos al desarrollo de la glándula, las células parenquimatosas de la médula suprarrenal provienen del mismo grupo de células que se transformarán en elementos ganglionares simpáticos del plexo celiaco. Sin embargo, después de emigrar y penetrar en la porción central de la corteza suprarrenal, sólo unas pocas se transforman en células ganglionares (figs. 28-24 y 28-26). La mayor parte de estas células jóvenes en desarrollo no se diferencian en verdaderas células ganglionares; por lo contrario, se transforman en células secretorias dispuestas a lo largo de los vasos sanguíneos (fig. 28-26). De todas maneras, en las cadenas simpáticas de dos neuronas siguen ocupando la misma posición que las células ganglionares; por lo tanto, están inervadas por fibras *preganglionares,* en lugar de las *posganglionares* que inervan las demás células secretorias del cuerpo.

De lo dicho se desprende que en el plan del desarrollo, las células secretorias de la médula suprarrenal y las neuronas posganglionares de la división simpática del sistema neurovegetativo han de ser muy similares, y no debe sorprendernos que funcionen de manera análoga.

Como la noradrenalina es secretada en las terminaciones nerviosas de las fibras nerviosas simpáticas, parece lógico admitir que si hubiera una brusca secreción hacia la sangre de hormonas medulares, que en el hombre están formadas principalmente por adrenalina, la acción del mediador químico del impulso nervioso a nivel de la división simpática del sistema neurovegetativo quedaría reforzada y, por lo tanto, dominaría temporalmente a la parte parasimpática. Según señalamos al final del capítulo 20 sobre tejido nervioso, cuando un individuo sufre una grave frustración, por ejemplo, si se le impide obtener algo que desea muchísimo, o si se le

impide correr y alejarse de una situación que considera muy peligrosa, sufre una reacción emocional (de rabia o de miedo). El desarrollo de rabia o de miedo suele asociarse con aumento de la actividad simpática predominando sobre la parasimpática. El aumento de actividad simpática no sólo origina una producción de noradrenalina a nivel de las terminaciones nerviosas simpáticas; también tiene por consecuencia que las células parenquimatosas de la médula suprarrenal, con sus conexiones simpáticas muy directas, son estimuladas para producir sus hormonas más rápidamente que de ordinario. Penetra suficiente adrenalina y noradrenalina en el torrente circulatorio para reforzar el efecto noradrenalínico a nivel de las terminaciones nerviosas simpáticas de toda la economía.

Por lo tanto, una descarga de hormonas de la médula suprarrenal incrementa el efecto de la actividad simpática aumentada que ocurre en los estados emocionales. Tanto la noradrenalina como la adrenalina provocan una serie de cambios corporales que actúan más o menos como un compresor, y temporalmente ponen al organismo en condiciones de luchar con mayor intensidad, o de escaparse con mayor rapidez. El cuerpo entonces está preparado para "luchar o huir". El corazón late más intensa y rápidamente, la presión arterial se eleva, y el bazo se contrae aumentando el volumen de sangre circulante. Hay más sangre que pasa a los músculos estriados y menos a las vísceras. El glucógeno del hígado se convierte en glucosa, que pasa a la sangre. Se modifica la producción de calor. Según se estudia en fisiología, los efectos de las dos hormonas difieren considerablemente en relación con su acción sobre el corazón y aumentando la resistencia periférica en el sistema circulatorio, como también por sus efectos calorígenos y su capacidad de liberar azúcar hacia la sangre.

Se produce una secreción eficaz de adrenalina y noradrenalina por las células de la médula, no sólo a consecuencia de estados emocionales, sino también reflejamente por estimulación aferente en caso de frío intenso, dolor y otras situaciones de alarma.

Las dos hormonas de la médula suprarrenal, adrenalina y noradrenalina, se describen químicamente como catecolaminas, o sea, hormonas catecólicas porque son aminas con un grupo catecol en su molécula. Ambas actúan como reductoras, pero la noradrenalina forma un pigmento más obscuro que la adrenalina cuando los cortes se tratan con agentes oxidantes; esto ha hecho descubrir que el pigmento formado en respuesta a los agentes oxidantes es más obscuro en algunas células que en otras y, por lo tanto, ha creado la idea de una especialización en la médula suprarrenal, de manera que unas células producirían noradrenalina y otras adrenalina.

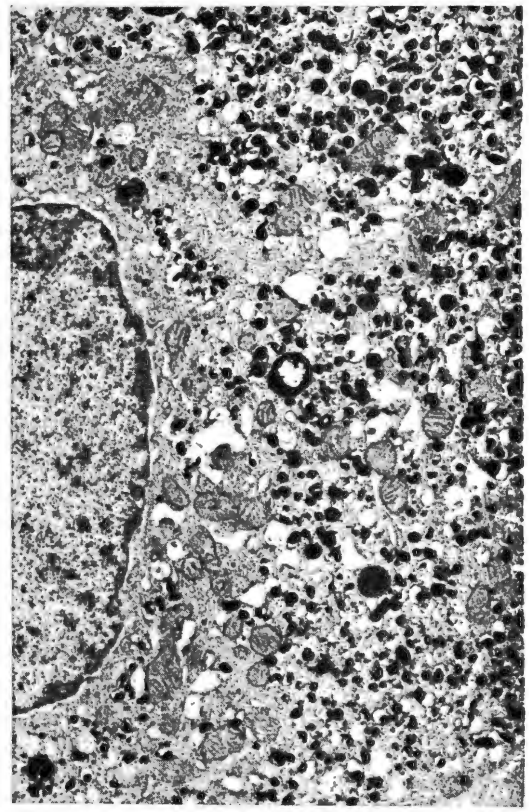

FIG. 28-27. Micrografía electrónica (× 9 000) de médula suprarrenal de rata, que muestra parte de una célula que se cree es del tipo secretor de noradrenalina, probablemente representada por el gran número de gránulos ovales o esféricos muy obscuros incluidos en las vesículas membranosas del citoplasma. También hay varias mitocondrias, sobre todo cerca del núcleo, que se halla a la izquierda. (Preparación del Dr. W. R. Lockwood.)

Químicamente el bloque de construcción para ambas hormonas es la tirosina. Esta primero se convierte en dopa (dihidroxifenilalanina), luego en dopamina, y, finalmente, en noradrenalina. La formación de adrenalina incluye la metilación de la noradrenalina.

Estructura fina. Lo más notable de las células medulares es su contenido en gránulos obscuros (figs. 28-27 y 28-28). Cada gránulo está rodeado por una membrana de superficie lisa

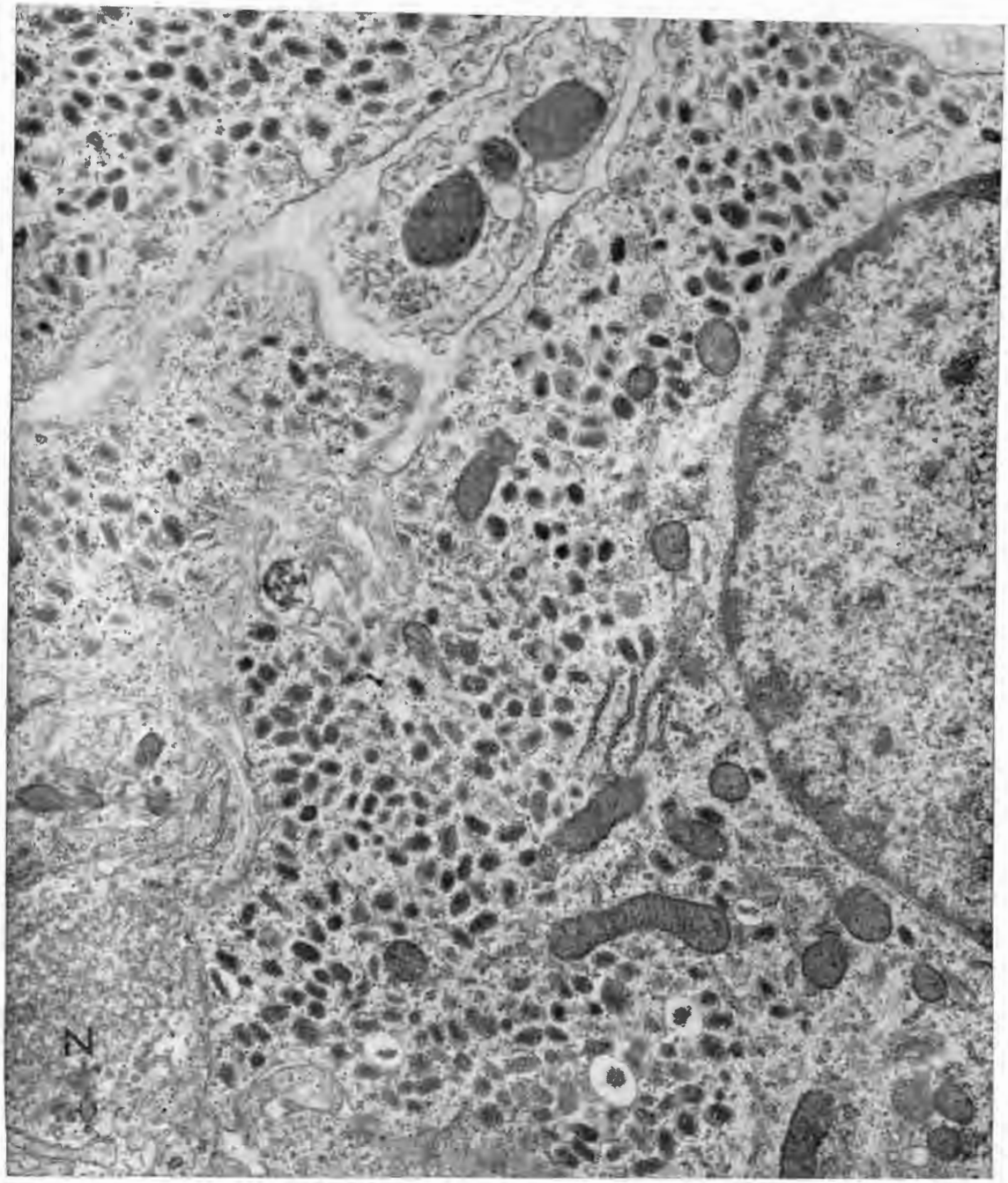

FIG. 28-28. Micrografía electrónica (× 18 000) de médula suprarrenal de rata mostrando células que se considera secretan adrenalina. Los gránulos que se creen de adrenalina son menos densos que los de noradrenalina observados en la figura 28-27. Además, los gránulos de adrenalina llenan más completamente las vesículas redondeadas donde están incluidos. En la parte izquierda inferior, con marca *N* puede verse una terminación nerviosa.

(fig. 28-29) y es más denso en su parte central que en su periferia. Los gránulos tienen un diámetro medio de aproximadamente 200 milimicras. En diferentes células varía el número de gránulos; esto probablemente dependa de que las células se hallan en etapas diferentes de actividad secretoria. Otro factor que explica diferencias en los gránulos de diversas células es que hay dos tipos celulares, uno especializado para secretar noradrenalina (fig. 28-27), el otro especializado para secretar adrenalina (figuras 28-28 y 28-29). El lugar de formación de los gránulos en las células resulta complicado de descubrir, porque el problema de la formación de estos gránulos es diferente del que corresponde a la síntesis de una proteína; la formación de gránulos no incluye el encadenamiento de aminoácidos juntos en un orden específico, sino simplemente la producción de cambios sucesivos en un aminoácido. El hecho de que los gránulos estén incluidos en membranas de superficie lisa sugeriría que tiene por lo menos lugar un proceso de revestimiento a nivel del aparato de Golgi. Los gránulos incluidos en la membrana se desplazan hacia la superficie de las células donde vacían sus contenidos. Las vainas membranosas vacías que quedan se han observado a nivel de la membrana celular. Las demás características del citoplasma no tienen nada de notable. Las células medulares no tienen abundancia de vesículas de superficie rugosa, como cabría esperar si la célula sintetizara proteína para secreción. Tienen contenido moderado de ribosomas libres.

VASOS SANGUÍNEOS, LINFÁTICOS Y NERVIOS

De ordinario cada suprarrenal está regada por tres arterias que tienen orígenes diferentes y dan gran número de ramas cuando se acercan a la glándula. Algunas de éstas riegan los capilares de la cápsula; otras penetran directamente en la médula para abastecer la red capilar de esta región con sangre arterial. Sin embargo, la mayor parte se vacían en los capilares sinusoidales que van desde la zona glomerular a la reticular, donde se abren en las raicillas venosas de la médula. Las células de la médula, por lo tanto, tienen acceso a dos diferentes tipos de vasos: los capilares, que aportan sangre fresca; y las raicillas venosas que contienen sangre que ha atravesado los capilares de tipo sinusoidal de la corteza. Tanto los capilares como las raicillas venosas de la médula tienen endotelio fenestrado.

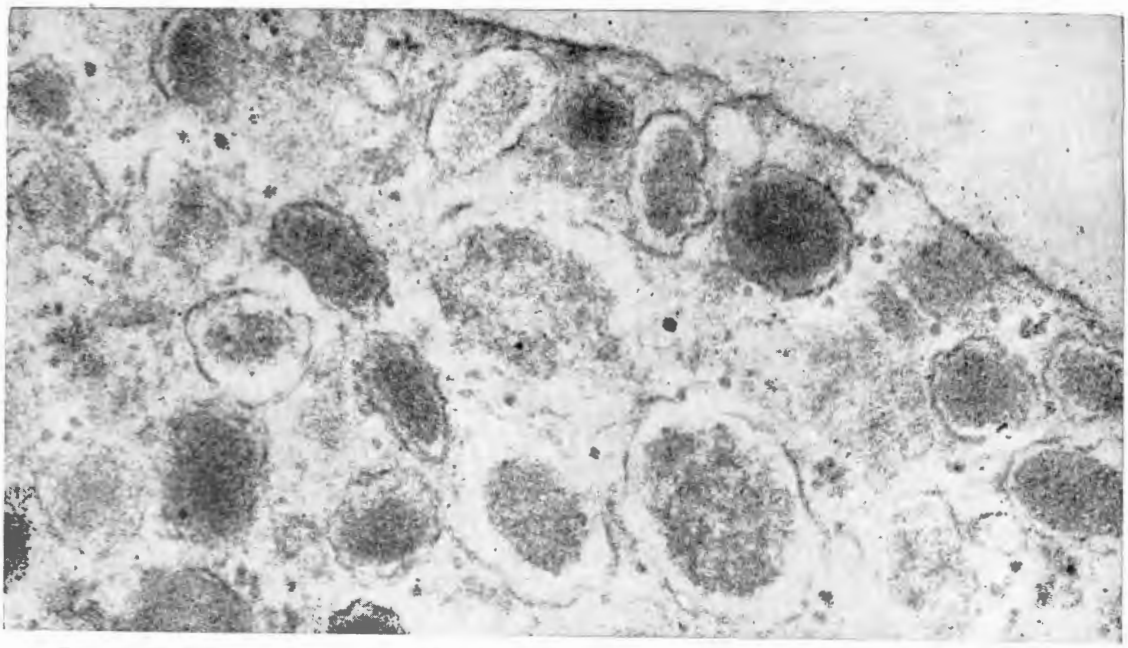

FIG. 28-29. Micrografía electrónica de gran aumento mostrando lo que se cree son gránulos de adrenalina incluidos en membranas, a punto de ser evacuados del citoplasma. (Preparaciones del Dr. W. R. Lockwood.)

Se admite que en la zona fasciculada la mayor parte de células están en contacto con dos capilares, uno para cada extremo. En cortes corrientes los capilares de la corteza suelen estar vacíos y, por lo tanto, resultan difíciles de ver.

Los capilares de la médula también se abren en las raicillas venosas correspondientes. Estas se unen para constituir una vena central que sale del hilio de la glándula. La vena central posee gran número de fibras musculares lisas dispuestas longitudinalmente en su pared. También hay venas nacidas de la cápsula. Sólo se han descrito linfáticos en las zonas de la glándula donde hay cierta cantidad de tejido conectivo; esto es, junto a las venas de gran volumen y en la cápsula.

Hay fibras del sistema parasimpático que llegan a la suprarrenal, pero su función, si es que la tienen, se desconoce. También es muy poco lo conocido acerca de las fibras simpáticas que se distribuyen por la cápsula y la corteza. La inervación más importante de la glándula está proporcionada por las fibras simpáticas preganglionares que van directamente hacia las células parenquimatosas de la médula. En ésta también hay verdaderas células ganglionares (figs. 28-24 y 28-26).

Paraganglios. Ya hemos señalado que las células de la médula suprarrenal provenían de una migración de células ganglionares simpáticas desde el punto de su desarrollo hasta otro a cierta distancia. Este probablemente no sea el único ejemplo de migración de células ganglionares simpáticas durante su desarrollo, pues se observan pequeños acúmulos de células que probablemente se hayan originado en forma similar detrás del peritoneo, con diversas localizaciones. Las células de estos pequeños acúmulos están dispuestas en masas y cordones y tienen rico riego sanguíneo. Como estos pequeños acúmulos están asociados a ganglios, se han denominado los *paraganglios* de la economía. Además, como estas células presentan la reacción cromafín, el tejido medular de las suprarrenales y el de los paranganglios en conjunto suele decirse que constituyen el *sistema cromafín.*

ISLOTES DE LANGERHANS

INTRODUCCIÓN

Ya hemos descrito (cap. 24) las características generales de los islotes de Langerhans del páncreas. Vamos ahora a referirnos a la estructura histológica de sus células, y en particular a las variaciones que presentan según el estado funcional.

Desarrollo de conocimientos. *Diabetes (diabetes* = pasar a través) fue el nombre empleado por los griegos para designar enfermedades caracterizadas por la emisión de mucha orina (poliuria). En el siglo XVIII se comprobó que en la mayor parte de casos de diabetes la orina contenía azúcar; por lo tanto, este tipo de enfermedad recibió el nombre de *diabetes mellitus (mellitus* = miel) o sacarina para distinguirla de otra poliuria que no se acompañaba de eliminación de azúcar. Por entonces también se observó que la eliminación de grandes volúmenes de orina azucarada era de mal pronóstico, porque casi invariablemente significaba grave perturbación de la salud. Gran número de las personas afectadas adelgazaban y terminaban sufriendo diversos procesos infecciosos y degenerativos.

Langerhans, en 1869, descubrió los islotes del páncreas que llevan su nombre. Sin embargo, no sospechó que fueran pequeños órganos de secreción interna; creía que se trataba de un tipo especial de terminaciones nerviosas en el órgano. Poco después, Kuhne y Lea indicaron que los islotes eran muy ricos en capilares; por ello, más tarde, otros investigadores sospecharon la función endocrina de la estructura.

Aunque Cowley, médico inglés, un siglo antes ya había supuesto cierta relación entre la diabetes y el páncreas, ésta sólo se estableció de manera segura por el año de 1889. Entonces von Mering y Minkowski extirparon el páncreas de una serie de animales de experimentación y comprobaron que éstos eliminaban volúmenes crecientes de orina rica en azúcar.

Las experiencias de von Mering y Minkowski podían interpretarse lógicamente como demostración de que la falta de alguna función pancreática era la causa de la diabetes. Pero, ¿cuál función? La función pancreática que por entonces se conocía era la secreción externa. Sin embargo, el concepto establecido por Claude Bernard —que algunas funciones corporales dependen de secreciones internas— había impresionado considerablemente al mundo científico, de manera que se siguió trabajando para saber si la diabetes que se producía al extraer el páncreas dependía de la secreción externa o de una secreción interna. Con tal fin, Hedon llevó a cabo una experiencia muy ingeniosa. Comprobó que injertando nuevamente a un animal pancreatectomizado un poco de su propio pán-

creas, quedaba libre de diabetes, a pesar de que el injerto carecía de conductos que vertieran las secreciones. En otras palabras, demostró que el principio antidiabético elaborado por el páncreas era absorbido por la sangre; dicho de otra manera: que se trataba de una secreción interna.

Así, pues, aunque ya estaba demostrado que la diabetes dependía de falta de una secreción interna, no se había establecido si eran las células acinosas o las células de los islotes las que la producían; de hecho, no se admitía que hubiera diferencia fundamental entre estos dos tipos celulares. Este punto fue resuelto poco después por Ssobolew y Schultze. Estos autores ligaron los conductos pancreáticos de animales de experimentación y comprobaron que después de un tiempo todo el tejido acinoso del páncreas se atrofiaba, y sólo persistía el tejido insular. Los animales que habían sufrido esta intervención, a pesar de presentar trastornos digestivos y de otro tipo, no sufrían diabetes.

Faltaba, pues, un solo hecho para que se aceptara universalmente la teoría del origen de la diabetes en los islotes de Langerhans: demostrar que éstos eran anormales en las personas fallecidas de diabetes. Esto lo logró Opie. A principios de siglo comprobó que la diabetes casi siempre se acompañaba de ausencia de islotes o de cambios degenerativos en los islotes existentes. Por lo tanto, se admitió, en general, que la diabetes sacarina dependía de fracaso de los islotes para producir una hormona, y la hormona que entonces era teórica, recibió incluso un nombre —*insulina.*

Se descubren dos tipos de células insulares. En 1908, Lane, trabajando bajo la dirección de R. R. Bensley, gracias al empleo de métodos histoquímicos demostró no sólo que los gránulos de las células de los islotes tenían propiedades histoquímicas diferentes de los gránulos de cimógeno (y, por lo tanto, que las células de los islotes eran fundamentalmente diferentes de las células acinosas), sino también comprobó

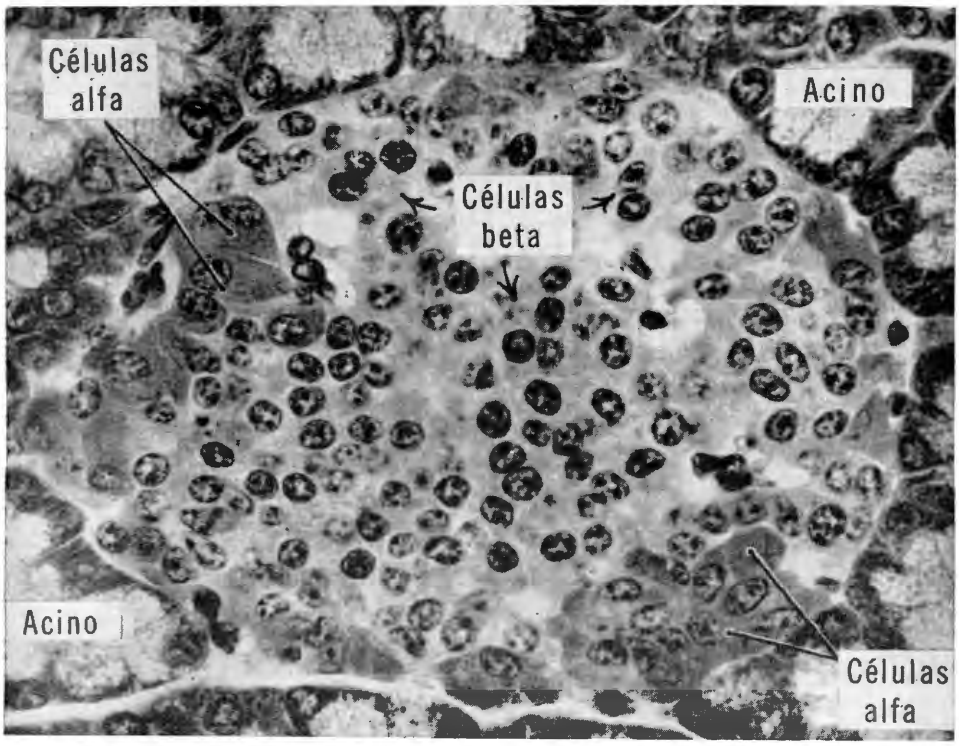

FIG. 28-30. Microfotografía (inmersión en aceite de un islote de Langerhans en un corte de páncreas de cobayo, teñido según el método de Gomori. Pueden observarse células alfa (con citoplasma más obscuro que el de las células beta) en la periferia del islote. La mayor parte de la zona central del mismo está constituida por células beta situadas a lo largo de los capilares. (Microfotografía de W. Wilson.)

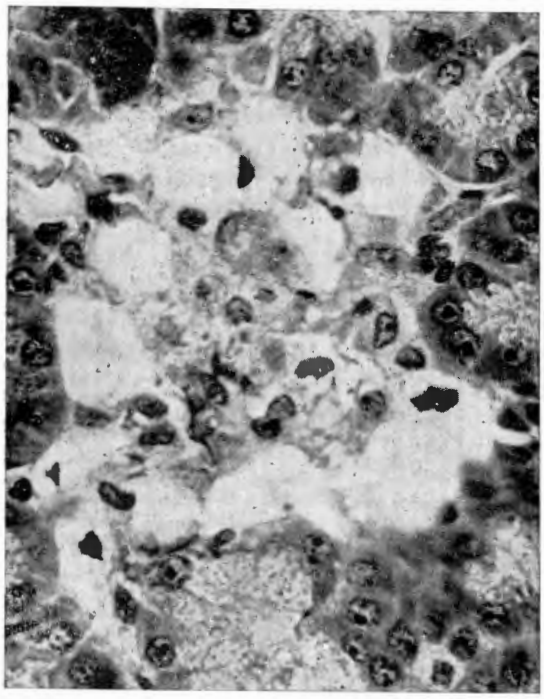

FIG. 28-31. Microfotografía (inmersión en aceite) de un islote de Langerhans en un corte de páncreas de perro que recibió durante 11 días inyecciones diarias de un extracto prehipofisario de acción diabetógena. Las células beta contienen grandes gotas de líquido. Esta imagen histológica recibe el nombre de degeneración hidrópica e indica que las células beta han sido sometidas a gran exceso de trabajo. (Ham, A. W. y Haist, R. E.: Am. J. Path., *17*:812.)

que algunos fijadores alcohólicos disolvían los gránulos citoplásmicos de la mayor parte de células de los islotes, pero dejaban intactos los gránulos de unas pocas. Inversamente, fijadores similares preparados con agua en lugar de alcohol conservaban los gránulos de la mayor parte de células y sólo disolvían los de un número reducido de ellas. El gran número de células que poseen gránulos solubles en alcohol recibieron el nombre de *células beta.* Las pocas células con gránulos resistentes al alcohol e hidrosolubles, el nombre de *células alfa.* Esto hizo que se crearan gran número de técnicas de tinción para colorear de manera selectiva las células alfa y las células beta (fig. 28-30).

Con menor frecuencia que otros tipos de lesiones degenerativas observadas en los islotes de los diabéticos, alguna vez se observaba un tipo curioso de lesión de los islotes denominada degeneración hidrópica. Recibió este nombre porque el citoplasma de las células de los islotes en tal caso parecía lleno de un líquido acuoso y contenía muy poca substancia tingible (figura 28-31). (Más recientemente se ha demostrado que el líquido claro de las células beta hidrópicas contiene cantidades considerables de glucógeno.) Entre 1912 y 1914, Homans, de una parte, y Allen, de otra, demostraron que si se extirpaba la mayor parte del páncreas de un animal y luego se le administraba dieta rica en hidratos de carbono o proteínas, ocurrían los siguientes hechos: 1) aparecía degeneración hidrópica de los islotes de la porción de páncreas respetada, y 2) se desarrollaba una diabetes. Sin embargo, si se administraba al animal una dieta mínima, las células de los islotes no presentaban trastornos y el animal se mantenía en buen estado de salud. Utilizando coloraciones fundadas en los descubrimientos de Lane y Bensley, tanto Homans como Allen comprobaron que sólo se producía degeneración hidrópica de las células beta de los islotes, y que este cambio iba precedido de la desaparición de los gránulos en ellas.

Estos experimentos y otros llevados a cabo por Allen permitieron establecer la que se ha denominado *hipótesis del exceso de trabajo.* Allen comprobó que si se extirpan de cuatro quintas a nueve décimas partes del páncreas de un perro, la porción residual tiene suficientes islotes para que el animal no sufra diabetes siempre que la dieta sea restringida. Si a dicho animal se le administran hidratos de carbono o proteínas adicionales, las células beta del fragmento residual de páncreas pierden sus gránulos y sufren degeneración hidrópica. Este autor admitió que el suplemento de hidratos de carbono y proteínas administrado al animal imponía a las células beta un aumento de trabajo secretorio; la desaparición de los gránulos y la degeneración hidrópica consiguientes se interpretaban como signos de agotamiento por exceso de trabajo. Si se mantenía la alimentación rica, las lesiones de los islotes se hacían permanentes y el restablecimiento resultaba *imposible.*

Los experimentos de Allen tuvieron, y siguen teniendo todavía, gran importancia por lo que se refiere al tratamiento de la diabetes. En particular, merecen la atención de quienes se hallan en peligro de sufrir diabetes, pues demuestran que si una persona abusa de la capacidad de sus células beta comiendo demasiados hidratos de carbono o proteínas, dichas células se destruyen por agotamiento y ello, claro está, disminuye la capacidad de producción de hormona antidiabé-

tica y hace que las células residuales sean más sensibles que antes del exceso de trabajo.

Aunque la hipótesis del agotamiento por exceso de trabajo mejoró el tratamiento, la diabetes seguía siendo una enfermedad muy extendida y casi siempre mortal. Era lógico esperar que muchos investigadores intentaran obtener la hormona de los islotes pancreáticos de animales para utilizarla en el hombre como terapéutica substitutiva. Algunos de los primeros intentos para obtener dicha hormona antidiabética dieron resultados muy prometedores, pero no se logró una terapéutica substitutiva hasta los tiempos de Banting y Best.

Al atardecer del 30 de octubre de 1920, Banting, entonces joven médico, leyó un trabajo científico sobre el páncreas, en el cual se describían los hallazgos de Ssobolew y colaboradores, a base de ligar los conductos de la glándula. Banting quedó muy impresionado por el hecho de que después de la ligadura el tejido acinoso se atrofiara; parece que empezó a sospechar que los intentos previos para obtener un extracto activo de tejido insular habían fracasado por la sencilla razón de que las enzimas del tejido acinoso destruían la hormona de los islotes antes que pudiera ser extraída. Sea como sea, aquella misma noche decidió intentar la obtención de extractos de páncreas después que los conductos de la glándula llevaran seis a ocho semanas de ligados, suponiendo que entonces el órgano sólo contendría islotes y no tejido acinoso. Todos los estudiantes de medicina debieran leer la historia de lo ocurrido desde el momento en que Banting tuvo la idea y aquél en que logró la insulina; la colaboración de Best y más tarde de Collip; la inevitable sucesión de resultados esperanzadores y descorazonadores; la falta de fondos y, sobre todo, la tenacidad perseverante de Banting.

Al terminar su Harvey Lecture sobre los islotes de Langerhans, en 1915, R. R. Bensley decía así: "Uno de los campos más prometedores, aparte de la investigación de la diabetes, sin duda alguna es el estudio de las relaciones mutuas entre los diversos órganos de secreción interna." Tenían que transcurrir 15 años antes que se comprobara lo cierto de esta predicción. En 1930, Houssay y Biasotti comprobaron que la diabetes producida al extirpar el páncreas podía aliviarse suprimiendo la hipófisis; los animales doblemente operados, en lugar de empeorar progresivamente, como hacen los pancreatectomizados, vivían, sin diabetes, durante largo tiempo.

Que la hipófisis anterior podía ejercer función diabetógena ya se había sospechado al observar que algunas personas que sufrían tumores prehipofisarios tenían tendencia a presentar diabetes. Además, en 1927, Johns, O'Mulvenny, Potts y Laughton habían producido síntomas de diabetes en el perro administrándoles extractos prehipofisarios. En 1932 otros investigadores habían observado el mismo fenómeno. Sin embargo, un grupo de estudiosos, el de Evans y colaboradores, observó algo más. Los predecesores sólo habían visto signos de diabetes mientras repetían las inyecciones; Evans y colaboradores observaron que dos animales seguían sufriendo diabetes después que se interrumpió la serie de inyecciones de extracto hipofisario. Uno de los animales se restableció al cabo de dos meses, pero el segundo seguía siendo diabético cuatro meses después de la última inyección. La importancia de este hallazgo pasó inadvertida hasta que Young, en 1937, demostró que en el perro una serie suficientemente prolongada de inyecciones de extracto prehipofisario causaba diabetes permanente. Richardson y Young efectuaron estudios histológicos de los islotes de estos animales. En algunos hallaron cuadros histológicos similares a los que se observan en casos de diabetes humana crónica; en otros había desaparición de los gránulos y degeneración hidrópica de las células beta, con imágenes de mitosis en algunas. Más tarde, el autor de estas líneas (trabajando con Haist) demostró que en el perro la inyección diaria de extracto prehipofisario produce desaparición progresiva de los gránulos de las células beta, seguida de degeneración hidrópica, generalmente en plazo de siete a 11 días (fig. 28-31). Así, pues, la similitud de los resultados obtenidos con extractos prehipofisarios y los observados por Allen después de la pancreatectomía parcial seguida de alimentación rica, eran tan manifiestos que se admitió que los extractos prehipofisarios lesionaban las células beta obligándolas a trabajar en exceso hasta el punto de provocarles agotamiento y muerte.

Las hormonas brutas de la hipófisis anterior contienen varias hormonas trópicas, así como hormona del crecimiento. Los extractos prehipofisarios que contienen hormona adrenocorticotrópica estimulan la corteza suprarrenal, que produce más hormona cortical; ésta, a su vez estimula la conversión de proteína en azúcar. Long, Lukens y colaboradores han demostrado claramente la acción diabetógena de esta hor-

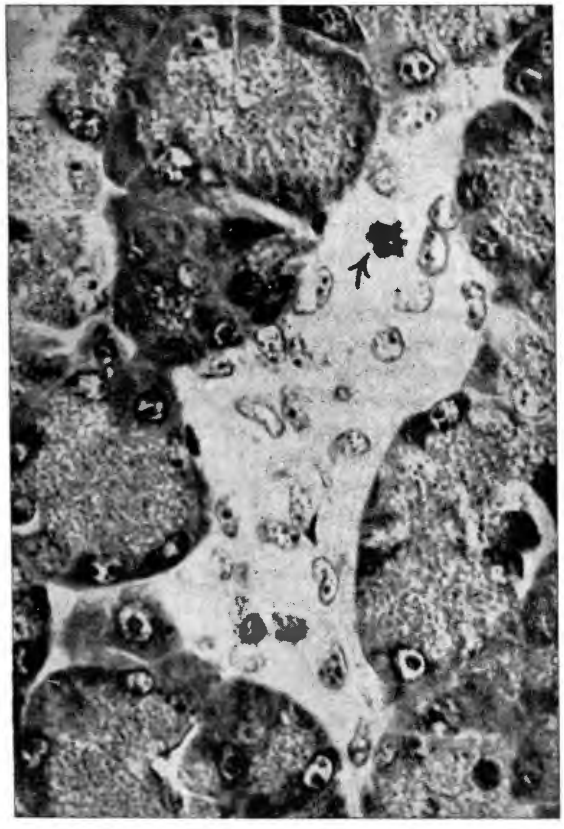

FIG. 28-32. Microfotografía (gran aumento) de un islote de Langerhans en un corte de páncreas de perro que durante 11 días había recibido una inyección diaria de extracto prehipofisario diabetógeno y, además, suficiente cantidad de insulina para proteger las células beta con el fin de que no sufrieran degeneración hidrópica por exceso de trabajo. Obsérvese la figura de mitosis en una célula beta.

mona cortical. Además, los extractos prehipofisarios por su contenido en TSH estimulan el tiroides; ello, a su vez, aumenta las necesidades de la insulina. En fin, está comprobado que los extractos de hipófisis anterior actúan disminuyendo la eficacia de la insulina. Además, de todos los efectos que producen, los extractos de hipófisis anteriores estimulan la división celular en los acinos, conductillos e islotes (figura 28-32) del páncreas. Parece muy probable que el factor diabetógeno principal elaborado por la hipófisis anterior sea la hormona de crecimiento. Se tiene la impresión de que los extractos prehipofisarios contienen algo que activa de manera directa las células beta, que quedan agotadas más fácilmente cuando hay estimulación hipofisaria de lo que ocurriría en ausencia de dicha estimulación. En otras palabras, hay la sospecha de que alguna hormona en los extractos brutos de hipófisis anterior tiene acción pancreatotrópica.

Lo dicho indica que en el cuerpo normalmente actúan varias influencias diabetógenas; no producen diabetes porque quedan equilibradas por cantidades adecuadas de hormona antidiabetógena, o insulina, producida por las células beta de los islotes. Sólo se produce diabetes cuando las influencias diabetógenas superan el potencial de las células beta del páncreas. En otras palabras, la diabetes depende de un factor positivo y de otro negativo. A nosotros nos interesa ahora referirnos brevemente a la acción de la hormona producida por las células beta.

ACCIÓN DE LA INSULINA

En una persona normal sometida a una alimentación corriente, la cantidad de azúcar en la sangre (glucemia) se mantiene bastante constante; varía entre 0.08 y 0.11 por 100 centímetros cúbicos. Como el azúcar se halla disuelto en el plasma sanguíneo, tiene igual concentración en el filtrado glomerular. Sin embargo, todo el azúcar del filtrado puede ser resorbido cuando éste circula por el resto de la nefrona. En consecuencia, una persona normal con dieta corriente no elimina azúcar con la orina. Por lo contrario, en un diabético no tratado la concentración de azúcar en la sangre es mayor que la normal *(hiperglucemia)*, al punto que la gran cantidad de azúcar que hay en el filtrado glomerular no puede ser resorbida por los túbulos y aparece azúcar en la orina *(glucosuria)*. La glucemia máxima en la cual el azúcar filtrado por el glomérulo es resorbido totalmente por el túbulo se conoce con el nombre de *umbral* renal para el azúcar.

La acción más manifiesta de la insulina estriba en disminuir la glucemia. Lo logra tanto en un diabético hiperglucémico como en una persona normal. Una dosis suficientemente elevada de insulina disminuirá la concentración de azúcar en sangre hasta un nivel en el cual el paciente presenta convulsiones y pierde el conocimiento. Este cuadro es el que se conoce con el nombre de choque insulínico. Administrando suficiente insulina puede bajarse la glucemia hasta provocar la muerte. Se necesita una cantidad mínima de azúcar en la sangre para seguir con vida. En clínica se observan a veces tumores

de células de los islotes de Langerhans, que pueden causar hiperinsulinismo e hipoglucemia.

La insulina disminuye el azúcar de la sangre en diversas formas. En una persona normal, el azúcar ingerido con una comida elevaría considerablemente la glucemia si no fuera porque una parte del azúcar que llega a la sangre se almacena como glucógeno en las células parenquimatosas del hígado y músculos. La insulina facilita este almacenamiento. El exceso de azúcar absorbido también puede desaparecer de la sangre por convertirse en grasa y acumularse en los depósitos adiposos. La insulina también facilita esta transformación. Además, la insulina facilita el metabolismo de los hidratos de carbono en las células musculares. Así, pues, tiende a disminuir la cantidad de azúcar en la sangre incrementando la utilización del glúcido. Finalmente, como ya vimos, la insulina actúa oponiéndose a los efectos catabólicos de la hormona corticosuprarrenal.

Características celulares. En condiciones normales el citoplasma de las células beta del páncreas sólo tiene reserva de insulina para uno o dos días. Sin embargo, ésta casi invariablemente bastaría para producir la muerte si fuera vertida de una vez a la circulación. En realidad, algo muy parecido es lo que ocurre cuando se administran a un animal cantidades adecuadas de aloxana. Esta substancia química produce acción mortal específica y rápida sobre las células beta de los islotes (fig. 6-35, *derecha).* Al quedar destruidas, la insulina que contienen pasa de inmediato al torrente circulatorio y si entonces no se le administra azúcar el animal puede fallecer de hipoglucemia. Si el animal sobrevive a esta hipoglucemia preliminar, claro está, que después podría presentar hiperglucemia.

Utilizando los métodos supravitales creados por Bensley para contar los islotes (fig. 25-5) en el páncreas fresco, pueden demostrarse finos gránulos citoplásmicos que son de insulina o de un precursor inmediato. Según nuestra experiencia, estos gránulos no resultan muy visibles en cortes teñidos con muchos de los colorantes especialmente destinados a distinguir las células alfa de las beta. Pero creemos que los gránulos azules finos que se observan en las células beta con el colorante violeta de etilo neutro de Bowie y escarlata de Biebrich representan el contenido en insulina de la célula. Trabajando con Haist hemos observado que el número de gránulos de células beta revelado por este método disminuye si los animales están en ayunas, reciben insulina o comen gran cantidad de grasa. Es evidente que en tales circunstancias la disminución del número de gránulos no depende de agotamiento por hiperfunción, sino de falta de síntesis por ausencia de estímulo de trabajo. Por lo tanto, la disminución de gránulos contenidos en las células beta puede depender de exceso o de falta de trabajo.

Los gránulos citoplásmicos de las células alfa son mayores que los de las células beta. Una serie de inyecciones de extracto diabetógeno de hipófisis anterior, que hacen desaparecer los gránulos de las células beta, no los suprimen en las células alfa.

En algunas especies, por ejemplo, en la rata, las células alfa tienden a hallarse en la periferia de los islotes. En otras especies, incluyendo el hombre y el perro, las células están distribuidas difusamente por los islotes, pero suelen presentar tendencia a constituir pequeños acúmulos en las partes centrales de los mismos.

Las fibras reticulares de los islotes normales son tan finas y se hallan tan dispersas que resultan difíciles de observar. Un retículo fácil de demostrar hará sospechar un trastorno patológico.

Mediante técnicas especiales de coloración se ha demostrado la presencia de células delta y células C en los islotes de algunas especies animales. Estas células son poco numerosas y sus funciones, hoy por hoy, se desconocen.

Los núcleos de las células alfa y los de las células beta difieren en algunas especies, por ejemplo, en el cobayo, pero no en todas. Por lo tanto, las células alfa y beta no pueden distinguirse según la morfología de sus núcleos.

Las mitocondrias de las células de los islotes son finas, en contraste con las más gruesas de las células acinosas. Las células de los islotes tienen redes de Golgi en su citoplasma; se hallan situadas entre los núcleos y las superficies celulares donde tiene lugar la secreción. Pueden observarse imágenes negativas de Golgi perfectamente claras en las células que se hallan en fase de secreción activa.

Control de la secreción insulínica. Son muchos los datos indicadores de que la secreción de insulina tiende a variar según la glucemia, y además, cosa importante, que la concentración de azúcar en la sangre rige la secreción de insulina.

Células alfa y glucagon. Resulta difícil saber las relaciones que existen entre las células alfa y las beta. Embriológicamente ambas provienen de una misma célula originaria. En algunos

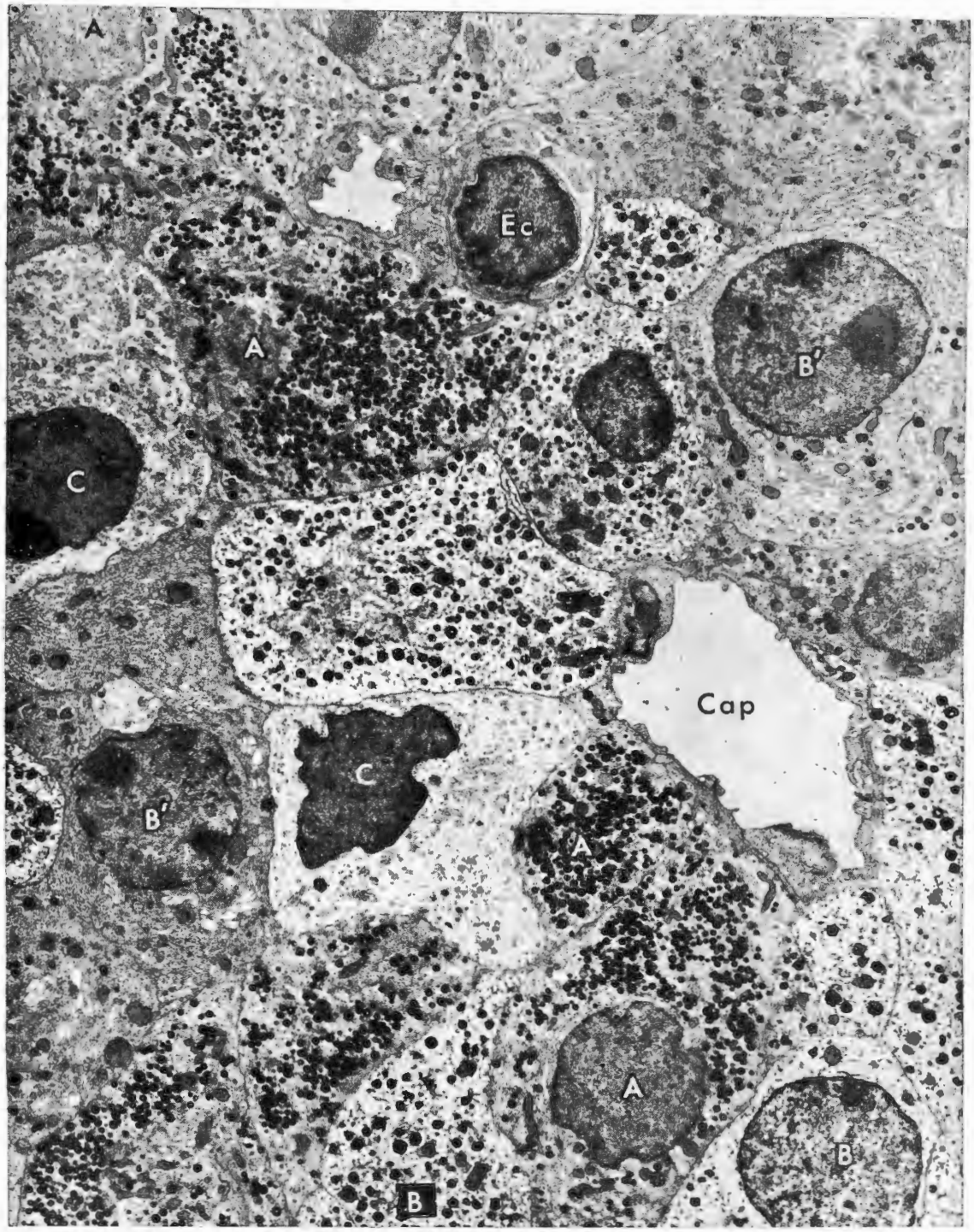

FIG. 28-33. Micrografía electrónica (× 3 000) de un islote de Langerhans en el cobayo; hay células alfa que contienen gránulos alfa *(A)*, células beta llenas de gránulos *(B)*, células beta sintetizando insulina *(B′)*, un elemento cromófobo *(C)*, un capilar *(Cap)*, y otro capilar donde se ve en corte una célula endotelial *(Ec)*. (Preparación de L. Herman.)

animales (rata) primero se desarrollan las células beta; en otros (conejo) comienzan desarrollándose primero las alfa. Las células alfa no parecen modificarse cuando se producen diabetes por pancreatectomía parcial, administrando aloxana o con extractos de hipófisis anterior. En el páncreas de los diabéticos pueden hallarse islotes compuestos únicamente de células alfa.

Se ha comprobado que las necesidades en insulina de un animal al cual se han destruido las células beta son mayores que las de un animal totalmente pancreatectomizado. El hecho podría explicarse porque el páncreas produjera alguna hormona de acción opuesta a la de la insulina, que elevaría la glucemia; de hecho, se ha descubierto en algunos extractos pancreáticos la presencia de un producto denominado *glucagon.* Son muchos los datos logrados en el sentido de que las células alfa producen glucagon; por ejemplo, Bencosme ha comprobado que no se halla en extractos de páncreas desprovistos de células alfa. Actualmente se admite ya que el glucagon es una hormona.

El glucagon tiene muchos efectos similares a los de la hidrocortisona en el sentido de que administrado a un animal en cantidades suficientes, tiende a elevar su glucemia e inhibe la síntesis proteínica.

Estructura fina de los gránulos de las células alfa y beta. Los gránulos de las células alfa son similares según las especies; redondeados, densos y homogéneos, llenan las vesículas membranosas en las cuales quedan incluidos (fig. 28-33, *abajo).*

Los gránulos de las células beta difieren según las especies.

En la rata y el ratón son redondeados y homogéneos, incluidos en vesículas membranosas de superficie lisa. Sin embargo, pueden distinguirse de los gránulos alfa porque, en contraste con ellos, en general, no llenan por completo las vesículas membranosas en las cuales se hallan incluidos; por lo tanto, cabe observar un espacio entre los bordes de los gránulos beta y las vesículas membranosas que los contienen.

En el perro, los gránulos beta suelen aparecer como estructuras cristaloides rectangulares. Los gránulos, a modo de placas, no llenan las vesículas membranosas redondeadas que los contienen; por lo tanto, puede observarse un espacio relativamente grande entre las superficies alargadas de los gránulos y las superficies redondeadas donde se hallan incluidos. En el gato, los gránulos beta también tienen aspecto cristaloide; pero en esta especie, la parte central de cada gránulo contiene una estructura prismática o romboidal densa.

En el cobayo, los gránulos beta tienen forma redondeada (fig. 28-33).

En el hombre los gránulos beta varían, con aspecto redondo o cristaloide. Una vez más, los gránulos beta, sea cual sea su forma, tienden a separarse de las vesículas membranosas en las cuales se hallan contenidos.

La insulina es una proteína secretada por las células beta, que la producen. Por lo tanto, cabría esperar que las células que sintetizan y secretan la insulina tuvieran vesículas de superficie rugosa bien desarollada en el retículo endoplásmico, y un aparato de Golgi bien manifiesto. Sin embargo, en las vesículas de superficie rugosa no parecen muy manifiestas en el citoplasma de las células beta, que están llenas de gránulos. Por otra parte, es fácil descubrir algunas células en los islotes que tienen un citoplasma con mayor contenido de vesículas de superficie rugosa y pocos gránulos (figura 28-33, *B').* Herman, Sato y Fitzgerald sugieren que las células beta pasan por dos etapas; una en la cual hay mucho retículo endoplásmico de superficie rugosa, y durante la cual se sintetiza insulina, y una segunda etapa en la cual ciertas energías están destinadas no a la síntesis, sino a procesos relacionados con la liberación de su secreción hacia el torrente circulatorio; al autor esta explicación le parece aclarar lo observado. Como los gránulos de las células beta están rodeados de vesículas de superficie lisa, parece muy probable que ellos, como muchos tipos de gránulos secretorios, estén almacenados en el aparato de Golgi en vesículas secretorias que se separan de vesículas aplanadas, y se desplazan hacia la superficie de la célula, en contacto con un capilar.

Otros tipos celulares en los islotes. Se han descrito en los islotes otros tipos celulares. Uno en particular recibe a veces el nombre de cromófobo (fig. 28-33, *C)* porque carece del contenido granuloso distintivo que permite separar las células alfa de las beta gracias a reacciones de coloración. Su función se desconoce.

El problema de la regeneración de las células beta. La mayor parte de diabéticos seguirán siéndolo hasta que alguien descubra la manera de que sus células beta se regeneren. En este sentido la causa de la persistencia de la diabetes es la incapacidad de las células beta del páncreas de regenerarse por el estímulo funcional. Constituye un gran problema para el investigador descubrir cómo lograr la manera de que las

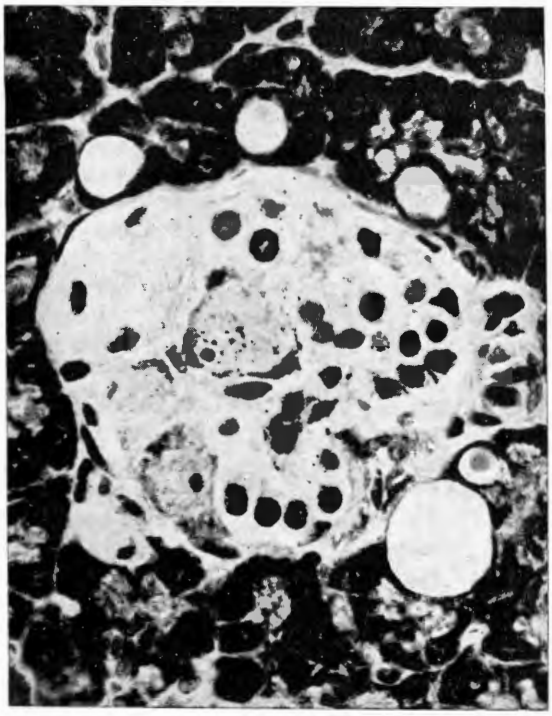

FIG. 28-34. Microfotografía (gran aumento) de un corte de páncreas de rata en el cual puede verse un complejo neuroinsular. Obsérvense las grandes células ganglionares que acompañan a las células insulares. (Dr. W. S. Hartroft.)

células beta se regeneren, o de estimular los conductillos del páncreas para que produzcan dichas células. La situación no es tan desesperada como en el caso de las neuronas, pues las células beta pueden presentar mitosis (figura 28-32).

Inervación de las células insulares. No se ha estudiado como fuera de desear la acción del sistema nervioso vegetativo sobre la secreción de insulina, pero hay datos en el sentido de que fibras parasimpáticas, incluidas en el nervio vago derecho, estimulan dicha secreción. Además, se ha comprobado que existen estrechas relaciones entre las células insulares y las células ganglionares del páncreas. Estos pequeños acúmulos reciben el nombre de *complejos neuroinsulares* (fig. 28-34).

En los últimos años han sido estudiados cuidadosamente por Simard; quienes se interesen por su estructura microscópica y significación deben consultar estos trabajos.

GLANDULA PINEAL

La glándula pineal o epífisis constituye una pequeña estructura cónica de un centímetro, aproximadamente, de longitud. Aunque nacida del extremo posterior del techo del tercer ventrículo, y conservándose unida a él, se proyecta hacia atrás de tal forma que queda en la parte dorsal del cerebro medio.

Su desarrollo comienza en fase precoz de la vida embrionaria. Por entonces el techo del diencéfalo, detrás de la zona de origen del plexo coroideo del tercer ventrículo, forma prominencia dorsal constituyendo un divertículo. A medida que el desarrollo prosigue las paredes del divertículo se hacen más gruesas, de manera que la luz de la excrecencia se oblitera gradualmente. En la vida extrauterina sólo puede verse la luz de la base del cuerpo pineal, donde recibe el nombre de fondo de saco pineal del tercer ventrículo.

La excrecencia del techo del diencéfalo que da origen a la glándula pineal contiene dos tipos de células. En primer lugar, el propio techo contiene células neuroectodérmicas; en segundo lugar, la piamadre, que recubre la excrecencia, tiene células mesenquimatosas. Ambos tipos celulares participan en la formación de la glándula pineal. Las células neuroectodérmicas dan origen a células parenquimatosas que se denominan pinealocitos, y también a células que suelen considerarse de glía. Las células mesenquimatosas dan origen al tejido conectivo de la cápsula pineal y a los tabiques incompletos que dividen el cuerpo en lobulillos.

Al observar un corte de glándula pineal pueden verse lobulillos de células parenquimatosas incompletamente separados por tabiques de tejido conectivo, que penetran en el cuerpo desde la cápsula y llevan consigo vasos sanguíneos a la substancia de la glándula; algunas de estas partículas irregulares pueden observarse en la figura 28-35. Hasta hace relativamente poco el cuerpo pineal de los mamíferos se consideraba, en general, como un órgano vestigial, resto de una estructura que en una etapa previa del desarrollo de las especies o del individuo servía para un fin particular, pero que en la vida posnatal no tenía función importante ninguna. Correspondiendo más o menos a esta hipótesis está el hecho de que el cuerpo pineal en el hombre alcanza su máximo desarrollo durante la infancia, después de la cual empieza a involucionar y sigue involucionando. Este concepto también lo confirma el hecho de que se acumulan en el

concreciones de material cálcico denominado *arenilla cerebral* que se va acumulando progresivamente, y el depósito de material calcificado en un tejido blando suele considerarse indicación de cambios degenerativos (figura 28-35).

Sin embargo, en años recientes el desarrollo de conocimientos en otros campos —por ejemplo, acerca de mediadores químicos del impulso nervioso, neurosecreciones y factores de liberación— junto con la aplicación de las técnicas de radioautografía y microscopio electrónico al estudio directo del cuerpo pineal han despertado interés por la posibilidad de que el cuerpo pineal tenga una función en los mamíferos, y ello ha originado investigaciones en este campo. Una observación, en particular, ha sugerido la posibilidad de una función. Se ha visto que la glándula pineal capta fósforo radiactivo más rápidamente que ninguna otra parte del cerebro; la intensidad metabólica que ello indica sugiere que por lo menos no se trata de un tejido durmiente. Antes de referirnos a las posibles funciones, hemos de ocuparnos de la estructura de los dos tipos principales de células que contienen.

Pinealocitos. Son las células más frecuentemente observadas en la pineal cuando se ve un corte con microscopio de luz. Son células relativamente voluminosas, muchas veces agrupadas en acúmulos. Sus núcleos son voluminosos y tienen una cantidad moderada de cromatina condensada, de manera que sus nucléolos voluminosos son fáciles de observar (fig. 28-36). Su citoplasma contiene algunos acúmulos de material basófilo que se ha comprobado se disuelve por acción de la RNasa.

El citoplasma de los pinealocitos se extiende desde sus cuerpos celulares en forma de prolongaciones; éstas son muy extensas. Además, el citoplasma de las células de la glía también se extiende saliendo de los cuerpos celulares en forma de prolongaciones. En consecuencia, la substancia del cuerpo pineal en muchos lugares está formada por una maraña de cuerpos celulares y de prolongaciones entreveradas de pinealocitos y células de la glía. Las prolongaciones teñidas con hematoxilina férrica y

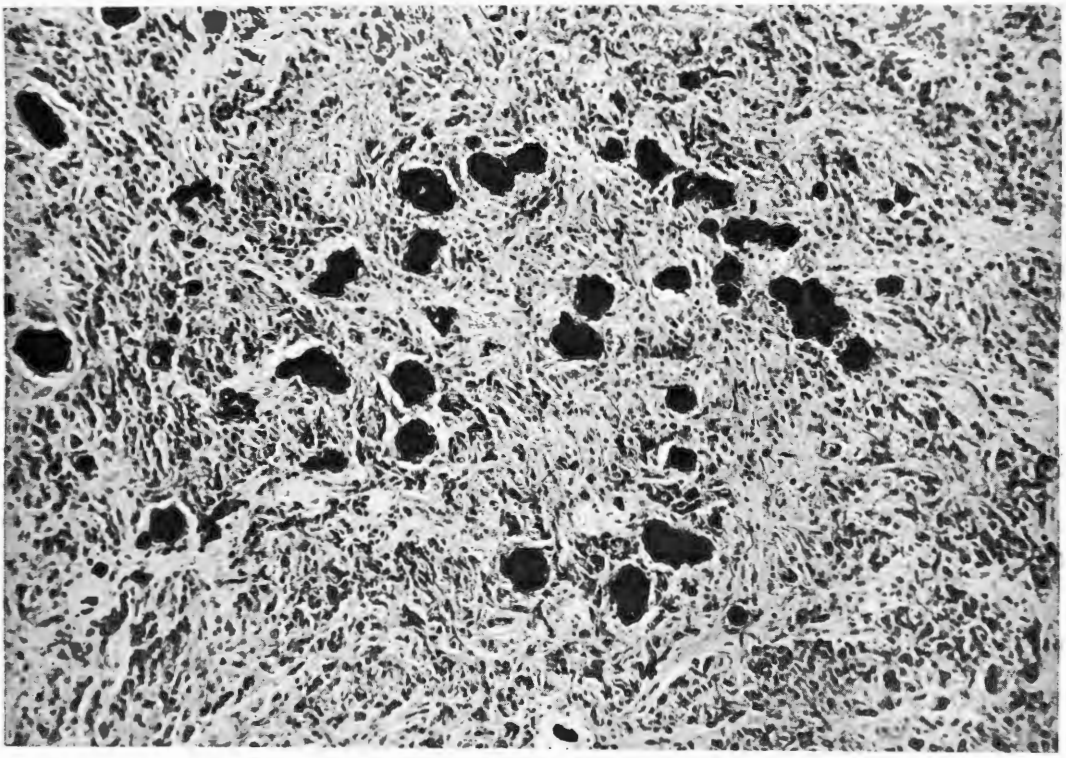

FIG. 28-35. Microfotografía con poco aumento de un corte de glándula pineal, que muestra arena cerebral. (Cortesía de Everett Anderson.)

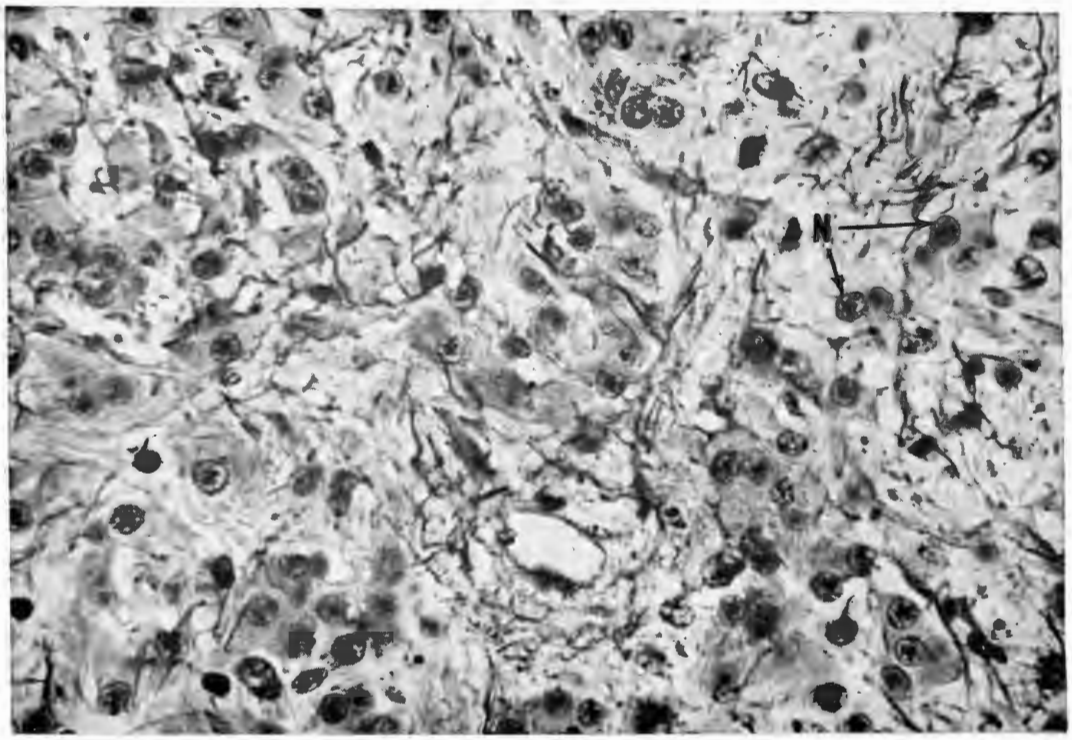

FIG. 28-36. Microfotografía (× 500) de un corte de pineal de bovino teñido con hematoxilina férrica de Heidenhain; se observan pinealocitos con núcleos relativamente grandes *(N)* y nucléolos prominentes. Pueden verse varias prolongaciones teñidas intensamente, pero no es posible decir en este tipo de preparación si pertenecen a los pinealocitos o a las células de la glía. (Anderson, Everett: J. Ultrastruct. Res.: Suplemento 8, mayo, 1965.)

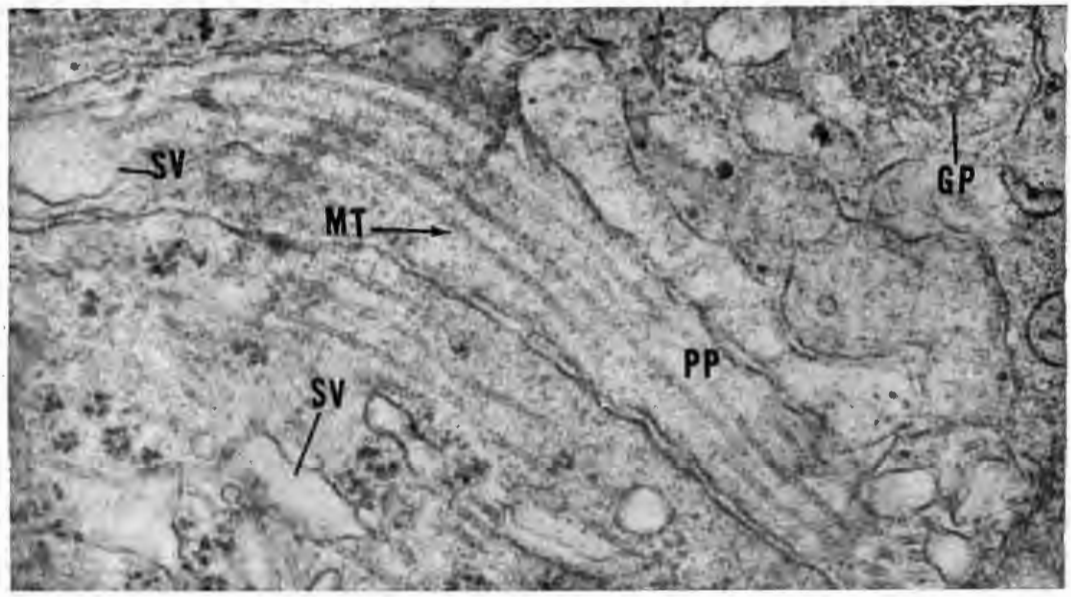

FIG. 28-37. Micrografía electrónica (× 76 000) de un corte longitudinal de una prolongación de pinealocito de bovino, que muestra microtúbulos *(MT)* y algunas vesículas de superficie lisa *(SV)*. Son evidentes en la parte inferior izquierda algunos polirribosomas (no señalados). La prolongación de una célula glial se observa en *GP*. Material fijado con aldehido glutárico y osmio, y teñido con acetato de uranilo y citrato de plomo. (Anderson, Everett: J. Ultrastruct. Res.: Suplemento 8, mayo, 1965.)

observadas con microscopio de luz en la figura 28-36 no pueden distinguirse como perteneciendo a uno u otro tipo celular. Lo interesante a señalar es que las prolongaciones son extensas, y que se entreveran de modo notable.

Con el ME el citoplasma de los pinealocitos muestra los organitos usuales, mitocondrias, centríolos, un complejo de Golgi, algunos cuerpos densos que probablemente sean lisosomas, algunas vesículas de retículo endoplásmico liso, y ciertos ribosomas dispuestos como polirribosomas. Sin embargo, una característica rara del citoplasma es la presencia de gran número de microtúbulos (fig. 28-37). Estos tienen de 220 a 300 Å de diámetro y longitud indefinida. Con tinciones adecuadas y una buena resolución puede comprobarse que tienen una estriación transversal, o aspecto arrosariado. En los cuerpos celulares los microtúbulos están dispuestos al azar, pero en las prolongaciones de los pinealocitos se ven sobre todo paralelamente a la prolongación. Las prolongaciones terminan en los bordes de otros pinealocitos, en células de glía y en vasos sanguíneos.

FIG. 28-38. Micrografía electrónica (× 30 000) de un corte de pineal de bovino que muestra parte de una célula de glía. El núcleo algo aplanado *(GN)* está arriba y a la derecha. Obsérvense los haces de filamentos delgados *(F)* en el citoplasma. Se observan unos cuantos microtúbulos *(MTG)*. Las mitocondrias están señaladas *GM;* obsérvese que poseen una matriz muy ancha. *PP* indica el corte transversal de la prolongación de un pinealocito. *ZO* indica una unión densa entre la superficie de las prolongaciones de dos células de la glía. (Anderson, Everett: J. Ultrastruct. Res.: Suplemento 8, mayo, 1965.)

Células de la glía. Con el microscopio de luz se reconocen bastante bien por sus núcleos, que están más aplanados y tienen más cromatina condensada que los núcleos de los pinealocitos. Algunos tienen forma más o menos triangular (fig. 28-38). Muchas veces se observan juntas dos o más de estas células. Su citoplasma es más basófilo que el de los pinealocitos. Con el ME las células de la glía revelan los organitos usuales, incluyendo algunos microtúbulos, pero no tantos como en los pinealocitos. Lo más notable del citoplasma es su amplio contenido de filamentos delgados que tienen 50 a 60 Å de diámetro y suelen estar dispuestos en haces (fig. 28-38). Filamentos como éstos no se observan en los pinealocitos. Los filamentos de las prolongaciones de la célula de la glía siguen paralelamente a dichas prolongaciones y se insertan como las tonofibrillas de las células epiteliales, en placas de fijación a través de membranas celulares. Otro carácter en que difieren los organitos citoplásmicos de los pinealocitos y los de las células de la glía, es que las mitocondrias de las células de la glía tienen una matriz mucho más densa que la de los pinealocitos. Las prolongaciones de las células de la glía terminan sobre todo como dilataciones bulbosas en pinealocitos, otras células de la glía o sobre las células que revisten espacios perivasculares. Sus terminaciones muchas veces contienen gran cantidad de glucógeno.

POSIBLES FUNCIONES

La glándula pineal ha sido investigada suprimiéndola en animales jóvenes, e insertando una serie de trasplantes de pineal a un mismo animal. Se han dado por vía digestiva diversos tipos de extractos preparados de cuerpos pineales, o se han inyectado a los animales. También se han vigilado los efectos de los tumores pineales del hombre y la mujer. Se han efectuado valoraciones químicas de preparados pineales. El resultado neto de todos estos estudios resulta muy difícil de establecer.

Parece que existen datos indicadores de que puede haber alguna asociación entre el desarrollo sexual y el cuerpo pineal en el varón, por cuanto el cuerpo pineal parece tener alguna función que inhibe la glándula hipofisaria anterior para que no secrete prematuramente hormona gonadotrópica. Sin embargo, todavía es obscura la índole y la significación de tal asociación.

Dando extractos pineales a invertebrados se modifica su capacidad de reaccionar a la luz con cambios de color. Por lo tanto, cabría preguntar si algún producto de la glándula pineal en los invertebrados tiene acción sobre los melanocitos. En relación con ello, se ha extraído una substancia llamada *melatonina* de glándulas pineales de buey y se ha comprobado que causa el efecto inverso de la dispersión de pigmentos en los melanocitos que efectúa la MSH en la rana. El extracto pineal hace que el pigmento de los melanocitos se congregue alrededor de sus núcleos (la MSH produce su dispersión). Sin embargo, hay otras substancias (por ejemplo, las hormonas catecólicas), que actúan en forma similar, pero no tan intensamente; por lo tanto, es difícil saber si estos hechos indican en alguna forma una función normal de la glándula pineal en este campo en los mamíferos.

Inervación. La glándula pineal está bien provista de nervios que penetran en ella siguiendo las trabéculas. Las fibras penetran en la substancia de la glándula y se han visto terminaciones nerviosas asociadas con los pinealocitos, las células de la glía y los capilares. Pueden verse vesículas en las terminaciones nerviosas, pero hasta aquí no se ha demostrado actividad de colesterinasa a nivel de estas terminaciones. Dado el origen de los pinealocitos, y la abundante inervación de la pineal con terminaciones que estaban asociadas con las células, podría pensarse que si la pineal tiene alguna función guarde relación con alguna neurohormona.

Quienes quieran detalles pueden consultar en la monografía de Everett Anderson una exposición completa de la estructura microscópica pineal con microscopio de luz y, en particular, con microscopio electrónico.

BIBLIOGRAFIA

ALGUNAS REFERENCIAS GENERALES SOBRE GLÁNDULAS ENDOCRINAS

Pincus, G. (dir.): Recent Progress in Hormone Research. New York, Academic Press (continuación de serie).

Pincus, G., Thimann, K. V. y Astwood, E. B. (dirs.): The Hormones: Physiology, Chemistry and Applications, vol. 5. New York, Academic Press, 1964 (véase también volúmenes previos).

Turner, C. D.: General Endocrinology, 4a. ed. Philadelphia, W. B. Saunders, 1966.

REFERENCIAS SOBRE HIPÓFISIS Y CONTROL DE SU SECRECIÓN

Atwell, W. J.: The development of the hypophysis cerebri in man, with special reference to the pars tuberalis. Am. J. Anat., *37*:159, 1926.

Bargmann, W.: Neurosecretion. Int. Rev. Cytol., *19:*183, 1966.

Bargmann, W. y Scharrer, E.: The site of origin of the hormones of the posterior pituitary. Am. Scientist, *39:* 255, 1951.

Barrington, E. J. W.: An Introduction to General and Comparative Endocrinology. Capítulo 11. Oxford, Clarendon Press, 1963.

Bodian, D.: Nerve endings neurosecretory substance and lobular organization of the neurohypophysis. Bull. Johns Hopkins Hosp., *33:*354, 1951.

———: Herring bodies and neuroapocrine secretion in the monkey. An electron microscope study of the fate of the neurosecretory product. Bull. Johns Hopkins Hosp, *118:* 282, 1966.

Burgers, A. C. J.: Melanophore-stimulating hormones in vertebrates. Ann. N. Y. Acad. Sci., *100:*669, 1963.

Dawson, A. B.: The demonstration by differential staining of two types of acidophile in the anterior pituitary gland of the rat. Anat. Rec., *120:*810, 1954.

Duncan, D.: An electron microscope study of the neurohypophysis of a bird, Gallus domesticus. Anat. Rec., *125:* 457, 1956.

du Vigneaud, V., Ressler, C., Swan, J. M., Roberts, C. W., Katsoyannis, P. G. y Gordon, S.: The synthesis of an octapeptide amide witn the hormonal activity of oxytocin. J. Am. Chem. Soc., *75:*4879, 1953.

Ezrin, C.: The pituitary gland. Ciba Clinic. Symp., *15:*71, 1963.

Ezrin, C. y Murray, S.: The cells of the human adenohyopohysis in pregnancy, thyroid disease and adrenal cortical disorders. Colloques Internationaux du Centre National de la Recherche Scientifique, vol. 15, 1963.

Farquhar, M. G.: Fine structure and function in capillaries of the anterior pituitary gland. Angiology, *12:*270, 1961.

Fortier, C.: Hypothalamic control of anterior pituitary. Comp. Endocrinol., *1:*1, 1963.

Green, J. D.: The histology of the hypophyseal stalk and medium eminence in man, with special reference to blood vessels, nerve fibers and a peculiar neurovascular zone in this region. Anat. Rec., *100:*273, 1948.

———: The comparative anatomy of the hypophysis with special reference to its blood supply and innervation. Am. J. Anat., *88:*225, 1951.

———: The comparative anatomy of the portal vascular system and of the innervation of the hypophysis. *En* Harris, G. W. y Donovan, B. T. (dirs.): The Pituitary Gland, vol. 1, p. 127. Berkeley, University of California Press, 1966.

Green, J. D. y Harris, G. W.: Observation of the hypophysio-portal vessels of the living rat. J. Physiol., *108:* 359, 1949.

Green, J. D. y van Breemen, V. L.: Electron microscopy of the pituitary and observations on neurosecretion. Am. J. Anat., *97:*177, 1955.

Halmi, M. S.: Two types of basocells in the rat pituitary, thyrotrophs and gonadotrophs vs. beta and delta cells. Endocrinology, *50:*140, 1952.

Harris, G. W.: Neural control of the Pituitary Gland. London, Edward Arnold, 1955.

Herlant, M.: The cells of the adenohypophysis and their functional significance. Int. Rev. Cytol., *17,* 1964.

Hymer, W. C. y McShan, W. H.: Isolation of rat pituitary granules and the study of their biochemical properties and hormonal activities. J. Cell Biol., *17:*67, 1963.

Lee, T. H. y Lerner, A. B.: Isolation of melanocyte-stimulating hormone from hog pituitary gland. J. Biol. Chem., *221:*943, 1956.

Lerner, A. B. y Takahashi, Y.: Hormonal control of melanin pigmentation. Recent Progr. Hormone Res., *12:* 203, 1956.

Martini, L. y Ganong, W. F. (dirs.): Neuroendocrinology. 2 vols. New York, Academic Press, 1966-67.

Palay, S. L.: Neurosecretory phenomena in the hypothalamo-hypophyseal system of man and monkey. Am. J. Anat., *93:*107, 1953.

———: An electron microscope study of the neurohypophysis in normal, hydrated and dehydrated rats. Anat. Rec., *121:*348, 1955.

———: The fine structure of the neurohypophysis. *En* Waelsch, H. (dir.): Progress in Neurobiology. II. Ultrastructure and Cellular Chemistry of Neural Tissue. p. 31. New York, Paul B. Hoeber, 1957.

Pearse, A. G. E.: Observations on the localization, nature and chemical constitution of some components of the anterior hypophysis. J. Path. Bact., *64:*791, 1952.

Purves, H. D.: Cytology of the adenohypophysis. *En* Harris, G. W. y Donovan, B. T. (dirs.): The Pituitary Gland. vol. 1, p. 157. Berkeley, University of California Press, 1966.

Purves, H. D. y Griesbach, W. E.: The significance of the Gomori staining of the basophiles of the rat pituitary. Endocrinology, *49:*652, 1951.

Rennels, E. G. y Drager, G. A.: The relationship of pituicytes to neurosecretion. Anat. Rec., *122:*193, 1955.

Rinehart, J. F. y Farquhar, M. G.: The fine vascular organization of the anterior pituitary gland. Anat. Rec., *121:*207, 1955.

Salazar, H. y Peterson, R. R.: Morphologic observations concerning the release and transport of secretory products in the adenohypophysis. Am. J. Anat., *115:*199, 1964.

Sawyer, W. H.: Neurohypophyseal hormones. Pharmacol. Rev., *13:*225, 1961.

Scharrer, E. y Scharrer, B.: *En* Handbuch der mikroskopischen Anatomie des Menschen. vol. 6, p. 953. Berlin, Springer, 1954.

———: Neurosecretion. Physiol. Rev., *25:*171, 1945.

———: Neurosecretion. Recent Progr. Hormone Res., *10:* 183, 1954.

Scharrer, E. A. y Wittenstein, G. J.: The effect of the interruption of the hypothalamo-hypophyseal neurosecretory pathway in the dog. Anat. Rec., *112:*387, 1952.

Siperstein, E., Nichols, C. W., Jr., Griesbach, W. E. y Chaikoff, I. L.: Cytological changes in the rat anterior pituitary from birth to maturity. Anat. Rec., *118:*593, 1954.

Wilson, W. D. y Ezrin, C.: Three types of chromophil cells of the adenohypophysis. Am. J. Path., *30:*891, 1954.

Wislocki, G. B.: The meningeal relations of the hypophysis cerebri: II. An embryological study of the meninges and blood vessels of the human hypophysis. Am. J. Anat., *61:*95, 1937.

———: The vascular supply of the hypophysis cerebri of the rhesus monkey and man. Proc. A. Res. Nerv. Ment. Dis., *17:*48, 1938.

Wolstenholme, G. E. W. (dir.): Ciba Foundation Colloquia on Endocrinology, Anterior Pituitary Secretion. London, J. & A. Churchill, 1952. (See papers by J. R. Brobeck, J. M. Everett, C. Fortier, J. DeGroot and G. W. Harris, G. W. Harris, G. W. Harris and D. Jacobsohn, D. M. Hume, and V. N. E. Long.)

BIBLIOGRAFÍA SOBRE CÉLULAS FOLICULARES DEL TIROIDES Y HORMONAS YODADAS

Axelrad, A. A., Leblond, C. P. e Isler, H.: Role of iodine deficiency in the production of goiter by the Remington diet. Endocrinology, *56:*387, 1955.

Bowers, C. Y., Schally, A. V., Reynolds, G. A. y Hawley, W. D.: Interactions of L-thyroxine or L-triiodothyronine and thyrotropin-releasing factor on the release and synthesis of thyrotropin from the anterior pituitary gland of mice. Endocrinology, *81:*741, 1967.

Brookhaven Symposia in Biology No. 7. The Thyroid. Upton, N. Y., Brookhaven National Laboratory, 1955.

Follis, R. H., Jr.: Experimental colloid goiter in the hamster. Proc. Soc. Exp. Biol. Med., *100:*203, 1959.
Gross, J.: Thyroid hormones. Brit. Med. Bull., *10:*218, 1954.
———: The dynamic cytology of the thyroid gland. Int. Rev. Cytol., *6,* 1957.
Marine, D. y col.: The relation of iodine to the structure of the thyroid gland. Ann. Intern. Med., *1:*349, 1908.
Nadler, N. J.: Synthesis and release of thyroid hormones. Fed. Proc., *21:*628, 1962.
———: Anatomy of the thyroid gland. *En* Werner, S. (dir.): The Thyroid. 3a. ed. New York, Harper & Row, 1969.
Nadler, N. J., Young, B. A., Leblond, C. P. y Mitmaker, B.: Elaboration of thyroglobulin in the thyroid follicle. Endocrinology, *74:*333, 1964.
Pitt-Rivers, R. y Tata, J. R.: The Thyroid Hormones. 2 vols. International Series of Monographs on Pure and Applied Biology. London, Pergamon Press, 1959.
Podoba, J. y Langer, P. (dirs.): Naturally Occurring Goitrogens and Thyroid Function. Symp. Czechoslovak Acad. Sci. Bratislava, Slovak Acad. Sci. Publ., 1964.
Studer, H. y Greer, M. A.: The Regulation of Thyroid Function in Iodine Deficiency. Bern. Huber, 1968.
Wayne, E. J., Koutras, D. A. y Alexander, W. D.: Clinical Aspects of Iodine Metabolism. Oxford, Blackwell, 1964.

BIBLIOGRAFÍA SOBRE CÉLULAS CLARAS DE TIROIDES Y CALCITONINA

Bussolati, G. y Pearse, A. G. E.: Immunofluorescent localization of calcitonin in the "C" cells of pig and dog thyroid. J. Endocr., *37:*205, 1967.
Copp, D. H.: Historic development of the calcitonin concept. Am. J. Med., *43:*648, 1967.
Copp, D. H., Cameron, E. C., Cheney, B. A., Davidson, A. G. F. y Henze, K. G.: Evidence for calcitonin—a a new hormone from the parathyroid that lowers blood calcium. Endocrinology, *70:*638, 1962.
Copp, D. H., Cockcroft, D. W. y Kyett, Y.: Ultimobranchial origin of calcitonin, hypocalcemic effect of extracts from chicken glands. Canad. J. Physiol. Pharmacol., *45:*1095, 1967.
Foster, G. V., MacIntyre, I. y Pearce, A. G. E.: Calcitonin production and the mitochondrion-rich cells of the dog tyroid. Nature, *203:*1029, 1964.
Godwin, M. C.: Complex iv in the dog with special emphasis on the relation of the ultimobranchial body to interfollicular cells in the postnatal thyroid. Am. J. Anat., *60:*299, 1937.
Hirsch, P. F., Voelkel, E. F. y Munson, P. L.: Thyrocal—citonin: hypocalcemic hypophosphatemic principle of the thyroid gland. Science, *146:*412, 1964.
Nonidez, J. F.: The origin of the "parafollicular" cells, a second epithelial component of the thyroid gland of the dog. Am. J. Anat., *49:*479, 1932.
Pearse, A. G. E.: The cytochemistry of the thyroid "C" cells and their relationship of calcitonin. Proc. Roy. Soc. Biol., *164:*478, 1966.
Pearse, A. G. E. y Carvalheira, A. F.: Cytochemical evidence for an ultimobranchial origin of rodent thyroid C cells. Nature, *214:*929, 1967.
Taylor, S. (dir.): Calcitonin. Proc. Symp. Thyrocalcitonin and the C Cells. London, Heinemann, 1968.
Young, B. A. y Leblond, C. P.: The light cell as compared to the follicular cell in the thyroid gland of the rat. Endocrinology, *73:*669, 1963.

GLÁNDULAS PARATIROIDES

Albright, F. y Reifenstein, E. C.: The Parathyroid Glands and Metabolic Bone Disease. Baltimore, Williams & Wilkins, 1948.
Barnicot, N. A.: The local action of the parathyroid and other tissues on bone in intracerebral grafts. J. Anat., *82:*233, 1948.
Bhaskar, S. N., Schour, I., Greep, R. O. y Weinmann, J. P.: The corrective effect of parathyroid hormone on genetic anomalies in the dentition and the tibia of the *ia* rat. J. Dent. Res., *31:*257, 1952.
Bhaskar, S. N., Weinmann, J. P., Schour, I. y Greep, R. O.: The growth pattern of the tibia in normal and *ia* rats. Am. J. Anat., *86:*439, 1950.
Chang, H.: Grafts of parathyroid and other tissues to bone. Anat. Rec., *111:*23, 1951.
Drake, T. G., Albright, F. y Castleman, B.: Parathyroid hyperplasia in rabbits produced by parenteral phosphate administration. J. Clin. Invest., *16:*203, 1937.
Greep, R. O. y Talmadge, R. V. (dirs.): The Parathyroids. Springfield, Ill., Charles C Thomas, 1961.
Grollman, A.: The role of the kidney in the parathyroid control of the blood calcium as determined by studies on the nephrectomized dog. Endocrinology, *55:*166, 1954.
Ham, A. W., Littner, N., Drake, T. G. H., Robertson, E. C. y Tisdall, F. F.: Physiological hypertrophy of the parathyroids its cause and its relation to rickets. Am. J. Path., *16:*277, 1940.
Howard, J. E.: Present knowledge of parathyroid function, with especial emphasis upon its limitations. *En* Wolstenholme, G. E. W. y O'Connor, C. M. (dirs.): Ciba Foundation Symposium on Bone Structure and Metabolism. p. 206. London, J. & A. Churchill, 1956.
McLean, F. C.: The parathyroid glands and bone. *En* Bourne, G. H. (dir.): The Biochemistry and Physiology of Bone. p. 705, New York, Academic Press, 1956.
Munger, B. L. y Roth, S. I.: The cytology of the normal parathyroid glands of man and Virginia deer. A light and electron microscopic study with morphologic evidence of secretory activity. J. Cell Biol., *16:*379, 1963.
Ver también datos sobre resorción ósea en el capítulo 18.

REFERENCIAS SOBRE GLÁNDULA SUPRARRENAL

Bennett, H. S.: Life history and secretion of cells of the adrenal cortex of the cat. Am. J. Anat., *67:*151, 1940.
———: Cytological manifestations of secretion in the adrenal medulla of the cat. Am. J. Anat., *69:*333, 1941.
Bennett, H. S. y Kilham, L.: The blood vessels of the adrenal gland of the adult cat. Anat. Rec., *77:*447, 1940.
Cannon, W. B.: Bodily Changes in Pain, Hunger, Fear and Rage. New York, Appleton, 1920.
Cannon, W. B. y Rosenblueth, A.: Autonomic Neuroeffector Systems. New York, Macmillan, 1937.
Currie, A. R., Symington, T. y Grant, J. K .(dirs.): The Human Adrenal Cortex. Baltimore, Williams & Wilkins, 1962.
Deane, H. W. y Greep, R. O.: A morphological and histochemical study of the rat's adrenal cortex after hypophysectomy, with comments on the liver. Am. J. Anat., *79:* 117, 1946.
Feldman, J. D.: Endocrine control of the adrenal gland. Anat. Rec., *109:*41, 1951.
———: Histochemical reactions of adrenal cortical cells. Anat. Rec., *107:*347, 1950.
Hagen, P. y Welch, A. D.: The adrenal medulla and the biosynthesis of pressor amines. Recent Prog. Hormones Res., *12:*27, 1956.
Hewer, E. E. y Keene, M. F. L.: Observations on the development of the human suprarenal gland. J. Anat., *61:*302, 1927.
Holmes, W. N.: Histological variations in the adrenal cortex of the golden hamster with special reference to the X zone. Anat. Rec., *122:*271, 1955.
Jayne, E. P.: Cytology of the adrenal gland of the rat at different ages. Anat. Rec., *115:*459, 1953.

Jones, I. C.: The Adrenal Cortex. London, Cambridge University Press, 1957.
Kitchell, R. L. y Wells, L. J.: Functioning of the hypophysis and adrenals in foetal rats: Effects of hypophysectomy, adrenalectomy, castration, injected ACTH, and implanted sex hormone. Anat. Rec., *112:*561, 1952.
Lever, J. D.: Electron microscopic observations on the adrenal cortex. Am. J. Anat., *97:*409, 1955.
Long, C. N. H.: Pituitary-adrenal relationships. Ann. Rev. Physiol., *18:*409, 1956.
Long, J. A. y Jones, A. L.: Observations on the fine structure of the adrenal cortex of man. Lab. Invest., *17:*355, 1967.
Miale, J. B.: Connective tissue reactions—a critical review: I. The effects of ACTH and cortisone on allergic reactions and the collagen diseases. Ann. Allergy, *9:*530, 1951.
Moon, H. D. (dir.): The Adrenal Cortex. New York, Hoeber, 1961.
Prunty, F. T. G. (dir.): The adrenal cortex. Brit. Med. Bull., *18:*89, 1962.
Ralli, E. P. (dir.): Proceedings of Third Conference on the Adrenal Cortex. New York, Macy, 1952.
Schaberg, A.: Regeneration of the adrenal cortex in vitro. Anat. Rec., *122:*205, 1955.
Selye, H.: Physiology and Pathology of Exposure to Stress. Montreal, Acta, 1950.
Swinyard, C. A.: Growth of human suprarenal glands. Anat. Rec., *87:*141, 1943.
Tepperman, J.: Metabolic and Endocrine Physiology. Chicago, Year Book Medical Publishers, 1962.
Vane, J. R., Wolstenholme, G. E. W. y O'Connor, M.: Andrenergic Mechanisms. Ciba Foundation Symposium. Boston, Little, Brown & Co., 1960.
Williams, R. G.: Studies of adrenal cortex: Regeneration of the transplanted gland and the vital quality of the autogenous grafts. Am. J. Anat., *81:*199, 1947.
Yates, R. D.: A light and electron microscope study correlating the chromaffin reaction and granule ultrastructure in the adrenal medulla of the Syrian hamster. Anat. Rec., *149:*237, 1964.

BIBLIOGRAFÍA SOBRE ISLOTES DE LANGERHANS, INCLUYENDO CONTRIBUCIONES HISTÓRICAS QUE AYUDARON A ACLARAR SUS FUNCIONES

Allen, F. M.: Studies Concerning Glycosuria and Diabetes. Cambridge, Harvard University Press, 1913.
———: Pathology of diabetes: I. Hydropic degeneration of islands of Langerhans after partial pancreatectomy. J. Metabolic Res., *1:*5, 1922.
Banting, F. G. y Best, C. H.: The internal secretion of the pancreas. J. Lab. Clin. Med., *7:*251, 1922.
Bencosme, S. A.: The histogenesis and cytology of the pancreatic islets in the rabbit. Am. J. Anat., *96:*103, 1955.
Bencosme, S. A. y Lazarus, S. S.: Glucagon content of pancreatic tissue devoid of alpha cells. Proc. Soc. Exp. Biol. Med., *90:*387, 1955.
Bencosme, S. A. y Liepa, E.: Regional differences of the pancreatic islet. Endocrinology, *57:*588, 1955.
Bencosme, S. A., Mariz, S. y Frei, J.: Studies on the function of the alpha cells of the pancreas. Am. J. Clin. Path., *28:*594, 1957.
Bensley, R. R.: Structure and relationships of the islets of Langerhans. Harvey Lect., *10:*250, 1915.
Bensley, S. H.: Solubility studies of the secretion granules of the guinea pig pancreas. Anat. Rec., *72:*131, 1938.
Bensley, S. H. y Woerner, C. A.: The effects of continuous intravenous injection of an extract of the alpha cells of the guinea pig pancreas on the intact guinea pig. Anat. Rec., *72:*413, 1938.
Best, C. H., Campbell, J., Haist, R. E. y Ham, A. W.: The effect of insulin and anterior pituitary extract on the insulin content of the pancreas and the histology of the islets. J. Physiol., *101:*17, 1942.
Bowie, D. J.: Cytological studies of the islets of Langerhans in a teleost, Neomaemis griseus. Anat. Rec., *29:* 57, 1924.
Campbell, J., Davidson, I. W. F. y Lei, H. P.: The production of permanent diabetes by highly purified growth hormone. Endrocrinology, *46:*558, 1950.
Campbell, J., Haist, R. E., Ham, A. W. y Best, C. H.: The insulin content of the pancreas as influenced by anterior pituitary extract and insulin. Am. J. Physiol., *129:*328, 1940.
Dohan, F. C. y Lukens, F. D. W.: Persistent diabetes following the injection of anterior pituitary extract. Am. J. Physiol., *125:*188, 1939.
Evans, H. M., Meyer, K., Simpson, M. E. y Reichert, F. L.: Disturbance of carbohydrate metabolism in normal dogs injected with hypophyseal growth hormone. Proc. Soc. Exp. Biol. Med., *29:*857, 1931-32.
Gomez-Acebo, J., Parrilla, R. y R-Candela, J. L.: Fine structure of the A and D cells of the rabbit endocrine pancreas in vivo and incubated in vitro. I. Mechanism of secretion of the A cells. J. Cell Biol., *36:*33, 1968.
Gomori, G.: Observations with differential stains on human islets of Langerhans. Am. J. Path., *17:*395, 1941.
———: Studies on the cells of the pancreatic islets. Anat. Rec., *74:*439, 1939.
Ham, A. W. y Haist, R. E.: Histological effects of anterior pituitary extracts. Nature, *144:*835, 1939.
———: Histological studies of trophic effects of diabetogenic anterior pituitary extracts and their relation to the pathogenesis of diabetes. Am. J. Path., *17:*787, 1941.
Hédon, E.: Physiologie normale et pathologique du pancréas. Paris, Masson, 1901.
Hellerström, C., Hellman, B., Petersson, B. y Alm, G.: The two types of pancreatic A-cells and their relation to the glucagon secretion. *En* The Structure and Metabolism of the Pancreatic Islets. p. 117. New York, Pergamon Press, 1964.
Homans, J.: The relation of the islets of Langerhans to the pancreatic acini under various conditions of secretory activity. Proc. Roy. Soc. London, s.B., *86:*73, 1912-13.
Houssay, B. A.: Diabetes as a disturbance of endocrine regulation. Am. J. Med. Sci., *193:*581, 1937.
Houssay, B. A. y Biasotti, A.: Le diabète pancréatique des chiens hypophysectomisés. C. R. Soc. biol., *105:*121, 1930.
———: Hypophysectomie et diabète pancréatique chez le crepaud. C. R. Soc. biol., *104:*407, 1930.
———: The hypophysis, carbohydrate metabolism and diabetes. Endocrinology, *15:*511, 1931.
———: Les troubles diabètiques chez les chiens privés d'hypophyse et de pancréas. C. R. Soc. biol., *105:*124, 1930.
Johns, W. S., O'Mulvenny, T. O., Potts, E. B. y Laughton, N. B.: Studies on the anterior lobe of the pituitary body. Am. J. Physiol., *80:*100, 1927.
Lacy, P. E.: Electron microscopic identification of diferent cell types in the islets of Langerhans of the guinea pig, rat, rabbit and dog. Anat. Rec., *128:*255, 1957.
———: Electron microscopic and fluorescent antibody studies on islets of Langerhans. Exp. Cell Res. (Supl.), *7:*296, 1959.
———: Electron microscopy of the beta cells of the pancreas. Am. J. Med., *31:*851, 1961.
———: The pancreatic beta cell: structure and function. New Eng. J. Med., *276:*187, 1967.
Lacy, P. E. y Hartroft, W. S.: Electron microscopy of the islets of Langerhans. Ann. N. Y. Acad. Sci., *82:*287, 1959.
Lane, M. A.: The cytological characters of the areas of Langerhans. Am. J. Anat., *7:*409, 1907.
Long, C. N. H., Katzin, B. y Fry, E. G.: The adrenal cortex and carbohydrate metabolism, Endocrinology, *26:* 309, 1940.
Long, C. N. H. y Lukens, F. D. W.: The effects of

adrenalectomy and hypophysectomy upon experimental diabetes in the cat. J. Exp. Med., *63:*465, 1936.
Long, C. N. H., Lukens, F. D. W. y Dohan, F. C.: Adrenalectomized depancreatized dogs. Proc. Soc. Exp. Biol. Med., *36:*553, 1937.
von Mering, J. y Minkowski, O.: Diabetes mellitus nach Pankreasextirpation. Arch. exp. Path. u. Pharmakol., *26:*371, 1889.
Munger, B. L.: A phase and electron microscopic study of cellular differentiation in the pancreatic islets of the mouse. Am. J. Anat., *103:*275, 1958.
O'Leary, J. L.: An experimental study of the islet cells of the pancreas in vivo. Anat. Rec., *45:*27, 1930.
Opie, E. L.: Histology of the islands of Langerhans of the pancreas. Bull. Johns Hopkins Hosp., *11:*205, 1900.
———: Pathological changes affecting the islands of Langerhans of the pancreas. J. Exp. Med., *5:*397, 527, 1900-01.
Richardson, K. C.: The influence of diabetogenic anterior pituitary extract on the islets of Langerhans in dogs. Proc. Roy. Soc. London, s.B., *128:*153, 1939-40.
Richardson, K. C. y Young, F. G.: Histology of diabetes induced in dogs by injection of anterior-pituitary extracts. Lancet, *1:*1098, 1938.
———: The "pancreatropic" action of anterior pituitary extracts. J. Physiol., *91:*352, 1937.
Salter, J. y Best, C. H.: Insulin as a growth hormone. Brit. Med. J., *2:*353, 1953.
Schulze, W.: Die Bedeutung der Langerhansschen Inseln in Pankreas. Arch. mikr. Anat., *56:*491, 1900.
Sergeyeva, M. A.: Microscopic changes in the islands of Langerhans produced by sympathetic and parasympathetic stimulation in the cat. Anat. Rec., *77:*297, 1940.
Simard, L. C.: Le complexe neuro-insulaire du pancréas chez les mammifères adultes. Rev. Canad. Biol., *1:*2, 1942.
Ssobolew, L. W.: Zur normalen und Pathologischen Morphologie der inneren Secretion der Bauchspeicheldrüse. Virchows Arch. path. Anat., *168:*91, 1902.
Thiéry, J.-P. y Bader, J.-P.: Ultrastructure des îlots de Langerhans du pancréas humain normal et pathologique. Ann. d'Endocrin. (Paris), *27:*625, 1966.
Thomas, T. B.: Cellular components of the mammalian islets of Langerhans. Am. J. Anat., *62:*31, 1937-38.
Woerner, C. A.: Studies of the islands of Langerhans after continuous intravenous injection of dextrose. Anat. Rec., *71:*33, 1938.
Young, F. G.: Experimental investigations of the relationship of the anterior hypophysis to diabetes mellitus. Proc. Soc. Exp. Biol. Med., *31:*1305, 1938.
———: Permanent experimental diabetes produced by pituitary (anterior lobe) injections. Lancet, *2:*372, 1937.
———: The pituitary gland and carbohydrate metabolism. Endocrinology, *26:*349, 1940.

BIBLIOGRAFÍA SOBRE CUERPO PINEAL

Anderson, E.: The anatomy of bovine and ovine pineals: light and electron microscope studies. J. Ultrastruct. Res., Suppl. 8, mayo 1965.
Gladstone, R. J. y Wakeley, C. P. G.: The Pineal Organ. London, Ballière, Tindall & Cox, 1940.
Kelly, D. E.: Pineal organs: photoreception, secretion and development. Am. Scientist, *50:*597, 1962.
Kitay, J. I. y Altschule, M. D.: The Pineal Gland. Cambridge, Mass., Harvard University Press, 1954.
Quay, W. B.: Effect of dietary phenylalanine and tryptophan on pineal and hypothalamic serotonin levels. Proc. Soc. Exp. Biol. Med., *114:*718, 1963.
———: Circadian rhythm in rat pineal serotonin and its modifications by estrous cycle and photoperiod. Gen. Comp. Endocrinol., *3:*473, 1963.
———: Cytologic and metabolic parameters of pineal inhibition by continuous light in the rat. Z. Zellforsch., *60:*479, 1963.
Wurtman, R. J., Axelrod, J. y Chu, E. W.: Melatonin, a pineal substance: Effect on the rat ovary. Science, *141:*277, 1963.

CAPITULO 29

Sistema reproductor femenino

OBSERVACIONES PRELIMINARES SOBRE SEXO

Normalmente, cuando un germen femenino es fertilizado por un germen masculino que lleva un cromosoma X, el embrión resultante desarrolla la forma y los órganos de una hembra. En forma correspondiente, cuando un germen femenino es fertilizado por un germen masculino que lleva el cromosoma Y, el embrión resultante desarrolla la forma y los órganos de un varón.

Sin embargo, aunque un embrión que se forma de un huevo que después de la fertilización tiene un complemento cromosómico XX, y nunca puede producir células germinativas con cromosoma Y, no queda limitado a formar un sistema reproductor femenino pues, según veremos, tal embrión en determinadas circunstancias ambientales anormales puede desarrollar órganos masculinos en lugar de órganos femeninos. De hecho, parece que todo embrión joven, sea cual sea el complemento cromosómico del huevo del cual proviene, tiene la *potencialidad* de desarrollar cualquier tipo de sistema reproductor. Sin embargo, como en condiciones normales una de las dos potencialidades realizadas en un embrión determinado depende del complemento cromosómico del huevo fertilizado, puede llegarse a la conclusión de que la constitución cromosómica, aunque no limita, ejerce una profunda influencia *directora* sobre el desarrollo de los órganos y estructuras que constituyen el sistema reproductor.

No sabemos exactamente en qué forma el complemento cromosómico de las células de un embrión dirige el desarrollo de un sistema reproductor masculino o femenino. Según veremos, las hormonas sexuales probablemente desempeñen cierto papel en este caso, pero intervienen también otros factores.

Naturaleza indiferente de la gónada primitiva. El órgano fundamental del sistema reproductor es la gónada (*gone* = semilla) o *glándula sexual.* Hay dos en cada individuo, sea cual sea su sexo. Los de la hembra reciben el nombre de *ovarios;* los del varón, de *testículos.* En cada sexo las gónadas tienen una doble función. Durante el periodo de madurez sexual los ovarios de la hembra producen regularmente células germinativas femeninas capaces de ser fertilizadas; también elaboran hormonas sexuales femeninas. Los testículos del macho producen células germinales masculinas y también hormona sexual masculina.

En su desarrollo embrionario primitivo, se admite que las gónadas de ambos sexos son indiferentes. Un estudio histológico efectuado en ese tiempo no indica si más tarde el órgano será un ovario o un testículo. Pero a medida que el desarrollo progresa, la organización de las células en las glándulas que eran indiferentes indica si se producirá un testículo o un ovario. Algunas características de las gónadas indiferentes desaparecen; otras se hacen más netas. A consecuencia de ello, las gónadas embrionarias de los dos sexos pronto tienen aspectos microscópicos diferentes.

En algunas ocasiones, muy raras, se desarrollan ambas gónadas, masculina y femenina, o partes de las mismas, que persisten en un mismo individuo. Por ejemplo, la gónada izquierda puede desarrollarse en testículo y la derecha en ovario; también puede ocurrir que en una misma gónada se desarrollen elementos testiculares y ováricos. El desarrollo de tejido gonadal masculino y femenino en el mismo individuo se acompaña de trastornos del desarrollo en otras

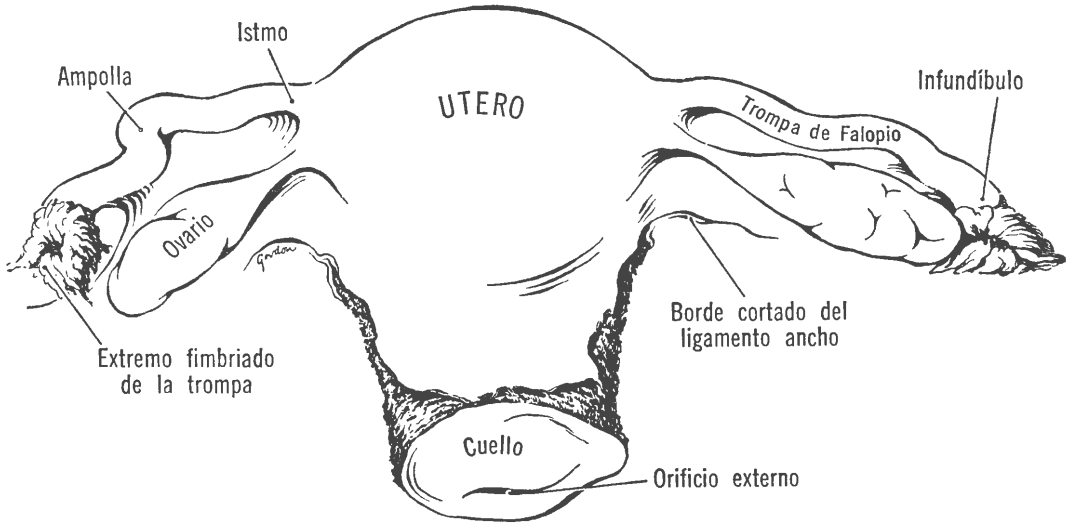

FIG. 29-1. Dibujo de útero, trompas y ovarios vistos por detrás.

partes del aparato reproductor. En lugar de producirse solamente órganos y estructuras masculinos o femeninos, tales individuos desarrollan mezclas diversas de ambos. En consecuencia, no pueden clasificarse en machos o hembras, ni por sus gónadas ni por otros órganos y estructuras del aparato reproductor. Así, pues, tales individuos reciben el nombre de *hermafroditas* (*Hermēs* = Mercurio; *Aphroditē* = Venus). Utilizando la técnica de Barr, puede comprobarse si los hermafroditas son cromosómicamente machos o hembras. Si un hermafrodita es cromosómicamente hembra, presentará cuerpos de Barr en las células de los órganos masculinos que posee.

Efectos de la hormona sexual masculina sobre el desarrollo del sistema reproductor. Una pista temprana fue la observación siguiente: cuando las vacas daban a luz gemelos de sexo opuesto, el ternero macho nacía como un macho normal, pero la ternera muchas veces nacía con una mezcla de órganos masculinos y femeninos. Tales hembras alteradas se denominaron *machorras* (en inglés *freemartins*). Hace más de 50 años Lillie observó que este proceso dependía de la fusión de las membranas que rodeaban cada uno de los dos embriones en desarrollo en el útero de la vaca, de manera que la sangre fetal podía circular libremente entre el embrión genéticamente masculino y el embrión genéticamente femenino. Por entonces se supuso que el motivo de que el sistema reproductor del embrión femenino fuera afectado, y no ocurriera así con el masculino, era que la hormona masculina de las gónadas en desarrollo del embrión masculino desempeñaba un papel dominante dirigiendo el desarrollo de varias partes del sistema reproductor de un embrión, y si circulaba hormona masculina en un embrión femenino suprimiría el desarrollo de la gónada femenina y también afectaría el desarrollo de otras partes del sistema reproductor en desarrollo, dirigiendo su desarrollo en sentido masculino. Por entonces, claro está, no se habían aislado hormonas sexuales ni masculina ni femenina.

Una vez obtenidas las hormonas sexuales masculina y femenina, y disponibles para empleo libre, se efectuaron muchas experiencias para demostrar que las hormonas sexuales masculinas podían tener un efecto directo e intenso estimulando el desarrollo del sistema reproductor de un embrión en sentido masculino, aunque tal embrión fuera genéticamente una hembra. Hecho más interesante todavía, es el trabajo reciente que indica que los atributos fisiológicos y psicológicos de la masculinidad pueden depender de hormonas sexuales masculinas actuando todavía sobre otro órgano, a saber, una parte del cerebro (probablemente la relacionada con la producción de factores de liberación, según veremos después), y que este efecto normalmente ocurre, en el animal macho en el cual se ha estudiado, en etapa temprana, probablemente antes o después del nacimiento. La exposición a la hormona masculina por entonces parece ejercer un afecto más o menos permanente sobre los tipos de conducta, incluso cam-

biando los de las hembras que recibieron hormona masculina inyectada en la edad adecuada. Los interesados por este tema deben leer el artículo de S. Levine sobre "Sex Differences in the Brain" (Diferencias sexuales en el cerebro) en el *Scientific American,* volumen 214, páginas 84 a 90, de abril de 1966.

El seudohermafroditismo ya se describió en relación con la glándula suprarrenal en el capítulo anterior.

PARTES DEL APARATO REPRODUCTOR FEMENINO Y SUS FUNCIONES

Según ilustran las figuras 29-1 y 29-2, el aparato reproductor femenino está formado por dos ovarios, dos oviductos (denominados también trompas uterinas o de Falopio), un útero, una vagina, genitales externos y dos glándulas mamarias.

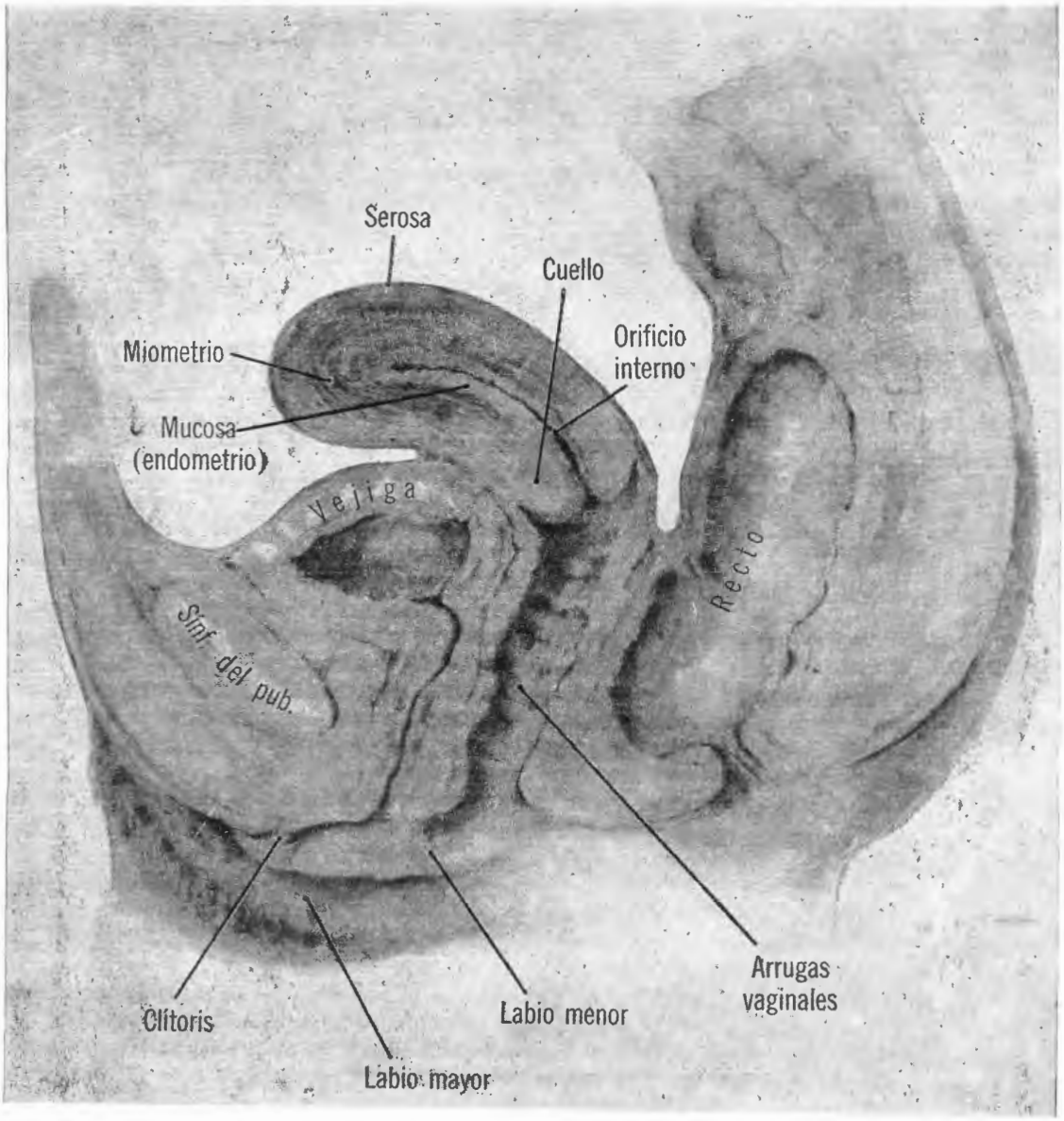

FIG. 29-2. Dibujo semiesquemático de partes del sistema reproductor femenino en corte sagital.

Ovarios. En la mujer sexualmente madura, los ovarios constituyen cuerpos ovoides, sólidos, algo aplanados, de forma y volumen aproximados a los de almendras sin cáscara (figura 29-1). La pared anterior de cada uno está unida a la parte posterior del ligamento ancho (fig. 29-1), cerca de la pared lateral de la pelvis, mediante un pequeño pliegue de peritoneo denominado mesovario (fig. 29-9), que lleva los vasos y nervios que entran y salen del ovario. Un ligamento redondeado, el *ligamento del ovario,* une el extremo interno de cada ovario con el útero (fig. 29-1). El ovario mismo no está recubierto de peritoneo típico, sino de epitelio (membrana epitelial de potencialidades especiales (fig. 29-9). El corte perpendicular de un ovario muestra una corteza y una médula; esta última es rica en vasos sanguíneos y por ello recibe a veces el nombre de zona vasculosa.

Ovulación; cómo deja cicatrices en la superficie del ovario. La superficie de un ovario maduro presenta cicatrices y hendiduras; depende de que ya se han desprendido de él muchos óvulos (células germinativas). Estas se hallan contenidas en la corteza, en pequeñas estructuras epiteliales denominadas folículos. En una mujer sexualmente madura y no embarazada, aproximadamente cada 28 días en un ovario madura un folículo, que se rompe a nivel de la superficie del órgano (y entonces libera un óvulo). Este fenómeno se denomina *ovulación;* como cada vez que tiene lugar la ovulación, un óvulo, rodeado de algunas células epiteliales, y de algo de líquido, estalla a través de la superficie del ovario, cada ovulación origina una rotura de la superficie ovárica, que tiene que curar. Inmediatamente después de la rotura las células restantes del folículo, de las cuales se separó el huevo, se transforman en una pequeña glándula endocrina llamada *cuerpo amarillo* que produce una hormona llamada *progesterona.* Si no se produce embarazo el cuerpo amarillo sólo funciona 10 ó 12 días, después de los cuales degenera y es substituido por una cicatriz en el ovario que se va retrayendo gradualmente, inmediatamente por debajo del lugar donde ocurrió la rotura. Las cicatrices que se forman así por ovulaciones repetidas hacen que la superficie del ovario sea cada vez más arrugada y presente depresiones en los lugares donde hubo ovulación. Como veremos más tarde, el hecho de que el epitelio de revestimiento (germinativo) del ovario penetre profundamente en las hendiduras que se forman de esta manera es importante, pues el epitelio en el fondo de una hendidura puede quedar aislado de la superficie y formar un pequeño quiste de inclusión.

Si después de la ovulación se produce embarazo, el cuerpo amarillo que se forma a nivel del lugar donde tal ovulación se produjo continúa desarrollándose y funcionando durante meses; cuando llega el tiempo en que finalmente degenera, entonces ha alcanzado un volumen suficiente para dejar una cicatriz relativamente voluminosa en el ovario.

Camino que sigue el óvulo. Cuando un folículo se rompe a través de la superficie de un ovario, se proyecta directamente hacia la cavidad peritoneal un huevo rodeado de algunas de las células del folículo que todavía están adheridas a él (fig. 29-9). Según indica la figura 29-1, el extremo abierto de cada trompa tiene forma de embudo, con su circunferencia mayor adaptada a la cara inferior del ovario. En dicha figura puede observarse que el extremo dilatado de la trompa es fimbriado *(fimbriae* = flecos); estas fimbrinas facilitan que el óvulo puesto en libertad penetre en el oviducto.

Las trompas (fig. 29-1) son los conductos que reúnen los ovarios con el útero; cada una está recubierta de peritoneo (el ligamento ancho es su mesenterio). Cada trompa tiene pared muscular revestida de mucosa formada por epitelio ciliado, según veremos después. A diferencia de las células germinativas masculinas (espermatozoos), un óvulo no puede desplazarse por sus propios medios; después que alcanzó el extremo libre de la trompa tiene que ser transportado hacia la cavidad uterina por acción de las paredes de la trompa. Probablemente las contracciones peristálticas que circulan desde el extremo abierto de la trompa hacia el útero sean la causa principal de dicho desplazamiento, y es probable que puedan colaborar las pestañas del epitelio que revisten las trompas.

Lugar usual de la fertilización. La mucosa de la trompa está dispuesta en pliegues longitudinales de forma particular (fig. 29-15, *izquierda).* Cada pliegue tiene un núcleo de lámina propia. Estos pliegues probablemente aseguren que el óvulo que ha penetrado en el extremo abierto de la trompa tenga contacto en toda su superficie con células vivas y líquidos que aseguren su vitalidad, a medida que circula por la trompa. Estos pliegues probablemente también proporcionen protección similar para las células germinales masculinas que provienen de la vagina (fig. 29-2), después de penetrar

en el conducto cervical, pasar al cuerpo del útero (fig. 29-2) e ingresar en las trompas. Es precisamente en el laberinto creado por los pliegues de mucosa del oviducto donde tiene lugar la fecundación de un óvulo por una célula germinal masculina para producir la célula fertilizada, origen del futuro organismo (figura 29-11).

Utero. El útero (matriz) es un órgano muscular hueco de paredes gruesas. Se halla situado en el centro de la pelvis (fig. 29-2). Su forma recuerda la de una pera invertida, algo aplanada. Su porción más estrecha es el cuerpo. La parte superior del cuerpo —la que se halla por encima de la zona de penetración de las trompas— es el fondo. Como el cuerpo del útero está algo aplanado, su cavidad tiene forma de hendidura, con aposición de las dos paredes anterior y posterior. En su parte más alta, esta cavidad en forma de hendidura continúa a cada lado con la luz de la trompa. La cavidad del cuerpo va estrechándose en la parte más baja y se continúa con el conducto cervical. Este, a su vez, se abre en la vagina (fig. 29-2).

El fenómeno de la menstruación. El cuerpo del útero está revestido de una mucosa especial denominada *endometrio* (*metra* = matriz), llena de glándulas tubulares simples. La describiremos más tarde. En la mujer sexualmente madura (no de edad avanzada) no embarazada, cada 28 días, aproximadamente, la porción más interna (y más gruesa) del endometrio se desintegra y despega, y queda libre en la cavidad. Este proceso suele requerir unos cuatro días; durante ellos la superficie denudada que así se origina por la exfoliación continua, sangra. La mezcla de sangre, secreción glandular y endometrio desintegrado que queda en la cavidad del útero y se elimina por el conducto cervical y la vagina constituye el *flujo menstrual* (*mensis* = mensual); el fenómeno se denomina *menstruación.* Después de cada menstruación el endometrio se regenera. Recordemos que la ovulación también ocurre cada 28 días. Aunque se observan grandes variaciones, la ovulación no coincide con la menstruación, sino que tiende a producirse aproximadamente a mitad del periodo intermenstrual.

Embarazo. La liberación de un óvulo por el ovario, su fertilización en la trompa, los cambios que se producen a medida que va siguiendo por la trompa hacia el útero, y su implantación en el endometrio (que significa el comienzo del embarazo), se indican en forma esquemática en la figura 29-11.

FIG. 29-3. Microfotografía (pequeño aumento) de corte perpendicular a la superficie de un labio menor. Obsérvese que sólo hay folículos pilosos rudimentarios; éstos no producen pelo, pero llevan glándulas sebáceas.

El desarrollo ulterior del huevo fertilizado e incluido para constituir un embrión es tema de la *embriología;* por lo tanto, debe buscarse en los libros de embriología. Sin embargo, en este capítulo describiremos la formación *de la placenta,* órgano que permite el intercambio de substancias disueltas entre las sangres de la madre y el embrión.

La menstruación no se produce cuando un huevo fecundado se ha implantado en el endometrio; por lo tanto, la "falta" de un periodo menstrual constituye signo bien conocido (aunque no absolutamente seguro) de embarazo. La menstruación no vuelve a presentarse durante toda la gestación.

Parto. Cuando el feto está completamente desarrollado, se produce el parto y nace el hijo. La pared muscular del útero, que ha aumentado considerablemente de espesor durante el embarazo, se contrae, y el cuello (fig. 29-2) —la salida del útero— se dilata; el feto se desliza a través del cuello dilatado y la vagina, generalmente con la cabeza en primer lugar, para salir al mundo exterior. Más tarde se

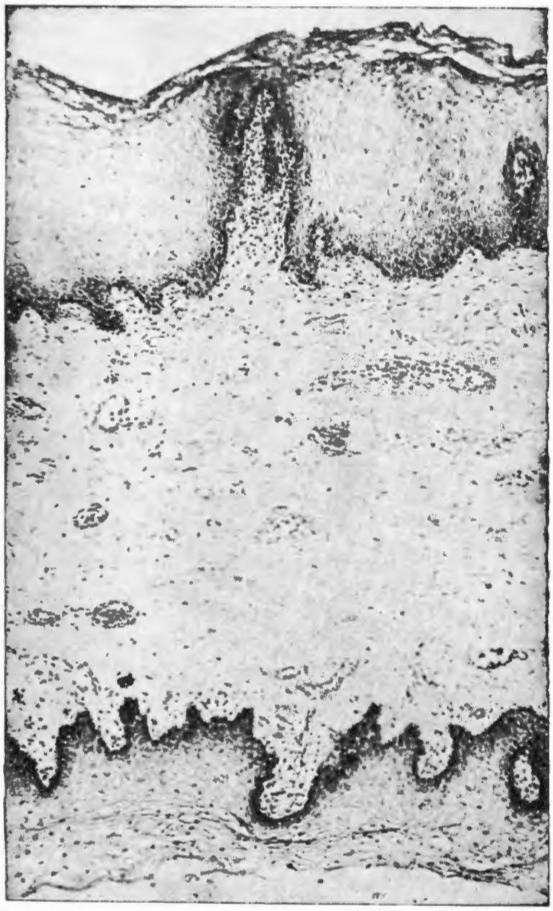

FIG. 29-4. Microfotografía (pequeño aumento) de un corte de himen. Obsérvese que las dos superficies están cubiertas de epitelio plano estratificado no queratinizado y poseen papilas altas.

separa la placenta y el hijo empieza su existencia independiente.

Vagina. La vagina (en latín = vaina) es un tubo aplanado. Sirve de vaina para el órgano sexual masculino durante el coito. Sus paredes están formadas principalmente de fibra muscular lisa y de tejido conectivo fibroelástico; tiene unos pocos milímetros de espesor. Se halla revestida de mucosa con pliegues transversales o *àrrugas* (fig. 29-2). El epitelio es de tipo plano estratificado no queratinizado. Un epitelio similar al anterior reviste la parte del cuello que se proyecta en la vagina.

Genitales externos. Los órganos genitales externos incluyen varias estructuras (fig. 29-2). Una acumulación de grasa en la parte profunda de la piel que cubre la sínfisis del pubis, hace que a este nivel se eleve formando una eminencia redondeada conocida con el nombre de *monte de Venus.* En la época de la pubertad esta región se recubre de pelo. Inmediatamente por debajo del monte de Venus nacen dos pliegues de piel, los *labios mayores* (fig. 29-2). A medida que van dirigiéndose hacia atrás se separan para volverse a acercar en la parte más baja (sin llegar realmente a unirse) a poca distancia detrás de la abertura externa de la vagina; ésta se abre en la hendidura limitada por dichos labios. Cada uno tiene dos superficies recubiertas de piel. La epidermis que cubre la superficie externa de cada labio tiende a estar pigmentada y posee grandes folículos pilosos y glándulas sebáceas. La de la superficie interna también tiene folículos pilosos y glándulas sebáceas, pero los pelos son más finos. Presenta también glándulas sudoríparas. Los núcleos de los pliegues contienen grasa y algo de músculo liso.

Cerca del extremo anterior de la hendidura que queda entre los labios mayores se halla una pequeña formación de tejido eréctil, el *clítoris* (fig. 29-2). Es el homólogo del pene en el varón. Inmediatamente por delante de él nacen dos finos pliegues de piel, los *labios menores.* Después de cubrir una parte del clítoris, que queda entre ellos, se dirigen hacia atrás, en dirección muy parecida a la de los labios mayores, situados por fuera. Los labios menores están formados por finos pliegues de piel y carecen de pelo (fig. 29-3). En sus dos caras hay glándulas sebáceas y sudoríparas (fig. 29-3). Aunque la superficie interna de cada pliegue está formada por piel, tiene el color rosado que corresponde a una mucosa.

Himen. Los labios menores rodean el vestíbulo de la vagina. En la mujer virgen, existe un pliegue membranoso incompleto, el *himen* (figura 29-4), que desde los bordes del vestíbulo se proyecta hacia el centro y ocluye parcialmente la entrada de la vagina. Hay asimismo dos pequeñas formaciones, las *glándulas de Bartholin,* de tipo tubuloalveolar, que secretan moco, una a cada lado del vestíbulo. Cada glándula se vacía por un conducto que termina en el surco situado entre el himen y el labio menor a cada lado. Por debajo de la superficie, a cada lado del vestíbulo, hay dos masas alargadas de tejido eréctil que constituyen el bulbo del vestíbulo. Estas dos masas se acercan una a otra. Debajo de la superficie, alrededor del vestíbulo, hay gran riqueza de glándulas mucosas. El orificio uretral se halla en la línea media entre la abertura de la vagina y el clítoris (fig. 29-2).

Los genitales externos poseen rica inervación sensitiva.

ESTRUCTURA MICROSCOPICA DEL OVARIO

Características microscópicas fundamentales. El ovario está formado por una corteza y una médula. La superficie de la corteza está revestida de una capa única de epitelio que, probablemente en forma equivocada, se ha denominado epitelio germinativo. En la mujer joven es de tipo cúbico (fig. 29-9); a medida que pasan los años tiene forma más aplanada, persistiendo cuboide en las hendiduras y oquedades profundas.

La substancia conectiva del ovario recibe el nombre de *estroma.* Está formada principalmente por células fusiformes y substancia intercelular. La mayor parte del estroma de la corteza es más rica en células que en substancia intercelular; por lo tanto, en los cortes se observa muy rica en núcleos (fig. 29-5). Además, los haces de células y fibras que la componen tienen direcciones diversas; por lo tanto, en cortes, el estroma de la corteza tiene un aspecto "arremolinado" característico (fig. 29-5). La capa situada inmediatamente por debajo del epitelio germinativo difiere del estroma por contener mayor proporción de substancia intercelular; sus fibras y células están dispuestas más o menos paralelamente a la superficie. Esta capa especial de la corteza inmediatamente por debajo del epitelio recibe el nombre de *túnica albugínea;* el color blanco indicado por este nombre depende de su riqueza en substancia intercelular y su pobreza en vasos.

La médula es pequeña comparada con la corteza, y su tejido conectivo es laxo. Difiere de la corteza por contener mayor número de fibras elásticas, algunas células musculares lisas y, además, amplias formaciones arrolladas de vasos sanguíneos, sobre todo venas. Estas venas pueden ser de tal calibre y contener tal número de glóbulos sanguíneos, que el estudiante quizá crea que se halla ante una hemorragia o hemangioma.

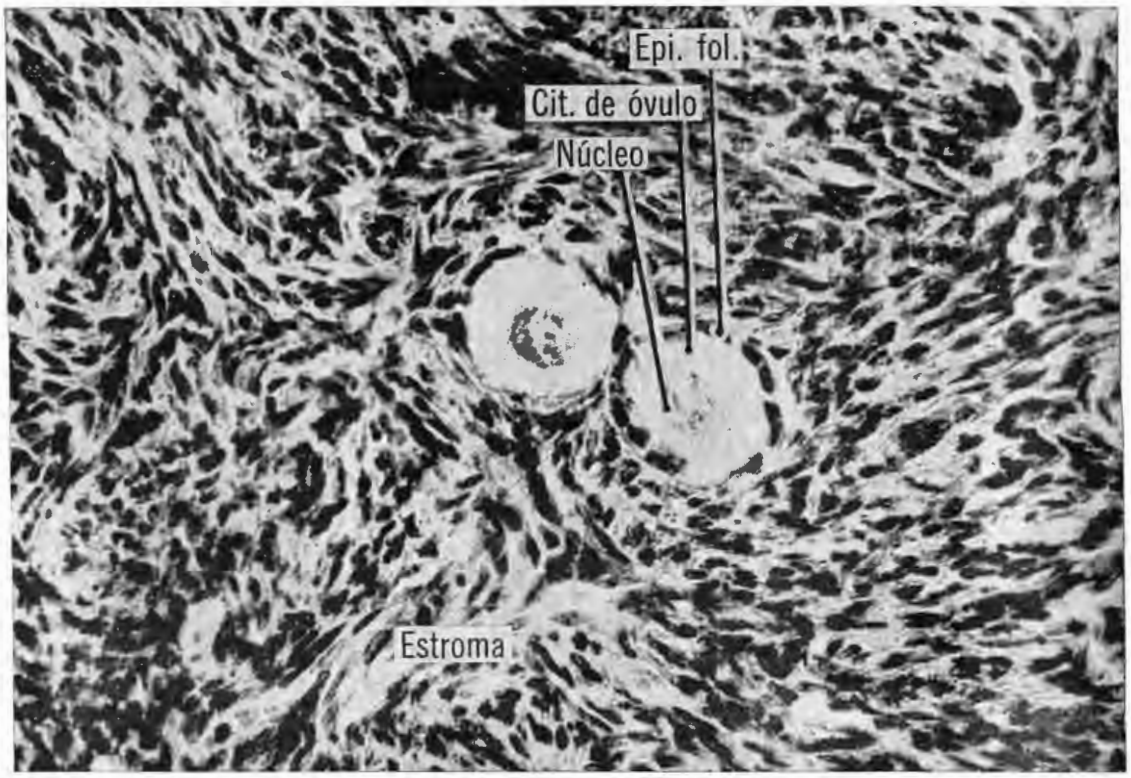

FIG. 29-5. Microfotografía (gran aumento) de un corte de ovario de mujer adulta; obsérvese el estroma "arremolinado" y los folículos primitivos.

Desde la médula se extienden hacia la corteza pequeños vasos sanguíneos.

Desarrollo del ovario y origen de los folículos. Los ovarios se desarrollan a partir de pliegues denominados pliegues genitales que forman prominencia en la superficie de la cavidad celómica intraembrionaria. Los dos pliegues están localizados uno a cada lado de la línea media del embrión entre el mesenterio dorsal y el mesonefros. Con el tiempo, el tejido de estos dos pliegues se desarrolla formando los dos cuerpos en forma de almendra que habrán de persistir en la vida ulterior.

En primer lugar, las células mesodérmicas en la superficie del ovario en desarrollo se diferencian constituyendo una capa de células epiteliales que forman la cubierta del órgano. En otros lugares de la cavidad celómica, las células superficiales se diferencian en células mesoteliales más delgadas, que revisten la cavidad peritoneal.

En segundo lugar, por debajo del epitelio de revestimiento cordones de células que tienen aspecto epitelial, similar al de las células epiteliales de revestimiento, aparecen entre las células del estroma. La imagen histológica recuerda la que se observa cuando se desarrollan glándulas epiteliales y, así, se ha admitido que los cordones de células que aparecen en la corteza del ovario representan crecimiento hacia el interior del epitelio de superficie.

En tercer lugar, aproximadamente por el tiempo en que se observan los cordones en desarrollo, aparecen células germinativas primordiales en la corteza del ovario, junto con las células de los cordones. Se ha defendido repetidamente a través de los años que las células germinativas primordiales se desarrollan a partir de células de los cordones. Esto se consideró que ocurría así por cuanto los cordones se desintegraban en acúmulos de células del estroma, después de lo cual la célula central de cada acúmulo se transformaba en una célula germinativa primordial. Se consideró que las células del acúmulo que rodean la célula germinativa constituían una capa completa que rodeaba la célula germinativa.

Es indudable que en la corteza aparecen pequeños cuerpos, cada uno constituido por una célula central (una célula germinativa primordial) rodeada de una capa única de células epiteliales (fig. 29-5). Tales estructuras han recibido el nombre de *folículos primordiales,* y se desarrollan varios miles de ellos (se ha calculado que puede haber hasta 400 000 folículos en los dos ovarios al tiempo de nacer). La célula central del folículo primordial se ha conocido por *oogonio.* La capa única de células que rodean el oogonio se denomina de *células epiteliales foliculares* o, más frecuentemente, de *células granulosas* (no se sabe exactamente por qué se han llamado granulosas, pero este es el término utilizado para ellas en los círculos clínicos y anatomopatológicos).

Está comprobado desde hace un tiempo que las células germinativas primordiales no se desarrollan en el ovario sino en otro lugar, probablemente en el endodermo del saco vitelino desde donde emigran hacia el ovario en desarrollo y en alguna forma penetran en su substancia aproximadamente por el tiempo en que los cordones se forman en la corteza. Por lo tanto, el epitelio del ovario *no es* germinativo en el sentido de que dé origen a células germinativas primordiales.

Además, es dudoso que el epitelio de revestimiento sea germinativo en relación con los cordones, las células de la granulosa que rodean las células germinativas primarias, o ambos. Si la célula epitelial de revestimiento del ovario es en tal sentido germinativa, más tarde ha de perder gran parte de su potencialidad, pues hoy sabemos que quistes, incluso tumores que se desarrollan a partir de células epiteliales de revestimiento que pueden quedar incluidas en hendiduras de la superficie después de la reparación de una zona de rotura de un folículo, son de carácter diferente de los quistes o tumores que se desarrollan de las células de la granulosa, que se supone se originan a partir de células cordonales; éstas, a su vez, se cree que se desarrollan a partir del epitelio de revestimiento.

Al considerar este problema debe tenerse presente que en el ovario las células del estroma y las células de revestimiento epitelial tienen el mismo origen. Además, por el tiempo aproximadamente en que aparecen los cordones, las células germinativas primordiales podrían ejercer efectos inductores poderosos, son susceptibles de actuar sobre células vecinas que asumirían un aspecto epitelial y rodeándolas como células foliculares epiteliales (de granulosa). Por lo tanto, existe la posibilidad neta de que incluso las células foliculares no deriven necesariamente de crecimientos hacia el interior del epitelio de revestimiento, sino de células del estroma que lo rodean inmediatamente.

Al estudiar la histopatología, considerando el epitelio de revestimiento del ovario como un

epitelio germinativo hay dificultad para comprender las lesiones que pueden desarrollarse en el ovario. Sin embargo, el término *epitelio germinativo* ha penetrado tanto en la literatura que ya es costumbre utilizarlo, y si lo hacemos en las páginas siguientes es solamente por hábito, no porque creamos que se trate de un tejido germinativo como se pensó en un tiempo.

Al final del tercer mes, parte de las oogonias han empezado a desarrollarse en células más voluminosas, que se denominan oocitos primarios (fig. 29-5). Poco después de desarrollarse, los oocitos empiezan a entrar en la profase de su primera división meiótica, y al tiempo del nacimiento se hallan en una etapa tardía de la profase de su primera división meiótica y descansan en dicha etapa. Sólo completan su primera división meiótica después de la pubertad, y en folículos que están a punto de romperse en la superficie del ovario (fig. 29-9) según veremos más tarde. Los folículos formados de oocitos primarios rodeados de epitelio se denominan folículos primarios. Todos se hallan situados en el estroma del ovario (figs. 29-5 y 29-9).

Hormonas gonadotrópicas. Los cambios que ocurren en la hembra humana al tiempo de la pubertad dependen de que los ovarios empiecen a entrar en función. Lo hacen porque son estimulados por la glándula hipófisis anterior, que comienza a secretar lo que se han denominado hormonas gonadotrópicas. Hay dos de ellas, la hormona estimulante de los folículos (FSH) y la hormona luteinizante (LH). Estas se secretan seriadamente, una después de la otra, durante periodos de aproximadamente 28 días en la mujer no grávida.

Las hormonas gonadotrópicas (FSH y LH) afectan el ovario en dos formas estrechamente relacionadas.

En primer lugar, en la hembra sexualmente madura cada 28 días aproximadamente hacen que un folículo de la substancia del ovario se desarrolle, de manera que en la hembra no embarazada este folículo aumenta de volumen y llega a la superficie del ovario, donde se rompe y libera el huevo que contiene hacia el oviducto; ahí queda disponible para fecundación si tiene o ha tenido lugar el coito. La rotura de un folículo maduro y la liberación del huevo se denomina *ovulación.* La segunda forma como las hormonas gonadotrópicas afectan los ovarios es obligándolos a funcionar como glándulas endocrinas. Los ovarios de una mujer sexualmente madura producen dos hormonas, según vamos a ver.

Hormonas ováricas, estrógeno y progesterona. La hormona primaria producida por el ovario es el *estrógeno.* Esta es la hormona sexual femenina básica. Producida en cantidades fisiológicas al llegar la pubertad, es la causa principal del desarrollo de las características sexuales secundarias en la mujer. Se despierta la libido; ésta pronto se dirige hacia el sexo opuesto. Vamos a ocuparnos de otros efectos del estrógeno.

El desarrollo y la maduración de un folículo, y la secreción cada vez más intensa de estrógeno que acompaña a su desarrollo y maduración, ocurren durante la primera mitad del ciclo de 28 días, y ambos dependen del ovario que durante este tiempo es estimulado por FSH secretada por la hipófisis anterior. El motivo de que la hipófisis anterior empiece a secretar FSH cerca del momento de la pubertad vamos a verlo. En la mayor parte de mamíferos la secreción de estrógenos alcanza su máximo al tiempo en que el folículo llega a la superficie del ovario y está a punto para romperse. En la mayor parte de animales la secreción de estrógeno por este tiempo origina lo que se denomina un estado de *calor* o *estro* en la hembra; y suele ser en ese tiempo solamente cuando la mujer deseará el contacto sexual con el varón. Este, claro está, es el momento en que el coito tiene mayores probabilidades de lograr el embarazo. En la hembra humana la contrapartida del estro se halla aproximadamente a mitad de camino del ciclo de 28 días, aunque hay muchas variaciones al respecto.

Cuando la secreción de estrógeno alcanza el máximo en la mujer, la hipófisis anterior empieza a secretar LH, y esta hormona obliga al folículo a aumentar rápidamente de volumen y romperse. Así se libera el huevo, que pasa al oviducto, donde las células germinativas masculinas (espermatozoos) habrán llegado si el coito tuvo lugar recientemente, cuando la mujer se volvió receptiva porque estaba secretando todo el estrógeno de su ovario.

Quizá proceda mencionar aquí que la mujer difiere de la mayor parte de hembras de los mamíferos por cuanto la secreción de estrógeno por los ovarios no pasa por las amplias variaciones tan frecuentes en otros animales; en consecuencia, no hay un momento especial provocado por las hormonas que constituya el único tiempo durante los ciclos de 28 días en que la mujer tiene contacto sexual con el varón. En la especie humana desempeñan importante papel factores psicológicos y otros.

Además, la secreción de LH por la hipófisis anterior no sólo provoca la rotura de un folículo; también hace que se desarrolle una pequeña glándula denominada cuerpo amarillo de lo que quedó del folículo roto. El cuerpo amarillo secreta una hormona llamada progesterona y también algo de estrógeno. Si no se produce embarazo, el cuerpo amarillo no dura más de 10 a 12 días; por lo tanto, la hembra no embarazada no fabrica continuamente progesterona. La principal función de la progesterona es preparar el útero para la recepción de un huevo fecundado. Esto ocurre cada mes en una virgen. La preparación estriba en modificar el endometrio (que reviste el útero); se vuelve grueso y suculento, de manera que el huevo fertilizado puede quedar fácilmente incluido en él y alimentarse adecuadamente.

A menos que un huevo fertilizado quede implantado en el endometrio (o en otra parte), el cuerpo amarillo del ovario involuciona después de 10 a 12 días, y deja de producir progesterona. En consecuencia, el endometrio, que alcanzó un estado intenso de desarrollo por esta hormona, se desintegra, se descama y sangra; esto constituye la menstruación. Empieza luego un nuevo ciclo de 28 días. Vamos a ocuparnos ahora del origen de dicho ciclo.

Factores que intervienen en el comienzo de la pubertad en la mujer. Según ya indicamos, ahora poseemos datos que señalan que la parte del cerebro que interviene en la secreción de factores de liberación es diferente en el varón y en la mujer. Una diferencia importante entre varones y hembras, al respecto, es que la secreción de factores de liberación que controlan la secreción de FSH y LH en la mujer es cíclica, mientras que en el varón es casi constante. Además, esta parte del cerebro en la mujer es sensible, por un mecanismo de retroalimentación negativa, a la presencia de estrógenos en el torrente vascular, para secreción de factor de liberación que controla la secreción de FSH por la hipófisis anterior. Durante la infancia parece que pequeñas cantidades de estrógeno del torrente vascular bastan para conservar esta parte del encéfalo inhibida para que no secrete factor de liberación, que estimularía la secreción de FSH. Sin embargo, parece que cuando una niña se acerca a la pubertad, el hipotálamo cada vez se hace menos sensible a la inhibición del estrógeno; por lo tanto, cuando resulta suficientemente insensible empieza a secretar el factor de liberación de FSH. Así, pues, la aparición de la pubertad dependería de una disminución de sensibilidad a pequeñas cantidades de estrógeno que se desarrollan en esta parte del cerebro. En consecuencia, secreta el factor de liberación para FSH, y la FSH estimula el ovario para que produzca estrógeno. Sin embargo, la parte del cerebro que secreta el factor de liberación para secreción de FSH por la hipófisis anterior todavía es sensible a las cantidades más elevadas de estrógeno que aparecen en la sangre cuando el ovario es estimulado para producir estrógeno por la FSH. Una cantidad suficiente de estrógeno en la sangre (gracias a un mecanismo de retroalimentación negativo), inhibe la secreción del factor de liberación para FSH, pero cuando la concentración de estrógeno disminuye vuelven a secretarse factores de liberación. Por lo tanto, la base del aumento y la disminución cíclicos de FSH y estrógeno en la sangre se establece por vía del factor de liberación.

Estructura microscópica de los folículos en desarrollo

Crecimiento de folículos. De los cientos de miles de folículos primarios que hay en los dos ovarios al nacer, sólo llegarán a la madurez 300 a 400, que liberan óvulos en la superficie de los ovarios después de la pubertad. La mayor parte de los folículos primarios del ovario degeneran, tal como están o después de un comienzo fracasado de desarrollo. El falso desarrollo y la muerte de un folículo reciben el nombre de *atresia;* los folículos que presentan aspecto histológico de degeneración o muerte se denominan *folículos atrésicos.* Estudiaremos su aspecto microscópico más tarde.

Un folículo primario tiene de 40 a 50 micras de diámetro. Está constituido principalmente por un óvulo relativamente voluminoso, rodeado de una capa única de células epiteliales foliculares aplanadas (fig. 29-5). El núcleo del óvulo es voluminoso y se halla en la parte central de la célula. Su membrana se tiñe con bastante intensidad. No se observan en él gránulos de cromatina; por lo tanto, presenta aspecto general pálido, con excepción del nucléolo que está bien teñido y resulta manifiesto (véase el folículo izquierdo en la fig. 29-5). El citoplasma es pálido y contiene gránulos uniformemente dispersos.

El primer signo indicador de que un folículo primario empieza a desarrollarse lo proporcionan las células epiteliales foliculares. Primero

adoptan forma cúbica; luego cilíndrica; más tarde, por proliferación, estratificada (figs. 29-6 y 29-9); el folículo se conoce entonces como folículo secundario. Entre tanto el óvulo aumenta de volumen, pero su crecimiento no es proporcional al del epitelio folicular; este último pronto llega a constituir la mayor parte del folículo. Cuando el óvulo ha alcanzado un diámetro algo mayor del doble del original, a su alrededor se desarrolla una membrana gruesa que se tiñe intensamente, la *zona pelúcida* (figura 29-8). Probablemente contribuyan a su formación tanto el óvulo como las células epiteliales foliculares más internas.

Después que las células epiteliales foliculares, prosiguiendo su división, han llegado a constituir células de espesor, empiezan a observarse pequeños acúmulos de líquido entre ellas (figura 29-9). Estas acumulaciones de líquido al principio son muy pequeñas y se observan aproximadamente a igual distancia entre la periferia del oocito y el borde del folículo. Se ignora el origen preciso de este humor, que recibe el nombre de *líquido folicular;* su composición

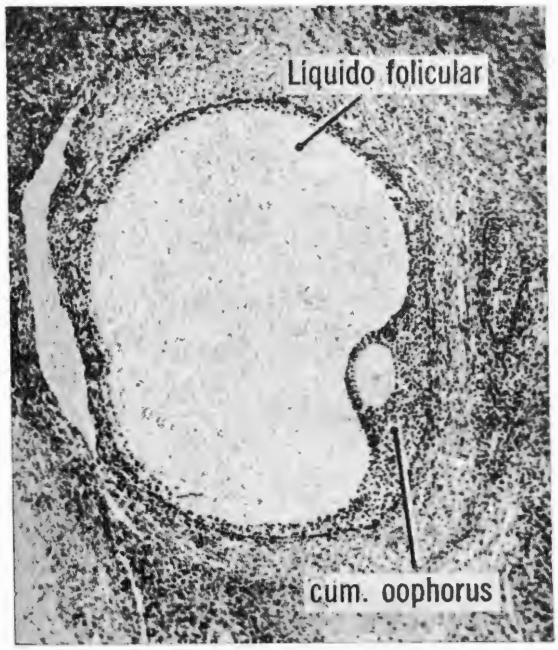

FIG. 29-7. Microfotografía (muy pequeño aumento) de un corte de ovario de mujer adulta; se observa un folículo en desarrollo distendido por líquido folicular y el óvulo contenido en un *cumulus oophorus*.

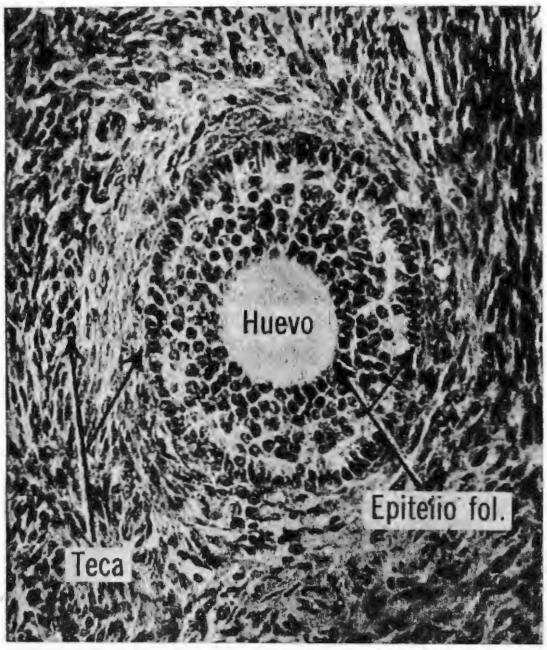

FIG. 29-6. Microfotografía (pequeño aumento) de un corte de ovario de mujer adulta en el cual puede verse un folículo rodeado de epitelio estratificado que todavía no ha empezado a secretar líquido. El plano de sección era tal que la cuchilla no atravesó el núcleo del óvulo. Puede verse la teca incompletamente separada del estroma ovárico.

hace sospechar que es algo más que un humor, y, por lo tanto, que cuando menos tiene que estar modificado por las células foliculares entre las cuales hace su aparición. El folículo continúa aumentando de volumen porque las células epiteliales foliculares siguen proliferando por mitosis, y entre ellas sigue acumulándose líquido. Las gotitas de líquido se van reuniendo para constituir gotas mayores; la continuación de este fenómeno acaba cuando el folículo está formado principalmente por un gran acúmulo de líquido, localizado más o menos cerca del centro del mismo, que no tiene forma esférica porque el óvulo, junto con las células foliculares que lo recubren, se proyecta a modo de montículo desde un lado (fig. 29-7). El montículo de células foliculares que contienen el óvulo recibe el nombre de *cumulus oophorus (cumulus* = montón; *oon* = huevo; *phorus* = portador).

Mientras el folículo se desarrolla en la forma que acabamos de describir, el estroma ovárico que rodea al folículo se organiza constituyendo un membrana denominada *teca (theke* = cajita). Esta cápsula de estroma, más o menos esférica, se aplica estrechamente al folículo

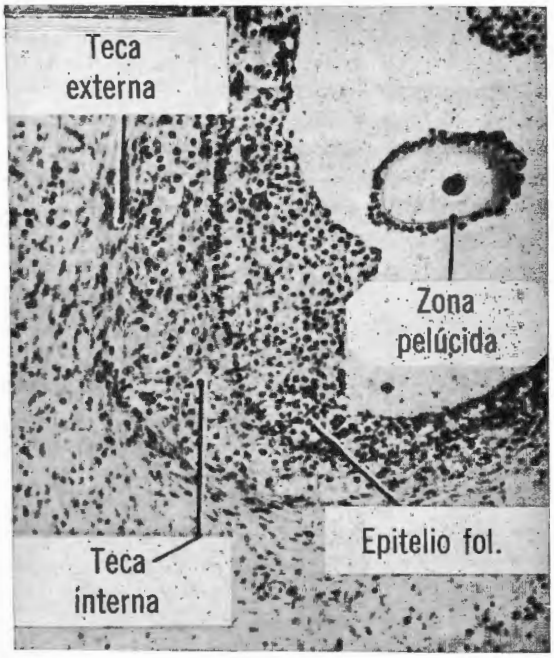

FIG. 29-8. Microfotografía (pequeño aumento) de un corte de ovario de mujer adulta, con un folículo en desarrollo. El óvulo, rodeado de algunas células epiteliales foliculares, parece libre en el folículo, pero este aspecto probablemente dependa del plano de sección. El óvulo presenta una zona pelúcida bien desarrollada; se observan netamente las dos capas de la teca.

epitelial. Las células de la teca se diferencian en dos capas. La más interna, o *teca interna,* es relativamente rica en células y contiene bastantes capilares (fig. 29-8). La capa externa, o teca externa, es más fibrosa y pobre en vasos (fig. 29-8). Sin embargo, la línea de separación entre estas dos capas por lo general no suele ser muy manifiesta.

Un folículo completamente desarrollado es tan grande, en relación con el espesor de la corteza, que constituye una verdadera prominencia en la superficie del ovario (fig. 29-9). Además, cuando el folículo se desarrolla, la corteza entre la parte más externa del folículo y la superficie del ovario se vuelve muy delgada.

Todos los cambios hasta aquí descritos, que se producen cuando un folículo primario se desarrolla para constituir un folículo maduro que hace prominencia en la superficie del ovario, dependen de la hormona FSH (estimulante de los folículos); puede demostrarse fácilmente en animales jóvenes a los cuales se inyecta dicha hormona. Si las inyecciones de FSH continúan después que los folículos alcanzan la superficie del ovario, tiene lugar la ovulación, pero la misma dosis de FSH que producirá ovulación en animales intactos, no producirá ovulación en animales hipofisectomizados (que no tienen hipófisis para producir LH).

La hormona luteinizante (LH) tiene dos acciones. En primer lugar, provoca el desarrollo y la rotura del folículo; no sabemos exactamente cómo se produzca esto, pero es probable que intervenga el aumento de vascularización en la teca interna, con el consiguiente incremento de la producción de líquido tisular. Cuando el folículo se rompe, el óvulo, rodeado de células foliculares que constituyen para él la *corona radiante,* es proyectado hacia el extremo abierto de la trompa o cerca de él (fig. 29-9).

Antes de considerar la segunda acción de la LH vamos a recordar brevemente algunos cambios que se producen en el oocito que ahora es liberado hacia el interior del oviducto.

Por este tiempo el oocito que se hallaba en profase tardía de su primera división meiótica pasa rápidamente por las demás etapas de esta división. La división del citoplasma que se produce en ocasión de esta división es muy desigual, pues una célula que ahora se llama el oocito secundario, conserva casi todo el oocito primario, y la otra, que se denomina cuerpo polar, casi no recibe nada (fig. 29-11). Luego empieza una segunda división meiótica en el oocito secundario, pero esta no se completa hasta que ocurre la fertilización, cosa que normalmente no ocurre hasta que el oocito va pasando a lo largo de la trompa (fig. 29-11). La segunda división meiótica también se acompaña de una distribución más irregular de citoplasma, formándose otro cuerpo polar. Todos los cuerpos polares se pierden. El segundo oocito, debido a sus divisiones meióticas sólo tiene 23 cromosomas propios, y al ser fertilizado recibe otros 23 de las células germinativas masculinas, que llevan a cabo la fecundación. En consecuencia, cada par de sus cromosomas después posee un miembro de cada lado de la familia.

La segunda acción de la hormona LH estriba en formar un cuerpo amarillo funcional en el folículo del cual acaba de expulsarse el óvulo. Algunos autores admiten que, después de haber provocado la ovulación, la hormona luteinizante sólo inicia la formación de un cuerpo amarillo; su crecimiento ulterior dependería de una tercera hormona prehipofisaria, la *luteotropina,* que es secretada por este tiempo y probablemente sea lo mismo que la hormona lactógena

o prolactina. Al paso que el papel de la luteotropina está perfectamente establecido en la rata, ignoramos si es la hormona que estimula el crecimiento del cuerpo amarillo y le hace secretar progesterona en el hombre. Por lo tanto, hemos de admitir que la LH es la hormona que interviene en la formación de un cuerpo amarillo funcional en el hombre.

Después que el óvulo y una parte del líquido folicular han sido expulsados, el folículo se colapsa al punto que se ponen en contacto los bordes de la herida en la superficie del ovario (fig. 29-9). Además, la reducción de las dimensiones del folículo hace que las células foliculares residuales y las de la teca interna formen pliegues (fig. 29-9). Sólo la teca externa conserva su forma original. La rotura y el colapso subsiguiente del folículo suelen tener por consecuencia cierto grado de hemorragia (aunque en la especie humana no es tan copiosa como se creyó en un tiempo).

El plasma y los glóbulos rojos que son derramados, se mezclan con el líquido folicular y quedan en la parte central del folículo. El plasma origina haces de fibrina a partir del fibrinógeno.

Por la acción estimulante sostenida de la hormona luteinizante (LH) las células epiteliales que quedan en el folículo aumentan considerablemente de volumen (fig. 29-10) para transformarse en las denominadas células *foliculares* o *luteínicas granulosas*. Por acumulación de lipoides su citoplasma adopta aspecto vacuolado. En dicho citoplasma también se produce pigmento luteínico, aunque algo más tarde. Cuando se ha acumulado una cantidad suficiente del mismo, proporciona color amarillo al cuerpo lúteo. Las células de la teca interna, que antes de la ovulación habían aumentado de volumen y se habían vacuolizado, también se transforman en células luteínicas y contribuyen a hacer mayor el cuerpo amarillo. Reciben el nombre de células *luteínicas tecales* (fig. 29-10); aunque de origen conectivo, presentan características de las células luteínicas granulosas que tienen origen epitelial. Los capilares de la teca

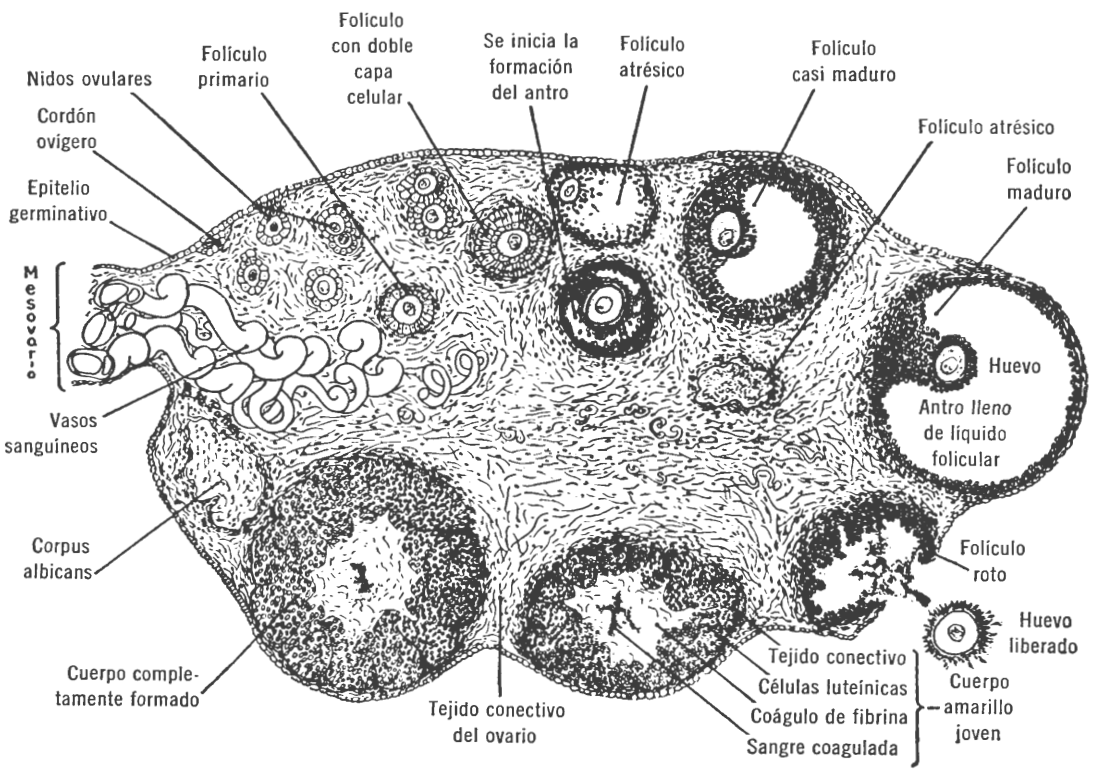

FIG. 29-9. Dibujo esquemático de un ovario, indicando la sucesión de acontecimientos que intervienen en la producción, desarrollo y rotura de un folículo ovárico, y en la formación e involución del cuerpo amarillo. Sígase el dibujo en el sentido de las agujas del reloj alrededor del ovario, empezando en el mesovario. (Patten, B. M.: Human Embriology, New York, Blakiston Division of McGraw-Hill.)

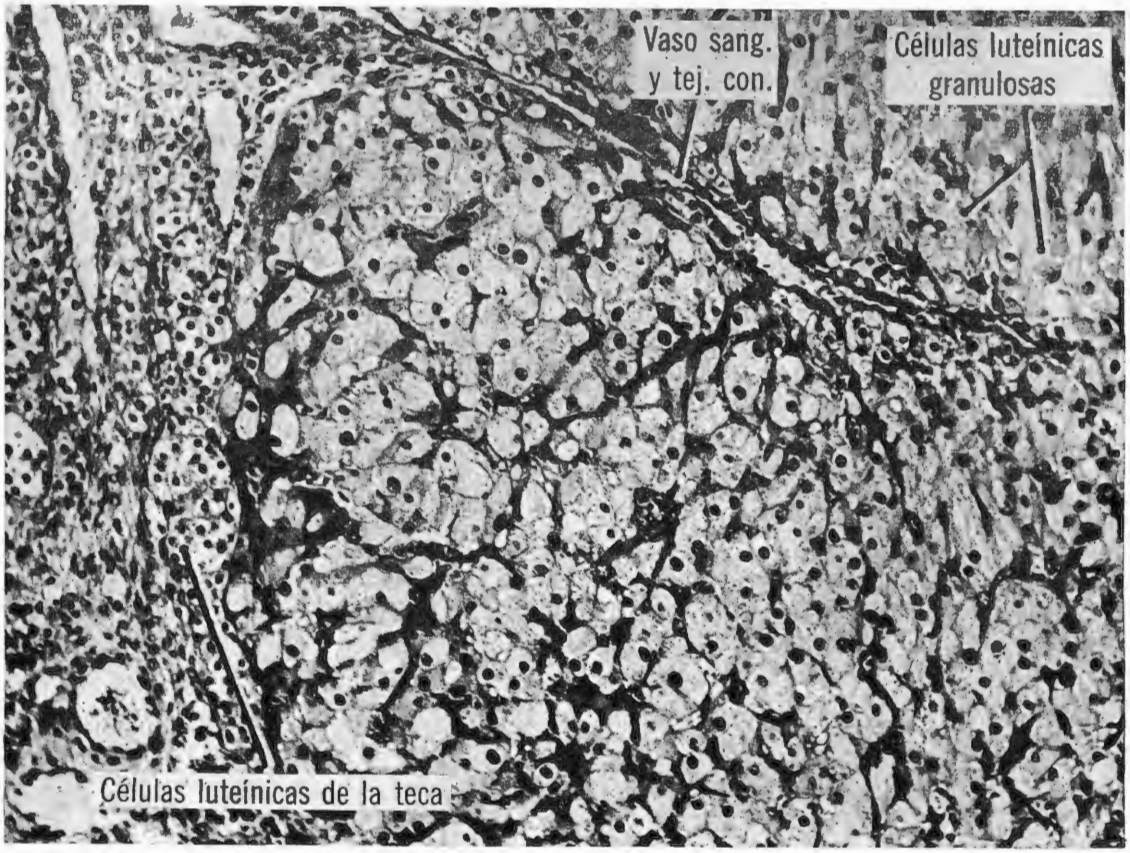

FIG. 29-10. Microfotografía (gran aumento) de un corte de cuerpo amarillo de embarazo. Obsérvense las grandes células luteínicas granulosas pálidas con vacuolas en su citoplasma. Las células luteínicas de la teca son menores.

interna crecen entre los cordones y acúmulos de células luteínicas a medida que éstas van desarrollándose; en consecuencia, el cuerpo lúteo acaba por tener aspecto típico de glándula endocrina (fig. 29-10). Los fibroblastos de la teca interna crecen en la parte más central del cuerpo lúteo, formando allí un tipo indiferenciado de tejido conectivo muy rico en substancia intercelular amorfa. Este tejido conectivo tiende a rodear lo que queda de líquido folicular y de sangre coagulada en la parte central del cuerpo amarillo (fig. 29-9).

Después de la ovulación, por estimulación sostenida de la hormona LH el cuerpo amarillo se desarrolla durante unos 10 días, hasta alcanzar 1.5 a 2 centímetros de diámetro (figura 29-9). El crecimiento que manifiesta por este tiempo depende probablemente de que sus células se hipertrofien, no de que sufran mitosis. Como ya indicamos, a menos que el óvulo, liberado por el folículo antes que éste se transforme en cuerpo amarillo, sea fecundado, la hipófisis anterior únicamente secreta LH para mantener el cuerpo amarillo durante unos 10 días. Después la secreción de LH disminuye y el cuerpo amarillo empieza a involucionar; sus vasos sanguíneos se colapsan. Además, cuando cesa la secreción de LH, el cuerpo amarillo ya no sigue secretando suficiente progesterona para conservar el endometrio en estado suculento, de manera que empieza a presentar señales de desintegración, y muy pronto se descama (*en la* menstruación).

La causa del fracaso del cuerpo amarillo no la conocemos. En lo pasado se pensó que podía depender de una falta de secreción de LH, pero las valoraciones de concentraciones sanguíneas de LH y progesterona no parecen confirmar esta teoría. Por lo tanto, es posible que la vida de un cuerpo amarillo quede predeterminada por algo que hay en sus células. También constituye un problema saber cuál es la causa de la

secreción cíclica de LH. Al respecto tiene interés saber algo acerca del ciclo sexual de los animales inferiores. Tal estudio brindará mucha información para comprender el ciclo menstrual.

Ciclos sexuales en animales inferiores

Ciclo estrual. En los animales domésticos o salvajes, el impulso sexual la mayor parte del año está inactivo en la hembra, sólo se despierta en determinadas estaciones. Por entonces se dice que la hembra ha entrado en *calor* o *estro* (*oistros* = deseo loco), y sólo entonces la hembra se unirá al macho. Hay mucha variación entre las hembras de diferentes especies de animales en cuanto al número de veces que entran en estro cada año. En algunas el estro, como la navidad, sólo tiene lugar una vez al año; en otras (ratas y ratones) ocurre cada pocos días. El factor importante que hace que un ovario secrete estrógeno suficiente para que la hembra entre en estro es la FSH.

El estro, como tal, no se produce en la hembra humana. Sin embargo, su contrapartida ocurre aproximadamente al tiempo de la ovulación, porque es entonces cuando la FSH ha actuado sobre el ovario para hacerle secretar estrógeno y llevar un folículo maduro hacia la superficie. Pero si bien la cantidad de estrógeno producida por el ovario de la mujer probablemente sea mayor entonces que en otros momentos del ciclo, el aumento proporcional no es tan grande como el que ocurre en los momentos anteriores al tiempo del estro.

Seudoembarazo. Antes que se supiera que la función hipofisaria anterior estaba controlada en gran parte por factores de liberación producidos por células nerviosas del hipotálamo, razonando según lo observado en la hembra humana, se pensaba que la hipófisis anterior era estimulada para secretar LH después de estimulada por el aumento de concentración de estrógeno que precede al estro (o su contrapartida humana), y que cuando la concentración de estrógeno alcanzaba el máximo empezaba la secreción de LH. La primera sospecha de que intervenían otros factores quizá provino de estudiar el ciclo sexual de la coneja.

Cuando una coneja aislada entra en estro, no se produce automáticamente la ovulación; la hembra sigue en estro hasta que se acopla. Al ocurrir el acoplamiento se produce la ovulación. Como la ovulación depende de que

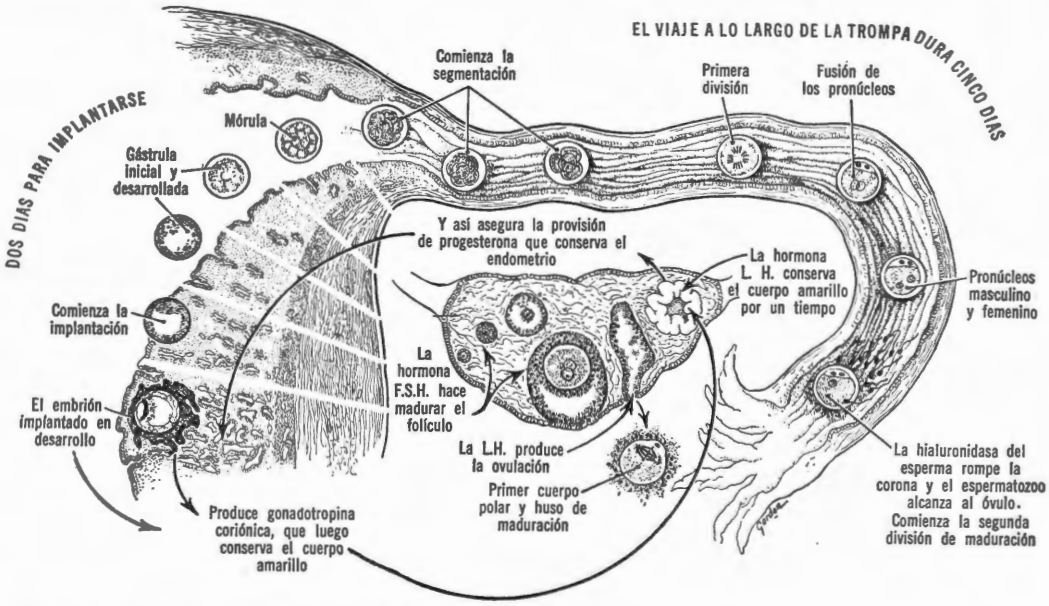

FIG. 29-11. Esquema para indicar la puesta en libertad de un huevo por el ovario, su penetración en la trompa, su fecundación, su paso a lo largo del oviducto y su implantación en el endometrio. Síganse los dibujos en sentido opuesto al de las agujas del reloj. Los cinco segmentos de pared uterina representan de arriba abajo los cambios que ocurren en el endometrio desde el momento de la ovulación hasta el de la implantación. (Copiado y modificado de Dickenson, R. L.: Human Sex Anatomy, Williams & Wilkins Co., Baltimore.)

la hipófisis anterior secrete LH, es evidente la necesidad de algún otro factor que no es la concentración relativamente alta de estrógeno en la sangre en algunos animales para hacer que la hipófisis anterior secrete suficiente LH para causar ovulación. Además, si una coneja que está en estro es cubierta con un macho *estéril,* también se produce la ovulación; por lo tanto, es evidente que la ovulación no depende de la introducción de células germinativas masculinas en la hembra, sino de la estimulación nerviosa que interviene en el acoplamiento de hembra y macho.

Según describimos en el capítulo anterior, en relación con factores de liberación, la explicación de ello parecería ser que impulsos aferentes nacidos del coito van a parar al hipotálamo, donde obligan a ciertas neuronas a descargar hacia la circulación portal el factor de liberación que controla la secreción de LH. Recuérdese, sin embargo, que este mecanismo interviene cuando la coneja está en estro y, por lo tanto, tiene una concentración sanguínea relativamente elevada de estrógeno. En consecuencia, una concentración sanguínea elevada de estrógeno puede ser un prerrequisito para que se secrete tal factor de liberación. Las hembras de animales inferiores sólo se acoplan cuando están en estro y tienen una concentración sanguínea elevada de estrógeno.

La mujer interviene en el comercio sexual casi en cualquier momento del ciclo, y no hay datos indicadores de que el coito en etapa temprana del ciclo cause automáticamente la ovulación. Cabe imaginar que aproximadamente alrededor del momento en que pudiera producirse la ovulación, el coito podría modificar el tiempo de ovulación por los impulsos aferentes que provocan la secreción del factor de liberación. Pero la secreción, o los efectos de un factor de liberación que controla la secreción de LH, parecen depender primeramente de que exista un folículo maduro en el ovario, y una concentración relativamente elevada de estrógeno en la sangre. La función de esta última puede ser la de dar cuerda al reloj biológico del hipotálamo, de manera que esté pronto para fabricar factor de liberación que libere LH de la hipófisis anterior cuando es estimulado para ello o, en todo caso, cuando llegue el momento adecuado.

En la coneja cubierta por un macho estéril no sólo se produce ovulación; también se desarrollan cuerpos amarillos en el ovario del cual se liberaron los huevos. Estos durante un tiempo se desarrollan, crecen y secretan; en consecuencia, el animal empieza a presentar todos los signos del embarazo, excepto que el útero no contiene ningún embrión. Este falso embarazo que se desarrolla en la coneja después de acoplamiento con un macho estéril, y que depende del desarrollo y secreción de cuerpos amarillos, recibe el nombre de *seudoembarazo.* Persiste por cierto tiempo, aunque no tanto como el embarazo verdadero. Su persistencia depende de que la hipófisis anterior sigue secretando LH. Sin embargo, después de un tiempo los cuerpos amarillos del ovario involucionan y termina el seudoembarazo. Antes de ocuparnos de por qué motivo acaba el falso embarazo hemos de considerar algunos otros animales comunes.

El ciclo estrual de la rata es diferente del ciclo del conejo. La rata hembra aislada sigue en estro solamente unas horas, luego empieza un nuevo ciclo estrual. Cada cuatro días, aproximadamente, se repite el nuevo ciclo. La rata ovula espontáneamente al tiempo del estro. Si no es cubierta no se desarrollan cuerpos amarillos funcionales en sus ovarios; por lo tanto, no se producen estrógeno y progesterona por sus cuerpos amarillos, que inhiben la hipófisis anterior evitando la secreción de FSH, después del estro la hipófisis anterior empieza inmediatamente a secretar FSH. Esto lleva una nueva cosecha de folículos hacia la superficie de uno de los ovarios en plazo de cuatro días, y estimula la producción de una cantidad suficiente de estrógeno para que la rata entre en estro al tiempo que los folículos maduran. Por lo tanto, la rata demuestra que la hormona preparada por los cuerpos amarillos es necesaria si la secreción del FSH debe inhibirse inmediatamente después del estro. Si una rata hembra se acopla con un macho estéril al tiempo del estro, se desarrollan cuerpos amarillos funcionales en el ovario, y se secreta prolactina suficiente (en la rata es luteotropina en lugar de LH) para conservar durante un tiempo los cuerpos amarillos. Estos últimos secretan hacia el torrente vascular estrógeno y progesterona, suficientes para causar seudoembarazo y evitar que la hipófisis anterior secrete FSH (que sería necesario iniciar un nuevo ciclo estrual). Por lo tanto, acoplando una rata hembra con un macho estéril se perturba su ciclo estrual. Cuando el seudoembarazo ha seguido un curso de varios días, acaba. Cuando los cuerpos amarillos sufren involución y dejan de fabricar sus hormonas, la hipófisis anterior tiene permiso una vez

más de secretar FSH y, por lo tanto, empieza un nuevo ciclo estrual.

El ciclo estrual de la hembra del perro es diferente. Una perra aislada normalmente entra en estro dos veces al año. La ovulación se produce espontáneamente durante el estro. Evidentemente, la concentración elevada de estrógeno en la sangre al tiempo del estro da cuerda al reloj biológico, que en este caso automáticamente a su debido momento desencadena el factor de liberación que estimula la hipófisis anterior para secretar LH; ésta causa la ovulación. Además, la hipófisis anterior después de la ovulación sigue secretando LH, prolactina, o ambas, por tiempo considerable; en consecuencia, en la hembra aislada el estro va seguido automáticamente de seudoembarazo. Esto continúa aproximadamente durante un periodo que es la mitad del embarazo. Por influencia de las hormonas del cuerpo amarillo el útero aumenta de volumen, cae el vientre y las glándulas mamarias empiezan a aumentar. Observando estos fenómenos, los propietarios de perras que no están familiarizados con los fenómenos de seudoembarazo empiezan a preguntarse si el aislamiento que impusieron a sus animales durante el periodo del estro fue tan eficaz como creyeron, pero aproximadamente por entonces acaba el seudoembarazo. El endometrio, engrosado por acción de la progesterona, involuciona y recupera su espesor normal; esto suele lograrse sin ninguna hemorragia externa, aunque se han observado por entonces ligeras hemorragias en la substancia del endometrio.

Por lo dicho, debe quedar aclarado que la menstruación normal en la mujer es la contrapartida de la terminación del seudoembarazo en los animales inferiores, y que la desencadena la imposibilidad del cuerpo amarillo de continuar secretando sus hormonas, en particular la progesterona. El motivo de terminar el seudoembarazo en la mujer se asocia con el acontecimiento grave y prolongado de la menstruación, cuando el seudoembarazo en muchos animales inferiores acaba prácticamente sin ninguna molestia; probablemente pueda explicarse por el tipo especial de vasos sanguíneos que riegan el revestimiento del útero en la mujer; lo describiremos cuando nos ocupemos del útero.

Resumen de los factores hormonales que intervienen en el ciclo menstrual

Como la menstruación ocurre a consecuencia del fracaso del cuerpo amarillo para continuar secretando sus hormonas, por entonces no hay estrógeno suficiente en la sangre para suprimir la secreción del factor liberador de FSH por las células nerviosas del hipotálamo. Por lo tanto, el factor de liberación circula con la sangre del sistema portal que riega el lóbulo anterior de la hipófisis, y estimula las células gonadotrópicas específicas para que secreten FSH. La hormona FSH estimula el desarrollo de los folículos en el ovario, y se acercan a su superficie. Un folículo (generalmente) se desarrolla en su totalidad. Entre tanto, las células de los folículos en desarrollo, u otras asociadas con ella, producen estrógeno y aumenta la concentración sanguínea del mismo. Según mencionamos, esto puede ayudar a dar cuerda al reloj biológico del hipotálamo que automáticamente en el momento adecuado da una señal —la secreción del factor de liberación— que hace que la hipófisis anterior secrete LH. Cuando esto se ha producido, la concentración sanguínea de estrógeno ha alcanzado un valor suficiente para inhibir la secreción ulterior de factor de liberación de FSH; por lo tanto, cesa la secreción de esta hormona. Pero la LH, que es secretada entonces por la hipófisis anterior, provoca ovulación, y el desarrollo de un cuerpo amarillo en el ovario, en el folículo del cual salió el huevo. El cuerpo amarillo secreta estrógeno y progesterona; estos durante la vida del cuerpo amarillo probablemente actúen ambos —pero sobre todo el estrógeno— para inhibir la secreción de factor de liberación para FSH, inhibición que empezó aproximadamente al tiempo de la ovulación. La progesterona fortalece el endometrio de manera que sea receptivo para un huevo fertilizado. Pero si no hay embarazo el cuerpo amarillo después de unos 12 días empieza a involucionar. Se pensó en un tiempo que el motivo de ello es que ya no se secretaba LH. Pero las valoraciones del contenido de LH en la sangre no confirman la idea de que la insuficiencia de LH sea la causa de que fracasa el cuerpo amarillo. Puede ocurrir que la vida de un cuerpo amarillo esté predeterminada, a menos que se produzca embarazo. Sin embargo, cuando se produce embarazo, según veremos luego, aparece en la sangre otra hormona (gonadotropina coriónica) que tiene varios efectos similares a los de la hormona LH, y asegura la conservación del cuerpo amarillo. Pero si no hay embarazo el cuerpo amarillo involuciona. La supresión de progesterona que así ocurre provoca la menstruación. Como el estrógeno, y en cierto grado la progesterona producida por

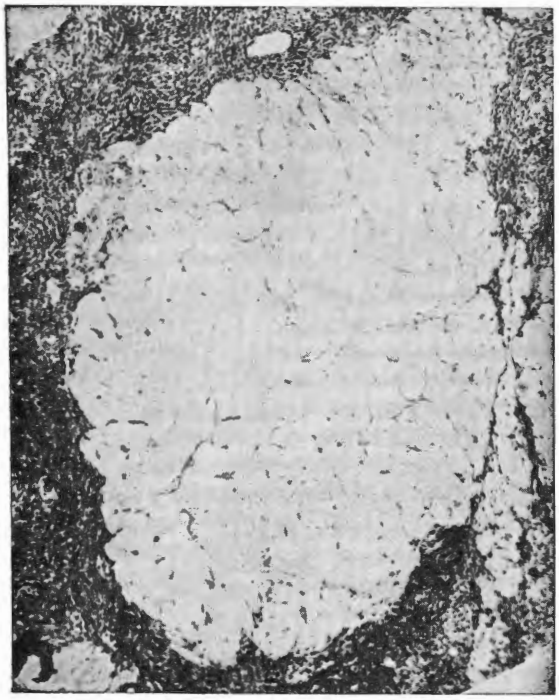

FIG. 29-12. Microfotografía (muy pequeño aumento) de un corte de ovario de mujer adulta, con un *corpus albicans* producido por degeneración de un cuerpo amarillo de menstruación.

el cuerpo amarillo, han estado inhibiendo la hipófisis anterior (por vía del hipotálamo y el factor de liberación que afecta la FSH) evitando que secretara FSH, la falla del cuerpo amarillo (que tiene por consecuencia la supresión de la secreción de estrógeno y progesterona de este origen) libera la hipófisis anterior de su supresor, de manera que inmediatamente empieza a secretar de nuevo FSH y se inicia un nuevo ciclo.

CICLOS MENSTRUALES ANOVULATORIOS

En ocasiones, la mujer sangra por el endometrio en el momento de la menstruación sin que haya tenido lugar una ovulación ni se haya producido cuerpo amarillo en el ovario. Estos casos, poco frecuentes, de hemorragia menstrual sin ovulación previa (menstruación anovulatoria), quizá dependan de variaciones en la concentración sanguínea de estrógeno. Veamos el punto en detalle.

Si se suprimen los estrógenos, por ejemplo extirpando los ovarios de una mujer sexualmente madura, la consecuencia puede ser una hemorragia del endometrio. Además, si se administra estrógeno con ritmo adecuado durante un tiempo, y luego se disminuye considerablemente la dosis sin interrumpir totalmente la administración, se producirá hemorragia del endometrio, pero no de inmediato, sino *solamente* después de unos días. Por lo tanto, se cree que la hemorragia que se produce en la menstruación anovulatoria debe explicarse como una respuesta tardía de la disminución de la producción de estrógeno por el ovario, que ocurre después de la maduración de un folículo.

Los ciclos anovulatorios en la mujer no son raros; de Allende ha comprobado que una mujer perfectamente sana puede tener tres o cuatro ciclos anovulatorios al año, con una proporción más elevada todavía cerca de la pubertad y de la menopausia.

CUERPO AMARILLO DURANTE EL EMBARAZO

Cuando no se produce embarazo en el ovario de la mujer el cuerpo amarillo se desarrolla durante unos 10 a 12 días, hasta alcanzar 1.5 a 2 centímetros de diámetro. Luego empieza a involucionar porque ya no está estimulado por la hormona luteinizante (LH). Sus capilares entran en colapso y las células luteínicas se desintegran; esto se manifiesta porque en ellas aparecen vacuolas. Como sus células características degeneran más y más, disminuye el volumen del órgano, que, finalmente, acaba en una escara blanca denominada *corpus albicans* (figs. 29-9 y 29-12).

Si hay embarazo, el cuerpo amarillo continúa creciendo y en actividad hasta alcanzar unos cinco centímetros de diámetro en el tercer mes de la gestación. Por entonces, o poco después, empieza a involucionar. Sin embargo, esta involución de un cuerpo amarillo de embarazo ya no produce menstruación, porque por entonces la placenta ya ha empezado a producir progesterona y no se origina carencia de esta hormona. Parece, incluso, que el ovario que contiene el cuerpo amarillo de embarazo puede extirparse mucho antes de lo que suele admitirse sin que ello interrumpa la gravidez, puesto que la placenta en pocos meses se basta para producir la progesterona necesaria para asegurar la persistencia del embarazo. La involución de un cuerpo amarillo de embarazo deja en el ovario una cicatriz definitiva.

Causa de la persistencia y desarrollo del cuerpo amarillo durante el embarazo. Gonadotropina coriónica. ¿Por qué el embarazo impide que el cuerpo amarillo del ovario involucione después de la ovulación? En la mujer no embarazada, el cuerpo amarillo empieza su involución porque disminuye la concentración de hormona luteinizante (LH). Habría, pues, que admitir que en el embarazo la disminución de hormona LH queda evitada. En realidad, lo que ocurre no es exactamente eso, sino algo similar. Una nueva hormona, que actúa en forma muy parecida a la LH, es producida por las células trofoblásticas de lo que será la placenta, inmediatamente después que el óvulo se implanta en el endometrio (fig. 29-11, *izquierda, abajo).* Esta hormona suele denominarse *gonadotropina placentaria* o *coriónica.* Difiere de la hormona LH porque después de la hipofisectomía no puede producir en un animal todos los fenómenos que origina ésta. Sin embargo, si a un animal al cual se le ha extirpado la hipófisis se le administra algo de hormona gonadotrópica prehipofisaria, la gonadotropina coriónica ejerce la misma acción que la hormona luteinizante (LH). En otras palabras, si colabora la hipófisis anterior, la gonadotropina coriónica actúa igual que la hormona LH.

Pruebas del embarazo. Durante el embarazo se producen grandes cantidades de gonadotropina coriónica; son las que aseguran la persistencia del cuerpo amarillo y la consiguiente secreción de progesterona (fig. 29-11). La cantidad de gonadotropina coriónica producida durante el embarazo es tal que se elimina por la orina. En realidad, una mujer grávida elimina con su orina una cantidad tan elevada de esta hormona, que si se inyecta la orina a un animal le produce efectos biológicos intensos. En ellos se fundan gran número de pruebas de embarazo con animales. Resulta excelente y es muy utilizada la modificación de Friedman a la prueba de Aschheim-Zondek. Vamos a describirla a continuación.

Recuérdese que cuando la coneja virgen entra en estro sigue con folículos maduros en la superficie de un ovario hasta que tiene contacto sexual con un macho (fig. 29-13, *izquierda).* En otras palabras, en la coneja la ovulación sólo se produce cuando se secreta LH cosa que normalmente sólo ocurre por virtud de la excitación sexual y la estimulación nerviosa que acompañan al acto de la cópula (a veces la presencia de un macho en la vecindad basta para producir LH en cantidad que permite la ovulación; por lo tanto, no tiene que haber machos en los laboratorios donde se efectúen estas pruebas). Claro está, si se inyecta LH a una coneja virgen en estado de estro, se producirá inmediatamente la ovulación y resultará muy fácil, por inspección de sus ovarios, comprobar que ha tenido lugar dicha ovulación al observar folículos hemorrágicos y cuerpos amarillos jóvenes (fig. 29-13, *derecha).* En forma análoga, si se inyecta intravenosamente gonadotropina coriónica a una coneja, se obtendrán los mismos resultados; esta hormona, en un animal con hipófisis anterior intacta, actúa como

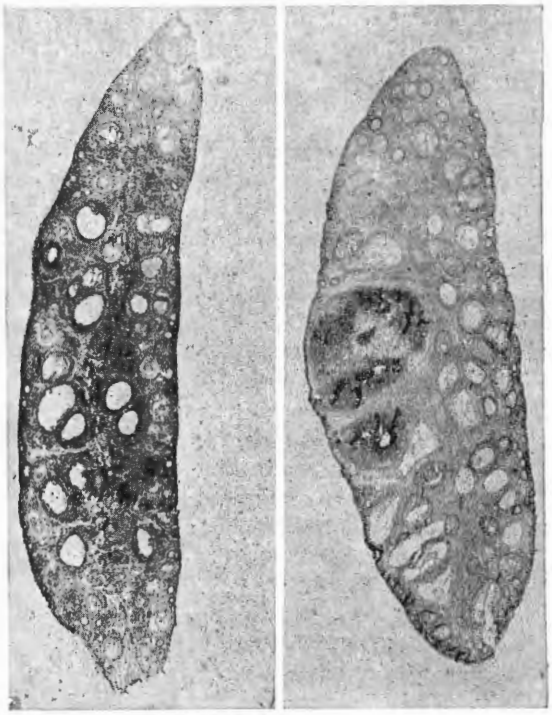

FIG. 29-13. *Izquierda,* Microfotografía (muy pequeño aumento) de un corte de ovario de coneja virgen que había recibido por inyección orina de una mujer no embarazada. Pueden verse folículos maduros sin romper cerca de la superficie. Esta es la imagen que se observa en caso de reacción negativa. *Derecha,* Microfotografía (muy pequeño aumento) de un corte de ovario de coneja virgen que había recibido por inyección orina de una mujer embarazada. Obsérvese que dos de los folículos superficiales en la parte izquierda son muy voluminosos y se hallan llenos de sangre a consecuencia de haberse producido la ovulación. Examinando la preparación con gran aumento, puede comprobarse que cada uno posee un revestimiento de células luteínicas granulosas típicas. Esta es la imagen que se observa en caso de reacción positiva.

la hormona luteinizante (LH). Una mujer embarazada elimina tal cantidad de gonadotropina coriónica, que un volumen relativamente pequeño de su orina inyectado por vía venosa a una coneja virgen en estro, le produce ovulación y formación de cuerpos amarillos (fig. 29-13, *derecha).* Como en la orina de una mujer que no está embarazada no hay gonadotropina coriónica, ni tampoco cantidad suficiente de LH para que actúe sobre la coneja, es evidente que la inyección de orina a una coneja virgen que se halle en estro, permite saber si la mujer que la ha emitido está embarazada (fig. 29-13).

Otras pruebas. La prueba anterior se describió con detalle porque ilustra algunos puntos importantes en relación con la discusión general. Más tarde se ha propuesto una serie de pruebas para descubrir gonadotropina coriónica en la orina. Una depende de que la hormona hace que algunos sapos depositen huevos; otros, por acción de la gonadotropina coriónica sobre sapos machos o ranas machos liberan espermatozoos con la orina. La prueba más complicada es la inmunológica más reciente. Depende de que la gonadotropina coriónica es una glucoproteína y que puede ser adsorbida sobre los glóbulos rojos, incluso sobre partículas de látex. Además, la gonadotropina coriónica humana puede purificarse y utilizarse como antígeno, que inyectado a los animales les provoca anticuerpos; éstos circulan con su sangre y reaccionarán con la gonadotropina coriónica humana. Si se mezclan glóbulos rojos (o partículas de látex) que han adsorbido gonadotropina coriónica humana con anticuerpo, preparado, por ejemplo en el conejo, en respuesta a la gonadotropina coriónica humana, los glóbulos rojos (o las partículas de látex) sobre los cuales se ha adsorbido el antígeno (gonadotropina coriónica humana) inmediatamente se aglutinan. Si una muestra de orina o de suero de una mujer embarazada se mezcla con el antisuero antes de mezclarlo con los glóbulos rojos o las partículas de látex recubiertos, no se produce la aglutinación, porque la gonadotropina coriónica existente en la muestra de la mujer embarazada se combina con el anticuerpo para gonadotropina coriónica y los neutraliza si existía en el suero de conejo, de manera que ya no se halla disponible para reaccionar con la gonadotropina coriónica adsorbida en los glóbulos rojos o las partículas de látex. Si la muestra de orina o de suero se tomó de una mujer no embarazada, no habrá gonadotropina coriónica para neutralizar el anticuerpo del suero del conejo, por lo tanto, cuando se mezclan glóbulos rojos o partículas de látex recubiertas con el suero de conejo el anticuerpo reaccionará con el revestimiento, y hará que las células o partículas se aglutinen. Por lo tanto, la aglutinación es una prueba negativa de embarazo, mientras que la no aglutinación es una prueba positiva.

HORMONAS SEXUALES COMO ANTICONCEPCIONALES

Para explicar cómo las hormonas sexuales pueden actuar impidiendo la concepción, puede ser útil explicar primero lo que parece haber escapado al conocimiento general, a saber, que los medios anticoncepcionales dependientes de hormonas sexuales constituyen un fenómeno automático en los primeros meses del embarazo y, por lo tanto, que la anticoncepción dependiente de hormonas sexuales es un fenómeno *normal.* Vamos a considerar los mecanismos que intervienen.

Efecto anticoncepcional de las hormonas del cuerpo amarillo en los primeros meses del embarazo. En la sociedad moderna es frecuente que las parejas sigan sus contactos sexuales después de producir el embarazo. Como la luz del útero durante unos cuantos meses no queda cerrada por el crecimiento del feto y membranas, no hay ninguna barrera que impida que los espermatozoides introducidos en la vagina por el varón sigan su camino atravesando el útero hacia los oviductos, como harían en una mujer no embarazada. Además, durante este tiempo el endometrio se halla bajo influencia de la progesterona, o sea la hormona que lo hace receptivo para recibir huevos fertilizados si llegan. Por lo tanto, si la ovulación continuara produciéndose regularmente cada 28 días aproximadamente, es probable que en una mujer embarazada que siguiera teniendo contactos sexuales con su marido otro huevo podría quedar implantado en el endometrio cada 28 días durante los primeros meses del embarazo. Cada embrión que se desarrollara, claro está, sería 28 días más joven que el precedente. Como el parto ocurriría cuando el feto más viejo llegara a término, todos tendrían que nacer al mismo tiempo y los más jóvenes serían progresivamente más prematuros. Tal circunstancia indeseable se evita por los motivos que vamos a describir.

Hasta donde sepamos, el motivo de que cuando una mujer siga teniendo contactos sexuales

durante los primeros meses del embarazo no haya peligro de concebir más niños durante ese tiempo es que cuando empieza el embarazo queda suprimida la ovulación por el resto de la gravidez. El motivo de la supresión de la ovulación es que se establecen rápidamente concentraciones sanguíneas de estrógeno y progesterona que inhiben el mecanismo que originaría una secreción prehipofisaria suficiente de FSH para que se desarrollaran nuevos folículos ováricos y maduraran en los ovarios. El estrógeno tiene efecto más potente que la progesterona al respecto. El origen de este estrógeno en etapa temprana del embarazo es el cuerpo amarillo del embarazo que, claro está, también produce progesterona.

Más tarde la placenta también produce estrógeno y progesterona.

Parece que la supresión del mecanismo que provoca la secreción de FSH, y por lo tanto el desarrollo de folículos maduros, es el factor importante que suprime la ovulación, porque si aparecieran folículos maduros en la superficie del ovario en la mujer embarazada no se necesitaría secreción de LH por la hipófisis anterior para que se rompieran; el motivo de ello es que existe suficiente gondotropina coriónica en la sangre para tener efecto de LH, según queda demostrado por la prueba del embarazo antes descrita.

Cómo actúan las hormonas sexuales cuando se utilizan como anticoncepcionales en la mujer no embarazada. Como investigaciones en curso sugieren que puede haber diversos modos de acción para los anticoncepcionales por vía bucal, la forma como los preparados por vía bucal actúan se comprende fácilmente teniendo presente lo dicho hasta aquí de cómo se evitan los embarazos una vez iniciada la gravidez, porque la mayor parte de tales productos están destinados a suprimir la ovulación. Aunque los preparados difieren, suelen contener representantes de las últimas dos hormonas, estrógeno y progesterona. Los anticoncepcionales por vía bucal contienen una cantidad suficiente de estrógeno, eficaz por la boca, tomados regularmente después de la menstruación, para conservar una concentración de actividad estrógena en la sangre, suficiente para inhibir la secreción de factor de liberación de FSH. Sin cantidades eficaces de FSH secretadas, no maduran folículos en el ovario. Además, substancias con actividad de progesterona se utilizan ampliamente en estos preparados. Estas no son tan potentes como el estrógeno para inhibir la secreción de FSH, pero pueden inhibir en cierto grado la secreción de LH. La substancia que tiene actividad de progesterona puede tomarse sólo durante una parte del ciclo, y actúa sobre el endometrio transformándolo en el tipo premenstrual. En el momento adecuado se interrumpe el tratamiento varios días para lograr una desaparición de ambos, estrógeno y progesterona, que, claro está, origina la menstruación. En el día adecuado vuelve a tomarse el preparado, de manera que el organismo disponga de estrógeno para evitar que la hipófisis anterior secrete FSH durante el ciclo siguiente.

Señalemos que la supresión de la ovulación por cualquiera de estos preparados impide la formación regular de nuevos cuerpos amarillos en los ovarios de la mujer; por lo tanto, la producción en la mujer no embarazada de estrógeno y progesterona de este origen tiene que compensarse por el contenido de hormona del anticoncepcional usado por vía bucal.

Una revisión reciente del modo de acción de los anticoncepcionales publicada por Diczfalusy se indica en la bibliografía.

Folículos atrésicos

Ahora puede comprenderse cómo la corteza del ovario de una mujer madura sexualmente y no embarazada, que ha tenido hijos, puede contener gran variedad de estructuras: folículos primarios, folículos normales en etapas varias de desarrollo, folículos en etapas diferentes de atresia, quizá un cuerpo amarillo funcional de menstruación, y cicatrices de cuerpos amarillos viejos de menstruación y de embarazo. Vamos a describir más detalladamente algunas de las características de estas estructuras de manera que el estudiante tenga algunos principios generales para distinguirlos en los cortes.

Recuérdese que, con excepción de unos cuantos folículos que son estimulados para desarrollarse y se acercan a la superficie del ovario de la mujer en el momento de la ovulación, sólo uno suele alcanzar las etapas finales del desarrollo y maduración y libera un oocito. Según Allen, Pratt, Newell y Bland probablemente los otros folículos voluminosos todos sufran atresia. Por lo tanto, no quedan en estado de actividad suspendida esperando la oportunidad de ovular en un mes subsiguiente, sino que mueren. Si la ovulación debe producirse en otro mes, tendrán que desarrollarse una nueva serie de folículos y acercarse a la superficie.

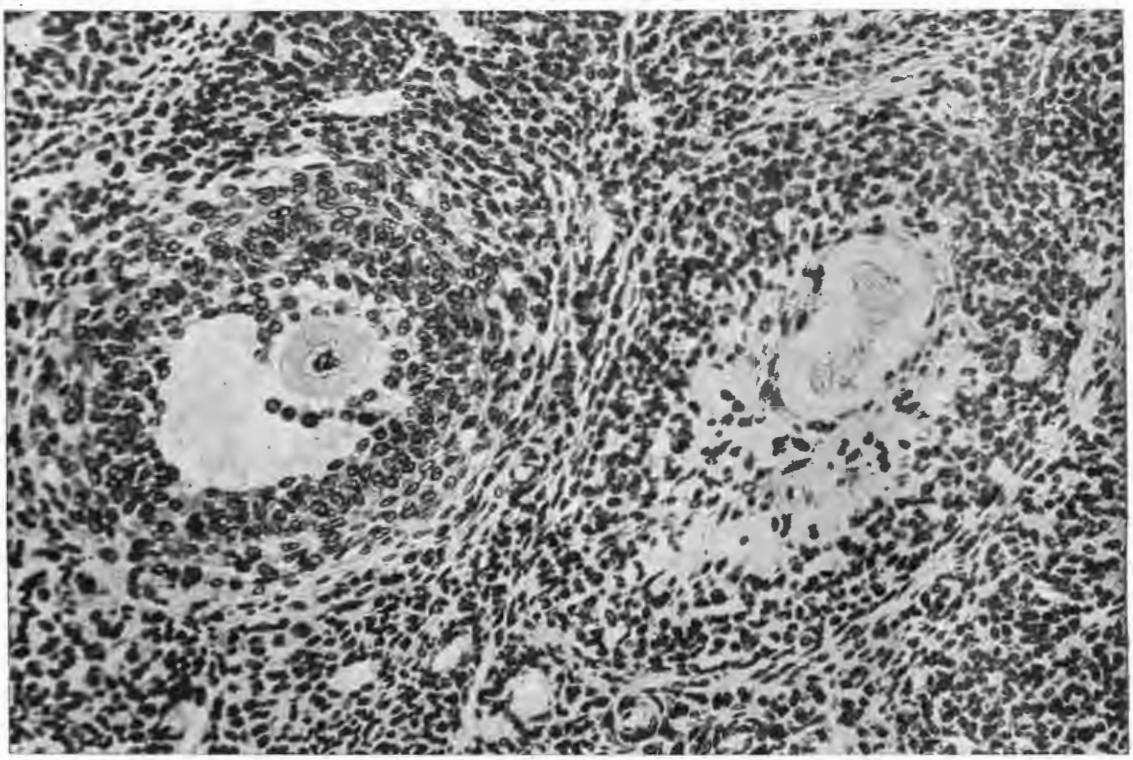

FIG. 29-14. Microfotografía (pequeño aumento) de un corte de ovario de cobayo, en el cual se observa un folículo normal en desarrollo en la parte izquierda y un folículo atrésico situado a la derecha. En el folículo atrésico el óvulo ha degenerado y se han desarrollado fibroblastos en la parte central.

Por lo tanto, en un corte de ovario puede haber varios folículos atrésicos de gran volumen; si están empezando a sufrir la atresia quizá sea difícil distinguirlos de los folículos normales. Si la atresia ya lleva cierto tiempo de evolución, el trabajo del estudiante es menor, pues en fase avanzada de la atresia aparecen fibroblastos en el folículo que se desintegra y lo substituyen por tejido conectivo (fig. 29-14, *derecha*). Pero, antes de que esto ocurra, descubrir la atresia requiere utilizar criterios menos manifiestos. Hay dos signos precoces de atresia: separación del epitelio folicular de la teca interna (o una rotura en el epitelio folicular) y presencia de núcleos picnóticos en las células epiteliales foliculares. Allen y colaboradores han señalado que durante la atresia el *cumulus oophorus* se despega, pero esto, claro está, no puede comprobarse estudiando un solo corte. Evidentemente, cabe observar los signos histológicos de muerte celular en el óvulo que involuciona, pero según como se haya efectuado el corte, dicho óvulo puede resultar prácticamente invisible.

Para distinguir folículos atrésicos viejos de cuerpos amarillos degenerados, es muy útil tener presente que el término atresia se reserva para los folículos que degeneran antes de madurar y, por lo tanto, que no hay motivo para que en ellos haya tenido lugar una hemorragia. Por lo contrario, los cuerpos amarillos viejos, de menstruación o de embarazo, suelen contener pigmento sanguíneo, que queda en su interior indicando que fueron asiento de hemorragia.

EL OVARIO DESPUÉS DE LA MENOPAUSIA

Después de funcionar unos 30 o más de años, poniendo óvulos en libertad y secretando hormonas, los ovarios parecen agotarse; hay un breve periodo durante el cual funcionan esporádicamente y luego dejan de liberar óvulos y producir hormonas. Cuando ya no liberan óvulos, claro está que no se forman nuevos cuerpos amarillos; en consecuencia, desde aquel momento el endometrio ya no aumenta de espesor ni se desintegra cada 28 días. Por lo

tanto, el signo más manifiesto de insuficiencia ovárica es la cesación de las menstruaciones; por ello, la mujer en tal estado se denomina *menopáusica* (*mēn* = mes, *pausis* = cesación). La menopausia suele presentarse entre los 45 y los 50 años; señala el final de la vida reproductora de una mujer. En realidad, la fertilidad disminuye rápidamente durante los 10 años que preceden a la menopausia. Si se extirpan los ovarios o se suprime su función en otra forma, se produce una menopausia artificial anticipada; esto es lo que ocurre en estado patológico o después de irradiaciones.

El principio de la menopausia suele manifestarse por otros signos y síntomas. De ordinario, la función de los nervios vasomotores se perturba y las mujeres sufren lo que denominan "bochornos". Además, durante cierto tiempo, por motivos fisiológicos y psicológicos, pueden tener dificultades para conservar su adaptación normal a la vida; en consecuencia, algunas presentan inestabilidad emocional, y en las inadaptadas la menopausia puede desencadenar trastornos mentales graves. A veces aparecen otros síntomas, como cefalea, insomnio, alteraciones de la frecuencia cardiaca, etc. En la actualidad, es mucho lo que cabe hacer para aliviar las molestias más intensas que se producen durante la menopausia recurriendo a la administración de hormonas sexuales.

Se tiene bien presente que los trastornos hormonales que se producen durante la menopausia dependen de incapacidad del ovario, no de insuficiencia de la hipófisis anterior. De hecho, a medida que la concentración de estrógeno en la sangre disminuye después de la menopausia, el mecanismo de acción y reacción entre estrógeno y hormona FSH tiene por consecuencia que esta hormona estimulante de los folículos sea secretada en cantidades crecientes, hasta el punto de aparecer en la orina. Por lo tanto, si se inyecta orina de una mujer que ya pasó la menopausia a un animal joven, estimularía su desarrollo folicular y su secreción de estrógeno al punto de producir en él una pubertad precoz. Así, pues, en este tiempo no tiene sentido administrar hormona gonadotrópica a una mujer con el deseo de estudiar sus ovarios. Por lo con-

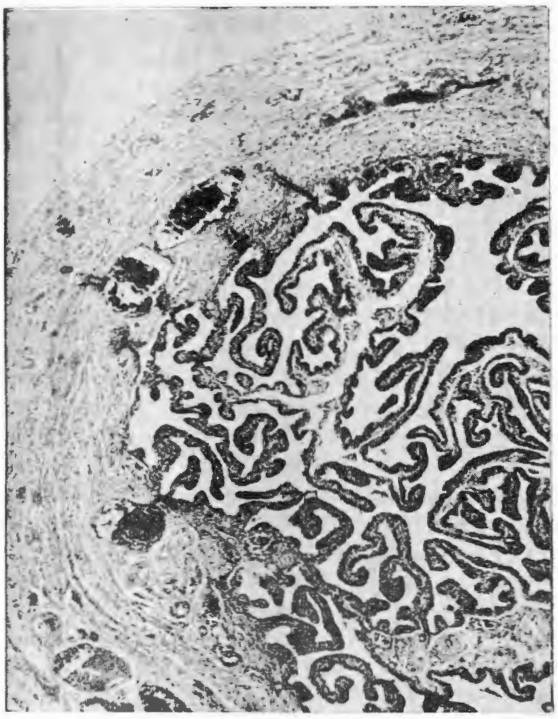

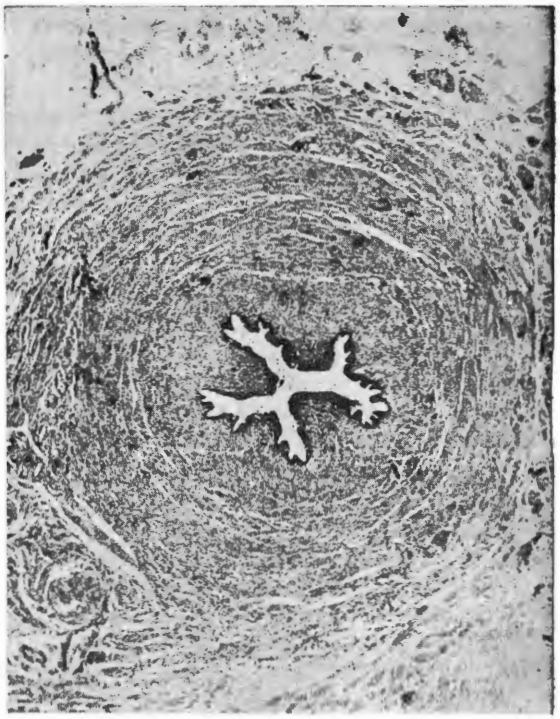

FIG. 29-15. *Izquierda,* Microfotografía (muy pequeño aumento) de un segmento de corte transversal del pabellón de la trompa en una mujer adulta. Las zonas obscuras de la capa muscular son venas congestionadas. Obsérvense los pliegues longitudinales complejos cortados perpendicularmente. *Derecha,* Microfotografía (muy pequeño aumento) de un corte transversal del istmo de una trompa.

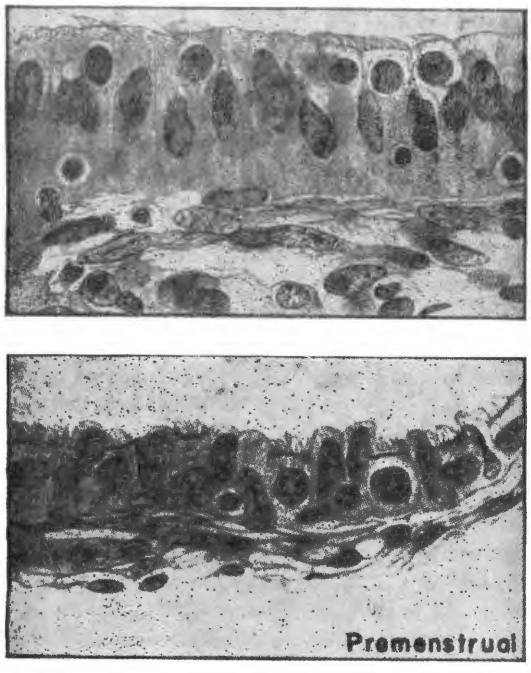

FIG. 29-16. *Arriba,* Trompa humana aproximadamente a mitad de la fase de intervalo (dibujo con cámara clara; × 700). *Abajo,* Trompa en fase premenstrual (dibujo con cámara clara; × 700). (Snyder, F. F.: Bull. Johns Hopkins Hosp., *35:*146.)

trario, la administración de estrógeno a una mujer que se halla en periodo menopáusico lógicamente ha de disminuir la hipersecreción de FSH que suele existir por entonces, además de producir otros efectos beneficiosos.

El ovario de una mujer que acaba de pasar la menopausia se distingue por la ausencia relativa de: 1) folículos primarios; 2) folículos en diversas fases de desarrollo normal o en atresia inicial, y 3) cuerpos amarillos recientes. A medida que pasan los años, el ovario disminuye de volumen y queda formado casi exclusivamente por tejido fibroso viejo.

Parece que durante la menopausia la producción de progesterona disminuye más rápidamente que la producción de estrógeno. Si la producción de progesterona debe asegurarse por un tiempo, resultan necesarios nuevos cuerpos amarillos. La producción de estrógeno por el ovario, aunque disminuida, puede persistir cierto tiempo después de la menopausia. No sabemos exactamente a cuáles células del ovario corresponde la producción de estrógeno, ni antes de la menopausia ni después de ella. Los datos disponibles permiten sospechar que participan en el proceso tanto las células del epitelio folicular como las de la teca interna de los folículos en desarrollo y maduros. Por lo tanto, mientras en el ovario persistan elementos epiteliales y tecales, se producirá cierta cantidad de estrógeno. Además, es probable que en el cuerpo haya algunas fuentes extraováricas productoras de estrógeno, aunque no muy importantes.

La considerable disminución en la producción de estrógeno que tiene lugar al ocurrir la menopausia, tarde o temprano puede reflejarse en cambios substanciales de varias partes del cuerpo. Las porciones del aparato reproductor femenino que dependen de esta hormona para mantener su estructura tienden a sufrir atrofia. Por ejemplo, disminuye la capacidad funcional de las glándulas asociadas a los genitales externos; los mismos genitales externos tienen tendencia a atrofiarse, y el revestimiento vaginal puede adelgazarse considerablemente aumentando mucho su sensibilidad a la infección. La terapéutica substitutiva puede aliviar considerablemente tales perturbaciones.

TROMPAS DE FALOPIO

Cada trompa (fig. 29-1) tiene unos 12 centímetros de largo y está formada de cuatro partes: 1) una porción intramural, que se extiende a través de la pared uterina; 2) un istmo, la porción corta y estrecha situada junto al útero; 3) la ampolla, o sea, la parte más larga de la trompa, del diámetro aproximado de un lápiz, que se extiende desde el istmo hasta, 4) el infundíbulo o pabellón, la terminación abierta de la trompa, provista de una serie de fimbrias o franjas. La pared de la trompa tiene tres capas: una mucosa, una muscular y una serosa adventicia (fig. 29-15).

Mucosa. El epitelio está formado por una sola capa de células cilíndricas. Las hay de dos tipos, ciliadas y secretorias, que alternan irregularmente (fig. 29-16, *arriba).* Sus alturas absolutas y relativas varían según las fases del ciclo menstrual. Según Snyder, empezando poco después de la menstruación, las dos aumentan de altura, y al tiempo de la ovulación ambas tienen unas 30 micras de altura (fig. 29-16, *arriba).* Después las células ciliadas se hacen mucho más cortas, y las secretorias, aunque también se acortan, acaban proyectándose entre las ciliadas en la luz de la trompa, con lo cual la superficie epitelial de ésta se torna irre-

gular (fig. 29-16, *abajo).* En la membrana epitelial, cerca de la basal, pueden observarse unas pocas células pequeñas con núcleos teñidos intensamente. Probablemente sean células secretorias jóvenes. No parece que las células no ciliadas puedan desarrollar pestañas, ni viceversa. Los cilios tienen movimiento de desplazamiento hacia el útero. Probablemente las secreciones de la trompa, sean cuales sean, tengan cierta acción nutritiva o ayuden en otra forma al óvulo, y que la estimulación hormonal de las células que intervienen en dicha secreción tiene lugar precisamente cuando hay probabilidades de que un óvulo circule por la trompa.

La lámina propia de la mucosa es de tejido conectivo corriente, pero sus células tienen potencialidades parecidas a las del estroma del endometrio, ya que reaccionan en forma análoga si por inadvertencia un óvulo fecundado se implanta en la mucosa de la trompa.

Según describimos al referirnos a las diversas partes del aparato reproductor, la mucosa de la trompa presenta amplios pliegues longitudinales (fig. 29-15, *izquierda).* Estos disminuyen de volumen y de extensión a nivel del istmo (fig. 29-15, *derecha),* y quedan reducidos a pequeñas arrugas en la porción intramural de la trompa.

Revestimiento muscular. Tiene dos capas, una interna de fibras musculares lisas dispuestas circularmente o en forma más o menos espiral, y una capa externa de fibras dispuestas longitudinalmente. La línea de separación entre estas dos capas musculares no es muy neta; como hay tejido conectivo entre los haces de fibras musculares, a veces resulta difícil identificar las capas musculares en forma precisa. La capa interna de fibras circulares es más gruesa en la porción intramural de la trompa, menos manifiesta a nivel del pabellón. Se admite que en la época de ovulación los movimientos peristálticos de la musculatura aumentan. Se ha comprobado que tanto el tono como las contracciones del músculo son modificados por las hormonas.

La estructura histológica de la serosa es típica.

CUERPO Y FONDO DEL UTERO

La pared de un útero (fig. 29-2) tiene espesor variable, desde 1.5 centímetros hasta poco

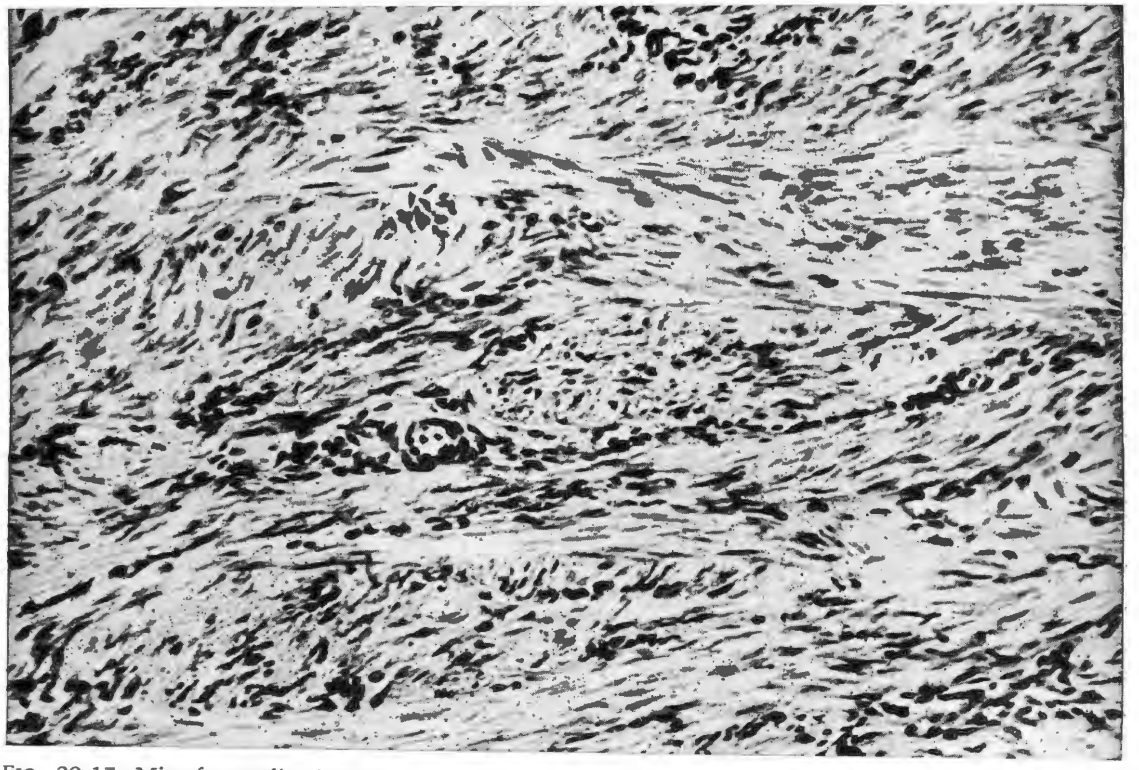

FIG. 29-17. Microfotografía (pequeño aumento) de un corte de miometrio. Obsérvense los haces entrelazados de fibras musculares lisas.

menos de un centímetro. Está formada por tres capas, que de fuera adentro son las siguientes: 1) una externa delgada, o *serosa;* 2) una capa muscular gruesa o *miometrio, y* 3) una mucosa o *endometrio.*

La serosa —en realidad la cubierta peritoneal del órgano— está formada por una sola capa de células mesoteliales sostenidas por tejido conectivo fino; a cada lado del órgano se continúa con el peritoneo del ligamento ancho; sólo falta en la mitad inferior de la superficie anterior (fig. 29-2).

El miometrio está formado por haces de fibras musculares lisas separadas entre sí por tejido conectivo (fig. 29-17). Los haces están dispuestos en tres capas mal definidas. La externa y la interna son delgadas y se hallan formadas principalmente por fibras longitudinales y oblicuas. La capa media es mucho más gruesa; en ella las fibras musculares lisas tienden a disponerse circularmente. Los vasos sanguíneos mayores de la pared uterina se hallan principalmente en esta capa media, que por ello recibe a veces el nombre de *estrato vascular.* En el útero no grávido las fibras musculares lisas de esta capa tienen en promedio 0.25 mm de longitud.

Crecimiento del útero durante el embarazo. Las células musculares lisas del miometrio se hacen unas 10 veces más largas y muchas veces más gruesas durante el embarazo. El gran aumento de espesor del miometrio durante el embarazo se logra no sólo por hipertrofia de fibras previamente existentes, sino también por aumento del número de fibras; las nuevas provienen de división de fibras preexistentes, quizá también de transformación de células indiferenciadas en el tejido conectivo entre los haces, que se transforman en células musculares lisas.

Base hormonal del crecimiento del miometrio. Como la placenta produce cantidades muy elevadas de estrógenos durante el embarazo, y como se sabe que los estrógenos originan gran crecimiento del miometrio si se administran a los animales ovariectomizados, según puede verse en la figura 29-18, se admite que el gran crecimiento del miometrio durante el embarazo depende básicamente de los estrógenos.

La forma en la cual un estrógeno u otra hormona puede originar crecimiento de determinadas células en el cuerpo, debe incluir la estimulación de la síntesis proteínica para permitir que aumenten de volumen y se dividan. Recientemente se ha prestado gran atención a la forma cómo una hormona puede resolver este problema. En los primeros tiempos de las investigaciones hormonales, cuando todavía no se tenía información de la manera cómo el DNA controlaba la síntesis proteínica transcribiendo información a un RNA mensajero, y cómo el RNA mensajero en colaboración con los ribosomas y con el RNA de transferencia logra que los aminoácidos se reúnan en un orden determinado para formar proteínas, según se describe en el capítulo 6 y se ilustra en la figura 6-30, se admitía que una hormona, por ejemplo, un estrógeno, probablemente modificaba la síntesis de crecimiento afectando en alguna forma directa determinadas reacciones controladas por enzimas que tenían lugar en el citoplasma. Estudios más recientes han demostrado que el estrógeno también tiene efecto primario sobre la cromatina del núcleo.

Se ha demostrado por radioautografía que un estrógeno marcado se une a la cromatina de la célula muscular lisa del útero tan pronto como a los dos minutos de quedar disponible. Otros estudios indican que ello estimula la producción de RNA, incluyendo RNA ribosómico, y que éste acelera el transporte de partículas precursoras ribosómicas que se asocian con el RNA mensajero en el citoplasma, donde aparecen polirribosomas que tienen propiedades diferentes de las que existen en las células musculares lisas que no han sido sometidas a la estimulación del estrógeno. El resultado neto de todo ello es que aumenta la síntesis proteínica. En consecuencia, el efecto estimulante del estrógeno para el desarrollo de fibras musculares lisas del útero parece que tendría lugar en los cromosomas, donde estimula en determinados lugares la formación de diversos tipos de RNA. El desplazamiento de éstos hacia el citoplasma, donde este efecto primario se traduce en un aumento de la síntesis de proteína, también está incrementado. T. H. Hamilton ha publicado un resumen amplio de la información sobre este tema.

ENDOMETRIO

La mucosa que reviste la cara interna del cuerpo y el fondo del útero está formada por epitelio y una lámina propia conectiva que se continúa con la del miometrio. La lámina propia suele denominarse *estroma endométrico;* en adelante vamos a utilizar este término. El estroma se halla tachonado de glándulas tubulares simples cuyos conductos, atravesando la superficie epitelial, se abren en la luz del útero, y

cuyas porciones más profundas casi alcanzan el miometrio (fig. 29-18, *derecha).* Las glándulas están formadas por epitelio cilíndrico similar al que reviste la cavidad del útero.

Resulta cómodo considerar el epitelio formado por dos capas principales: una superficial gruesa, o capa *funcional,* y una profunda delgada, o capa *basilar.* La capa funcional se denomina así porque cambia netamente de carácter durante el ciclo menstrual; en el momento de la menstruación se elimina casi totalmente (figura 29-19, *izquierda).* El carácter de la capa basilar no se modifica de manera notable durante el ciclo menstrual; durante la menstruación persiste para regenerar una nueva capa funcional cuando la pérdida sanguínea cesa.

El endometrio durante el ciclo menstrual. En la primera parte de este capítulo asegurábamos que el ciclo menstrual duraba unos 28 días. Esta cifra, claro está, no es constante; puede ser mayor o menor en varios días. Además, la duración del ciclo menstrual puede variar en una misma persona según los momentos. Suelen numerarse los días del ciclo a partir del primer día de la menstruación; esto es una concesión a la medicina casera, puesto que el primer día de la menstruación resulta fácil de fijar por la paciente. La menstruación suele durar cuatro días, pero son frecuentes los periodos de tres o de cinco días.

En general, se admite que en cada ciclo menstrual el endometrio pasa por diferentes fases. El endometrio de los días primero a cuatro se dice que se halla en *fase menstrual* (fig. 29-19, *izquierda).* Desde el cuarto día hasta uno o dos días después de la ovulación se dice que se halla en fase *estrógena, proliferativa, de reparación* o *folicular* (fig. 29-19, *derecha).* Durante esta

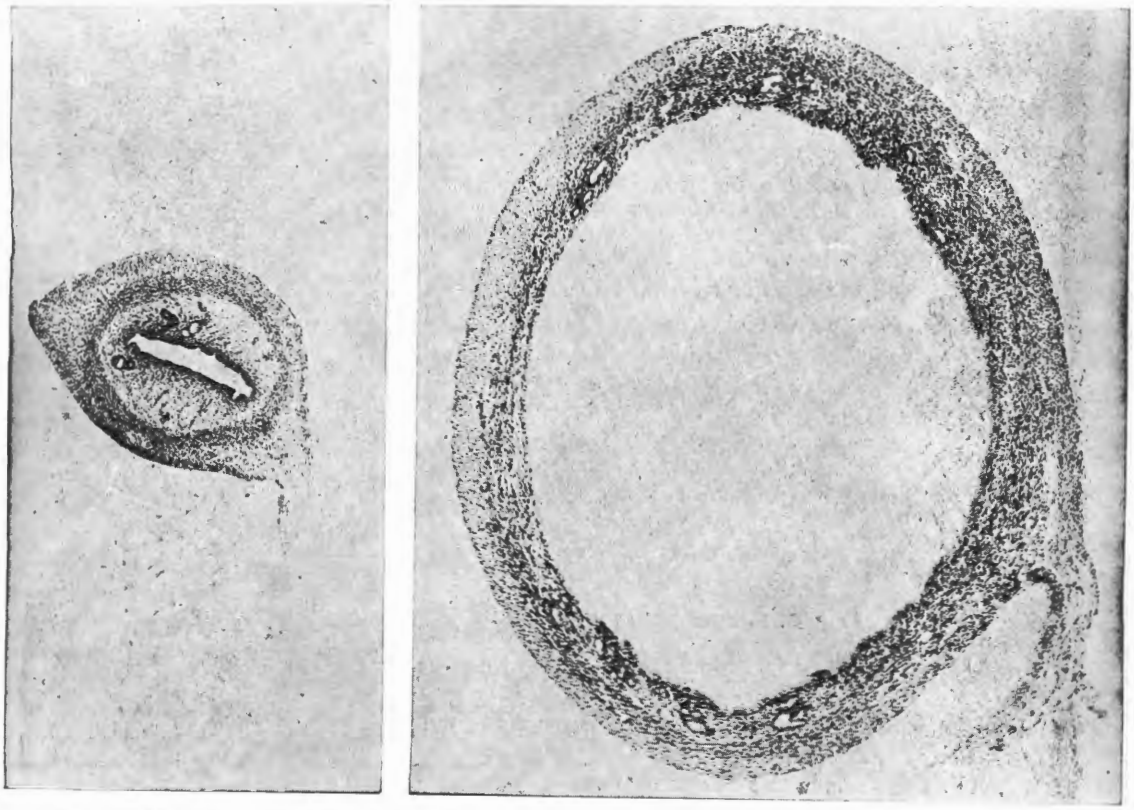

FIG. 29-18. *Izquierda,* Microfotografía (muy pequeño aumento) de un corte perpendicular de cuerno uterino de rata, un mes después de extirpados los ovarios. El útero se ha atrofiado por falta de estrógeno. *Derecha,* Microfotografía (con igual aumento) del mismo tipo de preparación obtenida de una rata tratada en forma análoga, pero que había recibido estrógenos durante varios días antes de obtenerse la pieza. La fotografía demuestra no sólo que el estrógeno estimula el desarrollo de un útero atrofiado, sino también que hace secretar sus células epiteliales, ya que el órgano se halla enormemente distendido por la secreción que hay en su interior.

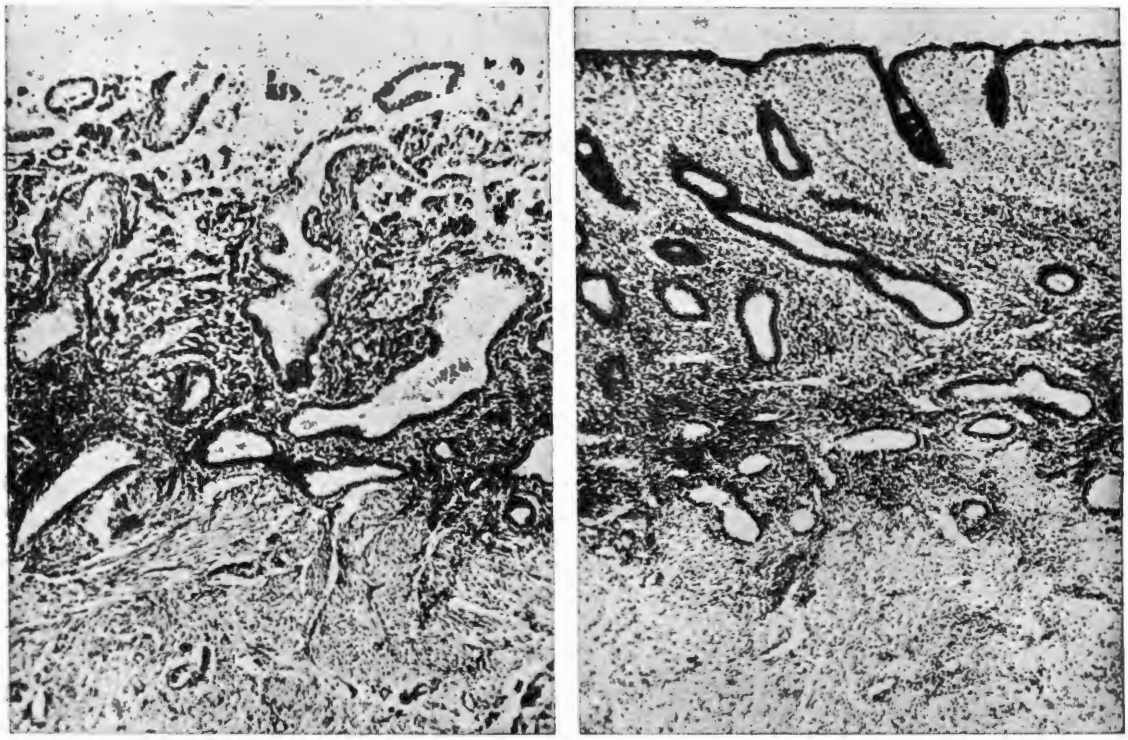

FIG. 29-19. *Izquierda,* Microfotografía (pequeño aumento) de un corte de endometrio y del miometrio vecino al acercarse el final de la menstruación. Obsérvese la superficie interna descamada. Se están desprendiendo todas las glándulas y el estroma que las acompaña, con excepción de las situadas más profundamente. *Derecha,* Microfotografía (pequeño aumento) de la misma región tomada de un corte de útero en el cual el endometrio se hallaba en fase proliferativa temprana. Obsérvese que la superficie que antes estaba descamada se ha epitelizado y que las glándulas son rectas.

etapa aumenta desde poco menos de un milímetro hasta dos o tres milímetros de espesor. Su desarrollo durante este periodo es estimulado por el estrógeno que secreta el ovario cuando un folículo madura y se acerca a la superficie (de aquí los términos *estrógeno* y *folicular).* En la figura 29-18 se indica hasta qué punto el estrógeno puede modificar el crecimiento del útero.

No puede establecerse con exactitud cuál sea el último día de la fase estrógena, a consecuencia de lo variable que es el momento de la ovulación. Los datos existentes son algo contradictorios, pero la ovulación probablemente se produzca entre los días 8 y 20, raramente antes, pocas veces después (véase Siegler: *Fertility in Women).* La última etapa de la fase estrógena suele denominarse *fase de intervalo.* El término se refiere al periodo que sigue después que el endometrio ya se ha establecido completamente, pero todavía no ha empezado a estar afectado por la progesterona. La última fase del ciclo menstrual recibe los nombres de: 1) *fase progestacional,* porque los cambios que se producen en el endometrio dependen de la acción de la progesterona, o 2) *fase pregravídica,* porque si se produce el embarazo comienza en ese momento, o 3) *fase secretoria,* porque entonces las células epiteliales de las glándulas secretan activamente. Esta fase se inicia poco después de la ovulación. En el ciclo menstrual el crecimiento y la función activa del cuerpo amarillo durante 10 a 12 días suelen constituir un fenómeno mucho más constante que el momento de la ovulación. El último o los dos últimos días de la fase progestacional reciben a veces el nombre de *fase isquémica (ischo* = retengo; *haima* = sangre) porque entonces los vasos que riegan las partes más superficiales de la capa funcional del endometrio se ocluyen por tiempo variable y el endometrio queda desprovisto de sangre, según veremos más tarde.

Aspecto microscópico del endometrio en las diferentes fases

Fase estrógena (de intervalo). El endometrio en la última parte de la fase estrógena (de intervalo) tiene de 2 a 3 mm de espesor. Las células epiteliales que revisten la superficie e incluyen las glándulas tienen forma cilíndrica baja. En su mayor parte son secretorias, pero el moco que secretan en este tiempo es líquido y acuoso. Su citoplasma contiene algo de glucógeno. Hay placas de células cilíndricas ciliadas dispersas entre las células secretorias. En la capa funcional del endometrio las glándulas tienden a ser estrechas y rectas. El estroma está formado por células mesenquimatosas estrelladas, con prolongaciones citoplásmicas unidas entre sí. Las células se hallan incluidas en una red de fibras reticulares. La substancia intercelular amorfa, que se tiñe metacromáticamente, durante este tiempo no es tan abundante como poco antes. El estroma tampoco contiene un número tan elevado de leucocitos.

Fase progestacional. Durante la fase progestacional el espesor del endometrio es superior al doble del que tenía en la fase de intervalo. El aumento de espesor depende en parte de aumento de líquido tisular en el estroma (edema), en parte de que las glándulas acumulan cantidades aumentadas de secreción, y en parte del aumento de volumen de las células del estroma. Exceptuando en la parte más superficial de la capa funcional y en la capa basilar, las glándulas se hacen más anchas, tortuosas y quísticas (figs. 29-20, *izquierda,* y 29-21). En las células se acumulan cantidades considerables de glucógeno. Al principio, éste se halla entre los núcleos y las bases de las células (fig. 29-20, *derecha),* pero más tarde se observa entre los núcleos y los bordes libres; en consecuencia, estos últimos tienen aspecto desgarbado. La secreción mucosa de las glándulas se hace mucho más espesa y abundante. Las células del estroma están aumentadas de volumen, presentando lo que se denomina una *reacción decidual* (la palabra *decidua, deciduus* = que decae, se refiere

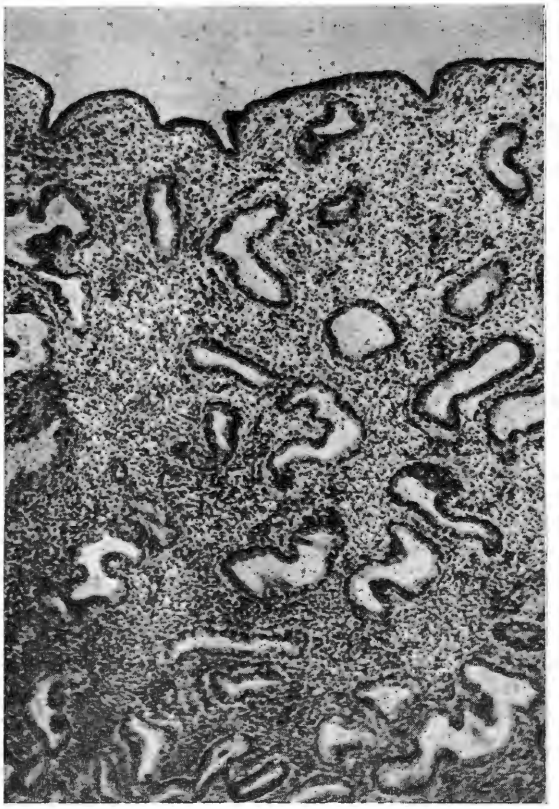

FIG. 29-20. *Izquierda,* Microfotografía (pequeño aumento) de la parte interna del endometrio en fase progestacional temprana. *Derecha,* Microfotografía (gran aumento) de una de las glándulas. En esta etapa hay glucógeno entre el núcleo y la base de cada célula.

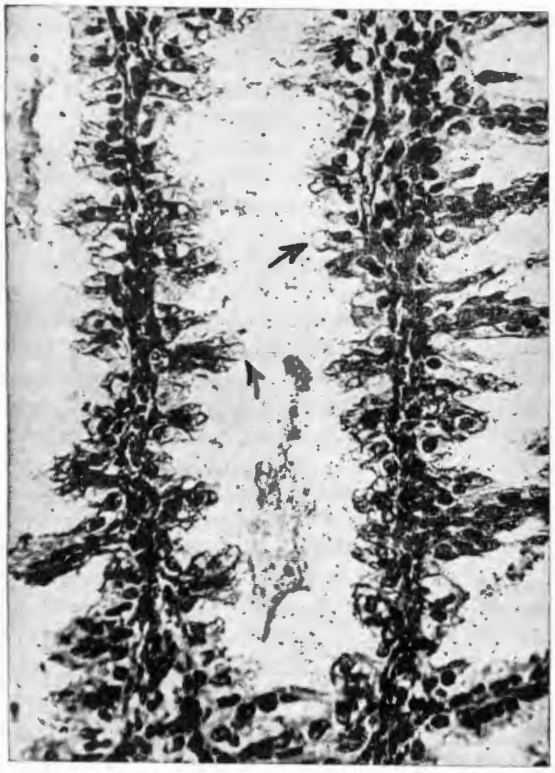

FIG. 29-21. Microfotografía (mediano aumento) de un corte de endometrio en etapa progestacional tardía. Obsérvese el aspecto en escalera de la glándula fotografiada; los bordes libres de las células parecen deshilachados porque contienen glucógeno (flechas).

a la membrana en la cual se transforma la porción funcional del endometrio durante el embarazo, y que se elimina en el momento del parto). Las células del estroma reaccionan aumentando de volumen y disminuyendo su afinidad por los colorantes, y presentando en su citoplasma glucógeno y gotitas de lipoide. Si se produce embarazo la reacción decidual se intensifica y persiste.

Los cambios que se producen durante la fase progestacional (con excepción de la última etapa) dependen de la acción de la progesterona, que actúa en colaboración con el estrógeno que todavía se halla en circulación. En general, se admite que estos cambios están destinados a que el endometrio pueda asegurar la nutrición de un óvulo fecundado; por ejemplo, el glucógeno que se produce serviría como carbohidrato de aprovechamiento inmediato.

Los cambios que aparecen al final de la fase progestacional, siempre que no haya embarazo, han sido descritos en la mona por Markee. Este investigador los estudió implantando pequeñas porciones de endometrio de mono en la cámara anterior del ojo, donde se vascularizaban y podían observarse directamente durante horas. Markee comprobó que al final de lo que hemos denominado la fase progestacional el endometrio empieza a involucionar (se retrae). Esta involución precedería siempre a la hemorragia menstrual. Para explicar cómo la involución del endometrio (que probablemente dependa de una menor estimulación por ambos, estrógeno y progesterona) puede actuar provocando la hemorragia y la desintegración de la capa funcional del endometrio, hemos de describir las características del riego sanguíneo del endometrio. Cuando empieza la regresión el endometrio es invadido por leucocitos.

Riego sanguíneo del endometrio y su relación con la menstruación. Daron ha estudiado el riego del endometrio en el mono en diversas etapas del ciclo menstrual inyectando los vasos sanguíneos del animal y luego fijando y congelando el útero in situ. En su estudio utilizó cortes ordinarios en serie y cortes gruesos aclarados. Comprobó, en resumen, que hay dos tipos de arterias que van desde el estrato vascular del miometrio hacia el endometrio. Las del primer tipo, cuando se acercan al endometrio adoptan forma espiral y, sin ramificarse mucho, conservan esta forma al penetrar en el endometrio hasta su parte superficial; allí terminan en una serie de arteriolas precapilares que abastecen las redes capilares de la parte más interna del endometrio. El segundo tipo de arterias descritas por Daron provienen del estrato vascular del miometrio para, después de un trayecto recto, terminar en la capa más profunda (externa) del endometrio. Por lo tanto, cuando menos la parte más superficial (interna) de la capa funcional del endometrio recibe sangre de las arterias espirales.

Fases isquémica y menstrual. Las arterias espirales tienen máxima importancia para la menstruación; en realidad, el fenómeno menstrual sólo tiene lugar en las pocas especies del reino animal donde el endometrio de la hembra está provisto de este tipo particular de vasos sanguíneos. Markee ha comprobado que a medida que el endometrio involuciona, las arterias espirales cierran cada vez más sus espiras para adaptarse al espesor menguante del endometrio. Cuando se acerca la menstruación, la circulación en ellas se hace más lenta; el día antes de la menstruación, dichas arterias, una después

de otra, se contraen por largo tiempo, de manera que el endometrio que las recubre queda pálido y exangüe. Después que una arteria espiral ha permanecido contraída durante cierto tiempo, se dilata de nuevo; cuando la sangre vuelve a alcanzar las arteriolas y capilares abastecidos por ella (vasos que han sufrido isquemia durante el periodo de vasoconstricción) escapa a través de sus paredes para penetrar en el estroma. En esta forma se producen pequeñas acumulaciones de sangre debajo de la superficie del endometrio (fig. 29-22). Estos depósitos pronto desgarran el epitelio y se vacían en la cavidad uterina (fig. 29-22, *arriba*). Mientras tanto, la arteria espiral correspondiente ha vuelto a contraerse y sus porciones terminales se desintegran. La misma sucesión de acontecimientos se repite en otras arterias. A medida que se van desprendiendo pequeñas porciones de endometrio, las arterias pueden sangrar directamente en la superficie en lugar de hacerlo en el estroma. Cuando quedan interesadas las porciones más profundas de la capa funcional, también se abren algunas venas, que sangran poco a poco.

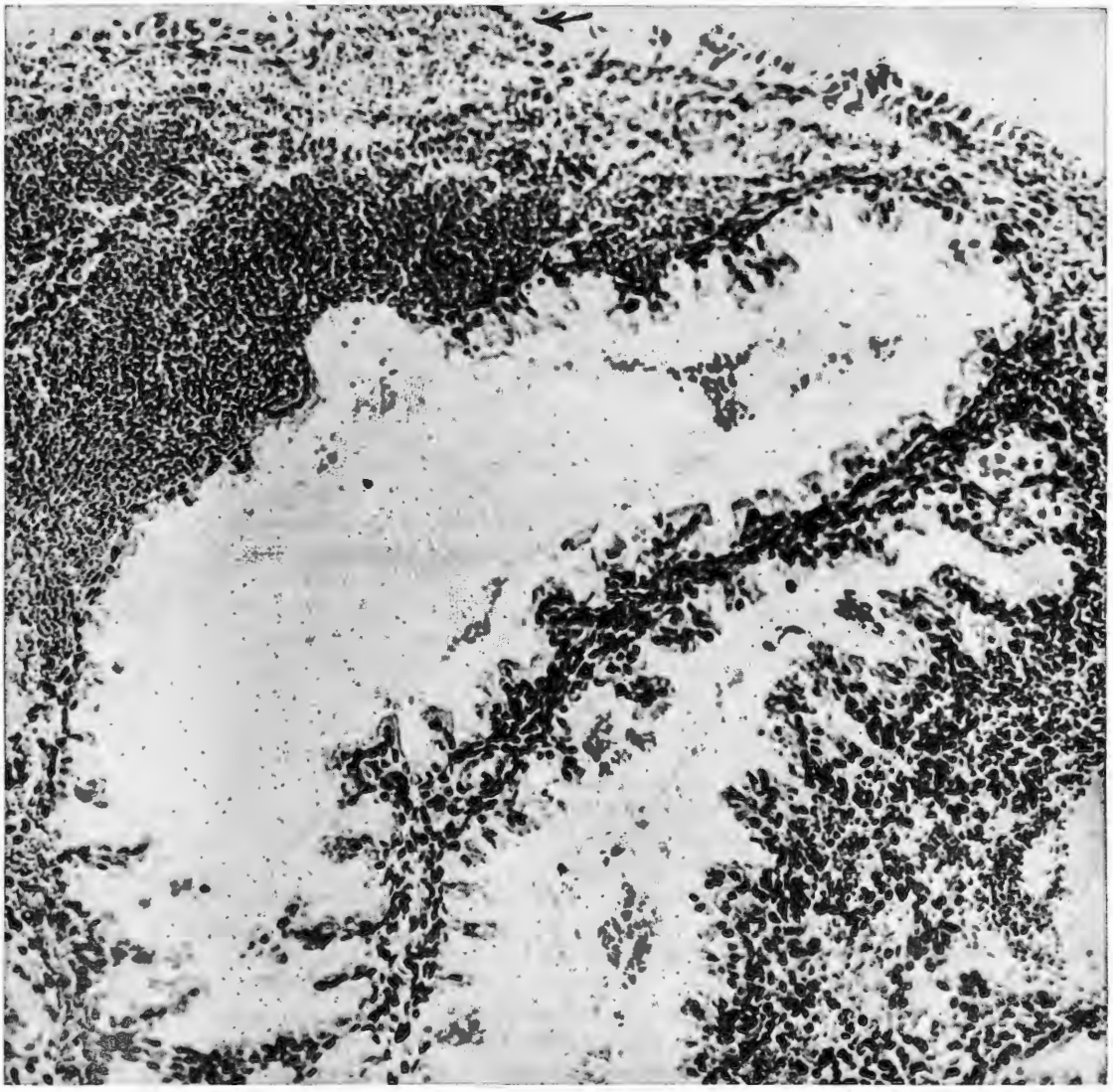

FIG. 29-22. Microfotografía (mediano aumento) de un corte de endometrio al iniciarse la menstruación. Se ha formado un acúmulo de sangre en el estroma *(parte alta, izquierda)*, el revestimiento epitelial del útero es discontinuo en la parte alta central de la fotografía; los glóbulos rojos están penetrando en la luz del útero en la zona señalada por la flecha.

Al final, en unos días la mayor parte de la capa funcional del endometrio es eliminada. La causa de la desintegración progresiva del endometrio parece ser la falta de riego sanguíneo. El hecho de que dicha capa esté abastecida por arterias terminales espirales hace que la vasoconstricción produzca una isquemia casi completa de la porción interna del endometrio. El hecho de que en el endometrio involucione y, por lo tanto, antes de la menstruación comprima más y más las masas de arterias espirales, probablemente facilite que la vasoconstricción produzca necrosis del endometrio. Durante la menstruación la capa basilar no se elimina porque tiene un riego sanguíneo diferente.

La causa de la involución del endometrio durante las últimas etapas de la fase progestacional, y la vasoconstricción de las arterias espirales que se produce al final, dependen de la deficiencia hormonal. Aunque por entonces faltan ambas hormonas, estrógeno y progesterona, la deficiencia de progesterona constituye el factor desencadenante de mayor importancia. De hecho, puede retrasarse la menstruación administrando un suplemento de progesterona. Sin embargo, debe tener presente que la disminución del estrógeno en sangre circulante, desde los valores alcanzados a mediados del ciclo, desempeña cierto papel en el proceso, ya que en los ciclos anovulatorios (que probablemente sean raros en la mujer, pero frecuentes durante algunas estaciones en el mono) se produce regularmente hemorragia menstrual sin ovulaciones previas, sin producción de cuerpos amarillos y sin que se haya secretado progesterona ni el endometrio haya pasado por fase progestacional. En consecuencia, la supresión de estrógeno (como suele denominarse) por sí sola puede originar retracción del endometrio y hemorragia de las arterias espirales.

Principio de la fase estrógena. La capa basilar del endometrio, con su riego arterial particular, permanece intacta durante todo el ciclo (fig. 29-19, *izquierda*). Cuando la fase menstrual ha terminado, el epitelio de las glándulas, por influencia del estrógeno secretado, crece y reviste la superficie denudada que rápidamente se recubre de nuevo (fig. 29-19, *derecha*). Tanto en las células glandulares como en las del estroma son muchas las imágenes de mitosis. En el estroma se produce substancia intercelular amorfa en cantidades considerables; según S. H. Bensley y según Sylvén, ello también precede a la formación de cierto número de fibras reticulares, y la cantidad de substancia intercelular disminuye a medida que tales fibras van desarrollándose. La reparación ocurre tan rápidamente que pronto puede observarse el endometrio de intervalo.

PLACENTA

Consideraciones generales. La placenta es un órgano que se desarrolla durante el embarazo en el revestimiento uterino. Una vez plenamente desarrollada, tiene forma de pastel (*placenta* = pastel) de unos 15 cm de diámetro y 3 cm de espesor. Básicamente es de origen fetal. Su función primaria es permitir que las substancias disueltas en la sangre del feto difundan hacia la sangre de la madre y viceversa. Su disposición estructural permite que esto se produzca en alto grado.

En condiciones normales, la sangre del feto y la sangre de la madre ni se mezclan ni entran en contacto una con otra. Siempre quedan separadas por lo que se denomina la barrera placentaria; según veremos, esta es una membrana compuesta por varios tejidos. En la placenta, difunden alimento y oxígeno, disueltos en la sangre materna, a través de la barrera placentaria hacia el torrente vascular del feto, y gracias a ellos se asegura la vida y el crecimiento de éste hasta el momento de nacer. Análogamente, los productos de desecho se disuelven a través de la barrera desde la sangre del feto hasta la de la madre, y son eliminados por los órganos excretores de esta última. La sangre circula en ambos sentidos del feto a la placenta, mediante los vasos sanguíneos del cordón umbilical; esta última estructura une al feto con la placenta durante el embarazo. Al nacer, el feto es expulsado del útero, pero sigue unido todavía por el cordón umbilical a la placenta. El médico que asiste al parto ha de ligar el cordón umbilical, pues poco después del nacimiento del niño, la placenta se desprenderá y será expulsada del útero.

DESARROLLO DE LA PLACENTA

Los detalles se encontrarán mejor que aquí en textos de embriología. Aquí sólo describiremos un resumen del proceso, para ayudar a comprender más rápidamente la estructura microscópica de la placenta.

La fertilización del huevo suele ocurrir en la trompa uterina (fig. 29-11). El huevo sigue luego a lo largo de la trompa y necesita unos

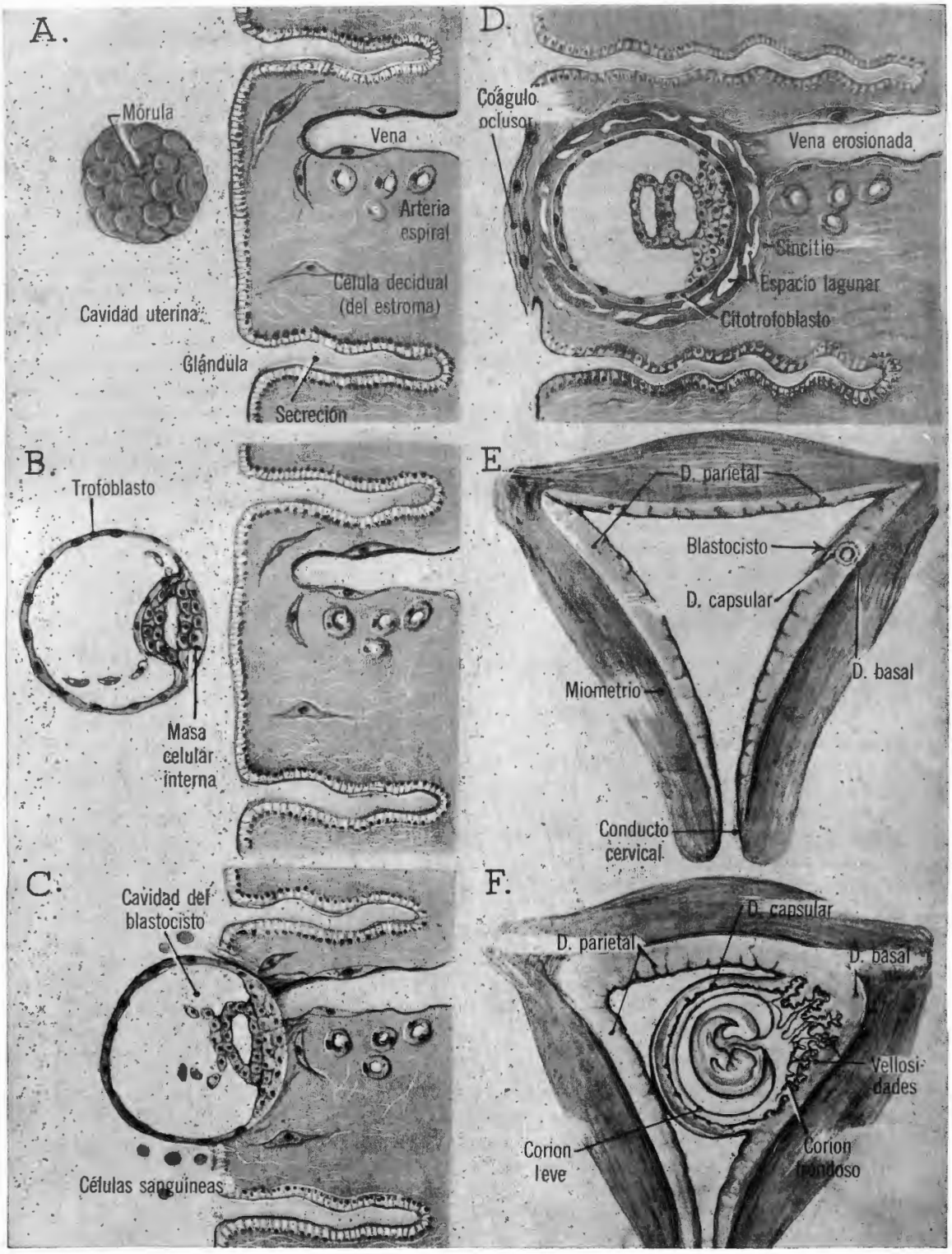

FIG. 29-23. Esquemas *A*, *B*, *C* y *D*, que ilustran las etapas en la formación del blastocisto e inclusión del mismo en la pared uterina. Las relaciones entre el embrión que crece y el útero se demuestran en los esquemas *E* y *F*.

cuatro días para alcanzar el útero. Por entonces ya se han producido varias divisiones, y el huevo está formado por un acúmulo de células. Como se parece a una mora (fig. 29-23, *A)* recibe el nombre de *mórula.* Aparece luego una cavidad en esta masa sólida de células, por lo cual se denominará *blastocisto* ("cisto" significa cavidad; "blasto" porque se está formando) (figura 29-23, *B).* El blastocisto sigue libre en la cavidad uterina durante dos o tres días (figura 29-23, *B)* después de lo cual se *implanta* en la pared del útero (fig. 29-23, *C* y *D).* Por lo tanto, la implantación suele ocurrir seis o siete días después de la fertilización. Entonces el endometrio (fig. 29-20) ha estado bajo influencia de la progesterona durante varios días; por lo tanto, es "receptivo" para el huevo. El lugar de implantación puede ser cualquiera en la pared del útero, pero generalmente se halla en la parte alta del mismo, hacia el fondo, en la pared anterior o posterior (fig. 29-23, *E).*

La pared del blastocisto hueco es delgada, formada por una sola capa de células, el *trofoblasto* (fig. 29-23, *B) (trephein* = alimentar; *blastos* = germen), excepto donde hay una acumulación de células denominada la *masa celular interna,* que hace prominencia desde la pared del blastocisto dentro de su cavidad (figura 29-23 *C* y *D).* La masa celular interna es la que da origen al embrión. Su desarrollo se describe en los textos de embriología. El trofoblasto se destina al desarrollo de la placenta; por lo tanto, vamos a estudiarlo aquí más detalladamente.

El trofoblasto del blastocisto se fija a la superficie libre del epitelio endometrial. En el punto de contacto las células del trofoblasto proliferan hasta lograr espesor de varias células (fig. 29-23, *C).* El epitelio uterino se desintegra a ese nivel, probablemente por actividad enzimática del trofoblasto. Ello deja un vacío en el revestimiento uterino que permite que el blastocisto penetre en el estroma endometrial (fig. 29-23, *C* y *D).* El defecto del endometrio se cierra temporalmente por un tapón de fibrina y restos celulares denominado coágulo oclusor (fig. 29-23, *D).* Más tarde, el epitelio endometrial crece por encima del blastocisto incluido para restablecer el revestimiento uterino. El blastocisto queda entonces rodeado de células de estroma en la capa superficial del endometrio (fig. 29-23, *E).*

Al undécimo día después de la fertilización las células del trofoblasto se han dividido y forman dos capas. Las de la capa interna están perfectamente definidas; esta capa recibe el nombre de *citotrofoblasto* porque está netamente formada de varias células separadas (figuras 29-23, *D* y 29-24). La capa externa es mucho más gruesa y no está formada por células bien definidas, sino por una masa continua de citoplasma que contiene varios núcleos. Como las células de esta capa se hallan reunidas, la capa constituye un *sincitio (syn* = junto) y recibe el nombre de *sincitiotrofoblasto* (figura 29-24, *sincitiotrof.).* En esta etapa hay en el sincitio unos pocos espacios pequeños denominados *lagunas* (figs. 29-23, *D,* y 29-24, *laguna).* Al 15º día han aumentado de volumen y se han hecho confluentes. Además, están llenos de sangre procedente de las venas uterinas, y los senos venosos que el trofoblasto ha sometido a erosión. Sólo más tarde el trofoblasto somete a erosión las arterias maternas (espirales) de manera que éstas también mandan sangre a dichos espacios.

Cuando las lagunas aumentan de volumen, las tiras de trofoblastos que quedan entre ellas se denominan *vellosidades trofoblásticas primarias.* Cada vellosidad está formada por un núcleo de citotrofloblasto revestido de una capa irregular externa de sincitiotrofoblasto. Las vellosidades que se extienden hacia afuera desde el blastocisto en toda su periferia entran en contacto con el endometrio en el cual está incluido el blastocisto, y las células de las vellosidades se aplican al endometrio constituyendo un revestimiento para la cavidad endometrial en la cual se halla situado el blastocisto (figura 29-23, *D).* Este revestimiento de la cavidad resulta periférico con relación al blastocisto; por lo tanto, se denomina sincitio periférico. Por ese tiempo las células del trofoblasto forman un revestimiento para el blastocisto, y un revestimiento para la cavidad en la cual se halla; entre las dos hay tiras de células, las vellosidades, que separan parcialmente los espacios lagunares (fig. 29-23, *D),* y que están llenos de sangre materna. El componente citotrofoblástico prolifera rápidamente en las puntas de las vellosidades que se están formando.

Así, pues, la vellosidad en esta etapa está formada de citotrofoblasto revestido de sincitiotrofoblasto. No conocemos bien el mecanismo de crecimiento de ambos. Las mitosis en el citotrofoblasto son frecuentes pero poco comunes en el sincitiotrofoblasto. Parece que este último crece por fusión de células del citotrofoblasto que se transforman en sincitiotrofoblasto.

La estructura de las vellosidades comienza a cambiar alrededor del 15º día. Por entonces, en el embrión se están formando las diferentes capas germinativas, y el mesodermo ha crecido saliendo del embrión en desarrollo hasta formar una cubierta para el trofoblasto que rodea el blastocisto. Cuando ha quedado el trofoblasto cubierto de mesodermo, recibe el nombre de *corion (chorion* = piel). Luego el mesodermo del corion penetra en las vellosidades para proporcionales núcleos mesodérmicos. Cuando esto ocurre, las vellosidades reciben el nombre de *secundarias o vellosidades definitivas.* Estas crecen y se ramifican. En el mesodermo de sus núcleos se desarrollan vasos sanguíneos fetales; más tarde estos vasos se unen con la circulación del feto (fig. 29-27).

Hasta aquí los cambios que han ido ocurriendo en el trofoblasto se han producido alrededor de la periferia del blastocisto. Desde aquí en adelante, los desarrollos difieren en varias porciones de la circunferencia del blastocisto. Para explicarlas hemos de presentar algunos otros términos.

El endometrio que queda entre el blastocisto y el miometrio recibe el nombre de *placa basal* (fig. 29-23, *E, Decidua basal),* y es en este lado del blastocisto donde se desarrollará la placenta a partir del corion. Esto se logra porque las vellosidades (con sus núcleos de mesodermo) a este nivel siguen creciendo y ramificándose. Al hacerlo, claro está que continúan destruyendo y atravesando cada vez más endometrio. En consecuencia, la superficie desnuda del endometrio, cuando queda expuesta, es recubierta por células citotrofoblásticas de las puntas de las vellosidades.

Como las lagunas que quedan entre las vellosidades están llenas de sangre materna, y los capilares de las vellosidades contienen sangre fetal, puede producirse difusión de substancias disueltas entre la sangre materna de los espacios lagunares y la sangre fetal de los capilares de las vellosidades.



FIG. 29-24. Parte de una zona de implantación al 12º día; las lagunas están revestidas de sincitio; éste ha causado erosión de una arteria materna y una glándula uterina. El espacio que se halla cerca de la parte más alta entre membrana embrionaria y trofoblasto es un artefacto. (Microfotografía de los profesores J. D. Boyd y W. J. Hamilton.)

FIG. 29-25. Fotografía de parte de la cavidad uterina con placenta, feto y membranas fetales. A la derecha, la pared del saco coriónico (en el cual se halla el feto) es lisa. Esto es el corion laeve o liso. A la izquierda la parte fetal de la placenta está formada por el corion frondoso. Este embrión tenía 36 mm de largo. (Según J. D. Boyd y W. J. Hamilton.)

La continuación de los procesos antes descritos a nivel de la placa basal tiene por consecuencia una formación estructural de dimensiones crecientes, que a su debido tiempo se conoce como placenta; vamos a describirla ahora en mayor detalle.

Deciduas. Al nacer el niño todo el endometrio del útero, menos la capa más profunda, se descama. Como esta porción del endometrio del útero grávido está destinado a desprenderse de igual manera como las hojas de los árboles deciduos caen en otoño, todo el endometrio, menos su capa más profunda en el útero grávido, recibe el nombre de *decidua* (figura 29-23, *E*). Diversas zonas de la decidua reciben nombres diferentes que indican la posición que guarda cada una en relación con la implantación del huevo.

La *decidua parietal* (*parietal* significa formado o situado en la pared, claro está) reviste todo el útero grávido excepto la zona donde se está formando la placenta (fig. 29-23, *F*).

La *decidua capsular* es la porción del endometrio que reviste el embrión en desarrollo; forma una *cápsula* sobre él (fig. 29-23, *E* y *F*). Cuando el embrión aumenta de volumen, la decidua capsular ha de cubrir una zona cada vez más amplia, y se vuelve muy delgada y atrófica. A los tres meses, las dimensiones del saco coriónico que contiene el embrión resultan tan grandes que la decidua capsular entra en contacto directo con la decidua parietal en la superficie opuesta del útero; por lo tanto, la cavidad uterina se oblitera. A partir de entonces la decidua capsular se funde con la decidua parietal, y al hacerlo desaparece como capa aislada.

La *decidua basal* es la zona compacta del endometrio situada entre el saco coriónico y su contenido embrionario, y la capa basal del endometrio (figs. 29-23, F y 29-25). La decidua basal pasa a ser la parte materna de la placenta. Esta es la única parte de la placenta de origen materno; después que la placenta es expulsada con el parto, esta capa sólo constituye porciones mal definidas de membrana.

Hasta la edad aproximada de 12 a 16 semanas, toda la superficie del saco coriónico está cubierta de vellosidades coriónicas. Cuando el saco aumenta de volumen, las vellosidades se unen a la decidua capsular, degeneran y desaparecen, de manera que a las 16 semanas, aproximadamente, la mayor parte de la superficie del saco es lisa. Esta zona amplia recibe el nombre de *corion laeve* o *liso* (figs. 29-23, *F* y 29-25). El resto de la superficie del saco, o sea la parte adyacente de la decidua basal, continúa revestida de vellosidades que siguen creciendo y ramificándose. Esta región, que constituye la parte fetal de la placenta, recibe el nombre de *corion frondoso* (figs. 29-23, *F*, 29-25 y 29-26). A las 16 semanas, la placenta tiene forma discoide, y está formada de corion frondoso y la decidua basal asociada. Al final del embarazo, la placenta ocupa el 30 por 100, aproximadamente, de la superficie interna del útero dilatado. El aumento progresivo de espesor, desde aproximadamente el tercero hasta el séptimo meses, depende sobre todo de que las vellosidades se alargan. Los pesos relativos de placenta y feto en diversas etapas del embarazo son los siguientes: primer mes, 6:1; cuarto mes, 1:1; nacimiento, 1:7. Al nacer, la placenta pesa aproximadamente 450 g, tiene 15 a 20 cm de diámetro y unos 3 cm de espesor.

Histología de la placenta

La vellosidad. El componente más importante de la placenta es la vellosidad coriónica. La vellosidad inicial es un acúmulo compacto, a modo de ramillete, con su base unida al corion, de donde proviene, y su punta fija a la decidua. Alrededor del segundo mes se han formado ramas laterales con puntas libres, muchas de las cuales más tarde se funden con ramas similares de vellosidades vecinas para crear una estructura de vellosidades esponjosas. Es dudoso que tal fusión permita la anastomosis entre los vasos sanguíneos fetales contenidos en los respectivos núcleos de las vellosidades fusionadas. Sin embargo, el citotrofoblasto en la punta de las vellosidades principales se funde formando un revestimiento placentario continuo para la superficie erosionada de la decidua basal. En la placenta humana completamente formada suele haber de ocho a 15 grandes vellosidades, cada una de las cuales, junto con muchas ramas, constituye un *cotiledón fetal,* o sea un lobulillo fetal.

Las vellosidades son histológicamente iguales. Un corte de placenta secciona vellosidades en todos los planos, y entre ellas hay sangre materna. Desde cualquier parte de la placenta observada al microscopio, resulta difícil que el estudiante visualice la morfología y la fisiología de las respectivas circulaciones fetal y materna que describiremos luego; pero puede examinar las capas de tejido de la *barrera placentaria* que separa la sangre fetal de la sangre materna.

En cada vellosidad hay un vaso capilar de sangre fetal con endotelio típico (fig. 29-27). El capilar se halla contenido en el núcleo de tejido conectivo laxo de la vellosidad. En el núcleo hay algunas fibras musculares lisas dispersas; recientemente Arey ha descrito que tienen aspecto fusiforme o ramificado y contienen miofibrillas demostrables. También se observan en los núcleos de las vellosidades células más voluminosas con núcleos esféricos grandes (células de Hofbauer); posiblemente sean fagocitos. El trofoblasto que cubre cada vellosidad está formado por dos capas bien definidas hasta que ha alcanzado aproximadamente la mitad del tercer mes de embarazo, después del cual el citotrofoblasto desaparece progresivamente, de manera que al llegar a término sólo quedan acúmulos aislados de sus células. Comparar *izquierda* y *derecha* de la figura 29-27 y leer el pie.

El citotrofoblasto, denominado también capa de Langhans, está formado por células pálidas, aisladas y voluminosas con núcleos relativamente grandes (figs. 29-24 y 29-27, *izquierda);* las células reposan sobre una membrana basal bien definida. Su citoplasma contiene vacuolas y algo de glucógeno, pero nada de lípido. Wislocki y Bennett han considerado que las vacuolas son expresión de recambio metabólico y no signo de degeneración. Con el ME las células del citotrofoblasto, según las han descrito Wislocki y Dempsey, muestran glucógeno, mitocondrias y ergastoplasma; este último equivale a la basofilia citoplásmica observada con el microscopio de luz. Comprobaron también la presencia de algo de material de gran densidad

FIG. 29-26. Microfotografía con poco aumento de parte del útero con la placenta in situ, mostrando gran número de vellosidades cortadas transversalmente y situadas en el espacio intervelloso. El embrión, que tenía 15 mm de largo, fue suprimido. (Según J. D. Boyd y W. J. Hamilton.)

electrónica situado intersticialmente entre las células; consideran que se trataba de hierro, que se sabe abunda en el tejido.

El sincitiotrofoblasto es una capa obscura, de espesor variable, en la cual se hallan dispersos irregularmente gran número de pequeños núcleos (figs. 29-24 y 29-27, *izquierda*). Esta capa se hace cada vez más delgada a medida que avanza el embarazo (fig. 29-27, *derecha*). Su superficie externa tiene borde irregular que muchas veces muestra bandas citoplásmicas, aspecto que sugiere considerable plasticidad de las células durante la vida. El ME muestra que la superficie externa tiene varias microvellosidades. El citoplasma es diverso, a veces delicadamente vacuolado, hasta espumoso. Contiene mitocondrias, material de Golgi y gotitas de lípido. Las gotitas lípidas pueden ser muy voluminosas y abundantes al principio del embarazo, pero más tarde se hacen menores y menos numerosas. El glucógeno suele faltar, o si lo hay es en pequeña cantidad. Después que el citotrofoblasto ha desaparecido, el sincitiotrofoblasto reposa sobre una red condensada de fibras reticulares.

Al final del embarazo, las capas de tejido que constituyen la barrera placentaria entre la sangre materna y la fetal se hacen muy delgadas (fig. 29-27, *derecha*). La más externa está formada por una sola capa de sincitio en la cual pueden verse unas cuantas mitocondrias y gotitas de grasa. El citotrofoblasto ha desaparecido casi totalmente; sólo persisten algunas células ocasionales por debajo de la capa de sincitio. La capa media es de tejido conectivo muy fino, formado principalmente por fibras reticulares. La capa más interna es el endotelio de los capilares fetales. Wislocki y Dempsey, con el ME, describen la barrera placentaria como formada de una capa de sincitio que tiene microvellosidades, una membrana basal gruesa, un espacio de tejido conectivo que contiene fibrillas colágenas, una membrana basal alrededor de los capilares, y, finalmente, el endotelio del capilar fetal.

Con intervalos a lo largo de una vellosidad el sincitio se reúne formando protuberancias de citoplasma que contienen varios núcleos. Estas protuberancias se denominan *nudos* o *brotes sin-*

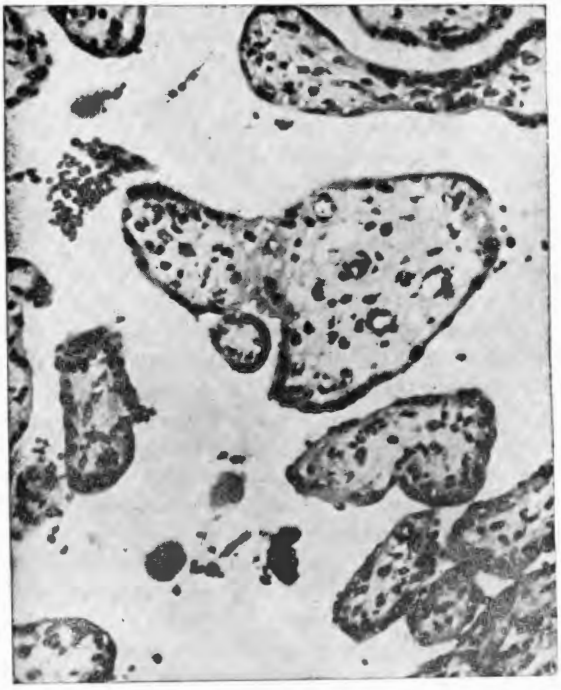

FIG. 29-27. *Izquierda,* Fotografía de un corte transversal de vellosidad placentaria en etapa del embarazo suficientemente temprana para que las vellosidades placentarias muestren ambas capas del trofoblasto, la más profunda de citotrofoblastos y la superficial de sincitio trofoblástico. Obsérvese el capilar en el núcleo de la placenta; contiene un glóbulo rojo nucleado. *Derecha,* Corte transversal de una vellosidad placentaria a término. La vellosidad está recubierta solamente de una delgada capa de sincitiotrofoblasto; pueden verse varios capilares en el mesénquima de su núcleo.

citiales. Es sabido que algunos de estos nudos sincitiales se desintegran para quedar libres en el espacio intervelloso; desde aquí pueden pasar a la circulación materna y a los pulmones de la madre.

En la placenta joven, y más abundantes cada vez en placentas más viejas, hay masas irregulares de una substancia homogénea eosinófila denominada *fibrinoide.* Su cantidad aumenta progresivamente durante el embarazo; ello indica la edad de la placenta. Los agregados de esta substancia pueden ser visibles al ojo desnudo. Al corte, el fibrinoide resulta eosinófilo.

Según ya dijimos, la parte materna de la placenta está formada por la decidua basal.

La zona donde la cubierta trofoblástica se pone en contacto con el endometrio recibe nombres diferentes: *zona de penetración, compuesta* o *de unión.* El término penetración se refiere al hecho de que durante el crecimiento de la placenta el tejido materno sufre degeneración y necrosis a este nivel, y es penetrado por las vellosidades trofoblásticas. A este nivel es posible distinguir las células deciduales (provenientes del estroma endometrial) de las células citotrofoblásticas, porque las primeras están rodeadas de fibras reticuladas y colágenas, y las últimas no tienen entre ellas material fibrilar. Las células del estroma del endometrio de la decidua basal toman casi todas aspecto de células *deciduales;* se alargan, se hacen poligonales y se enriquecen en glucógeno y gotitas de lípido. Las células epiteliales que revisten las glándulas del endometrio durante el embarazo son ricas en mitocondrias, glucógeno y gotitas de grasa. Al llegar al tercer mes, estas glándulas en la decidua basal se alargan y aparecen en forma de hendiduras horizontales. La decidua basal en conjunto (placa basal) está formada principalmente por un estroma de tejido conectivo, con células de tipo decidual, glándulas endometriales, fibrinoide y pequeños acúmulos de células trofoblásticas. Según han descrito recientemente Boyd y Hamilton, el sincitio fetal puede penetrar a través de todas las capas del endometrio materno, incluso en el miometrio. Puede haber células gigantes en la placa basal, que se cree provienen del sincitio fetal. Atravesando la placa basal, hay arterias espirales que acaban abriéndose en los espacios intervellosos. Están revestidas de endotelio, pero cerca de sus aberturas se hallan cubiertas de células de tipo de sincitiotrofoblasto; éstas no provocan coagulación. El crecimiento de estas células en las arterias espirales maternas probablemente disminuya la presión con la cual la sangre materna pasa al espacio intervelloso.

La decidua materna sufre erosión más profunda a nivel de las vellosidades principales que en otras partes; esto deja proyecciones de tejido decidual entre las vellosidades principales, que se extienden desde la lámina basal hacia el corion (fig. 29-28). Tales proyecciones reciben el nombre de *tabiques placentarios;* y dividen la placenta en lobulillos o cotiledones; cada zona de placenta entre tabiques vecinos es un *cotiledón materno* (fig. 29-28). Sohval, Gaines y Strauss han demostrado recientemente que los tabiques placentarios están formados principalmente de decidua, y no tienen origen trofoblástico; estos autores señalaron que cuando el feto es varón los núcleos de los tabiques son de tipo femenino.

Los vasos maternos, muy en particular las venas, muchas veces hacen breves excursiones hacia la base de un tabique; esto también sugiere que los tabiques son de origen decidual y no trofoblástico. Sin embargo, algunas células hacia los vértices de los tabiques tienen indudablemente origen fetal, y provienen del trofoblasto depositado, por así decirlo, en las partes altas de los tabiques. A partir del cuarto mes, los tejidos de la decidua basal se hacen extraordinariamente "laxos", formados principalmente de un plexo venoso muy denso, con glándulas uterinas dilatadas y deformadas. Estas últimas tienen paredes muy delgadas, y en ellas la secreción persiste hasta bien adelantado el embarazo. A nivel de los bordes de la placenta, la decidua es más compacta.

El espacio intervelloso. CIRCULACIÓN SANGUÍNEA. El espacio intervelloso se desarrolla muy rápidamente para transformarse en un enorme seno sanguíneo rodeado en un lado por el corion (placa coriónica) en el otro por la placa basal (fig. 29-28). El espacio es de desarrollo y forma laberínticos porque las vellosidades a su nivel están unidas unas con otras en forma muy variable. El espacio se halla incompletamente dividido en compartimientos por los tabiques placentarios. El espacio intervelloso se dilata considerablemente hacia el lado embrionario; esta porción dilatada es el *espacio* o *lago subcoriónico.* Aquí sólo hay los tallos principales de las vellosidades y, de la misma manera que hay más espacio aéreo en un bosque denso entre los troncos de los árboles que más lejos del suelo a nivel de las ramas, aquí hay más espacio para la sangre. El *seno marginal* es la prolongación marginal del lago subcoriónico en

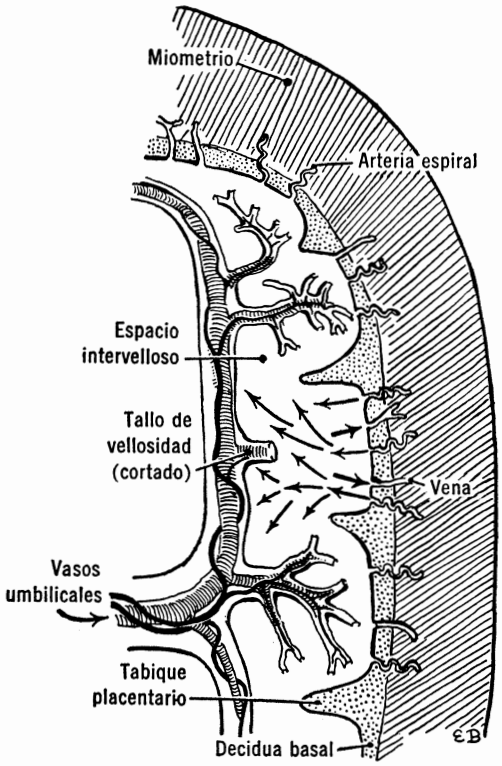

FIG. 29-28. Esquema de la circulación de sangre fetal y materna en la placenta. La sangre proveniente del feto alcanza la placenta por las dos arterias umbilicales *(izquierda, obscuras)* que pasan a las vellosidades y vuelven al feto por la vena umbilical única *(izquierda, con estrías transversales)*. La sangre materna penetra en el espacio intervelloso siguiendo gran número de arterias espirales, y vuelve a la circulación materna a través de muchas venas. No hay mezcla de las dos sangres. También se observan los tabiques placentarios, que subdividen la placenta en cotiledones.

la periferia de la placenta; tiene forma circular visto desde la superficie.

La sangre materna penetra en el espacio intervelloso por varios centenares de arteriolas que atraviesan la decidua basal; hay varias de tales arteriolas en cada cotiledón o lobulillo (fig. 29-28). La sangre drena en gran número de venas que se abren sobre toda la superficie de la lámina basal. La presión de la sangre materna obliga a la sangre a penetrar en el espacio intervelloso hacia arriba, dirigiéndose al lago subcoriónico. Después de bañar las vellosidades, la sangre venosa regresa hacia los orificios venosos de la placa basal. Posiblemente ayuden a la circulación las contracciones del miometrio y el pulso fetal de las vellosidades.

Fijación de la placenta. Hay un punto todavía no resuelto definitivamente: el mecanismo que mantiene la placenta en su lugar. Ya señalamos la asociación de tejido materno en degeneración y trofoblasto fetal a nivel de la zona de unión, junto con la presencia de fibrinoide (membrana de Nitabuch), pero no brinda una fijación firme porque es a este nivel donde se produce la separación durante el parto. Probablemente el factor principal de fijación de la placenta en su lugar sea la presión. El saco coriónico se halla relativamente tenso durante todo el embarazo, y en etapa temprana de su desarrollo ocupa completamente y oblitera la cavidad uterina (fig. 29-25). El crecimiento del saco coriónico y su contenido requiere que el útero aumente de volumen para acomodarlo; por lo tanto, durante toda la gravidez el útero se hipertrofia y se produce hiperplasia del miometrio. Con la presión así producida, probablemente sería poca la tendencia de la placenta a moverse en relación con la pared uterina.

EL TROFOBLASTO, LA PLACENTA, O AMBOS, COMO INJERTO HOMÓLOGO —TEORÍA PARA EXPLICAR POR QUÉ MOTIVO NORMALMENTE NO HAY RECHAZO

El huevo fertilizado y todas las células que se desarrollan a partir del mismo (incluyendo las del trofoblasto y de las vellosidades placentarias) tienen 46 cromosomas, la mitad de los cuales provienen de la madre y la mitad del padre. Como los antígenos de trasplante controlados por gérmenes paternos serían extraños a la mujer en la cual se incluye el huevo fertilizado, rodeado de su trofoblasto, cabría pensar que se produciría una reacción de injerto homólogo dirigida contra los antígenos paternos que, por lo tanto, originaría la expulsión del embrión incluido en el trofoblasto, o más tarde, un rechazo de placenta. Como no ocurre así, se plantea el problema de saber por qué motivo el huésped no reacciona contra el trofoblasto, contra la placenta, o contra ambos, como ocurriría contra cualquier injerto homólogo de cualquier otro tipo de tejido, la piel, por ejemplo.

Quizá el primer punto a considerar es que sabemos que hay algunos lugares (denominados lugares preferidos) en los cuales pueden trasplantarse injertos homólogos en un cuerpo, y donde las células sobrevivirán, incluso se mul-

tiplicarán durante cierto tiempo. Tales lugares son el cerebro y la cámara anterior del ojo. La bolsa bucal del criceto es otro ejemplo. Veamos brevemente el motivo de que sean preferidos.

En primer lugar, recuérdese que el cartílago puede trasplantarse de una a otra persona con muy buen resultado. El motivo parece ser que las células del cartílago están incluidas en substancia intercelular semipermeable de tal naturaleza que las macromoléculas no difunden a través de la misma. Por lo tanto, no hay manera de que los antígenos en la superficie de las células cartilaginosas incluidas en lagunas entren en contacto con linfocitos circulantes o con tejido linfático, o escapen; por lo tanto, se cree que los antígenos de las células cartilaginosas quedan ocultos. Se admite que lo mismo explica la situación para los lugares antes mencionados que se denominan preferidos; a saber, no hay drenaje linfático desde ellos que vaya a parar a ganglios linfáticos. Por ejemplo, el equivalente del drenaje linfático desde la cámara anterior del ojo va inmediatamente hacia las venas. La substancia del cerebro no contiene linfáticos. La bolsa bucal del criceto se cree que está aislada del drenaje linfático por un material que tiene las mismas propiedades que la substancia intercelular del cartílago. El hecho de que los antígenos de estos lugares no alcancen ganglios linfáticos regionales siguiendo vías linfáticas probablemente explique la causa de que los linfocitos no se sensibilicen rápidamente para células extrañas que crecen en estas zonas preferidas y establezcan los fenómenos de expulsión del injerto.

Se plantea ahora el problema de saber si el endometrio bajo la influencia de la progesterona es el lugar preferido. Hay, claro está, linfáticos en la pared del útero, pero al autor le parece dudoso que estos capilares linfáticos crezcan hacia la capa superficial del endometrio cada 28 días cuando se desarrolla tan rápidamente bajo influencia de la progesterona. En todo caso, cuando las células del trofoblasto causan erosión de la superficie del endometrio, como las células que revisten las vellosidades placentarias, están expuestas principalmente a la sangre, más que al líquido tisular, del cual se originaría la linfa que drena hacia los linfáticos. Por lo tanto, hay motivos para creer que el endometrio que se ha desarrollado por influencia de la progesterona hasta cierto punto sería un lugar preferido para el crecimiento de células extrañas.

Sin embargo, parecen intervenir otros factores, probablemente más importantes. Se ha comprobado que si se trasplantan huevos fertilizados a cualquiera de diversas regiones del cuerpo desde donde hay drenaje linfático, crecen y se desarrollan. Parece, pues, como si las células del trofoblasto no poseyeran antígenos extraños para el huésped. Pero si el huésped primero se inmuniza contra los tejidos del donador del huevo fertilizado, el huevo trasplantado a uno de estos lugares, por ejemplo, el riñón, *no* crece y sobrevive. El hecho de que el huevo fertilizado sea eliminado en esta forma demuestra que las células que se están desarrollando del mismo han de tener antígenos en su superficie que resulten extraños para el huésped. Sin embargo, también se ha comprobado que si el huevo fertilizado es trasplantado hacia el interior del endometrio de un huésped inmunizado de manera similar, el crecimiento y el desarrollo del huevo fertilizado tiene lugar normalmente. Por lo tanto, el hecho de que un huevo fertilizado crezca en diversas localizaciones en un huésped, localizaciones que tendrían buen drenaje linfático, demuestra que el lugar preferido no constituye toda la explicación de que los huevos fertilizados se desarrollen en el endometrio; se desarrollarán casi en cualquier lugar. Sin embargo, el hecho de que en huéspedes inmunizados los huevos crezcan en el endometrio, cuando no crecerán en otros lugares, demuestra que el endometrio es el lugar preferido.

Se han propuesto varias teorías para explicar el motivo de que el trofoblasto no sea rápidamente rechazado cuando se trasplanta a diversos lugares del cuerpo, incluso a especies diferentes. Una teoría que ha merecido mucha aceptación (ver *Embryos and Antigens,* de Kirby y Wood) es que las células del trofoblasto (y las vellosidades placentarias) están revestidas de un material que impide que las superficies de estas células descubran sus antígenos. Este material se describe como de tipo fibrinoide, y se dice que es rico en ácidos hialurónico y siálico.

Al tiempo de describir estas líneas parece indudable que las células trofoblásticas no actúan antigénicamente en ningún huésped ni en ninguna localización, según pudiera esperarse de su complemento cromosómico. También parece que el endometrio puede ser un lugar preferido para su desarrollo. Sin embargo, aunque hay teorías interesantes y atractivas para explicar ambos fenómenos, nos falta todavía mucho qué aprender sobre este tema fascinante de inves-

tigación; cuando lo conozcamos es muy probable que aclare bastante cómo poder suprimir las reacciones de injertos homólogos, y quizá también cómo estimular las defensas inmunológicas del huésped contra células cancerosas.

CUELLO

El cuello constituye la parte más baja y estrecha del útero (fig. 29-2). Tanto su pared como la membrana que reviste su conducto tienen caracteres diferentes de los que presenta el cuerpo del útero.

Los estudios de Danforth indican que la cantidad de músculo liso y de tejido elástico que hay en la pared del cuello no es tan grande como se había supuesto. Este autor considera que la pared del cuello está formada principalmente de tejido conectivo colágeno denso, y que las fibras musculares lisas en promedio sólo constituyen el 15 por 100 de su substancia. Ha comprobado, además, que las fibras elásticas son relativamente raras, excepto en las paredes de los vasos sanguíneos.

Hay que tener presente que el cuello debe dilatarse en el momento del parto para permitir el paso del feto. Por diversas razones, que resultarán manifiestas en los cursos de clínica, importa saber si la relajación de las fibras musculares lisas de su pared es factor importante para permitir la dilatación del cuello. Los estudios de Danforth no parecen indicar que de ordinario el cuello contenga suficiente cantidad de fibra muscular lisa para que posea acción de esfínter. Por lo tanto, el principal factor que permite la dilatación del cuello en el momento del parto, en respuesta a la fuerza mecánica ejercida sobre él, parece ser el reblandecimiento de su substancia intercelular. Ello se acompaña de aumento del riego sanguíneo y del contenido de líquido tisular, probablemente por acción de las hormonas del embarazo.

Danforth ha comprobado que en el cuello, con excepción de sus vasos sanguíneos, hay tan poco tejido elástico que difícilmente podría admitirse que la distensión de las fibras elásticas fuera factor de importancia para provocar la lenta contracción del cuello después del parto. ¿Qué es, pues, lo que contrae el cuello de nuevo? Aunque éste no contiene bastante músculo liso para que pueda actuar como verdadero esfínter, probablemente sí posea cantidad bastante para ayudar hasta cierto punto a su contracción después del parto, sobre todo porque entonces las fibras musculares lisas se hallan distendidas y están sensibilizadas a la oxitocina secretada por el lóbulo posterior de la hipófisis en ese tiempo. Sin embargo, su involución ulterior probablemente incluya una nueva organización de su tejido fibroso. El conducto cervical está aplanado de delante atrás. En las superficies anterior y posterior del conducto hay un pliegue o rafe longitudinal; desde estos rafes parten pliegues de mucosa que se extienden formando ángulo a cada lado. Los pliegues no se hallan directamente unos delante de otros; por lo tanto, cuando la luz está colapsada se adaptan en longitud.

La mucosa del conducto cervical está formada de epitelio y una lámina propia de tejido conectivo. Contiene muchas glándulas tubulares ramificadas de gran volumen que, en el extremo vaginal del conducto, tienden a adoptar dirección oblicua, desde la luz hacia el cuerpo del útero (fig. 29-29, *izquierda).*

El epitelio de la mucosa está formado por grandes células cilíndricas secretorias de moco. En cortes teñidos con hematoxilina y eosina su protoplasma es pálido; los núcleos, fuertemente teñidos, se hallan cerca de las bases de las células (fig. 29-29, *derecha).* A veces se observan células ciliadas. Hay el mismo tipo de epitelio en las glándulas tubulosas ramificadas, de gran calibre, que penetran profundamente en la lámina propia e incluso más allá (fig. 29-29, *derecha).*

La lámina propia es de tejido conectivo fibroso celular. Los núcleos son de tipo de fibroblasto y se hallan relativamente cerca unos de otros. El citoplasma de dichas células no puede observarse bien en cortes teñidos con hematoxilina y eosina; éstos tampoco permiten observar netamente la substancia intercelular, relativamente poco abundante (fig. 29-29, *derecha).*

En conjunto, la mucosa del conducto cervical tiene estructura densa y se halla firmemente unida a la pared de tejido conectivo fibroso situado por fuera de ella. La lámina propia no contiene arterias espirales ni se modifica apreciablemente durante el ciclo menstrual. Sin embargo, la secreción de moco por las glándulas cervicales aumenta en el momento de la ovulación; dicha secreción aumenta manifiestamente por acción de los estrógenos. A veces las glándulas se ocluyen, de manera que varias de ellas se convierten en quistes, que reciben el nombre de *huevos de Naboth.* Pueden hacer prominencia en la superficie de la parte del

cuello que se proyecta en la vagina y verse o percibirse por examen vaginal.

La porción del cuello que se proyecta en la vagina está recubierta de epitelio plano estratificado no queratinizado parecido al que reviste la vagina (que luego vamos a describir) y con el cual se continúa. Este tipo de epitelio suele extenderse hasta poca distancia dentro del conducto cervical, donde por transición se transforma en el tipo cilíndrico que reviste la mayor parte del conducto (fig. 29-30). En algunos casos la zona de transición entre estos dos tipos de epitelio se halla situada bastante arriba del conducto, en otros, por lo contrario, el epitelio cilíndrico del conducto puede incluso observarse por fuera del agujero externo y recubrir pequeñas zonas de la superficie vaginal del cuello a su alrededor; estas zonas reciben el nombre de erosiones fisiológicas. (El epitelio escamoso estratificado no queratinizado que normalmente cubre el cuello es de color gris rosado: el epitelio cilíndrico tiene color rojo. De aquí el término *erosión.)* Una causa de tales erosiones es que los labios del conducto pueden presentar cierta eversión a consecuencia del parto; esto tiende a dejar expuesto el epitelio cilíndrico.

La porción del útero con la cual se une el cuello recibe a veces el nombre de istmo uterino. Se considera que el istmo constituye la porción más estrecha del órgano; a nivel de su extremo cervical, empieza donde la típica mucosa del cuello se transforma en la variedad endométrica. El extremo superior del istmo sería la zona donde la luz se estrecha (orificio interno) antes de abrirse completamente en la gran cavidad del cuerpo de la matriz.

Sin embargo, los límites del comienzo y del final del istmo no son manifiestos ni de localización constante. Además, no todos los autores admiten su existencia como zona anatómica netamente diferenciada y de características ma-

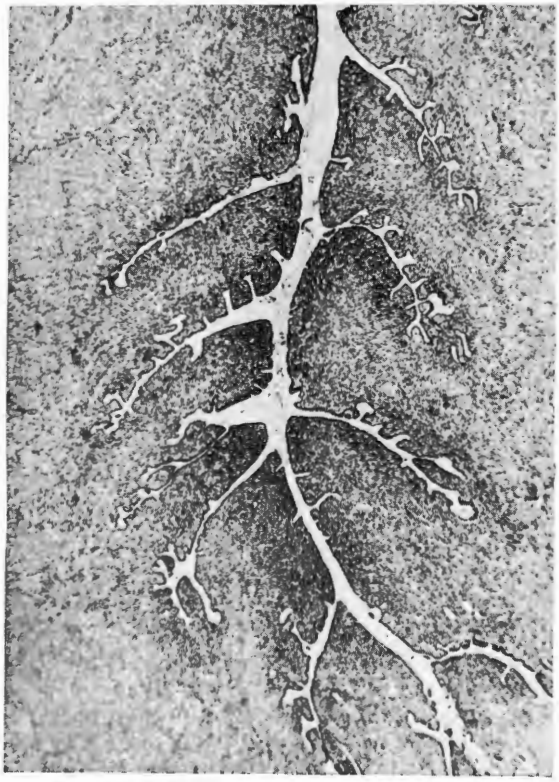

FIG. 29-29. *Izquierda,* Microfotografía (muy pequeño aumento) de un corte longitudinal del cuello; se ven el conducto cervical y sus glándulas. El extremo superior de la preparación representa la parte situada más cerca de la vagina. *Derecha,* Microfotografía (mediano aumento) del mismo corte, en la cual se observa la parte terminal de una de las glándulas. Véase el carácter del estroma que rodea inmediatamente las glándulas y en general del cuello.

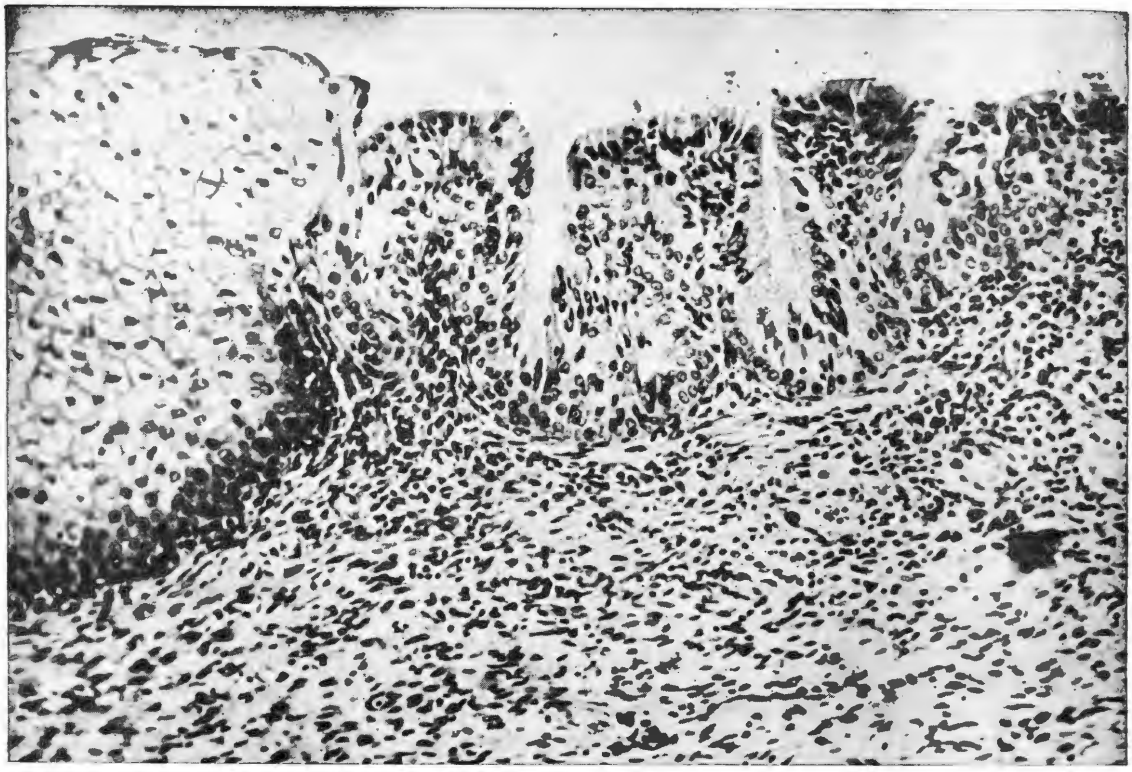

FIG. 29-30. Microfotografía (gran aumento) de un corte longitudinal del cuello cerca de la zona donde se abre en la vagina. Puede observarse en la parte izquierda epitelio plano estratificado y no queratinizado que reviste la porción vaginal del cuello y penetra hasta cierta distancia en el conducto; a la derecha hay el epitelio cilíndrico que reviste el resto del conducto. La zona de transición entre los dos tipos del epitelio se halla inmediatamente a la izquierda de la parte central de la figura.

nifiestas. La línea de transición entre el tipo cervical y el tipo endométrico de mucosa puede ser gradual, y el denominado esfínter interno muy difícil de limitar.

Danforth, en estudios muy interesantes, ha comprobado plenamente que la pared del llamado istmo está compuesta principalmente de músculo liso; por lo tanto, considera el istmo como parte del cuerpo. Durante el embarazo no se dilata tan pronto como el cuerpo, pero cuando hay necesidad de espacio para acomodar el feto y las membranas, el istmo se dilata y alarga para proporcionarlo. El cuello, más fibroso, es el único segmento que no se dilata durante el embarazo.

Por lo tanto, el istmo no debe considerarse nunca como parte separada, sino simplemente como el extremo inferior del cuerpo de la matriz.

VAGINA

La vagina es un tubo musculofibroso revestido de mucosa (fig. 29-31). En condiciones ordinarias sus paredes se ponen en contacto, de manera que la mucosa de la parte anterior y la de la parte posterior se hallan coaptadas. Excepto en la parte más alta, hay un pliegue longitudinal en la superficie mucosa de ambas paredes, anterior y posterior. A partir de estos dos pliegues longitudinales se forman numerosos pliegues secundarios o *arrugas* que se extienden hacia los lados del órgano (fig. 29-2). La mucosa no contiene glándulas. El epitelio es de tipo estratificado plano; veamos ahora cómo se altera según la concentración de hormonas sexuales en el torrente vascular. La lámina propia sobre la cual reposa el epitelio es de tejido conectivo denso. Puede contener nódulos lin-

fáticos. Más hacia afuera, y cerca de la capa muscular, la lámina propia, que a este nivel a veces se considera submucosa, es de textura más laxa y contiene gran número de vasos sanguíneos, sobre todo venas. Hay muchas fibras elásticas en la lámina propia inmediatamente por debajo del revestimiento epitelial; se extienden hacia afuera atravesando la mucosa, hasta la capa muscular. Esta última contiene fibras musculares lisas dispuestas longitudinalmente y fibras dispuestas circularmente, pero no en capas diferentes y manifiestas (fig. 29-31). Predominan las fibras en dirección longitudinal. Por fuera de la capa muscular se halla una adventicia fibrosa que une la vagina con las estructuras vecinas. La parte superior de la pared posterior de la vagina está cubierta de peritoneo (fig. 29-2).

Frotis vaginales. En años recientes cada vez se ha hecho más frecuente el estudio de las células que hay en la vagina, sobre todo mediante frotis teñidos. Las células que se hallan en los líquidos de lavado vaginal pueden proceder: 1) del endometrio del cuerpo de la matriz; 2) del conducto cervical, o 3) de la superficie vaginal del cuello o el revestimiento de la vagina. Su estudio puede proporcionar datos interesantes por dos motivos: 1) como el carácter de las células en estas diversas localizaciones depende de las concentraciones de hormonas en la sangre, las células que se obtienen por lavados vaginales pueden indicar hasta cierto punto el balance hormonal de la persona en el momento en que han sido obtenidas, y 2) a veces en ocasión de un examen generalizado se pueden encontrar células sospechosas de haberse descamado de un cáncer inicial a nivel del cuello o del cuerpo del útero, indicando la necesidad de una exploración más a fondo. Por ambos motivos constituye un tipo común de análisis el estudio de las células contenidas en los líquidos de lavado vaginal, de las células obtenidas frotando con cuidado la mucosa vaginal o la que recubre el cuello, y las células aspiradas u obtenidas en otra forma del interior del conducto cervical; el estudio puede efectuarse por tinción de frotis o concentrado mediante la centrífuga y luego preparando cortes de los agregados celulares obtenidos.

Cambios cíclicos en el epitelio vaginal. Los primeros investigadores que intentaron preparar extractos ováricos portadores de hormonas sexuales no disponían de métodos para determinar si tales extractos realmente contenían las hormonas que ellos buscaban. En otras palabras, no se disponía de pruebas biológicas que permitieran determinar con precisión y en forma sencilla el contenido hormonal de un extracto. Por lo tanto, tuvo enorme importancia el descubrimiento hecho por Stockard y Papanicolaou, en 1917, de que el epitelio vaginal del cobayo se queratiniza en el momento del estro. En con-

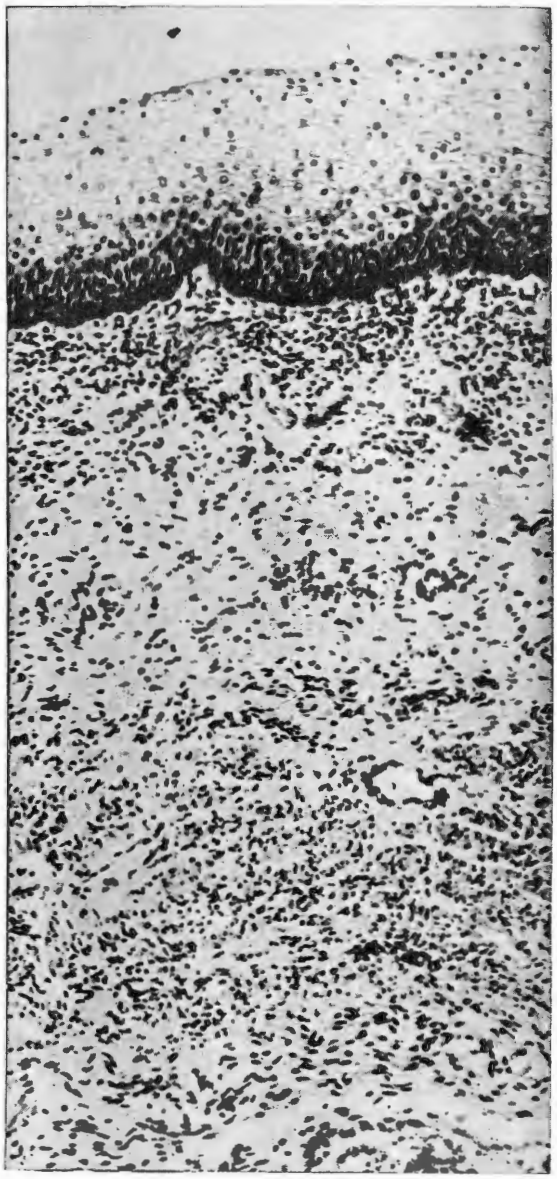

FIG. 29-31. Microfotografía (muy pequeño aumento) de un corte de pared de vagina. Obsérvese que las células más superficiales son voluminosas y pálidas porque contienen glucógeno. Las capas de músculo liso de la pared pueden verse en el tercio inferior de la figura.

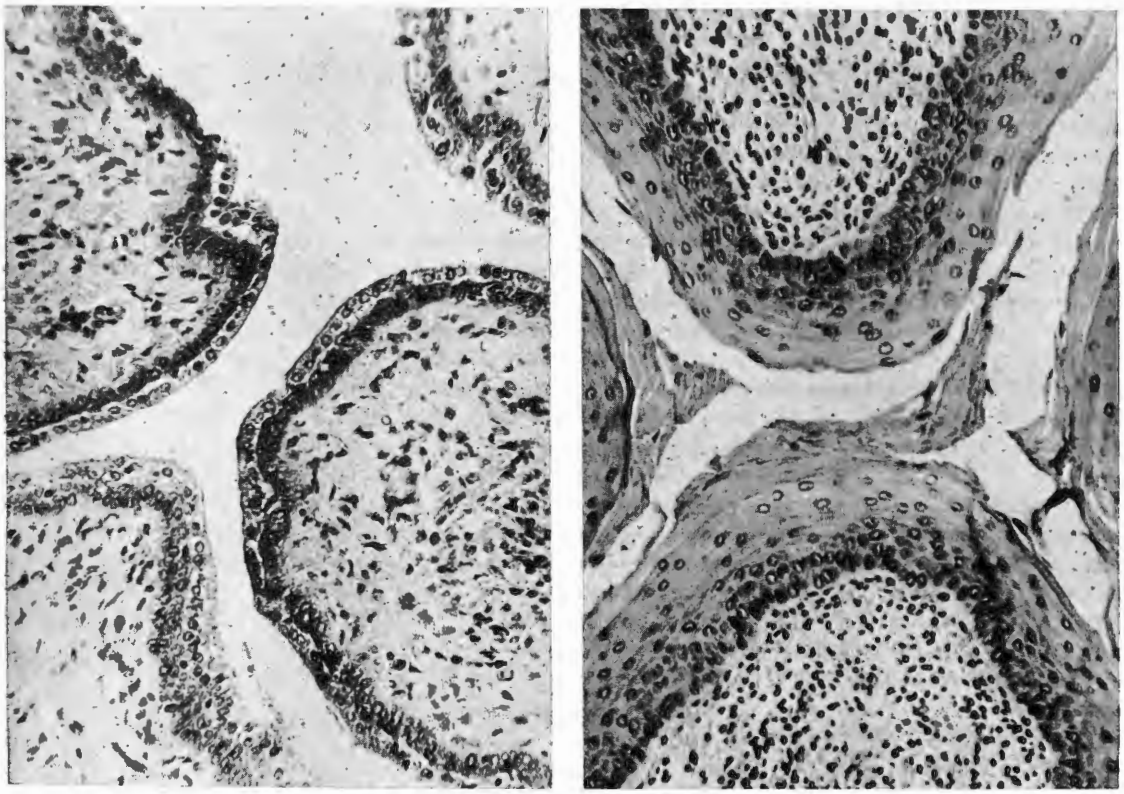

FIG. 29-32. *Izquierda,* Microfotografía (pequeño aumento) de un corte transversal de vagina de rata que había sufrido la ablación de los ovarios. En ausencia de estrógeno, el epitelio vaginal se adelgaza y las células superficiales son nucleadas. *Derecha,* Preparación similar de una rata sometida a igual tratamiento, pero que había recibido por inyección una dosis elevada de estrógeno dos días antes de obtenerse la pieza. El epitelio está muy engrosado y las capas superficiales se hallan intensamente queratinizadas. Esta imagen es parecida a la que se observa en un estro normal.

secuencia, podía saberse si un cobayo se hallaba o no se hallaba en estro investigando en un frotis vaginal la presencia o la ausencia de células queratinizadas. Poco más tarde, Allen estudió el ciclo estrual del ratón y comprobó que su vagina también se queratinizaba en el momento del estro. Resultaba, pues, manifiesto que la queratinización del epitelio vaginal era una de las manifestaciones de la acción de la hormona estrógena. Sin embargo, los ratones y las ratas sexualmente maduros entran en estro espontáneamente cada cuatro días, de forma que no constituyen animales adecuados para demostrar la presencia de hormona estrógena en un extracto determinado. Por lo contrario, el epitelio vaginal de los animales que no han alcanzado la madurez sexual o de los maduros a los cuales se les han extirpado los ovarios, permanece sin queratinizar (fig. 29-32, *izquierda);* estos animales resultan excelentes para las pruebas. En realidad, las ratas o ratones hembras ovariectomizadas resultan los mejores animales de investigación por varios motivos. Utilizando la queratinización del epitelio vaginal para comprobar la presencia de hormona estrógena en la sangre, Allen y Doisy, en 1923, lograron demostrar que un extracto preparado con líquido aspirado de folículos voluminosos del ovario del cerdo contenía hormona estrógena. A partir de entonces el progreso fue rápido; pronto se obtuvieron hormonas estrógenas en forma pura y se descubrió su estructura química.

Los cambios que se producen en el epitelio vaginal de la mujer sexualmente madura a lo largo del ciclo de 28 días, no son tan manifiestos como los que se observan en muchos animales inferiores. Pero los que se producen resultan más fáciles de interpretar si se conocen bien los cambios mucho más intensos que aparecen durante el ciclo estrual de la rata o el

ratón. Por lo tanto, vamos a estudiar estos últimos.

Según ya señalamos, la rata y el ratón tienen un ciclo estrual de cuatro días. Este se divide en cuatro periodos: *proestro, estro, metaestro* y *diestro.* Durante el proestro, los folículos se acercan a la superficie del ovario, el útero aumenta de volumen por la secreción y sus vasos sanguíneos se ingurgitan. El epitelio vaginal aumenta de espesor por proliferación de sus capas más profundas, pero las células más superficiales todavía son nucleadas. Sin embargo, aparecen células con gránulos de queratohialina por debajo de las células superficiales nucleadas. En consecuencia, el epitelio parece formado de dos capas. Al llegar el estro, o poco antes, se produce la ovulación; durante todo este tiempo el útero sigue agrandado y de color rojo. El epitelio vaginal está muy grueso e intensamente queratinizado (fig. 29-32, *derecha)* y se despierta el impulso sexual. El epitelio queratinizado probablemente desempeñe función protectora en ocasión de la cópula. Si ésta no se produce, el animal pasa a la etapa de metaestro. A medida que ésta va progresando, el útero disminuye de volumen y el epitelio vaginal se adelgaza considerablemente (como en la figura 29-32, *izquierda).* La membrana basal desaparece y el epitelio es invadido por leucocitos polimorfonucleares que lo atraviesan y aparecen en gran número entre las células epiteliales que se observan en los frotis vaginales (fig. 29-33, *izquierda).* Durante el diestro, el útero es pequeño y pálido y el epitelio vaginal sigue siendo delgado. Sin embargo, los leucocitos polimorfonucleares se hallan limitados a las capas superficiales del epitelio. A medida que se desarrolla el proestro, aparece intensa actividad de mitosis en las capas más profundas del epitelio, que vuelve a aumentar de espesor.

Como solamente se descaman las células superficiales, éstas son las únicas que se observan

FIG. 29-33. *Izquierda,* Microfotografía (gran aumento) de frotis vaginal teñido de una rata que se hallaba en las últimas etapas del metaestro. Obsérvense las células epiteliales nucleadas y los núcleos polimorfos característicos de varios leucocitos granulosos. *Derecha,* Microfotografía (gran aumento) de un frotis vaginal teñido de una rata en estro. Sólo hay escamas voluminosas, muy débilmente teñidas y desprovistas de núcleo.

en los frotis vaginales. Por lo tanto, durante el estro los frotis vaginales sólo contienen células queratinizadas (fig. 29-33, *derecha).* A medida que progresa el metaestro, los frotis contienen primero células queratinizadas, más tarde células nucleadas y gran número de leucocitos polimorfonucleares que han atravesado el epitelio (fig. 29-33, *izquierda).* La fase del diestro se caracteriza por la presencia de células epiteliales nucleadas y leucocitos. Durante el proestro los leucocitos han desaparecido, de forma que sólo se observan células epiteliales nucleadas.

Epitelio de la vagina humana. El revestimiento epitelial de la vagina humana es estratificado y bastante grueso (fig. 29-31). En su porción más profunda hay una capa única de células cilíndricas con núcleos ovales. El estrato vecino tiene varias células de espesor. En él tienen forma poliédrica y se admite que están unidas entre sí por puentes intercelulares parecidos a los que se observan en el estrato espinoso de la epidermis de la piel gruesa; sin embargo, las células de esta capa del epitelio vaginal no tienen aspecto espinoso. La capa que sigue está formada por unos pocos estratos de células más aplanadas, que contienen glucógeno. Como éste se disuelve en el curso de las manipulaciones para preparar los cortes, las células de esta capa y de las más superficiales aparecen hinchadas y vacías. El estrato más superficial está formado por varias capas de células más aplanadas, que a veces parecen hinchadas, todas ellas con la presencia del núcleo.

El epitelio que reviste la vagina de la mujer difiere del correspondiente del ratón o de la rata por dos importantes motivos. En primer lugar, como en la mujer no existe un verdadero periodo de estro, el epitelio en ningún momento del ciclo menstrual llega a estar netamente queratinizado. Durante la ovulación, que viene a corresponder al estro, el epitelio puede presentar tendencia a la queratinización, pero, a menos que el epitelio quede anormalmente expuesto al aire u otro agente anormal del medio, no produce verdadera queratina; por lo tanto, las células superficiales siempre tienen núcleos. En segundo lugar, las células epiteliales de las capas más superficiales del epitelio vaginal tienden a almacenar cantidades considerables de glucógeno en su citoplasma, sobre todo durante la ovulación. Este glucógeno tiene dos posibles funciones: 1) de alimento para las células germinales masculinas mientras atraviesan este órgano, y 2) fermenta por acción de la flora vaginal, que lo convierte en ácido láctico. Este puede ser factor importante para mantener una flora bacteriana inofensiva en el conducto que forma la vagina.

El aspecto de las células que se descaman del revestimiento vaginal y de la porción vaginal de la superficie del cuello ha sido estudiado muy detalladamente por Papanicolaou utilizando el método de los frotis; para mayor información al respecto aconsejamos leer sus publicaciones. En resumen, la progesterona secretada durante el ciclo menstrual no parece modificar el epitelio vaginal. La cantidad de estrógeno secretado en el momento de la ovulación, aunque no basta para producir queratinización, sí logra cierto efecto. Según Papanicolaou, por este tiempo en los frotis vaginales habría un aumento relativo de células acidófilas con núcleos pequeños intensamente teñidos. El desarrollo de un medio acidófilo en las células epiteliales de la superficie evidentemente constituye la etapa preliminar para su queratinización, pero el proceso no suele pasar de ahí. Hay también otros criterios de valor. Evidentemente, en manos de un técnico experimentado el estudio de las células vaginales descamadas puede ser útil para determinar el tiempo de la ovulación y la eficacia de la terapéutica estrógena, así como para diagnosticar estados atróficos del epitelio vaginal dependiente de falta de existencia de estrógeno.

La capacidad del estrógeno para engrosar e incluso queratinizar el epitelio vaginal se utiliza para tratar algunas infecciones vaginales, sobre todo las que aparecen en niñas, puesto que en ellas el epitelio es delgado y vulnerable.

GLANDULAS MAMARIAS

Desarrollo. En la especie humana, el primer paso en el desarrollo de las glándulas mamarias se produce al final de la sexta semana de vida embrionaria. Por entonces, en los embriones de ambos sexos el ectodermo aumenta de espesor a lo largo de dos líneas, cada una de las cuales va de la axila a la ingle del mismo lado. Reciben el nombre de "líneas mamarias"; sus células epiteliales tienen la potencialidad de crecer penetrando en el mesénquima subyacente a todo lo largo de cada una de estas líneas para producir glándulas mamarias. En la especie humana la invasión del mesénquima subyacente por las células epiteliales destinadas a constituir glándulas mamarias suele producirse en un solo

lugar para cada línea. En muchos animales se desarrollan varias glándulas mamarias a lo largo de cada línea, de manera que más tarde poseerán dos hileras de glándulas mamarias, que les permitirán alimentar a sus muchos descendientes. A veces, en la especie humana también se desarrollan glándulas mamarias suplementarias a lo largo de la línea láctea (o incluso en otras localizaciones); reciben el nombre de *mamas* o *pezones supernumerarios*. En los pueblos civilizados las mamas supernumerarias suelen extirparse quirúrgicamente por motivos estéticos o de otra índole. El tejido mamario aberrante que aparece en la axila puede no descubrirse hasta que el embarazo o la lactancia provocan su hipertrofia.

A medida que el embrión se desarrolla, donde va a desarrollarse una mama las células epiteliales de la línea mamaria constituyen un pequeño acúmulo, desde el cual hasta 20 o más cordones de células epiteliales penetran en el mesénquima subyacente siguiendo varias direcciones. Cada uno de estos cordones primitivos de células se desarrolla para constituir una glándula exocrina compuesta; por lo tanto, cada mama en realidad incluye varias glándulas compuestas, cada una de las cuales se vacía por un conducto a través del pezón. Durante la vida fetal los cordones celulares que invaden el mesénquima se ramifican y tienden a transformarse en conductos, de manera que al tiempo de nacer ya está formado un sistema rudimentario de conductos.

Por entonces todavía no existe una diferencia notoria entre el grado de desarrollo que alcanzan las glándulas en la niña o en el varón. Durante los primeros días de la vida las glándulas de un recién nacido pueden aumentar de volumen por motivos que luego estudiaremos. El trastorno cede rápidamente.

Cambios al llegar la pubertad. Cuando se acerca la pubertad, las mamas de la hembra, que hasta este momento han sido aplanadas, aumentan de volumen y toman forma semiesférica. Los pezones se hacen más prominentes. Los cambios en las mamas constituyen una de las características sexuales secundarias de la hembra que aparecen por este tiempo. La mayor parte del aumento de volumen depende de la acumulación de grasa en el tejido conectivo situado entre los lóbulos y lobulillos. Al llegar la pubertad el sistema de conductos epiteliales se desarrolla, pero el cambio no es tan notable como lo es el aumento de la grasa en el tejido conectivo. No parece que por ese tiempo se desarrollen verdaderas unidades secretorias; esto se producirá en el momento del embarazo.

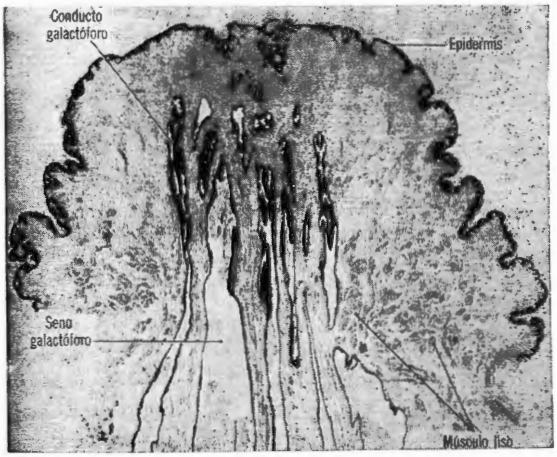

FIG. 29-34. Microfotografía (muy pequeño aumento) ligeramente retocada, de un corte de pezón perpendicular a la superficie de la piel.

En el varón, la glándula mamaria suele sufrir cambio mínimo o nulo al llegar la pubertad, conservándose plana. En raros casos puede producirse cierto agrandamiento muy similar al que ocurre en la mujer; el proceso se denomina *ginecomastia*.

Los cambios de la mama femenina antes señalados dependen de los estrógenos, probablemente junto con algo de hormona lactógena (cuya secreción dependería de la aparición de estrógeno en la circulación). La progesterona, secretada periódicamente a partir del momento de la pubertad, puede desempeñar papel coadyuvante. La administración de estrógeno a los varones tiende a desarrollar sus mamas dándoles caracteres femeninos.

Estructura histológica de una mama en reposo. La mama de una mujer sexualmente madura y no embarazada se denomina *mama en reposo,* para distinguirla de la mama en crecimiento activo de la gestación o de la mama funcional durante la lactancia.

El *pezón* es una estructura cilindrocónica de color rosado más o menos pardo. Está recubierto de epitelio plano estratificado y queratinizado. Hay gran número de papilas, de forma irregular, que penetran en la epidermis desde la dermis para acercarse mucho a la superficie; por lo tanto, encima de dichas papilas la epidermis puede ser muy delgada (fig. 29-34). Los conductos principales de cada una de las muchas glándulas separadas que constituyen la mama reciben el nombre de *conductos galactóforos;*

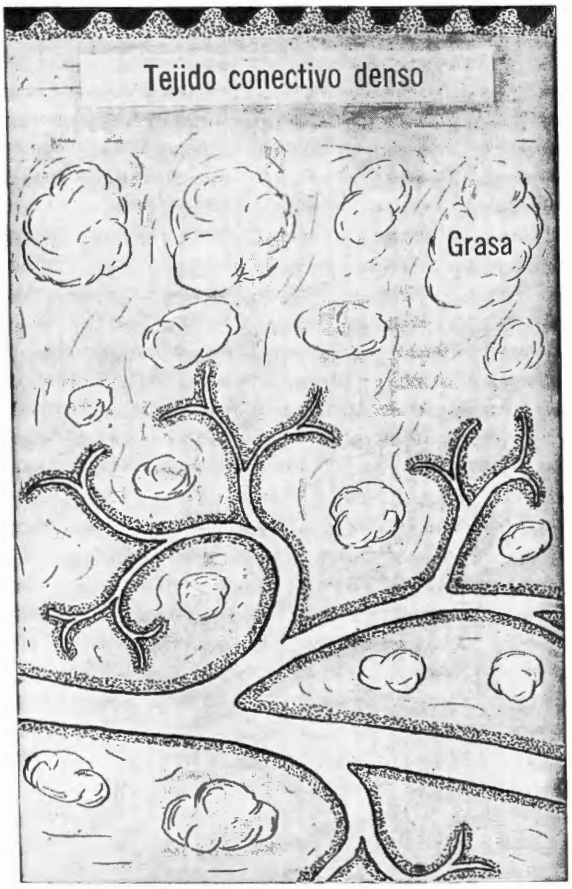

FIG. 29-35. Esquema que indica la relación entre las capas de la epidermis y el tejido conectivo de la mama. La capa papilar de la dermis y el tejido conectivo intralobulillar de la mama son comparables; en el dibujo los dos están punteados. El tejido conectivo denso de la dermis de la piel se prolonga en profundidad, formando tabiques o ligamentos que pasan entre lóbulos de grasa para continuarse con el tejido conectivo interlobulillar de la mama.

ascienden a través del pezón (fig. 29-34) para abrirse en su vértice por orificios separados, tan pequeños que no pueden observarse a simple vista. Cerca de sus orificios el epitelio de los conductos galactóforos es parecido al que recubre el pezón. Más profundamente, están revestidos de dos capas de células epiteliales cilíndricas apoyadas en una membrana basal.

La substancia del pezón está constituida por tejido conectivo denso y fibras musculares lisas (fig. 29-34). Estas últimas se hallan dispuestas circularmente alrededor de los conductos galactóforos y paralelamente a ellos, a cada lado, cuando tales conductos atraviesan el pezón. Hay también muchos vasos sanguíneos y terminaciones nerviosas encapsuladas.

La epidermis del pezón, como la de la vagina, es sensible a los estrógenos. En relación con el problema de los "pezones dolorosos" —trastorno que aparece en algunas mujeres cuando empiezan a dar el pecho a sus hijos— quizá tenga interés recordar que en algunas mujeres poco después del parto puede faltar el estrógeno. El motivo de ello es que la producción de estrógenos durante el embarazo depende principalmente del estímulo placentario; por lo tanto, después del parto, cuando la placenta es expulsada, la mujer queda privada de lo que hasta entonces constituyó la fuente principal de tal hormona. Claro está que más tarde sus ovarios acabarán por producirla en cantidad adecuada, pero es posible que por un tiempo la epidermis del pezón sufra por falta de estimulación estrógena. De hecho, Gunther atribuye un tipo de pezón doloroso a deficiencia de estrógenos, y en algunos experimentos efectuados colaborando con él, el autor de estas líneas comprobó que dando a las ratas placenta humana junto con el alimento, aumentaba el espesor de la epidermis de sus pezones. Sin embargo, hay algunos puntos obscuros, muy complejos, y que no procede discutir aquí, en relación con el empleo de estrógeno para aumentar el espesor de la epidermis de los pezones en mujeres que empiezan a dar el pecho a sus hijos.

La piel que rodea el pezón, o areola, es de color rosado. Su pigmentación aumenta durante el embarazo; después del parto ya no recupera el color original, porque siempre retiene cierta cantidad de pigmento. Cerca de la areola, y abriéndose en su superficie, hay glándulas sudoríparas modificadas de gran volumen, pero no tan voluminosas ni tan modificadas como las propias glándulas mamarias; reciben el nombre de glándulas areolares (de Montgomery). Alrededor de la porción más periférica de la areola hay glándulas sebáceas y sudoríparas de gran volumen. Por debajo de la misma hay fibras musculares lisas dispuestas circularmente y en ángulo recto con la superficie de la piel.

Los conductos galactóforos de los diferentes lóbulos de la mama convergen debajo de la areola para penetrar en la base del pezón. Al acercarse a la zona de convergencia los conductos parece que aumentan ligeramente de volumen. Estas porciones dilatadas reciben el nombre de *senos lactíferos* (fig. 29-34); en el pecho que lacta, parece que actúan como pequeños

reservorios para la secreción láctea. No es seguro que esas porciones dilatadas de los conductos puedan observarse a simple vista al disecar una mama en reposo.

Las muchas glándulas drenadas por los conductos que convergen en el pezón constituyen los lóbulos de la mama. Cada lóbulo está formado de varios lobulillos; por lo tanto, cada conducto galactóforo principal tiene varias ramas que, por hallarse en el interior de los lobulillos, reciben el nombre de *conductos intralobulillares.* El parénquima de los lóbulos y de los lobulillos suele considerarse situado en el tejido subcutáneo (fascia superficial). Sin embargo, el parénquima de las glándulas mamarias que, debe recordarse bien, se ha desarrollado a partir de la epidermis de la piel, en cierto modo no puede escapar totalmente de los límites de la dermis. Téngase presente que la dermis está formada de dos capas y que, de ellas, la papilar que limita directamente con la epidermis es más rica en células y de estructura más fina que la capa reticular pobre en células y menos fina situada por debajo de ella (figura 29-35). Cuando los cordones de epidermis penetran en el mesénquima para formar el sistema de conductillos de la mama, parece que llevan consigo algo de capa papilar de la dermis para constituir un tejido conectivo celular blando que rodea cada conducto (fig. 29-35), o que forma una vaina común para pequeños grupos de conductos vecinos. Por lo tanto, entre estos conductos epiteliales aislados o grupos de conductos epiteliales así revestidos, hay haces y tabiques de tejido conectivo pobre en células que se extienden a partir de la capa reticular de la dermis que reviste la mama y separan los lóbulos y lobulillos entre sí además de fijar firmemente el parénquima de la mama a la piel (fig. 29-35).

Los haces, así como los tabiques de mayor volumen reciben el nombre de *ligamentos suspensorios de Cooper.* En ellos se acumula la grasa (fig. 29-35) de manera que mantienen la grasa de la mama de la misma manera que mantienen el parénquima epitelial. También se acumula grasa en el tejido conectivo situado entre el parénquima de la mama y la piel que

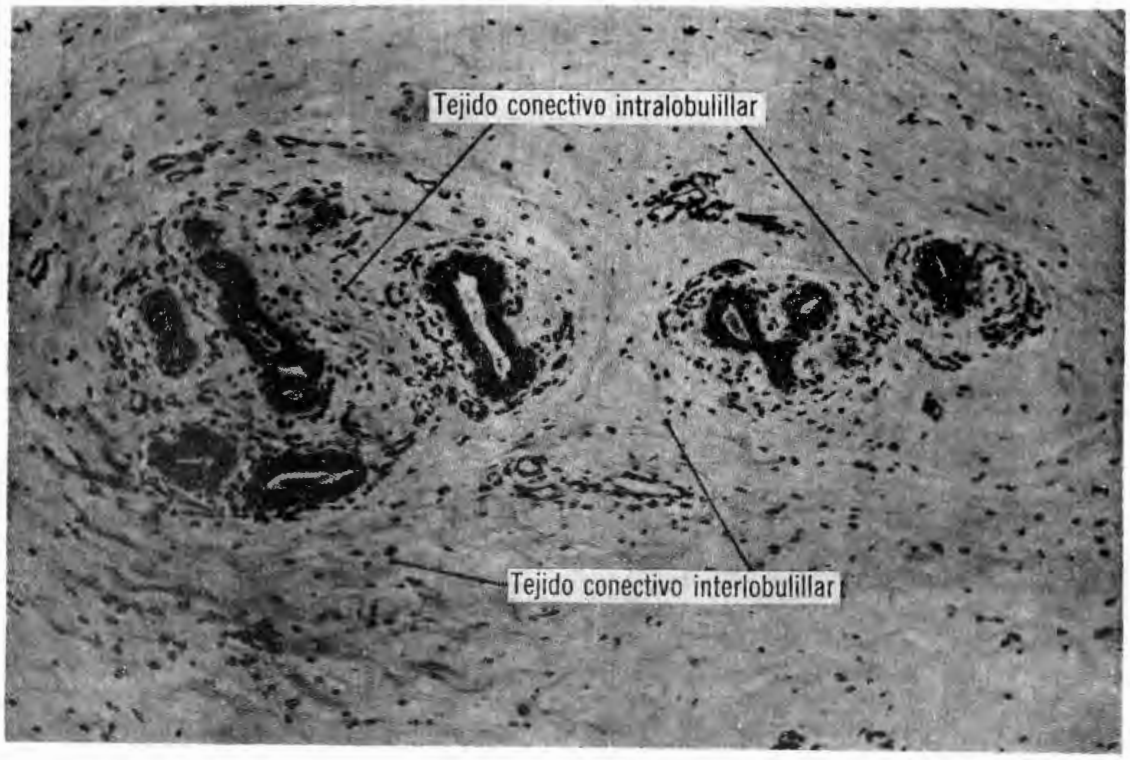

FIG. 29-36. Microfotografía (pequeño aumento) de un corte de mama en reposo. Obsérvese que cada conducto está rodeado de tejido conectivo intralobulillar celular, y que los dos lobulillos están separados por tejido conectivo interlobulillar pobre en células, que también los rodea completamente.

FIG. 29-37. Microfotografía (pequeño aumento) de un corte de mama de mujer en el quinto mes del embarazo. Los conductos han proliferado y, en la parte izquierda, han producido alveolos.

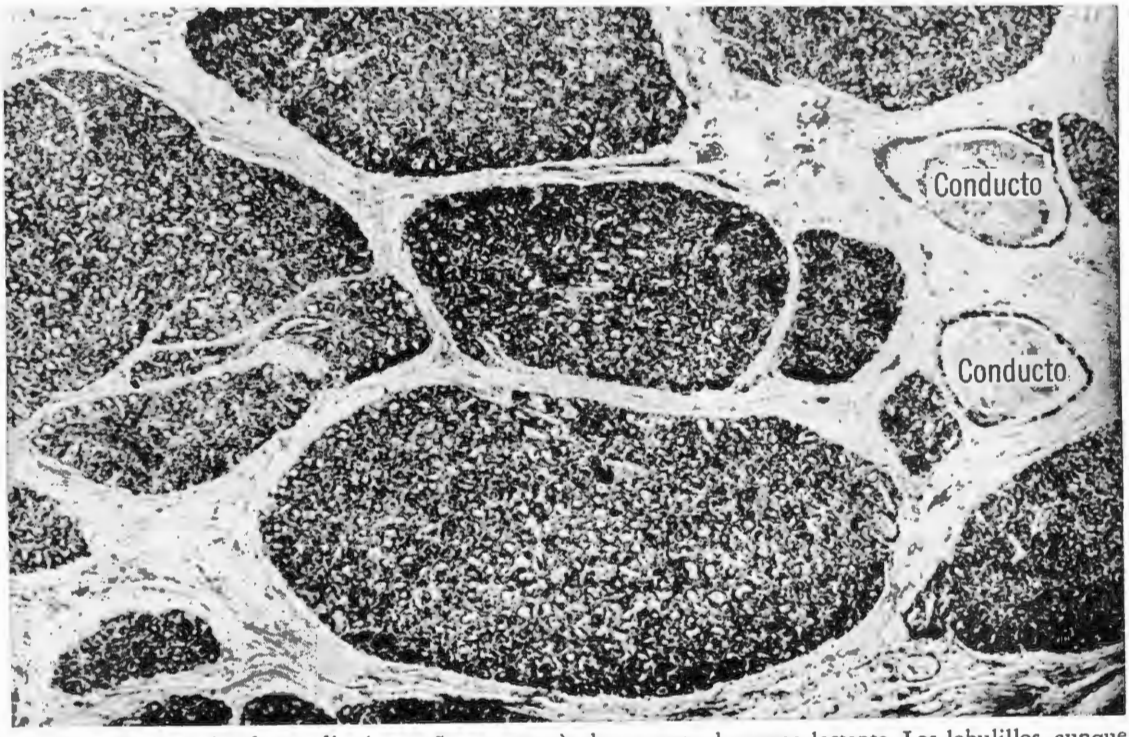

FIG. 29-38. Microfotografía (pequeño aumento) de un corte de mama lactante. Los lobulillos, aunque muy dilatados por su riqueza en alveolos, en esta preparación no están cortados por sus partes más gruesas. Los tabiques interlobulillares son más espesos en esta microfotografía que en la mayor parte del resto de la preparación.

lo recubre, y la aponeurosis situada por debajo de la misma.

De lo dicho se deduce el aspecto que presentará un corte de mama en reposo, sea cual sea el plano en el cual se haya efectuado. En dicho corte del parénquima epitelial será poco; de hecho, está representado solamente por unos pocos conductos o por algunos acúmulos de conductos separados ampliamente entre sí por tejido conectivo (fig. 29-36). La mayor parte de los conductos observados en una preparación han sido cortados transversal u oblicuamente; alguna porción de conducto quedará en corte longitudinal. Ocasionalmente puede observarse un conducto galactóforo de gran calibre en un corte de la mama, pero casi todos los conductos que suelen verse son ramas de los conductos galactóforos. Como las ramificaciones penetran en los lobulillos que, por decirlo así, penden de los conductos principales, la mayor parte de conductillos observados en un corte se hallan en el interior de los lobulillos y, por tanto, reciben el nombre de conductos intralobulillares. Sus paredes suelen estar formadas por dos capas de células epiteliales con citoplasma pálido y núcleos ovales poco teñidos. En las células de la capa más interna el diámetro mayor del núcleo suele formar ángulo recto con la dirección del conducto; en las de la capa externa suele ser paralelo a dicho conducto. Sin embargo, la disposición de las células epiteliales en estos conductos es variable. Dichas células apoyan en una membrana basal.

Cada conducto está rodeado de una cubierta de tejido conectivo relativamente rico en células, de espesor que corresponde aproximadamente al calibre del conducto (fig. 29-36). Este tejido conectivo celular que reviste el epitelio de los conductos constituye la contrapartida de la capa papilar de la dermis que limita con la epidermis (fig. 29-35).

En un grupo de conductos el tejido conectivo celular que rodea cada uno de ellos puede continuarse con el del vecino. Como este tejido conectivo *celular* que rodea los conductos se halla en el interior de los lobulillos, recibe el nombre de tejido conectivo *intralobulillar*. Contiene muchos fibroblastos, fáciles de identificar por sus núcleos voluminosos, ovales, pálidos, que parecen desnudos (fig. 29-36). También son constituyentes celulares normales del tejido conectivo intralobulillar los macrófagos, linfocitos y células plasmáticas.

Los conductos aislados o los grupos de conductos, rodeados de tejido conectivo intralobulillar, quedan separados unos de otros por tabiques gruesos de tejido conectivo *interlobulillar* denso y *relativamente pobre en células*. Según puede verse en la figura 29-35, el tejido conectivo de estos tabiques puede considerarse como una extensión en profundidad de la capa reticular de la dermis (los tabiques de mayor volumen son los ligamentos suspensorios de Cooper.) El tejido conectivo interlobulillar suele contener acúmulos de grasa; por lo tanto, la grasa de la mama se halla fijada a la piel por el tejido conectivo interlobulillar.

Cambios que el embarazo produce en las mamas. La mama en reposo probablemente no contenga alveolos secretorios; está formada solamente por un sistema de conductos. A medida que progresa el embarazo, aumenta considerablemente el sistema de conductos; finalmente, en los extremos de las ramas menores de cada conducto se desarrollan alveolos secretorios. Al final del quinto mes del embarazo los lobulillos están llenos de alveolos que los dilatan considerablemente (fig. 29-37). A medida que se desarrollan alveolos en los extremos de los conductos el tejido conectivo intralobulillar se desintegra, de manera que el tejido conectivo intralobulillar acaba por quedar reducido a una serie de tabiques muy delgados situados junto a los alveolos; sin embargo, tales tabiques son muy ricos en capilares. Los alveolos están compuestos de una capa única de células cilíndricas. A veces se observan células mioepiteliales curvas dispuestas en su periferia. Como los elementos epiteliales aumentan de volumen en el interior de los lobulillos, los tabiques de tejido conectivo interlobulillar quedan estirados y adelgazados (figs. 29-37 y 29-38).

La mayor parte del crecimiento epitelial que ocurre en la mama durante el embarazo, se observa antes que termine el sexto mes. En las últimas etapas de la gestación el crecimiento prosigue, pero muy lentamente. De todas formas, las mamas continúan aumentando de volumen. Ello depende principalmente de que entonces las células de los alveolos empiezan a secretar un líquido que los dilata (y también a la mama). Esta secreción no es láctea; la leche sólo aparece después del parto, como vamos a ver.

Causa del crecimiento de las mamas durante el embarazo. Intervienen varias hormonas, y es difícil decir con precisión cuáles sean sus acciones, porque todas las especies en las cuales se efectúan los experimentos no reaccionan de la misma manera; además, el hecho de que la

secreción de una hormona afecte la secreción de otras hormonas impide determinar con exactitud cuál de dichas hormonas interviene.

Si animales intactos reciben una cantidad suficiente de estrógeno, las glándulas mamarias se desarrollan rápidamente. En algunas especies, el estrógeno por sí solo parece bastar preparando las glándulas para la función. Sin embargo, en algunos animales parece que se necesita también progesterona para lograr el desarrollo pleno de los alveolos secretorios. En todo caso, el estrógeno interviene seguramente para lograr el gran desarrollo del componente epitelial de la mama durante el embarazo.

Sin embargo, el estrógeno, o una combinación de estrógeno y progesterona, no logrará el desarrollo completo de las glándulas mamarias en un animal hipofisectomizado. En consecuencia, parece que también hormonas hipofisarias, o bien hormonas de las glándulas blanco que controlan, intervienen en el fenómeno del desarrollo de la mama durante el embarazo. En particular hay datos que indican que la hormona del crecimiento (somatotropina), la hormona lactógena y los glucocorticoides suprarrenales, todos participan con el estrógeno y la progesterona para causar el desarrollo de las mamas. Sin embargo, la hipófisis anterior no es esencial, porque hay experiencias que demuestran que puede extirparse la hipófisis de un animal grávido y, siempre que la placenta siga intacta y funcional, las glándulas mamarias seguirán su desarrollo. En relación con ello debe recordarse que la placenta fabrica una hormona parecida a la lactógena, así como (en la mujer) cantidades elevadas de gonadotropina coriónica, estrógeno y progesterona.

Cuando conozcamos mejor la forma cómo diferentes hormonas afectan el crecimiento y la función secretoria de las células, serán posibles afirmaciones más categóricas acerca de los papeles de las diferentes hormonas en este caso. Sin embargo, es indudable que el estrógeno es una hormona clave al respecto, porque puede afectar el desarrollo de la glándula mamaria, incluso aplicado localmente.

La mama lactante. Como ya indicamos, la mayor parte del aumento de volumen de la mama a partir del sexto mes depende de que se acumule secreción en los alveolos y conductos. Sin embargo, algo de esta secreción escapa a través del pezón (en la multípara esto puede ocurrir en fase relativamente precoz del embarazo). Esta secreción no es leche, sino un líquido algo distinto, denominado *calostro.* Después del parto el calostro se secreta más abundantemente, pero sólo durante dos o tres días; más tarde, en la mujer las mamas empiezan a secretar leche.

El calostro es más rico en proteína que la leche, pero más pobre en grasa. También contiene fragmentos celulares, e incluso células completas de cierto volumen. Estas suelen contener grasa fagocitada y reciben el nombre de *cuerpos de calostro.* Probablemente se trate de fagocitos que han atravesado el epitelio de los alveolos y han penetrado en su luz.

En un tiempo se creía que la mayor parte de la leche que tomaba el niño en una sola mamada era producida mientras ésta tenía lugar. Actualmente se acepta que durante el tiempo en que el niño toma el pecho es muy poca la leche producida; la mayor parte de la que recibe el lactante ha sido secretada durante los intervalos entre las mamadas y se ha acumulado.

ESTRUCTURA MICROSCÓPICA. En la mama que lacta, los lobulillos están llenos de alveolos secretorios, entre los cuales pueden observarse algunos conductos intralobulillares (fig. 29-38). En general, los tabiques interlobulillares están muy adelgazados; los que se observan en la figura 29-38 son particularmente gruesos. El aspecto de los alveolos en diversas partes de una mama lactante varía, ya que los alveolos en unas tienen células cilíndricas altas y en otras células cilíndricas bajas. Algunos están distendidos por secreción, otros contienen muy poca. Los alveolos de las diferentes partes de una misma mama probablemente se hallen en diversas etapas de un ciclo secretorio.

Estructura fina de células secretorias de la glándula mamaria y proceso de secreción. La leche contiene proteína, grasa, azúcar y sales minerales. Se creía en un tiempo que la proteína de la leche provenía de la proteína de la sangre. Sin embargo, estudios con microscopio electrónico demuestran que las células secretorias de la glándula mamaria tienen el mismo equipo, en las partes basales de sus células, para sintetizar proteína como otros tipos de células que producen y secretan materiales proteínicos (estas últimas células se han descrito en detalle en el capítulo 7), a saber, abundancia de cisternas de retículo endoplásmico de superficie rugosa (fig. 7-13).

El aparato de Golgi está localizado en el lado de la luz de las células secretorias, y hay indicaciones en el sentido de que la proteína sintetizada en el retículo endoplásmico de su-

perficie rugosa pasa por vía de vesículas de transferencia a los sáculos de la cara en formación del aparato de Golgi; y que la proteína destinada a la secreción abandona la cara madura del aparato de Golgi contenida en vesículas secretorias que se desplazan hacia el lado de la célula que toca a la luz, donde se liberan en la misma de manera muy similar a como ocurre en células cimógenas de los acinos pancreáticos (fig. 7-13).

La grasa de la leche es sintetizada en el citoplasma de las células secretorias, probablemente en la matriz citoplásmica, y también, muy posible, de manera muy similar a como se sintetiza la grasa en las células grasosas, según se describió en el capítulo 11. Gotitas de grasa se desplazan hacia la superficie libre de las células, y quizá sean eliminadas mediante un proceso que puede describirse como una pinocitosis invertida. En cortes ordinarios de parafina las gotitas de grasa en el citoplasma se han disuelto, y los espacios que antes ocupaban aparecen como vacuolas citoplásmicas. Los hay en gran número entre los bordes libres de las células alveolares y sus núcleos (fig. 29-39).

FIG. 29-39. Microfotografía (gran aumento) de un segmento de corte de mama lactante. Obsérvense las vacuolas que presentan gotitas de grasa en las células secretorias de los alveolos, sobre todo a nivel de sus bordes libres.

CAUSA DE LA LACTANCIA

La hormona lactógena secretada por las células acidófilas de la hipófisis anterior es la hormona a la cual corresponde principalmente la estimulación de las glándulas mamarias para secretar leche.

La hormona lactógena es secretada en pequeñas cantidades durante el embarazo; también la placenta produce una hormona muy similar a la lactógena. Estas hormonas posiblemente colaboren con el estrógeno provocando el desarrollo de las mamas.

La terminación del embarazo, con la expulsión de la placenta, tiene diversas consecuencias. La placenta previamente ha estado actuando como una fábrica de hormonas, produciendo varias de las que podían muy bien inhibir (por mecanismo de retroalimentación negativa) la producción y secreción de hormonas similares u otras por las glándulas de la mujer embarazada. Durante el parto se elimina la placenta, y desaparece este efecto supresor sobre la producción de hormonas en el cuerpo de la mujer. Una consecuencia de ello es que la hipófisis anterior empieza rápidamente a elaborar cantidades muy elevadas de hormona lactógena.

Lo dicho hasta aquí también podría explicar por qué motivo las mamas de un recién nacido, varón o mujer, tienden a estar distendidas con secreción poco después del nacimiento, como si en su estado netamente falto de desarrollo intentaran funcionar. Esto podría depender de que la hipófisis del niño también queda libre de los efectos inhibidores de las hormonas placentarias, de manera que también secreta algo de hormona lactógena, que provoca una secreción temporal en los conductos de sus glándulas mamarias. Esta secreción se denomina *leche de bruja* y otros términos según los idiomas. Como gran parte queda retenida en los conductos, éstos sufren temporalmente distensión.

Factores que intervienen en la persistencia de la secreción de leche. La persistencia de la función mamaria depende de que la hipófisis anterior siga secretando hormona lactógena. Ello, a su vez, depende de que las mamas sean vaciadas regularmente. Los impulsos nerviosos aferentes producidos por el mamar, y los factores psicológicos que intervienen. ambos contribuyen haciendo que la hipófisis anterior siga produciendo esta hormona. Al paso que la hipófisis anterior continúa fabricando hormona lactógena, parece dudar en fabricar FSH, probablemente porque la secreción de hormona lactógena en alguna

forma perturba los mecanismos de control y, por lo tanto, puede suprimir la secreción de FSH.

En todo caso, la ovulación y la menstruación pueden no producirse durante el tiempo que la madre está dando el pecho a su hijo. Sin embargo, ello no constituye un fenómeno universal y las mujeres pueden quedar embarazadas nuevamente durante el periodo de lactancia. Tiene interés el hecho de que el embarazo no interfiera con una lactancia bien establecida; una mujer puede seguir alimentando a su niño después de haber concebido otro.

Células mioepiteliales, oxitocina y reflejo de vaciamiento de la leche. Como ocurre con otras glándulas, los alveolos secretorios de la glándula mamaria están rodeados por células que tienen forma de una cesta laxa, cada una formada por un cuerpo celular del cual salen varias prolongaciones para rodear más o menos el alveolo. Estas son las células mioepiteliales, llamadas así porque tienen origen epitelial y, sin embargo, contienen filamentos contráctiles similares a los de las células musculares lisas. Las células mioepiteliales similares de los alveolos secretorios de las glándulas submaxilares se pueden ver en la figura 9-8.

Contrariamente a lo que se pensó en un tiempo, la glándula mamaria empieza a secretar en los intervalos entre las mamadas, y la leche se acumula en la luz de alveolos y conductos.

Estímulos aferentes, nacidos en la glándula mamaria cuando empieza a mamar el hijo, alcanzan los núcleos paraventriculares del hipotálamo (fig. 28-7) y hacen que las neuronas descarguen y libere oxitocina el lóbulo posterior de la hipófisis. La oxitocina provoca la contracción de las células mioepiteliales de la glándula mamaria; ello origina que la secreción contenida en ellas sea vaciada más o menos rápidamente para llenar los senos lactíferos o, incluso, salir a chorritos por el pezón. En todo caso, el reflejo pone leche a la disposición del pezón para alimentar al hijo.

El vaciamiento completo de las mamas en el momento de mamar conserva e incluso aumenta la capacidad funcional de la glándula, no sólo porque los estímulos nerviosos consiguientes actúan sobre la hipófisis anterior provocando la secreción de hormona lactógena, sino también porque al aumentar los requerimientos funcionales para la mama tiende a estimularse el crecimiento de la estructura para permitir que se cubran las necesidades mayores.

La lactancia no puede continuar en ausencia de corteza suprarrenal. El factor esencial de esta glándula parece ser la hormona cortical que modifica el metabolismo hidrocarbonado. El tiroides también facilita la lactancia.

Involución después de la lactancia. Si deseamos que la estructura de la mama se conserve y la secreción de hormona persista, los pechos tienen que vaciarse regularmente; por lo tanto, al interrumpir las mamadas, si los pechos no se vacían regularmente recurriendo a otros medios, tienen tendencia a recuperar la estructura microscópica de antes de iniciarse el embarazo. No alcanzan precisamente el mismo estado, ya que conservan unos cuantos alveolos; pero la mayor parte son resorbidos y los lobulillos disminuyen de volumen. Los tabiques de tejido conectivo interlobulillar vuelven a ser gruesos y resistentes. Tiene mucha importancia que las mamas queden bien sostenidas durante el tiempo que estos tabiques son delgados, pero ello es particularmente importante mientras los alveolos se resorben, los lobulillos disminuyen de volumen y los tabiques interlobulillares se adelgazan de nuevo (dos a tres meses después de terminada la lactancia). Si los tabiques interlobulillares quedan "fijados" en distensión, las mamas más tarde resultarán excesivamente péndulas.

Las glándulas mamarias después de la menopausia. Después de la menopausia en la mama se producen diversos cambios. La tendencia general es hacia la atrofia, tanto de los componentes epiteliales como del tejido conectivo. La substancia intercelular de este último puede sufrir transformación hialina, pero también cabe la posibilidad de cambios secretorios y crecimiento irregular que vengan a superponerse a los procesos atróficos generales. El epitelio de algunos conductos puede proliferar, el de otros secretar y convertirlos en quistes. La causa principal de la atrofia progresiva que se observa después de la menopausia se halla indudablemente en la carencia de estrógeno y progesterona.

BIBLIOGRAFIA

OVARIO, TROMPAS, ÚTERO Y VAGINA. HORMONAS PRODUCIDAS O ACCIÓN DE LAS MISMAS

Referencias de la placenta y glándulas mamarias.

Allen, E.: The menstrual cycle of the monkey. Macacus rhesus. Contrib. Embryol., *19*:1, 1927.

———: The oestrus cycle in the mouse. Am. J. Anat., *30*: 297, 1922.

Anderson, E. y Beams, H. W.: Cytological observations on the fine structure of the guinea pig ovary with special

reference to the oogonium, primary oocyte and associated follicle cells. J. Ultrastruct. Res., *3:*432, 1960.
Aron, C., Asch, G. y Roos, J.: Triggering of ovulation by coitus in the rat. Int. Rev. Cytol., *20,* 1966.
Aschheim, S.: Pregnancy tests. J.A.M.A., *104:*1324, 1935.
Austin, C. R.: The Mammalian Egg. Oxford, Blackwell Scientific Publications, 1961.
Bertalanffy, F. D. y Lau, Chosen: Mitotic rates, renewal times, and cytodynamics of the female genital tract epithelia in the rat. Acta Anat., *54:*39, 1963.
Bartelmez, G. W.: Histological studies of the menstruating mucous membranes of the human uterus. Contrib. Embryol., *24:*141, 1933.
Bo, W. J. y Atkinson, W. B.: Histochemical studies on glycogen deposition in the uterus of the rat. Anat. Rec., *113:*91, 1952.
Burrows, H.: Biological Actions of Sex Hormones. 2a. ed. London, Cambridge University Press, 1949.
Corner, G. W.: The Hormones in Human Reproduction. Princeton, Princeton University Press, 1942.
Danforth, D. N.: The fibrous nature of the human cervix and its relations to the isthmic segment in gravid and non-gravid uteri. Am. J. Obstet. Gynec., *53:*541, 1947.
Daron, G. H.: The arterial pattern of the tunica mucosa of the uterus in Macacus rhesus. Am. J. Anat., *58:*349, 1936.
de Allende, I. L. C., Shorr, E. y Hartman, C. G.: A comparative study of the vaginal smear cycle of the rhesus monkey and the human. Contrib. Embryol., *31:*1, 1945.
Diczfalusy, E.: Mode of action of contraceptive drugs. Am. J. Obstet. Gynec., *100:*136, 1968.
Enders, A. C.: Observations on the fine structure of lutein cells. J. Cell Biol., *12:*101, 1962.
Guillemin, R.: Hypothalamic factors releasing pituitary hormones. Recent Advances in Hormone Research, *20:* 89, 1964.
Hamilton, T. H.: Control by estrogen of genetic transcription and translation. Science, *161:*649, 1968.
Hartman, C. G.: The Time of Ovulation in Women. Baltimore, Williams & Wilkins, 1936.
Lillie, F. R.: The free-martin; a study of the action of sex hormones in the foetal life of cattle. J. Exp. Zool., *23:* 371, 1917.
Markee, J. E.: Menstruation in intraocular endometrial transplants in the rhesus monkey. Contrib. Embryol., *28:* 219, 1940.
McCann, S. M. y Ramirez, V. D.: Neuroendocrine regulation of hypophysio-luteinizing hormone secretion. Recent Advances in Hormone Research, *20:*131, 1964.
Nilsson, O.: Ultrastructure of mouse uterine surface epithelium under different estrogenic influences, pp. 1-387. Uppsala, Almqvist and Wiksells, 1959.
Novak, E. y Everett, H. S.: Cyclical and other variations in the tubal epithelium. Am. J. Obstet. Gynec., *16:* 449, 1928.
Ohno, S., Klinger, H. P. y Atkin, N. B.: Human oogenesis Cytogenetics, *1:*42, 1962.
Papanicolaou, G. N.: The sexual cycle in the human female as revealed by vaginal smears. Am. J. Anat., *52:* 519, 1933.
Papanicolaou, G. N., Traut, H. F. y Marchetti, A. A.: The Epithelia of Woman's Reproductive Tract. London, Oxford University Press, 1948.
Parks, A. S. (dir.): Marshall's Physiology of Reproduction. 3a. ed. London, Longmans, Green and Co., 1952.
Pederson, E. S.: Histogenesis of lutein tissue of the albino rat. Am. J. Anat., *88:*397, 1951.
Pincus, G.: Control of conception by hormonal steroids. Science, *153:*493, 1966.
Pincus, G., Thimann, K. V. y Astwood, E. B.: The Hormones, vols. 1-5. New York, Academic Press, 1948-64.
Rhodin, J. A. G.: An Atlas of Ultrastructure. pp. 114-130. Philadelphia, W. B. Saunders, 1963.
Richardson, G. S.: Ovarian physiology. New Eng. J. Med., *294:* mayo 5, p. 1008; mayo 12, p. 1064; mayo 19, p. 1121; y mayo 26, p. 1183, 1966.
Sharman, A.: Post-partum regeneration of the human endometrium. J. Anat., *87:*1, 1953.
Smith, B. G. y Brunner, E. K.: The structure of the human vaginal mucosa in relation to the menstrual cycle and to pregnancy. Am. J. Anat., *54:*27, 1934.
Smith, P. E. y Engle, E. T.: Differences in the time of onset of uterine bleeding after cessation of estrin and progestin treatments. Anat. Rec., *71:*73, 1938.
Snyder, F. F.: Changes in the human oviduct during the menstrual cycle and pregnancy. Bull. Johns Hopkins Hosp., *35:*141, 1924.
Sotello, J. R. y Porter, K. R.: An electron microscope study of the rat ovum. J. Biophys. Biochem. Cytol., *5:*327, 1959.
Wislocki, G. B. y Dempsey, E. W.: Histochemical reactions of the endometrium in pregnancy. Am. J. Anat., *77:* 365, 1945.
Yamada, E., Muta, T., Motomura, A. y Koga, H.: The fine structure of the oocyte in the mouse ovary studied with electron microscope. Kurume Med. J., *4:*148, 1957.
Young, A.: Vascular architecture of the rat uterus. Proc. Roy. Soc. Edinburgh, *64:*292, 1952.
Young, W. C. (dir.): Sex and Internal Secretion. 2 vols. Baltimore, Williams & Wilkins, 1961.
Zuckerman, S. (dir.): The Ovary. 2 vols. New York, Academic Press, 1962.

GLÁNDULAS MAMARIAS

Cowie, A. T. y Folley, S. J.: The mammary gland and lactation. *En* Young, W. C. (dir.): Sex and Internal Secretions. 3a. ed., p. 590. Baltimore, Williams & Wilkins, 1961.
Dempsey, E. W., Bunting, H. y Wislocki, G. B.: Observations on the chemical cytology of the mammary gland. Am. J. Anat., *81:*309, 1947.
Gardner, W. U.: The effect of ovarian hormones and ovarian grafts upon the mammary glands of male mice. Endocrinology, *19:*656, 1935.
———: Growth of the mammary glands in hypophysectomized mice. Proc. Soc. Exp. Biol. Med., *45:*835, 1940.
———: Inhibition of mammary growth by large amounts of estrogen. Endocrinology, *28:*53, 1941.
Gardner, W. U. y Chamberlin, T. L.: Local action of estrone on mammary glands of mice. Yale J. Biol. Med., *13:*461, 1941.
Gardner, W. U. y White, A.: Mammary growth in hypophysectomized male mice receiving estrogen and prolactin. Proc. Soc. Exp. Biol. Med., *48:*590, 1941.
Gomez, E. T.: Mammary gland growth in hypophysectomized castrated guinea pigs. Endocrinology, *31:*613, 1942.
Gunther, M.: Sore nipples; causes and prevention. Lancet, *249:*590, 1945.
Jeffers, K. R.: Cytology of the mammary gland of albino rat. Am. J. Anat., *56:*257, 279, 1935.
Linzell, J. L.: The silver staining of myoepithelial cells, particularly in the mammary gland, and their relation to the ejection of milk. J. Anat., *86:*49, 1952.
Nelson, W. O.: Endocrine control of the mammary gland. Physiol. Rev., *16:*488, 1936.
Petersen, W. E.: Lactation. Physiol. Rev., *24:*340, 1944.
Richardson, K. C. Contractile tissues in the mammary gland with special reference to myoepithelium in the goat. Proc. Roy. Soc. London, Series B, *136:*30, 1949.
Trentin, J. J., DeVita, J. y Gardner, W. U.: Effect of moderate doses of estrogen and progesterone on mammary growth and hair growth in dogs. Anat. Rec., *113:*163, 1952.
Turner, C. D.: General Endocrinology. 4a. ed. Philadelphia, W. B. Saunders, 1966.
Wellings, S. R., Grunbaum, B. W. y DeOme, K. B.: Electron microscopy of milk secretion in the mammary gland

of the C3H/Crgl mouse. J. Nat. Cancer Inst., *25:*423, 1960.

Wellings, S. R. y Philp, J. R.: The function of the Golgi apparatus in lactating cells of the BALB/cCrgl mouse. An electron microscopic and autoradiographic study. Z. Zellforsch., *61:*871, 1964.

PLACENTA

Arey, L. B.: The presence and arrangement of smooth muscle in the human placenta. Anat. Rec., *100:*636, 1948.

Avery, G. B. y Hunt, C. V.: The fetal membranes as a barrier to transplantation immunity. Transplantation, *5:* 444, 1967.

Barcroft, J. y Barron, D.: Observations upon form and relations of the maternal and fetal vessels in the placenta of the sheep. Anat. Rec., *94:*569, 1946.

Boving, B. G.: Implantation. Ann. N. Y. Acad. Sci., *75:* 700, 1959.

Boyd, J. D.: Some aspects of the relationship between mother and child. Ulster Med. J., *28:*35, 1959.

Boyd, J. D. y Hamilton, W. J.: The giant cells of the pregnant human uterus. J. Obstet. Gynaec. Brit. Emp., *67:*208, 1960.

———: Development of the human placenta in the first three months of gestation. J. Anat., *94:*297, 1960.

Boyd, J. D. y Hughes, A. F. W.: Observations on human chorionic villi using the E/M. J. Anat., *88:*356, 1954.

Dempsey, E. W. y Wislocki, G. B.: E/M of human placental villi. Anat. Rec., *117:*609, 1953.

Hamilton, W. J. y Boyd, J. D.: Observations on the human placenta. Proc. Roy. Soc. Med., *44:*489, 1951.

———: Development of the human placenta in the first three months of gestation. J. Anat., *94:*297, 1960.

Kirby, D. R. S. y Wood, C.: Embryos and antigens. Science J., *3:*56, diciembre, 1967.

Mossman, H. W.: Comparative morphogenesis of the fetal membranes and accessory uterine structures. Contrib. Embryol., *26*(158):129, 1937.

Paine, C. G.: Observations on placental histology in normal and abnormal pregnancy. J. Obstet Gynaec. Brit. Emp., *64*(5):668, 1957.

Pierce, G. B., Jr. y Midgley, A. R., Jr.: The origin and function of human syncytiotrophoblastic giant cells. Am. J. Path., *43:*153, 1963.

Ramsey, E. M.: The vascular pattern of the endometrium of the pregnant Rhesus monkey (Macaca mulatta).

———: Vascular adaptions of the uterus to pregnancy. Ann. N. Y. Acad. Sci., *75:*726, 1959.

Simmons, R. L. y Russel, P. S.: The histocompatibility antigens of fertilized mouse eggs and trophoblast. Ann. N. Y. Acad. Sci., *129:*35, 1966.

Simmons, R. L., Cruse, V. y McKay, D. G.: The immunologic problem of pregnancy. Am. J. Obstet. Gynec., *97:* 218, 1967.

Sohval, A. R., Gaines, J. A. y Strauss, L.: Chromosomal sex detection in the human newborn and fetus from examination of the umbilical cord, placental tissue and fetal membranes. Ann. N. Y. Acad. Sci., *75:*905, 1959.

Terzakis, J. A.: The ultrastructure of normal human first trimester placenta. J. Ultrastruc. Res., *9:*268, 1963.

Villee, C. A.: The Placenta and Fetal Membranes. Baltimore, Williams & Wilkins, 1960.

Wislocki, G. B. y Bennett, H. S.: Cytology of placental trophoblast. Anat. Rec., *100:*414, 1948.

CAPITULO 30

Aparato reproductor masculino

PARTES Y FUNCIONES

El aparato reproductor masculino (fig. 30-1) tiene las siguientes partes: 1) dos gónadas, los *testículos,* que producen células germinales masculinas y hormona sexual masculina; 2) un órgano copulador, el *pene,* mediante el cual las células germinales masculinas pueden depositarse en la vagina de la mujer; 3) una larga y complicada serie de tubos y túbulos que van desde los testículos al pene y permiten que las células germinales masculinas producidas por aquéllos sean almacenadas y más tarde lleguen al órgano copulador, y 4) glándulas que contienen gran cantidad de músculo liso en sus paredes. Estas glándulas no sólo proporcionan un medio líquido para las células germinales, sino también, por contracción refleja de la fibra lisa de sus paredes durante el acto sexual (participan también varios músculos voluntarios) logran una mezcla de sus secreciones y de células germinativas masculinas *(esperma)* que será expulsada con fuerza por el pene; este fenómeno, de breve duración, recibe el nombre de *eyaculación.*

De lo dicho se desprende que el aparato masculino está formado por cuatro grupos de estructuras con funciones algo diferentes. Antes de considerar en detalle la anatomía microscópica de las mismas y la relación existente entre ella y la función correspondiente, será útil referirnos brevemente a otras características.

Algunas características generales de los testículos. Aunque en el abdomen los testículos se desarrollan a partir de las gónadas indiferentes del embrión, emigran en forma que estudiaremos más tarde, y durante la vida extrauterina se hallan contenidos en el escroto. Este es un saco péndulo situado entre los bordes anterointernos de la raíz de los muslos (figura 30-1). Su pared es delgada; está compuesta de piel, una capa incompleta de músculo liso (dartos) y algo de tejido subcutáneo. La pared del escroto tiene gran superficie; ello permitiría que su contenido se mantuviera a temperatura ligeramente inferior a la del cuerpo. Este probablemente sea requisito importante para que los testículos puedan producir células germinales masculinas. El músculo dartos de la pared del escroto se contrae en respuesta al frío y a otros estímulos; su contracción hace que el escroto disminuya de volumen y sus paredes se arruguen.

Como los ovarios, los testículos tienen doble función, de producir células germinales y de secretar hormona sexual. Las células germinales masculinas se denominan *espermatozoos (sperma* = semilla; *zōon* = animal). El nombre genérico para las substancias que tienen actividad de hormona sexual masculina es el de *andrógeno (anēr* = hombre; *gennaō* = produzco).

La estructura y funciones de los testículos están regidas por la hormona gonadotrópica de la hipófisis anterior. Cuando un muchacho se acerca a la pubertad su hipófisis anterior empieza a secretar hormona gonadotrópica. Esta estimula los testículos para que empiecen a producir espermatozoos y andrógeno. El andrógeno secretado a consecuencia de la estimulación gonadotrópica estimula el desarrollo de los caracteres sexuales secundarios masculinos, que empiezan a manifestarse por entonces.

Los testículos tienen dos importantes componentes funcionales. En primer lugar, los túbulos, con pared de varias células de espesor y longitud total de casi 800 metros; están apelotonados en los dos testículos (fig. 30-2). Se trata de los *túbulos seminíferos (semen* = semilla; *ferre*

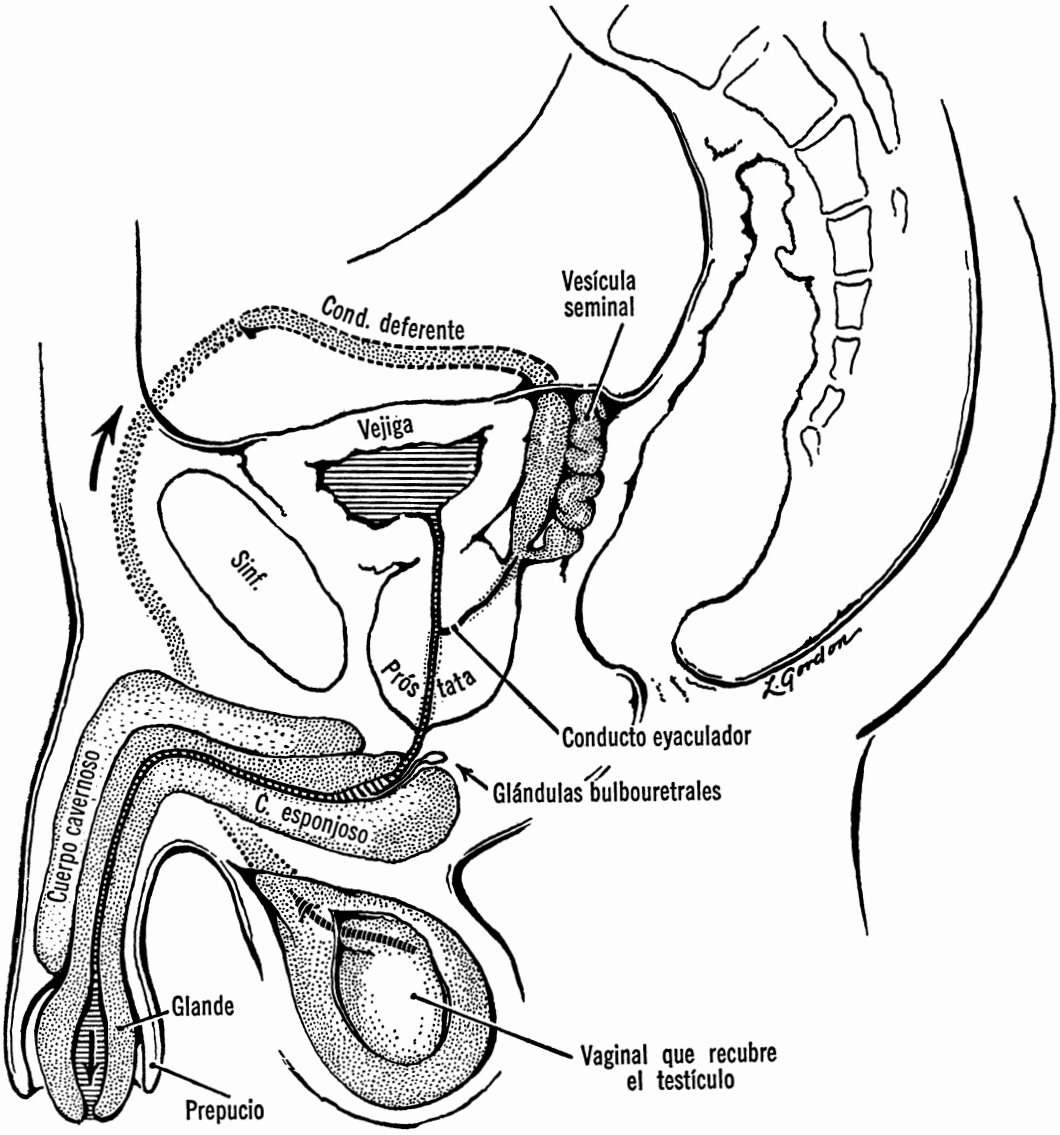

FIG. 30-1. Esquema con las partes principales del aparato reproductor masculino y sus relaciones mutuas.

= llevar). Sus paredes están formadas por varias capas de células epiteliales; las internas se van transformando más o menos continuamente en espermatozoos. Estos quedan libres en las luces de los túbulos. El segundo componente funcional importante de los testículos está formado por acúmulos de células endocrinas, las llamadas *células intersticiales*. Se hallan en el tejido conectivo entre los túbulos. Producen el andrógeno que es secretado por los testículos.

Cada testículo es un cuerpo ovoide, de cuatro a cinco centímetros de largo. Está cubierto de una cápsula gruesa denominada *albuginea* porque es muy rica en tejido fibroso blando (figura 30-2). A nivel del borde posterior de cada testículo la cápsula se engruesa considerablemente y penetra en la substancia de la glándula para formar un tabique vertical incompleto. Como tiende a hallarse en el centro de la glándula, este tabique incompleto y la porción engrosada de la cápsula que le ha dado origen recibe el nombre de *mediastino* (*mediastinum* = situado en la mitad) del testículo (fig. 30-2).

El mediastino de cada testículo está acribillado de conductos revestidos de epitelio. Constituyen el denominado *rete* (*rete* = red) testis

(fig. 30-2). Todos los túbulos seminíferos del testículo se vacían en los espacios del rete.

Disposición general de los tubos y túbulos conductores. Los espermatozoos que hay en el testículo o en el rete testis no son adecuados para fertilizar huevos. Se ha comprobado que completan su maduración fuera del testículo, en túbulos enormemente largos y contorneados. Se han observado algunos signos morfológicos de tal maduración en el cobayo, animal en el cual los espermatozoos sólo logran su forma definitiva en la porción distal del túbulo. Veamos ahora los nombres y la distribución general de los túbulos a través de los cuales han de pasar para alcanzar el órgano copulador.

Los espacios del rete testis, en la parte alta del mediastino, se vacían en 15 a 20 túbulos denominados *conductillos eferentes (effere* = sacar fuera) que se originan a este nivel (figura 30-2). Estos atraviesan la albugínea del testículo y salen por su parte superior. Allí prosiguen un curso extraordinariamente sinuoso dirigiéndose hacia arriba. Cada túbulo está arrollado sobre sí mismo de manera que constituye una estructura de forma cónica. Los conos están reunidos por tejido conectivo laxo y todos juntos constituyen la mayor parte de la cabeza de una pequeña estructura semilunar que recubre el polo superior del testículo y se extiende hacia abajo siguiendo uno de sus lados. Como los testículos se parecen mucho (gemelos), esta pequeña estructura que recubre cada uno de los testículos recibe el nombre de *epidídimo (epi* = encima; *didymos* = gemelos).

Cada epidídimo tiene una cabeza, un cuerpo y una cola. La cabeza se adapta al polo superior del testículo y está formada esencialmente por los conos de tubos contorneados eferentes (fig. 30-2). El cuerpo se extiende a lo largo de la cara posterolateral del testículo y está formado principalmente por el conducto del epidídimo. Este conducto empieza en la cabeza, donde los conductillos eferentes se vacían en él. En el cuerpo del epidídimo sigue un trayecto extraordinariamente sinuoso (fig. 30-2). Si se extendiera, esta parte del túbulo tendría varios metros de largo. En la cola del epidídimo, que llega casi al polo inferior del testículo, el conducto adopta gradualmente un curso menos tortuoso y acaba saliendo de ella para convertirse en el *conducto deferente (deferre* = llevar afuera) (fig. 30-2).

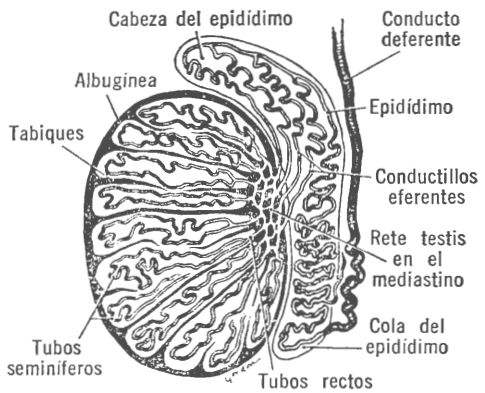

FIG. 30-2. Esquema de los componentes del testículo y epidídimo.

El conducto deferente asciende desde la cola, siguiendo el borde posterior del testículo, por dentro del epidídimo. Va acompañado de vasos sanguíneos y nervios y rodeado de cubiertas provenientes de la pared abdominal anterior, cuya parte inferior central atraviesa en la región denominada *conducto inguinal.* El conducto deferente, con los vasos y nervios que lo acompañan y las cubiertas proporcionadas por los tejidos de la pared abdominal anterior, constituyen una estructura denominada *cordón espermático.* En el cordón espermático el conducto deferente sigue por el conducto inguinal, que atraviesa los músculos y la aponeurosis de la pared abdominal para penetrar en la cavidad abdominal (sin embargo, el conducto queda por fuera del peritoneo). Aquí el conducto deferente queda libre de sus cubiertas y, después de penetrar en la pelvis y seguir un trayecto de cierta longitud, alcanza la parte posterior de la vejiga urinaria (fig. 30-1). En la cara posterior de la vejiga y en su parte externa se halla un saco alargado revestido de epitelio denominado *vesícula seminal* (una evaginación ciega del conducto deferente); inmediatamente después del punto en que la vesícula seminal desemboca en el conducto deferente, el conducto, que ahora es común para el testículo y la vesícula seminal (fig. 30-1) recibe el nombre de *conducto eyaculador* (fig. 30-1). Atraviesa la superficie superior de la glándula prostática. Sigue por la substancia de esta glándula y se vacía en la uretra, que la atraviesa en su camino desde la vejiga hasta el pene.

Caracteres generales de las glándulas que proporcionan el medio líquido para los espermatozoos. Según hemos dicho, el líquido que es eliminado por el pene en el momento de la eyaculación, y que se denomina esperma o semen, está compuesto de la secreción de los

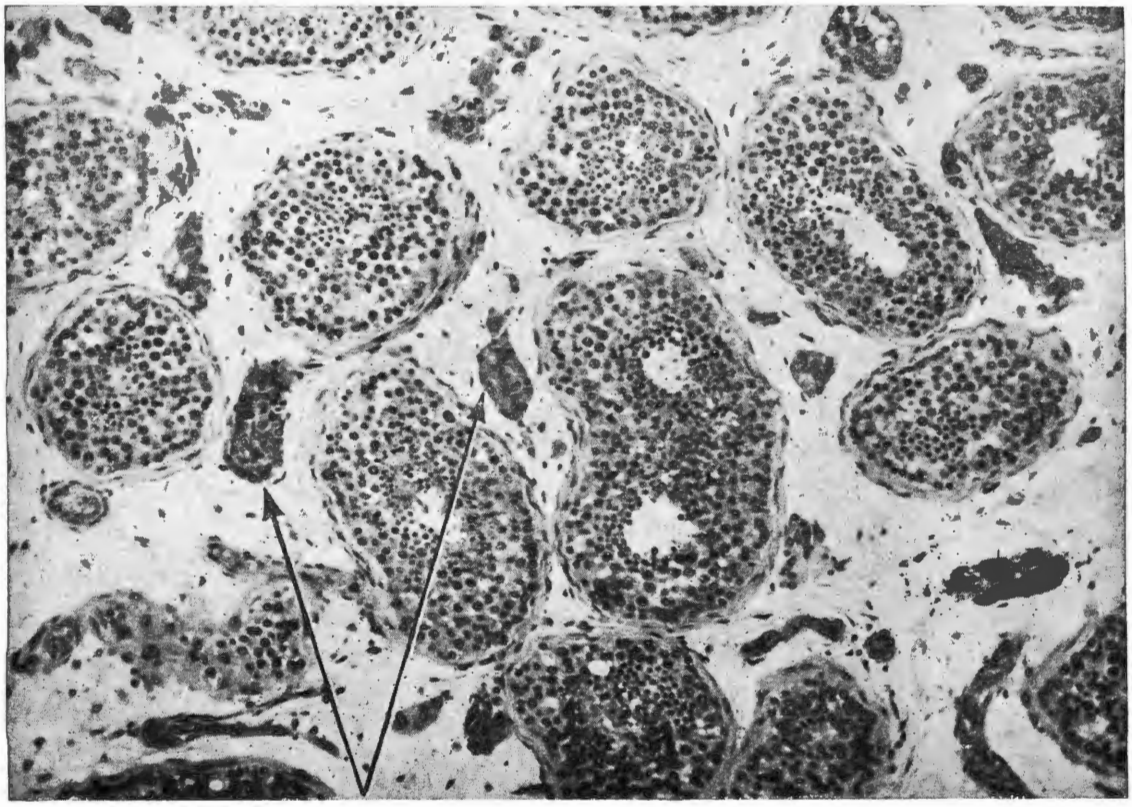

FIG. 30-3. Microfotografía (pequeño aumento) de un corte de testículo. Pueden verse tubos seminíferos cortados transversal y oblicuamente y separados por una pequeña cantidad de tejido conectivo intersticial, así como grupos de células intersticiales.

testículos (espermatozoos) y de un medio líquido proporcionado sobre todo por las vesículas seminales y la próstata. Estas dos estructuras, además de contener células epiteliales secretorias que proporcionan dicho líquido, incluyen en sus paredes gran cantidad de músculo liso; en el caso de la glándula prostática, también lo hay en el estroma de la glándula. La brusca contracción refleja de este músculo en el momento de la eyaculación proporciona parte de la fuerza necesaria para expulsar el semen.

El revestimiento de la vesícula seminal está formado de células secretorias constituyendo un número muy elevado de pliegues (fig. 30-14). La secreción producida por estas células de revestimiento se acumula en la cavidad de la vesícula; la consiguiente repleción de ésta, junto con la de las glándulas prostáticas (que describiremos luego) estimulan terminaciones nerviosas aferentes y probablemente desempeñen importante papel despertando el impulso sexual en el varón. La disminución del impulso sexual en los varones a medida que pasan los años probablemente dependa de que la actividad secretoria de las células epiteliales de estas estructuras esté subordinada a la cantidad de hormona sexual masculina en circulación, y ésta decrezca con la edad.

La próstata —de forma y dimensiones aproximadas a las de la castaña— es una masa redondeada de músculo liso y tejido conectivo, que contiene un número muy elevado de glándulas tubuloalveolares compuestas. La próstata rodea la primera porción de la uretra cuando sale del cuello de la vejiga (fig. 30-1). Las glándulas tubuloalveolares compuestas que forman su parénquima se vacían por un par de docenas de tubos excretorios en la porción prostática de la uretra.

Organo de la cópula. La uretra, que sigue toda la longitud del pene para abrirse en su extremo, sirve en el momento del coito para

depositar el semen. En condiciones normales el pene es una estructura fláccida y en tal situación no sirve como órgano copulador. Pero en un varón sometido a una influencia erótica bastante, el pene aumenta considerablemente de volumen y se vuelve rígido. Este fenómeno se denomina *erección* y permite que el órgano efectúe el acto sexual. La erección es un acto involuntario regido por el sistema nervioso vegetativo. El aumento de volumen y el cambio de posición del órgano que se producen en estas condiciones se explican porque la mayor parte del mismo está formado por tejido eréctil, que describiremos luego. Este constituye tres cuerpos cilíndricos alargados, dos de ellos paralelos y adyacentes, denominados *cuerpos cavernosos del pene,* otro situado en la línea media por debajo y denominado *cuerpo cavernoso de la uretra,* porque la contiene en toda su longitud (figs. 30-1 y 30-18). Los cuerpos cavernosos contienen un número muy elevado de pequeñas cavidades, todas ellas en comunicación con el sistema vascular. Cuando el pene está fláccido dichas cavidades se hallan ocluidas y contienen muy poca sangre: la disposición de los vasos hace que dichas cavidades más fácilmente se vacíen que se llenen. Pero en condiciones de estimulación erótica hay impulsos nerviosos que llegan al órgano y relajan la musculatura lisa de las arterias que abastecen las cavidades; en consecuencia, penetra en ellas un volumen cada vez mayor de sangre, muy superior al que puede ser drenado. Cuando las cavidades de los cuerpos cavernosos son distendidas por la sangre, algunas de las venas que normalmente las vacían quedan comprimidas. La consecuencia es un aumento considerable del riego arterial y una dificultad para la salida venosa, de manera que los cuerpos cavernosos aumentan en longitud y anchura, se hacen más gruesos y rectos y el órgano aumenta de volumen entrando en erección. Más tarde, cuando la fibra lisa de las arterias que riegan dichas cavidades se contrae, la sangre sale de los espacios que hay en el tejido eréctil mucho más fácilmente que antes; tiene menor dificultad para salir que para entrar. Por lo tanto, el órgano recupera su estado fláccido.

TESTICULOS

Desarrollo y descenso. Como señalamos al estudiar el desarrollo del ovario, se han propuesto varias teorías sobre el origen de las células germinativas primordiales. En un tiempo se creía que en el varón se desarrollaban a partir de los cordones sexuales del testículo, que describiremos luego. Hoy está comprobado, y esto también es válido para la hembra, que las células germinativas primordiales no se forman en la gónada; las de los varones emigran hacia el testículo y penetran en él durante la quinta semana, incorporándose a los cordones de células de tipo epitelial que suele admitirse representan crecimientos hacia el interior del epitelio superficial, y que se denominan cordones sexuales. Las células germinativas primordiales se transforman en gonocitos del testículo del niño, y acaban transformándose en espermatogonias de los túbulos seminíferos, que después de la pubertad producen células germinativas masculinas o espermatozoos. Las otras células de los cordones sexuales originan lo que se llama las células de Sertoli de los túbulos seminíferos.

Hasta terminada la sexta semana hay pocas indicaciones de si la gónada que se está desarrollando será un testículo o será un ovario. En la séptima semana los cordones sexuales quedan mucho más delimitados en la gónada masculina que en el ovario. Además, el mesénquima inmediatamente por debajo del epitelio germinativo se engruesa, indicando que más tarde se formará la gruesa albugínea de la gónada masculina. A medida que el desarrollo prosigue, los cordones sexuales se continúan con otro grupo de cordones epiteliales que van organizándose en la parte más profunda del testículo, precursores del rete. El desarrollo de los demás conductos del aparato genital masculino y la forma en que se unen sólo pueden describirse refiriéndose a consideraciones embriológicas excesivamente detalladas para este lugar.

Al llegar al cuarto mes, la masa alargada que comprende el testículo embrionario se ha condensado y redondeado lo suficiente para que su forma ya se parezca a la del órgano adulto. Los cordones del epitelio en él contenidos y destinados a transformarse en túbulos seminíferos están netamente separados del mesénquima que ocupa los espacios vecinos y que se ha diferenciado para constituir el estroma conectivo de la glándula. Algunas de las células del estroma aumentan de volumen y se agrupan para constituir acúmulos de *células intersticiales.* Parece comprobado que estas células producen andrógeno (término general para las hormonas con actividad sexual masculina) durante la vida fetal, y que el testículo es una glándula

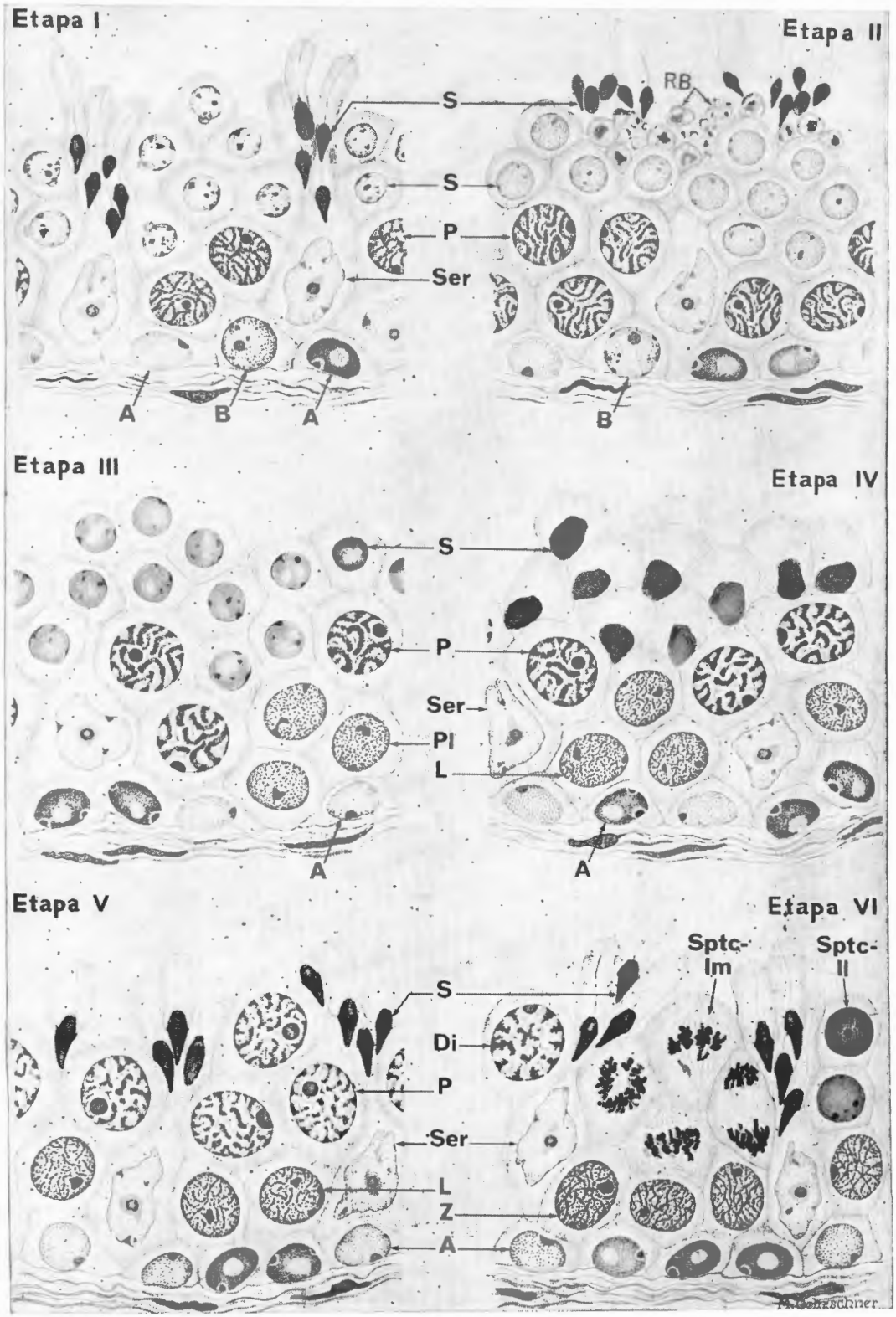

FIG. 30-4. *(Véase texto en la página siguiente.)*

endocrina mucho más activa en el feto que después del nacimiento hasta la pubertad. Posiblemente el desarrollo de las células intersticiales del testículo durante la vida fetal dependa de la gonadotropina coriónica producida por la placenta.

Durante el sexto mes de la vida fetal los cordones de células epiteliales que hay en el testículo en desarrollo se tunelizan para constituir túbulos seminíferos. Estos, aunque reciben el nombre de túbulos, no presentan luces inmediatamente. Tienden a producirse tabiques conectivos en el estroma, que separan entre sí los grupos de túbulos seminíferos originados de cada cordón. En los testículos de muchos animales estos tabiques se irradian a partir del mediastino atravesando todo el testículo hasta la albugínea, y dividen el órgano en lobulillos; en el hombre son incompletos.

Dentro de los lobulilos testiculares incompletamente separados, los túbulos seminíferos se disponen en forma de asas largas, contorneadas y aplanadas (fig. 30-2). En el lugar donde cada asa se acerca al mediastino las células del túbulo se continúan con los elementos epiteliales del rete testis mediante cordones celulares casi rectos, los *tubuli recti* (fig. 30-2).

Los testículos se originan en la cavidad del cuerpo, por detrás del peritoneo y por dentro del riñón que se está desarrollando. A medida que el crecimiento embrionario prosigue y los testículos emigran hacia abajo, el peritoneo hace prominencia a través de la pared abdominal anterior, inmediatamente por encima del extremo interno del ligamento inguinal, penetrando en el conducto inguinal. La bolsa tubular alargada de peritoneo que así se forma recibe el nombre de *processus vaginalis* (extensión en forma de vaina). Los testículos, que por este tiempo se hallan situados inmediatamente detrás del peritoneo, son empujados hacia el conducto inguinal siguiendo el processus vaginalis. Este último atraviesa el conducto y baja al escroto, que alcanza aproximadamente al séptimo mes de la vida fetal o poco después. Los testículos, arrastrando el conducto deferente, se deslizan siguiendo la pared posterior del processus vaginalis para alcanzar el escroto poco antes del nacimiento. La pared posterior del processus vaginalis queda invaginada por el testículo y, por lo tanto, cubre sus paredes externa y anterior, como sus dos polos.

En consecuencia, el testículo queda provisto de una capa de peritoneo visceral (la capa visceral de la túnica vaginal). El resto del processus vaginalis se halla en la mitad correspondiente de la pared interna del escroto y constituye la capa parietal de la túnica vaginal. Más tarde, el conducto que comunica el processus vaginalis con la cavidad peritoneal se oblitera (esto puede ocurrir antes del nacimiento, pero generalmente sucede después).

El descenso de los testículos y su control hormonal. A veces ocurre que uno o los dos testículos no bajan al escroto durante la vida fetal o inmediatamente después del nacimiento. Los testículos que no bajan pueden quedar retenidos a cualquier nivel del trayecto que normalmente han de seguir. Un individuo con testículos que no hayan descendido al escroto sufre la denominada *criptorquidia (kryptos* = escondido; *orchis* = testículo). En algunos casos los testículos que no han bajado descienden espontáneamente en los primeros años de la vida, pero es frecuente que no lo hagan y resulte necesario tomar medidas adecuadas para facilitarles el desplazamiento. A menos que el testículo alcance el medio favorable del escroto, no produce espermatozoos; sin embargo, las células intersticiales pueden seguir elaborando andrógenos. A medida que han mejorado nuestros conocimientos sobre hormonas sexuales, se ha ido comprobando que algunas rigen hasta cierto punto el descenso normal de los testículos.

Según hemos indicado, durante el cuarto mes se desarrollan en el testículo gran número de células intersticiales. Este desarrollo y el aumento de volumen general del órgano por este tiempo hacen sospechar que sea estimulado por alguna hormona trópica. Lo más probable es

---

FIG. 30-4 *(véase la página opuesta)*. Dibujos que ilustran los diversos tipos de diferenciación observada en los túbulos seminíferos. Las ilustraciones se han dispuesto para demostrar las seis asociaciones celulares típicas que se descubren repetidamente en los túbulos seminíferos del hombre. Las seis asociaciones (etapas) están marcadas de I a VI, respectivamente. ***Ser*** = núcleo de célula de Sertoli, *A* = espermatogonia de tipo A, *B* = espermatogonia de tipo B, *Pl* = espermatocitos primarios proleptotenos, *L* = espermatocitos primarios leptotenos, *Z* = espermatocitos primarios cigotenos, *P* = espermatocitos primarios paquitenos, *Di* = espermatocitos primarios diplotenos, *Sptc-Im* = espermatocitos primarios en división, *Sptc-II* = espermatocitos secundarios en interfase, *S* = espermátides en diversas etapas de espermiogénesis, y *RB* = cuerpos residuales. (Clermont, Yves: Am. J. Anat., *112*:35.)

que tal hormona sea de origen placentario, más que hipofisario. Probablemente esta gonadotropina placentaria estimule el crecimiento del testículo del varón en etapa temprana de la vida fetal, y lo transforme en una glándula endocrina funcional.

El andrógeno origina cambios en el conducto inguinal que permiten que el testículo lo atraviese más fácilmente. También facilita el desarrollo del escroto y del conducto deferente. Por lo tanto, es muy probable que el andrógeno elaborado por el testículo fetal sea el que origina estos cambios importantes que permiten su descenso.

Aspecto microscópico desde el nacimiento hasta la pubertad. No todas las células intersticiales de los testículos son muy manifiestas durante la infancia (desde el nacimiento hasta la edad de 10 años). Los tubos seminíferos son pequeños y están compuestos de dos tipos de células: las precursoras de las células germinales definitivas (gonocitos) y las células de sostén. Este último tipo celular es muy rico y presenta un pequeño núcleo irregular y citoplasma mal delimitado.

Los gonocitos, en número menor, tienen núcleo esférico y una membrana citoplásmica netamente visible. Durante la adolescencia (de los 10 a los 14 años), probablemente por estimulación de la hormona gonadotrópica hipofisaria, los gonocitos empiezan a proliferar y acaban produciendo gran número de espermatozoos. Simultáneamente las células de sostén aumentan de volumen; cada una llega a poseer un núcleo polimorfo voluminoso, que se tiñe poco, y mucho citoplasma que se extiende desde la periferia del túbulo, atravesando las diversas capas de células que intervienen en la formación de los espermatozoos hacia la luz tubular. Estos elementos reciben el nombre de células de Sertoli (fig. 30-4) y se considera que nutren las células germinales. Durante este periodo de crecimiento activo, los túbulos seminíferos desarrollan una luz, y simultáneamente las células intersticiales empiezan a distinguirse nuevamente en el estroma testicular. En la figura 30-3 se muestra un corte de testículo adulto que presenta túbulos seminíferos en los cuales hay espermatogénesis, y grupos de células intersticiales.

Espermatogénesis. Todas las células del epitelio seminífero, excepto las células de Sertoli, intervienen en la producción de espermatozoos. El proceso por virtud del cual las células germinativas iniciales proliferan y se transforman en células libres móviles, los espermatozoos, se denomina espermatogénesis. Las células germinativas iniciales, *espermatogonias* (*gone* = generación) que generalmente se observan cerca de la membrana basal del túbulo, son descendientes directas de los gonocitos que se observan al microscopio en los cordones sexuales del testículo fetal.

Hay dos clases principales de espermatogonias, llamadas, respectivamente, de tipo A y de tipo B. Las espermatogonias de tipo A tienen un núcleo esférico u ovoide que contiene finos granos de cromatina y un nucléolo unido a la membrana nuclear (fig. 30-4, *A*). Las espermatogonias de tipo B poseen un núcleo esférico que contiene, además de los gránulos finos de cromatina, varias masas de cromatina teñidas intensamente y fijadas a la membrana nuclear y al nucléolo de localización central (figura 30-4, *B*). Las espermatogonias de tipo A se multiplican por mitosis. La mitad de las células hijas persisten como espermatogonias de tipo A, la mitad se diferencian ligeramente para transformarse en espermatogonias de tipo B. Estas últimas se dividen y diferencian para producir una nueva generación de células germinativas, los espermatocitos primarios. Por lo tanto, las espermatogonias al proliferar se renuevan ellas mismas y originan generaciones de espermatocitos.

Cuando aparecen por vez primera, los espermatocitos primarios (fig. 30-4, *Pl*) son difíciles de distinguir de las espermatogonias (fig. 30-4, *B*). Pronto sus núcleos se tiñen mejor gracias a la organización de su cromatina en delgados cromosomas filamentosos (fig. 30-4, *L*). La etapa siguiente queda indicada porque los cromosomas homólogos se funden proporcionando anillos más gruesos y, por lo tanto, teñidos más intensamente (fig. 30-4, *Z*) (ver luego el significado de este fenómeno). Estos filamentos acaban contrayéndose y formando gruesos cromosomas de profase (fig. 30-4, *P*). Después de esta profase peculiar y prolongada, los espermatocitos primarios se dividen y, a consecuencia de su división, se forman dos células menores, los espermatocitos secundarios (figura 30-4, *Sptc-II*).

Los espermatocitos secundarios tienen una vida muy breve; por este motivo raramente se observan en el epitelio seminífero; se dividen y cada uno origina dos células menores llamadas *espermátides* (fig. 30-4, *S*). Las espermátides no se dividen sino que cada una se transforma en un espermatozoo (fig. 30-5).

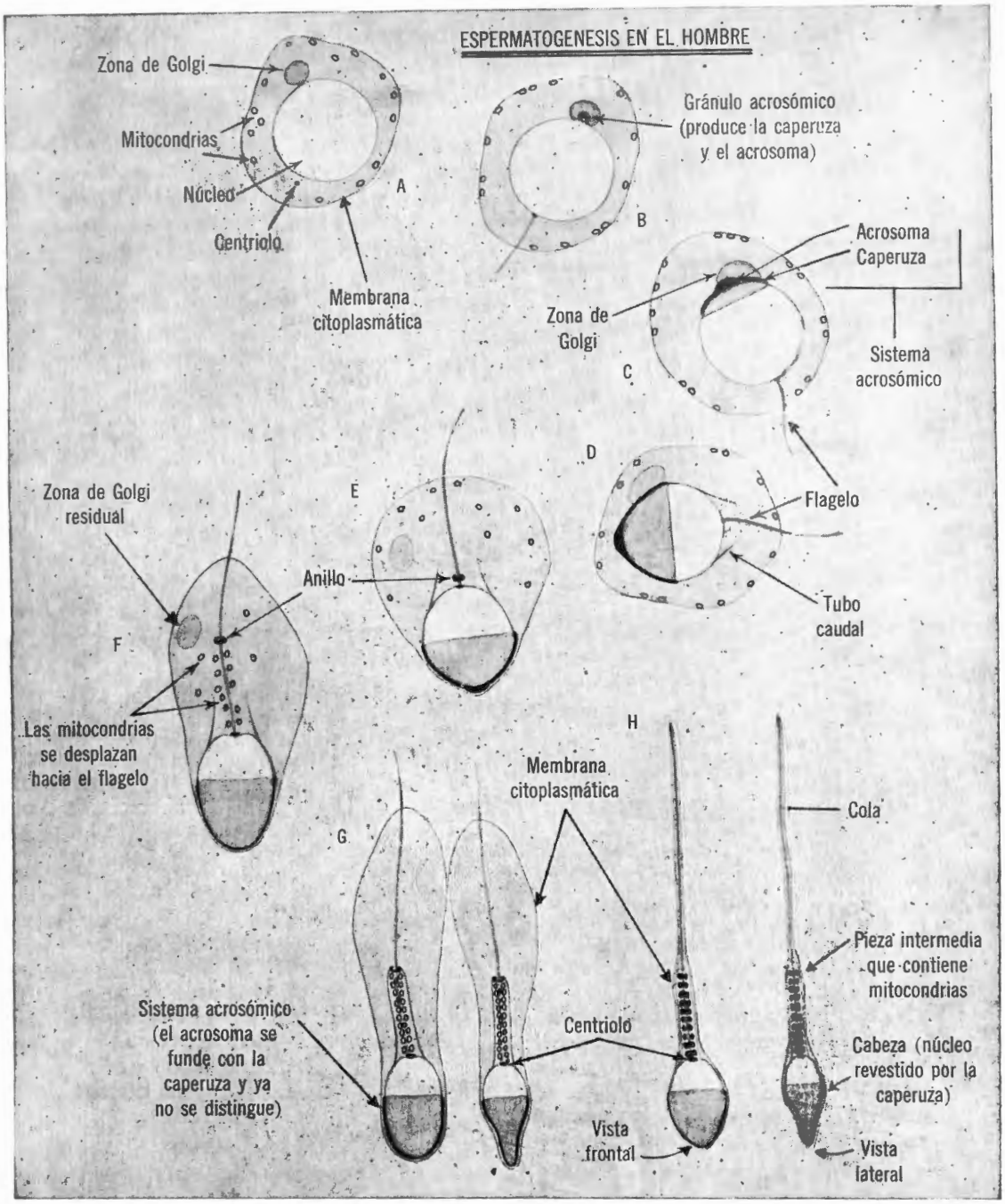

FIG. 30-5. Serie de dibujos que muestran las etapas sucesivas de transformación de espermátides en espermatozoos. (Modificado de Clermont y Leblond: Am. J. Anat., *96*:229.)

DIVISIONES DE MADURACIÓN, MEIÓTICA Y DE REDUCCIÓN

En el varón. Las divisiones celulares por virtud de las cuales cada espermatocito primario forma dos espermatocitos secundarios, y las divisiones que hacen que cada espermatocito secundario dé origen a dos espermátides, tienen caracteres peculiares, y reciben el nombre de *divisiones de maduración*, porque originan cé-

lulas germinativas maduras. La primera de estas dos divisiones (la que transforma un espermatocito en dos espermatocitos secundarios) recibe el nombre de *división de reducción meiótica* (*meiosis* = disminución), porque en esta división el número de cromosomas que corresponden a cada espermatocito secundario es la mitad del que había en el espermatocito primario. Los espermatocitos primarios tienen el mismo número de cromosomas que las células somáticas del cuerpo; en el hombre es de 46. Como éstos constituyen 23 pares, se dice que las células somáticas tienen un número *diploide* (*diplous* = doble) de cromosomas. En la profase de una división de reducción (meiótica) de un espermatocito primario los dos miembros de cada par de cromosomas se acercan tanto (en los animales en los cuales pueden estudiarse fácilmente), que la imagen observada es como si cada par constituyera un solo cromosoma. El fenómeno según el cual dos miembros de cada par se acercan tanto recibe el nombre de *sinapsis*. En la metafase de una división meiótica los dos miembros de cada par se separan; en las fases siguientes cada miembro de la pareja va a parar a una célula hija. En consecuencia, cada uno de los dos espermatocitos secundarios formados por división meiótica de un espermatocito primario sólo tiene 23 cromosomas, o sea, el número *haploide* (*haplous* = simple) en lugar del número diploide. En la siguiente división de maduración, por virtud de la cual cada espermatocito secundario da origen a dos espermátides, el número de cromosomas ya no disminuye; por lo tanto, cada espermátide, y también cada espermatozoo, sólo posee 23 cromosomas, cada uno de ellos representante único de lo que antes fue una pareja.

En la mujer. El óvulo también sufre dos divisiones de maduración para constituir una célula germinativa femenina ya madura. La primera de las divisiones tiene lugar inmediatamente antes de la ovulación; la otra, después que el óvulo ha penetrado en el oviducto (figura 29-11). Sin embargo, estas divisiones no tienen como resultado la producción de cuatro gérmenes maduros, idénticos, cada uno de ellos con un número haploide de cromosomas como ocurre en el varón, sino solamente de un óvulo maduro.

Cada vez que el óvulo se divide, entonces su citoplasma se distribuye entre las dos células hijas en forma desigual, de manera que solamente una de las células resultantes de cada división parece un óvulo; la otra no es más que un óvulo muy pequeño denominado *glóbulo polar*.

Cuando un óvulo maduro, con su número haploide de cromosomas, es fecundado por un espermatozoo que tiene también su número haploide de cromosomas, en el núcleo del óvulo se restablece el número diploide de cromosomas; un miembro de cada pareja proviene del plasma germinativo de la madre, el otro del plasma germinativo del padre. En ello estriba la base de la herencia de los dos progenitores.

Determinación del sexo cromosómico. Los dos miembros de un par de cromosomas —los cromosomas sexuales— del espermatocito primario no son idénticos; uno es un cromosoma X, el otro un cromosoma Y. Por lo tanto, cuando los dos cromosomas de una pareja se separan en el momento de la división meiótica, el cromosoma X va a parar a un espermatocito secundario y el cromosoma Y a otro espermatocito secundario. Así, pues, la mitad de los espermatozoos que se desarrollan en los testículos tienen cromosoma sexual del tipo X, la otra mitad del tipo Y. Esta disposición es diferente de la que tiene lugar en la mujer; en ésta los cromosomas sexuales de todos los óvulos son de tipo X. Si un espermatozoo con cromosoma X fecunda un óvulo, la combinación XX así lograda hace que el embrión resultante sea mujer. Si el espermatozoo tenía un cromosoma Y, la combinación resultante XY hace que el embrión resultante sea un varón.

Una anomalía interesante que se ha descubierto recientemente incluye la presencia de un cromosoma Y extra en los varones, de manera que tienen 46 autosomas, uno X y dos cromosomas Y en sus células. La frecuencia de esta anomalía se ha comprobado que era mayor en individuos ingresados en penitenciarias que en la población ordinaria; los individuos con tal anomalía tienden a tener una talla mayor que la de los varones normales.

Transformación de las espermátides en espermatozoos. Las espermátides resultantes de la división de espermatocitos secundarios quedan envueltas por el citoplasma de las células de Sertoli cerca de la luz del túbulo; en dicho medio se transforman en espermatozoos. Ello incluye un cambio considerable de forma. La formación de espermatozoos a partir de espermátides recibe el nombre de *espermiogénesis*.

Las espermátides neoformadas (figs. 30-4 y 30-5) presentan un núcleo esférico de localización central, una zona de Golgi bien limitada cerca del mismo, gran número de mitocondrias

granulosas y un pequeño centríolo (fig. 30-5, *a)*. La formación de un espermatozoo incluye cambios complejos en todas estas estructuras celulares. El primer signo de metamorfosis se observa dentro de la zona de Golgi; está indicado por la formación de un gránulo denso en la superficie de la membrana nuclear (figura 30-5, *b)*. Este gránulo, denominado *gránulo acrosómico,* y sus derivados, son PA-Schiff positivos; ello indica la presencia de glúcidos dentro de tales estructuras. El gránulo acrosómico que crece se diferencia en dos partes: 1) el *acrosoma,* pequeño hemisferio por encima del núcleo, y 2) la *caperuza* o *casquete,* estructura de tipo membranoso que crece alrededor del acrosoma en la superficie de la membrana nuclear (fig. 30-5, *c* y *d,* y fig. 30-6). La caperuza acaba por revestir la mitad, aproximadamente, de la superficie nuclear. Una vez bien desarrollados el acrosoma y la caperuza (sistema acrosómico), la zona de Golgi queda separada de la caperuza y se transforma en "zona de Golgi residual" (fig. 30-5, *d* y *e)*. Cuando el sistema acrosómico se desarrolla, el centríolo queda unido a la membrana nuclear en una zona opuesta al acrosoma y da lugar al órgano vibrátil del futuro espermatozoo, o flagelo. Aparece una estructura adicional que rodea tal flagelo; se

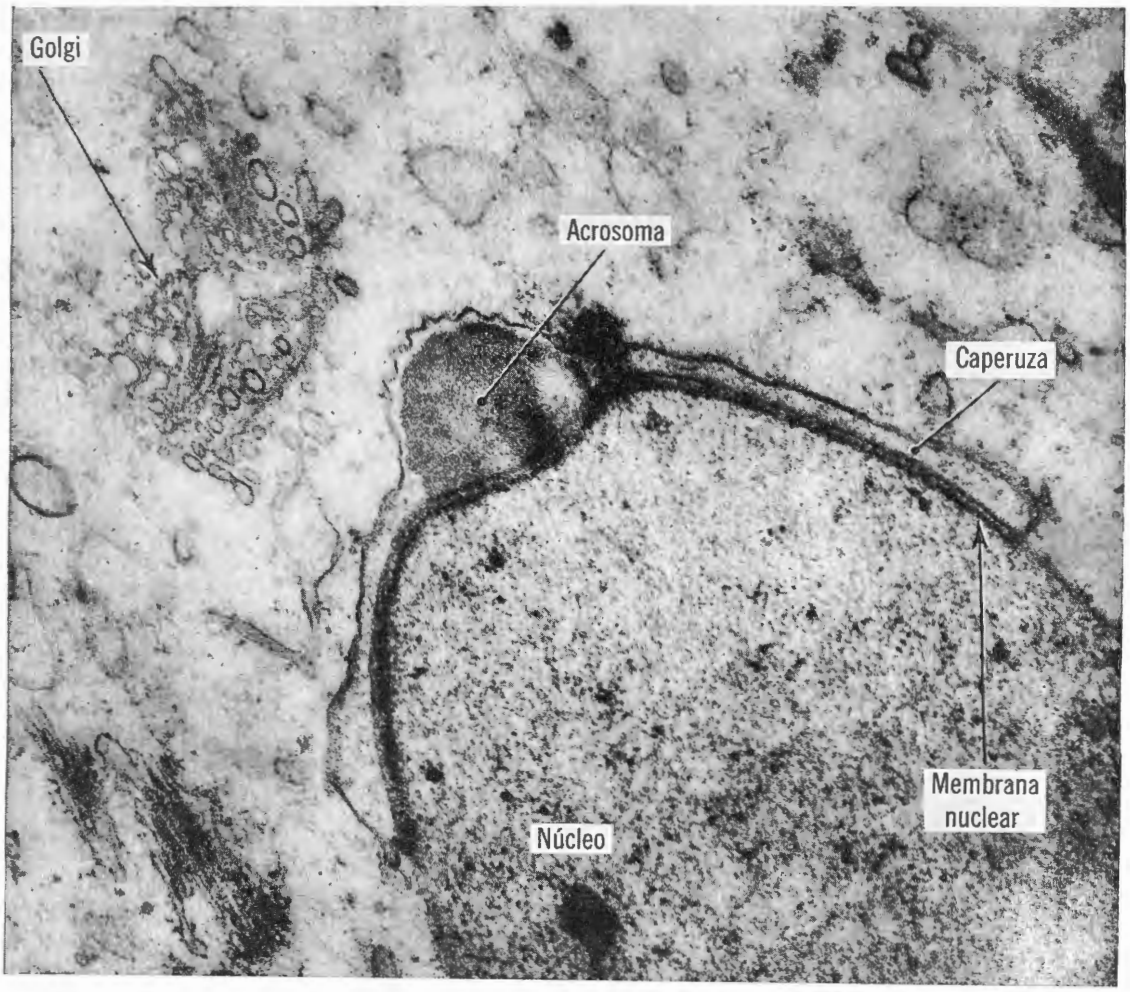

FIG. 30-6. Micrografía electrónica (× 39 000) de un corte de espermátide humana (correspondiente a la fig. 30-5, *c)* que muestra, además del núcleo y la zona de Golgi, el sistema acrosómico. El acrosoma, gránulo denso semiesférico, se halla dentro de una estructura vesicular, la caperuza, que también se eleva sobre la membrana nuclear. (Fawcett, D. W. y Burgos, M. H.: Ciba Foundation Colloquia on Ageing, vol. 2, pág. 86, London, Churchill.)

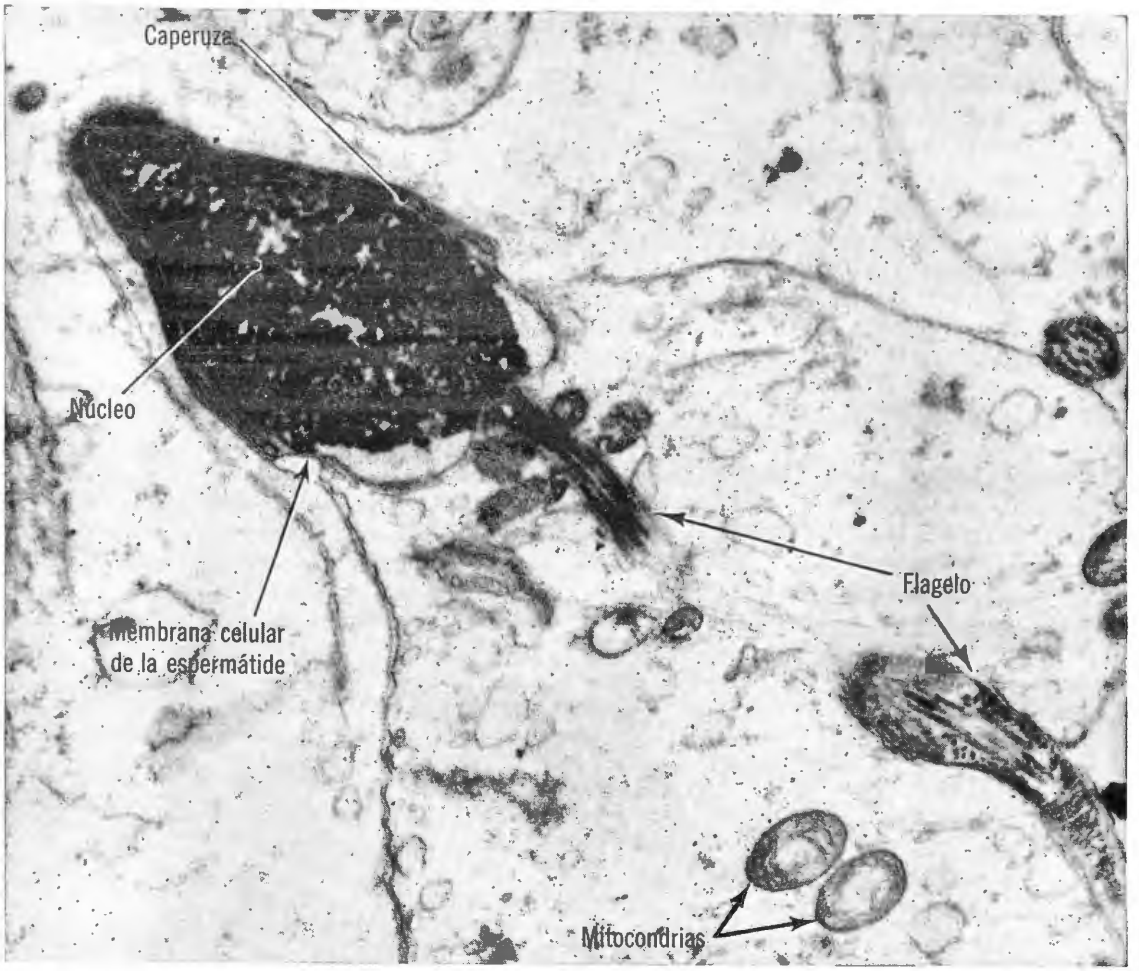

FIG. 30-7. Micrografía electrónica (× 25 000) de un corte de espermátide humana en etapa más avanzada de desarrollo (corresponde a la fig. 30-5, *g*). El núcleo presenta material osmiófilo más denso. La caperuza todavía es visible, pero ya no puede identificarse el acrosoma. Se observa un flagelo bien desarrollado, formado por gran número de filamentos, que se extiende desde el extremo inferior del núcleo. También pueden identificarse mitocondrias. (Fawcett, D. W. y Burgos, M. H.: Ciba Foundation Colloquia on Ageing, vol. 2, pág. 86, London, Churchill.)

trata del denominado tubo caudal, constituido por filamentos submicroscópicos unidos a la membrana nuclear.

En una etapa de la espermiogénesis, el acrosoma y la caperuza se orientan hacia la membrana basal del túbulo seminífero. Ello se acompaña de desplazamiento del núcleo dentro del citoplasma, hacia la membrana celular (figura 30-5, *e*). El núcleo luego se condensa progresivamente y adopta forma aplanada y algo alargada. Su extremo anterior es bastante agudo visto de perfil, pero redondeado si se ve de frente (fig. 30-5, *g* y *h*). En la superficie del núcleo, el acrosoma se funde con la caperuza, de la cual acaba por no poderse distinguir (figura 30-7). Mientras tanto, aparece un pequeño anillo alrededor del flagelo cerca del centríolo. Este anillo, una vez formado, se desliza a lo largo del flagelo hasta cierta distancia (fig. 30-5, *e* y *f*). Las mitocondrias que hasta este momento se hallaban dispuestas a lo largo de la membrana citoplásmica se desplazan en el citoplasma hacia el flagelo, más exactamente hacia la porción del mismo situada entre el centríolo y el anillo (fig. 30-5, *f*, *g* y *h*). Las mitocondrias quedan dispuestas a lo largo del flagelo, una cerca de otra, y se condensan para formar una capa estriada a modo de collar que

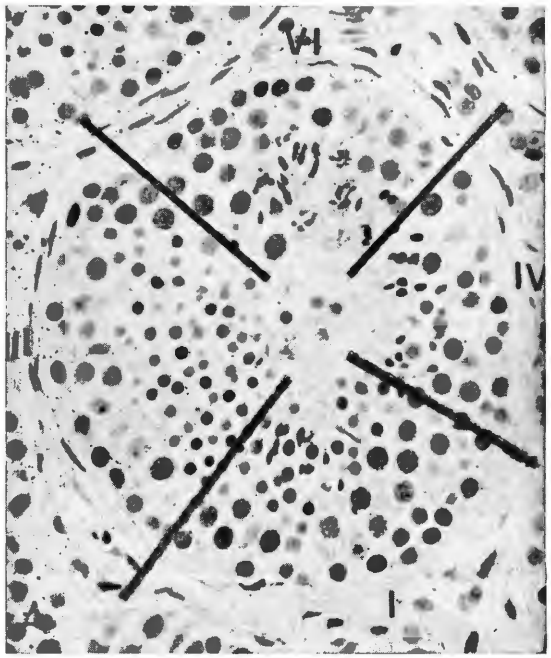

FIG. 30-8. Fotografías con poco aumento de tubos seminíferos humanos cortados transversalmente *(A)* y longitudinalmente *(B)* para presentar ejemplos de distribución de las diversas asociaciones celulares o etapas del ciclo del epitelio seminífero. En estas dos fotografías pueden identificarse las seis etapas del ciclo ilustradas en la figura 30-4.

Etapa I *(A):* se caracteriza por espermatogonias (con este aumento no pueden identificarse los tipos), espermatocitos paquitenos, y dos generaciones de espermátides (una generación joven con núcleos esféricos, una más vieja con núcleos condensados y alargados).

Etapa II *(B):* se ven, además de espermatogonias y espermatocitos paquitenos, generaciones de espermátides jóvenes con núcleos esféricos y espermátides en desarrollo revistiendo la luz y eliminando su citoplasma residual.

Etapa III *(A* y *B):* se caracteriza por espermatogonias y espermatocitos preleptotenos (que no se observan con este aumento), espermatocitos paquitenos y una sola generación de espermátides con núcleos esféricos.

Etapa IV *(A* y *B):* se caracteriza por espermatogonias, generaciones de espermatocitos leptotenos y paquitenos, y una generación de espermátides con núcleos ligeramente alargados.

Etapa V *(B):* espermatogonias, espermatocitos leptotenos o cigotenos (que no se observan en este campo), espermatocitos paquitenos y una generación de espermátides con núcleos alargados.

Etapa VI *(A):* espermatogonias, una generación de espermatocitos paquitenos tempranos, divisiones de maduración de espermatocitos primarios y una generación de espermátides con núcleos alargados. Obsérvese el orden en el cual se hallan dispuestas las etapas del ciclo alrededor de la luz tubular, que no es seriado sino, por lo contrario, variable. (Clermont, Yves: Am. J. Anat., *112:*35.)

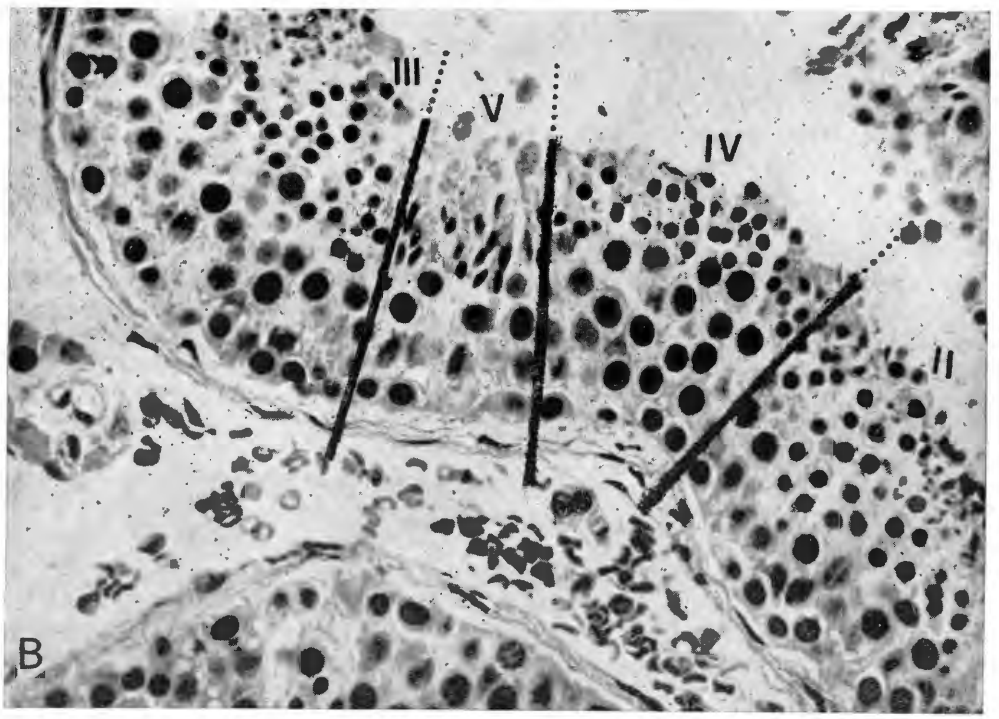

delimita la pieza media del futuro espermatozoo. No conocemos bien todavía el destino del tubo caudal; probablemente acabe en una capa adicional para la pieza media. Cuando la espermátide completa su desarrollo, el exceso de citoplasma, no utilizado para la formación del espermatozoo, es eliminado y forma un *cuerpo residual* que se desintegra. Sin embargo, una pequeña capa citoplásmica, limitada por una membrana citoplásmica, cubre el núcleo, la porción media y la cola (excepto su extremidad) del espermatozoo.

La estructura de la cola es parecida a la de las pestañas (fig. 30-7); el número y disposición de los filamentos longitudinales sigue siendo el mismo (ver cap. 8). Sin embargo, a lo largo de los túbulos hay algunas fibras gruesas adicionales, cuya naturaleza sigue siendo un misterio, y que hacen que el flagelo del espermatozoo difiera de un cilio ordinario. El resultado neto es que el espermatozoo, aunque mucho menor que la espermátide, conserva elementos nucleares de la espermátide en su cabeza, una parte de su aparato de Golgi en el sistema acrosómico, la mayor parte de sus mitocondrias en la pieza central, y su centríolo. Por lo tanto, puede contribuir aportando al huevo componentes tanto citoplásmicos como nucleares. Se cree el sistema acrosómico contiene las enzimas que intervienen en relación con la penetración del espermatozoo al interior del huevo.

Cuando están completamente formados, los espermatozoos abandonan las células de Sertoli y penetran en las luces de los túbulos seminíferos. Aunque sus flagelos se mueven, estos espermatozoos probablemente no sean muy móviles y se desplacen a lo largo del sistema de túbulos hasta que alcancen el extremo del epidídimo. Ahí se transforman en elementos maduros y muy móviles, que desplazando sus colas pueden avanzar 2 ó 3 mm por minuto. Esto les permite desplazarse subiendo por las vías reproductoras femeninas cuando son introducidos en la vagina.

Los espermatozoos fueron observados primeramente con el microscopio por Ham, un joven médico que trabajaba con Leeuwenhoek en el siglo XVII, y que Leeuwenhoek describía como un hombre muy modesto.

Ciclo del epitelio seminífero. Un corte transversal de cualquier túbulo seminífero no contiene células en todas las etapas del desarrollo. Generalmente en un corte transversal una zona determinada de epitelio seminífero revela cuatro o cinco generaciones distintas de células germinativas (el término generación se aplica aquí a un grupo de células germinativas que se hallan en una misma etapa de desarrollo). Las generaciones más jóvenes se hallan cerca de la membrana basal; las más viejas, cerca de la luz del túbulo (fig. 30-8). Además, las generaciones de células germinativas tienen una tendencia neta a presentarse juntas unas con otras; estas asociaciones son de composición constante. Así, pues, una o dos generaciones de espermátides en etapas determinadas de la espermiogénesis tienen tendencia neta a ir acompañadas de una o dos generaciones de espermatocitos y espermatogonias, en etapas determinadas de su desarrollo respectivo. En el hombre, seis de tales grupos celulares bien definidos fueron descritos por Clermont y se clasificaron como seis etapas de un ciclo del epitelio seminífero.

El ciclo del epitelio seminífero se define como una serie completa de asociaciones celulares sucesivas apareciendo en cada porción de un tubo seminífero (fig. 30-4).

En el hombre, las diversas asociaciones celulares ocupan un número muy elevado de áreas relativamente pequeñas del epitelio tubular; en consecuencia, pueden observarse varias asociaciones celulares una al lado de otra en un mismo corte transversal tubular (fig. 30-8, *A*). En el límite de tales asociaciones celulares típicas, las células pueden entremezclarse creando "asociaciones irregulares heterogéneas que muchas veces deforman la imagen característica de las etapas del ciclo".

Duración de la espermatogénesis. Tiene interés práctico saber cuál es la duración de la espermatogénesis en el hombre (por ejemplo, para prever el tiempo de respuesta a un tratamiento hormonal). Esta información la proporcionaron Heller y Clermont inyectando dentro de los testículos el precursor timidina ^{3}H, precursor radiactivo del DNA. Esta marca se incorporó a los núcleos de algunas de las células germinativas (espermatogonias y espermatocitos). Analizando el destino de estas células marcadas en cortes radioautografiados obtenidos en periodos variables después de la inyección, valoraron primero la duración de un ciclo del epitelio seminífero. Este ciclo dura cerca de 16 días. Considerando que la espermatogénesis tiene duración de varios ciclos, 4.0 según estos autores, el conjunto de cambios desde las espermatogonias de tipo A hasta los espermatozoos según estos autores lleva aproximadamente 64 días.

Factores que modifican la espermatogénesis. Ya hemos señalado que ésta no tiene lugar normalmente a menos que los testículos se mantengan a una temperatura ligeramente inferior a la general del cuerpo, y que las células de los tubos seminíferos sean estimuladas por la hormona gonadotrópica. La FSH es la hormona gonadotrópica que desempeña el principal papel en el varón para controlar la espermatogénesis. Los andrógenos parecen facilitar su efecto. También parece esencial la presencia de una cantidad suficiente de vitamina E en la dieta. Recordemos, asimismo, que la capacidad del ovario para producir células germinativas maduras, por estimulación con FSH, termina más o menos bruscamente, casi siempre cuando la mujer tiene de 45 a 50 años. En la mayor parte de los varones no se observa un acontecimiento comparable a la menopausia de la mujer, es decir, un climaterio perfectamente definido. En el hombre, a medida que van pasando los años suele haber una disminución lenta de la capacidad de los túbulos seminíferos para producir células germinativas maduras; hay muchos casos absolutamente auténticos de hombres de edad muy avanzada que han tenido hijos.

Espermatozoos anormales. La producción de espermatozoos anormales no es excepcional. Se han observado gran variedad de tales células (véanse los trabajos de Hotchkiss). Las opiniones divergen por lo que se refiere al porcentaje de espermatozoos anormales compatible con la fertilidad. Los datos existentes parecen demostrar que el 10 por 100 de los espermatozoos pueden ser anormales sin disminución de fertilidad; algunos investigadores han observado proporciones mucho mayores en varones que seguían siendo fértiles. Sin embargo, aunque parecen observarse grandes variaciones al respecto, es muy probable que si la cuarta parte, o algo menos, de los espermatozoos son anormales, esté perturbada la fecundidad. Por ejemplo, se ha comprobado que el esperma de los toros que son buenos sementales en promedio sólo contiene el 16 por 100 de células anormales, mientras que los toros poco adecuados para la reproducción tienen alrededor del 50 por 100 de espermatozoos anormales.

Concentración en el semen. En los varones normales suele haber más de 100 000 000 de espermatozoos por cada centímetro cúbico de semen; en cada eyaculación se eliminan dos o más centímetros cúbicos de esperma. Por lo tanto, aunque haya un número considerable de espermatozoos anormales, en una eyaculación es muy elevado el número de espermatozoos sanos. Las variaciones individuales son considerables, pero en general los varones que sólo contienen alrededor de 50 000 000 de espermatozoos por centímetro cúbico no suelen ser tan fecundos como los que contienen muchos más; los que contienen 20 000 000 o menos de espermatozoos por centímetro cúbico suelen ser estériles. No se sabe todavía por qué se necesita un número tan enorme de espermatozoos para asegurar la fecundación de un óvulo, cuando en realidad solamente uno puede fertilizar al huevo.

Función de las células intersticiales. Para comprenderla, recordemos la gran diferencia que hay en el varón entre fertilidad y potencia sexual. Un hombre fértil puede definirse como el capaz de eyacular un volumen suficiente de esperma que contenga un número bastante de espermatozoos sanos suspendidos en la cantidad adecuada de vehículo para permitir la fertilización de un óvulo en una mujer fértil. Los varones de gran fertilidad pueden lograrlo con mucha mayor frecuencia que los de fertilidad reducida; por lo tanto, fertilidad es siempre un término relativo. Un hombre estéril no puede lograrlo. La potencia se refiere a otro punto; se trata de la capacidad del varón para la cópula. Ello depende fundamentalmente de la erección del pene. Un varón potente, pero estéril, puede ser capaz de eyacular durante la cópula, pero el semen producido no contendrá número suficiente de espermatozoos sanos que puedan fecundar un óvulo.

La fertilidad depende de la espermatogénesis en los túbulos seminíferos que, según señalamos, depende de la FSH. La potencia depende de la producción de andrógeno por las células intersticiales, controlada por la LH; el andrógeno liberado es la testosterona. En consecuencia, la esterilidad no provoca obligadamente impotencia. De hecho, los eunucos, aunque son obligadamente estériles, no son necesariamente impotentes, a menos que hayan sufrido la extirpación de los testículos antes de la pubertad. Ello se explica por un motivo: si ha transcurrido tiempo suficiente para que el andrógeno producido por los testículos después de la pubertad haya masculinizado completamente al individuo, haya provocado el impulso heterosexual y haya permitido el establecimiento de reflejos dependientes de éste, el individuo puede seguir siendo potente por persistencia de los reflejos a pesar de la ablación de los testículos. Sin embargo, el andrógeno guarda relación con el mantenimiento del impulso sexual en el va-

rón normal; pero debe tenerse muy presente que algunos factores psicológicos también son muy importantes para mantener dicho impulso, una vez establecida la base del mismo por los andrógenos.

Un varón puede esterilizarse quirúrgicamente extirpándole los testículos o cortando y ligando sus conductos deferentes (vasectomía). Esta última intervención impide la liberación de espermatozoos por los testículos, pero las células intersticiales continúan produciendo andrógenos, que son vertidos al torrente circulatorio. En caso de criptorquidia los testículos siguen secretando andrógeno, pero de ordinario no producen espermatozoos. De la misma manera que un varón puede ser potente y estéril, también es posible un varón fértil impotente. En tal caso la impotencia suele depender de factores emocionales que impidan el normal funcionamiento del sistema nervioso vegetativo de manera que la provisión de sangre en el tejido cavernoso del pene no basta para causar erección normal.

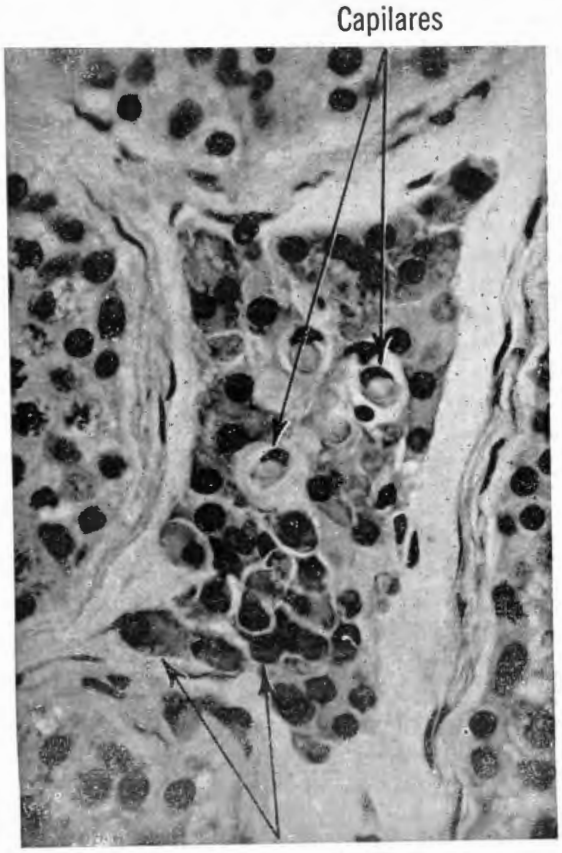

FIG. 30-9. Microfotografía (gran aumento) de parte de un corte de testículo humano. Pueden verse varios capilares sanguíneos cortados transversalmente en un islote de células intersticiales. Este grupo de células se halla en el tejido conectivo, entre los tubos seminíferos. (Corte proporcionado por Y. Clermont.)

La secreción de testosterona por las células intersticiales parece estar regulada por la hipófisis anterior gracias a un mecanismo de retroalimentación negativa que incluye el hipotálamo y un factor de liberación. Cuando en la sangre disminuye la cantidad de andrógeno, la prehipófisis probablemente secrete cantidades adicionales de hormona gonadotrópica. Cuando ésta estimula la producción de andrógeno y éste aumenta de concentración en la sangre, queda temporalmente suprimida la secreción de LH por la hipófisis anterior. Advirtamos que la administración de andrógeno a un varón tenderá a suprimir la secreción de hormona gonadotrópica por su hipófisis anterior.

Aspecto microscópico de las células intersticiales. Ya hemos señalado que durante la vida fetal las células intersticiales se desarrollan a partir de las células mesenquimatosas del estroma situadas entre los túbulos seminíferos en formación; son mucho más manifiestas en el testículo fetal del cuarto mes que en el testículo de la vida extrauterina antes de la pubertad. En el varón sexualmente maduro estas células intersticiales están distribuidas por todo el testículo, aisladas o en acúmulos situados en el estroma que queda entre los túbulos, generalmente en las hendiduras que hay entre los túbulos redondeados adyacentes (fig. 30-3). Se trata de células grandes, de un diámetro hasta de 20 o más micras (fig. 30-9). Sus bordes citoplásmicos suelen ser poco definidos; sus núcleos esféricos u ovales son pálidos y contienen uno o varios nucléolos. Algunas células intersticiales poseen dos núcleos. En cortes teñidos con hematoxilina y eosina el citoplasma periférico puede estar vacuolado por haberse disuelto algunas gotitas de lipoides en el curso de las manipulaciones. El citoplasma que rodea al núcleo puede tener aspecto granuloso; algunos investigadores han descrito gránulos de secreción a este nivel. Cierto número de células intersticiales contienen un pigmento de color pardo, que no es melanina; desconocemos todavía su naturaleza y significación.

Las células intersticiales constituyen un tipo especial de glándula endocrina. No se desarrollan a partir de una superficie epitelial, como ocurre con la mayor parte de glándulas, sino de un estroma mesenquimatoso. Carecen de riego sanguíneo particular. Sin embargo, como se

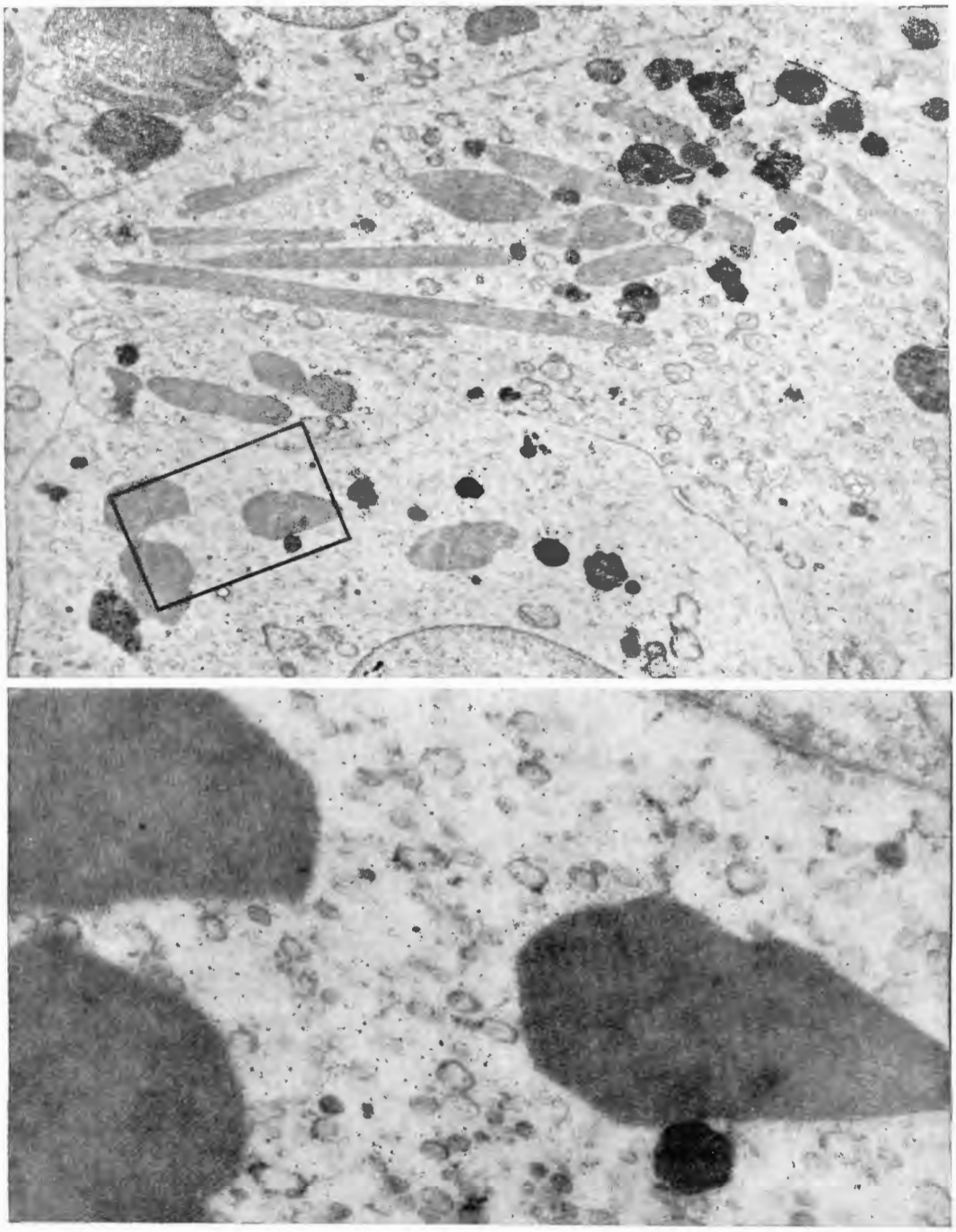

FIG. 30-10. *Arriba,* Micrografía electrónica (× 8 550) de un corte que incluye parte de varias células intersticiales. En el citoplasma, además de los cuerpos osmiófilos obscuros (gotitas de lipoide y gránulos de pigmento de igual naturaleza) se observan estructuras cristalinas (cristaloides de Reinke). *Abajo,* Micrografía electrónica (× 51 750) de un corte de cristaloide mucho más aumentado, en el cual resulta manifiesta una estructura interna muy ordenada. (Fawcett, D. W. y Burgos, M. H.: Ciba Foundation Colloquia on Ageing, vol. 2, pág. 86, London, Churchill.)

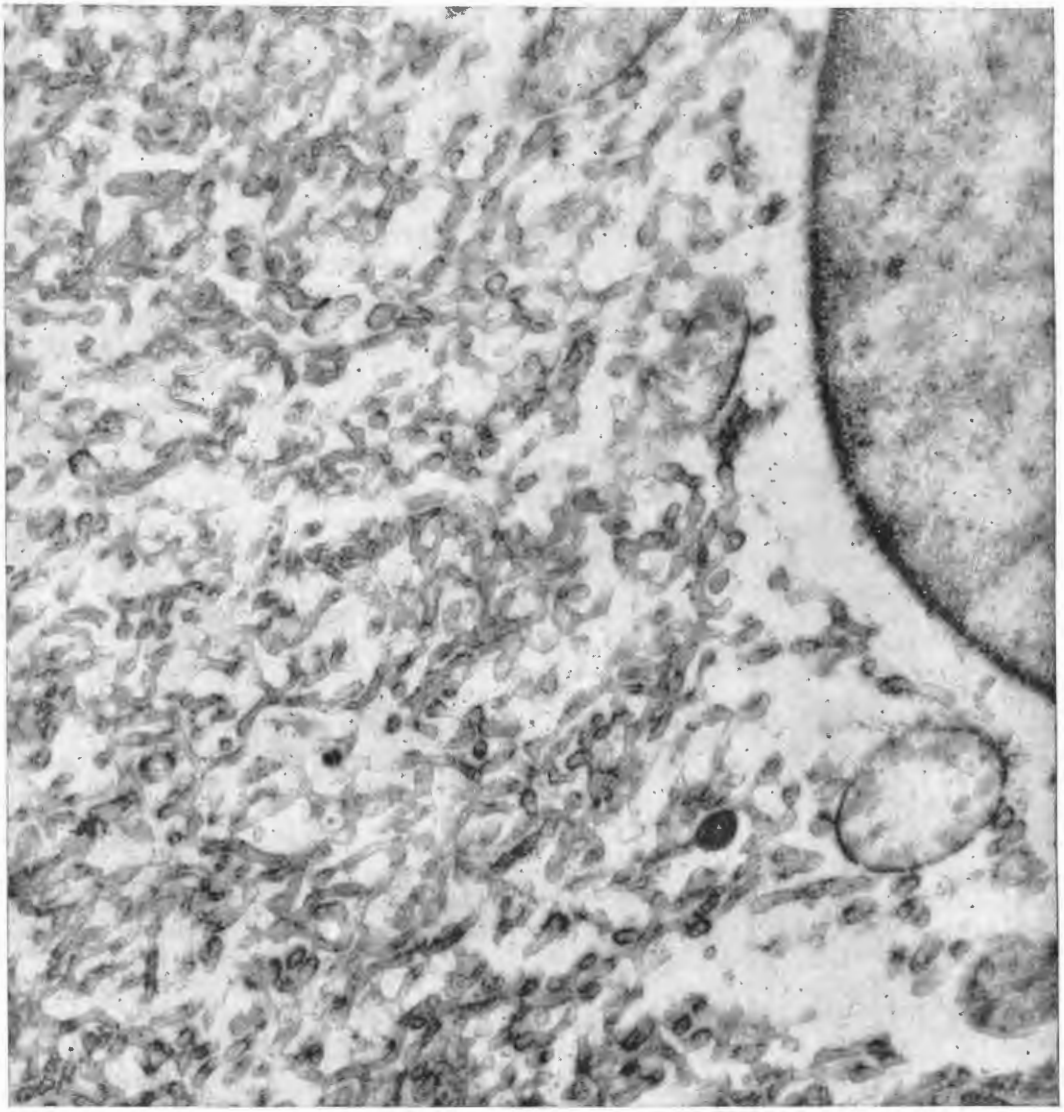

FIG. 30-11. Micrografía electrónica (× 33 000) de un corte de testículo de opossum; muestra parte de una célula intersticial. Se observa arriba y a la derecha parte del núcleo con cuatro mitocondrias vecinas. El resto del campo está lleno de una red de túbulos interconectados de retículo endoplásmico agranular. (Según los Dres. A. K. Christensen y D. W. Fawcett.)

hallan esparcidas por todo el estroma, que es muy rico en capilares, están en relación con el sistema vascular (fig. 30-9). En conjunto, vienen a constituir un tipo de glándula endocrina muy difusa.

El citoplasma de las células intersticiales suele contener gotitas de grasa y acúmulos de material granuloso lípido con afinidad ósmica, así como cristaloides (fig. 30-10). Fawcett y Burgos han comprobado con el ME que los cristaloides tienen estructura compleja, pero con ordenación interna; al corte presentan aspecto que recuerda el de un tejido (fig. 30-10, *abajo).* Christensen y Fawcett han investigado las células intersticiales comprobando que el citoplasma de las mismas contiene una red de túbulos finos interconectados (fig. 30-11). Parece que este retículo agranular es el lugar donde se producen las hormonas esteroides masculinas.

Cómo las hormonas del testículo producen sus efectos sobre las células blanco. El andrógeno fisiológicamente importante en el varón es la

testosterona. La testosterona afecta en grados diversos células corporales, y es afectada por ellas. Penetra en la mayor parte de células, pero puede afectarlas o ser afectada en grado mayor, menor o nulo. En las células hepáticas puede sufrir grandes cambios metabólicos. En otras células, que podemos denominar células que responden a sus andrógenos, es modificada y en forma cambiada estimula el crecimiento y la secreción. En ratas y ratones las células que responden a los andrógenos, en orden decreciente de frecuencia, se ha comprobado que estaban en próstata, vesículas seminales, glándula prepucial, riñón y piel.

Parece que el motivo de que ciertas células respondan a sus efectos es que las células que responden tienen la capacidad de convertir la testosterona en 5α-dihidrotestosterona; esta conversión tiene lugar en el citoplasma y en los núcleos de las células que captan testosterona. En el citoplasma de las células que responden, la dihidrotestosterona es reducida a otros metabolitos. Pero en los núcleos de estas células la dihidrotestosterona no se altera, sino que se une, por medio de una proteína, a la eucromatina, que, según describimos en el capítulo 6, es la cromatina que se halla en el núcleo de interfase desenrollada y proporcionando información. La enzima que en el núcleo convierte la testosterona en dihidrotestosterona está firmemente unida al complejo de eucromatina-proteína, aunque la fijación probablemente no sea de tipo covalente.

El motivo de que determinadas células respondan y otras no parezcan depender sería la posesión o no posesión de la enzima que puede reducir la testosterona a dihidrotestosterona. Por lo tanto, parece que si en el núcleo queda disponible dihidrotestosterona, se une a la eucromatina y ello, claro está, puede sugerir que actúa acelerando la transcripción de información a RNA mensajero, y la formación de una cantidad mayor de otros tipos de RNA, todo lo cual resultaría en que las células afectadas sintetizarían más proteína y, por lo tanto, aumentarían de volumen. Como muchas de las células sensibles a los andrógenos de próstata y vesícula seminales son células secretorias, parece que también son estimulados los procesos que intervienen en la producción de todos los componentes de las secreciones de estas células.

Una de las hormonas esteroides más interesantes estudiada en cuanto a la forma como ejerce sus efectos, es la hormona de los insectos llamada *ecdisona*. Esta hormona se encuentra en gran concentración en una larva inmediatamente antes que se vuelva ninfa, y de nuevo inmediatamente antes que la ninfa se transforma en animal adulto. Si esta hormona se inyecta a un insecto no maduro, origina gran aumento de los cromosomas gigantes que se observan en las glándulas salivales de los insectos y que pueden estudiarse mucho más fácilmente en diversos aspectos que los cromosomas ordinarios de las células somáticas. Se ha comprobado que los lugares donde se produce tal aumento son lugares donde está teniendo lugar la transcripción. También se ha comprobado que la hormona se localiza en los núcleos de células epiteliales que intervienen en la síntesis de la capa quitinosa del insecto, y se forma de nuevo cuando un larva se transforma en ninfa, o cuando una ninfa se transforma en adulto; y que el aumento de actividad de RNA en estas células guarda relación con la síntesis de una enzima que interviene en las reacciones por virtud de las cuales la tirosina se convierte en un componente importante de la cubierta quitinosa.

Para mayores detalles a quienes se interesan por la forma como las hormonas esteroides afectan las células, daremos bibliografía al final, bajo un encabezamiento especial.

Conductos rectos y rete testis. Cuando los túbulos seminíferos se acercan a la región del mediastino testicular, pasan a constituir lo que denominamos *conductos rectos;* se vacían en el rete testis del mediastino (fig. 30-2). En estos conductos, que están revestidos de células altas parecidas a las de Sertoli, no hay espermatogénesis. Los espacios del rete están revestidos de epitelio cúbico.

EPIDIDIMO

En la primera parte de este capítulo ya señalábamos la estructura general del epidídimo. Veamos a continuación detalles acerca de su estructura microscópica.

El epidídimo tiene una cubierta fibrosa similar (pero algo más delgada) a la albugínea del testículo.

Conductillos eferentes. Los conductillos eferentes, en los cuerpos cónicos en los cuales se hallan dispuestos, están unidos por tejido conectivo vascular fino. Los propios conductillos están formados de un revestimiento epitelial, una membrana basal y una capa delgada de músculo liso con algunas fibras elásticas. El epitelio presenta grupos alternantes de células cilíndri-

FIG. 30-12. *A*, Microfotografía (mediano aumento) de un corte de epidídimo, en el cual se ve el conducto del epidídimo en corte transversal y oblicuo.

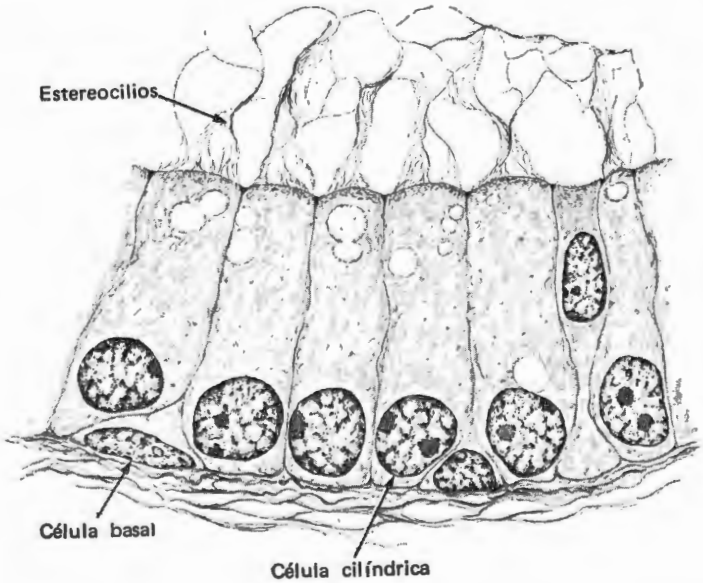

FIG. 30-12, *B*. Dibujo del epitelio del conducto epididimario que muestra la índole seudoestratificada del epitelio y los estereocilios. (Ilustración cortesía de Y. Clermont.)

cas elevadas provistas de cilios y células cilíndricas bajas que no los poseen. Estas últimas probablemente sean de tipo secretorio. Después de estudiar el epidídimo del cobayo Mason y Shaver consideran que la acción combinada del rete testis, los conductillos eferentes y la porción proximal del epidídimo estriba en eliminar del producto de excreción del testículo no sólo el exceso de líquido sino también posibles materias extrañas. Esta resorción de líquido a nivel del epidídimo también crearía presión negativa que facilitaría el transporte de espermatozoos desde el túbulo seminífero hasta el epidídimo.

Conducto del epidídimo. El conducto del epidídimo, que junto con el tejido conectivo que mantiene unidas sus asas (fig. 30-12, *A)* forma el cuerpo y la cola del epidídimo, está formado de un revestimiento epitelial, una membrana basal y una capa delgada de fibras musculares lisas dispuestas circularmente.

El epitelio, a todo lo largo del conducto del epidídimo, en realidad es epitelio cilíndrico seudoestratificado, porque contiene células basales pequeñas y células cilíndricas altas. Sin embargo, las células altas forman una superficie continua uniforme. De las células altas se proyectan penachos de microvellosidades largas que se ramifican hacia la luz desde los bordes libres de las células (fig. 30-12, *B).* Estas prolongaciones citoplásmicas se denominaron *estereocilios (stereos* = sólido), pero no contienen los filamentos tubulares característicos de verdaderos cilios. En el citoplasma entre los bordes libres de las células y sus núcleos se pueden observar gránulos de secreción y vacuolas.

CONDUCTO DEFERENTE

El conducto deferente es una estructura voluminosa fácilmente palpable a través de la piel y el tejido subcutáneo. Su consistencia firme depende de su pared muscular muy gruesa con luz relativamente estrecha (fig. 30-13).

La mucosa está formada por un revestimiento epitelial y una lámina propia de tejido conectivo rica en fibras elásticas. Forma pliegues longitudinales de altura moderada. Como en el conducto del epidídimo, el epitelio es cilíndrico seudoestratificado y, aquí también, las células grandes cilíndricas presentan estereocilios (figura 30-12, *B).* A nivel de la ampolla las células cilíndricas pierden sus estereocilios.

La muscular tiene tres capas (fig. 30-13, *abajo).* La interna y la externa son más delgadas

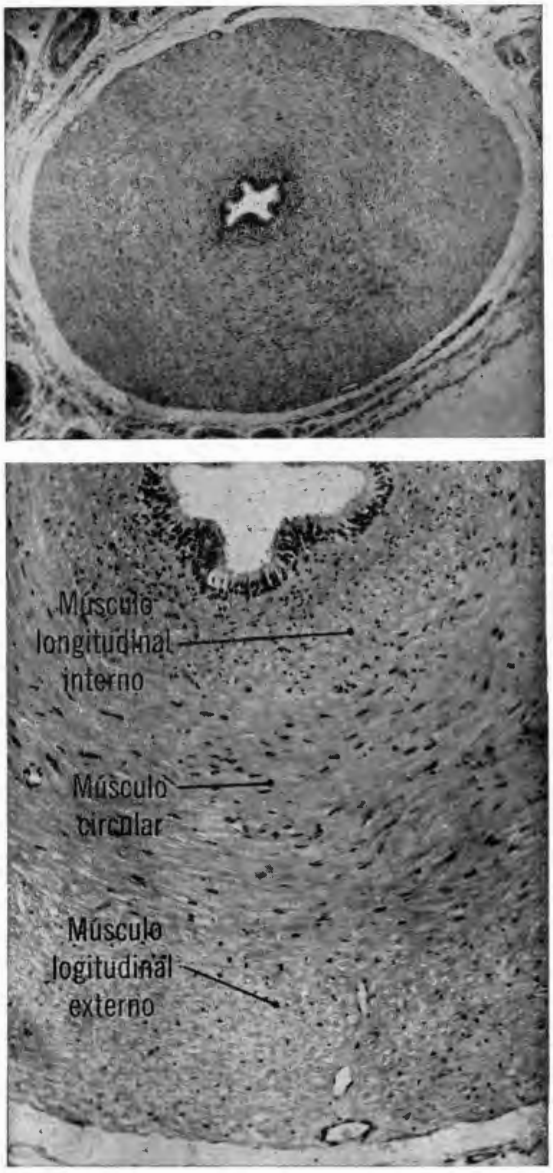

FIG. 30-13. Microfotografías con poco y con gran aumento; corte de conducto deferente teñido con H y E.

que la media, y están compuestas de fibras dispuestas longitudinalmente. La capa media es gruesa y está constituida por fibras circulares. La adventicia es de tejido conectivo elástico laxo unido con los tejidos que forman el cordón espermático, compuesto de arterias, venas, nervios y algunas fibras musculares estriadas dispuestas longitudinalmente (músculo cremáster). Las venas son particularmente manifiestas y constituyen el plexo *pampiniforme (pampinus* = zar-

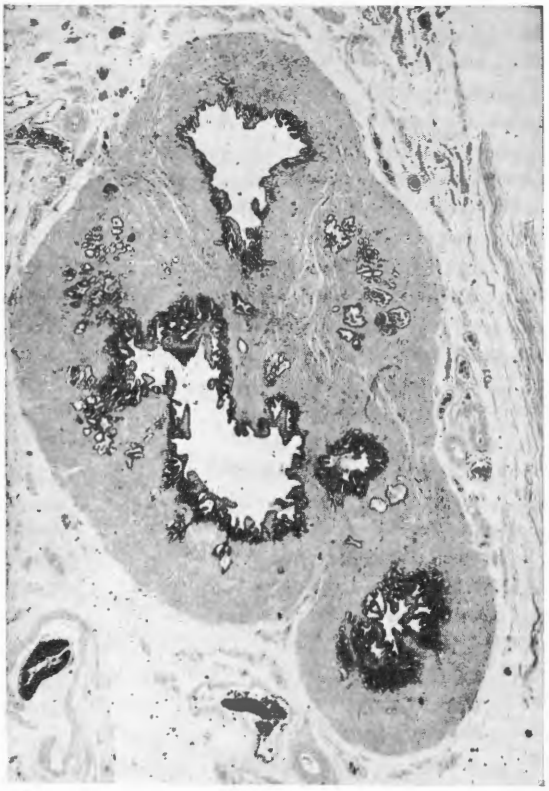

FIG. 30-14. Microfotografía (muy pequeño aumento) de un corte transversal de vesícula seminal.

cillo); se denomina así porque las venas rodean el conducto como los zarcillos rodean otras estructuras que los sostienen. Es frecuente la producción de varices en estas venas.

Cerca de la zona donde el conducto deferente se une a la vesícula seminal, presenta una dilatación denominada ampolla. Aquí la capa muscular, aunque gruesa, lo es menos que en otras partes del conducto; la luz es netamente mayor. La mucosa constituye pliegues muy complicados parecidos a los que se observan en la vesícula seminal (fig. 30-14).

VESICULAS SEMINALES

El volumen y la función de las vesículas seminales dependen sobre todo del control hormonal; por lo tanto, el volumen y la forma de estas estructuras varían considerablemente con la edad. En el varón sexualmente maduro son cuerpos alargados, de cinco a siete o más centímetros de longitud, y de poco menos de la mitad de ancho en el punto donde lo son más. Terminan afilándose en el extremo donde se reúnen en el conducto deferente.

Para evitar confusiones, recordemos que la estructura macroscópica denominada *vesícula seminal* que se observa por disección, en esencia es un tubo mucho más largo y mucho más delgado de lo que parece a primera vista. La vesícula está apelotonada y arrollada sobre sí misma. Las diversas curvaturas, allí donde se ponen en contacto unas con otras, quedan fijadas por tejido conectivo (fig. 30-14); esto explica la forma y la disposición del órgano observado a simple vista. Hay que disecar este tejido conectivo si queremos desplegar la vesícula seminal para verla en su forma verdadera; haciéndolo así se comprueba que está formada por un tubo de unos 15 centímetros de largo. Sus vueltas y circunvoluciones son tales que un corte transversal de la vesícula seminal corta el conducto a diferentes niveles de su longitud (fig. 30-14).

La pared del tubo tiene tres capas: una más externa de tejido conectivo fibroso rico en fibras elásticas, una capa media muscular y una mucosa de revestimiento interno.

La capa muscular es importante, pero no tan gruesa como en el conducto deferente. Tiene dos estratos: uno interno de fibras circulares, otro externo de fibras longitudinales.

La mucosa de la vesícula seminal es extraordinariamente rica en pliegues (fig. 30-14). Ello permite que la vesícula tenga una superficie enorme de epitelio secretorio; hace también posible que el tubo sea distendido por la secreción sin que sufra estiramiento la membrana de células secretorias que reviste la vesícula. El revestimiento epitelial está formado esencialmente de una capa de células cilíndricas altas, pero entre ellas y la lámina propia puede haber irregularmente distribuidas células de menor volumen. Estas últimas a veces constituyen una membrana continua, por debajo de las células altas.

Como los pliegues de la mucosa son tan numerosos y pueden ramificarse, la lámina propia de la vesícula seminal, vista en un corte, parece contener glándulas. Sin embargo, el aspecto glandular, como en el caso de la mucosa de la vesícula biliar, depende exclusivamente de los muchos pliegues de la mucosa.

En un tiempo se creía que la vesícula seminal servía para almacenar espermatozoos. El hecho de hallar espermatozoos en la vesícula seminal después de la muerte no demuestra que dicha teoría sea cierta, ya que pueden haber pene-

trado en ella después del fallecimiento. Las células epiteliales de las vesículas proporcionan una secreción líquida bastante viscosa de color amarillo, que va a parar al conducto eyaculador en el momento de la eyaculación y constituye una parte de los líquidos que forman el vehículo para los espermatozoos.

La relación entre estructura y función de las vesículas seminales y hormonas es parecida a la que se observa en el caso de la próstata; la consideraremos después de estudiar la anatomía microscópica de la próstata.

PROSTATA

Esta glándula suele describirse comparándola a una castaña, por su forma y su volumen, pero es más estrecha en la parte baja que en la más alta (fig. 30-1). Rodea la uretra cuando ésta sale de la vejiga. Es evidente que a este nivel el aumento de volumen de la próstata puede obstruir la salida vesical. Por desgracia, los aumentos de volumen de la próstata, que así actúan, son relativamente frecuentes en los varones que han pasado de la mitad de la vida. La causa de ello es manifiestamente hormonal, ya que en caso de extirpación de los testículos se produce el proceso inverso, o sea la atrofia. La extirpación de la próstata, o de una parte de ella, para suprimir la obstrucción de la uretra, constituye una intervención relativamente frecuente en los hombres de cierta edad.

La próstata tiene consistencia firme. Está rodeada de una cápsula delgada, formada por tejido conectivo y fibras musculares lisas, que debe diferenciarse de la aponeurosis situada por fuera de ella.

Según ya hemos señalado, el parénquima de la próstata está constituido por gran número de glándulas separadas; éstas se abren por conductos separados en la uretra prostática, y se hallan incluidas en un estroma, mezcla de músculo liso y tejido conectivo fibroso.

Un corte transversal de la próstata demuestra que la luz de la uretra prostática tiene forma de letra V, con el vértice dirigido hacia adelante (fig. 30-15). La parte de la pared posterior de la uretra que hace prominencia hacia adelante y proporciona la forma de V a la luz uretral en corte transversal recibe el nombre de cresta uretral (fig. 30-15). Los dos brazos de la V se dirigen hacia afuera y atrás formando los *senos uretrales* o canales laterales (véase figura 30-15).

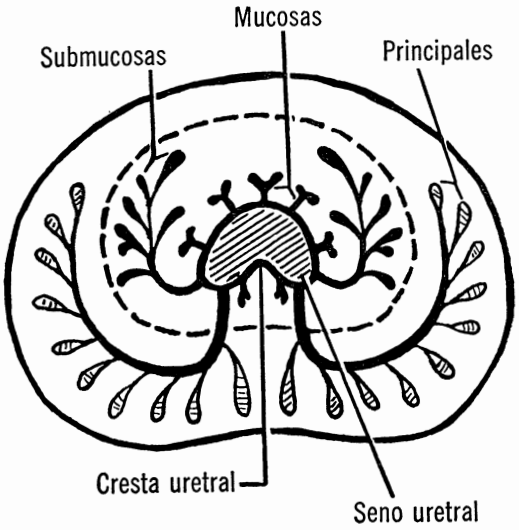

FIG. 30-15. Esquema de un corte transversal de la próstata, en la cual se indican la distribución de las glándulas mucosas, submucosas y principales y los lugares donde se abren sus conductos. (Copiado y ligeramente modificado de Grant, J. C. B.: A Method of Anatomy, 4a. ed., Baltimore, Williams & Wilkins.)

Las glándulas que están incluidas en la substancia de la próstata son de tres tipos diferentes, y se hallan distribuidas en tres zonas separadas, situadas más o menos concéntricamente alrededor de la uretra. Las glándulas mucosas son las de menor volumen y se hallan en el tejido periuretral (fig. 30-15). Tiene gran importancia en relación con los aumentos de volumen de la substancia prostática que se producen en hombres de edad; son estas glándulas las que suelen hipertrofiarse para constituir *nódulos adenomatosos* (*aden* = glándula; *oma* = tumor). Las glándulas submucosas se hallan en el anillo tisular que rodea el tejido periuretral (fig. 30-15). Las glándulas prostáticas principales, externas o propias (las que proporcionan la mayor parte de la secreción) se hallan dispuestas en la parte más extensa y voluminosa de la glándula (fig. 30-15). Las glándulas mucosas se abren a diversos niveles alrededor de la luz de la uretra; los conductos de las glándulas prostáticas submucosas y principales se abren en los bordes posteriores de los senos uretrales (véase la fig. 30-15).

La próstata queda incompletamente dividida en tres lóbulos por los conductos eyaculadores que la atraviesan. Cada lóbulo, a su vez, está

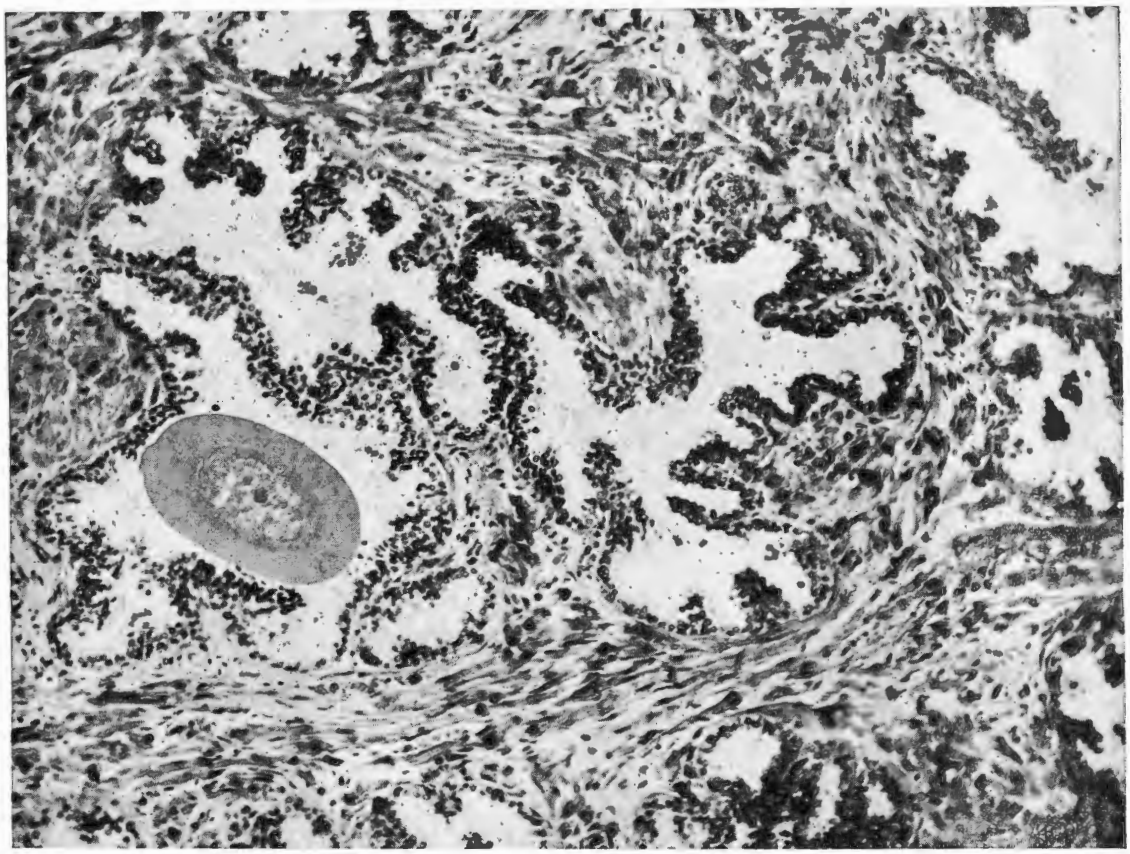

FIG. 30-16. Microfotografía (mediano aumento) de un corte de próstata. Obsérvense las fibras musculares lisas del estroma glandular y la concreción que hay en la luz de una unidad secretoria en la parte izquierda de la figura.

dividido imperfectamente en lobulillos. Los conductos que drenan los lobulillos de la parte principal de la glándula se dirigen hacia atrás para vaciarse en los senos uretrales (fig. 30-15). En los lobulillos, los conductos se ramifican hasta constituir unidades secretorias tubuloalveolares. Estas no sólo producen secreción; también están adaptadas para almacenarla. En consecuencia, pueden hallarse muy dilatadas. Para acomodar grandes volúmenes de secreción almacenada, el revestimiento epitelial de las glándulas forma muchos pliegues, y a diversos niveles se proyectan en sus luces formaciones papilares de mucosa (fig. 30-16). Esta disposición, junto con el estroma fibromuscular situado entre los lobulillos y dentro de los mismos (fig. 30-16), proporciona a la glándula un aspecto microscópico característico.

En el varón sano y sexualmente maduro el epitelio de las unidades secretorias y de los conductos es de tipo cilíndrico alto (excepto inmediatamente antes de penetrar en la uretra). Pueden observarse células menores, redondeadas o aplanadas, distribuidas irregularmente por debajo de las células cilíndricas altas. Las células altas poseen redes de Golgi bien desarrolladas entre sus núcleos y sus bordes libres. A veces pueden observarse verdaderas ampollas de secreción, que parecen salir de las superficies libres de las células. En la próstata de personas de edad bastante avanzada no es raro observar concreciones, que pueden incluso estar calcificadas (fig. 30-16, *izquierda*). El epitelio se apoya en una lámina propia de tejido conectivo rica en capilares.

La secreción prostática es un líquido de aspecto lechoso. Entre otros componentes, contiene cierta cantidad de una enzima denominada fosfatasa ácida; se desconoce cuál sea su función, pero su presencia en la sangre tiene valor diagnóstico en caso de tumores malignos originados en las células secretorias de la próstata.

Acciones de hormonas sobre vesículas seminales y próstata. Para que las vesículas seminales y la próstata alcancen pleno desarrollo, es necesario que los testículos produzcan andrógeno. Cuando aquellas estructuras ya han alcanzado pleno desarrollo, la castración provoca su atrofia. El cambio microscópico más notable originado por la castración se observa en el epitelio.

En un varón sexualmente maduro las células epiteliales de las vesículas seminales son de tipo cilíndrico alto. Su citoplasma, entre el núcleo y el borde libre, contiene abundantes gránulos de secreción, cada uno de los cuales tiende a estar rodeado de un halo (fig. 30-17, *izquierda*). Si se extirpan los testículos, las células epiteliales se retraen y adoptan forma más o menos cúbica (fig. 30-17, *centro*). Los gránulos de secreción desaparecen del citoplasma. Moore, Hughes y Gallagher han comprobado que tanto la altura de las células epiteliales de las vesículas seminales como su contenido en gránulos de secreción pueden restablecerse con inyecciones de andrógeno (fig. 30-17, *derecha*).

Moore, Price y Gallagher también han demostrado que las células secretorias de la próstata disminuyen de altura si se extirpan los testículos, y que en ellas las redes de Golgi disminuyen considerablemente de volumen. Tanto la altura como el desarrollo de las redes de Golgi pueden restablecerse mediante inyecciones de andrógeno.

Según ya señalamos, la testosterona es el andrógeno fisiológicamente importante para el varón; ya nos hemos referido a la forma como probablemente actúe dentro de las células sensibles a los andrógenos.

Si se inyecta estrógeno a los animales machos, el epitelio de las vesículas seminales y de la glándula prostática cambia de morfología; pasa del tipo secretor alto al tipo no secretor bajo. Además, el estrógeno produce hipertrofia del estroma fibromuscular de la próstata y de las paredes de las vesículas seminales.

El hecho de que el vigor de las células secretorias de la glándula prostática dependa del andrógeno se utiliza en el tratamiento de algunos tumores malignos originados en tales células. Cierto número de cánceres de la próstata se alivian con la castración. Al quedar desprovistas de andrógeno, pueden disminuir su función y reducir su desarrollo incluso las células epite-

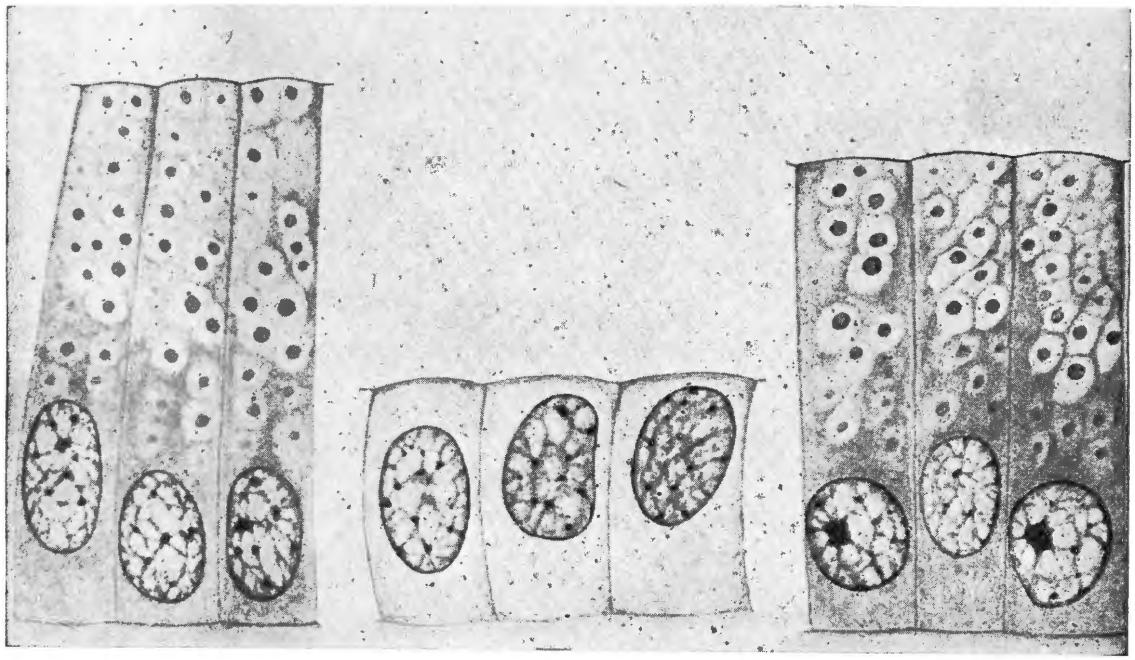

FIG. 30-17. *Izquierda,* Células de revestimiento de vesícula seminal de rata normal. *Centro,* Células del mismo lugar 20 días después de la castración. *Derecha,* Células del mismo lugar 20 días después de la castración; el animal recibió 29 inyecciones de extracto testicular, empezando inmediatamente después de la castración. (Moore, C. R., Hughes, W. y Gallagher, T. F.: Am. J. Anat., *45:*133.)

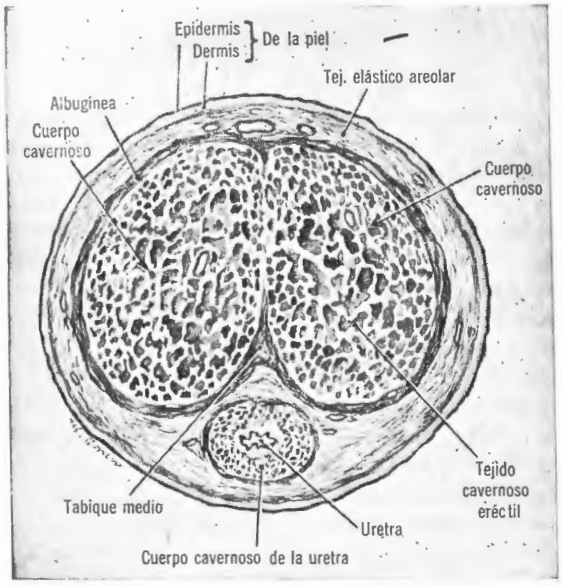

FIG. 30-18. Esquema de un corte transversal de la parte media del pene.

liales malignas de la próstata. En forma similar, algunos cánceres prostáticos responden al tratamiento con estrógenos.

La base hormonal de los crecimientos benignos del tejido prostático, que con tanta frecuencia causan obstrucción uretral en los hombres de edad avanzada, no es bien conocida. En estas hiperplasias intervienen tanto el tejido glandular como el estroma de la próstata.

PENE

Estructura microscópica. El pene está formado esencialmente por tres cuerpos cilíndricos de tejido eréctil (cavernoso) (fig. 30-18). Dos de ellos, los cuerpos cavernosos del pene, se hallan situados uno junto a otro en la mitad dorsal del órgano (fig. 30-18); esta disposición hace que la superficie dorsal del pene en lugar de ser cilíndrica quede algo aplanada. La tercera estructura alargada de tejido eréctil recibe el nombre de cuerpo cavernoso (fig. 30-18) de la uretra porque la contiene en toda su longitud (fig. 30-1); también recibe el nombre de cuerpo esponjoso. Este cuerpo cavernoso se halla situado en la parte ventral de los dos cuerpos cavernosos. Es algo más largo que los cuerpos cavernosos y termina dilatándose en una estructura de forma más o menos cónica denominada el *glande,* que constituye el extremo libre del pene (fig. 30-1).

Cada cuerpo cavernoso está rodeado de una vaina resistente de tejido conectivo denominada *albugínea* (figs. 30-18 y 30-19). En los cuerpos cavernosos la forman principalmente fibras colágenas dispuestas en una capa circular interna y una capa longitudinal externa, pero también contiene fibras elásticas. Las túnicas que revisten el par de cuerpos cavernosos se ponen en contacto a lo largo de la línea media del pene y se funden para constituir un tabique medio (fig. 30-18); éste es particularmente grueso y completo cerca de la raíz del pene. La vaina que rodea el cuerpo esponjoso es más elástica que la que rodea los otros dos cuerpos cavernosos. En el glande no hay una verdadera albugínea; aquí la dermis cutánea que cubre el glande sirve de albugínea y se continúa con el tejido cavernoso situado en la profundidad.

Los tres cuerpos cavernosos (excepto en la zona donde el par de cuerpos cavernosos están fundidos) se hallan reunidos por tejido areolar elástico denominado *fascia peniana* (fig. 30-18), que también proporciona una base flexible a la piel que recubre el pene. La epidermis de

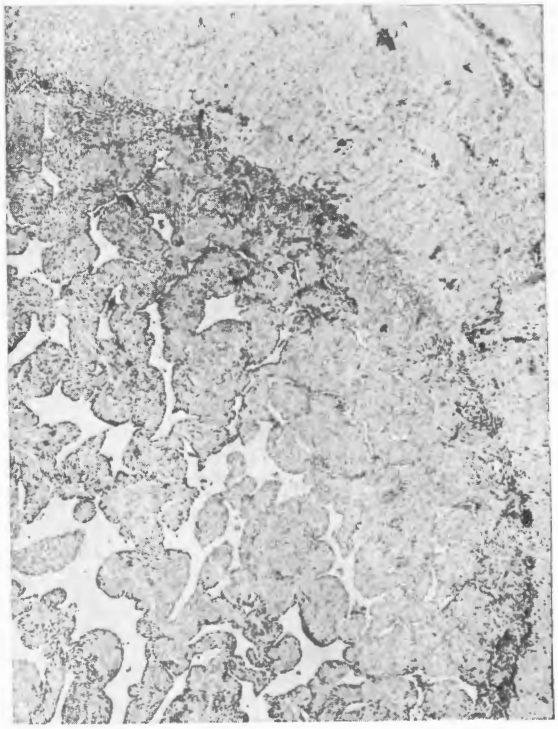

FIG. 30-19. Microfotografía (pequeño aumento) de un segmento de corte transversal de pene; obsérvese la albugínea en la parte superior derecha, con tejido eréctil en la parte izquierda baja.

esta piel es delgada. En ella no hay pelos gruesos, excepto a nivel de la raíz del órgano. El glande está recubierto de un pliegue cutáneo que se extiende hacia adelante; recibe el nombre de *prepucio* (fig. 30-1). Suele tener elasticidad bastante para que pueda retraerse, pero a veces no es así, sino que recubre estrechamente el glande; el trastorno recibe el nombre de *fimosis.* En la superficie interna de dicho pliegue cutáneo hay glándulas sebáceas modificadas; en caso de no poderse retraer el prepucio, la secreción de estas glándulas sebáceas puede acumularse y actuar como irritante. La operación corriente que sirve para extirpar el prepucio recibe el nombre de *circuncisión.*

La substancia de los cuerpos cavernosos está constituida por una red tridimensional de trabéculas compuestas de tejido conectivo y músculo liso y recubiertas de endotelio (fig. 30-19). Entre las trabéculas quedan espacios; como las trabéculas están recubiertas de endotelio, estos espacios están también revestidos de endotelio. Los espacios tienden a tener mayor volumen en las partes más centrales de los cuerpos cavernosos, y ser más reducidos cerca de su periferia (fig. 30-18). La substancia del glande está constituida fundamentalmente por verdaderas venas arrolladas en lugar de espacios separados por trabéculas.

Riego sanguíneo y mecanismo de la erección. El riego sanguíneo es de dos tipos. Las ramas de la arteria dorsal terminan en redes capilares que aseguran la nutrición de los tejidos del órgano, incluyendo los de los cuerpos cavernosos. Desde los capilares de las trabéculas, la sangre pasa a los espacios. Estos espacios comunican entre sí, de manera que la sangre que penetró en ellos se dirige a las porciones más externas de los cuerpos cavernosos donde los espacios comunican con plexos de venas dispuestas cerca de la periferia de cada cuerpo cilíndrico. La sangre que origina la erección proviene principalmente de otra serie de arterias de mayor calibre que penetran en la substancia de los cuerpos cavernosos y dan ramas que llegan a los espacios siguiendo las trabéculas. Estas arterias tienen paredes musculares gruesas; además, muchas de ellas poseen engrosamientos internos de fibras musculares longitudinales que hacen prominencia en sus luces.

Gran número de estas arterias se hallan a lo largo de las trabéculas, pero quedan apelotonadas y arrolladas cuando el pene está fláccido; esto explica que hayan recibido el nombre de arterias *helicinas.* Muchas de las ramas terminales de estas arterias se abren directamente en los espacios del tejido cavernoso.

El músculo liso de las arterias y el músculo liso que hay en las trabéculas reciben fibras nerviosas tanto simpáticas como parasimpáticas. En fase de estimulación erótica, la fibra lisa de las trabéculas y de las arterias helicinas se relaja. Las arterias tienden a volverse rectas y, en consecuencia, la sangre las atraviesa libremente penetrando en los espacios. Cuando la sangre se acumula en dichos espacios y los dilata, los plexos venosos de las partes periféricas de los cuerpos cavernosos quedan comprimidos. Como los espacios de los cuerpos eréctiles reciben un volumen mayor de sangre y el drenaje de los mismos está dificultado, tales cuerpos aumentan de volumen y se ponen turgentes. El cuerpo esponjoso no aumenta tanto de volumen y consistencia como lo hacen sus compañeros, ya que la vaina que lo rodea es más elástica.

El fenómeno por virtud del cual el pene vuelve al estado fláccido después de la erección se denomina *detumescencia.* Las arterias helicinas vuelven a estar constreñidas porque las fibras musculares de las trabéculas se contraen; esto hace que la sangre abandone las formaciones eréctiles.

El pene está provisto de gran variedad de terminaciones nerviosas sensitivas.

URETRA MASCULINA

La uretra masculina es un tubo de mucosa. En algunos lugares su lámina propia, formada sobre todo por tejido fibroelástico, contiene fibras musculares lisas y, en diversos puntos, algunas glándulas. En relación con la uretra hay tres hechos que el estudiante pronto comprobará cuando al iniciar las prácticas clínicas intente pasar una sonda por ella: que tiene unos 20 centímetros de longitud, que no sigue un trayecto lineal, sino que describe una curva doble (fig. 30-1), y que su revestimiento mucoso presenta muchos pequeños divertículos (esto sólo lo percibirá si la sonda empleada es de calibre demasiado pequeño).

Suele describirse la uretra masculina como formada de tres partes. Al salir de la vejiga urinaria penetra en la base de la próstata y la atraviesa hasta salir por el vértice. Esta porción de la uretra recibe el nombre de *parte prostática.* Luego atraviesa las aponeurosis del diafragma urogenital; esta porción recibe el nombre de *parte membranosa.* Más tarde penetra

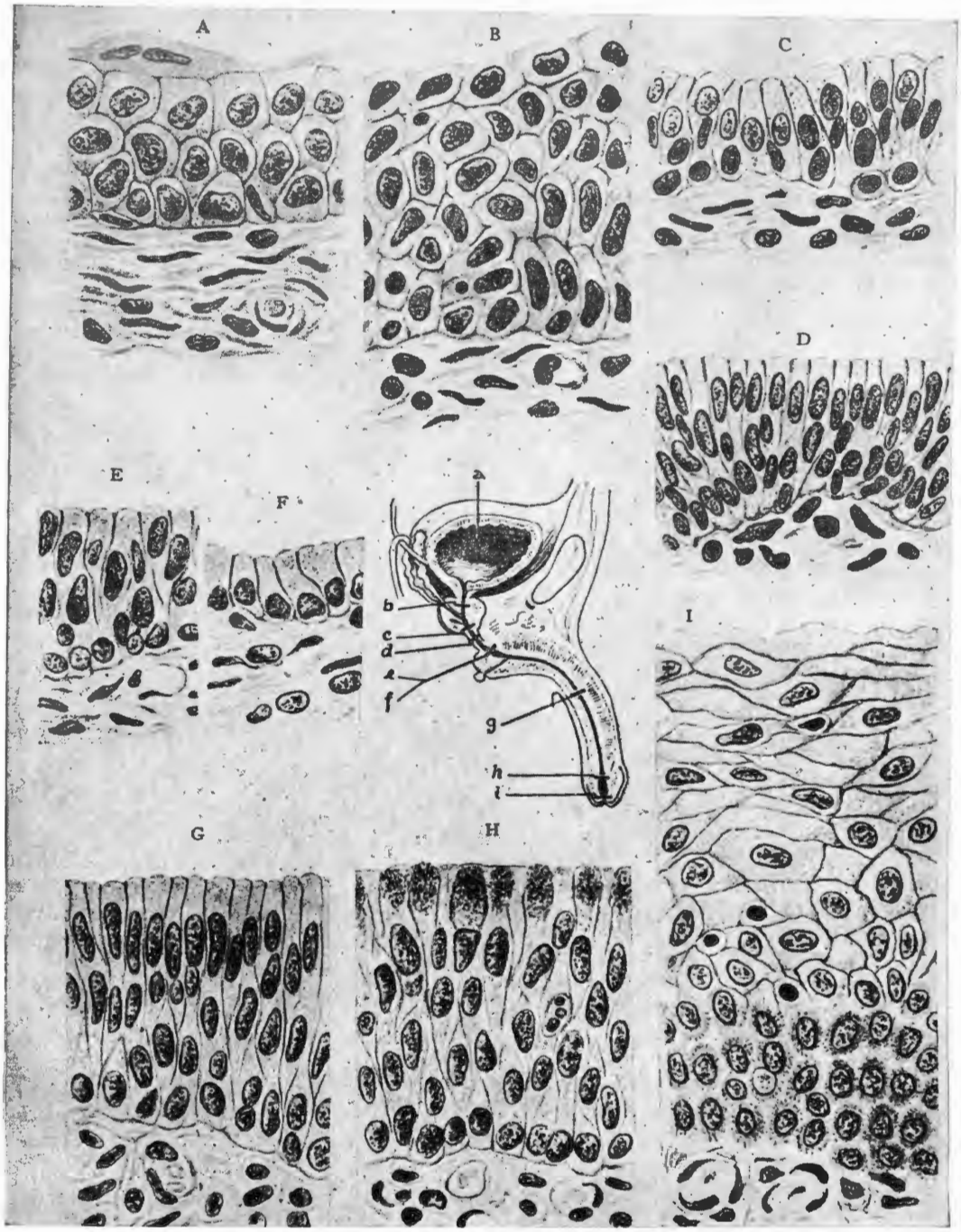

FIG. 30-20. Revestimiento epitelial de la uretra masculina a diferentes alturas, señaladas en el esquema central (× 600). *A*, Pared de la vejiga; *B*, porción interna de la uretra prostática; *C*, porción externa de la uretra prostática; *D*, uretra membranosa; *E*, ampolla uretral a los lados y en las bases de los pliegues; *F*, ampolla uretral en la cresta de los pliegues; *G*, porción central de la uretra cavernosa; *H*, porción interna de la fosa navicular; *I*, porción externa de la fosa navicular. (Addison: Piersol's Normal Histology, 15a. ed., Philadelphia, Lippincott.)

en la raíz dilatada (bulbo) del cuerpo cavernoso (fig. 30-1) y lo sigue a todo lo largo hasta llegar al extremo del glande (fig. 30-1), donde se halla su *orificio externo.* La parte de la uretra contenida en el cuerpo cavernoso recibe el nombre de *parte cavernosa* o *esponjosa.*

En corte transversal la porción prostática de la uretra tiene forma de letra V. El vértice de la pared posterior en forma de V está dirigido hacia adelante y recibe el nombre de cresta uretral (fig. 30-15). Una elevación cónica que existe en la cresta recibe el nombre de *colículo;* a través de la misma se abre un pequeño divertículo, resto de los conductos fetales de Müller. Pueden verse las aberturas longitudinales de los conductos eyaculadores, uno a cada lado del colículo, en la cresta uretral. Ya hemos descrito las aberturas de los conductos prostáticos.

Según indicábamos en el capítulo 27, el epitelio de la vejiga urinaria es de tipo de transición (fig. 30-20, *A).* El que reviste la primera parte de la uretra prostática es análogo (fig. 30-20, *B).* En la parte de la uretra prostática situada más cerca de la uretra membranosa el epitelio cambia para pasar a seudoestratificado o cilíndrico estratificado (figura 30-20, *C).*

La lámina propia de la uretra prostática está formada principalmente por tejido conectivo fibroelástico. Es muy rica en vasos, principalmente vénulas. De hecho, a nivel de la cresta uretral la lámina propia contiene tantas vénulas y venas que a veces se describe como tejido eréctil. En la mucosa de la uretra prostática también hay fibras musculares lisas. Estas se hallan dispuestas en dos capas: la más interna es longitudinal, la más externa de fibras circulares. Estas últimas se hallan muy desarrolladas a nivel del orificio uretral interno, donde, reforzadas por fibras musculares lisas de otro origen, constituyen el *esfínter vesical.*

La parte membranosa de la uretra es la más corta, aproximadamente de un centímetro de largo. Las células de revestimiento a este nivel son de tipo cilíndrico alto estratificado (figura 30-20, *D).* La lámina propia contiene algunas fibras musculares lisas, pero hay menos, sobre todo circulares, que en la porción prostática. En la uretra membranosa el conducto está rodeado de fibras musculares del diafragma urogenital, que constituyen el *esfínter muscular de la uretra.* Este músculo recibe a veces el nombre de *esfínter externo de la vejiga.* A nivel de la superficie inferior de la uretra membranosa, muy cerca de su línea media, se hallan dos pequeños cuerpos, cada uno del volumen de un guisante, las *glándulas bulbouretrales* o *de Cowper* (fig. 30-1). Sus conductos se dirigen hacia adelante y adentro para abrirse, a veces por un orificio común, a nivel de la superficie inferior de la primera parte de la porción esponjosa de la uretra (fig. 30-1) que luego describiremos. Estas glándulas son de tipo tubuloalveolar, y sus células secretorias principalmente de carácter mucoso. En fase de estimulación erótica, secretan más copiosamente, o su secreción es exprimida por contracción de las fibras musculares lisas existentes en el estroma y del músculo voluntario situado por fuera del mismo.

La parte cavernosa o esponjosa de la uretra es la más larga. Según ya indicamos, la uretra se dilata a nivel del bulbo del cuerpo cavernoso para formar el *bulbo* de la uretra (figura 30-1). La uretra vuelve a dilatarse en el glande; esta expansión recibe generalmente el nombre de *fosa terminal* o *navicular* (véase la fig. 30-1).

El epitelio de la parte cavernosa de la uretra es de tipo cilíndrico estratificado, aunque puede haber epitelio cilíndrico simple en las crestas de los pliegues (fig. 30-20, *E, F* y *G).* En la parte interna de la fosa navicular se observan a veces algunas células caliciformes (fig. 30-20, *H).* En la parte más externa de dicha fosa el epitelio se vuelve plano estratificado (fig. 30-20, *I).* Este se continúa con el epitelio plano estratificado y queratinizado que recubre el glande.

En la parte cavernosa de la uretra el músculo liso de la misma desaparece para quedar substituido por el músculo liso de los tabiques del tejido eréctil que dicha uretra atraviesa.

La uretra tiene dos grupos de glándulas, que suelen denominarse *glándulas de Littre.* Un grupo, el de glándulas *intramucosas,* está formado por pequeñas glándulas sencillas contenidas en su lámina propia. Aunque se observan en toda la uretra, son particularmente numerosas en su porción cavernosa. El segundo grupo constituye las glándulas *extramucosas,* de dimensiones algo mayores que las intramucosas. Sus conductos suelen abrirse en la uretra formando ángulos agudos. Las glándulas extramucosas no están tan ampliamente distribuidas como las intramucosas. Los dos tipos glandulares secretan moco. Además de contener glándulas, el revestimiento de la uretra presenta gran número de pequeñas evaginaciones de su mucosa, denominadas *lagunas.* Las glándulas antes descritas pueden abrirse en ellas.

BIBLIOGRAFIA

Brandes, D.: The fine structure of prostatic glands in relation to sex hormones. Int. Rev. Cytol., *20*, 1966.

Burrows, H.: Biological Actions of Sex Hormones. 2a. ed. London, Cambridge University Press, 1949.

Clermont, Y.: The cycle of the seminiferous epithelium in man. Am. J. Anat., *112*:35, 1963.

———: Spermatogenesis in man. A study of the spermatogonial population. Fertil. Steril., *17*:705, 1966.

Clermont, Y. y Leblond, C. P.: Spermiogenesis of man, monkey, ram and other mammals as shown by the "periodic acid-Schiff" technique. Am. J. Anat., *96*: 229, 1955.

Fawcett, D. W.: The structure of the mammalian spermatozoon. Int. Rev. Cytol., *7*, 1958.

Fawcett, D. W. y Burgos, M. H.: Observations on the cytomorphosis of the germinal and interstitial cells of the human testis. *En* Ciba Foundation Colloquia on Ageing. vol. 2, p. 86. London, J. & A. Churchill, 1956.

Fawcett, D. W. e Ito, S.: The fine structure of bat spermatozoa. Am. J. Anat., *116*:567, 1965.

Hamilton, J. B.: The role of testicular secretions as indicated by the effects of castration in man and by studies of pathological conditions and the short lifespan associated with maleness. Recent Progr. Hormone Res., *3*: 257, 1948.

Heller, C. G. y Clermont, Y.: Kinetics of the germinal epithelium in man. Recent Progr. Hormone Res., *20*: 545, 1964.

Huggins, C.: The physiology of the prostate gland. Physiol. Rev., *25*:281, 1945.

Koch, F. C.: The male sex hormones. Physiol. Rev., *17*: 153, 1937.

Leblond, C. P. y Clermont, Y.: Spermiogenesis of rat, mouse, hamster and guinea pig as revealed by the "periodic acid-fuchsin sulfurous acid" technique. Am. J. Anat., *90*:167, 1952.

Macklin, C. C. y Macklin, M. T.: The seminal vesicles, prostate and bulbo-urethral glands. *En* Cowdry's Special Cytology. 2a. ed. p. 1771. New York, Hoeber, 1932.

MacLeod, J. y Hotchkiss, R. S.: Effects of hyperpyrexia upon spermatozoa counts in men. Endocrinology, *28*:780, 1941.

Mason, K. E.: The specificity of vitamin E for the testes. J. Exper. Zool., *55*:101, 1930.

Mason, K. E. y Shaver, S. L.: Some functions of the caput epididymis. Ann. N. Y. Acad. Sci., *55*:585, 1952.

Meyer, R. K.: Hormones in reproduction. Ann. Rev. Physiol., *7*:567, 1945.

Moore, C. R., Hughes, W. y Gallagher, T. F.: Rat seminal-vesicle cytology as a testis-hormone indicator and the prevention of castration changes by testis-extract injection. Am. J. Anat., *45*:109, 1930.

Moore, C. R., Price, D. y Gallagher, T. F.: Rat-prostate cytology as a testis-hormone indicator and the prevention of castration changes by testis-extract injections. Am. J. Anat., *45*:17, 1930.

Rasmussen, A. T.: Interstitial cells of the testis. *En* Cowdry's Special Cytology. 2a. ed. p. 1673. New York, Hoeber, 1932.

Roosen-Runge, E. C. y Giesel, L. O., Jr.: Quantitative studies on spermatogenesis in the albino rat. Am. J. Anat., *87*:1, 1950.

Swyer, G. I. M.: Post-natal growth changes in the human prostate. J. Anat., *78*:130, 1944.

Tjio, J. H. y Levan, A.: The chromosome number of man. Hereditas, *42*:1, 1956.

ALGUNAS REFERENCIAS SOBRE EFECTOS CELULARES DE LAS HORMONAS ESTEROIDES

Generales

Karlson, P. y Sekeris, C. E.: Biochemical mechanisms of hormone action. Acta Endocr. (Kobenhavn), *53*:505, 1966.

Symposium on Hormonal Control of Protein Biosynthesis. J. Cell. Comp. Physiol., *66*, Supl. 1, 1965.

Tata, J. R.: Growth and developmental hormones as tools for the study of biosynthetic control mechanisms. J. Sci. Industr. Res., *25*:355, 1966.

Williams-Ashman, H. G.: New facets of the biochemistry of steroid hormone action. Cancer Res., *25*:1096, 1965.

Andrógenos

Anderson, K. M. y Liao, S.: Selective retention of dihydrotestosterone by prostatic nuclei. Nature, *219*:277, 1968.

Bruchovsky, N. y Wilson, J. D.: The conversion of testosterone to 5α-androstan-17β-ol-3-one by rat prostate in vivo and in vitro. J. Biol. Chem., *243*:2012, 1968.

Liao, S. y Lim, A. H.: Prostate nuclear chromatin. An effect of testosterone on the synthesis of ribonucleic acid rich in cytidylyl (3′,5′) guanosine. Proc. Nat. Acad. Sci., *57*:379, 1967.

Sluyser, M.: Effect of testosterone on the binding o prostate histone to DNA in vitro. Biochem. Biophys. Res. Commun., *22*:336, 1966.

Williams-Ashman, H. G. y Shimazaki, J.: Some metabolic and morphogenetic effects of androgens on normal and neoplastic prostate. *En* Weisler, R. W. y col. (dirs.): Endogenous Factors Influencing Host-Tumor Balance. p. 31. Chicago, University of Chicago Press, 1967.

Ecdisona

Karlson, P. y Sekeris, C. E.: Ecdysone, an insect hormone and its mode of action. Recent Progr. Hormone Res., *22*:473, 1966.

CAPITULO 31

Terminaciones nerviosas aferentes y órganos especiales de los sentidos

Material fundamental —algunos principios básicos. El hombre es capaz de experimentar diversos tipos de sensaciones. Una lista algo resumida de los sentidos incluiría tacto, presión, calor, frío, dolor, gusto, vista, oído, posición y movimiento.

En primer lugar, para que una persona normal perciba cualquier sensación tiene que desencadenarse un impulso nervioso en la terminación periférica de una cadena neuronal aferente que, siguiendo el sistema nervioso central (CNS) va a parar a una región general del cerebro destinada a percibir dicha sensación. En segundo lugar, la *calidad* de sensación que se percibe cuando los impulsos nerviosos llegan procedentes de una cadena particular de neuronas depende de la parte de esta región general del cerebro a la cual está conectada la cadena neuronal. Por ejemplo, los impulsos que llegan a una parte de esta región originan sensación de luz. Los que llegan a otra originan sensación de tacto, y así sucesivamente. En tercer lugar, las cadenas neuronales que van a parar a la parte determinada de esta región destinada a la percepción de luz se originan en el ojo. En forma similar, las que llegan a la parte de esta región del cerebro que se ocupa de la percepción del tacto provienen de terminaciones nerviosas distribuidas en todo el cuerpo, que desencadenan impulsos nerviosos cuando son tocadas. En consecuencia, si fuera posible conectar las cadenas neuronales que provienen de receptores de tacto situadas en todo el cuerpo con la parte de cerebro destinada a percibir luz, al ser tocada una persona percibiría luz y no tacto. En otras palabras, la percepción de diversas sensaciones depende de impulsos nerviosos que llegan a porciones especializadas de esta parte general del cerebro destinada a la percepción de sensaciones.

El siguiente punto a considerar es este: las cadenas neuronales que van a parar a diversas partes de la región del cerebro destinada a percibir sensaciones, todas empiezan en terminaciones destinadas específicamente a ser estimuladas con mayor facilidad por el tipo de energía que guarda relación con la producción de la sensación correspondiente.

En la figura 20-7 se muestra cómo diferentes formas de energía podrían afectar diversos dispositivos para completar circuitos eléctricos. Aunque desencadenar impulsos nerviosos es más complejo que completar un circuito eléctrico, los receptores de tacto están destinados a desencadenar impulsos nerviosos a consecuencia de contactos muy delicados. Los relacionados con el calor deben ser calentados para desencadenar un impulso nervioso. Algunas células del ojo producen impulsos nerviosos cuando reciben luz. Otros, como los relacionados con el sabor, o el olor, reaccionan a estimulación química desencadenando impulsos nerviosos. En otras palabras, tipos diferentes de receptores están destinados a ser particularmente sensibles a diversas formas de energía, y también en algunos casos (por ejemplo, de tacto y presión) a grados diversos de un mismo tipo de energía. Además, los tipos adecuados de receptores están conectados por cadenas neuronales a las porciones adecuadas de la parte del cerebro que se ocupa de la percepción de sensaciones.

Los receptores que se relacionan con el gusto, la vista, el oído, el tacto, la percepción de movimientos y la posición en relación con la

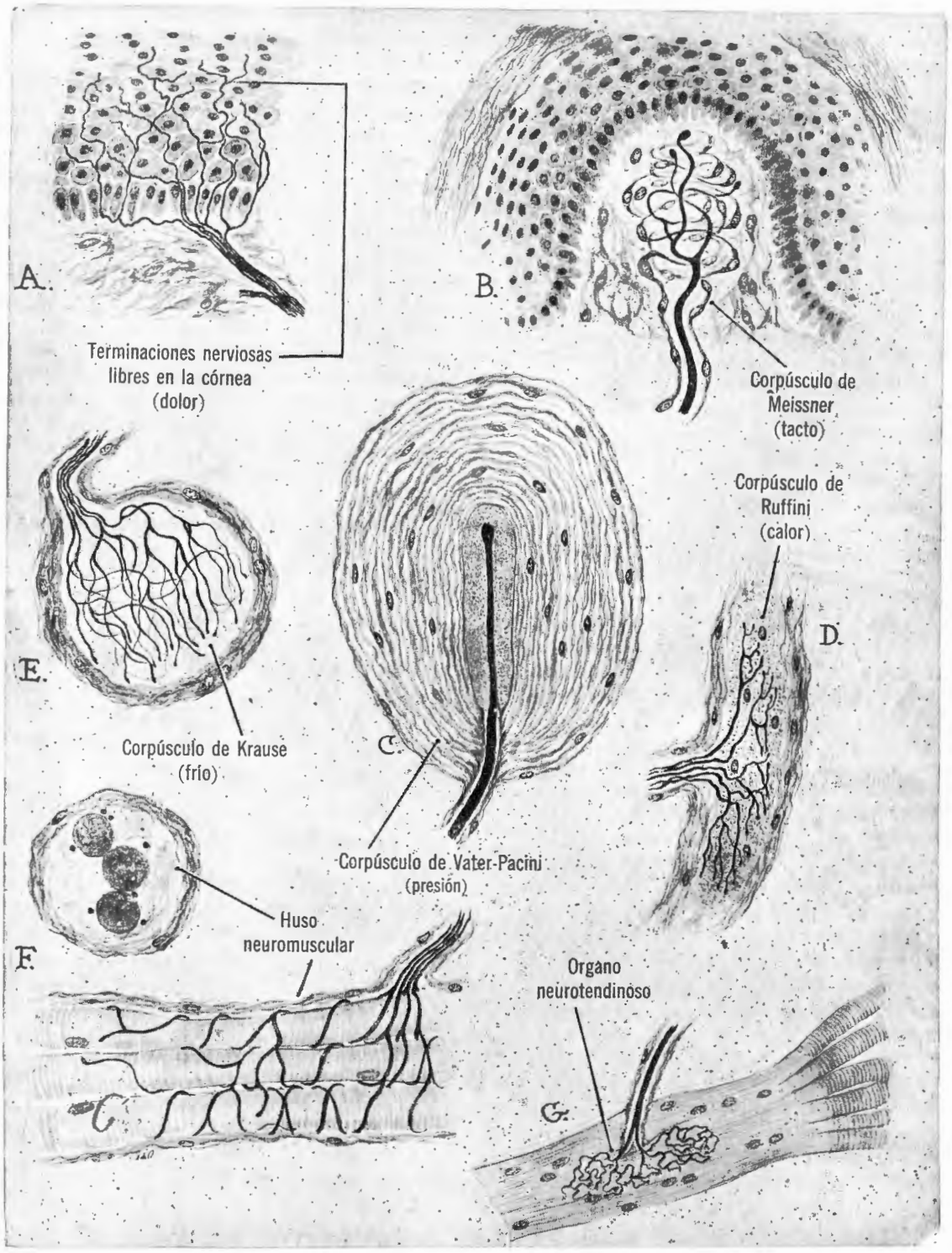

FIG. 31-1. Esquema de diversos tipos de terminaciones nerviosas aferentes descritas en el texto. El dibujo de un corte longitudinal de un huso neuromuscular en el ángulo inferior izquierdo ya no es adecuado; para una ilustración actual, ver la figura 31-2.

gravedad, se reúnen en lo que se han denominado *órganos de sentidos especiales.* Los describiremos después de considerar los receptores que originan las sensaciones de tacto, presión, frío, calor, dolor, y también algunos impulsos aferentes que provienen de músculo y tendones y que no aparecen obligadamente en la conciencia, y los de articulaciones relacionados con la sensación cinestética (que vamos a definir luego).

RECEPTORES RELACIONADOS CON PRESION, TACTO, FRIO, CALOR Y DOLOR

Según señalamos, el problema de establecer un impulso nervioso por diversas formas de energía es más complicado que el de completar circuitos eléctricos con diversas formas de energía (fig. 20-7). Para iniciar un impulso nervioso a nivel de una terminación nerviosa tiene que ocurrir algo que la despolarice. La forma en la cual se produce la despolarización, en general, parece depender de que algún tipo de energía hace que la membrana celular (el axolema) de la terminación nerviosa resulta más permeable, de manera que iones de sodio, que normalmente se hallan en exceso en la parte exterior de la membrana (donde crean una carga positiva) difunden a través de la misma hacia su superficie interna, lo cual hace que la carga positiva en el exterior desaparezca a este nivel. Suponemos que el lector está familiarizado con la forma cómo una onda de despolarización —o sea, un impulso nervioso— se difunde a lo largo de una fibra nerviosa después que se ha despolarizado el extremo de la misma; de lo contrario, el lector debe volver al capítulo 20, donde dimos una explicación simple de este proceso. Además, después de la explicación hay una descripción de cómo un impulso nervioso al llegar a una sinapsis puede iniciar por medio químico una despolarización de la terminación de la neurona próxima en una cadena. En el capítulo 20 describíamos el papel de los nodos de Ranvier en la conducción de impulsos nerviosos por fibras mielínicas (del tipo que estamos estudiando aquí). Por lo tanto, lo único que hemos de considerar aquí es cómo se despolariza la terminación periférica de una fibra mielínica.

No es mucho lo que sabemos acerca de cómo por lo menos cierto tipo de energía afecta terminaciones nerviosas receptoras para desencadenar ondas de despolarización. Como parece dar cierta pista la forma en que funcionan los receptores de presión, vamos a empezar describiéndolos.

Receptores de presión —corpúsculos de Pacini. En el centro de la figura 31-1 ilustramos uno de ellos. Se conocen como corpúsculos de Vater-Pacini o más frecuentemente como corpúsculos pacinianos y se consideran los órganos de presión profunda y posiblemente también del sentido de la vibración. Se hallan distribuidos en las regiones profundas del tejido subcutáneo, en los tejidos conectivos cerca de tendones y articulaciones, en las membranas interóseas de pierna y antebrazo, en el perimisio de los músculos, en el páncreas y su mesenterio, membranas serosas, mucosas, glándulas mamarias y en los genitales externos de ambos sexos.

Cada uno está constituido por una masa granulosa central alargada cubierta de varias capas concéntricas finas. Según Shanthaveerappa y Bourne, las capas más externas son de tejido conectivo comparable al tejido conectivo del perineurio de un tronco nervioso. Por debajo de esta capa, e incluyendo la masa del corpúsculo, según estos autores las capas concéntricas son capas de células epiteliales planas, que creen representan una continuación de la capa epitelial que han descrito como revistiendo las vainas perineurales de tejido conectivo de los troncos nerviosos, y que consideran de origen ectodérmico. Puede haber un poco de tejido conectivo laxo y algunos capilares entre láminas vecinas de células epiteliales. La estructura que así se obtiene tiene en corte longitudinal aspecto de una cebolla cortada longitudinalmente (fig. 31-1, *C).* Las láminas periféricas son más gruesas que las más centrales. En un polo entra la fibra nerviosa. Probablemente la mielina se extienda lo suficiente en el corpúsculo para que exista un nodo de Ranvier ahí mismo (que no se observa en la fig. 31-1). El axón termina en una pequeña dilatación a nivel del material granuloso central. El neurolema y el endoneurio de la fibra nerviosa parecen fundirse con la cápsula del corpúsculo.

Existe una teoría para explicar cómo la terminación del nervio dentro de este tipo de estructura podría despolarizarse por la presión; admite que si un corpúsculo de Pacini es aplastado por la presión, se alarga. Su alargamiento causaría tensión de la fibra nerviosa en su interior, incluyendo el axolema en su parte terminal, y esto podría hacer que el axolema se volviera más permeable a los iones de sodio, de

manera que la parte desnuda de la terminación dentro del corpúsculo se despolarizaría.

Tacto. La sensación desencadenada por el tacto corresponde a tres tipos de receptores: *corpúsculos de Meissner, discos de Merkel* y *terminaciones nerviosas libres,* en particular las dispuestas en cesta alrededor de las bases de los *folículos pilosos.*

Los CORPÚSCULOS DE MEISSNER están distribuidos en las papilas de tejido conectivo de la piel por debajo de la epidermis y perpendicularmente a ella. Estos corpúsculos no están distribuidos en forma uniforme; los hay en número particularmente elevado en la superficie palmar de los dedos, labios, bordes de los párpados, y partes de órganos genitales externos. Son estructuras algo ovoides constituidas por una masa central de células irregulares atravesadas por terminaciones nerviosas irregularmente incurvadas (fig. 31-1, *B)* y poseen una cápsula de varias capas continua con las cubiertas de la fibra nerviosa aferente.

En los bordes de la lengua y probablemente, en algunos otros epitelios sensibles se descubren algunos corpúsculos de Meissner rudimentarios denominados DISCOS DE MERKEL. Consisten en discos dilatados en las ramitas terminales de ramas de fibras nerviosas que penetran en el epitelio plano estratificado. Cada disco terminal está unido a una célula epitelial modificada.

Muchos de los folículos pilosos están rodeados de un DISPOSITIVO DE FIBRAS NERVIOSAS EN CESTA, con diversos tipos de terminaciones dilatadas. Estas son estimuladas por el movimiento de los pelos. Alrededor de los folículos pilosos de los roedores este dispositivo es más complicado todavía, y hay pelos táctiles especiales alrededor de nariz y boca. La córnea del ojo es sensible al tacto y sólo contiene fibras nerviosas especiales.

No sabemos por qué motivo el tacto delicado despolariza estas terminaciones de fibras nerviosas.

Receptores de calor y frío. La piel no es sensible por igual en todas partes para descubrir la presencia de un pequeño objeto más frío o más caliente que ella. Hay puntos donde el calor se descubre más fácilmente y otros puntos donde se descubre más fácilmente el frío. Se ha pensado que estos lugares podían guardar relación con la presencia de uno u otro de dos tipos de receptores encapsulados.

El receptor de calor se ha descrito como CORPÚSCULO DE RUFFINI, situado profundamente en la piel, incluso en el tejido subcutáneo. Suelen hallarse en el tejido conectivo, sobre todo en gran número en el subcutáneo profundo de la superficie plantar del pie. Este receptor está formado por una arborización laxa de fibras nerviosas que terminan en expansiones aplanadas e intercaladas con un material granuloso peculiar tachonado de núcleos. Los haces de tejido conectivo alargados y los fibroblastos dan soporte a la estructura (fig. 31-1, *D).* Las terminaciones de tipo Ruffini probablemente también guarden relación con la sensación cinestética (posición en movimiento) según describiremos más tarde.

Se ha pensado que el BULBO TERMINAL DE KRAUSE era el receptor para el frío. Estos bulbos terminales son más frecuentes sobre todo en dermis de la conjuntiva, mucosa de la lengua y genitales externos. Se han descrito dos tipos estructuralmente diferentes. El más sencillo está formado por una masa granulosa incluida en una cápsula de tejido conectivo por encima del endoneurio de la fibra nerviosa aferente; el nervio mismo atraviesa el bulbo terminal y acaba cerca del polo superior de la masa granulosa por un ligero engrosamiento. La variedad más compleja se descubre en la conjuntiva. El nervio aferente, en lugar de terminar en forma roma, se ramifica repetidamente en el bulbo y termina en varias terminaciones libres dilatadas (figura 31-1, *E).* Como puede comprobarse que calor y frío pueden descubrirse en zonas determinadas, en particular a nivel de la córnea del ojo, donde muchas veces sólo hay terminaciones nerviosas libres, se duda de cuál sea el tipo de terminación nerviosa que media este tipo de estímulo en otras partes del cuerpo, y muy poco sabemos de cómo cubren esta función.

Receptores de dolor. El elemento o unidad del mecanismo receptor del dolor no es una pequeña estructura encapsulada inervada por una sola fibra nerviosa, sino zona apreciable sobre la cual se distribuyen las ramas terminales desnudas de una neurona. En la córnea las ramas desnudas de una neurona se extienden entre células epiteliales (fig. 31-1, *A)* cubriendo hasta la cuarta parte a la mitad de su superficie. En toda la zona que queda inervada normalmente, las terminales de muchas de tales unidades se superponen en forma intrincada.

Las fibras dolorosas en la piel nacen de un plexo nervioso profundamente en el corion, por vía del plexo superficial de fibras amielínicas y mielínicas delgadas. Las fibras que abandonan este plexo superficial todas son amielínicas,

aunque pueden tener su origen en fibras mielínicas. Estas fibras desnudas se ramifican libremente y terminan en finas terminales arrosariadas por debajo de las células de las capas profundas de la epidermis y entre ellas. Las terminaciones desnudas también existen en varios tejidos conectivos del cuerpo, pero no en todos.

Las terminaciones para dolor no responden selectivamente a ninguna variedad de estímulo, sino a cualquier tipo de estímulo mecánico, químico o térmico que sea suficientemente intenso. Por lo tanto, la sensación de dolor tiene un fin protector, advirtiendo la naturaleza lesiva de un estímulo, más que informando de su calidad específica.

IMPULSOS AFERENTES DE MUSCULOS Y TENDONES

Aunque la mayor parte de los impulsos aferentes que provienen de terminaciones nerviosas aferentes en músculos y tendones no llegan a la conciencia, tienen, claro está, enorme importancia activando reflejos que facilitan que el individuo pueda llevar una taza de café a sus labios, andar por la calle o escribir un manuscrito como el presente. Vamos a considerar primero los husos neuromusculares y referirnos un poco a cómo pueden participar en los reflejos.

Husos neuromusculares; el reflejo de tracción. La figura 20-6 ilustra un reflejo común denominado el reflejo rotuliano o de la rodilla. Se inicia golpeando el tendón rotuliano inmediatamente por debajo de la rótula. La rótula, claro está, se une al tendón del músculo cuadríceps. Por lo tanto, cuando el tendón rotuliano recibe el golpe y se deprime impone ligera tracción al músculo cuadríceps. Este brusco desplazamiento se refleja inmediatamente por la contracción del cuadríceps, que al acortarse provoca la elevación brusca del pie. Este reflejo sólo incluye dos neuronas, una aferente que hace sinapsis con una neurona motora (eferente) en la médula, según puede verse en la figura 20-6. Este reflejo se denomina *reflejo de tracción* o *estiramiento*. La estimulación aferente suele atribuirse a estructuras dentro del músculo denominadas husos neuromusculares, que sufren tracción longitudinalmente. Según veremos los husos neuromusculares son estructuras algo complicadas, y como enseña la fisiología tienen funciones bastante complicadas. Vamos a ocuparnos de ellas y explicar primero la base del reflejo de tracción.

Según Cooper y Daniel, los husos neuromusculares en los músculos lumbricales de la mano tienen unos 5 mm de largo y unas 200 μ de diámetro. Cada uno está incluido en una cápsula de tejido conectivo más corta, que es extensible. Los husos están distribuidos al azar

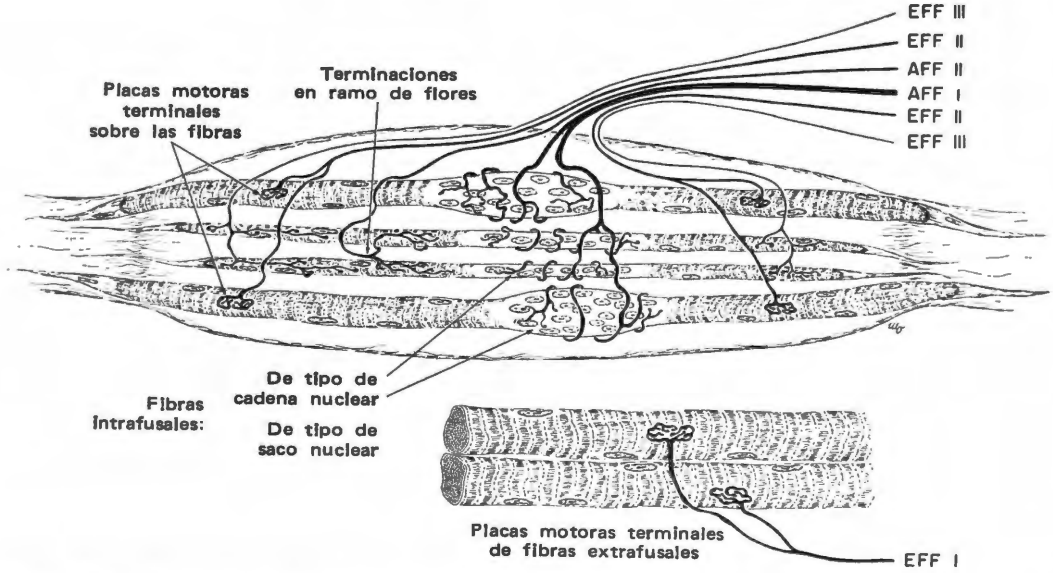

FIG. 31-2. Dibujo esquemático de un huso muscular que muestra los tipos de saco nuclear y de cadena nuclear de fibras intrafusales, y su inervación aferente y eferente. Para detalles, ver el texto. Debajo se observan algunas fibras extrafusales y su inervación eferente.

en los músculos estriados. Se hallan unidos al músculo en el cual se distribuyen por sus extremos, de tal manera que cuando el músculo en conjunto sufre estiramiento, el huso también es estirado. Un extremo del huso puede estar unido al tendón de un músculo. Dentro de la cápsula hay unas cuantas fibras musculares más estrechas, y diferentes en otros aspectos de las fibras musculares estriadas ordinarias. Como se hallan dentro del huso, reciben el nombre de fibras *intrafusales (fusus* = huso). Las fibras musculares estriadas ordinarias por fuera de los husos se denominan fibras *extrafusales.*

Según Cooper y Daniel las fibras intrafusales de los husos del hombre son de dos tipos. Un tipo mayor, del cual puede haber uno a cuatro en el huso, se conoce como *tipo de saco nuclear* de fibra intrafusal. El otro tipo es más frecuente, en número de uno a 10 en cada huso, y recibe el nombre de fibra de *tipo de cadena nuclear.*

La de tipo de saco nuclear de fibra es mayor y más larga que el tipo de cadena nuclear (figura 31-2). Además, en cortes perpendiculares las fibras de saco nuclear están dilatadas y no hay estriaciones, pero, como indica su nombre, tienen varios núcleos. Además, las fibras de saco nuclear pueden extenderse a todo lo largo de las terminaciones de las cápsulas dentro de la substancia del músculo estriado, donde aparecen formando pequeños grupos en distancia de varios milímetros. La región del saco nuclear no es contráctil. Por lo tanto, sólo las porciones de las fibras de saco nuclear que se extienden desde la región de saco nuclear hacia cada extremo son las contráctiles.

La fibra intrafusal de tipo de cadena nuclear es más estrecha y corta que la de tipo de saco nuclear. Las porciones medias de las fibras no están dilatadas, pero las miofibrillas aquí están substituidas por una cadena de núcleos únicos voluminosos (fig. 31-2).

La mayor parte de husos en el hombre contienen ambos tipos de fibras. Unos cuantos, cerca de los extremos de los músculos, pueden contener sólo fibras de saco nuclear.

Inervación aferente de la fibra de tipo de saco nuclear. Los sacos nucleares se hallan unos junto a otros; cada uno recibe una rama terminal de la fibra aferente mielínica mayor (marcada *AFF I* en la fig. 31-2). Cada rama terminal de esta fibra rodea un saco nuclear en forma espiral. Por lo tanto, esta terminación aferente recibe el nombre de terminación anuloespiral; sin embargo, su índole anuloespiral no es tan clara en el hombre como en algunas otras especies. Esta terminación es esencialmente un receptor de estiramiento o tracción. Si el músculo sufre brusco estiramiento, por ejemplo, cuando se percute el tendón rotuliano, como en la figura 20-6, los husos neuromusculares en el músculo son estirados, y ello hace que las terminaciones nerviosas aferentes anuloespirales que rodean cada saco nuclear sufran tracción. Esta tracción hace que el axolema de las fibras terminales sea más permeable; en consecuencia, se inicia una onda de despolarización. El impulso nervioso así generado sigue hacia la médula espinal en las neuronas aferentes, según se indica en la figura 20-6; cada neurona aferente ahí establece sinapsis con una neurona motora voluminosa del mismo segmento nodular; la neurona motora (eferente) lleva un impulso nervioso por vía de las placas terminales motoras a algunas de las fibras musculares ordinarias (extrafusales) del músculo *(EFF-I* en la fig. 31-2) que, en consecuencia, se contraen y, por lo tanto, se completa el reflejo de tracción.

La neurona aferente en la médula espinal hace sinapsis no sólo con neuronas aferentes del mismo segmento sino también con otras neuronas aferentes que pasan al cerebelo, o sea, la parte del encéfalo a la que corresponde la coordinación muscular. Sin embargo, los impulsos aferentes del reflejo de estiramiento no llegan a la conciencia.

Inervación aferente de fibras de cadena nuclear. Estas, como puede verse en la figura 31-2, reciben fibras aferentes de dos orígenes. En primer lugar, pequeñas ramas de las grandes fibras aferentes que proporcionan terminaciones anuloespirales a los sacos nucleares también inervan la región de una cadena nuclear con terminaciones similares; en segundo lugar, fibras aferentes menores y separadas que penetran en el huso *(AFF-II* en la fig. 31-2) terminan generalmente en lo que se denominan ramos de flores o terminaciones secundarias de la fibra de cadena nuclear en uno o en ambos lados más allá de las denominadas terminaciones anuloespirales. Los impulsos aferentes nacidos de la tracción de las terminaciones en ramos de flores intervienen en reflejos que provocan relajación de los músculos, y cuyas acciones ocurren paralelamente a las activadas por el reflejo de estiramiento.

Terminaciones eferentes (motoras) en los husos. Las porciones de ambos tipos de fibras intrafusales situadas entre sus regiones ricamen-

te nucleadas y los extremos de la cápsula están inervadas por fibras motoras delgadas, las fibras γ (gamma) *(EFF-II* y *III* en la fig. 31-2), mucho más delgadas que las fibras α (alfa) (marcadas *EFF-I)* que inervan las fibras extrafusales. Las fibras acaban en pequeñas placas motoras terminales o en terminaciones múltiples en racimo *(en grappe).* Los pequeños nervios existen en gran número y son mucho más difíciles de seguir que las fibras *AFF-I* y *AFF-II* mayores para las terminaciones aferentes. Los pequeños nervios motores terminan en porciones de las fibras musculares intrafusales que, a diferencia de las zonas ricamente nucleadas, están netamente estriadas y son contráctiles. La función de estas partes contráctiles de las fibras intrafusales no es causar un acortamiento del músculo en conjunto; en su lugar, probablemente sea distender el saco nuclear no contráctil y las regiones de cadena nuclear en fibras intrafusales. La contracción de estas fibras musculares muy pequeñas quizá tenga muy poco efecto sobre la longitud del huso; su longitud depende mucho más de la actividad de las fibras extrafusales a las cuales están unidas. Por lo tanto, una estimulación eferente poderosa de las partes contráctiles de las fibras intrafusales puede, provocando estiramiento de las terminaciones aferentes, originar una contracción refleja del músculo (las fibras extrafusales). Otra cosa que puede provocar la estimulación, probablemente de las fibras motoras en racimo, es desencadenar y provocar pequeños estiramientos sostenidos de las terminaciones aferentes, que podrían aumentar la sensibilidad de los husos receptores.

El sistema que controla las fibras motoras delgadas para el huso está regulado por fibras eferentes que se extienden siguiendo la médula espinal desde diversas partes del cerebro. Probablemente este tipo de estimulación sea el que explique que una persona tensa tenga un reflejo rotuliano más activo que una persona flemática.

TERMINACIONES NERVIOSAS AFERENTES EN TENDONES Y ARTICULACIONES

Los *órganos neurotendinosos* se observan en las uniones de músculos y tendones y en las aponeurosis musculares. Consisten en pequeños haces de fibras colágenas con gran número de núcleos, incluidas dentro de una cápsula de tejido conectivo (fig. 31-1, *G).* Una fibra nerviosa mielínica voluminosa penetra en la estructura, generalmente en su parte media, y ahí se subdivide en ramas amielínicas menores, que terminan en láminas a modo de hojas.

Terminaciones de Ruffini en estructuras articulares. Como señalábamos a propósito de la inervación en el capítulo 19 sobre articulaciones, Gardner ha demostrado la presencia de gran número de terminaciones de tipo Ruffini en las cápsulas de articulaciones sinoviales. Como estas terminaciones se hallan en lugares donde quedarían comprimidas por diversos tipos de movimientos articulares, probablemente también tengan importancia en relación con la sensación cinestética, que es el reconocimiento consciente de la orientación de las diferentes partes del cuerpo entre sí, y también del ritmo de movimiento de las mismas.

La forma en la cual los diversos tipos de terminaciones antes descritas —y probablemente también terminaciones que acaben en forma más sencilla— intervienen en las formas complicadas, pero eficaces, en que pueden trabajar los músculos del hombre, tanto reflejamente como bajo la dirección de la mente consciente, es tema importante de los cursos y textos de fisiología.

ORGANOS ESPECIALES DE LOS SENTIDOS —ORGANO OLFATORIO

En la introducción del capítulo 20 explicábamos que, al desarrollarse los organismos multicelulares, las primeras neuronas que se desarrollaron representaban especializaciones de células ectodérmicas superficiales (fig. 20-2). A medida que prosiguió la evolución, los cuerpos de la mayor parte de neuronas aferentes empezaron a emigrar, por así decirlo, a lo largo de sus axones (fig. 20-5), para finalmente adoptar una posición más central y mejor protegida en los ganglios raquídeos (fig. 20-6). Sin embargo, hubo una excepción a esta regla general: en las zonas olfatorias los cuerpos celulares de neuronas aferentes se hallan en la superficie.

Hay dos áreas olfatorias en cada cavidad nasal. La mucosa que reviste las cavidades nasales en las dos zonas olfatorias constituye el *órgano olfatorio.* Los cuerpos de las células nerviosas existentes en el epitelio de la mucosa a este nivel son muy sensibles en su capacidad de ser

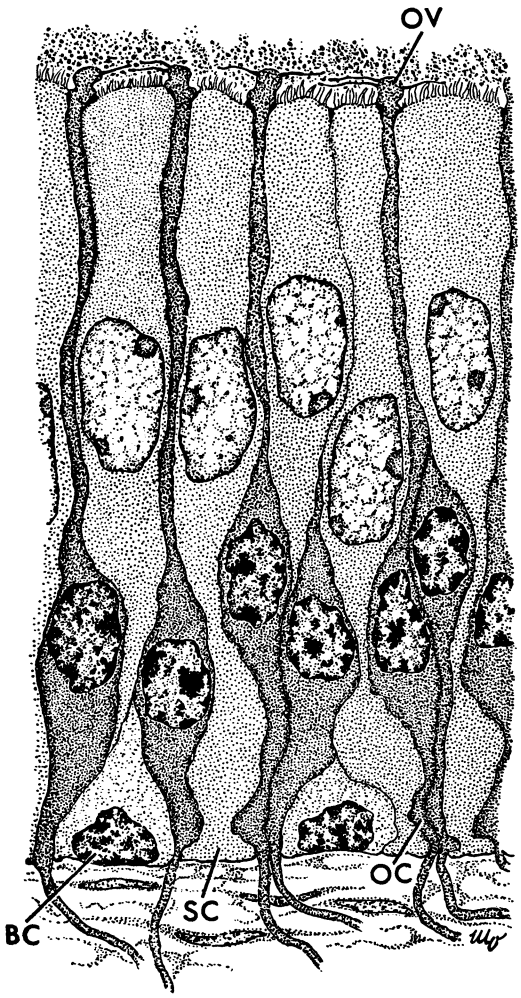

FIG. 31-3. Dibujo esquemático de un corte de epitelio olfatorio tal como se observa con microscopio de luz: *OV,* vesícula olfatoria; *BC,* célula basal; *SC,* célula de sustentación, y *OC,* célula olfatoria.

estimuladas selectivamente por olores de diferentes tipos. Téngase presente que el tener células nerviosas en la superficie del cuerpo es un dispositivo más peligroso que el tenerlas dispuestas profundamente, con sus fibras dirigidas hacia la superficie, pues si una mucosa que contiene cuerpos celulares es lesionada por un proceso patológico o por traumatismo, los cuerpos de las células neuronales destruidas no pueden regenerarse, mientras que una superficie inervada por fibras solamente puede volverse a inervar después de cualquier lesión, por regeneración de fibras procedentes de los cuerpos celulares de neuronas situadas profundamente. Por lo tanto, como cabría esperar, el sentido del olfato muchas veces se perturba; de hecho, Smith por sus investigaciones ha calculado que en promedio el 1 por 100, aproximadamente, de las fibras del nervio olfatorio (que va de los receptores al cerebro) se pierde cada año de la vida. En algunos individuos todas las fibras olfatorias se han perdido en edad relativamente temprana, generalmente como resultado de la destrucción de células olfatorias en la membrana por infecciones, que tan frecuentemente afectan la mucosa de la nariz.

Características macroscópicas. La mucosa de las zonas olfatorias tiene un tinte amarillo. Está dispuesta de manera que reviste la mayor parte de la superficie del techo de cada cavidad nasal, empezando por delante de la terminación anterior del cornete superior y extendiéndose hacia atrás aproximadamente en un centímetro. Desde el techo se extiende en ambos lados de la cavidad nasal: en el lado externo se extiende tanto que cubre la mayor parte del cornete superior, y en el lado interno aproximadamente 1 cm hacia abajo en el tabique nasal.

Estructuras microscópicas. La mucosa del órgano olfatorio está formada por un epitelio grueso seudoestratificado (fig. 31-3) y una lámina propia espesa.

El *epitelio* está formado por tres tipos de células: 1) de sustentación; 2) olfatorias o sensoriales, y 3) basales.

Las células de SUSTENTACIÓN son células cilíndricas altas, dispuestas perpendicularmente a la superficie (fig. 31-3, *SC*). En sus partes más profundas son mucho más estrechas que en sus partes superficiales. Aunque en la parte más superficial de la membrana se hallan estrechamente dispuestas unas contra otras, su forma más o menos cilíndrica constituye una capa hermética. La superficie libre de las células de sustentación está cubierta de microvellosidades (fig. 31-3); éstas, a su vez, están cubiertas de un material granuloso. Las finas prolongaciones de las células sensoriales u olfatorias, cuyos cuerpos celulares se hallan más profundamente (*OC* en la fig. 31-3), pueden llegar a la superficie siguiendo las grietas que quedan entre las células de sustentación (fig. 31-3).

El citoplasma de las células de sustentación contiene pigmento de color amarillo pardusco; esto explica el color amarillo de la zona olfatoria macroscópica.

Los núcleos de células de sustentación están dispuestos inmediatamente por encima de la mitad de la membrana epitelial. Son de forma oval y están ligeramente teñidos; como se hallan

aproximadamente en el mismo plano, aparecen en un corte en ángulo recto con la superficie como una o dos hileras de núcleos ovales claros dispuestos paralelamente a la superficie (figura 31-3). Esta hilera o estas dos hileras de núcleos ovales suelen denominarse *zona estrecha de núcleos ovales,* en contraste con la *zona ancha de núcleos ovales* dispuesta más profundamente (o de células sensoriales) situada por debajo (fig. 31-3).

Más profundamente que sus núcleos, el citoplasma de las células de sustentación se vuelve más estrecho y se extiende hasta la membrana basal, excepto en lugares donde las células basales (fig. 31-3) impiden que su citoplasma alcance la membrana basal.

Las células basales (*BC* en la fig. 31-3), más o menos triangulares, están dispuestas irregularmente a lo largo de la capa más profunda del epitelio. Sus núcleos son más obscuros que los de las células de sustentación, pero algo más claros en comparación con los de las células sensoriales.

Las células SENSORIALES u OLFATORIAS son células nerviosas de tipo bipolar; por lo tanto, cada una tiene un cuerpo celular y una terminación nerviosa que se extiende desde cada uno de sus extremos (fig. 31-3); uno, una dendrita, el otro, un axón. Las células sensoriales, como las células de sustentación, están dispuestas perpendicularmente a la superficie. Sus cuerpos celulares quedan entre las células de sustentación en la región donde se estrechan mucho (inmediatamente por debajo de la zona estrecha de núcleos ovales). Los núcleos de las células sensoriales a este nivel constituyen la amplia zona de núcleos redondos (fig. 31-2). Las dendritas de las células bipolares ascienden

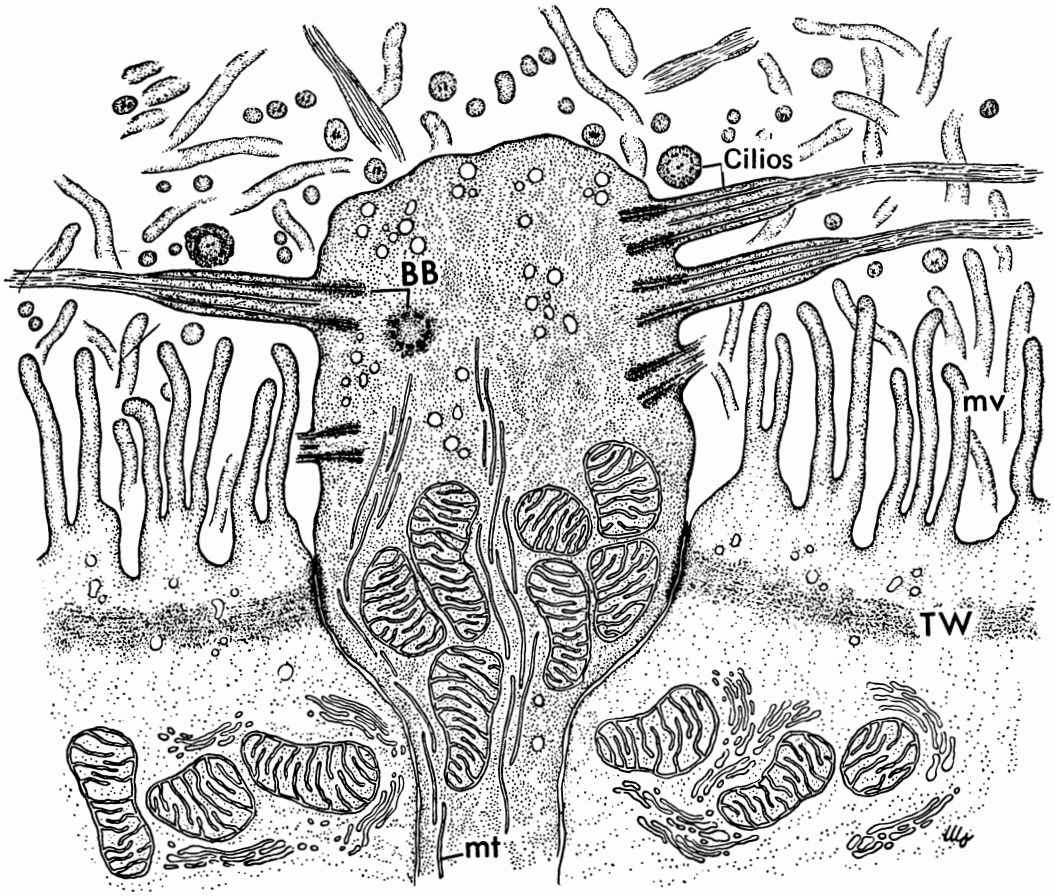

FIG. 31-4. Dibujo esquemático para ilustrar la estructura fina de una vesícula olfatoria y zonas vecinas: *BB,* cuerpo basal; *mv,* microvellosidades; *TW* velo terminal, y *mt,* microtúbulos. (Basado en el estudio de D. Frisch: Am. J. Anat., *121:*87, 1967.)

hacia la superficie de las grietas, entre las células de sustentación.

Cada célula olfatoria (fig. 31-3, *OC)* tiene un axón que penetra en la lámina propia. Hasta el otro lado de la célula, el citoplasma en el lado superficial del núcleo continúa hacia la superficie en forma de una prolongación estrecha que termina en lo que suele denominarse la vesícula olfatoria *(OV* en la fig. 31-3); sin embargo, la vesícula no está hueca como implica su nombre; se trata de una masa sólida bulbosa de citoplasma que hace prominencia en la superficie. En su punto de penetración a través de la superficie está unida a las células de sustentación vecinas mediante un complejo de unión que parecería ser de tipo adherente. En las células de sustentación un velo terminal *(TW* en la fig. 31-4) la conecta con el complejo.

En algunos lugares, las partes superficiales terminales de las células olfatorias son contiguas unas a otras. A ese nivel, en el cobayo, Arstila y Wersäll han descrito uniones estrechas.

Las vesículas olfatorias contienen algunas vesículas de retículo endoplásmico de superficie lisa, y algunos microtúbulos y mitocondrias también, así como las bases de los cilios olfatorios. El cilio tiene un cuerpo basal *(BB* que puede verse en corte longitudinal y en corte transversal en la vesícula olfatoria de la figura 31-4). Los cuerpos basales tienen como de ordinario nueve túbulos periféricos (dobles). Los tallos de los cilios, cerca de la vesícula olfatoria, contienen ambos, dos túbulos centrales y nueve pares periféricos, como la mayor parte de cilios. Sin embargo, más lejos los cilios se estrechan considerablemente (fig. 31-4), y en sus porciones largas estrechas (y más distales) que siguen generalmente suelen verse sólo dos túbulos. Los túbulos tienden a ser aproximadamente paralelos a la superficie del órgano olfatorio en la mayor parte de su longitud. Debido a su número muy elevado, se combinan para formar más o menos una capa en el extremo de las microvellosidades de las células de sustentación; a este nivel están cortadas de diversas maneras (fig. 31-4).

El axón de cada célula olfatoria pasa penetrando en la lámina propia. Los axones son amielínicos y en la lámina propia se unen para formar haces de *fibras nerviosas olfatorias.*

La función de las células BASALES se desconoce; quizá sean células de reserva para formar nuevas células de sustentación en caso de necesidad.

La *lámina propia* es de tejido conectivo fibroelástico. En su parte más profunda contiene varias venas, y en algunas de sus zonas más profundas tiene carácter casi de tejido eréctil.

GLÁNDULAS DE BOWMAN. Las porciones secretorias de las glándulas tubuloalveolares (glándulas de Bowman) están dispuestas en la lámina propia de la mucosa olfatoria. De hecho, según Smith, estas glándulas están *limitadas* a la zona olfatoria; por lo tanto, si se observan en lo que parece ser mucosa respiratoria vecina, puede deducirse que esta última antes fue mucosa olfatoria, pero ha sufrido tantas lesiones que ha perdido el carácter olfatorio. Los conductos de las glándulas van a través del epitelio hacia la superficie. La estructura fina de las células de la glándula de Bowman ha sido estudiada detalladamente por Frisch; el tipo celular principal tiene retículo endoplásmico de superficie lisa abundante (hecho que puede sugerir la presencia de lípido en su secreción). Las glándulas producen una secreción clara, que muchas veces se describe como presentando las características del moco, y probablemente se reponga constantemente formando la capa delgada de líquido que baña continuamente los cilios olfatorios en la superficie del órgano.

Los gases que producen olores se cree que se disuelven en este líquido.

NERVIO OLFATORIO. Se observan haces de fibras nerviosas olfatorias en la lámina propia. Según ya dijimos, están formados por axones amielínicos de células sensoriales. En conjunto constituyen el *nervio olfatorio,* que atraviesa el cráneo pasando por la lámina cribiforme del etmoides hasta alcanzar el cerebro.

Relación entre estructura y función. No sabemos de qué manera un individuo es capaz de distinguir los olores y su relativa intensidad. Además, el problema no es susceptible de estudio experimental en animales. Gran parte de la especulación sobre este tema se ha obtenido estudiando individuos cuyo sentido del olfato se había recuperado, en parte, por lo menos, después que el órgano olfatorio había sido lesionado por un proceso patológico no suficientemente grave para destruir todas las células sensoriales, pero lo bastante para dejarlos temporalmente sin función, después de lo cual la mayor parte se recuperó.

Cabe admitir que las células sensoriales del área olfatoria estarían especializadas, de manera que habría células diferentes sensibles para olores diferentes. Sin embargo, hay tantos tipos

de olores que resulta imposible imaginar que pudiera haber receptores especiales para cada uno; ello hace que se admita solamente la existencia de células olfatorias especializadas para algunos olores básicos. El motivo de que el hombre pueda distinguir tan gran variedad de olores pudiera ser la combinación diversa de receptores para los olores básicos estimulados por estos diferentes olores complejos. Parece confirmar esta idea un descubrimiento: cuando el sentido del olfato se recupera después de perdido por un tiempo, unos cuantos olores pueden percibirse como antes, otros son diferentes, y otros no pueden percibirse en absoluto.

Además, hay datos indicadores de que los diferentes receptores para los diversos tipos de olores básicos no están dispersos uniformemente en toda la zona olfatoria; por lo tanto, la lesión de una parte del órgano puede tener por consecuencia que algunas substancias tengan un olor diferente, o no causen olor, mientras que otras substancias en tales circunstancias den una impresión odorífera cuantitativa y cualitativamente igual que antes.

Parece, pues, que una hipótesis de trabajo lógica sería la siguiente: 1) que las células olfatorias son de tipo diferente, especializadas para ser estimuladas más fácilmente por tipos básicos de olor; 2) que los receptores para los tipos básicos de olores no están distribuidos uniformemente en toda la zona olfatoria, sino aislados en cierto modo, y 3) que la capacidad del hombre para reconocer tan gran variedad de olores diferentes depende de que estos distintos olores estimulan combinaciones diversas de receptores para los olores básicos.

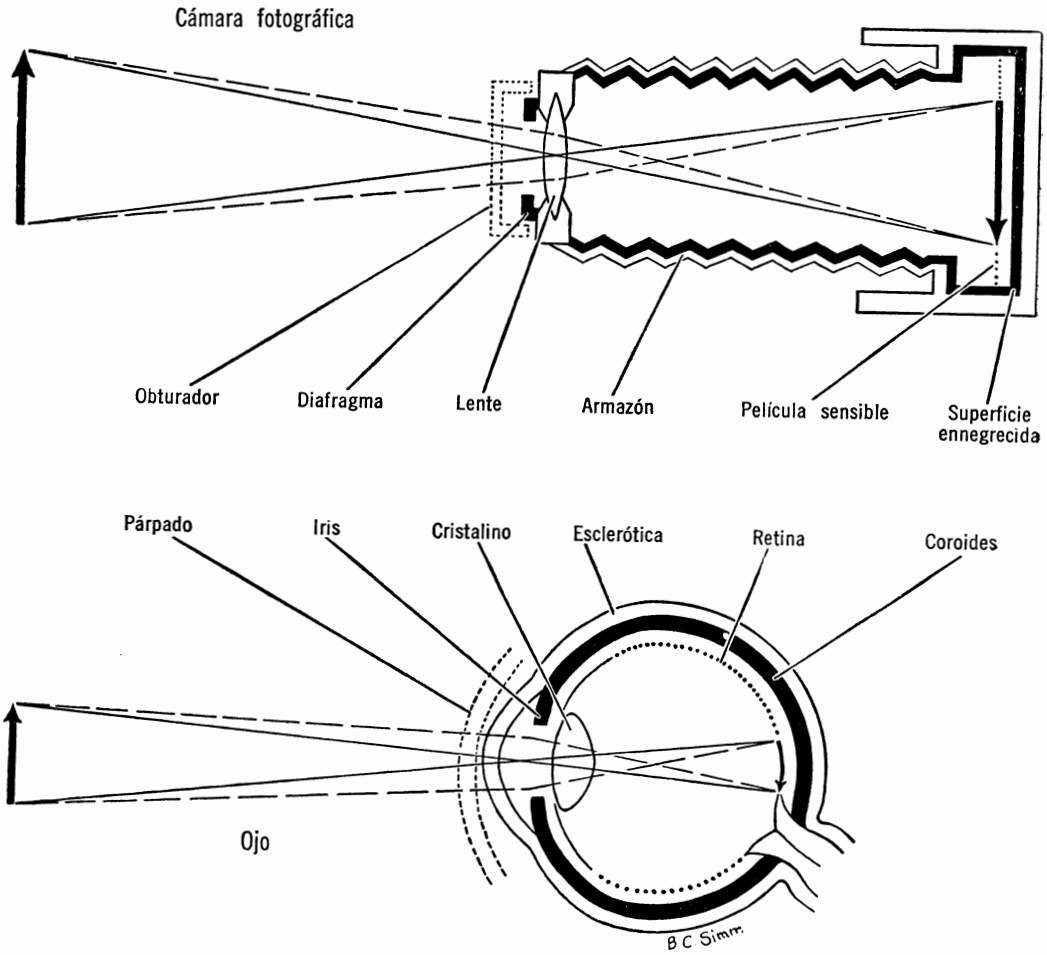

FIG. 31-5. Esquema para ilustrar las similitudes entre el ojo y una cámara fotográfica.

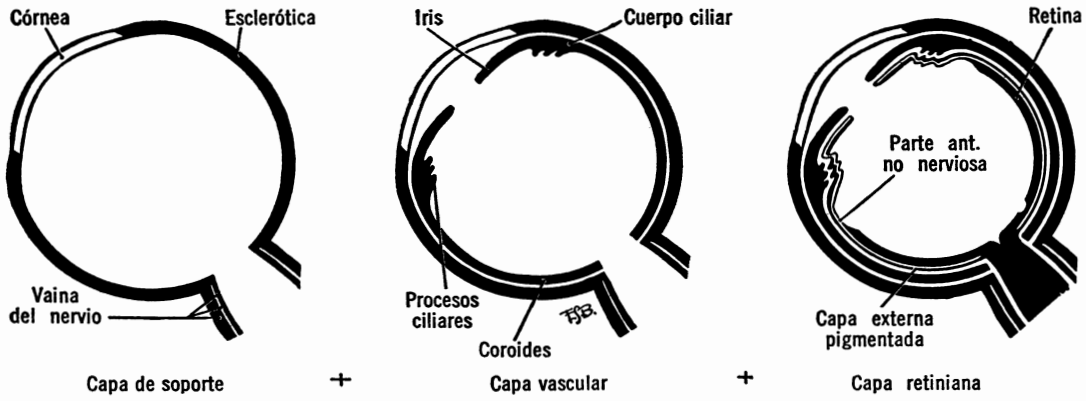

FIG. 31-6. *Izquierda,* Esquema de la capa de sostén del ojo. *Centro,* Esquema para demostrar la capa vascular del ojo en la parte interna de la capa de sostén. *Derecha,* Esquema para demostrar la capa retiniana del ojo por dentro de las otras dos.

EL OJO

INTRODUCCIÓN

Con la sola diferencia de su forma esférica, el ojo posee la mayor parte de todas las características estructurales de la cámara fotográfica corriente.

Los párpados constituyen el obturador (figura 31-5). El ojo tiene un diafragma iris (figuras 31-5 y 31-14). Este tiene una ventaja que no poseen los diafragmas fotográficos; se contrae y dilata automáticamente según la intensidad de la luz. El ojo tiene una lente (figura 31-5); se halla compuesta de capas de células epiteliales modificadas, y es más elástica que el objetivo de una cámara. Esta elasticidad tiene ventajas, pues la lente del ojo está suspendida de tal manera que la acción muscular puede modificar su forma y, por lo tanto, su longitud focal. En consecuencia, cuando se desea enfocar objetos situados a distancias diversas, el ojo no tiene necesidad de acortarse ni alargarse como ocurre en una cámara fotográfica de objetivo rígido. Las partes laterales y posterior de una cámara, de plástico o de metal, en el ojo tienen su contrapartida en forma de una membrana de tejido conectivo denso, la *esclerótica* (fig. 31-5). En el ojo la placa sensible a la luz de los aparatos fotográficos está representada por una membrana de células nerviosas, la *retina,* que reviste no sólo la parte posterior sino también los lados del ojo (fig. 31-5). Finalmente, así como una cámara fotográfica tiene pintada de negro la superficie interna que podría reflejar la luz, entre la retina y la esclerótica, y en otros lugares donde puede ser útil, hay gran cantidad de pigmento negro.

Sin embargo, a diferencia de muchas cámaras modernas, el objetivo del ojo no se halla situado delante de él; en este sentido el ojo se parece más a los aparatos fotográficos viejos que tenían su abertura externa cubierta con una placa de vidrio para protegerla del polvo y, su objetivo dentro, a poca distancia por detrás de la misma. La ventana transparente situada en la parte central anterior del ojo tiene forma curva y se denomina la *córnea* (fig. 31-7). Está formada principalmente por tejido conectivo denso y rígido, pero transparente; se continúa a los lados con el tejido conectivo opaco de la esclerótica que rodea y proporciona rigidez al resto del ojo.

Las ventanas no sólo permiten que los habitantes de una casa puedan ver el exterior; también son útiles para los curiosos que quieran mirar el interior. La córnea también viene a ser una ventana; en efecto, con un instrumento denominado oftalmoscopio, el médico puede mandar un haz de luz al interior del ojo y al mismo tiempo observar el aspecto de las diversas estructuras intraoculares iluminadas. Empleando este medio, puede obtenerse mucha información útil, no sólo acerca del ojo, sino también acerca del estado general de salud del interesado.

ESTRUCTURA GENERAL

El ojo es una estructura casi esférica, de unos dos centímetros y medio de diámetro. Se halla

contenido en la parte anterior de una cavidad ósea, la *órbita*. Entre el ojo y la pared ósea de la órbita hay grasa, tejido conectivo, músculos y las glándulas que secretan lágrimas. El ojo está suspendido por ligamentos de manera que los músculos voluntarios de la órbita (extraoculares; extrínsecos) pueden moverlo y permiten mirar hacia arriba, hacia abajo y hacia ambos lados.

Para describir la estructura microscópica del ojo, empezaremos por estudiar su *pared*. Luego describiremos su contenido *(medios refringentes)* y, finalmente, las *estructuras accesorias* como párpados, glándulas lagrimales, conductos, etcétera.

Pared del ojo. La pared del globo ocular está formada por tres capas que, de fuera adentro, reciben el nombre de: 1) capa de soporte; 2) capa media, y 3) capa retiniana (véase la figura 31-6).

No existen las tres capas en toda la pared del ojo.

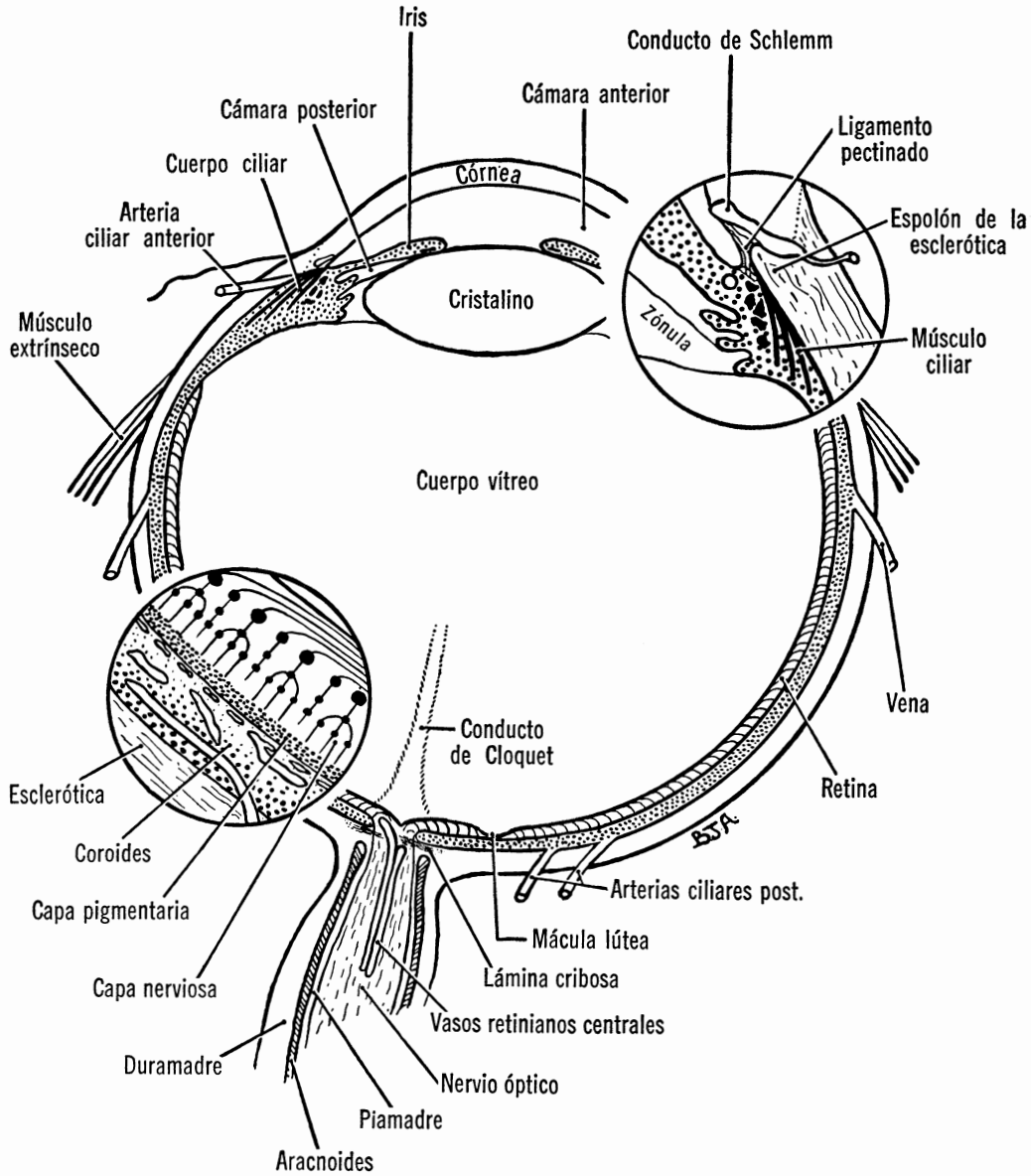

FIG. 31-7. Esquema de un corte longitudinal que atraviesa el centro del ojo.

La CAPA DE SOSTÉN está formada esencialmente por tejido conectivo denso. Alrededor de casi todo el globo ocular recibe el nombre de *esclerótica (scleros* = duro) (fig. 31-6). La esclerótica tiene color blanco; la parte visible es el "blanco" del ojo (fig. 31-14). La parte de la capa de sostén que recubre el centro de la mitad anterior del ojo forma prominencia hacia adelante y es transparente; recibe el nombre de *córnea* (fig. 31-6). La capa de sostén recubre completamente las demás del ojo, excepto en una pequeña zona posterior donde tiene una abertura que permite la entrada del nervio óptico.

La CAPA MEDIA de la pared del ojo suele denominarse *capa* o *tracto uveal (uva* = el fruto de la vid) porque después de disecada y aislada parece la piel de una uva negra por ser pigmentada y recubrir el contenido gelatinoso del ojo. La capa media es muy rica en vasos; por lo tanto, dada la característica de su estructura a veces recibe el nombre de *capa vascular.*

El dibujo central de la figura 31-6 muestra la capa media aplicada a la superficie interna de la capa de soporte. En los dos tercios posteriores del ojo, la capa media está formada solamente por una membrana delgada; este segmento posterior delgado de la capa media recibe el nombre de *coroides.* En este dibujo también puede apreciarse que en la parte anterior del ojo la capa media aumenta de espesor hasta constituir lo que se llama el *cuerpo ciliar.* Este, como un reborde de tejido engrosado, rodea la parte anterior del ojo. Desde él se extienden los denominados *procesos ciliares* dirigidos hacia el interior del ojo (fig. 31-6, *centro).* La capa media contribuye en su porción anterior a constituir el *iris* (diafragma) del ojo (figura 31-6, *centro).* El iris es la parte pigmentada del ojo que puede observarse fácilmente a través de la córnea (fig. 31-14). Según el contenido pigmentado del iris, se dice que los ojos son azules, pardos o de otro color. De hecho, el pigmento abunda en toda la capa media; esto hace que la cubierta del globo ocular sea impermeable a la luz y evita la reflexión. La capa media del ojo lleva los vasos sanguíneos y, en su porción anterior, tiene músculo liso. Las fibras musculares lisas del iris modifican la abertura de éste o *pupila* (fig. 31-14) contrayéndola o dilatándola. El músculo liso del cuerpo ciliar modifica la tensión del ligamento suspensorio de la lente, no en la forma en que podría pensarse, esto es, que al contraerse pusiera en tensión el ligamento que sostiene el cristalino; en realidad, al contraerse disminuye la tensión de dicho ligamento. Esto permite que el ojo acomode su foco para objetos próximos. En consecuencia, el músculo del cuerpo ciliar es factor importantísimo de la acomodación.

La posición de la CAPA RETINIANA se indica en la porción derecha de la figura 31-6. Está formada de dos capas: la más externa, pigmentada, recubre la superficie interna de la capa media del ojo; la capa que reviste la pigmentada está constituida por tejido nervioso. La porción nerviosa de la retina, como tal, no llega hasta la parte anterior del ojo (fig. 31-6, *derecha)* ya que allí la luz no podría enfocarse en ella. Dicha porción nerviosa contiene dos tipos especiales de células, denominadas *bastones* y *conos;* son los *fotorreceptores.* Además, la retina contiene los cuerpos celulares de muchas neuronas conductoras y gran número de fibras nerviosas. La mayor parte de estas últimas se dirigen hacia la zona donde el nervio óptico abandona el ojo atravesando la esclerótica *(abajo, derecha,* fig. 31-6).

Medios refringentes del ojo. Para alcanzar la retina un haz de luz atraviesa los siguientes medios:

1. La substancia de la córnea (fig. 31-7).
2. Un espacio situado entre la córnea y el cristalino, denominado *cámara anterior* del ojo (fig. 31-7); está llena de un líquido, el *humor acuoso.*
3. El cristalino (fig. 31-7).
4. La substancia gelatinosa transparente del líquido que llena el interior del ojo por detrás del cristalino (fig. 31-7).

Cuando un haz luminoso pasa oblicuamente desde una substancia que tiene cierto índice de refracción a otra de índice de refracción diferente, se desvía. La córnea tiene superficie curva; la diferencia entre los índices de refracción de la córnea y del aire es mucho mayor que entre los índices de refracción de los medios oculares. Por lo tanto, en relación con la refracción de la luz, la superficie curva anterior de la córnea tiene gran importancia. El cristalino o lente del ojo tiene un índice de refracción apenas mayor que el del humor acuoso situado por delante y el del humor vítreo situado por detrás; en consecuencia, su acción para llevar la luz a un foco en la retina no es tan importante como la de la córnea. Su importancia estriba en que, siendo elástico, su distancia focal puede variar en forma considerable por acción de los músculos que tiran de los ligamentos suspensorios y, por lo tanto,

hace posible enfocar exactamente la luz proveniente de objetos situados a distancias diversas.

Al atravesar el cuerpo vítreo y alcanzar la retina, la luz no afecta inmediatamente los fotorreceptores; éstos se hallan en la parte de la capa nerviosa situada directamente contra la capa pigmentada de la retina (fig. 31-16). Para alcanzar los fotorreceptores, la luz tiene que atravesar las fibras nerviosas y las células que existen en las capas internas del revestimiento nervioso retiniano (las capas vecinas del cuerpo vítreo). Por lo tanto, cuando la luz alcanza los fotorreceptores y actúa sobre ellos en la parte más externa de la capa nerviosa de la retina, los impulsos nerviosos originados por la estimulación luminosa suelen seguir una dirección inversa por fibras nerviosas y cuerpos neuronales dirigiéndose hacia el cuerpo vítreo. Aquí, en las capas más internas de la retina (inmediatas al vítreo), los impulsos nerviosos pasan a fibras nerviosas que salen con el nervio óptico y llegan al cerebro (fig. 31-16).

Desarrollo

La retina se desarrolla como una excrecencia del cerebro anterior. En las primeras fases del desarrollo, éste es hueco, y su pared anterior se vuelve prominente para constituir la vesícula óptica primaria (fig. 31-8, *1*). La prominencia se estrecha luego a nivel de su origen en el cerebro anterior; la porción constreñida recibe el nombre de *pedículo óptico* (fig. 31-8, *1*). Mientras el cerebro anterior va progresando hacia adelante para constituir la vesícula óptica, el ectodermo situado inmediatamente por delante se vuelve más grueso para formar el cristalino (fig. 31-8, *1*). La pared anterior de la vesícula óptica se invagina de manera que adquiere for-

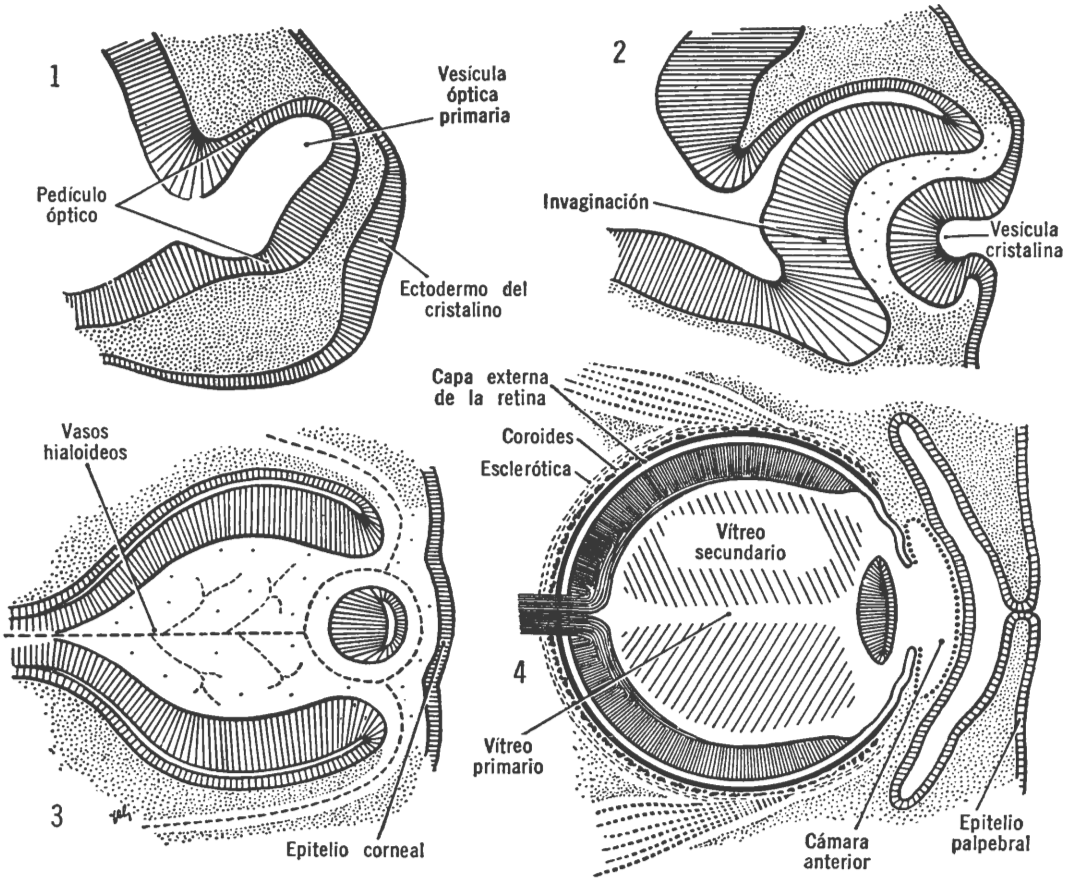

FIG. 31-8. Esquema de cuatro etapas del desarrollo del ojo.

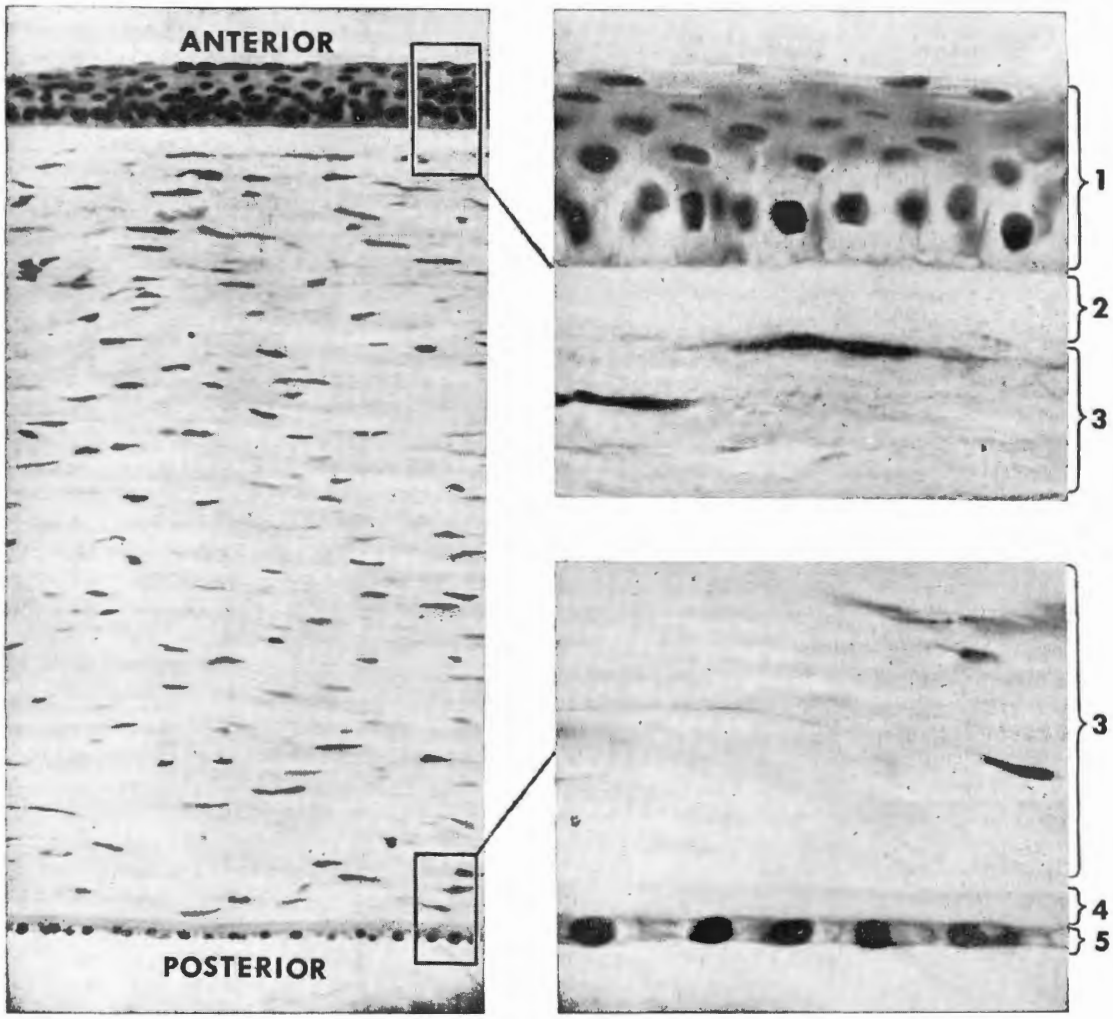

FIG. 31-9. *Izquierda,* Microfotografía (pequeño aumento) de un corte de córnea. *Derecha,* Microfotografía (gran aumento) de diferentes porciones de la córnea: 1) epitelio escamoso estratificado, 2) membrana de Bowman, 3) substancia propia, 4) membrana de Descemet, 5) endotelio de Descemet.

ma de copa, con dos capas (fig. 31-8, *2* y *3).* Al mismo tiempo, el ectodermo engrosado que se halla por delante de la vesícula óptica hace prominencia hacia adentro para constituir la vesícula cristalina (fig. 31-8, *2).* Esta vesícula luego queda separada del ectodermo que le dio origen (fig. 31-8, *3).* (El desarrollo ulterior del cristalino se describirá luego a propósito de su estructura microscópica.) Durante este tiempo, la vesícula óptica se ha transformado en una copa profunda; como su pared anterior es comprimida hacia atrás, acaba por constituir la capa interna de dicha copa (fig. 31-8, *3)* que se desarrolla para formar la capa nerviosa de la retina. La capa externa de la vesícula pasa a constituir la capa pigmentada externa de la retina, que según puede verse en la figura 31-8, *4,* es de color negro.

Las células epiteliales que se desarrollan activamente en el ojo embrionario tienen un riego sanguíneo especial, proporcionado por una arteria que entra en el ojo con el pedículo óptico. Recibe el nombre de *arteria hialoidea* (figura 31-8, *3).* Esta arteria se atrofia a medida que se desarrollan otros vasos sanguíneos. No se conoce bien el origen del cuerpo vítreo; es una solución a modo de jalea de ácido hialurónico y agua.

El mesodermo que rodea al ojo en desarrollo produce la capa media y la capa de sostén del

ojo (fig. 31-8, *4)*. Dos pliegues de ectodermo, con núcleos planos de mesodermo, se extienden por delante de la córnea para formar los párpados (fig. 31-8, *4)*. La substancia de la córnea se origina del mesodermo, pero a nivel de su superficie anterior persiste el ectodermo que forma su revestimiento epitelial (fig. 31-8, *4)*. La cámara anterior se desarrolla al formarse un espacio en el mesodermo (fig. 31-8, *4)*. El epitelio de la vesícula óptica continúa hacia adelante para constituir el revestimiento de la superficie posterior del cuerpo ciliar y el iris, nacidos ambos del mesodermo (fig. 31-8, *4)*.

ESTRUCTURA MICROSCOPICA DE LAS DIVERSAS PARTES DEL OJO Y RELACION CON SU FUNCION

CÓRNEA

La córnea constituye la parte anterior de la capa de sostén del ojo(fig. 31-6, *izquierda)*. Se trata de una membrana transparente, desprovista de vasos. Tiene una curvatura de radio menor que el resto del globo ocular. Como se halla poco protegida, está amenazada de traumatismos, erosiones y otras lesiones. Para tratar las heridas de la córnea, interesa conocer su espesor. Las estimaciones logradas midiendo córneas de cadáveres no resultan válidas, ya que después de la muerte la córnea aumenta de volumen. In vivo, tiene aproximadamente 0.5 mm de grueso en la parte central y es algo más gruesa en la periferia.

La córnea (fig. 31-9) está integrada principalmente por un tipo especial de tejido conectivo denso que contiene células y un material intercelular denominado *substancia propia* (figura 31-9, *3)*. Esta se halla limitada en sus partes anterior y posterior por una membrana homogénea de substancia intercelular (figura 31-9, *2* y *4)*. Por delante, la córnea está recubierta de epitelio plano estratificado no queratinizado (fig. 31-9, *1);* por detrás está revestida de una capa única de células endoteliales (véase la fig. 31-9, *5)*.

El epitelio que recubre la córnea tiene varias capas de espesor y es muy rico en terminaciones nerviosas, principalmente de tipo dolorígeno (fig. 31-1, *A)*. Su estimulación provoca el cierre reflejo de los párpados y la secreción de lágrimas. La superficie de la córnea tiene que mantenerse húmeda por la presencia de lágrimas (también contribuye algo el moco procedente de las glándulas de la conjuntiva); si se destruyen las vías nerviosas que intervienen en dichos reflejos, la superficie de la córnea no es limpiada repetidamente por los párpados húmedos; en consecuencia, se seca y acaba ulcerándose. No hay papilas que penetren en el epitelio de la córnea. Además, como el tejido conectivo situado por debajo carece de capilares, el epitelio corneal se halla a distancia relativamente grande de sus fuentes nutritivas. Para que el epitelio de la córnea lesionado pueda regenerarse rápidamente, ha de ser muy eficaz la difusión a nivel de sus células, de la cual depende su nutrición. A través del epitelio corneal se elimina anhídrido carbónico.

La membrana de substancia intercelular sobre la cual descansan las células basales del epitelio corneal se conoce con el nombre de *membrana de Bowman* (fig. 31-9, *2)*. Está formada por material homogéneo transparente. Suele considerarse como una condensación del tejido conectivo de la substancia propia. El ME indica que contiene algo de colágena. Se admite que es una capa protectora importante, que resiste a los traumatismos y a la infección bacteriana. Una vez destruida, ya no se regenera. La membrana de Bowman no se extiende desde la córnea hasta la esclerótica. La zona donde la córnea pasa a ser esclerótica (y por lo tanto, donde termina la membrana de Bowman) recibe el nombre de *limbo (limbus* = borde).

La substancia propia constituye aproximadamente el 90 por 100 del espesor de la córnea. Contiene células conectivas aplanadas dispuestas entre haces paralelos de fibras colágenas denominadas *laminillas* (fig. 31-9, *izquierda)*. La mayor parte de las fibras de las laminillas son paralelas a la superficie, pero las de cada laminilla forman ángulo con las de la laminilla vecina.

Las fibras de algunas laminillas adyacentes se unen para trabar la substancia propia.

En la substancia propia las fibrillas y fibras colágenas están incluidas en un mucopolisacárido sulfatado. Se admite que la reunión de fibras y fibrillas colágenas de la substancia propia por esta substancia (así como su disposición regular) explican la transparencia peculiar de esta membrana.

Más profundamente, en la substancia propia, está la membrana de Descemet (fig. 31-9, *4)*, compuesta de un tipo especial de material que parece ser homogéneo, y principalmente un tipo raro de colágena. Aplicada a la cara interna de la membrana de Descemet está una capa

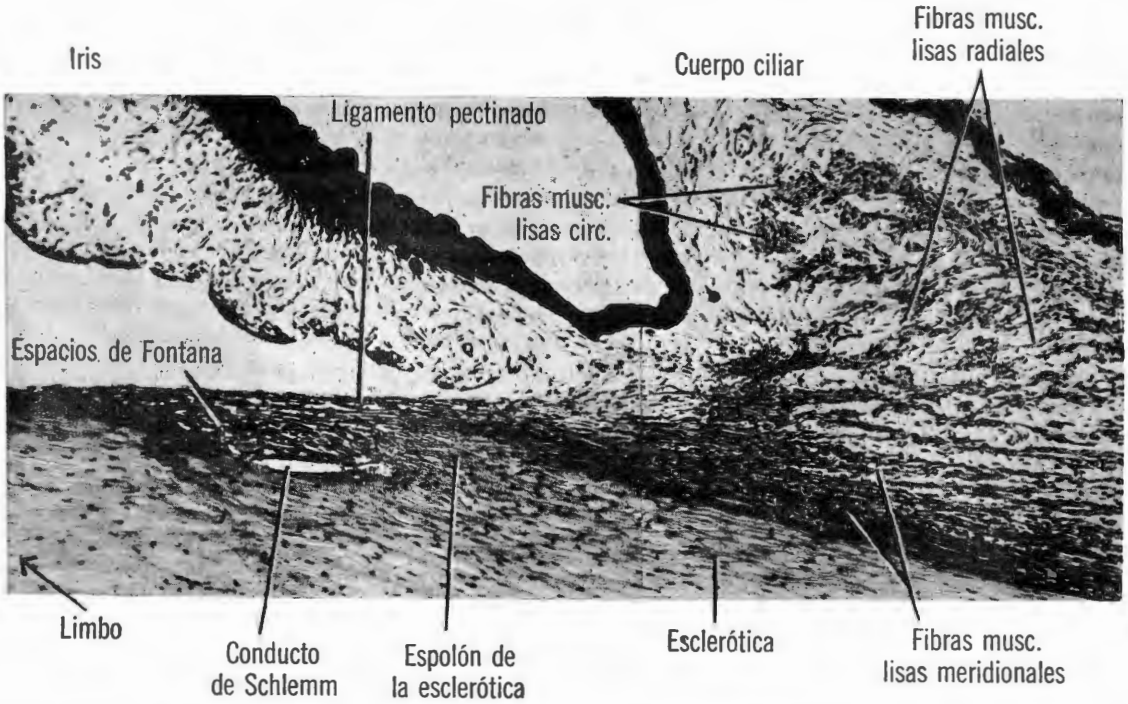

FIG. 31-10. Dos microfotografías (pequeño aumento; montadas en continuidad) de un segmento de corte longitudinal del ojo, para demostrar la región del ángulo del iris. El tejido indicado por el nombre "espacio de Fontana" hoy suele llamarse red trabecular.

única de células endoteliales denominada *endotelio de Descemet* (fig. 31-8, *5*).

Estructura fina. Empleando el ME, Sheldon ha estudiado la estructura fina de la córnea y Jakus la de la membrana de Descemet. Al final de este capítulo se hallan las correspondientes referencias bibliográficas.

Trasplante. Se efectúan trasplantes homólogos de córnea con bastante éxito. Había motivos para creer que la córnea, como el cartílago, podía ser diferente de otros tejidos, en relación con los injertos, ya que normalmente carece de vasos y tampoco contiene linfáticos. Además, en ella hay una fuerte proporción de substancia intercelular. Maumenee asegura que experimentalmente ha observado cómo el epitelio y el endotelio de un trasplante homólogo de córnea se pierden en pocos días. Las únicas células del injerto que sobreviven cierto tiempo son algunas de las conectivas dentro de la substancia corneal. Basu y Ormsby han observado que efectuando injertos corneales de gatos hembras a machos, y viceversa, y determinando luego el sexo cromosómico de las células según la técnica de la cromatina sexual, las células de tejido conectivo del injerto viven largo tiempo. Con la misma técnica se ha comprobado que las células del estroma de injertos en el hombre viven por lo menos un año, tiempo máximo durante el cual se han ido vigilando. El epitelio superficial es regenerado por el huésped, de manera que en pocos días reviste el injerto. La regeneración del endotelio exige mayor tiempo, y las células conectivas dentro de la substancia de la córnea sólo son substituidas muy lentamente.

ESCLERÓTICA

Es una membrana conectiva resistente de color blanco, formada por haces de fibras colágenas con fibroblastos aplanados entre ellas (fig. 31-10). Las fibras colágenas tienen entremezcladas algunas fibras elásticas. Las fibras no se hallan dispuestas tan regularmente como las de la substancia propia de la córnea; la substancia cementosa que las reúne probablemente sea diferente, pues en la esclerótica resulta opaca. La esclerótica es suficientemente densa para que pueda suturarse desde fuera sin que la aguja

atraviese la capa media de la pared del globo ocular. No es tan gruesa como la córnea, excepto en su polo posterior; en la zona media del globo *(ecuador)* tiene poco menos de 0.5 mm de espesor. Sin embargo, su resistencia en el adulto es suficiente para soportar presiones intraoculares muy elevadas sin sufrir estiramiento.

La relativa opacidad de la esclerótica, en comparación con la córnea, depende en alto grado de su mayor contenido acuoso. Esto puede comprobarse en forma muy espectacular mandando un chorro de aire sobre una porción expuesta de esclerótica: la vuelve completamente transparente. El motivo de que la córnea siga transparente es que pierde agua por sus superficies, de manera que si cualquiera de las dos queda lesionada, se pone opaca. Por ejemplo, si parte del cuerpo vítreo se pone en contacto con su superficie posterior a cualquier nivel, en el mismo la córnea se vuelve opaca.

En relación con la determinación de la presión intraocular del ojo mediante un tonómetro, debe tenerse presente que las escleróticas de diversos ojos tienen rigidez distinta; por lo tanto, si la rigidez de la esclerótica es mucha, puede proporcionar una lectura de presión equivocada.

En la parte posterior del globo ocular, la porción más externa de la esclerótica se continúa con la vaina dural y generalmente también con la capa aracnoidea del nervio óptico (figura 31-7). Sus capas más internas se continúan con la piamadre. Además, la capa más interna de la esclerótica, en forma de disco perforado, cierra lo que en otro caso sería una zona débil de la esclerótica, y a través de ella el nervio óptico sale del ojo (fig. 31-22). Las fibras del nervio óptico atraviesan las perforaciones del disco.

A esta parte de la esclerótica se le ha dado el nombre de *lámina cribosa.*

La esclerótica, en conjunto, por estar compuesta de tejido conectivo denso es pobre en capilares. Sin embargo, diversos vasos de gran calibre la atraviesan oblicuamente para alcanzar la capa media del ojo. La dirección de estos vasos a través de la esclerótica es tal que llegan a la cara interna de la misma a nivel de un punto situado más cerca del polo anterior que aquel por el cual penetraron en la cara externa (fig. 31-7). Las arterias ciliares anteriores ingresan muy cerca del cuerpo ciliar (o ligeramente por delante) (fig. 31-7); tanto las arterias ciliares posteriores largas como las cortas atraviesan la esclerótica por detrás del ecuador (fig. 31-7). Las arterias ciliares posteriores largas al llegar a la capa media del ojo se dirigen directamente al cuerpo ciliar; las cortas se ramifican. Hay cuatro grandes venas tortuosas que drenan parte de la sangre de la capa media dirigiéndose oblicuamente hacia atrás y atravesando la esclerótica cerca del ecuador del globo ocular (fig. 31-7).

Las arterias ciliares se acompañan de las venas correspondientes.

Coroides

Es la parte de la capa media del ojo situada por detrás del cuerpo ciliar. Sólo tiene de 0.1 a 0.2 mm de espesor. Alimenta las partes externas de la retina.

Se halla formada de tres capas:

1. **Epicoroides.** Esta capa, la más externa, está formada principalmente por fibras elásticas fijadas a la esclerótica. Contiene gran número de fibras que acaban en *cromatóforos.* Estas son células pigmentadas, de gran volumen, que pueden observarse en la figura 31-17, aunque allí no llevan indicación especial. Algunas poseen citoplasma irregularmente ramificado, como el de una amiba. Todavía se ignora si este pigmento es producido por las mismas células o proviene del pigmento retiniano. Durante una breve etapa, en los comienzos de la vida fetal, antes que contengan pigmento, se ha comprobado que las células de la coroides que en lo futuro lo poseerán dan la reación de la dopa. Estos datos y el hecho de que la fucsina, o sea el pigmento retiniano, difiera ligeramente de la melanina, hacen sospechar que la melanina sea producida por las células pigmentarias de la coroides y que más tarde quede almacenada in situ. Resulta interesante un hecho: el pigmento melánico obtenido del tracto uveal tiene propiedades inmunológicas diferentes de las que posee la melanina de otras partes del cuerpo. A través de la epicoroides circulan las dos arterias ciliares posteriores largas sin ramificar. Esta capa también contiene unas pocas fibras musculares lisas en su parte anterior; representan el comienzo del músculo ciliar.

2. **Capa vascular.** Los vasos de la coroides, que provienen de las arterias ciliares cortas posteriores y terminan en las venas correspondientes, se hallan en esta capa o sea la túnica media de la coroides (fig. 31-17). El estroma es muy parecido al de la epicoroides.

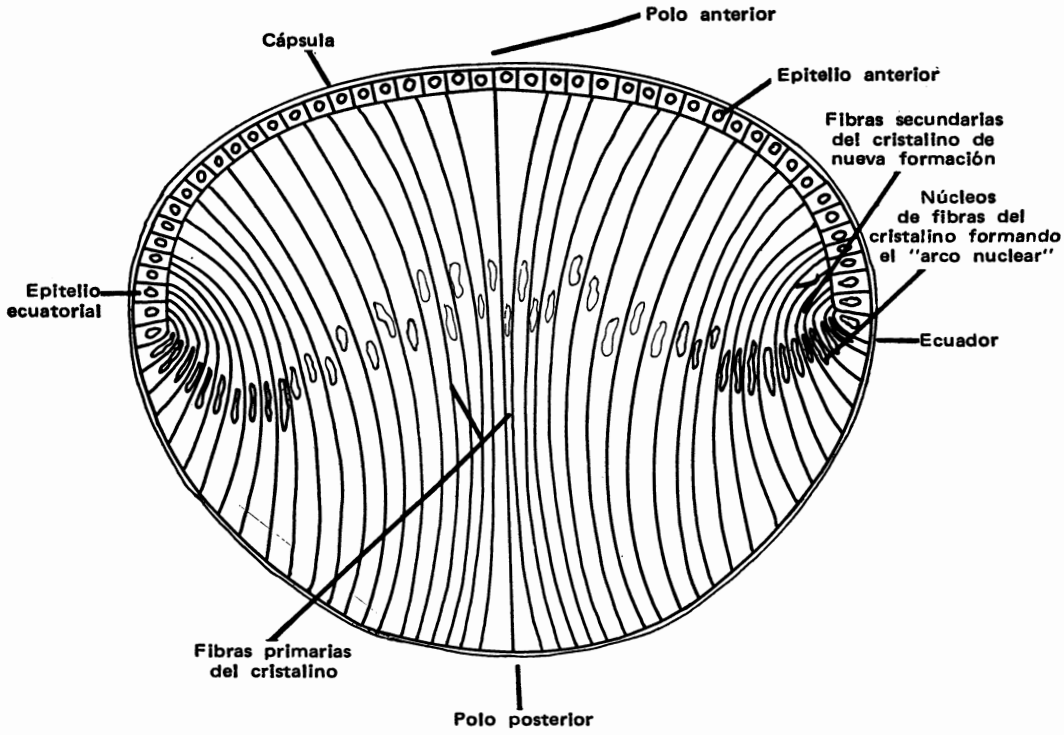

FIG. 31-11. Dibujo de cristalino de mamífero en desarrollo; corte horizontal de rata de 17 días de vida fetal. (Cortesía de M. J. Hollenberg.)

3. Coriocapilar. La más interna de la coroides (fig. 31-17), está formada por una capa única de capilares que se hallan entre los de mayor calibre que conocemos en la economía. Algunos de ellos, especialmente los que se hallan por fuera de la mácula (y que vamos a describir luego) son anchos como verdaderos sinusoides; permiten una rápida transferencia de sangre, de la porción arterial a la venosa.

Membrana de Bruch. Separando la coriocapilar de la capa externa de la retina se halla una membrana vítrea *(membrana de Bruch)*. Esta tiene componentes elásticos y cuticulares, formados por la coroides y la retina respectivamente. La membrana de Bruch es semipermeable; la atraviesan los metabolitos esenciales para los fotorreceptores.

CUERPO CILIAR

Las tres capas de la coroides se continúan en su parte anterior con el cuerpo ciliar. Este se extiende hacia adelante hasta llegar a un lugar donde un pequeño reborde de la capa externa, denominado *espolón de la esclerótica,* se proyecta hacia dentro (figs. 31-7 y 31-10). El cuerpo ciliar, engrosamiento de la capa media del ojo, forma un anillo en la superficie interna de la esclerótica, por detrás del espolón (figuras 31-7 y 31-10).

Cuando se corta longitudinalmente un ojo, el cuerpo ciliar queda cortado transversalmente. En corte transversal tiene forma de triángulo, con base hacia la cámara anterior y vértice hacia atrás, a la coroides (fig. 31-7). En el cuerpo ciliar, la epicoroides elástica está substituida por fibras del músculo ciliar. Se trata de fibras lisas que constituyen la masa principal del cuerpo ciliar (fig. 31-10).

Las fibras musculares lisas del músculo ciliar están distribuidas de forma que pueden ejercer tracción en tres direcciones diferentes. Por lo tanto, se distinguen tres grupos de fibras: 1) las fibras *meridianas* (van de uno a otro polo, cruzando el ecuador del globo ocular en ángulo recto) que se originan en la epicoroides cerca del cuerpo ciliar y se dirigen hacia adelante para terminar en el espolón de la esclerótica (figura 31-10); 2) las fibras *radiales* situadas por

dentro de las fibras meridianas, que se dirigen hacia atrás separándose en abanico para unirse al tejido conectivo de la coroides (fig. 31-10), y 3) las fibras *circulares* situadas cerca del borde interno del cuerpo ciliar, junto a su base, y dispuestas rodeando el ojo a este nivel (figura 31-10).

Para comprender cómo la contracción de las fibras musculares lisas del cuerpo ciliar modifica la forma del cristalino, hemos de recordar algunas características de éste y de su mecanismo de suspensión.

CRISTALINO

Desarrollo. El primer paso en el desarrollo del cristalino es que el ectodermo que recubre la vesícula óptica se engruesa (ectodermo del cristalino, fig. 31-8, *1)*. El ectodermo engrosado luego se desplaza hacia el interior para formar la vesícula del cristalino (fig. 31-8, *2)*. La vesícula se separa de la superficie ectodérmica y, en consecuencia, se transforma en una estructura hueca con una pared posterior que es mucho más gruesa (formada por células cilíndricas altas) que su pared anterior (fig. 31-8, *3)*. La cavidad dentro de la vesícula del cristalino tiene forma más o menos semilunar, y finalmente se oblitera. Después de separarse del ectodermo la vesícula se desplaza hacia adentro y adopta gradualmente forma bicóncava (fig. 31-8, *4)*.

Diferenciación de células en fibras. El cristalino pasa a ser una estructura transparente porque las células epiteliales de las cuales está compuesto, se diferencian en lo que se llamarían las fibras del cristalino. En este proceso sus núcleos desaparecen. Todas las células epiteliales de la vesícula del cristalino no se diferencian simultáneamente; el proceso ocurre ordenadamente. Las primeras células epiteliales que se diferencian son las de la capa posterior de la vesícula; estas serán las *fibras primarias del cristalino* según se indica en la figura 31-11. Sin embargo, las células epiteliales de la pared anterior de la vesícula original del cristalino (que se observan en la mitad superior del cristalino en la figura 31-11 y están marcadas como *epitelio anterior)* persisten intactas; de hecho, proliferan, según demuestra el hecho de observarse imágenes de mitosis entre ellas fácilmente durante el desarrollo fetal.

Crecimiento del cristalino. En el ecuador las células cilíndricas de la cara anterior proporcionan un mecanismo de crecimiento de aposición, muy similar al observado en el crecimiento por aposición del cartílago o el hueso. En el ecuador termina el revestimiento del cristalino

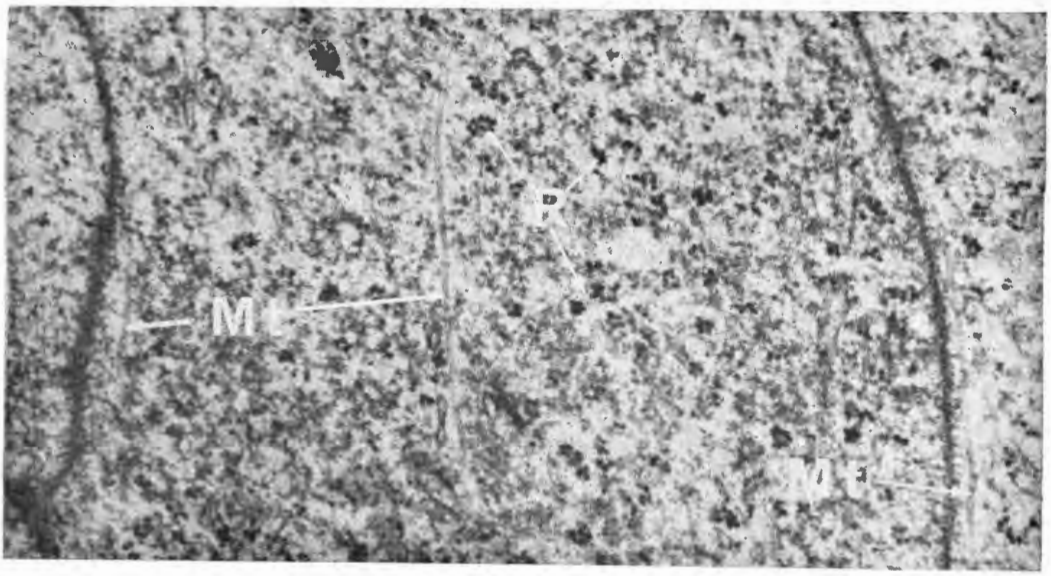

FIG. 31-12. Micrografía electrónica (× 45 000) de fibras cortadas longitudinalmente de cristalino de rata fetal en el día 18 de la gestación. Se observan microtúbulos *(Mt)* orientados según los ejes largos de las fibras. Hay acúmulos de ribosomas *(R)* dispersos en la substancia finamente granulosa de las fibras. Las membranas celulares de las células se transforman en fibras y se observan fusionadas. (Willis, N. R., Hollenberg, M. J. y Braekevelt, C. R.: Canad. J. Opthalmology, en prensa, 1969.)

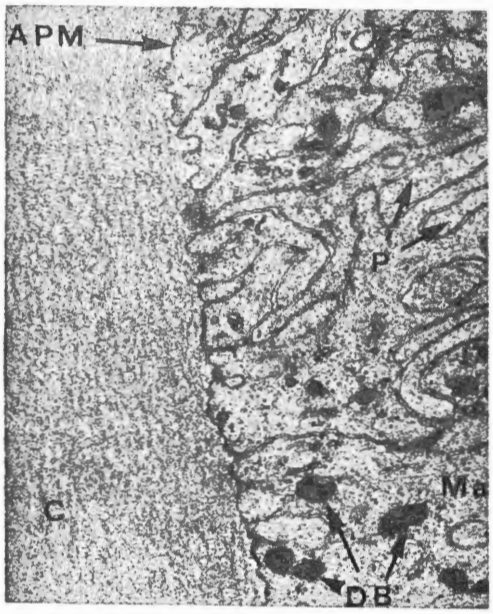

FIG. 31-13. Micrografía electrónica de la cápsula del cristalino y epitelio vecino de un feto de rata, día 21 de la gestación: *C,* cápsula del cristalino; *APM,* membrana engrosada y arrugada de las células epiteliales que forman la cápsula; *P,* prolongaciones laterales interdigitadas de células contiguas; *DB,* cuerpos densos, y *Ma,* matriz citoplásmica. (Willis, N. R., Hollenberg, M. J. y Braekevelt, C. R.: Canad. J. Opthalmology, en prensa, 1969.)

por células cilíndricas de la capa anterior (figura 31-11, *ecuador).* El crecimiento del cristalino tiene lugar aquí porque las últimas células (las más posteriores) del epitelio se alargan y se transforman en fibras del cristalino; son las llamadas *fibras secundarias,* para distinguirlas de las fibras primarias que constituyen el epitelio posterior (fig. 31-11). Como el proceso de crecimiento ocurre por debajo de la cápsula del cristalino, las células epiteliales sólo pueden alargarse incurvándose hacia adentro según puede verse en la fig. 31-11. Como cada célula se transforma en una fibra, y ello aumenta su longitud, su forma curva más tarde se endereza algo, según puede verse en las fibras secundarias más profundas que han quedado cubiertas por fibras más jóvenes (fig. 31-11).

Por lo tanto, el cristalino crece porque las células epiteliales de la capa anterior en la región del ecuador siguen diferenciándose en fibras del cristalino que se añaden, por debajo de la cápsula, a la periferia del cristalino inmediatamente por detrás del ecuador. Las células de la capa anterior proliferando y moviéndose hacia el ecuador sirven como células madre para la formación de nuevas fibras, pero sólo se diferencian en fibras en el ecuador. A consecuencia de añadirse nuevas fibras a este nivel, el cristalino aumenta de diámetro.

Las fibras del cristalino durarán toda la vida, lo cual es muy notable, porque todas las células epiteliales que participan en su formación persisten; no hay pérdidas de fibras por el cristalino, por lo tanto no hay un recambio celular para conservarlo. Sóla hay una adición de nuevas fibras durante toda la vida.

Antes que una célula epitelial del cristalino se transforme en una fibra, tiene núcleo y la mayor parte de los organitos citoplásmicos usuales. Al transformarse una célula del cristalino en una fibra, según han descrito Willis, Hollenberg y Brackevelt, su cromatina nuclear se va desvaneciendo, y también desaparecen los nucléolos; la cubierta nuclear presenta varias vesículas y luego se disuelve. Los únicos organitos que persisten son unos cuantos microtúbulos dispuestos longitudinalmente (fig. 31-12, *MT)* y acúmulos de ribosomas libres (fig. 31-12, *R).* El resto de la fibra con microscopio electrónico tiene aspecto granuloso (fig. 31-12) y contiene las proteínas específicas de las fibras, los cristalinos. Sin embargo, las fibras del cristalino de nueva formación pueden no ser metabólicamente inertes; los estudios de Papaconstatinou sugieren que en ellas persiste la síntesis de proteína, lo cual quizá explicaría que persistan tantos grupos de ribosomas libres. En este caso, como el núcleo ha desaparecido, parece que la síntesis continuada de proteínas debiera tener lugar dirigida por un tipo estable de RNA mensajero.

Según Willis, Hollenberg y Brackevelt las membranas celulares de fibras contiguas se fusionan (fig. 31-12). Contrariamente a lo que se creía antes, no hay espacio libre entre fibras celulares vecinas.

Cápsula del cristalino. El cristalino está rodeado de una cápsula. Según mencionamos a propósito de las membranas celulares en el capítulo 10, los datos actualmente existentes sugieren que las membranas basales son principalmente producto de células epiteliales. La cápsula del cristalino parecería ser un producto de las células epiteliales que en su debido momento se transformarán en fibras. Cuando la cápsula se forma, las membranas celulares de las superficies libres de las células epiteliales parecen engrosarse (fig. 31-13, *APM),* y en este lugar aparecen delicadas laminillas vecinas

de material que se añade sucesivamente a la cápsula en formación (fig. 31-13, *C*). La cápsula, como las membranas basales y los revestimientos celulares en general, es rica en un componente carbohidrato que se tiñe ricamente con la técnica de PA-Schiff.

Las membranas de las células epiteliales, cuando están formando la cápsula, antes de transformarse en fibras, se interdigitan ampliamente entre sí (fig. 31-13, *P*). También contienen cerca del borde celular donde se está formando la cápsula varios cuerpos densos (figura 31-13, *DB*); no sabemos todavía si guardan relación con la formación de la cápsula. La cápsula del cristalino está constantemente a tensión y por lo tanto "busca" constantemente que el cristalino elástico adopte una forma más globulosa.

Cuando el cristalino envejece, pierde agua, y se vuelve más denso y menos elástico. En consecuencia, su amplitud de foco disminuye muchas veces lo suficiente para que el individuo necesite lentes suplementarias (en forma de anteojos) para enfocar netamente objetos próximos.

Zónula y mecanismos de acomodación. El cristalino está unido al cuerpo ciliar mediante la zónula (fig. 31-7, *arriba derecha, Z*). La zónula está compuesta de filamentos y fibras. A veces se denomina *ligamento suspensor del cristalino.*

La zónula tiene una amplia zona de fijación a la cápsula del cristalino alrededor de su ecuador y al cuerpo ciliar (fig. 31-7). Podría pensarse, según señalamos antes, que las cosas estarían dispuestas de manera que la contracción de las fibras musculares lisas del cuerpo ciliar empujarían la zónula, la cual, a su vez, empujaría el ecuador del cristalino, de manera que este se volviera más plano y acomodara para objetos distantes. En realidad, la contracción del músculo liso del cuerpo ciliar produce el efecto opuesto. En lugar de poner la zónula en tensión, la contracción del músculo liso del cuerpo ciliar, cuyas fibras están firmemente unidas a la esclerótica a nivel del espolón esclerótico, tiran de la parte del cuerpo ciliar a la cual está unida la zónula *hacia adelante* y *adentro.* Este efecto, como la fijación de la zónula al cuerpo ciliar se halla por detrás de su zona de fijación al cristalino, relaja la tensión de la zónula y permite que el cristalino, conservado en tensión por su cápsula, adopte una forma más globular y, por lo tanto, acomode para objetos más cercanos. Señalemos, pues, que la contracción muscular se necesita para observar objetos cercanos; esto es uno de los motivos de que la lectura "canse" los ojos más que la visión de objetos distantes.

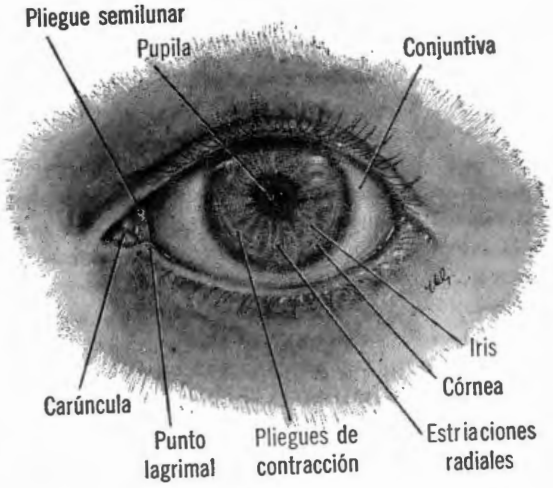

FIG. 31-14. Ojo, visto de frente.

IRIS

El iris es un disco coloreado provisto de una abertura central variable, la pupila (fig. 31-14). No es plano, ya que el cristalino lo desplaza en su zona central (el *borde pupilar*) desde atrás; por lo tanto, su parte central es más anterior que su periferia (fig. 31-7).

El espacio situado detrás del iris y limitado por el cristalino, el cuerpo vítreo y el cuerpo ciliar recibe el nombre de *cámara posterior* del ojo (fig. 31-7); el espacio que queda delante del iris (y, a nivel de la pupila, delante del cristalino) limitado por la córnea y la porción más anterior de la esclerótica recibe el nombre de *cámara anterior* (fig. 31-7). Las cámaras anterior y posterior están llenas de un líquido denominado *humor acuoso.* Este líquido está sometido a cierto grado de circulación. Con toda probabilidad se produce en la cámara posterior y de allí pasa a la anterior; aquí es resorbido por los mecanismos que vamos a considerar Como el borde posterior del borde pupilar del iris y la superficie anterior del cristalino están en contacto, el iris actúa como válvula: el líquido proveniente de la cámara posterior puede pasar entre el borde pupilar del iris y la superficie anterior del cristalino para penetrar en la

cámara anterior; pero el líquido que tiende a desplazarse en sentido opuesto comprime el borde de la pupila contra el cristalino y, por lo tanto, cierra el paso existente entre las dos cámaras. En su cara posterior, el iris está revestido por dos capas de células epiteliales pigmentadas que se continúan con las dos capas de epitelio retiniano que revisten el cuerpo ciliar (fig. 31-10). Por delante el iris se halla incompletamente revestido de células endoteliales planas comparables a las del endotelio de Descemet, con el cual se continúan.

El iris (fig. 31-10) es rico en vasos y redes nerviosas. Las arterias, ramas del círculo arterial mayor, siguen un curso espiral a través de su estroma, a modo de sacacorchos, de manera que su luz no se modifica considerablemente al variar el radio del iris. Poseen una adventicia colágena gruesa que impide los retorcimientos cuando las espirales están comprimidas; en los iris pálidos o azulados presta aspecto de líneas grises y radiadas a los vasos. En todo el estroma se hallan desparramados los *cromatóforos*, acumulados principalmente en el borde anterior (fig. 31-10). Los vasos no se extienden hasta este borde.

Rodeando la pupila, y a 1.5 milímetros aproximadamente de su borde, se halla una línea festoneada, resto de la membrana que cerraba la pupila durante la vida fetal (fig. 31-14). Esta línea divide el iris en una porción pupilar y otra ciliar. Se observan criptas que se abren hacia adelante en la porción pupilar; se forman por atrofia incompleta de la membrana pupilar (fig. 31-14). También se encuentran criptas menores en la superficie anterior de la porción ciliar. Los pliegues de contracción (fig. 31-14) aparecen como formaciones más profundas que rodean la superficie anterior del iris.

Las fibras musculares del iris provienen de las células anteriores de la capa epitelial pigmentada; ésta continúa la capa externa de la retina. El constrictor de la pupila es músculo de tipo esfinteriano compuesto de fibras musculares lisas dispuestas circularmente cerca del borde pupilar. La aplicación del iris a la superficie anterior del cristalino depende del tono de estas fibras. El dilatador de la pupila es menos manifiesto; está constituido por una capa delgada de fibras radiales dispuestas en la parte posterior del iris. Las fibras no son típicamente musculares lisas; reciben el nombre de células *mioepiteliales*.

Las dimensiones de la pupila se modifican automáticamente por un reflejo nervioso en el cual el órgano *receptor* es la *retina* y los *efectores* son los músculos del iris. Cuando miramos un objeto iluminado la pupila se contrae reflejamente y disminuye la cantidad de luz que penetra en el ojo, y viceversa. Para quien haya estudiado fotografía las dimensiones de la pupila también poseen otro significado. Una pupila dilatada, a semejanza de un objetivo abierto en una cámara fotográfica, tiene por consecuencia una menor "profundidad" de foco. Por este motivo, las lentes prescritas cuando la pupila está dilatada serán más precisas que las ensayadas cuando no lo está.

El color del iris depende del pigmento melánico. Según señalábamos al referirnos al color de la piel, el pigmento melánico observado a través de un espesor considerable de tejido tiene color azul. Por lo tanto, si el pigmento melánico del iris sólo se halla en las células epiteliales que revisten su superficie posterior, dicho iris es azul (siempre que el estroma situado delante del pigmento sea de densidad normal). Si el estroma es algo más denso que de ordinario, el pigmento situado en la parte posterior del iris le presta color gris. Si en los cromatóforos de la substancia del estroma y en el epitelio de la parte posterior del iris hay pigmento en cantidad suficiente, el iris presenta color pardo.

En la raza blanca, el color definitivo del iris no siempre está perfectamente desarrollado al nacer.

Región del ángulo del iris

Ya hemos señalado que la zona en la cual la esclerótica se continúa con la córnea recibe el nombre de *limbo* (fig. 31-10) y que inmediatamente por detrás de ella, en la superficie interna de la esclerótica, se halla un reborde, el *espolón de la esclerótica,* dirigido hacia adentro y adelante (fig. 31-10). El espolón esclerótico, claro está, rodea el ojo. Inmediatamente por delante de dicho espolón se halla un surco que incluye las capas más internas de la esclerótica; recibe el nombre de *pliegue esclerótico* (en la fig. 31-10 no se indica con este nombre, sino como espacios de Fontana) y también rodea todo el globo ocular. En el fondo del pliegue se hallan uno o más conductos revestidos de endotelio. Se conocen con el nombre de *conductos de Schlemm* (fig. 31-10), a su vez también rodea el ojo. En un corte meridiano, el espolón esclerótico, el pliegue esclerótico y el

conducto de Schlemm, claro está que aparecen cortados transversalmente (fig. 31-10).

El pliegue esclerótico está lleno (por encima del conducto situado en el fondo del mismo) con una red laxa de tejido conectivo; se extiende desde la córnea, en su cara anterior, hasta alcanzar hacia atrás el borde anterior del espolón esclerótico. Los espacios de esta red, para honrar a su descubridor solían recibir el nombre de *espacios de Fontana* (fig. 31-10) y comunican con la cámara anterior. En la actualidad es más frecuente llamarlos espacios trabeculares; se hallan revestidos de endotelio, que se continúa con el que recubre la córnea y la superficie anterior del iris. Por lo tanto, los espacios de Fontana están llenos de humor acuoso. La capa media (uveal) del ojo se extiende hacia adelante para proporcionar revestimiento a la pared del ojo entre el iris y el espolón de la esclerótica. En el caballo este revestimiento es tan grueso y se halla tan desarrollado, que recibe el nombre de *ligamento pectinado*. En ocasiones se utiliza este nombre para la estructura correspondiente, poco desarrollada, del hombre (figura 31-10).

Procesos ciliares

Desde el cuerpo ciliar, inmediatamente detrás de su unión con el iris, y en el interior de la cámara posterior del ojo, se proyectan unas 75 pequeñas crestas de 2.0 milímetros de largo por 0.5 milímetros de ancho y 1 milímetro de altura, aproximadamente, cada una. Reciben el nombre de *procesos ciliares;* puede verse cierto número de los mismos en un corte longitudinal del ojo (fig. 31-15, *izquierda).*

Según se indica en la figura 31-6 *(centro),* los núcleos de los procesos ciliares corresponden en esta región a la coriocapilar, ya que están formados principalmente de capilares fijados por tejido conectivo fino (fig. 31-15, *derecha).* Los procesos están revestidos de dos capas de epitelio, que representan la continuación de las dos capas de la retina hacia adelante (compárense los dibujos central y derecho de la fig. 31-6). Las células de la más profunda de estas dos capas están pigmentadas (fig. 31-15, *derecha).* La capa superficial recibe el nombre de epitelio ciliar. La capa epitelial en conjunto apoya en una membrana que se continúa con la mem-

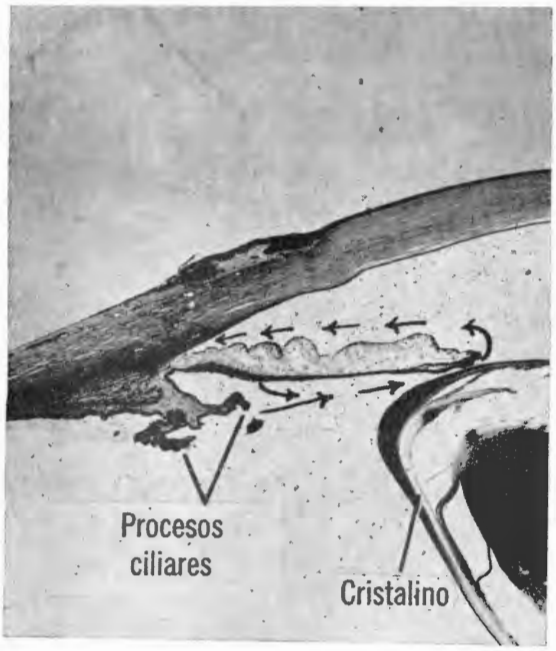

FIG. 31-15. *Izquierda,* Microfotografía (muy pequeño aumento) de un segmento de corte longitudinal del ojo, para demostrar los procesos ciliares. Las flechas indican la circulación del humor acuoso. *Derecha,* Microfotografía (gran aumento) de un corte de procesos ciliares de conejo. Obsérvense los capilares voluminosos situados en el tejido conectivo fino y laxo que constituye el estroma de cada proceso.

brana de Bruch y separa el epitelio del estroma vascular del proceso.

Con el ME Pease ha observado que el epitelio ciliar (la capa en contacto con el humor acuoso) contiene muchos pliegues profundos de membrana celular; se inician en la superficie libre y se extienden a través de las porciones más profundas de las células. Además, ha comprobado que las superficies libres de las células están revestidas de una membrana basal. Los pliegues de la membrana basal muy probablemente guarden relación con el transporte de líquido necesario para la secreción de humor acuoso.

Humor acuoso

Formación, circulación y absorción. El humor acuoso es un líquido muy claro que contiene la mayor parte de substancias difusibles del plasma sanguíneo; la proporción de albúmina-globulina es la misma en el humor acuoso que en el suero. Sin embargo, al paso que el suero tiene 7 por 100 de proteína, el humor acuoso sólo contiene 0.02 por 100. Como el suero, el humor acuoso no contiene fibrinógeno, y, por lo tanto, no puede coagular. Se ha discutido si debe considerarse primariamente como un dializado de plasma sanguíneo, comparable con este líquido, o como secreción. Puede decirse que es hipertónico en relación con la sangre, y con toda probabilidad participan en controlar su calidad e intensidad de absorción y formación no sólo los factores relacionados con la formación de líquido tisular (presión osmótica y presión hidrostática) sino también actividades celulares específicas. Friedenwald describe algunas de ellas; quien desee mayores detalles sobre el tema debe consultar sus últimas publicaciones.

Aunque el humor acuoso es muy fluido, se ha comprobado que contiene cantidades considerables de ácido hialurónico. Sin embargo, según explicábamos en el capítulo 10, este material suele aparecer en el tejido conectivo como una substancia intercelular blanda, gelatinosa, de tipo amorfo. Su aspecto gelatinoso en la mayor parte de tejidos conectivos depende de que se halla altamente polimerizado, ya que sus agregados moleculares tienen gran volumen. También señalábamos en el capítulo 10 que la enzima hialuronidasa puede despolimerizar el ácido hialurónico. Interesa recordar que en estudios efectuados con ojos de vacunos se ha comprobado que el ácido hialurónico del humor acuoso se halla despolimerizado en un 95 por 100, aproximadamente. Este es el motivo de que el humor acuoso sea tan poco viscoso. También permite suponer que la hialuronidasa tenga una función normal en el ojo evitando que los agregados moleculares de ácido hialurónico alcancen gran volumen. En este caso, probablemente no podrían salir del globo ocular, el ácido hialurónico se acumularía en él y cambiaría peligrosamente el estado físico y la presión osmótica del humor acuoso. Parece, pues, que la acción de la hialuronidasa al conservar el ácido hialurónico despolimerizado representa una función fisiológica normal de la enzima.

Aunque los principios generales relacionados con la formación y absorción del líquido tisular que expusimos en el capítulo 10 son fundamentales para comprender la formación y absorción del humor acuoso, existen ciertas diferencias entre el mecanismo que obra en el ojo y el que actúa en la mayor parte de los demás tejidos. Estas diferencias dependen de que el líquido tisular contenido en el ojo se halla a mucha mayor presión que en el resto del organismo. Los tejidos que rodean los capilares casi nunca se hallan sometidos a gran tensión; por lo tanto, basta con una presión hidrostática relativamente baja en los capilares para que circule el líquido tisular saliendo de sus paredes a nivel de los extremos arteriales. En forma similar, la substancia tisular donde se hallan incluidos los vasos sanguíneos se halla a tensión tan baja que las vénulas no están comprimidas, a pesar de que la presión hidrostática en su interior es extraordinariamente baja. Por lo contrario, rodeado por una capa fibrosa dura y rígida, el contenido del globo ocular se halla constantemente a tensión; la presión intraocular suele ser de 20 a 25 mm de mercurio. Ello exige, claro está, que la sangre en el interior de los capilares intraoculares tenga una presión hidrostática considerablemente mayor que la presión intraocular general si debe compensarse con creces la presión osmótica de los coloides plasmáticos y producirse líquido tisular (humor acuoso). Además, es necesario que la sangre dentro de las venas intraoculares también se halle a presión hidrostática considerable, pues de lo contrario quedarían comprimidas dentro del globo ocular.

Aunque posiblemente cualquier capilar cerca de las cámaras anterior y posterior pueda contribuir a la formación y absorción de humor acuoso, lo más probable es que sean los capilares de los procesos ciliares, y en grado mucho menor los de la parte posterior del iris, los que

elaboran la mayor parte de dicho humor. Verosímilmente el ácido hialurónico del humor acuoso también se forma en el tejido conectivo fino que constituye el núcleo de los procesos ciliares. El dispositivo más importante para la absorción del humor acuoso se halla en el ángulo del iris; vamos a estudiarlo a continuación.

Como la capa fibrosa del ojo no puede distenderse y las estructuras intraoculares normalmente tienen volumen constante y son incompresibles, la normalidad de la presión intraocular depende de un equilibrio muy fino entre la producción y la absorción de humor acuoso. Si en la parte anterior del ojo se desarrollan procesos que en otra zona orgánica ocasionarían edema, por ejemplo, una dificultad a la absorción del líquido tisular, el ojo no puede aumentar de volumen; lo que aumenta es la presión intraocular. Un aumento de esta última, incompatible con la fisiología normal del ojo constituye el trastorno denominado *glaucoma;* claro está que el tratamiento debe dirigirse fundamentalmente a incrementar la absorción del humor acuoso, a disminuir su producción, o a lograr ambos propósitos.

Aunque en determinadas circunstancias el humor acuoso puede producirse rápidamente y eliminarse también con prontitud, en condiciones normales se absorbe y elimina lentamente, en proporción aproximada de dos milímetros cúbicos por minuto. Después de formado, el humor acuoso pasa desde la cámara posterior a la cámara anterior entre el cristalino y el iris (fig. 31-15). Aquí se dirige hacia el ángulo del iris, donde penetra en su mayor parte en los espacios de Fontana y de allí pasa al conducto de Schlemm.

El conducto de Schlemm (fig. 31-10) probablemente no tenga comunicación directa con los espacios trabeculares, excepto quizá por poros muy finos que sólo pueden verse con ME (ver Holmberg, Garron, Speakman); por lo tanto, para penetrar en dicho conducto el humor acuoso tiene que atravesar una fina membrana, incluyendo el endotelio que reviste el conducto. Este, in vivo, contiene humor acuoso, que circula hacia afuera siguiendo los *troncos colectores* de la esclerótica; éstos siguen debajo de la conjuntiva bulbar donde se conocen con el nombre de *venas acuosas* porque contienen humor acuoso; en clínica pueden observarse empleando una lámpara de hendidura. Las venas acuosas se vacían en venas que contienen sangre, de manera que en última instancia el humor acuoso va a parar al sistema venoso. Cualquier dificultad para la circulación del humor acuoso en los troncos colectores y venas acuosas puede ser causa de glaucoma. Después de la muerte, la sangre puede penetrar en dirección retrógrada hacia las venas acuosas, los colectores y el conducto de Schlemm; por lo tanto, puede verse en los cortes histológicos de estas estructuras.

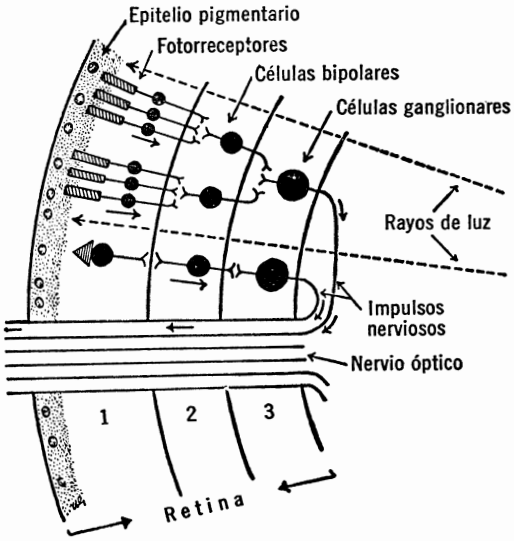

FIG. 31-16. Esquema de las tres capas de neuronas en la retina. Obsérvese que la luz y los impulsos nerviosos viajan en sentidos opuestos.

CUERPO VÍTREO

El cuerpo vítreo es una masa de substancia intercelular transparente, amorfa y gelificada; no sabemos con seguridad qué células lo producen. Está limitado por la membrana limitante interna de la retina, el cristalino y la membrana zonular posterior (fig. 31-7). Además de transmitir los rayos luminosos, su presión hacia adelante ayuda a mantener fijo el cristalino, y hacia atrás comprime la capa interna de la retina contra la capa pigmentaria externa. Si se pierde humor vítreo como ocurre indefectiblemente en algunas intervenciones quirúrgicas, estas dos últimas capas de la retina pueden quedar separadas entre sí.

Según ha demostrado Adler, el humor vítreo también desempeña cierto papel en el metabolismo de la retina, ya que permite la transferencia de metabolitos hasta ella.

A través del cuerpo vítreo circula el conducto de Cloquet, residuo del sistema hialoide primi-

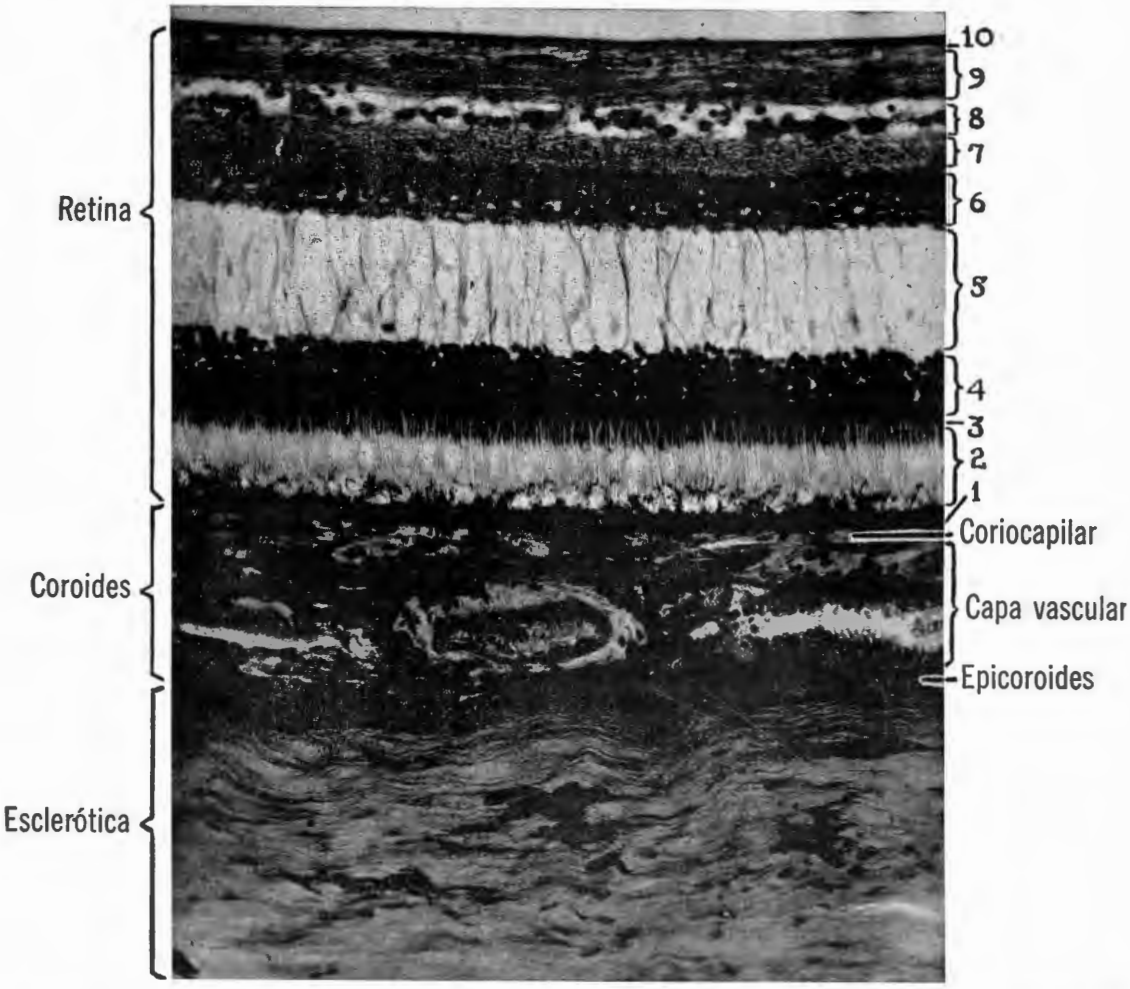

FIG. 31-17. Microfotografía (pequeño aumento) de un corte de pared del globo ocular, donde pueden verse la retina, la coroides y una parte de la esclerótica. Los números se refieren a las capas de la retina que se describen en el texto y se indican en el esquema de la figura 31-18.

tivo o cuerpo vítreo primario (fig. 31-8, *4*). El conducto de Cloquet se dirige desde la papila hacia la superficie posterior del cristalino y en vida suele resultar invisible. A veces las estructuras hialoides primitivas persisten y pueden dificultar la visión.

El cuerpo vítreo es más denso en su porción periférica. Esta, que en toda su extensión se mantiene adherida a la membrana limitante interna de la retina, se halla fijada sobre todo a la papila. También se adhiere a la superficie posterior del cristalino cerca de su borde.

Composición del cuerpo vítreo. El cuerpo vítreo es un sistema coloidal hidrófilo. La fase dispersa está formada, probablemente, por una proteína compleja (vitreína) muy hidrófila y *ácido hialurónico*. Contiene los cristaloides que normalmente están disueltos en dicho humor. En condiciones normales el humor vítreo se halla gelificado. Fácilmente se desnaturaliza por secado o fijación; entonces presenta estructura fibrilar fácil de observar con el microscopio de luz ordinario, pero la estructura fibrilar que posee durante la vida, y que depende de su constitución molecular, no puede observarse con él. En un tiempo se consideraba que el humor vítreo perdido no podía substituirse, pero Pirie ha comprobado en el conejo que sí vuelve a restablecerse.

RETINA

Al aprender las capas de la retina el estudiante debe tener presente que los términos

"interna" y "externa", refiriéndose a las capas de la pared del globo ocular, se utilizan no en relación con el cuerpo total, sino con el *centro* y la parte *exterior* del ojo. Por lo tanto, la más interna de dos capas de la pared del ojo o de la retina es la que se halla situada más cerca del centro del ojo.

La retina se desarrolla a partir de la vesícula óptica (una excrecencia del cerebro) y que al principio está formada por dos capas principales, ya que la pared anterior de la vesícula óptica (fig. 31-8, *1)* se invagina hacia atrás dentro de su mitad posterior para constituir una cúpula óptica de dos capas (fig. 31-8, *2, 3* y *4).* Es la capa más interna de dicha cúpula la que se desarrolla constituyendo la porción nerviosa de la retina; la capa externa forma una capa de epitelio pigmentado. Las células de esta capa son de tipo cuboide algo aplanado (fig. 31-18) observadas de perfil, y de forma hexagonal vistas de frente. Contienen un pigmento que probablemente sea una melanina especial denominada *fucsina* (en latín significa obscuro) (figuras 31-17 y 31-18). Se ha indicado que en la vida embrionaria estas células antes de contener pigmento dan positiva la reacción de la dopa; por lo tanto, cabe admitir que producen el pigmento que contienen.

Suele describirse la retina como formada por 10 capas, que se estudian de afuera adentro (figs. 31-17 y 31-18). Por lo tanto, la primera es la de epitelio pigmentado, desarrollada a partir de la capa externa original de la cúpula óptica. Recuérdese que esta capa está más firmemente unida a la coroides que a la parte interna y nerviosa de la retina de la que, no se olvide, estaba inicialmente separada por una hendidura. En consecuencia, cuando se extirpan los ojos para estudio histológico, la porción nerviosa de la retina suele separarse de la capa del epitelio pigmentario, que queda adherida a la coroides (fig. 31-22). En su parte posterior la porción nerviosa de la retina tiene 0.4 mm de espesor, pero se hace más delgada en su porción anterior, aproximadamente hasta la mitad de este grueso.

Por lo que se refiere a las células fotorreceptoras la disposición es muy diferente de la general observada en neuronas aferentes. Los cuerpos celulares de los fotorreceptores no se hallan contenidos en ganglios, sino en la substancia de la retina. Además, los cuerpos celulares de las dos primeras neuronas de las cadenas que salen de los fotorreceptores también se hallan en la retina (fig. 31-16). Si se recuerda que

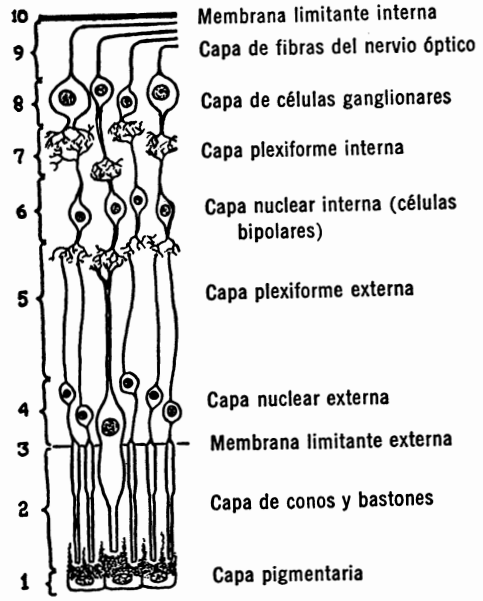

FIG. 31-18. Esquema de las capas de la retina.

la retina es en realidad una excrecencia del cerebro, ello no parecerá extraordinario, ya que las neuronas conectoras están confinadas en el tejido del sistema nervioso central y como éste, por decirlo así, ha emigrado a la retina durante el desarrollo embrionario, es lógica la presencia de neuronas de asociación en la retina.

En la figura 31-16 puede verse la capa de fotorreceptores, junto a la capa de epitelio pigmentado. Cada célula de la capa de fotorreceptores tiene una terminación dendrítica que se extiende desde la región del núcleo celular hacia afuera, hasta la capa de epitelio pigmentado. Los procesos dendríticos de los fotorreceptores pueden tener dos formas generales, parecidas a *conos* o bien a *bastones;* en consecuencia, los fotorreceptores se clasifican como células de conos y células de bastones. Los axones de las células de conos y bastones se dirigen hacia adentro y establecen sinapsis con las dendritas de las células nerviosas de la parte media de la retina. Estas, claro está, se hallan por dentro de las células de conos y bastones y reciben el nombre de *células bipolares* porque sólo tienen dos terminaciones, una dendrita y un axón (figura 31-16). Los axones de las células bipolares se dirigen hacia adentro y establecen sinapsis con las dendritas de la tercera capa, la más interna de células nerviosas, las *células ganglionares.* (Téngase presente que estas células no constituyen ganglio; se denominan así porque

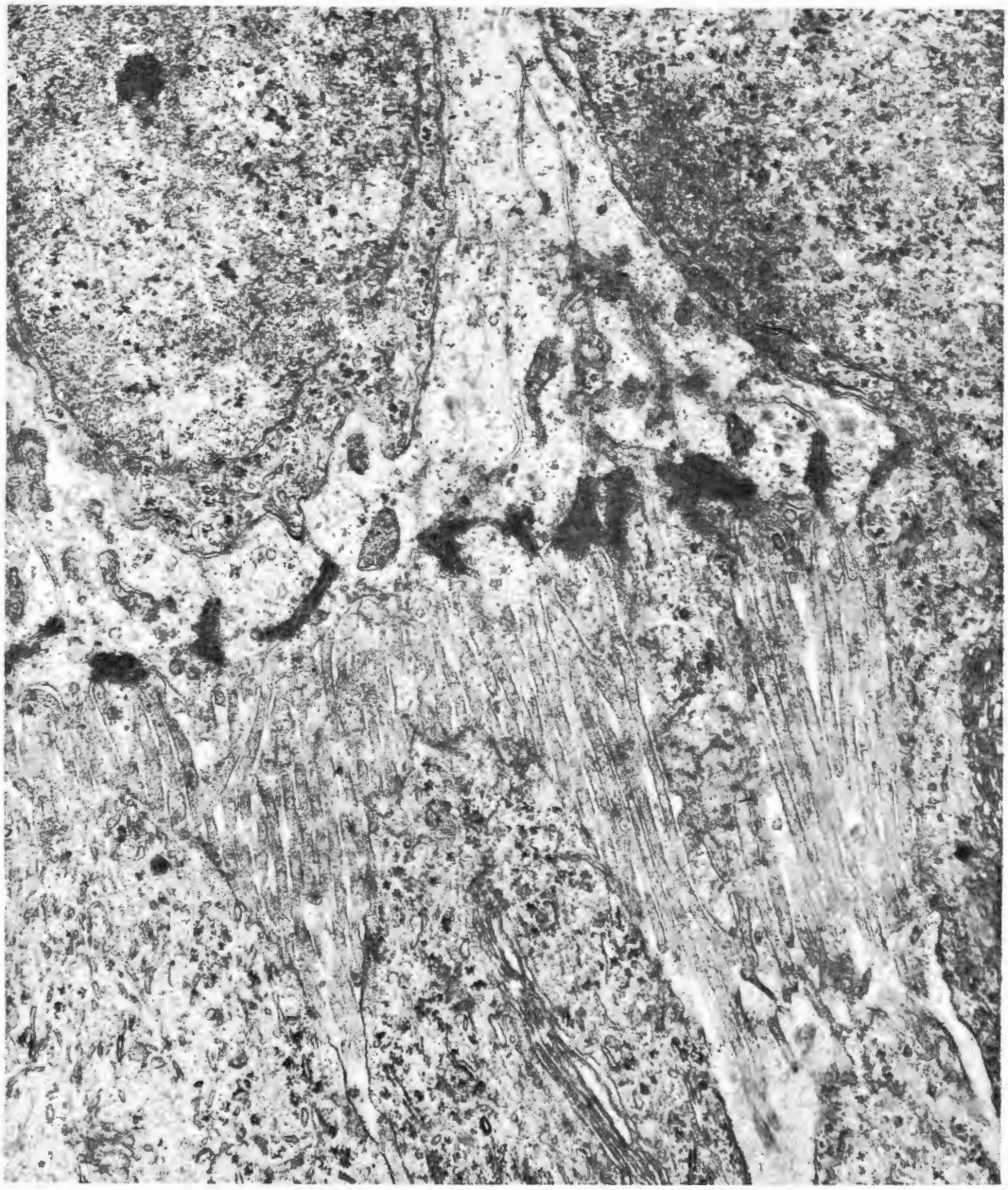

FIG. 31-19. Micrografía electrónica de un corte de retina de ardilla. La capa 3, limitante *externa*, se extiende a través de la parte media de la figura y se observa que contiene diversos complejos de unión, con material fibrilar rico en electrones. Estos conectan los segmentos internos de los fotorreceptores a células de Müller, cuyo citoplasma se observa claro. Por encima de la parte media (capa 3) se indica parte de la capa 4 por la presencia de dos núcleos de conos. Entre las partes de las dos células de cono hay protoplasma claro de células de Müller. Por debajo de la parte media hay gran número de prolongaciones como microvellosidades de células de Müller que se proyectan entre el citoplasma de los segmentos internos de los fotorreceptores (en la capa 2). (Hollenberg, M. J. y Bernstein, M. H.: Am. J. Anat., *118*:359, 1966.)

tienen gran volumen y se parecen a las células nerviosas de los ganglios.) Los axones de las células ganglionares siguen hacia adentro, hasta el borde interno de la retina, donde cambian su dirección en ángulo recto y se dirigen hacia la salida del nervio óptico siguiendo la parte más interna de la retina paralelamente a la superficie del ojo (fig. 31-16).

Para afectar las terminaciones en forma de cono o de bastón de los receptores, la luz tiene que atravesar desde el cuerpo vítreo las dos capas internas de células nerviosas de la retina y los propios cuerpos celulares de los fotorreceptores. Por lo tanto, cuando la luz alcanza las terminaciones dendríticas en forma de conos y de bastones de los receptores y origina los impulsos nerviosos, éstos siguen en dirección inversa, *hacia adentro,* a través de las células bipolares y ganglionares, hacia la parte más interna de la retina y desde allí, siguiendo por los axones de las células ganglionares, hasta la salida del nervio óptico (fig. 31-22). Evidentemente, para que este dispositivo pueda ser eficaz, las células nerviosas y sus terminaciones situadas en la parte interna de las prolongaciones de los fotorreceptores (conos y bastones) tienen que ser perfectamente transparentes a la luz.

Diez capas. Una vez considerada la disposición de las células nerviosas en la retina, resulta fácil estudiar las 10 capas clásicas que se admiten en esta estructura. Vamos a describirlas ahora; aconsejamos seguir la descripción en la microfotografía de la retina (fig. 31-17) y el esquema correspondiente (fig. 31-18), en los cuales las capas se hallan numeradas.

CAPA 1, o capa de *epitelio pigmentario,* está formada por células epiteliales pigmentadas (ya descritas) que se han desarrollado a partir de la capa externa de la cúpula óptica (véase también la fig. 31-7).

CAPA 2, o *capa de conos y bastones,* está formada por las terminaciones protoplasmáticas de los fotorreceptores. Estos, estrechamente unidos, uno al lado del otro, parecen bacilos. De aquí que esta capa reciba a veces el nombre de *capa bacilar.*

CAPA 3, se denominó *membrana limitante externa* por estudios efectuados con cortes teñidos y microscopio de luz. Según estos estudios se consideró como una membrana a modo de criba a través de la cual las partes externas del fotorreceptor se proyectaban, y en consecuencia, eran sostenidas. Con el microscopio electrónico se ha comprobado que la línea obscura observada con el microscopio de luz, que parecía ser una membrana, estaba formada probablemente por un número muy elevado de complejos de unión a este nivel (fig. 31-19) que conectan los extremos de las prolongaciones terminales de lo que se denominan células de Müller, y que son un tipo de células de glía, a las membranas celulares de los fotorreceptores. El citoplasma de las células de Müller se proyecta a través de la membrana en forma de microvellosidades (fig. 31-19). Las células de Müller se describirán más tarde en relación con la capa 6.

CAPA 4, o *capa nuclear externa,* está formada por los núcleos de los fotorreceptores, situados muy cerca unos de otros.

CAPA 5, o *capa plexiforme externa,* es aquella en la cual los axones de los conos y los bastones establecen sinapsis con las dendritas de las células bipolares. Como varios bastones pueden establecer sinapsis con una sola célula bipolar y, exceptuando la fóvea (que luego describiremos), también más de un cono, las dendritas de las células bipolares tienen que ramificarse constituyendo redes terminales; éstas, teñidas adecuadamente, son las que dan a esta capa su aspecto plexiforme.

CAPA 6, se denomina capa nuclear interna. Contiene los núcleos de las células bipolares, las células de Müller y las células horizontales.

Ya hemos descrito las células bipolares.

Las células de Müller son un tipo de célula de neuroglia. Aunque sus núcleos se hallan en la capa nuclear interna, su citoplasma se extiende a todo lo largo de la membrana limitante externa hacia la membrana limitante interna. Las muchas prolongaciones de estas células penetran casi en todas partes para proporcionar sostén adecuado en varias capas para los elementos nerviosos de la retina. Sus porciones terminales internas se dilatan algo para ayudar a la membrana limitante interna.

Los núcleos y los cuerpos celulares de lo que se denominan las células *horizontales* también se hallan en la capa nuclear interna. Las células horizontales son neuronas cuyas prolongaciones se conectan por medio de sinapsis con las células de los conos, en una región, y de conos y bastones en otra.

CAPA 7, o *capa plexiforme interna,* es aquella en la cual los axones de las células bipolares establecen sinapsis con las dendritas de las células ganglionares. Estas últimas acaban en finas formaciones reticulares que dan a la capa aspecto plexiforme en los cortes bien teñidos.

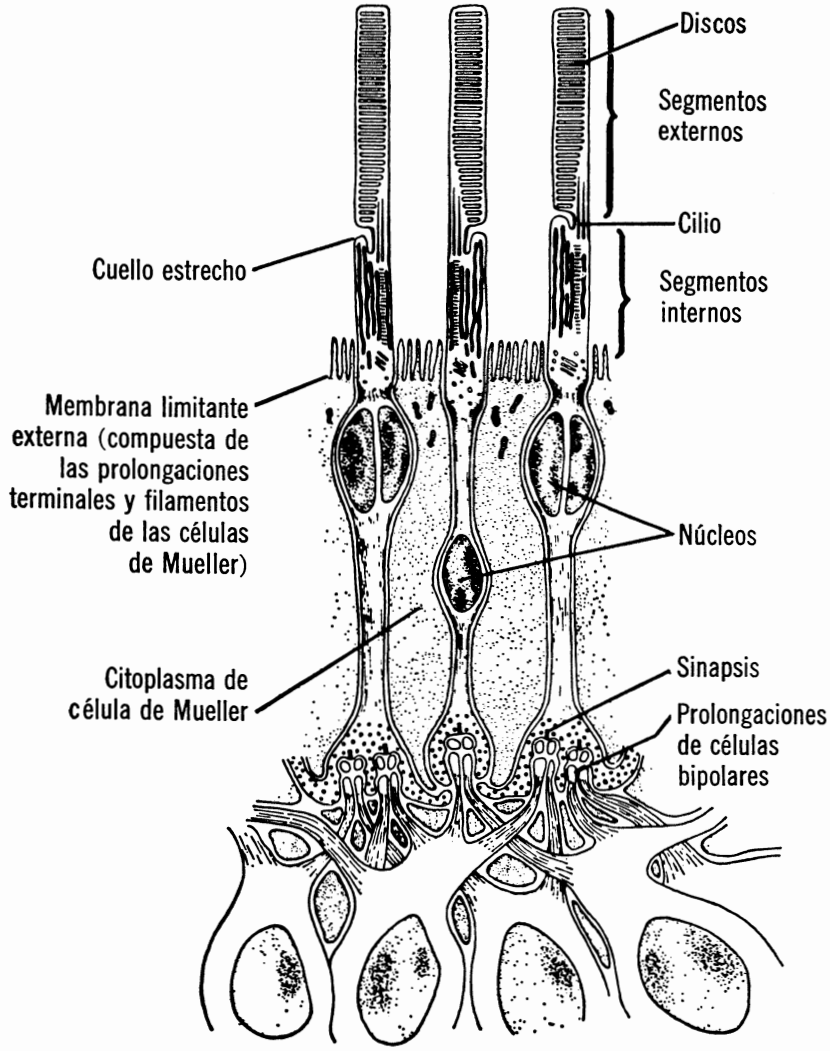

FIG. 31-20. Representación esquemática de bastones de la retina del cobayo. Se han añadido las señales. Para descripción, ver el texto. (Sjöstrand, F. S.: The electron microscopy of the retina, *en* Smelser, G. K. (dir.): The Structure of the Eye, New York, Acad. Press.)

CAPA 8, o *capa de células ganglionares,* es la que contiene las células de este nombre junto con algunos elementos de neuroglia. Esta capa contiene asimismo vasos sanguíneos retinianos.

CAPA 9, o *capa de fibras nerviosas,* está formada por los axones de las células ganglionares; éstos, después de alcanzar la capa más interna de la retina, cambian en dirección formando ángulo recto para seguir paralelamente a su superficie interna hasta alcanzar la salida del nervio óptico. Para ser más transparentes no poseen ni vainas de mielina ni capas de Schwann. En esta capa también hay células de neuroglia de tipo estrellado, las ramas internas de las fibras de Müller y vasos sanguíneos.

CAPA 10, o *membrana limitante interna,* es una estructura homogénea fina compuesta por las terminaciones internas unidas de las fibras de Müller.

Estructura fina de conos y bastones. Como ya se ha explicado, la luz que alcanza las terminaciones sensibles a la luz, en forma de conos o bastones, de los fotorreceptores (que se hallan en la capa 2 de las figs. 31-17 y 31-18) debe atravesar desde el vítreo, a través de las dos capas internas de células nerviosas de la retina, luego los cuerpos celulares de los propios elementos fotorreceptores. Vamos a describir ahora la estructura de estos fotorreceptores en detalle y mencionar algo de lo que se conoce de su función.

Al leer lo que sigue es útil referirse a la figura 31-20. Esta figura difiere de las precedentes no sólo por demostrar más detalles, sino

también por cuanto mientras en las figuras 31-17 y 31-18 la capa externa de la retina se hallaba en el fondo, aquí las porciones sensibles a la luz de los conos se hallan en la parte alta.

Sólo interviene en la recepción de la luz la parte de un fotorreceptor que se halla más lejos del centro del ojo; esta parte de un fotorreceptor se denomina "segmento externo"; vamos a describir luego su estructura fina. Viene después el segmento interno, rico en mitocondrias y en retículo endoplásmico de superficie rugosa. La extremidad de un fotorreceptor que se halla más cerca del centro del ojo lleva el núcleo, así como una pequeña prominencia unida por sinapsis con prolongaciones de las células bipolares, que luego estudiaremos. Droz ha demostrado que después de inyectar un aminoácido radiactivo es posible observar por radioautografía que el segmento interno sintetiza activamente proteína.

La unión entre los segmentos interno y externo queda indicada por la porción estrechada, a modo de collar. En la parte del segmento interno de este cuello de botella hay un centríolo, desde el cual una estructura a modo de cilio (señalada en la fig. 31-20) se extiende en parte por el segmento externo, probablemente para proporcionarle rigidez. Esta estructura contiene los nueve filamentos periféricos y los dos axiles característicos de los cilios en general, descritos en el capítulo 8.

La mayor parte del espacio en los segmentos externos de conos o bastones está ocupada por discos membranosos planos que atraviesan los segmentos externos de los conos o bastones en ángulo recto con sus ejes principales. Los discos membranosos aplanados están uno junto al otro, pero entre ellos quedan espacios. Además, cada disco tiene un espacio entre sus dos paredes membranosas aplanadas. En su periferia los bordes aplanados de los discos en los conos (no en los bastones) a veces se continúan con la membrana celular. Según Dowling, que ha estudiado los discos en los bastones y conos de la retina del mono, las membranas de los discos de los conos tienen un espesor de aproximadamente 50 Å, mientras que las membranas de los discos de los bastones tienen aproximadamente 35 Å de espesor, excepto en sus bordes, donde se vuelven más gruesos formando pequeñas estructuras a modo de botones (parte izquierda de la figura 31-21, *derecha*). El espacio entre las dos membranas de un disco es mayor en los conos que en los bastones; o sea, de 110 Å, en comparación con 40 Å para los conos, y el espacio entre los discos de los conos es de aproximadamente 180 Å, en comparación con 110 Å en los bastones. Se cree que las superficies de los discos contienen las substancias que son los verdaderos quimiorreceptores de la luz.

Algunas diferencias entre conos y bastones. Los conos son más voluminosos y de forma algo diferente que los bastones. Sus núcleos son mayores y más pálidos que los de los bastones. Según ya hemos mencionado, algunas de las laminillas de los segmentos externos de los bastones se continúan con la membrana plasmática del bastón. En gran parte de la retina los núcleos de los conos, a diferencia de los núcleos de los bastones, tienden a estar dispuestos de manera que en un corte se observen como una hilera única. El extremo interno de cada cono acaba en una extensión en forma de maza; esta se denomina a veces el *pedículo del cono*. Hollenberg y Bernstein estudiaron los fotorreceptores de la retina de la ardilla; son únicos porque los fotorreceptores son todos de tipo de cono. Comprobaron que los pedículos de conos

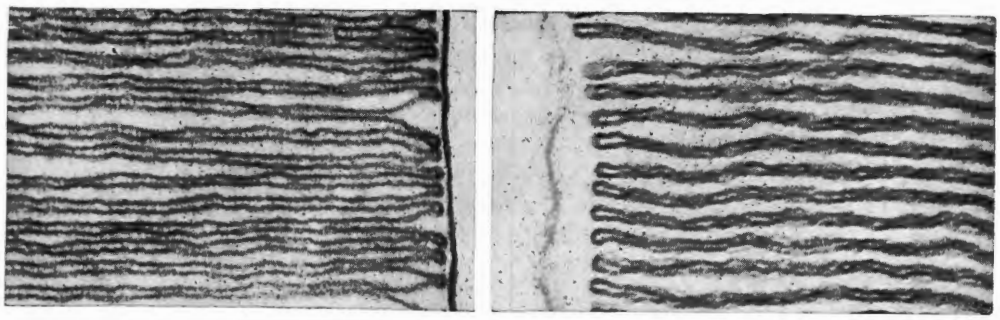

FIG. 31-21. Micrografías electrónicas (× 100 000). *Izquierda*, Porción de cono de fóvea de retina de mono. *Derecha*, Porción del segmento externo de retina de mono. La descripción en el texto. (Dowling, J. E.: Science, *147*:57.)

adyacentes muchas veces estaban en contacto directo unos con otros, proporcionando así la base para la transmisión entre receptores. Otros estaban separados por prolongaciones de células de Müller. Se comprobó que la substancia de los pedículos de los conos estaba llena de un número muy elevado de vesículas sinápticas de dendritas celulares de la capa nuclear interna. Este tipo de prolongaciones basales es más complejo que el que se observa en los ratones.

El tipo de pigmento visual en los ratones a veces es diferente del de los conos, según vamos a ver.

Algunos factores que intervienen en la producción de impulsos nerviosos por la luz. BASTONES. En los bastones hay una substancia denominada *rodopsina (rhodo* = rojo, *opsis* = visión) asociada a los discos. La rodopsina es un compuesto que puede disociarse en determinadas condiciones en un componente proteínico llamado *escotopsina (skofus* = obscuridad), y *retineno,* el aldehido de la vitamina A, por lo tanto relacionado con los pigmentos carotinoides. La absorción de luz de diversas longitudes de onda por la rodopsina sigue un orden idéntico al de la sensibilidad del ojo para iluminación baja. Por este y por otros motivos hoy se acepta que los bastones actúan principalmente recogiendo luz en condiciones crepusculares de poca iluminación. De hecho, hay muchos bastones, más de un centenar en promedio, unidos con cada célula ganglionar, de manera que pequeñas cantidades de luz recibida por cada bastón pueden adicionarse y pasar los pequeños potenciales de acción iniciados por cada bastón a las células ganglionares.

La forma como el bastón inicia un potencial de acción se cree que depende de que la luz desencadena la rápida desintegración de la rodopsina en una substancia muy inestable, que a su vez se cambia en otra substancia inestable, que se desintegra en escotopsina y retineno. Parece que la desintegración de la rodopsina se acompaña de liberación de iones que inician el potencial eléctrico, origen del impulso nervioso.

El retineno se forma a partir de la vitamina A; por lo tanto, en caso de grave deficiencia de vitamina A se produce un trastorno denominado "ceguera nocturna".

Se cree que después de desintegrarse la rodopsina en escotopsina y retineno, estas dos últimas substancias se recombinan. Sin embargo, por radioautografía Droz demostró que hay una síntesis continua de proteína en el segmento interno, y se ha comprobado que hay una migración de proteína hacia el segmento externo, lo cual sugeriría que también hay una formación continua de opsina fresca. Puede proporcionar más retineno la vitamina A.

VISIÓN DE COLOR Y CONOS. El material fotosensible en los conos tiene una proteína algo diferente de la que hay en los bastones; se denomina fotospina *(photos* = luz) porque opera con luz mucho más intensa que los bastones. Se ha comprobado que no todos los conos son iguales, sino que hay de tres tipos, cada uno de los cuales se adapta a absorber luz desde determinadas longitudes de onda, aproximadamente las longitudes de onda de los colores rojo, verde y azul. Sin embargo, parece que la visión de los colores no es tan sencilla como se pensó en un tiempo, o sea que el cerebro recibe impulsos separados procedentes de cada uno de estos tres tipos de receptores e interpreta el color. Los descubrimientos modernos indican que no hay vías separadas para los tres tipos de receptores hacia el cerebro; por lo contrario, ocurre algo en la retina cuando estos tres tipos de receptores son estimulados diversamente por la luz, de manera que mandan impulsos al cerebro codificados, por así decirlo, para diferentes colores. Este tema complejo puede estudiarse más detalladamente en cursos y textos de fisiología.

Como la capa de conos y bastones no contiene vasos sanguíneos, su nutrición se logra por difusión, principalmente a partir de la coriocapilar.

Mácula lútea y fovea centralis. Muy cerca del polo superior del ojo hay una pequeña depresión de la retina, a cuyo nivel ésta tiene color más amarillo que en el resto del órgano (después de la muerte); por lo tanto, recibe el nombre de *mácula lútea* (mancha amarilla) (figura 31-7). Las células y fibras de las capas más internas de la retina siguen un trayecto divergente desde el centro de esta área, de manera que los fotorreceptores en la parte central y más deprimida de esta zona, que recibe el nombre de *fovea centralis,* no están tan protegidos como los fotorreceptores del resto del ojo. A nivel de esta zona la retina no contiene vasos sanguíneos. Aquí los receptores son todos conos; éstos, aunque algo mayores que de ordinario, son más delgados y, por lo tanto, se hallan más juntos a este nivel que en ninguna otra parte de la retina. En consecuencia, esta zona se halla especializada en diversos aspectos para gozar de la máxima agudeza visual. El cerebro sólo puede interpretar con claridad y en forma muy nítida las imágenes formadas en esta parte

de la retina. Así, por ejemplo, cuando leemos, aunque nos percatemos de la existencia de líneas por encima y por debajo de la que estamos considerando, sólo vemos una de ellas. En otras palabras, para que el cerebro reciba una interpretación exacta de esta página, la fovea centralis, como el haz de electrones que se origina en el tubo del aparato de televisión, tiene que escudriñar la imagen de la página, letra por letra, palabra por palabra, y línea por línea, desde la primera hasta la última. Sin embargo, y por fortuna, la mayor parte de palabras o de grupos de palabras pueden reconocerse simplemente por experiencia, gracias a su imagen general, lo cual significa un gran ahorro de tiempo.

Las fibras nerviosas procedentes de esta zona especializada de la retina disponen de mayor lugar en la papila (zona de la salida del nervio óptico); en consecuencia, se hallan menos acumuladas y mejor dispuestas que las de otras fibras retinianas convergentes. Por el mismo motivo, en caso de edema de la papila las fibras procedentes de la zona macular son las últimas afectadas.

Sensibilidad a la luz. La sensibilidad de la retina a la estimulación de la luz es extraordinariamente elevada. Hecht y colaboradores han calculado que basta con un solo quantum para estimular un bastón y que seis bastones descargados en una vía común final pueden originar un impulso nervioso en la misma. Prácticamente hay 7 000 000 de conos en la retina humana y de 10 a 20 veces este número de bastones. Como el número de fibras nerviosas del nervio óptico se ha calculado entre medio y 1 000 000, claro está, que hay gran superposición de neuronas.

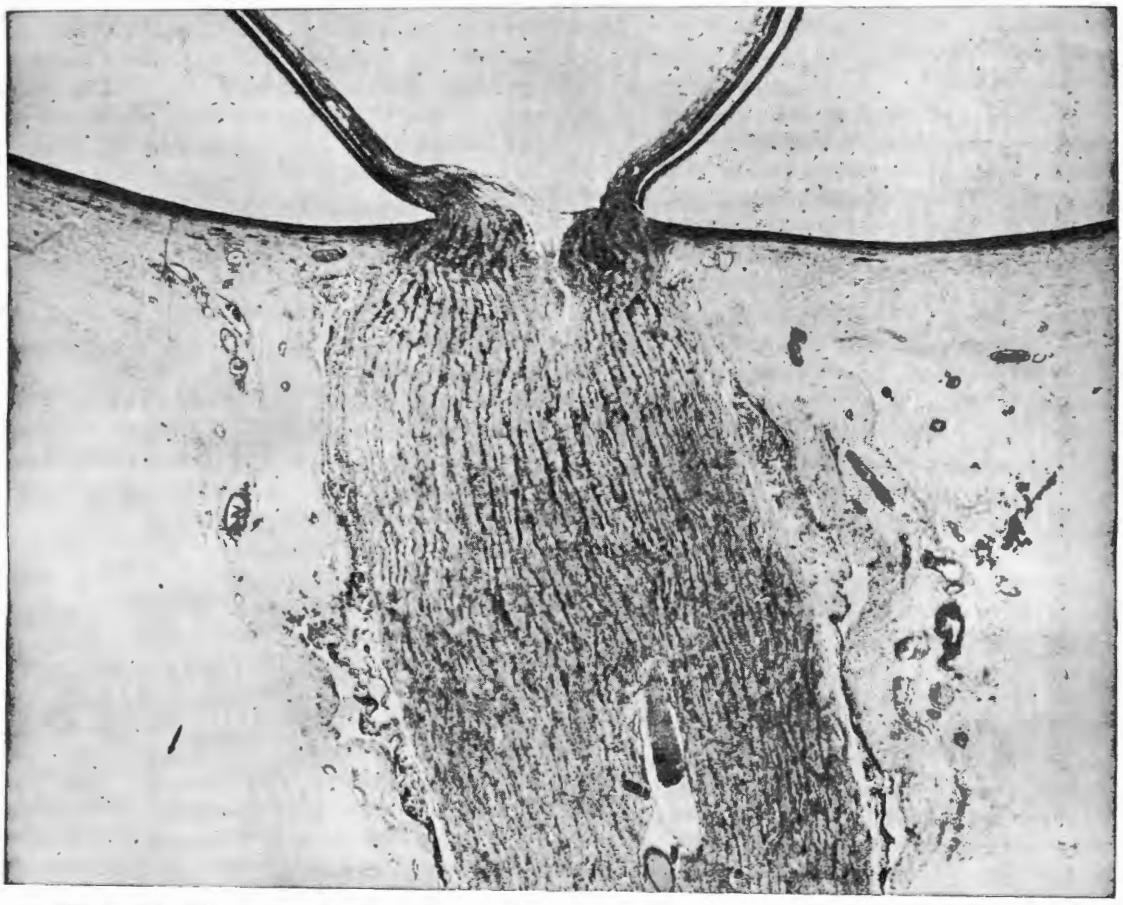

FIG. 31-22. Microfotografía (pequeño aumento) de un corte de la pared del globo ocular a nivel de la salida del nervio óptico. Obsérvese que la capa interna de la retina está separada de la capa más externa del epitelio pigmentario. Suele producirse la separación a este nivel cuando se fijan y cortan los ojos.

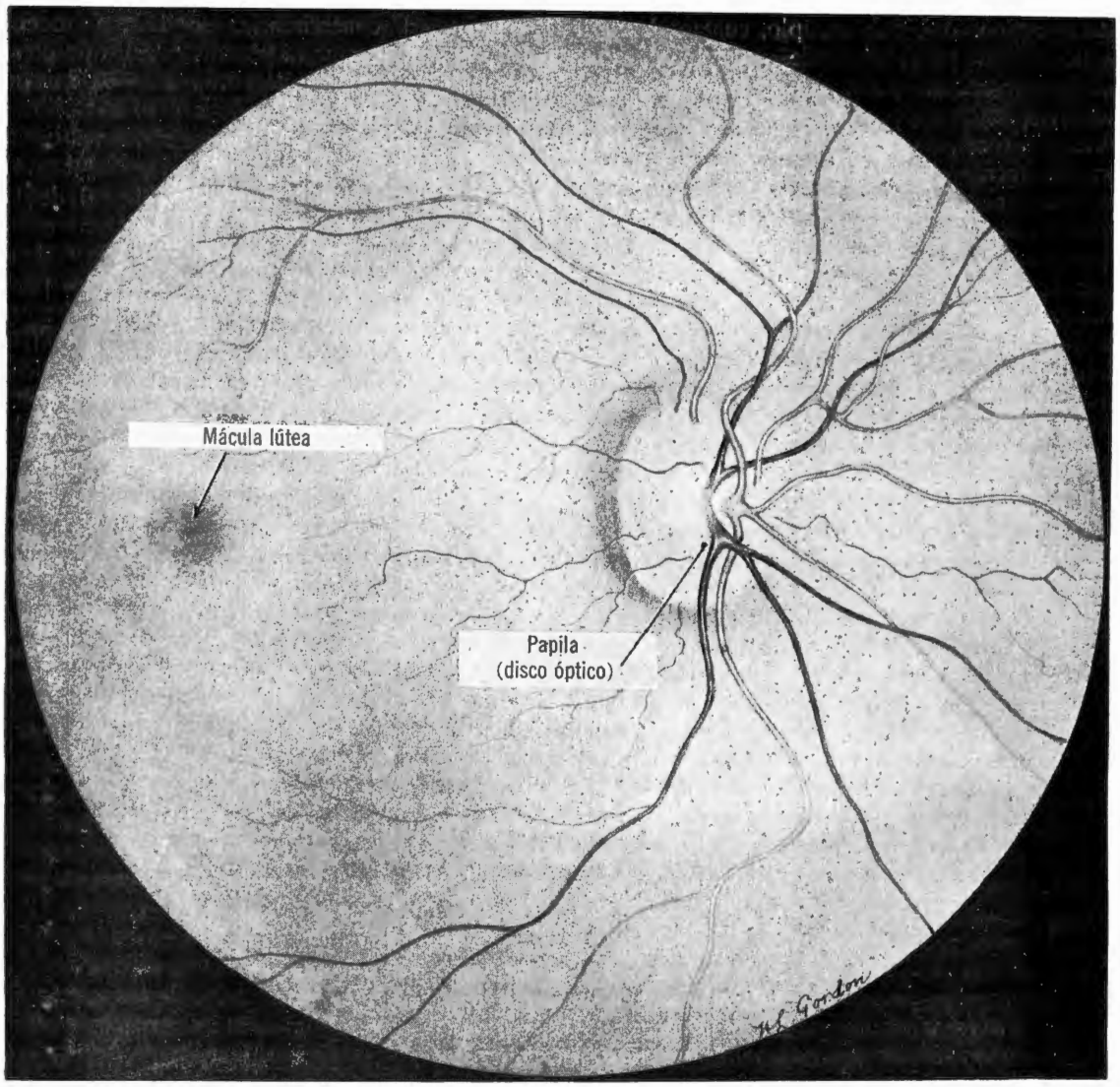

FIG. 31-23. Dibujo en blanco y negro del aspecto del fondo de ojo derecho tal como se ve con el oftalmoscopio.

NERVIO ÓPTICO

A semejanza de la capa de fibras nerviosas de la retina, el nervio óptico en la papila se halla compuesto de fibras nerviosas amielínicas, que contienen tejido de soporte neuróglico y algunos capilares. A nivel de la lámina cribosa, las fibras nerviosas dispuestas en haces tienen interpuesta una red fibrosa proveniente de la esclerótica (fig. 31-22). Después de atravesar la lámina cribosa, las fibras nerviosas se vuelven mielínicas, lo cual aumenta el calibre del nervio óptico (fig. 31-22). No adquieren una vaina de Schwann; en consecuencia, parecen fibras nerviosas de substancia blanca de la médula o el encéfalo. Las vainas del nervio ya han sido descritas e ilustradas en la figura 31-7.

ASPECTO INTERNO

Ya hemos señalado que el ojo es la ventana del cuerpo y que las estructuras intraoculares pueden observarse desde afuera. De hecho, el ojo es el único órgano en el cual las estructuras

situadas por dentro del ectodermo pueden observarse sin exposición artificial y sin interrumpir la integridad de la superficie corporal. Como muchos trastornos funcionales y patológicos del cuerpo se reflejan en modificaciones de las estructuras oculares, ello representa una gran importancia.

Es frecuente observar el interior del ojo mediante un instrumento denominado *oftalmoscopio.* Produce un haz luminoso cuyos rayos se proyectan a través de la córnea hacia el interior del ojo, de manera que el operador pueda ver las estructuras que hay en el fondo del globo ocular.

Con otro instrumento, que se ha denominado lámpara de hendidura, pueden estudiarse los detalles microscópicos de la conjuntiva, la córnea, el iris, el cristalino, el cuerpo ciliar e incluso de la parte anterior del cuerpo vítreo.

En la figura 31-23 se presenta en blanco y negro el fondo del ojo derecho tal como se ve mediante el oftalmoscopio in vivo. La superficie cóncava de la retina (fig. 31-23), de color gris en esta figura, en realidad tiene color rojo porque la luz es reflejada por los glóbulos rojos que hay en los capilares voluminosos de la capa coriocapilar. Todo el fondo tiene aspecto granuloso, en parte por la distribución irregular de pigmento a nivel del epitelio retiniano y en parte por la acumulación de células pigmentarias en la capa vascular de la coroides.

Las fibras amielínicas de la retina (capa 9) convergen en la zona donde sale el nervio óptico. Aquí las fibras retinianas se hallan muy apretadas; la zona constituye la porción denominada *papila.* A este nivel las fibras nerviosas no están unidas firmemente, de manera que la acumulación de líquido tisular en el tejido nervioso de la retina produce edema manifiesto de la papila; este es signo clínico temprano y de gran valor de diversos procesos patológicos. Como la papila tiene forma circular y diámetro de 1 mm, aproximadamente, suele denominarse *disco óptico.* Parece mucho mayor cuando se observa a través de los medios refringentes del ojo que visto directamente. Como la lámina cribosa (tejido fibroso de color blanco) está atravesada por fibras nerviosas grises y se halla provista de una red capilar, la papila tiene color rosado pálido, en contraste con el rojo intenso del resto de la retina. Si los capilares se atrofian, la papila toma color gris y las pequeñas perforaciones de la lámina cribosa, que ahora no quedan tan obscurecidas, aparecen en forma manifiesta. Si se atrofian las fibras del nervio, la papila toma aspecto blanquecino; éste puede aumentar más aún por proliferación de los tejidos neuróglico y fibroso.

La porción central de la papila, denominada *excavación fisiológica,* es una zona en forma de embudo creada por las fibras nerviosas divergentes. Si aumenta la presión intraocular (y en algunos otros trastornos también) pueden desplazarse hacia atrás la lámina cribosa y sus fibras nerviosas. Ello tiene por consecuencia que la papila quede deprimida y el signo recibe en oftalmología el nombre de *excavación de la papila.*

La arteria y la vena centrales de la retina aparecen en el centro de la depresión fisiológica y, bordeando su porción interna (figura 31-23), se irradian y ramifican por la parte interna de la retina (fig. 31-23).

Al colocar la papila en la porción inferior e interna, la naturaleza ha dejado en el polo posterior del ojo una zona, la *mácula lútea* (figura 31-23), que goza de la mayor agudeza visual. La porción central deprimida de esta zona, la *fovea centralis,* se halla situada a unos 2.5 diámetros papilares por fuera del borde de la papila, y algo por debajo de su centro. Las dimensiones que adquiere la mácula son muy variables, pero casi siempre muy parecidas a las de la papila.

Claro está, los grandes vasos retinianos que interferirían con la visión no atraviesan la mácula (fig. 31-23). En lugar de ello, pasan por encima y por debajo formando curvas amplias; esto le facilitará al estudiante localizar la mácula con el oftalmoscopio. Hay pequeños vasos que se extienden desde la concavidad de los vasos de mayor calibre y también desde la porción interna de la papila hacia la zona macular, sin alcanzar nunca el centro de la misma, que permanece completamente avascular. La presencia de pigmento amarillo en sus capas superficiales hace que la zona macular tenga color amarillo durante la vida (con luz sin rayos rojos).

Con luz blanca ordinaria aparece todavía más obscura y más roja que el resto de la retina (fig. 31-23). Su color más obscuro depende de una mayor riqueza de pigmento en la capa pigmentaria externa de la retina; el color rojo intenso depende de la sangre contenida en los grandes capilares coroideos situados detrás de esta zona. La fóvea central, vista a través de la pupila, parece un pequeño punto brillante porque la luz es reflejada por sus paredes cóncavas, como si fuera un espejo.

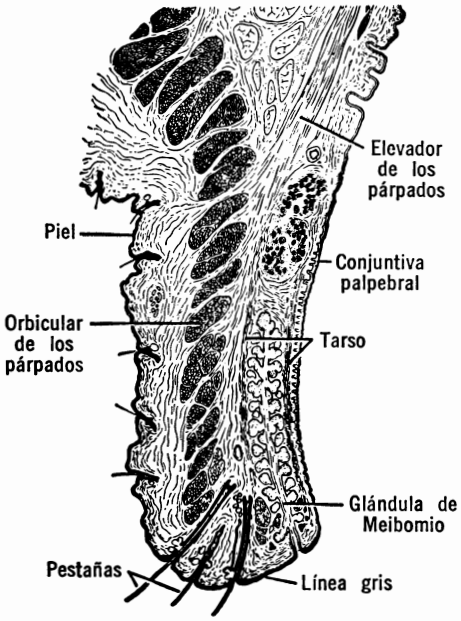

FIG. 31-24. Dibujo de un corte (pequeño aumento) perpendicular del párpado superior. (Según Duane, A.: Fuch's Textbook of Opthalmology, 8a. ed., Philadelphia, Lippincott.)

ESTRUCTURAS ACCESORIAS (ANEXOS)

Conjuntiva. Es una mucosa transparente delgada que recubre el "blanco" del ojo, constituyendo la conjuntiva bulbar (fig. 31-14), y los párpados (donde no puede verse a menos que se inviertan) formando la conjuntiva palpebral (fig. 31-24). El espacio que hay en el ángulo de unión de la conjuntiva palpebral con la bulbar recibe el nombre de *fórnix* o fondo de saco conjuntival.

El epitelio es estratificado y de tipo cilíndrico, con tres capas de células: una profunda de células cilíndricas, una media de células poligonales y una superficial de células planas o cuboides. No hay capa media en la mayor parte de la conjuntiva palpebral. Cuando el epitelio se acerca al borde del párpado se transforma y adopta el tipo estratificado plano, para continuarse con la epidermis de la piel. En todo el epitelio conjuntival hay diseminadas células caliciformes que secretan moco. Cerca del limbo el epitelio de la conjuntiva bulbar se transforma en estratificado plano y contiene, además, papilas profundas. Se continúa con el epitelio de la córnea.

La lámina propia de la conjuntiva está formada por tejido conectivo fibroso fino; es particularmente laxo encima de la esclerótica. Tiene diseminados pequeños acúmulos de linfocitos que forman nódulos cerca de los fórnices. La lámina propia, excepto a nivel del párpado, se continúa con una red más profunda y gruesa de tejido conectivo colágeno y elástico.

La abertura palpebral es el espacio que queda entre los bordes libres de los párpados (fig. 31-14). En su porción interna hay un pequeño acúmulo de lágrimas, el lacus lacrimalis y un pliegue libre de conjuntiva que recibe el nombre de *plica semilunaris* (fig. 31-14); probablemente sea el homólogo de la membrana nictitante de los pájaros. En el ángulo de la hendidura palpebral y en su extremo interno hace prominencia una pequeña masa carnosa, la *carúncula* (fig. 31-14); embriológicamente se trata de una porción que se ha separado de la parte marginal del párpado inferior y, por lo tanto, contiene unas pocas fibras musculares estriadas, algunos folículos pilosos y glándulas sebáceas.

Párpados. Cada párpado está cubierto de piel fina en su superficie anterior; ésta contiene folículos pilosos y algunas glándulas sebáceas y sudoríparas (fig. 31-24). La dermis es de textura extraordinariamente laxa; en las personas de raza blanca, el tejido subcutáneo casi no contiene grasa. La queratina de la epidermis se va adelgazando gradualmente a medida que la piel se acerca al borde libre del párpado; aquí se continúa con el epitelio de la conjuntiva palpebral, que según ya indicamos reviste la cara interna (posterior) del párpado (figura 31-24).

Cada párpado está reforzado con una placa de tejido conectivo denso, la *lámina tarsal.* Se halla en la parte posterior del párpado, de manera que la conjuntiva palpebral reviste su superficie posterior (fig. 31-24). En la lámina tarsal se hallan incluidas las porciones secretorias de glándulas sebáceas complejas, largas, dispuestas verticalmente, que reciben el nombre de *glándulas de Meibomio;* se abren en la parte posterior del borde libre del párpado (fig. 31-24). Si una de estas glándulas se infecta, el párpado presenta una hinchazón dolorosa del tamaño y forma de un guisante.

Debajo de la piel que reviste la superficie anterior del párpado hay haces de fibras musculares estriadas que corresponden a los músculos orbiculares (fig. 31-24). Entre los haces pasan algunas fibras colágenas de la aponeurosis del

músculo elevador del párpado que se insertan en la piel del mismo. Otras fibras colágenas se unen con la lámina del tarso. Otras, en fin, prosiguen hasta el borde del párpado delante de la lámina. Esta última lámina de tejido conectivo se va haciendo más areolar a medida que se acerca al borde del párpado, que alcanza, constituyendo una línea gris de cierta importancia como punto de referencia quirúrgico. Siguiendo esta línea gris puede incidirse el párpado y se abre el camino hacia el espacio submuscular que el oftalmólogo denomina *espacio intermarginal.*

Los folículos pilosos de las pestañas tienen dirección oblicua hacia adelante cuando se acercan a la superficie. Se hallan dispuestos en tres o cuatro hileras, inmediatamente por debajo de la línea gris. Están provistos de glándulas sebáceas que reciben el nombre de glándulas de Zeis. Entre los folículos se hallan las glándulas sudoríparas de Moll. La infección de cualquiera de estas glándulas produce un orzuelo.

Glándulas lagrimales. Las lágrimas están producidas por la glándula lagrimal y diversas glandulillas accesorias. La glándula lagrimal se halla situada en el borde superoexterno de la órbita ósea. El borde lateral del músculo elevador de los párpados la divide en dos lóbulos, uno orbitario profundo y otro palpebral superficial. Hay poco menos de una docena de conductos que vacían la glándula en el fórnix superior. Para llegar allí, la mayor parte de conductos que provienen del lóbulo orbitario tienen que atravesar el lóbulo palpebral. A lo largo de ambos fondos de saco hay diseminadas pequeñas glándulas lagrimales accesorias (glándulas de Krause); su número es mayor en el fórnix superior. En la carúncula hay glándulas menores todavía. Tiene interés recordar que el ojo puede conservarse en buen estado aunque falte la glándula lagrimal; esto permite suponer que la función de dicha glándula probablemente estribe en proporcionar un volumen más considerable de lágrimas en circunstancias especiales.

Las glándulas lagrimales se desarrollan a partir de la conjuntiva y son de tipo seroso tubuloalveolar compuesto. Las células secretorias tienen forma cilíndrica piramidal y contienen gotitas de grasa y gránulos de secreción (figura 31-25). Las unidades secretorias están rodeadas de células mioepiteliales situadas por dentro de la membrana basal.

La secreción de las glándulas lagrimales es ligeramente alcalina. Además de diversas sales, contiene una enzima bactericida conocida con el nombre de lisozima. Las lágrimas, distribuidas uniformemente sobre la córnea y la conjuntiva gracias a los movimientos de parpadeo, mantienen húmeda la superficie de ambas; esto, según ya señalamos, tiene importancia primordial. El flujo copioso de lágrimas sirve para lavar los sacos conjuntivales y la córnea y librarlos de partículas extrañas.

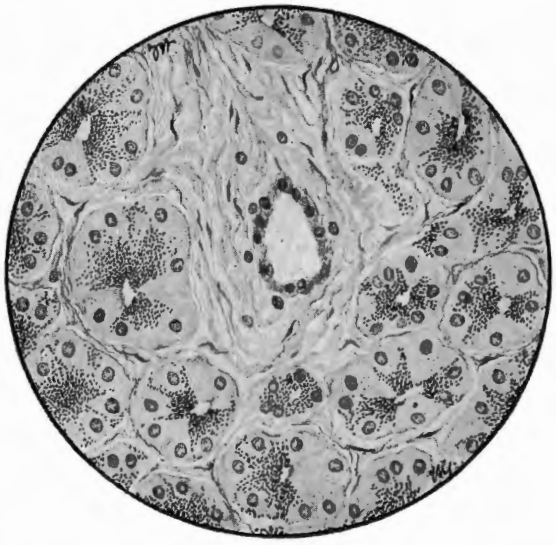

FIG. 31-25. Dibujo de un corte (gran aumento) de la glándula lagrimal, con unidades secretorias y un conducto.

DRENAJE DE LAS LÁGRIMAS. En el borde de cada párpado, cerca de su extremo interno, se halla una pequeña prominencia denominada *papila lagrimal.* En su vértice hay una pequeña abertura, visible a simple vista, denominada *punto,* que sigue por el *canalículo lagrimal.* Este es un pequeño conducto que primero atraviesa el párpado, luego se dirige hacia la línea media para unirse con el del otro párpado en una pequeña ampolla situada por afuera de una estructura denominada el *saco lagrimal.* Este se continúa con el *conducto nasolagrimal* que se abre en la superficie externa del meato nasal inferior; siguiendo este camino, las lágrimas se vacían más o menos continuamente en la nariz. Si a cualquier nivel este sistema de conductos queda bloqueado, las lágrimas (aunque sólo se trate de la secreción normal) se derraman por la piel de la cara.

Los puntos y los conductillos lagrimales están revestidos de epitelio plano estratificado no queratinizado; el saco lagrimal y el conducto

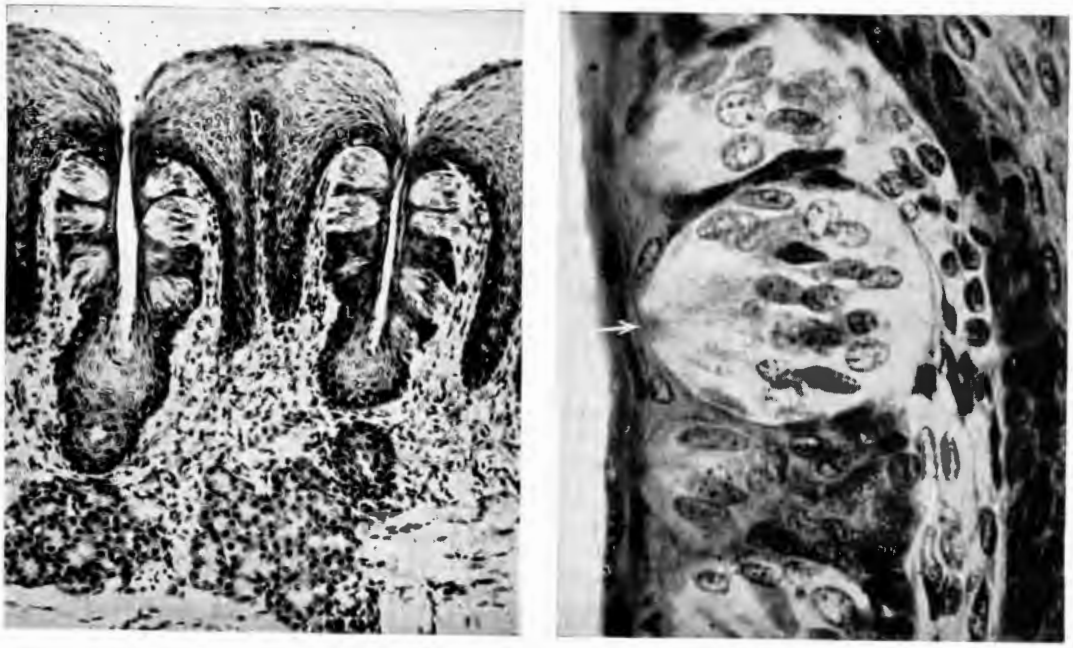

FIG. 31-26. *Izquierda,* Microfotografía (pequeño aumento) de un corte perpendicular a la superficie superior de la lengua del conejo a nivel de las papilas foliáceas. Estas papilas, que sólo están bien desarrolladas en algunos animales, permiten observar particularmente bien los corpúsculos gustativos, varios de los cuales se pueden ver en esta fotografía. *Derecha,* Microfotografía (gran aumento) de un corpúsculo gustativo en el epitelio de una papila foliácea del conejo. La flecha indica aproximadamente el lugar donde habría un poco (que aquí no se ve) y señala la pequeña depresión central (de color obscuro) en la cual se proyectan las pestañas de las células neuroepiteliales.

nasolagrimal se hallan revestidos de dos capas de epitelio cilíndrico con células caliciformes. La papila lagrimal es rica en fibras elásticas.

CORPUSCULOS DEL GUSTO

Los impulsos nerviosos correspondientes al sentido del gusto se originan en corpúsculos que se tiñen débilmente, en forma de yemas o pequeñas barricas, dispuestos perpendicularmente a la superficie en el epitelio de la mucosa de la boca y garganta (fig. 31-26). Los hay en gran número sobre todo en la superficie superior de la lengua, especialmente a los lados de los surcos que rodean las papilas caliciformes. Sin embargo, también se hallan en las papilas fungiformes e incluso en el epitelio interpapilar. Puede haber unos pocos en otras partes de la boca y en el revestimiento de la garganta. No es raro observar un corpúsculo gustativo en el epitelio de la superficie laríngea de la epiglotis. Se han descubierto incluso en otras partes de la laringe.

Un corpúsculo gustativo, a semejanza de una cebolla, presenta una constricción en cada extremo. Además, observado en cortes presenta una estructura laminar muy parecida a la de la cebolla. Depende de la disposición de sus células, que son de dos tipos: células de *sostén* y células *neuroepiteliales* del gusto. Las células de sostén tienen forma que recuerda las tajadas del melón; son más delgadas en los dos extremos que en la parte media y desde uno a otro extremo del corpúsculo gustativo siguen trayecto curvo como las duelas de una pequeña barrica. Al final de la estructura fusiforme que llega casi a la superficie, están dispuestas de manera que rodean una pequeña depresión central o *poro,* que comunica con la superficie por una delgada abertura denominada el *poro gustativo interno;* éste atraviesa el epitelio que reviste el extremo del corpúsculo gustativo. La zona correspondiente está indicada por una flecha en la fig. 31-26, pero el propio poro no se observa en la microfotografía. (Los poros son de tan pequeño calibre que es muy raro observarlos en los cortes.) Las células neuroepitelia-

les del gusto están entremezcladas con células de sostén en la parte central del corpúsculo. Se trata de células largas y estrechas. El borde libre de cada una se extiende hasta la fosa del extremo del corpúsculo donde da origen a una pestaña corta que se extiende dentro del mismo.

La sensación gustativa procedente de los dos tercios anteriores de la lengua se transmite por la cuerda del tímpano, rama del facial; las que provienen del tercio posterior, por el nervio glosofaríngeo. Las fibras terminales penetran en el extremo profundo de los corpúsculos gustativos y acaban en íntimo contacto con las células neuroepiteliales.

Toda substancia que ha de despertar sabor, sea cual sea, indefectiblemente tiene que disolverse en la saliva y penetrar por el poro hasta el extremo superficial de un corpúsculo gustativo. Aquí modifica las pestañas de las células neuroepiteliales en forma no conocida y origina un impulso nervioso en las fibras correspondientes. Como ocurre en el caso del olfato, sólo hay algunos sabores básicos: dulce, ácido, salado y amargo, quizá alcalino y metálico; indudablemente ha de haber receptores especializados para cada uno de ellos. Tales receptores no están uniformemente distribuidos, de manera que algunos sabores son percibidos más fácilmente en determinadas partes de la lengua que en otras. Resulta casi increíble la enorme variedad de gustos que podemos percibir gracias a combinaciones diversas de estos pocos sabores fundamentales. En realidad, resulta fácil confundir hasta cierto punto sabor y olor; muchos de los sabores más exóticos probablemente dependan más del olfato que del gusto.

EL OIDO

INTRODUCCIÓN

Cada oído tiene tres partes principales, oído interno, oído externo y oído medio.

El oído es responsable no sólo de la audición sino también de apreciar: 1) cómo está orientada la cabeza en el espacio en relación con las fuerzas de la gravedad, y 2) si tiene lugar un movimiento de la cabeza (para vencer la inercia) o si se está produciendo movimiento continuo de la cabeza alterándose la frecuencia o la dirección del mismo. Puede parecer curioso que los órganos terminales relacionados con la conservación del equilibrio guarden tan estrecha

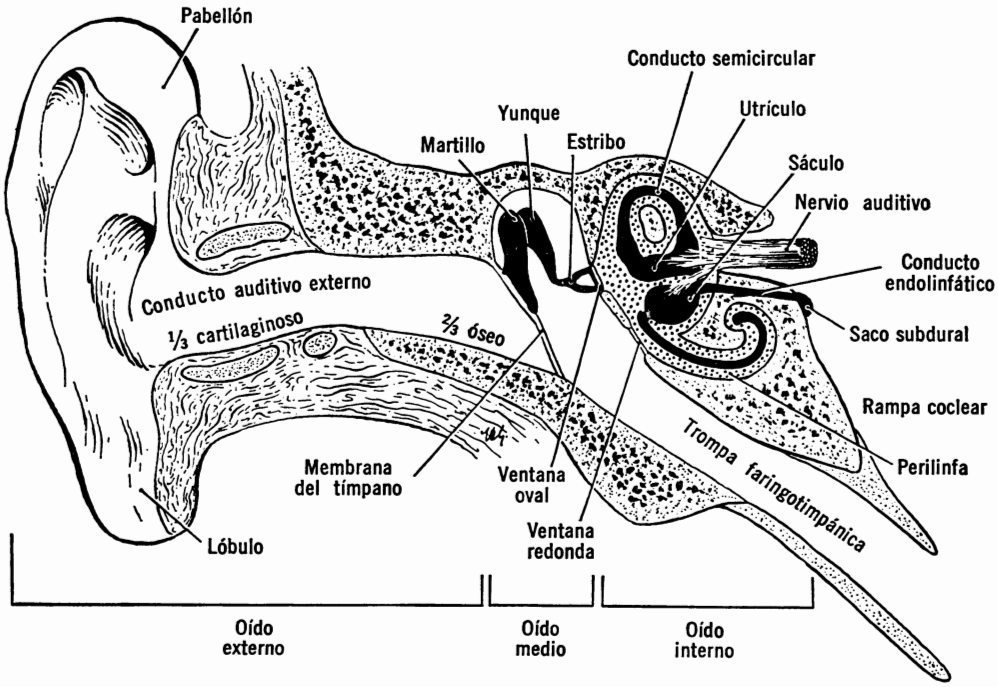

FIG. 31-27. Esquema que demuestra las relaciones de los oídos externo, medio e interno. (Copiado y modificado de Addison: Piersol's Normal Histology, 15a. ed., Philadelphia, Lippincott.)

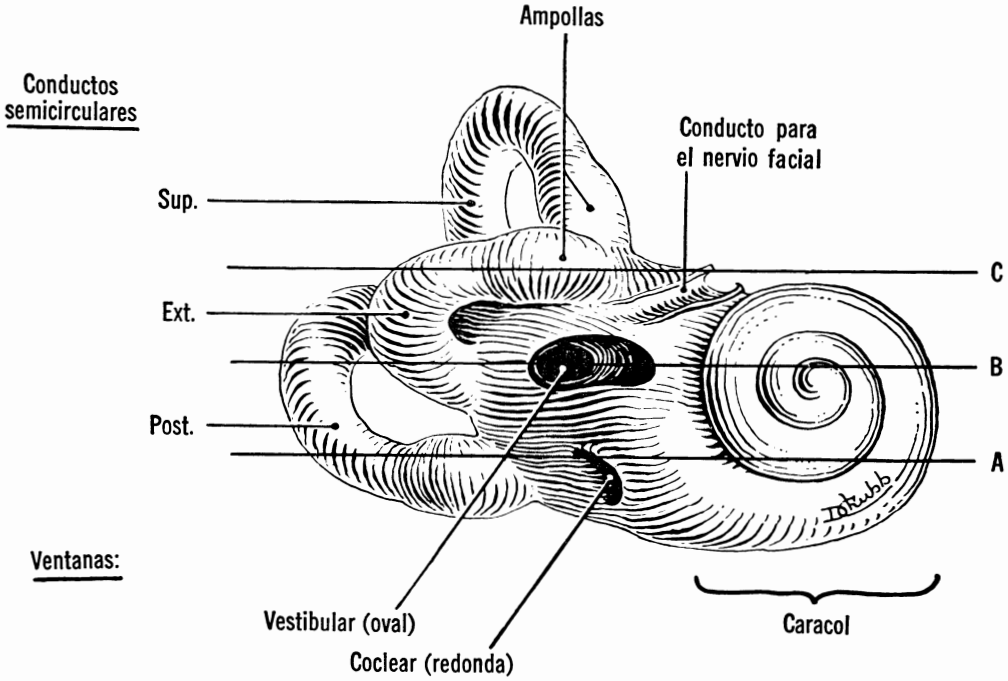

FIG. 31-28. Vista anterolateral del laberinto óseo. Pueden verse las ventanas oval y redonda que se abren en el vestíbulo; el caracol se extiende desde el vestíbulo hacia la derecha y los conductos semicirculares hacia la izquierda. (Grant, J. C. B.: Method of Anatomy, 4a. ed., Baltimore, Williams & Wilkins. Se han añadido las líneas A, B y C.)

relación con los órganos terminales de la audición. Sin embargo, en la evolución el oído fue un órgano que permitía a los animales conservar el equilibrio antes de ser un órgano de audición.

ESTRUCTURA GENERAL

El *oído externo* está formado por una estructura apendicular, la *oreja,* y un conducto, el *meato auditivo externo (meatus* = conducto o paso), que desde la oreja penetra en el interior del cráneo (fig. 31-27) hasta alcanzar una pequeña cavidad situada en la porción petrosa del hueso temporal, conocida por caja del tímpano u oído medio. El meato o conducto auditivo externo, aunque va hasta el oído medio (fig. 31-27), no se abre en él; la denominada *membrana timpánica* cierra el extremo interno del conducto auditivo externo separándolo del oído medio (fig. 31-27). Esta membrana, parte importante de la pared externa del oído medio, tiene forma y espesor adecuados y se halla mantenida a tensión justa para vibrar según las ondas sonoras que la alcanzan siguiendo la oreja y el conducto auditivo externo.

Antes de referirnos más detalladamente a la estructura general y la función del oído medio vamos a referirnos brevemente al oído interno, pues aquí están localizados los grupos especiales de terminaciones nerviosas que son estimulados selectivamente por el sonido, que cambian en relación con gravedad y las alteraciones del movimiento.

El oído interno está formado por una serie de tubos membranosos dispuestos en planos diferentes, junto con dos sacos membranosos en comunicación con aquéllos (figs. 31-27, 31-28 y 31-29). Este sistema cerrado de tubos y sacos membranosos está lleno de un líquido denominado *endolinfa;* en determinadas zonas, que describiremos más tarde, hay estructuras neuroepiteliales provistas de terminaciones nerviosas especiales dentro de tales estructuras membranosas. Todo el sistema de tubos y sacos membranosos se parece tanto a un laberinto, que recibe el nombre de *laberinto membranoso.* El laberinto membranoso se halla dentro de una serie de espacios y cavidades en el hueso; tienen

la misma forma que él, pero son de dimensiones algo mayores. Constituyen el denominado *laberinto óseo.* Aunque en algunos lugares el laberinto membranoso está unido al periostio que reviste la pared del laberinto óseo, casi todo el laberinto membranoso se halla rodeado de un líquido denominado *perilinfa* que llena el espacio que queda entre los dos. Para tener una idea clara de estos laberintos es muy útil estudiar un modelo en tres dimensiones.

La porción más dilatada del laberinto óseo se halla situada en la parte profunda del hueso, por dentro de la pared interna del oído medio; esta parte del laberinto membranoso recibe el nombre de vestíbulo porque sería el zaguán por el cual debería entrar un visitante microscópico que penetrara en el oído interno desde el oído medio. No hay puertas que separen el oído medio del vestíbulo del laberinto óseo; por lo tanto, cualquier visitante que hubiera llegado a la cavidad timpánica tendría que penetrar en el oído interno por una ventana. Hay dos ventanas en la pared ósea que separa el oído medio, lleno de aire, del vestíbulo del laberinto óseo, lleno de líquido. La superior recibe el nombre de *ventana oval,* la inferior se denomina *ventana redonda* (fig. 31-28). Normalmente ambas ventanas están cerradas; para describir el tipo de cierre hemos de hacer una pequeña digresión.

Ya señalamos que las ondas sonoras hacen vibrar la membrana timpánica, y que ésta constituye parte muy importante de la pared externa del oído medio. Existe una cadena de huesecillos que atraviesa el oído medio desde la pared externa hasta la interna (fig. 31-27). El borde libre del primer huesecillo de la cadena se halla unido a la membrana del tímpano; el borde libre del último huesecillo se adapta firmemente a la ventana oval situada en la pared interna del oído interno (figs. 31-27 y 31-31). Por lo tanto, cuando las ondas sonoras hacen vibrar

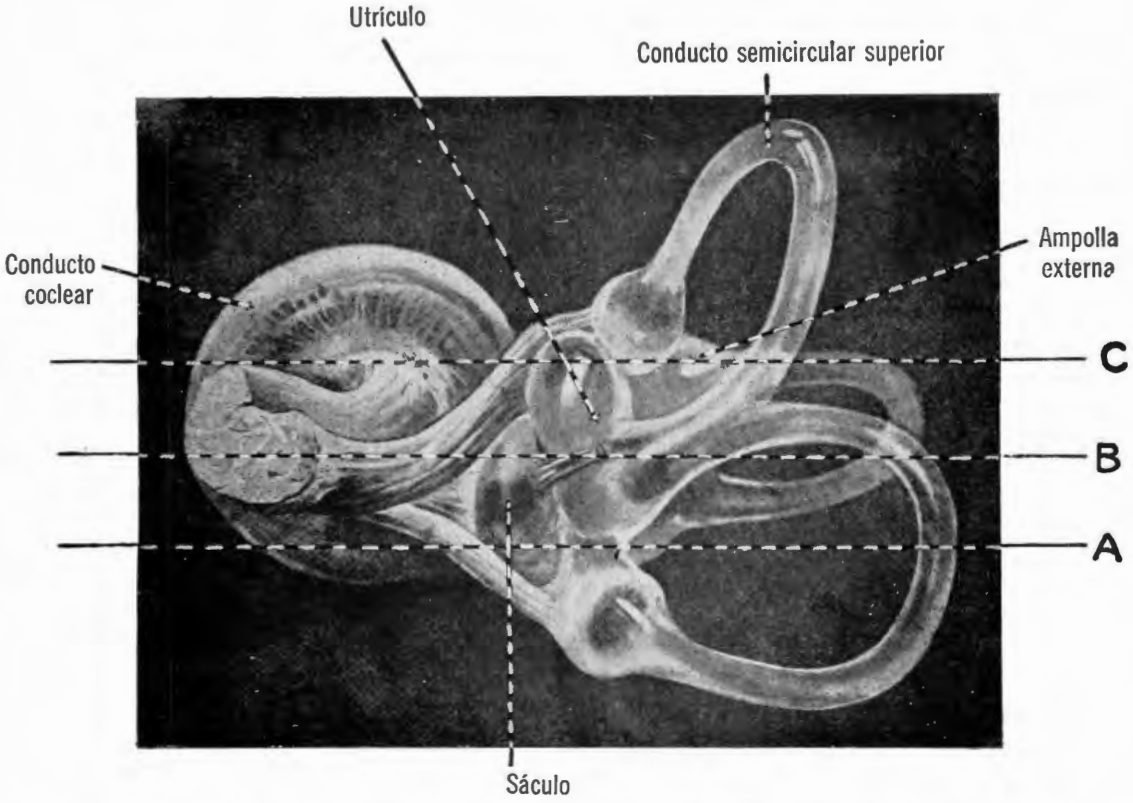

FIG. 31-29. Dibujo del laberinto membranoso derecho en un adulto (vista interna y posterior). Obsérvese la relación entre el conducto coclear, el utrículo, el sáculo, los conductos semicirculares y las ampollas. (Spalteholz, W.: Hand-Atlas of Human Anatomy, 13a. ed., Philadelphia, Lippincott. Las líneas A, B y C se han añadido.)

la membrana del tímpano, la cadena de huesecillos transmite estas vibraciones a través del oído medio; como el borde libre del último huesecillo no se halla adaptado rígidamente a la ventana oval (detrás de la cual se halla la perilinfa del laberinto óseo) sino dispuesta como un pistón en un cilindro, las vibraciones son transmitidas a la perilinfa del vestíbulo. Pero los líquidos son incomprensibles, y cada vez que el líquido es impulsado a nivel de la ventana oval, el impulso debe transmitirse a otra estructura. Esta es la ventana redonda, que sólo está cerrada por una membrana suficientemente elástica. Después de describir los dispositivos mecánicos que hay en el oído y que permiten que las ondas sonoras pongan en vibración la perilinfa, para seguir exponiendo cómo estas vibraciones estimulan las terminaciones nerviosas hemos de referirnos previamente a otros detalles de los laberintos membranoso y óseo.

Aunque el laberinto óseo (fig. 31-28) tiene forma compleja, su estudio resulta más fácil si lo consideramos formado por tres partes principales. La primera de ellas es el vestíbulo; ya hemos dicho que constituye su parte más dilatada, situada inmediatamente por dentro del oído medio. Las otras dos partes del laberinto óseo pueden considerarse como prolongaciones del vestíbulo; en ellas el laberinto óseo tiene forma tubular. La más anterior de las dos prolongaciones tubulares del laberinto óseo sigue un trayecto espiral, con vueltas sucesivas de diámetro decreciente (figs. 31-27 y 31-28). Como la porción arrollada del laberinto óseo se parece algo a una concha de caracol, recibe el nombre de *cóclea* (en latín, concha de caracol). La más posterior de las dos prolongaciones del laberinto óseo desde el vestíbulo (en realidad, esta extensión se considera parte del vestíbulo) está formada por tres tubos óseos separados, de tipo cilíndrico, cada uno de los cuales al abandonar el vestíbulo sigue un trayecto semicircular de manera que acaba regresando al mismo vestíbulo (uno de ellos puede observarse en la fig. 31-27); por lo tanto, cada uno de los tubos comunica en sus dos extremos con el vestíbulo (fig. 31-28). Los tubos óseos reciben el nombre de *conductos semicirculares;* tiene gran significado el hecho de que se hallen dispuestos en planos diferentes y cada uno aproximadamente en ángulo recto con los otros dos (fig. 31-28).

Según ya indicamos, el laberinto membranoso (fig. 31-29) se halla formado por un sistema de tubos y sacos membranosos incluidos sin presión en el laberinto óseo. En realidad, hay *dos* sacos en el laberinto membranoso, ambos en el vestíbulo del laberinto óseo. El más anterior y pequeño recibe el nombre de *sáculo (sacculus* = saco pequeño) y puede verse en negro en la figura 31-27; el mayor y más posterior, el nombre de *utrículo (utriculus* = pequeña bolsa de piel); en parte puede verse también en la figura 31-27. Los dos sacos comunican entre sí por medio de un delgado conducto membranoso.

Según ya explicamos, el laberinto membranoso llena todo el laberinto óseo. El tubo membranoso que penetra en el caracol nace del sáculo. Al entrar en la vuelta basal del caracol recibe el nombre de *conducto coclear.* No se trata, como podría imaginarse en principio, de un tubo redondo; por lo contrario, tiene más bien forma acintada, de una cinta ancha y gruesa "planchada" en un lado, de manera que resulta mucho más delgado que el otro. Una cinta de este tipo vista en corte transversal tendría forma triangular. El conducto del caracol, claro está, no es sólido como una cinta, sino hueco, y está lleno de endolinfa. En la figura 31-33 puede verse un corte transversal donde está marcado *conducto coclear.*

El borde grueso del conducto coclear está unido a un lado del conducto óseo del caracol por el ligamento espiral (fig. 31-33, *ligamento espiral).* El otro borde más delgado del conducto coclear hueco y acintado está unido al otro lado del conducto óseo. Por lo tanto, el conducto coclear forma un anaquel hueco que atraviesa el conducto óseo dividiéndolo en dos partes en toda su longitud. En esta forma el conducto coclear asciende en espiral por las vueltas del caracol quedando siempre la parte superior, que recibe el nombre de *rampa vestibular* (figura 31-33) separada de la parte inferior denominada *rampa timpánica* (fig. 31-33). Tanto la rampa vestibular como la timpánica están llenas de *perilinfa.* (Este líquido es idéntico al cefalorraquídeo, con el cual se halla en comunicación en una forma que no corresponde describir aquí.) Pero a todo lo largo del caracol el conducto coclear mantiene la perilinfa de la rampa vestibular separada de la perilinfa de la rampa timpánica. (En realidad, hay una pequeña abertura entre las dos rampas a nivel del vértice del caracol, pero por el momento vamos a prescindir de ella.)

Como no existe libre comunicación entre la perilinfa de la rampa vestibular y la de la rampa timpánica para que las vibraciones de la

perilinfa en la primera alcancen la rampa timpánica, tienen que transmitirse a través de todo el espesor del conducto coclear acintado que contiene endolinfa. La perilinfa de la rampa vestibular se halla en contacto con la perilinfa que baña la cara interna de la ventana oval. Esta perilinfa recibe las vibraciones de la membrana timpánica por vía de la cadena de huesecillos, el último de los cuales se adapta a la ventana oval. Por lo tanto, las vibraciones del tímpano se transmiten siguiendo el caracol por la perilinfa que se extiende desde la ventana oval hacia arriba, por la rampa vestibular. Pero, según ya señalábamos, el líquido es incompresible; por lo tanto, el hueso que se adapta a la ventana oval no puede deprimirla a menos que el líquido contenido en el laberinto óseo pueda hacer protrusión en algún otro lugar. La perilinfa de la rampa timpánica se halla en libre comunicación con la que baña la cara interna de la ventana oval. Por lo tanto, las vibraciones transmitidas de la ventana oval siguiendo la perilinfa de la rampa vestibular a través del espesor del conducto coclear, pueden alcanzar la perilinfa de la rampa timpánica y desde aquí a la ventana redonda que "cede" lo suficiente para que pueda actuar el mecanismo descrito.

El órgano terminal de la audición está formado por una cinta estrecha de células neuroepiteliales y fibras especiales dispuestas a lo largo del suelo del conducto coclear en toda su longitud. Esta estructura terminal de forma alargada y acintada, recibe el nombre de *órgano de Corti.* Esta estructura (que no viene marcada) se puede ver en corte en la figura 31-33, donde está por encima de la *membrana basilar* y parte de la lámina *espiral ósea.* La mayor parte está cubierta por la *membrana tectoria.* Más tarde daremos detalles acerca de su estructura. Es en este órgano donde se originan los impulsos nerviosos que crean la audición cuando sus células especiales son estimuladas por vibraciones transmitidas a través del conducto coclear desde la perilinfa de la rampa vestibular hacia la perilinfa de la rampa timpánica. Con mucha probabilidad las vibraciones causadas por notas altas afectan los receptores de la parte más basal del caracol, y las de notas bajas afectan la parte terminal del caracol.

Vamos a considerar ahora la función de la extensión más posterior del laberinto óseo, los conductos semicirculares. Los conductos semicirculares (fig. 31-28), como el caracol, están llenos de perilinfa; cada uno contiene, además, un tubo membranoso (parte del laberinto membranoso) lleno de endolinfa (fig. 31-29). En una parte especial dilatada de cada tubo membranoso denominado *ampolla* (fig. 31-29), hay en su pared un pequeño acúmulo de células neuroepiteliales llamado una *cresta.* Hay otro órgano terminal localizado en el utrículo. Consiste en una pequeña masa de células neuroepiteliales y terminaciones nerviosas junto con algunas otras características que vamos a estudiar ahora; se denomina *mácula* (en latín significa mancha). Se observa una mácula similar en el sáculo. Vamos a estudiar ahora su estructura microscópica y sus funciones.

ESTRUCTURA MICROSCÓPICA DE LAS PARTES DEL OÍDO

Oreja. En los animales inferiores la oreja sirve para tres fines. Como es movible y de forma de embudo, puede dirigirse hacia el lugar de donde procede el sonido, actuando como una trompeta que recoge las ondas sonoras y las dirige al oído medio. Los animales que viven bajo tierra y los acuáticos pueden ocluir el meato con la oreja, evitando así que se ensucie con tierra y agua. En el hombre, la oreja es una estructura vestigial que apenas puede moverse; tiene poco valor para localizar los sonidos o proteger el oído; su forma irregular y aplanada (fig. 31-27) parece excluir toda función de colector de ondas sonoras.

La oreja conserva su forma porque contiene fibrocartílago elástico amarillo. La oreja está cubierta de piel en ambos lados. El tejido subcutáneo de la superficie posterointerna es un poco más grueso que el de la superficie anteroexterna y contiene algunas células adiposas. Pueden encontrarse folículos pilosos con glándulas sebáceas dispersos por la dermis en ambos lados; son particularmente manifiestos a la entrada del conducto auditivo externo. En la parte más baja de la oreja hay un *lóbulo;* se trata de una masa de grasa, incluida en tabiques de tejido conectivo y cubierta de piel. La escasez relativa de terminaciones nerviosas y la riqueza de capilares hace que en el laboratorio el lóbulo de la oreja resulte muy adecuado para obtener sangre.

Meato auditivo externo. Este conducto, que va a parar al tímpano, está revestido del epitelio plano estratificado de la piel. Para que el conducto no se ocluya, sus paredes tienen soporte rígido; en la parte externa está formado por cartílago elástico, continuo con el de la

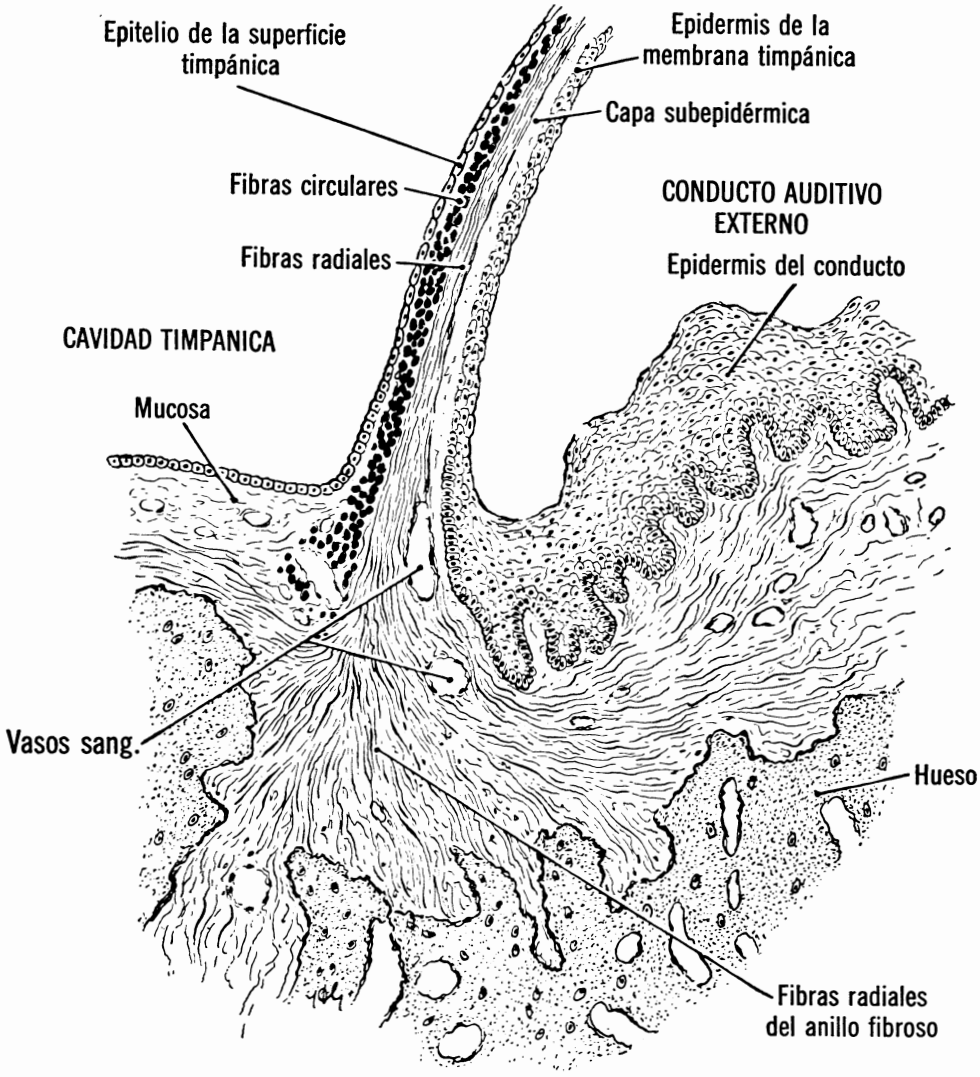

FIG. 31-30. Esquema de un segmento de tímpano humano (pequeño aumento; corte transversal). Obsérvese la relación de la membrana timpánica con el conducto auditivo externo y el oído medio, y la fijación de dicha membrana.

oreja; en la parte interna, la firmeza está proporcionada por el hueso (fig. 31-27). En el tercio externo del conducto hay unos pocos pelos cortos; acompañando a sus folículos hay grandes glándulas sebáceas. En la submucosa, por debajo de las glándulas sebáceas, hay agregados de glándulas tubulares *ceruminosas;* se abren directamente en la superficie del conducto auditivo externo o en los conductos sebáceos. Las glándulas ceruminosas parecen ser glándulas sudoríparas modificadas; sus túbulos están revestidos de células cuboides altas o cilíndricas. La secreción combinada de las glándulas sebáceas y ceruminosas, el *cerumen,* puede acumular y evitar las ondas sonoras. En los dos tercios internos del conducto las glándulas ceruminosas sólo se hallan en su pared superior.

Membrana timpánica. La membrana timpánica viene a ser como un bocadillo, en el cual el jamón sería el tejido conectivo colágeno y el pan, a cada lado, el epitelio (fig. 31-30). La capa epitelial externa se continúa con el epitelio plano estratificado que reviste el meato auditivo. Difiere de él en que no posee papilas, con

excepción de una pocas cerca del borde, y también en que a nivel de la parte central del tímpano está formada solamente por dos capas de células. Además, se descubren mitosis solamente en la periferia, pero con el tiempo las nuevas células que nacen de estas mitosis emigran hacia el centro del tambor. Por lo tanto, la substitución de células perdidas en la región central del tímpano corresponde a células nuevas que se desplazan desde la periferia.

El epitelio de la mucosa del oído medio se va aplanando hasta constituir una capa única de células cuboides bajas; forman el revestimiento interno del tímpano. La porción fibrosa media está constituida por dos capas de fibras colágenas; las más externas se hallan dispuestas radialmente, las internas en forma circular. La parte más alta del tímpano es delgada y fláccida porque carece de relleno colágeno. Por tal motivo recibe el nombre de *pars flaccida* o *membrana de Schrapnell.*

Oído medio. El oído medio o caja del tímpano es una pequeña cavidad situada dentro del hueso y revestida de epitelio, de forma que recuerda la de un glóbulo rojo visto de perfil. En la cavidad timpánica se consideran cuatro paredes, un techo y un suelo. Tiene aproximadamente iguales la altura y la longitud (unos 15 milímetros), pero es muy delgada. La pared externa está formada principalmente por la membrana del tímpano (fig. 31-27); la interna es el hueso que separa el oído medio del oído interno. Entre las paredes anterior e interna queda espacio para un conducto, denominado *trompa de Eustaquio,* que se dirige hacia adelante y comunica con la nasofaringe (figura 31-27).

El epitelio que reviste la cavidad está formado por células cúbicas simples, sin cilios ni membrana basal. La lámina propia es una delgada capa conectiva, firmemente adherida al hueso. En algunas zonas las células cuboides pueden tener espesor de varias capas. En caso de infección, el epitelio puede volverse ciliado o bien adoptar el tipo plano estratificado.

El oído medio alberga tres huesecillos, dos músculos y un nervio. Hacia adelante, está en comunicación con la faringe por el conducto *faringotimpánico* o trompa de Eustaquio; esta comunicación hace que el oído medio esté lleno de aire y facilita el acceso de la infección directamente desde las vías aéreas superiores (fig. 31-27). De hecho, las infecciones del oído medio constituyen complicaciones bastante frecuentes de los resfriados, sobre todo en los niños. Por detrás, la cavidad timpánica se continúa con un número variable de espacios alveolares situados en el hueso, las *cavidades neumáticas mastoideas.* Estas también pueden quedar afectadas por infecciones retrógradas que se propagan al oído medio desde la nasofaringe.

HUESECILLOS. Los tres huesecillos del oído medio son el *martillo,* el *yunque* y el *estribo* (fig. 31-27). Con toda seguridad recibieron sus nombres en los tiempos de las herrerías; tales denominaciones quizá hoy no tengan gran sentido para los estudiantes. El martillo tiene forma de tal, con cabeza redondeada, mango largo y una apófisis en la región del cuello constreñida que une la cabeza con el mango. El yunque tiene forma de diente molar, con un cuerpo o "corona", una "raíz" vertical y otra horizontal. El estribo, como indica su nombre, tiene forma de tal, con cabeza, cuello, dos ramas y base oval. La cabeza del martillo se adapta bien a la "corona" del yunque; la "raíz" vertical del yunque se adapta perfectamente a la cabeza del estribo (fig. 31-27).

Los huesecillos transmiten las vibraciones originadas por las ondas sonoras en la membrana del tímpano a una de las dos ventanas que hay en la pared interna del oído medio. Para ello, el mango del martillo está firmemente unido a la membrana timpánica (fig. 31-27) y transmite las vibraciones al yunque; éste las hace llegar al estribo, cuya base, perfectamente adaptada a la ventana oval, la desplaza en uno y otros sentidos. Así se transmiten las vibraciones a la perilinfa del vestíbulo, según ya hemos visto. En el curso de esta transferencia la amplitud de las vibraciones disminuye, pero su fuerza aumenta, ya que los huesecillos están dispuestos de manera que ejercen acción de palanca. Estos son huesos largos atípicos, sin epífisis, que alcanzan prácticamente todo su volumen durante la vida fetal. El martillo y el yunque tienen pequeñas cavidades medulares centrales; el estribo no las posee en el adulto. Los "extremos" de estos huesos están recubiertos de cartílago articular; quedan unidos por pequeños ligamentos, y el martillo y el yunque están suspendidos al techo del oído medio por ligamentos. Las superficies periósticas de estos huesos están recubiertas por la mucosa de la cavidad del oído medio.

MÚSCULOS. Los dos músculos de la cavidad timpánica son el *tensor del tímpano* y el del *estribo.* El primero, llamado también músculo del martillo, está albergado en un conducto óseo por encima del techo cartilaginoso de la trompa de Eustaquio. Su tendón cruza la cavi-

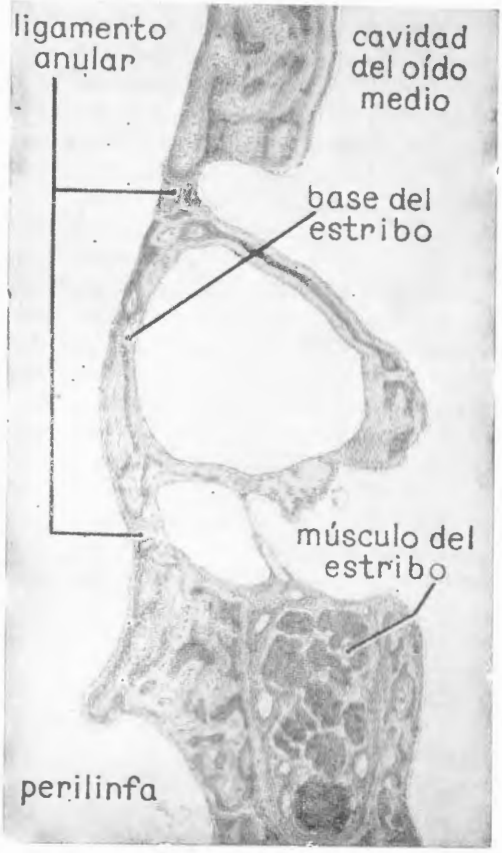

FIG. 31-31. Dibujo (pequeño aumento) de un corte horizontal de la base del estribo a nivel de la ventana oval del oído derecho en un niño, que corresponde aproximadamente a la línea B de la figura 31-28. Obsérvense las relaciones del músculo del estribo y el ligamento anular con el estribo y la pared interna de la caja del tímpano.

dad timpánica por dentro y por debajo para insertarse en el mango del martillo. El músculo del estribo se halla en la pared posterior de la cavidad timpánica (fig. 31-31), y su tendón, que sale en la parte alta de una pequeña proyección de hueso denominada la pirámide, se inserta en el cuello del estribo. No se sabe con seguridad la forma en que estos músculos modifiquen la transmisión de las ondas sonoras por los huesecillos. El músculo tensor tira del martillo hacia adentro, con lo cual queda tensa la membrana del tímpano y quizá aumente la intensidad de los sonidos de tono alto. El músculo del estribo tira de la base del estribo hacia fuera, con lo cual disminuye la presión intralaberíntica y quizá aumente la percepción auditiva para los sonidos de frecuencia baja. Se ha comprobado que mientras se está expuesto a sonidos intensos se produce contracción refleja del músculo del estribo. Por lo tanto, parece que este músculo desempeñe papel protector evitando que las vibraciones excesivamente violentas puedan lesionar los órganos sensoriales específicos del oído interno.

NERVIOS. El nervio de la cuerda del tímpano atraviesa el oído medio en contacto con la superficie interna del tímpano. No guarda ninguna relación con la audición. Además de este nervio, pueden encontrarse ramas de muchos otros en la mucosa y paredes óseas del oído medio. El facial sigue un largo conducto situado en la pared interna del oído medio. Su única relación con el oído estriba en que inerva el músculo del estribo. La rama timpánica del glosofaríngeo (nervio de Jacobson) es el gran nervio sensitivo del oído medio; la rama auricular del vago (nervio de Arnold) inerva la piel del conducto auditivo externo. A veces la estimulación del conducto auditivo externo, por ejemplo, al introducir un espéculo en él, provoca una crisis de tos o vómito. Se considera que ello depende de un reflejo en el cual el impulso aferente se transmite por el nervio de Arnold.

VENTANA OVAL. La base del estribo se adapta perfectamente a la ventana oval. Su porción periférica está unida al anillo cartilaginoso de esta ventana por un ligamento anular compuesto de fibras colágenas y elásticas gruesas (figura 31-31). La mucosa que reviste la cavidad del oído medio se refleja desde este ligamento hacia el estribo. A través de la membrana oval las vibraciones alcanzan la perilinfa del vestíbulo.

VENTANA REDONDA. Como el líquido es incompresible, tiene que haber algo susceptible de ser desplazado por la linfa cuando ésta sufre compresión de la ventana oval que la impulsa hacia dentro. Esta porción móvil es una membrana bastante elástica que cierra la ventana redonda a modo de cristal flexible. La membrana tiene un núcleo de tejido conectivo y está revestida en la superficie del oído medio por mucosa; en su cara interna se halla recubierta por tejido conectivo del espacio perilinfático del vestíbulo (fig. 31-32).

La trompa faringotimpánica. A nivel del conducto faringotimpánico o trompa de Eustaquio el epitelio cúbico simple de la cavidad del oído medio se transforma en epitelio respiratorio, o sea, de tipo cilíndrico ciliado seudoestratificado. En la trompa el revestimiento epitelial tiene

pliegues; pueden observarse células caliciformes en el epitelio de la porción cartilaginosa de la trompa. Cerca del extremo faríngeo, en la submucosa, hay una glándula mixta serosa y mucosa. Normalmente las superficies mucosas de la trompa se hallan en contacto; sólo se abre en los momentos de deglución. Dentro del oído medio la presión sólo puede equilibrarse rápidamente con la atmosférica cuando la trompa está abierta. Por lo tanto, al viajar en aeroplano puede evitarse la molestia efectuando movimientos de deglución. Estos abren la trompa y permiten que la presión en el oído medio se equilibre con la atmosférica.

Cavidades neumáticas o células aéreas mastoideas. A comienzos de la vida, la apófisis mastoides y todo el hueso petroso que rodea el oído interno están llenos de médula hemopoyética. En el adulto, a nivel de la región mastoidea esta médula ha sido substituida por pequeñas bolsas aéreas que se continúan con la cavidad del oído medio. El proceso en virtud del cual el hueso es invadido por estos sacos aéreos recibe el nombre de *neumatización;* se inicia muy pronto, en el tercer mes de la vida fetal, pero suele alcanzar su mayor intensidad entre el tercer año y la época de la pubertad. El grado de neumatización de la mastoides varía mucho según las personas. De un estudio radiológico de la neumatización en una serie muy numerosa de gemelos se dedujo que la herencia juega un papel más importante que la infección del oído medio para determinar la intensidad con la cual la mastoides y el hueso temporal vecino serán neumatizados.

El revestimiento de las células mastoideas es de mucoperiostio delgado; a este nivel las células cúbicas de la cavidad del oído medio se deprimen y adoptan el tipo plano simple, apoyadas en el periostio de las células mastoideas.

Caracol. Según ya hemos visto, la cóclea es parte del laberinto en forma de conducto arrollado en espiral. Para describir en detalle el caracol, suele presentarse imaginado como si

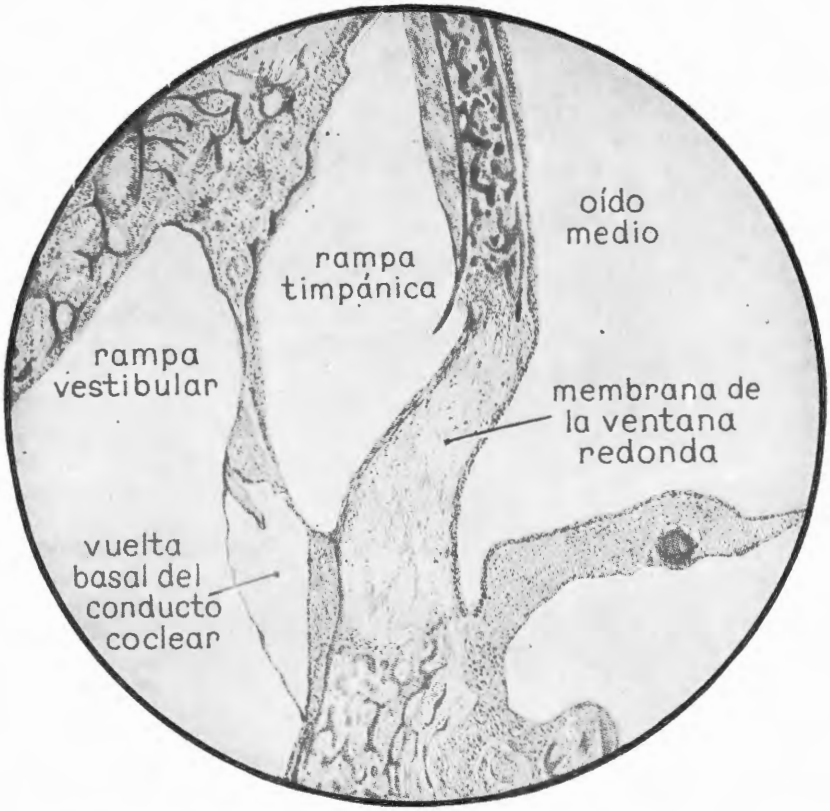

FIG. 31-32. Esquema de un corte horizontal (pequeño aumento) a través de la ventana redonda del oído derecho de un muchacho. Obsérvense las relaciones entre la membrana de la ventana redonda, la caja del tímpano y el vestíbulo.

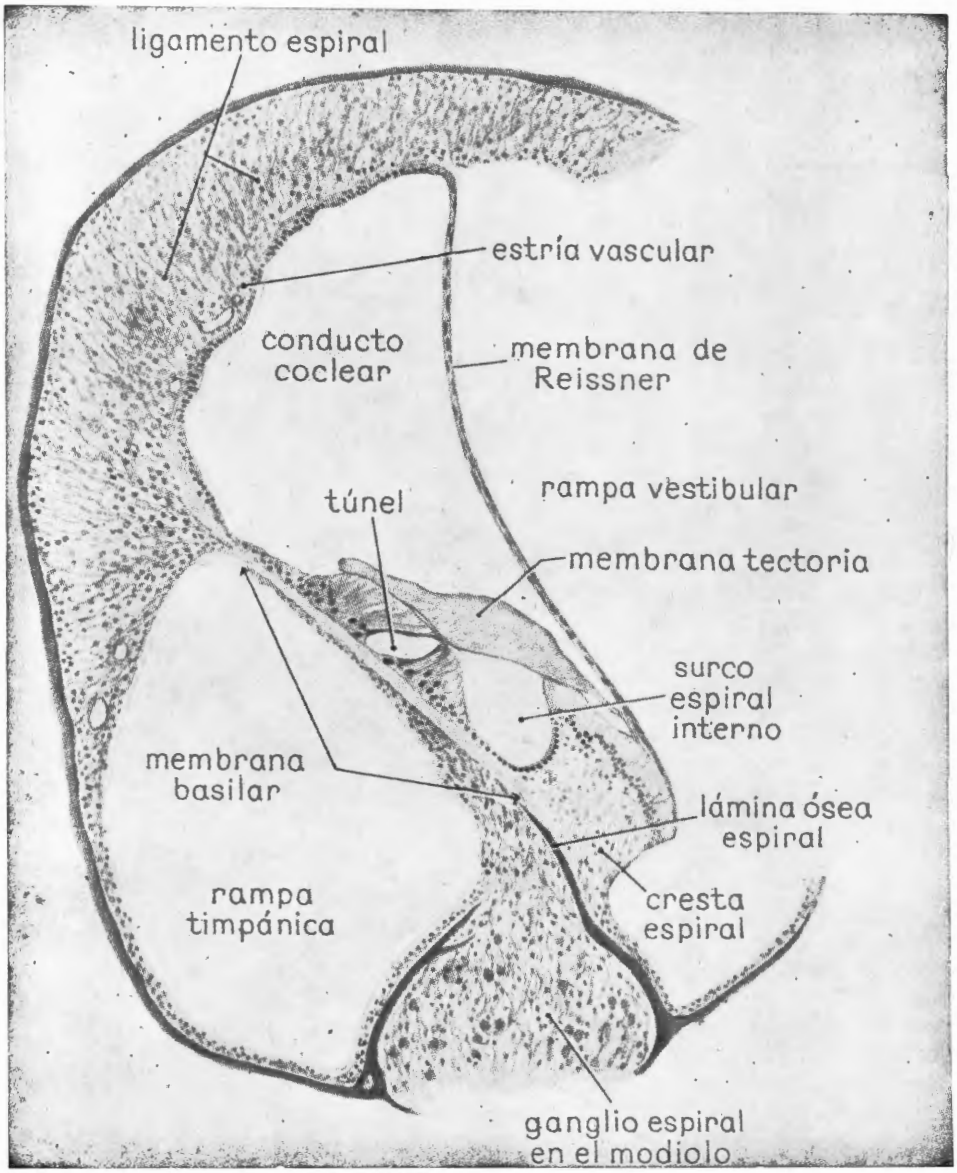

FIG. 31-33. Esquema de un corte (pequeño aumento) del caracol óseo efectuado paralelo al modiolo, y a través de éste siguiendo la línea B de la figura 31-28. Una sección en este plano corta el conducto óseo, en su trayecto espiral, aproximadamente en ángulo recto a diferentes alturas. En esta figura presentamos un solo corte transversal de conducto óseo; muestra el conducto coclear situado en el centro del conducto óseo, y los detalles señalados en el texto. Las estructuras de la parte baja del conducto coclear por encima de la membrana basilar y la parte vecina de la lámina espiral ósea constituyen el órgano de Corti.

estuviera apoyado por su base en una superficie plana; puede decirse entonces que el tubo óseo que lo forma está dispuesto en espiral ascendente alrededor de un pilar óseo central denominado *modiolo o columela.* En realidad, en el cuerpo el caracol está dirigido hacia adelante y afuera. Sin embargo, al describir la anatomía microscópica de esta estructura supondremos que se halla apoyada por su base sobre una superficie plana.

Al referirnos a la estructura general del oído explicábamos que la porción del laberinto membranoso situada dentro del caracol óseo tenía la forma de una cinta vacía aplanada por un lado, y que sus bordes se hallaban en contacto con los dos lados del conducto óseo que lo contienen, de manera que lo separaba en toda su longitud en dos largas cámaras espirales, la rampa vestibular y la rampa timpánica. En la figura 31-33 puede verse parte de un corte transversal del *conducto óseo;* a continuación tendremos que referirnos frecuentemente a esta figura. El término interno, empleado al describir el caracol, se refiere al pilar central del mismo, o sea, el modiolo, una porción del cual puede verse albergando el ganglio espiral (que estudiaremos más tarde) en la parte baja del dibujo.

El suelo del conducto coclear, para extenderse desde el extremo interno hasta el externo del conducto óseo del caracol, no es tan ancho como parecería; tanto la pared interna como la externa del conducto óseo del caracol hacen prominencia hacia el centro del conducto para dar soporte al suelo de dicho conducto y acortar considerablemente la distancia que los separa. La prominencia situada a nivel de la pared interna del conducto óseo tiene la forma de un delgado anaquel óseo denominado *lámina espiral* (fig. 31-33) porque rodea en espiral el modiolo como la rosca de un tornillo. La prominencia a nivel de la superficie externa del conducto óseo no es de hueso; está formada por un engrosamiento del periostio que reviste el conducto; esta línea de periostio fibroso engrosado que sigue las vueltas del caracol recibe el nombre de *ligamento espiral* (fig. 31-33). El suelo del conducto coclear, o sea, la *membrana basilar* (fig. 31-33), cierra el espacio que queda entre la lámina espiral y la cresta del ligamento espiral. La membrana basilar está formada por una masa densa de fibras colágenas con algunas de tipo elástico. En contraste con el suelo, el techo del conducto coclear es delgado y está compuesto solamente de dos capas de células epiteliales planas; recibe el nombre de *membrana de Reissner* (fig. 31-33). La pared externa del conducto coclear está formada por el ligamento espiral, que ya hemos descrito. La parte superior y más ancha (la situada más cerca de la membrana de Reissner) recibe el nombre de *estría vascular* (fig. 31-33); es rica en vasos sanguíneos situados inmediatamente por debajo de una capa superficial de células cúbicas que se tiñen intensamente. Una pequeña parte de la pared externa del conducto coclear, junto a la zona de fijación de la membrana basilar a la cresta del ligamento espiral, está dispuesta formando lo que se conoce con el nombre de *surco espiral externo.* Aquí, prolongaciones protoplasmáticas largas de las células epiteliales de la superficie se extienden penetrando en el tejido conectivo del ligamento espiral. Además, Shambaugh ha comprobado la presencia de células secretorias que, si bien se hallan situadas profundamente, tienen acceso a la superficie; este autor cree que constituyen un mecanismo secretorio destinado a reemplazar la endolinfa en el conducto coclear.

Organo espiral de Corti. Es el órgano terminal especializado de la audición. Existe en forma de una larga cinta celular que va desde uno a otro extremo del conducto coclear. Se halla en el suelo del conducto coclear; como este conducto tiene forma de espiral, su suelo, la membrana basilar, también sigue un curso espiral a lo largo del conducto; como el órgano acintado de Corti se halla en el suelo del conducto también sigue un curso espiral y, por lo tanto, se denomina *órgano espiral de Corti.* No se indica en la figura 31-33, pero se halla directamente por encima de la membrana basilar, que viene marcada, y contiene un túnel que viene indicado como tal en la figura 31-33. Antes de dar los detalles de su estructura acabaremos nuestra descripción del conducto coclear y sus alrededores.

Excepto en el área del órgano de Corti, la membrana basilar está revestida de células cúbicas bajas. Hacia la parte interna del órgano de Corti el periostio de la superficie superior de la lámina ósea espiral forma una elevación carnosa, el *limbo espiral* (fig. 31-33) que hace prominencia en el conducto. El borde externo de este limbo presenta un surco conocido como *surco espiral interno* (fig. 31-33); el borde del limbo espiral que se halla por encima recibe el nombre de *labio vestibular.* Desde este labio del limbo hay una delgada membrana homogénea, como jalea, que se extiende por

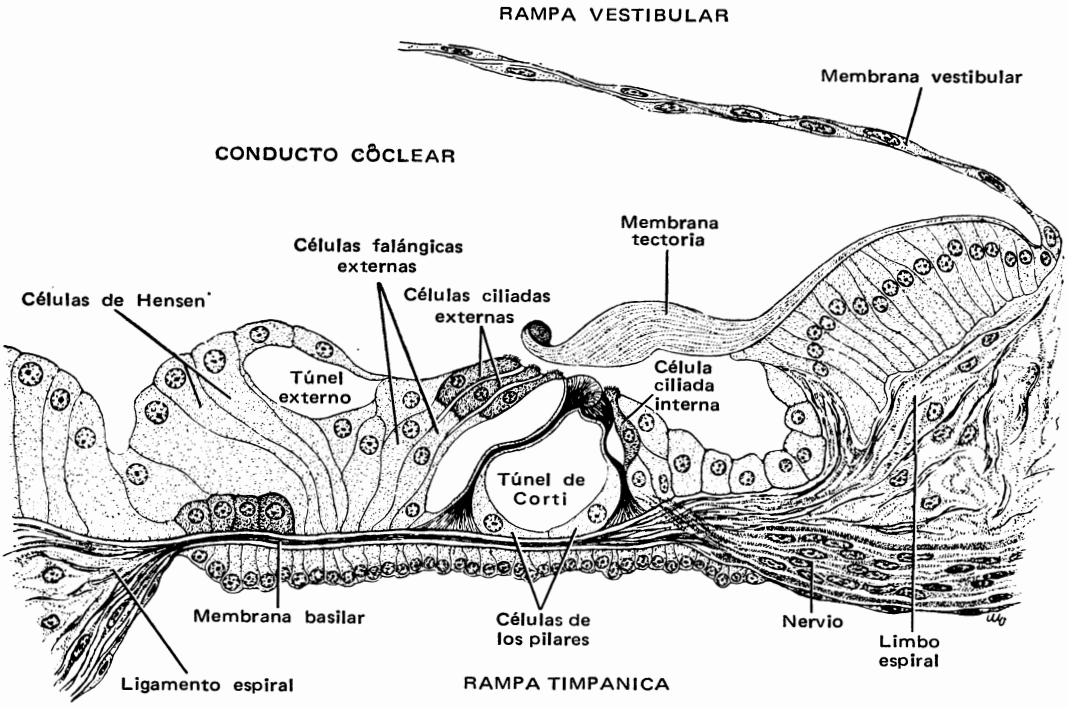

FIG. 31-34. Organo de Corti en el cobayo (dibujado según un corte con microscopio de luz, teñido con hematoxilina-eosina). De la base hacia arriba la primera estructura es el epitelio de la rampa timpánica, cilíndrico debajo de la membrana basilar, pero plano debajo del ligamento espiral a la izquierda, y debajo del limbo espiral a la derecha. El órgano de Corti proviene de una transformación del epitelio del conducto coclear en contacto con la membrana basilar, e incluye las grandes *células de Hensen* epiteliales a la izquierda, y un espacio denominado el túnel externo; las *células falángicas externas* que no son prominentes en esta especie sostienen las *células ciliadas externas;* las *células de los pilares* se incluyen en el túnel de Corti; las *células ciliares internas* están sostenidas por las *células falángicas internas* y una hilera de diversas células epiteliales, de las cuales nace la *membrana tectoria,* que viene a quedar muy cerca de los dos tipos de células ciliadas. En la parte alta la membrana vestibular separa el conducto coclear de la rampa vestibular. (Ilustración proporcionada por C. P. Leblond y Y. Clermont.)

encima de los pelos de las células ciliadas del órgano de Corti (que pronto describiremos) en contacto con ellos. Es la *membrana tectoria* o *tectorial* (fig. 31-33).

El revestimiento de la rampa timpánica y el de la rampa vestibular (aparte del proporcionado por la membrana basilar, la membrana de Reissner y el ligamento espiral), está compuesto del periostio interno o endostio del conducto coclear óseo.

Detalles sobre estructura del órgano de Corti. La estructura microscópica característica del órgano de Corti se conserva uniforme a lo largo de todo el conducto coclear, sobre todo en la disposición de los túneles y en la posición erecta de las células ciliadas sobre la membrana basilar. Hay dos factores importantes que contribuyen a esta constancia de la estructura: en primer lugar, la membrana basilar, continua con la lámina espiral ósea, brinda una base rígida, aunque capaz de vibración. En segundo lugar, unas células del órgano de Corti colocadas sobre esta base son particularmente rígidas (los pilares del túnel, las células falángicas y las propias células ciliadas), porque todas estas células contienen haces gruesos de material fibrilar que se tiñe con la técnica de TPA. Gracias al sostén interno estas células tienen la rigidez necesaria para conservar la forma particular y el dispositivo complicado de los componentes del órgano de Corti en todo su curso.

Cuando las células del órgano de Corti se observan en dirección medial (de izquierda a derecha en la fig. 31-34) se encuentra primero un grupo de células epiteliales, las mayores de las cuales son las *células de Hensen* (figu-

ra 31-34); éstas no tienen características especiales. Vienen después las *células falángicas externas* (fig. 31-34); estas son células cilíndricas altas que sirven de sostén para las células ciliadas externas (que estudiaremos luego) y también proporcionan sostén a las porciones nerviosas en las bases de las células ciliadas. Lo característico de una célula falángica externa es la presencia en su citoplasma de una columna de material fibrilar que se tiñe con TPA y que parte de los semidesmosomas de la membrana en la base de la célula (fig. 31-35), se dirige hacia arriba a través del citoplasma de la célula, e inmediatamente antes de alcanzar el fondo de la célula ciliada que sostiene se extiende sobre la superficie como una delgada prolongación denominada la falange, formada de muy poco protoplasma alrededor de la columna teñida con TPA (fig. 31-35). En la superficie del órgano de Corti (o sea, a nivel de la superficie de la célula ciliada), las prolongaciones falángicas, que todavía contienen citoplasma y material teñido con TPA, se dilatan formando una placa plana fijada por complejos de unión a las células ciliadas. El material teñido con TPA de la columna y de la placa, si se examina con microscopio electrónico, se comprueba formado de un haz grueso y microtúbulos que terminan en complejos de unión que se conectan con células ciliadas. Procede insistir en que la superficie libre de las prolongaciones falángicas (que tienen debajo los microtúbulos) se halla a nivel de la superficie libre de las células ciliadas (que veremos después tienen por debajo filamentos del velo terminal) y en conjunto constituyen un solo plano (que recibe equivocada e inadecuadamente el nombre de "lámina reticular").

Las *células de los pilares interno* y *externo* (fig. 31-35) están localizadas una a cada lado del túnel de Corti. Son células falángicas modificadas. Como las células falángicas descritas

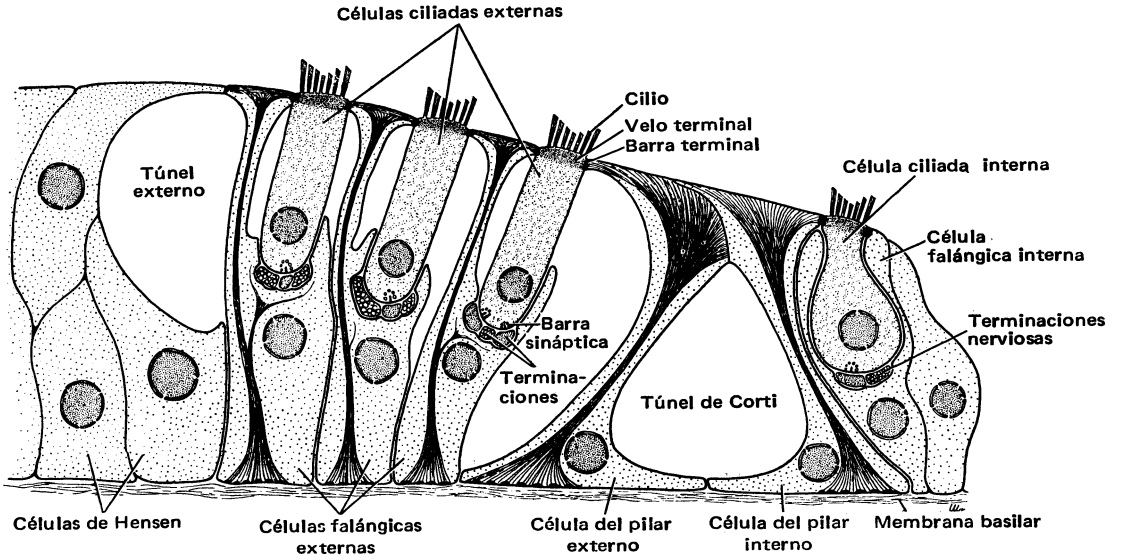

FIG. 31-35. Esquema de la porción sensorial del órgano de Corti según varios estudios con microscopio electrónico, en el hombre y el mono. Las células de la membrana basilar incluyen, de izquierda a derecha: células de Hensen, que rodean el túnel externo y luego tres células falángicas externas que contienen una delgada columna de material rígido (microtúbulos teñidos con TPA) que se extienden desde hemidesmosomas en la base de la superficie apical (a la izquierda de cada célula) con una pequeña rama que se extiende a la derecha por debajo de las terminaciones nerviosas y la base de las células ciliadas externas. Las terminaciones nerviosas provienen de nervios aferentes que terminan delante de las barras sinápticas de las células ciliadas (éstas son terminaciones de nervios sensoriales finamente punteadas y señaladas en el esquema), o de nervios eferentes que terminan en una dilatación que contiene vesículas sinápticas (las vesículas se observan como pequeños círculos en algunas terminaciones nerviosas del esquema). Viene después el túnel de Corti incluido entre las células de los pilares interno y externo, conteniendo columnas de material rígido. A la derecha la célula ciliada interna está sostenida por la célula falángica interna. (Ilustración proporcionada por C. P. Leblond y Y. Clermont.)

antes, se extienden hacia arriba hasta la superficie del órgano de Corti. Cada una contiene también una columna de material que se tiñe con TPA, y que va desde la base hasta la punta, según puede verse en la figura 31-35, pero esta columna es más gruesa que en las células falángicas. El microscopio electrónico muestra una vez más que la columna está formada de microtúbulos aglomerados.

Las células ciliadas también se clasifican como externas e internas. Se trata de tres a cinco hileras de *células ciliadas externas,* pero sólo una hilera de *células ciliadas internas.* Presentan varias características interesantes; una notable es la forma cómo están sostenidas. Sus bases no apoyan en la membrana basilar; por lo contrario, según puede verse en la figura 31-35, están apoyando en pequeñas concavidades que existen en el citoplasma de las células falángicas. Las células ciliadas se caracterizan por diversos hechos que vamos a describir.

En primer lugar, cada célula ciliada tiene una capa gruesa de velo terminal por debajo de su superficie libre y alrededor de sus bordes. Este velo se conecta con los complejos de unión, que, a su vez, se conectan con el material teñido TPA de las prolongaciones falángicas (figura 31-35). En segundo lugar, la superficie libre de una célula ciliar tiene prolongaciones a modo de pelos que se extienden saliendo de ella; el microscopio electrónico ha demostrado que son microvellosidades voluminosas. Muchas veces se denominan estereocilios. A diferencia de las microvellosidades típicas, son estrechas cerca de su punto de origen en la célula y se ensanchan a modo de abanico cuando se van acercando a sus extremos. Están dispuestas sobre la superficie celular en forma característica, que vista desde arriba les da aspecto de V más o menos regular. En el vértice de la V en el animal joven hay un cilio típico; en el adulto el cilio ha desaparecido, aunque persiste su cuerpo basal.

Una tercera característica de las células ciliadas es que sus bases tienen forma redondeada y sobre esta superficie redondeada hay terminaciones nerviosas (fig. 31-35). Las células ciliadas son receptores sensoriales; por lo tanto, se asocian con terminaciones nerviosas de ramas del nervio auditivo que llevan a centros más altos los impulsos recibidos. Las terminaciones nerviosas se fijan a una célula ciliar por pequeñas uniones estrechas (que, según mencionamos en el capítulo anterior, no son barreras ni eléctricas ni iónicas). En el citoplasma celular, estas uniones tienen delante un pequeño bastoncillo obscuro perpendicular (la barra sináptica) rodeado por una membrana única de pequeñas vesículas. Los sonidos recibidos por el oído externo y transmitidos a través de la membrana oval hacia la perilinfa de la rampa timpánica harían vibrar la membrana basilar. Esta vibración predomina en una porción determinada del órgano de Corti, según la frecuencia del sonido. Se cree también que la vibración es transferida a las células ciliadas por interacción de sus cilios con la membrana tectoria. Esto en alguna forma hace que las células ciliadas inicien impulsos nerviosos. A través de las uniones en la base de las células ciliadas, estos impulsos pasarían hacia las terminaciones de ramas aferentes del nervio acústico. (Cabe añadir que hay unas cuantas terminaciones nerviosas gruesas, que contienen vesículas sinápticas y se cree transmiten estímulos hacia las células ciliadas. Estas terminaciones nerviosas están conectadas a fibras nerviosas eferentes.)

Los impulsos nerviosos de las terminaciones de las fibras nerviosas en las bases de las células ciliadas son conducidos por fibras que pasan por la membrana basilar (fig. 31-34) y luego entre las dos placas delgadas de hueso que constituyen la lámina espiral ósea (fig. 31-34) hasta sus cuerpos neuronales en el *ganglio espiral,* albergado en el modiolo (fig. 31-33). Estas fibras periféricas pueden considerarse dendritas de las células ganglionares espirales. Una dendrita aislada puede tener varias ramas periféricas y, por lo tanto, recibir estímulos de varias células ciliadas. Las células bipolares del ganglio mandan sus prolongaciones centrales o axones (como porción coclear del nervio auditivo) para terminar sinápticamente en los núcleos cocleares del tallo cerebral.

Vestíbulo. En el vestíbulo óseo, lleno de perilinfa, hay suspendidos dos sacos del laberinto membranoso —el utrículo y el sáculo. Estos dos sáculos, llenos de endolinfa, están unidos por las ramas cortas de un tubo en forma de Y, el *conducto endolinfático.* La rama larga de la Y se extiende a través del hueso petroso a la fosa craneal posterior, donde termina en una hinchazón subdural ciega, el *saco endolinfático subdural.*

Dentro del utrículo se abren los extremos de los tres conductos semicirculares membranosos. Cada uno tiene un extremo dilatado o ampolla (fig. 31-29). Los extremos no dilatados de los conductos superior y posterior tienen una abertura común en el utrículo; los demás se

abren independientemente. Por lo tanto, para los tres conductos hay cinco aberturas en el utrículo: una abertura junto a cada una de las tres ampollas, una abertura del extremo sin ampolla del conducto horizontal, y una abertura común a los extremos no ampollosos de los conductos anterior y posterior. Como cada conducto semicircular se abre por sus dos extremos en el utrículo, el semicírculo de endolinfa en cada conducto está unido formando círculo a través de la endolinfa del utrículo. El utrículo y el sáculo están revestidos de células epiteliales aplanadas, generalmente llamadas *mesotelio,* que apoyan sobre una membrana de tejido conectivo. Los sacos membranosos no llenan el espacio vestibular óseo; tampoco quedan libres en dicho espacio, ya que hay tiras delgadas de tejido conectivo que los unen al endostio que reviste el vestíbulo óseo. El sáculo y el utrículo contienen cada uno una terminación sensorial plana a modo de placa, llamada una *mácula* (figura 31-36).

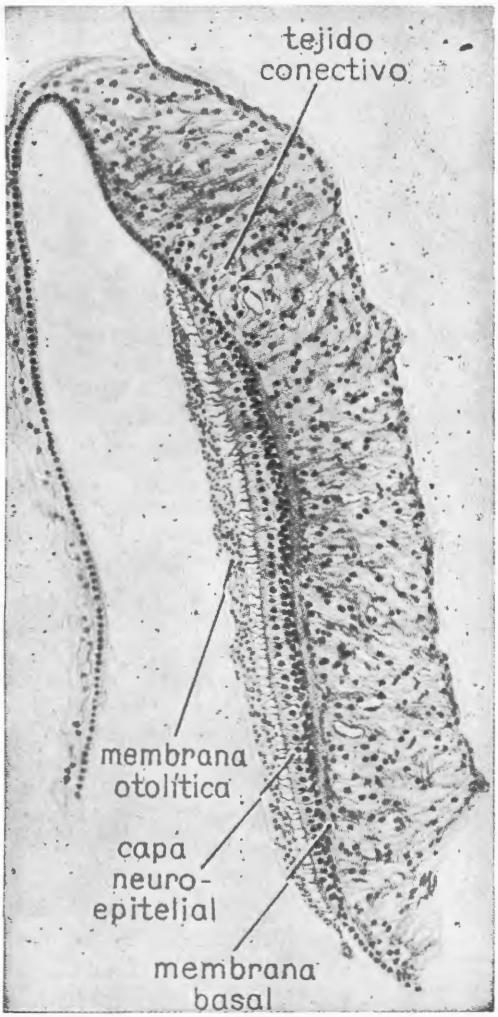

FIG. 31-36. Dibujo de un corte longitudinal (pequeño aumento) a través de la mácula del sáculo de un niño siguiendo la línea *A* de la figura 31-29. Indica las relaciones entre la mácula y el revestimiento del sáculo, y las de la membrana otolítica con las células neuroepiteliales.

Máculas. Una mácula es algo citológicamente similar al órgano de Corti. Está formada por un epitelio engrosado que contiene células neuroepiteliales y células de sostén, separadas de una capa de tejido conectivo por una membrana basal.

Hay dos tipos de células neuroepiteliales en las máculas: un tipo en forma de ampolla, el otro cilíndrico. Ambos tienen en sus extremos libres un penacho de cilios delgados similares a los del órgano de Corti (son también microvellosidades, y muchas veces se denominan estereocilios), excepto por cuanto pueden ser mucho más largos; algunos tienen por lo menos 100 micras. Además de unos 80 estereocilios, cada una de las células neuroepiteliales de las máculas y de las crestas tiene también un solo cinocilio, de estructura más compleja (nueve dobles filamentos tubulares periféricos y dos filamentos tubulares aislados centrales) y es más largo que los estereocilios. Los cilios de las células neuroepiteliales no flotan libremente en la endolinfa, sino que están incluidos en una membrana gelatinosa denominada *membrana otolítica* (*oto* = oído, *lith* = piedra) (figura 31-36). Esta membrana contiene varios pequeños gránulos de partículas cristalinas compuestas de carbonato cálcico y proteína, con densidad aproximadamente de 3, mucho mayor que la densidad de la endolinfa vecina.

La membrana otolítica apoya sobre la mácula como una piedra plana sobre una lámina. Si la cabeza y, por lo tanto, la mácula (placa), se inclina con respecto a la gravedad, la membrana otolítica (piedra) tiende a deslizarse hacia abajo. Este movimiento de deslizamiento hacia abajo tira de los pelos de los cilios y modifica la actividad en las fibras nerviosas que inervan la mácula, de manera que indican al cerebro la dirección y magnitud de la inclinación. En forma similar, si la cabeza sufre una aceleración lineal hacia adelante (recta), por ejemplo, durante la aceleración de un automóvil, las membranas otolíticas tienden a deslizarse sobre la mácula en dirección posterior (como

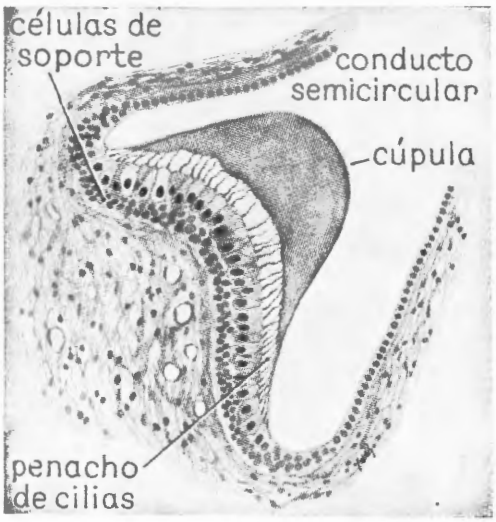

FIG. 31-37. Dibujo de un corte transversal (pequeño aumento) a través de la ampolla (ligeramente aplanada) del conducto semicircular externo del oído derecho en un niño, siguiendo la línea *C* de la figura 31-29. Obsérvense la cresta ampollar en corte transversal y las relaciones entre la cúpula y las pestañas del órgano sensorial. Según se señala en el texto, la cúpula se retrae mucho con la fijación.

una piedra sobre una placa se movería durante la aceleración de la placa). Por lo tanto, los órganos otolíticos del utrículo pueden considerarse elementos que perciben la gravedad y la aceleración lineal. Si las membranas otolíticas se extirpan de las máculas del cobayo por centrifugación, el animal pierde gran parte de su sensación de gravedad, y no muestra las respuestas posturales usuales cuando se deja caer o cuando se balancea. No sabemos si los órganos otolíticos saculares forman parte del órgano del equilibrio como los órganos otolíticos del utrículo; los sáculos pueden desempeñar algún papel en la sensibilidad de vibraciones de baja frecuencia.

Conductos semicirculares. Los conductos semicirculares membranosos están revestidos de un epitelio plano similar al que cubre el sáculo y el utrículo. También descansa sobre una estructura de tejido conectivo. Los tubos membranosos sólo ocupan una pequeña parte del conducto óseo, y están en posición excéntrica, en contacto con la pared cóncava del conducto óseo. Hay filamentos de tejido conectivo que unen los tubos a las partes más distantes del conducto; los intersticios están llenos de perilinfa.

La pared externa (la más distante del centro del círculo aproximado que representa cada tubo) de cada ampolla presenta un reborde transversal en su revestimiento, la *cresta,* compuesta de células neuroepiteliales (células ciliadas), tejido conectivo, fibras nerviosas y capilares. El epitelio superficial de la cresta es similar al de la mácula; posee células ciliadas en forma de frasco y cilíndricas con núcleos voluminosos ovales que se tiñen intensamente, y células de sostén reunidas estrechamente cerca de la membrana basal (fig. 31-37). Apoyando en la superficie de la cresta hay una estructura que se parece mucho a la membrana tectoria; recibe el nombre de cúpula (en latín copa pequeña) (fig. 31-37). Es una estructura gelatinosa no celular que cubre las crestas y se proyecta hacia arriba dentro de la endolinfa de la ampolla. La cúpula difiere de la membrana otolítica por cuanto no contiene cristales, y su densidad es igual a la de la endolinfa vecina. En el caso de la cúpula, el cambio que provoca movimiento es la aceleración *angular.* La aceleración angular que puede medirse en revoluciones por minuto por segundo (rpm/seg) no debe confundirse con la aceleración lineal que puede medirse en millas por hora por segundo (mph/seg). La aceleración angular es el ritmo de cambio de la velocidad rotatoria, mientras que la aceleración lineal es el ritmo de cambio de velocidad de translación (lineal).

Hoy sabemos que la cúpula es más voluminosa de lo que se creyó hasta aquí. Se retrae en el curso de la fijación y deshidratación histológica. En vida cada cúpula se extiende desde la cresta completamente a través de la ampolla, y cierra la luz de la ampolla como una válvula o una puerta giratoria con eje en la cresta. Cuando la cabeza se somete a una aceleración angular, por ejemplo, alrededor del eje raquídeo, el anillo de endolinfa en el conducto semicircular horizontal (completado en la endolinfa del utrículo), tiende a quedarse estacionado por inercia, y las paredes membranosas se mueven con relación a la endolinfa. Este movimiento desplaza la cúpula de su posición usual en relación a la cresta, y el desplazamiento tira de los cilios y cambia la actividad en las terminaciones nerviosas de la cresta, de manera que se manda al cerebro información acerca del movimiento angular. Por lo tanto, los conductos semicirculares pueden considerarse elementos de sensibilidad del movimiento angular.

Si los conductos semicirculares se inactivan en el gato mediante una intervención quirúrgica experimental, el animal presenta oscilaciones angulares de la cabeza durante varios días des-

pués de la operación, y aunque aprende a caminar normalmente sigue cayéndose mucho más frecuentemente que un gato normal. La inactivación de los conductos semicirculares en el perro produce resultado similar, y también confiere inmunidad para el mareo de movimiento. En el hombre, la pérdida de los laberintos (por ejemplo por meningitis) provoca inestabilidad postural e inmunidad al mareo de movimiento.

BIBLIOGRAFIA

REFERENCIAS SOBRE TERMINACIONES NERVIOSAS AFERENTES

(Las correspondientes a órgano olfatorio, ojo, botones gustativos y oído se indican por separado.)

Adrian, E. D.: The Physiological Background of Perception. Oxford, Clarendon, 1946.

Boyd, I. A.: Tre structure and innervation of the nuclear bag muscle fiber system and the nuclear chain muscle fiber system in mammalian muscle spindles. Philos. Trans. Roy. Soc. B., *245:*81, 1962.

Cauna, N.: Structure of digital touch corpuscles. Acta Anat., *32:*1, 1958.

Cauna, N. y Mannan, G.: The structure of human digital Pacinian corpuscles and its functional significance. J. Anat., *92:*1, 1958.

———: Development and postnatal changes in digital Pacinian corpuscles in the human hand. J. Anat., *93:* 271, 1959.

Cooper, Sybil y Daniel, P. M.: Muscle spindles in man; their morphology in the lumbricals and the deep muscles of the neck. Brain, *85:*563, 1963.

Davis, H.: Some principles of sensory receptor action. Physiol. Rev., *41:*391, 1963.

Duthie, H. L. y Gairns, F. W.: Sensory nerveendings and sensation in the anal region of man. Brit. J. Surg., *47:*585, 1960.

Lewis, T.: Pain. New York, Macmillan, 1942.

Loewenstein, W. R.: Biological transducers. Sci. Amer., *203:*98, 1960.

Merrillees, N. C. R., Sunderland, S. y Hayhow, W.: Neuromuscular spindles in the extraocular muscles in man. Anat. Rec., *108:*23, 1950.

Pease, D. C. y Quilliam, T. A.: Electron microscopy of the Pacinian corpuscle. J. Biophys. Biochem. Cytol., *3:*331, 1957.

Rhodin, J. A. G.: An Atlas of Ultrastructure. pp. 144-166. Philadelphia, W. B. Saunders, 1963.

Sanders, F. K.: Special senses, cutaneous sensation. Ann. Rev. Physiol., *9:*553, 1947.

Shanthaveerappa, T. R. y Bourne, G. H.: New observations on the structure of the Pacinian corpuscle and its relation to the perineural epithelium of peripheral nerves. Am. J. Anat., *112:*97, 1963.

Takashi, M., Sakai, I. y Usizima, H.: On the terminal neural apparatus detectible in the retroperitoneum of man—a complex pattern of Pacinian corpuscles. Anat. Rec., *122:*17, 1955.

REFERENCIAS SOBRE EL ÓRGANO OLFATORIO

Arstila, A. y Wersall, J.: The ultrastructure of the olfactory epithelium of the guinea pig. Acta Otolaryng., *64:*187. 1967.

Frisch, D.: Ultrastructure of mouse olfactory mucosa. Am. J. Anat., *121:*87, 1967.

Smith, C. G.: Changes in the olfactory mucosa and the olfactory nerves following intranasal treatment with 1 per cent zinc sulphate. Canad. Med. Assoc. J., *39:*138, 1938.

———: Incidence of atrophy of the olfactory nerves in man. Arch. Oto-laryng., *34:*533, 1941.

———: Pathologic changes in olfactory mucosa of albino rats with "stunted" olfactory bulbs. Arch. Oto-laryng., *25:*131, 1937.

———: Regeneration of sensory olfactory epithelium and nerves in adult frogs. Anat. Rec., *109:*661, 1951.

OJO

Bibliografía general

Smelser, G. K. (dir.): The Structure of the Eye. New York, Academic Press, 1961.

Otras referencias

Ascher, K. W.: Further observations on aqueous veins. Am. J. Opthal., *29:*1373, 1946.

Ashton, N.: Anatomical study of Schlemm's canal and aqueous veins by means of neoprene casts; aqueous veins. Brit. J. Ophthal., *35:*291, 1951.

Aurell, G. y Holmgren, H.: Metachromatic substance in cornea with special reference to question of its transparency. Nord. Med., *30:*1277, 1946.

Basu, P. K., Miller, I. y Ormbsy, H. L.: Sex chromatin as a biologic cell marker in the study of the fate of corneal transplants. Am. J. Ophthal., *49:*513, 1960.

Basu, P. K. y Ormsby, H. L.: Identification of sex chromatin in corneal stroma cells for the determination of the fate of corneal transplants. Transplant. Bull., *23:* 435, 1959.

Cook, C. y Macdonald, R. K.: Effect of cortisone on the permeability of the blood-aqueous barrier to fluorescein. Brit. J. Ophthal., *35:*730, 1951.

Coulombe, A. J.: Cytology of the developing eye. Int. Rev. Cytol., *11,* 1961.

Davson, H.: The Physiology of the Eye. New York, Blakiston Division of McGraw-Hill, 1949.

DeRobertis, E.: Electron microscope observations on the submicroscopic organization of retinal rods. J. Biophys. Biochem. Cytol., *2:*319, 1956.

———: Morphogenesis of the retinal rods; an electron microscope study. J. Biophys. Biochem. Cytol. (Supl.), *2:*209, 1956.

DeRobertis, E. y Franchi, C. M.: Electron microscope observations on synaptic vesicles in synapses of the retinal rods and cones. J. Biophys. Biochem. Cytol., *2:*307, 1956.

Dowling, J. E.: Foveal receptors of the monkey retina: Fine Structure, Science, *147:*57, 1965.

Droz, B.: Dynamic condition of proteins in the visual cells of rats and mice as shown by radioautography with labeled amino acids. Anat., Rec., *145:*157, 1963.

Duke-Elder, W. S.: Text-book of Ophthalmology. 2a. ed. St. Louis, C. V. Mosby, 1938-40.

Duke-Elder, W. S. y Davson, H.: The present position of the problem of the intra-ocular fluid and pressure. Brit. J. Ophthal., *32:*555, 1948.

Duke-Elder, W. S., Davson, H. y Maurice, D. M.: Studies on the intra-ocular fluids. Brit. J. Ophthal., *33:* Part 1, p. 21, enero 1949; Part 2, p. 329, junio 1949; Part 3, p. 452, julio 1949; Part 4, p. 593, octubre 1949.

Friedenwald, J. S.: The formation of the intraocular fluid. Am. J. Ophthal., *32:*9, 1949.

———: Recent studies on corneal metabolism and growth. Cancer Res., *10:*461, 1950.

Garrow, L. K. y Feeney, M. L.: Electron microscopic studies of the human eye, Part 2. Arch. Ophthal., *62:*966, 1959.

Greaves, D. P. y Perkins, E. S.: Influence of the sympathetic nervous system on the intra-ocular pressure and vascular circulation of the eye. Brit. J. Ophthal., *36:* 258, 1952.

Hollenberg, M. J. y Bernstein, M. H.: Fine structure of the photoreceptor cells of the ground squirrel. Am. J. Anat., *118:*359, 1966.
Holmberg, A.: The fine structure of the inner wall of Schlemm's canal. Arch. Ophthal., *62:*956, 1959.
Jakus, M. A.: Studies on the cornea: II. The fine structure of Descemet's membrane. J. Biophys. Biochem. Cytol. (Supl.), *2:*243, 1956.
Krause, A. C. y Sibley, J. A.: Metabolism of the retina. Arch. Ophthal. (N.S.), *36:*328, 1946.
Langley, D. y Macdonald, R. K.: Clinical method of observing changes in the rate of flow of aqueous humour in the human eye. Brit. J. Ophthal., *36:*432, 1952.
MacMillan, J. A.: Disease of the lacrimal gland and ocular complications. J.A.M.A., *138:*801, 1948.
Mann, I. C.: The Development of the Human Eye. London, Cambridge University Press, 1928.
Meyer, K.: The biological significance of hyaluronic acid and hyaluronidase. Physiol. Rev., *27:*355, 1947.
Meyer, K. y Chaffee, E.: The mucopolysaccharide acid of the cornea and its enzymatic hydrolysis. Am. J. Ophthal., *23:*1320, 1940.
Oppenheimer, D. R., Palmer, E. y Weddell, G.: Nerve endings in the conjunctiva. J. Anat., *92:*321, 1958.
Pease, D. C.: Infolded basal plasma membranes found in epithelia noted for their water transport. J. Biophys. Biochem. Cytol. (Supl.), *2:*203, 1956.
Pirie, A.: The effect of hyaluronidase on the vitreous humour of the rabbit. Brit. J. Ophthal., *33:*678, 1949.
Polyak, S. L.: The Retina. Chicago, University of Chicago Press, 1941.
Reyer, R. W.: Further studies on lens development from the dorsal iris of Triturus viridescens in the absence of the embryonic lens. J. Exp. Zool., *125:*1, 1954.
———: Regeneration of the lens in the amphibian eye. Quart. Rev. Biol., *29:*1, 1954.
Richardson, K. C.: The fine structure of the albino rabbit iris with special reference to the identification of adrenergic and cholinergic nerves and nerve endings in the intrinsic muscles. Am. J. Anat., *114:*173, 1964.
Sheldon, H.: An electron microscope study of the epithelium in the normal mature and immature mouse cornea. J. Biophys. Biochem. Cytol., *2:*253, 1956.
Sheldon, H. y Zetterqvist, H.: An electron microscope study of the corneal epithelium in the vitamin A deficient mouse. Bull. Johns Hopkins Hosp., *98:*372, 1956.
Sjostrand, F. S.: The electron microscopy of the retina. *En* Smelser, G. K. (dir.): The Structure of the Eye. (See General Reference on the Eye.)
Tokuyasu, K. y Yamada, R.: The fine structure of the retina studied with the electron microscope. J. Biophys. Biochem. Cytol., *6:*225, 1959.
Wanko, T. y Gavin, M. A.: Electron microscope study of lens fibers. J. Biophys. Biochem. Cytol., *6:*97, 1959.
Willis, N. R., Hollenberg, M. J. y Brackevelt, C. R.: The fine structure of the lens of the fetal rat. Canad. J. Opthal., 1969, en prensa.
Wolken, J. J.: The photoreceptor structures. Int. Rev. Cytol., *11,* 1961.
Woodin, A. M.: Hyaluronidase as a spreading factor in the cornea. Brit. J. Ophthal., *34:*375, 1950.
Wyburn, G. M. y Bacsich, P.: Survival of retinal elements in subcutaneous homografts. Brit. J. Ophthal., *36:*438, 1952.
Young, M. W.: Photoreception and phonoreception. Neurology, *10:*662, 1960.

OÍDO

Anson, B. J. y Cauldwell, E. W.: The developmental anatomy of the human stapes. Ann. Otol., *51:*891, 1942.
Bast, T. H.: A historical survey of the structure and function of the cochlea. Ann. Otol., *52:*281, 1943.
Davies, D. V.: A note on the articulation of the auditory ossicles and related structures. J. Laryng., *62:*533, 1948.
Duval, A. J., Flock, A. y Wersäll, J.: The ultrastructure of the sensory hairs and associated organelles of the cochlear inner hair cell with reference to directional sensitivity. J. Cell Biol., *29:*497, 1966.
Engström, H. y Wersäll, J.: Structure and innervation of the inner ear sensory epithelia. Int. Rev. Cytol., *7,* 1958.
Flock, Å.: The structure of the macula utriculi with special reference to directional interplay of sensory response as revealed by morphological polarization. J. Cell Biol., *22:* 413, 1964.
———: Electron microscopic and electrophysiological studies on the lateral line canal organ. Acta Otolaryng. (Supl.), *199,* 1965.
Flock, Å. y Wersäll, J.: A study of the orientation of the sensory hairs of the receptor cells in the lateral line organ of fish, with special reference to the function of the receptors. J. Cell Biol., *15:*19, 1962.
Hawkins, J. E., Jr.: Cytoarchitectural basis of the cochlear transduct. Sympos. Quant. Biol. (Cold Spring Harbor), *30:*147, 1965.
Hawkins, J. E. y Johnsson, L.-G.: Light microscopic observations of the inner ear in man and monkey. Ann. Otol., *77:*608, 1968.
Johnsson, L.-G. y Hawkins, J. E., Jr.: Otolithic membranes of the saccule and utricle in man. Science, *157:*1454, 1967.
Kimura, R.: Lunduist, P. G. y Wersäll, J.: Secretory epithelial linings in the ampullae of the guinea pig labyrinth. Acta Oto-laryng., *57:*517, 1963.
Lundquist, P. G., Kimura, R. y Wersäll, J.: Ultrastructural organization of the epithelial lining in the endolymphatic duct and sac in the guinea pig. Acta Oto-laryng., *57:*65, 1963.
———: Experiments in endolymph circulation. Acta Otolaryng. (Supl.), *188:*198, 1964.
Money, K. E. y Friedberg, J.: The role of the semicircular canals in causation of motion sickness and nystagmus in the dog. Canad. J. Physiol. Pharmacol., *42:*793, 1964.
Money, K. E. y Scott, J. W.: Functions of separate sensory receptors of nonauditory labyrinth of the cat. Am. J. Physiol., *202:*1211, 1962.
Montagna, W.: The pigment and fatty substances of the ceruminous glands of man. Anat. Rec., *100:*66, 1948.
Montagna, W., Noback, C. R. y Zak, F. G.: Pigment, lipids and other substances in the glands of the external auditory meatus of man. Am. J. Anat., *83:*409, 1948.
Polyak, S. L., McHugh, G. y Judd, D. K.: The Human Eear. Elmsford, N. Y., Sonotone Corp., 1946.
Potter, A. B.: Function of the stapedius muscle. Ann. Otol., *45:*638, 1936.
Shambaugh, G. E.: Cytology of the Internal Ear. *En* Cowdry's Special Cytology. 2a. ed., p. 1333. New York, Hoeber, 1932.
Smith, C. A.: Ultrastructure of the organ of Corti. Advanc. Sci., p. 419, 1968.
———: Electron microscopy of the inner ear. Ann. Otol., *77:*629, 1968.
Wersäll, J.: Studies on the structure and innervation of the sensory epithelium of the cristae ampullares in the guinea pig; a light and electron microscopic investigation. Acta Oto-laryng (Suppl.), *126:*1, 1956.
———: Efferent innervation of the inner ear. *En* Von Euler, C. y col. (dirs.): Structure and Function of Inhibitory Neuronal Mechanisms. p. 123. Oxford and New York, Pergamon Press, 1968.
Wersäll, J. y Flock, Å.: Physiological aspects on the structure of vestibular end organs. Oto-laryng. (Supl.), *192:* 85, 1964.
Wersäll, J., Flock, Å. y Lundquist, P. G.: Structural basis for directional sensitivity in cochlear and vestibular sensory receptors. Sympos. Quant. Biol. (Cold Spring Harbor), *30:*115, 1965.
Wiggers, H. C.: The functions of the intra-aural muscles. Am. J. Physiol., *120:*771, 1937.

Indice alfabético

ABERTURA glótica, 744
Acetilcolina, 201, 500, 540, 570
Acido(s). Véase *Nombres individuales*
nucleicos, 17, 89
en mitocondria, 156
Acino, 131
hepático, 714
Acromegalia, 811
Acrosoma, 937
ACTH, 812, 846
efectos sobre la corteza suprarrenal, 846
origen del, 815, 816
Actina, 558
Addison, enfermedad de, 845
Adenohipófisis, 809
Adenoides, 742, 743
Adrenalina, 848
Adrenocorticotropina. Ver *ACTH*
Aglutinación de plaquetas, 309
Albino, 639
Aldosterona, 845
Alergia, 256
Aloinjerto, rechazo de, 284
Alopecia, 631
Altitud, efecto de la, en el número de eritrocitos, 365
Alveolo(s), de maxilar inferior, 655
glandulares, 194
pulmonares, contenido celular de, 757
Amarillo, cuerpo, células, granulosas, 881
luteínicas, 881, 882
tecales, 881
corpus albicans, 886
efectos de la hormona luteinizante, 882
en embarazo, 886
formación, 881
función, 878
involución, 882
longevidad, 882
vasos sanguíneos del, 882
y gonadotropina placentaria, 887
Ameloblastos, 664
estructura fina, 664
Amígdala, faríngea, 742
lingual, 653, 675
palatina, 675
Ampolla de Vater, 734
Anabolismo, 54
Anafilaxia, 256
Anastomosis, arteriovenosa, 602
Andrógenos, 927, 945
Anemia, 298, 365
perniciosa, 302
Aneuploidia, 88
Anficito, 523
Angiotensina, 777
Anomalías, 87
Antiaglutinantes, 252, 305
Anticuerpos, 240
formación de, 243
Antidiurética hormona, 792, 817
Antígenos, 241
aislados, 833
Antracosis, 161
Antro, 742
Aorta, 580, 587, 590
Aparato(s), de Golgi. Véase *Golgi, aparato de*
digestivo, partes del, 648
plan general, 675
reproductor, femenino, 869. Véase *Femenino, aparato reproductor*
partes del, 871
masculino, 927
respiratorio, 738. Véase también *Respiratorio aparato*
urinario, 765
Apéndice(s), epiploicos, 701
vermiforme, 701
Apendicitis, 701
Apocrinas, glándulas, 195
Aracnoides, 518
Arcos reflejos, 477, 479, 482
Areolar, tejido, 211
Argentafines, células, 696
Argirófilas, fibras. Véase *Fibras reticulares*
Artefactos, 31
Arteria(s), capas de, 582
clasificación de, 580
control nervioso, 603
desarrollo, 585
distribución, 581
elásticas, 580
espirales, del endometrio, 898
helicinas, 953
nutrición de las paredes, 582
presión, diastólica, 580
sistólica, 580
prevalencia de elastina, 583
relieve o reborde musculoelástico, 587
trasplantes de, 601
vasa vasorum, 591
Arteriolas, 581, 592
rectas, falsas, 798
verdaderas, 798
Arteriovenosa, anastomosis, 602
Articulación(es), 460
cambios con la edad, 473
cápsulas, 465, 469
clasificación, 460
definición, 460
efectos de compresión en, 474
función, 460
intervertebral, 464
sincondrosis, 462
sindesmosis, 461
sínfisis, 463
sinostosis, 462
sinoviales, 464. Ver también *Sinoviales, articulaciones*
suturas, 461
Articular, cartílago, 466
desarrollo, 467
efecto de la compresión, 474
estructura, fina, 381
microscópica, 467
metabolismo, 467
nutrición del, 467
reparación, 468
Aschheim-Zondek, prueba de, modificación de Friedman, 887
Asma, 763
Asta anterior, células del, 512
Astrocitos, 504
Aterosclerosis, 582
ATP (trifosfato de adenosina), 155, 558
Atrofia, parda del corazón, 574
por desuso, 439
Auerbach, plexo de, 678, 697
Autoanticuerpos, 833, 834
Axones, 497, 526
Azúcar, almacenamiento en hígado, 718
en, orina, 856
sangre, 856
Azurófilos, gránulos, 275, 289

BAROCEPTORA actividad, de carótida, 612
Barra terminal, 176, 183
Barr, cuerpos de, 71
Barrera placentaria, 906
Basófilas, células, de hipófisis anterior, 814
de sangre, 273
substancias, 14
Basofilia del citoplasma, 125
Bastones, del ojo, 988
Bazo, 329
arterias, 332
caracteres macroscópicos, 329
células plasmáticas, 335
circulación, 335
cordones de la pulpa, 333
elipsoides, 336
funciones, 329
pulpa, blanca, 332
roja, 333
sinusoides, 333
técnica de la colonia, 357
Beta, células, de los islotes de Langerhans, 854
Bilirrubina, 162
Bilis, secreción de, 725
Blastocisto, 902

Boca, 648
Bocio. Véase *Tiroides, glándula*
Borde, en cepillo, de las células. Véase *Estriado, borde de, de células*
estriado, de células epiteliales, 175
de osteoclastos, 408
Bowman, cápsula de, 774
glándulas de, 966
Bronquiolos, 748, 749
inervación, 763
Bronquios, 746
Bruch, membrana de, 976
Bulbo raquídeo, 492
Bulbouretrales, glándulas, 955

CADENA nuclear, fibra de tipo de, 962
Calcificación, en hiperparatiroidismo, 841, 842
mecanismo de, en cartílago y hueso, 383, 394, 437
Calcitonina, 407, 837
Cálices de la pelvis del riñón multilobar, 774
Caliciformes, células, 174
Calor, receptores de, 960
Calostro, 922
Callo de fractura, 441
Cámaras transparentes, 49
Canalículos, biliares, 711, 712, 729
óseos, 388
Cáncer, 59
Capas germinativas, 5
Capilares, 221, 593
aspecto de los, en cortes, 593
continuos, 221
control de la circulación en, 594
cutáneos, 643
desarrollo, 209
estructura fina, 221, 597
fenestrados, 221
formación de líquido tisular por, 221
linfáticos, 223
Capsulares, células, de los ganglios, 523
Carbohidratos, absorción de, 697
almacenamiento de, en células, 158
papel del aparato de Golgi en la secreción de, 144
química de los, en tejidos, 19
Caries dental, 669
Cariolisis, 112
Cariorrexis, 112
Cariotipo, 85
Carotenoides, 161
Carotídeo, cuerpo, 612
seno, 612
Cartílago, 377
articular, 466. Ver también *Articular, cartílago*
calcificación, 383
crecimiento, aposicional, 383
intersticial del, 382
elástico, 385
estructura fina, 381
nutrición del, 383
del pericondrio, 381
substancia intercelular, 381
trasplante de, 386
Carúncula, 994
Catabolismo, 54
Cavidad(es) nasales, 740
pericárdica, 604
pleural, 738
pulpar de los dientes, 655
timpánica, 1002
Cebadas, células, 251
estructura fina, 255
histamina, 256
relación con heparina, 252
Celoidina, método de la, 23
Célula(s), 53. Véase también *Nombres individuales, así como Núcleo y Citoplasma*
binucleadas, 88
caliciforme, 174
capa de, 122
capacidad reproductora, 56
ciclo, 96
ciliadas, 1010
citoplasma. Véase *Citoplasma*
claras, 639
cultivos, 58. Véase *In vitro*
definición, 53
de grasa, 234
diferencia entre macho y hembra, 72
diferenciación, 60
división, 75
en nido, 379
especialización, 55
familias de, en el cuerpo, 56
fijas y libres, 351
gigantes de cuerpo extraño, 250
inclusiones de, 157
inserciones entre, 176
madre, 57
en epitelio, 680
tejido mieloide, 355
membrana de la, 117
mesenquimatosas indiferenciadas, 258
mioepitelial, 199
núcleo de la, 64. Véase *Núcleo*
omnipotente, 56
organitos, 116. Véase también *Nombres individuales*
potencialidad de la, 56
principales, de estómago, 685
de paratiroides, 838
que responden a sus andrógenos, 945
recambio de, 57
rechazo de injerto, 286
respiración en, 115
velo, 182
yuxtaglomerulares, 777
Cemento, 655, 668
Central, sistema nervioso, 478. Ver *Cerebro, médula espinal*
Centríolos, 78
Centro(s), de los acénos, células del, del páncreas, 70
germinativos, 320
Centrosfera, 79
Cerebelo, 514
Cerebro, bulbo raquídeo del, 492
capilares, 517
cerebelo, 514
corteza del, 513
desarrollo, 490
estructura general, 490
meninges del, 516
substancia, blanca, 492
gris, 492, 512
ventrículos del, 492
Ceruminosas, glándulas, 1002
Cesta, células mioepiteliales en, 199
Cianosis, 297
Ciclo, menstrual, 895. Véase también *Menstrual, ciclo*
Ciliadas, células, del órgano de Corti, 1010
Cilindros renales, 795
Cilios, 183
estructura fina, 184
Cimógeno, células de, del estómago, 685
gránulos de, 141, 705
Circulatorio, sistema. Ver también *Arterias, arteriolas, capilares, corazón y venas*
circulación pericitos, 593
función, 579
partes del, 579
presión dentro del, 580
red vascular terminal, 593
Circuncisión, 953
Cisterna(s) del, citoplasma, 133
quilo, 614
Citolisosomas, 152
Citoplasma, 115
alimentos almacenados en, 158
aparato de Golgi, 138. Ver también *Golgi, aparato de*
basofilia del, 125
localizada, 134
centríolos, 78
ergastoplasma, 125
fagocitos, 122
fibrillas, 157
filamentos en, 157
glucógeno, 158
gránulos de secreción, 133, 134, 140
grasa en, 160
inclusiones, 157
lisosomas, 147
membrana celular, 116, 117
microsomas, 135
microtúbulos, 157
mitocondrias, 153
organitos, 116
pigmentos, 160
plasmalema, 117
polirribosomas, 127, 133
retículo endoplásmico, 128. Véase también *Endoplásmico, retículo*
ribosomas, 124
RNA del, 124
substancia cromidial, 125
Citotrofoblastos, 902
Clasmatocitos. Ver *Macrófagos*
Climaterio femenino, 890
Clítoris, 874
Clorhídrico, ácido, formación de, en estómago, 685
Coagulación, mecanismo de, 309
Cóclea o caracol, 1000, 1005
modiolo, 1007
órgano espiral de Corti, 1007
Colágena, formación de, 214
periodicidad, 214
Colecistocinina, 734
Colinérgicas, fibras, 540
Colorantes y tinciones, 12
ácido(s), peryódico de Schiff (PA-Schiff), técnica de, 20
y básicos, definición, 13
azul de cresil brillante, 299
de, impregnación argéntica, 503
Romanovsky, 262
fluorescentes, 243
hematoxilina y eosina, 13
metacromáticos, 22
negativas, 45
para, microscopia electrónica, 44
sangre, 262
técnica de PA-metenamina argéntica, 181
vitales, 248

Colquicina, efectos de la, sobre mitosis, 83
Compacto, hueso, 399
Complejo(s), neuroinsulares, 860
yuxtaglomerular, 777
Complemento, 285
Concepción, control de la, mediante hormonas, 888
Condicionados, reflejos, 484
Condrocitos, 378
Condroitinsulfúrico, ácido, 22, 381
Conducción de impulsos, sistema de, del corazón, 608
Conductillos eferentes, 929
Conducto(s), 191
alveolar, del pulmón, 751
biliares, 727
cístico, 733
coclear, 1000, 1006, 1007
de, Bellini, 795
Cloquet, 984
residuo del sistema hialoide primitivo, 983
Schlemm, 980, 983
Volkmann, 430
del epidídimo, 953
desarrollo, 191
endolinfático, 1017
eyaculador, 929
haversianos, 427
interlobulillar, 195
intralobulillar, 195
linfático derecho, 613, 614
nasolagrimal, 995
pancreático, 707
semicirculares, 1012
torácico, 277, 613
Conectivo, tejido, 206
areolar, 211
células del, 229
desarrollo, 207
fibroso denso, 374
mesénquima, 207
papel nutritivo, 209
pérdida ordinaria, 207
substancia intercelular, 209, 216
Congelación, técnica de cortes por, 23
Conjuntiva, 994
Conos del ojo, 988
Consuntiva, enfermedad, 280
Contracepción, mediante hormonas sexuales, 888
Corazón, 604
control nervioso del, 611
cuerdas tendinosas, 606
electrocardiogramas, 610
endocardio, 604
epicardio, 604
esqueleto del, 605
fibras de Purkinje, 609
haz auriculoventricular (de His), 609
marcapaso, 608
músculo, 571
nódulo, auriculoventricular, 608
sinoauricular, 608
pericardio, 604
sistema de conducción de impulsos, 608
válvulas, 605
Cordón(es), espermático, 929, 947
medulares, 319
umbilical, 900
Corion, 903, 904
Córnea, 973
trasplante de, 974
Cornetes de la nariz, 742
Coroides, coriocapilar, 976
del ojo, 975
Corona radiante, 880
Corpúsculo(s), del gusto, 996
renal, 774. Véase también *Glomérulos*
Cortes de tejido, 11
Corteza, cerebral, 513
suprarrenal, 843
funciones, 845
hormonas, 845
provisional o fetal, 842
renovación celular en, 846
Cortisol (hidrocortisona), 845
Cowper, glándulas de, 955
Cráneo, desarrollo del, 411
Crecimiento, aposicional, 383
definición, 55
de hueso, 390
hormona del, 810
intersticial, 382
Crenocitos, 295
Crestas neurales, 485
Cretinismo, 825
Crióstato, 23
Criptas de Lieberkühn, 691, 693
Cristalino, 977
crecimiento del, 977
Cromafín, reacción, 847
Cromátides, 70
Cromatina, 67
condensada, 70
extendida, 70
histoquímica de la, 89
sexual, 71. Ver también *Sexual, cromatina y Barr, cuerpos de*
Cromatóforos, 640
Cromatólisis, 495
Cromatómero de plaquetas, 304
Cromidial, substancia, del citoplasma, 125
Cromófilas, células, de hipófisis, 813
Cromófobas, de hipófisis, 813
Cromosomas, 69
aneuploidia, 88
anomalías, 87
cariotipo, 85
clasificación, 85
efecto de la radiación en, 100
estructura fina, 99
funciones, 77
marcados, 356
morfología, 85
número, diploide, 87
en células del hombre, 72
haploide, 87
poliploide, 87
proteína de, 89
sexuales, 87
Cuello, 910
Cuerdas, tendinosas, 606
vocales, 744
Cuerpo(s), carotídeo, 612
cavernoso, 952
ciliar, 975
de, Barr, 71
Herring, 819, 820
Nissl, 495
denso, 149
extraño, células gigantes de, 250
microscópicos, 724
multivesicular, 151
polar, 880
residual, 150
ultimobranquial, 837
Cumulus oophorus, 879
Cúpula, 1012

CHOQUE, quirúrgico, 227
y circulación renal, 799

DECIDUA, 904
Decidual, reacción, 898
Deciduos, dientes, 656
Degeneración post mortem, 31
Delgado, intestino. Ver *Intestino delgado*
Dendritas, 476, 497
Dentina, calcificación, 661
formación de, 660
odontoblastos, 662
Depósitos de grasa, 235
Dermis, 622
Descalcificación, 18
Descemet, endotelio de, 974
membrana de, 974
Desmedro, enfermedad de, 280
Desmosomas, 178
Desoxirribonucleico, ácido. Ver *DNA*
Desoxirribosa, ácido nucleico de, 89. Ver también *DNA*
Diabetes, insípida, 817
sacarina, 852
Diástole, 580
Diente(s), 655
ameloblastos, 664
cámara pulpar, 655
corona, anatómica, 655
clínica, 655
deciduos, 656
dentina, 660. Ver también *Dentina*
desarrollo, 656
erupción, 659
esmalte, 664
estructura general, 656
fibras de Korff, 660
membrana periodóntica, 668
permanentes, 660
raíz, desarrollo de la, 659
vaina de Hertwig, 659
Diferenciación, 60
consecuencias, 59
Difusión, en substancia intercelular, 217
Digestión, 648
Diploe, 411
Discos, intercalados, 572
intervertebrales, 464
DNA, cantidad constante en células, 89
como base química de genes, 90
como fuente de información, 90
control de la síntesis proteínica, 103
forma y duplicación, 92
histoquímica, 89
marcado con timina radiactiva, 93
síntesis 93
tinción, 89
DNA-ASA, 89
Dolor, apreciación de, 960
Dopa, reacción, 639
Down, síndrome de, 87
Duodeno, 689. Ver *Intestino delgado*
Duramadre, 518
senos de la, 519

ECTODERMO, 5
Edema, 224
Elástico, cartílago, 385

Elastina, 215
crecimiento de membranas, 585
estructura fina, 585
formación, en arterias, 585
Electrocardiogramas, 610
Embarazo, pruebas de, 887
Emoción, y secreción de adrenalina, 848
y sistema nervioso autónomo, 540, 852
Enanismo, 810, 825
Endocardio, 604
Endocitosis, 150
Endocrinas, glándulas, 810. Ver también *Nombres individuales*
control de la secreción, 203, 812
desarrollo, 191
de los conocimientos acerca de las, 807
estructura general, 202, 806
Endodermo, 5
Endometrio, 894
en ciclo menstrual, 895
riego sanguíneo del, 898
Endomisio, 562
Endoneurio, 524
Endostio, 440
Endotelio, 170, 596
fenestrado, 221
Enfermedad, de huesos marmóreos, 403
Enterocromafines, células, 696
Envejecimiento, cambios en el, 58
Eosina, 13
Eosinófilos, 272
formación de, 365
Epéndimo, 509
Epicardio, 604
Epidermis, 619
Epidídimo, 929, 945
Epiglotis, 743
Epimisio, 562
Epineurio, 523
Epitelio, tejido, 169. Ver también *Epitelio y glándulas*
Epitelio, barras terminales, 183
bordes estriados, 175
células caliciformes, 174
clasificación, 169
complejos de unión, 176
definición, 169
de transición, 186
estratificado, 186
membrana basal del, 171, 218
queratinizante escamoso, 187
seudoestratificado, 183
simple, 172
ciliado, 183
cilíndrico, 173
cúbico, 173
escamoso, 172
velos terminales, 182
Eponiquio, 645
Erección, mecanismo de la, 953
Eréctil, tejido, 742, 953
Erector del pelo, músculo, 630
Ergastoplasma, 125
Eritrocitos, 294
formación, 363
en pilas de moneda, 302
fragilidad, 295
policromatófilos, 299
recuento de, 298
reticulocitos, 299
Eritropoyesis, control de la, 364
Eritropoyetina, 365, 779
Esclerótica, 974
Escorbuto, 436
Esfínter, cardiaco, 681
de, Boyden, 734
Oddi, 733, 734
pilórico, 688
vesical, 802
Esmalte, calcificación, 667
formación, 664
Esófago, 679
Espermátides, 934
Espermatocitos, 934
Espermatogénesis, 934
Espermatogonia, 934
Espermatozoos, 936
anormales, 941
concentración de, en semen, 941
Espinal, médula. Véase *Médula espinal*
Espinosas, células, 620
Espongioblastos, 487
Esponjoso, hueso, 399
trasplante, 449
Esquelético, músculo, 481. Ver también *Estriado, músculo*
Esqueleto del corazón, 605
Estados de tensión física y emocional, efectos de, 848
Estereocilios, 947
Esteroides, hormonas, 845
modo de acción, 846
Estómago, 681
células, de la mucosa del cuello, 685
parietales, 684
principales, 685
control de la secreción de jugo gástrico, 689
estructura fina, 685
glándulas, 682
pilóricas, 688
criptas gástricas, 681
renovación de células en, 688
secreción de ácido clorhídrico en, 685
Estriado, músculo, 550
actina, 558
ATP en, 558
bandas, A, 552, 555
I, 552
Q, 552
cambios durante la contracción, 558
componentes del tejido conectivo, 562
contracción, 556, 561
crecimiento, 564
posnatal, 564
desarrollo, 561
disco H, 553
endomisio, 562
epimisio, 562
estriaciones transversales, 551
estructura fina, 553
estudio de, con luz polarizada, 552
fijación del, en tendones, 562
glucógeno en, 558
husos neuromusculares, 961
inervación, 567
líneas Z, 552
linfáticos, 567
mecanismo de contracción, 558, 561
membrana basal, 551
miofibrillas, 547, 554
miofilamentos, 553
miosina, 558
mitocondrias, 558
perimisio, 562
placa motora terminal, 568
regeneración, 561
retículo sarcoplásmico, 561
riego sanguíneo, 567
sarcolema de fibras, 551
sarcómera, 553
terminaciones nerviosas, 568, 961
túbulos transversos, 558
unidad motora, 567
Estribo, 1003
Estrógeno, 877, 878
efectos sobre, hipófisis anterior, 878
mamas, 922
pezones, 918
vagina, 914
en ciclos estruales, 883
supresión de, efectos sobre el endometrio, 886
Estrual, ciclo, 883
Eustaquio, trompa de, 1003, 1004
Exocrinas, glándulas, 191
control nervioso, 199
Eyaculación, 930
Eyaculador, conducto, 929

FACTOR de difusión, 216
Fagocitos alveolares, 757
Fagocitosis, 122
Falángicas, células, 1008
Faringe, 673
Faríngea, hipófisis, 809
Fase, microscopio de, 47
Feulgen, reacción de, 89
Fibra(s), colágenas, 210
formación de, 232
de, Purkinje, 609
Sharpey, 469, 655, 668
elástica, 215
intrafusal, 962
mielinizadas, 525
muscular, 545
nerviosas, 495, 526, 539
adrenérgicas, 540
colinérgicas, 540
no mielínicas, 526
posganglionar, 540
preganglionar, 539
reticular, 215
Fibrillas colágenas, 211
formación de, 214, 231
microfibrillas, 214
micrografía electrónica, 214, 232
Fibrina, 309
Fibrinógeno, 309
Fibroblastos, 229
fuente hematógena y local, 234
Fibrocartílago, 385
Fibrocitos, 230
Fijación, 11, 16
para microscopia electrónica, 42
Fijadores, acción sobre proteínas, 16
Filamentos, 553
Fimosis, 953
Fitohemaglutinina, 281
Flujo axónico, 495
Fluorescencia, microscopio de, 243
Folículo(s), crecimiento cíclico, 631
de, Naboth (huevo), 910
tiroides, 824
desarrollo, 625
glándulas sebáceas, 632
matriz germinativa, 629
músculo erector del pelo, 630
ovárico. Véase *Ovario*

pilosos, 625
terminaciones nerviosas, 960
vaina, de tejido conectivo, 630
radicular, externa, 629
interna, 629
Foliculoestimulante, hormona, en ciclo menstrual, 885
efectos sobre el ovario, 877
relación con la pubertad, 878
secreción después de menopausia, 892
Fontanelas, 401
Fotorreceptores, 988
Fractura(s), de cabeza del fémur, 446
reparación, 439
Frío, receptores de, 960
Fungiformes, papilas, 653

GANGLIOS, 481, 522, 538
autónomos o vegetativos, 538
características microscópicas, 523, 537
celiacos, 538
desarrollo, 522, 523
linfáticos, 316. Véase también *Linfáticos, ganglios*
centros germinales de, 320
hemáticos, 328
mesentéricos, 538
paravertebrales, 538
prevertebrales, 538
raíces posteriores, 523
raquídeos, 523
simpáticos, 538
terminales, 539, 540
Gástricas, glándulas, 684
Gigantismo, 811
Ginecomastia, 917
Glande, 952
Glándula(s), acinosas, 194
alveolares, 194
apocrinas, 195
areolares, de Montgomery, 918
bulbouretrales, 955
cardiacas, 682
ceruminosas, 1002
clasificación, 194
compuesta, 194
control nervioso, 200
de Bartholin, 874
Bowman, 966
Brunner, 691
Cowper, 955
Littre, 955
Meibomio, de los párpados, 994
Montgomery, 918
Zeis, 995
desarrollo, 191
exocrinas, 191
gástricas, 684
hibernación, 240
hipófisis, 807
anterior, 810, 813. Ver también *Lóbulo anterior de la hipófisis*
holocrinas, 195
lagrimales, 995
lóbulos, 709
mamarias, 916. Ver también *Mamarias, glándulas*
merocrinas, 195
mixtas, 194
mucosas, 195
paratiroides, 837
parótida, 671
pineal, 860
próstata, 930, 949
salivales, 670
sebáceas, 196
serosas, 195
simple, 194
sin conducto excretor. Ver *Endocrinas, glándulas*
sublingual, 670
submaxilar, 670
sudoríparas, 622
suprarrenales, 842. Ver también *Suprarrenales, glándulas*
terminaciones nerviosas, 199
timo, 339. Ver también *Timo*
tiroides, 823. Ver también *Tiroides, glándula*
tubulares, 194
tubuloalveolares, 194
Glaucoma, 983
Glóbulos rojos, 294. Ver *Eritrocitos*
Glomérulo(s), arteriolas, aferentes, 776
eferente, 776
atrofia fisiológica, 798
capilares, 779
desarrollo, 774
epitelio, 774
evolución, 766
estructura fina, 781
función, 766
lobulillos, 779
mácula densa, 776
membrana basal, 780, 782
mesangio, 779
podocitos, 783
polo vascular, 776
raíz, 776
superficie de capilares del, 781
yuxtamedular, 775, 779
Glomus, 602
Glucagon, 857
Glucógeno, 19
en células, 158
Glucoproteínas, 21
Glucosuria, 852
Golgi, aparato de, 138
estructura fina, 140
imagen negativa, 139
papel, en la secreción, 144
recambio de sáculos, 146
Gónada, naturaleza indiferente de la, 869
Gonadotrópicas, hormonas, 877. Véase también *Foliculoestimulante, hormona y Luteinizante, hormona*
Gonadotropina, coriónica, 887
placentaria, 887
Gonocitos, 934
Granulación, tejido de, 234
Gránulos, azurófilos, 275, 289
de, cimógeno, 133, 141
cromatina, 67
queratohialina, 189
Palade. Ver *Ribosomas*
RNA. Ver *Ribosomas*
Grasa, absorción de, 237
formación de, 237, 238
parda, 239
recambio, 238
tinción por Sudan III, 19
Grueso, intestino. Ver *Intestino grueso*

HASHIMOTO, enfermedad de, 834

Hassal, corpúsculos de, 344
Haversiano, sistema. Véase *Hueso*
Haz, auriculoventricular de His, 609
hipotálamo-hipofisario, 819
Hematoidina, 162
Hematopoyéticos, tejido, 314. Ver también *Linfático, tejido y Mieloide, tejido*
Hematoxilina, 13
Hemoconcentración, 227
Hemoglobina, 294
metahemoglobina, 297
monóxido de carbono, 297
Hemólisis, 295
Hemorroides, 700
Hemosiderina, 162
Hemostasia, 309
Heno, fiebre del, 256
Hensen, células de, 1008
Heparina, 252
relación con células cebadas, 252
Hepatocitos, función de, 718
Herencia, química de la, 91
Herida, curación de, 634
Hermafroditas, 870
Hertwig, vaina epitelial de, 659
Heterocromatina, 71
Hialómera de plaquetas, 304
Hialurónico, ácido, en líquido sinovial, 473
en el cuerpo, 22, 216
Hialuronidasa, 217
Hidrocéfalo, 520
Hidrocortisona, 845
Hidrotórax, 740
Hígado, 708
acino, 714
canalículos biliares, 711, 712, 727
características macroscópicas, 708
células de von Kupffer, 718
conductillos, 730
conductos, biliares, 727, 730
de Hering, 727
cordones del, 710
cuerpos microscópicos, 724
de cerdos, 709
desarrollo, 734
espacio de Disse, 718, 721
estructura fina, 722
funciones de hepatocitos, 718
hematopoyesis, 717
linfáticos, 730
lóbulos, 709
lobulillo, 713
preconductillos, 727
regeneración, 734
reticuloendoteliales, células, 717
sinusoides del, 710, 716, 717
zona, raicilla o espacio portal, 709, 713
Himen, 874
Hiperglucemia, 856
Hiperparatiroidismo, 842
Hipersensibilidad. Véase *Alergia*
Hipertensión, 604, 777
arteriolas en, 592
Hipertiroidismo, 826
Hipofisaria, circulación portal, 809, 822
Hipófisis, glándula, 807
circulación, porta, 822
portal-hipofisaria, 809, 822
como posible anillo de unión entre los sistemas nervioso y endocrino, 809
desarrollo, 808

Hipófisis, glándula, riego sanguíneo, 822
parte, anterior. Véase *Lóbulo anterior de la hipófisis*
intermedia, 816
nerviosa, 817
tuberal, 816
posterior, desarrollo, 808
parte nerviosa, 817
Hipotálamo, desarrollo del, 492
neurosecreción en, 819
hipofisario, haz, 819
Hipotiroidismo, 826
Histamina, 256
Histiocitos, 248
Histología, definición, 4
Histonas, 90
Homoinjerto, reacción al, 284
Hormona(s). Ver también *Nombres individuales*
catecol, 853
desarrollo de conocimientos acerca de, 810
definición de, 202, 810
factores de liberación, 824
funciones, 810
inhibición de retroalimentación, 203, 827
local, 201
naturaleza de las, 202, 810
Huellas digitales, 618
Huesecillos del oído, 1003
Hueso(s), 388
alveolar, 655
arterias nutrientes, 454
atrofia por desuso, 439
botón perióstico, 415
calcificación, mecanismo de, 394, 433
calcitonina, efecto sobre el, 407
canalículos, 388
célula(s). Ver *Sus nombres*
madre, 390, 404
osteógenas, 405, 414
centro de osificación, 398, 415, 417
como reservorio de calcio, 405
compacto, 399
cortes del hueso pulido, 392
crecimiento, aposicional, 390
como un todo, 424
en, anchura, 428
longitud, 417
desarrollo del, 393
descalcificado, 391
discos epifisarios, 417
efectos, de la hormona, del crecimiento en, 811
paratiroidea, 405
endostio, 440
espículas, 399
esponjoso, 399
fibras de Sharpey, 469, 655, 668
formación de, 393
fractura, reparación de, 439
hormona paratiroidea y, 405
injertos. Ver *Trasplante*
inmaduro, 395
laminillas, 396
líneas de unión, 403
médulas ósea, 351. Ver también *Mieloide, tejido*
maduro, 396
nivel, 403
opacidad a los rayos X, 435
osificación, 393
endocondral, 411
intramembranosa, 397
osteítis fibrosa, 844
osteoblastos, 393
osteoclastos, 405
osteocitos, 395
osteólisis, 407
osteoporosis, 439
periostio, 439
remodelación durante el crecimiento, 433
resorción, 403, 405
riego sanguíneo, 453
sistemas haversianos, 427
substancia intercelular, 294
trabéculas, 399
trasplantes, 448
vascularidad, 389
Volkmann, conductos de, 430
Wolf, ley de, 439
wormiano, 462
Humor acuoso, 982

ICTERICIA, 731
Ileon, 689
Imagen(es), mitótica, 75
identificación, 83
Impregnación argéntica, métodos de, 503
Inclusión(es), 12
citoplásmicas, 157
Inducción, 208
Infección de tejido, 269
Inflamación, 269
Injertos. Véase *Trasplantes*
Inmunidad, 240
efectos de la radiación sobre, 287
Inmunofluorescencia, técnicas de, 244, 325
Inmunología, 240
Inmunológica, tolerancia, 241
Insulina, acción, 856
control de secreción, 857
choque, 856
descubrimiento, 855
Intercelular, substancia, 206
Interfase, 64
etapas de, 96
Interferencia, microscopio de, 47
Intermedina, 816
Intersticial(es), células, del testículo, 931, 941
crecimiento, 382
Intestino, delgado, 689
absorción de grasa, 697
células, absorptivas, 693
argentófilas, 696
caliciformes, 696
de Paneth, 693
criptas de Lieberkühn, 691, 693
glándulas de Brunner, 691
mucosa del, 679. Véase también en *Mucosa*, 648, 675
placas de Peyer, 697
plicas circulares, 689
renovación de epitelio, 696
tejido linfático, 697
vellosidades del, 690
grueso, 698
apéndice vermiforme, 701
columnas rectales del, 699
tenias del colon, 700
Intima, de arterias, 587
Intramembranosa, osificación, 397
Iris, región del ángulo del, 980
Irritabilidad, definición, 54
Islotes de Langerhans, 703, 852
células de los, 853, 857, 859
complejos neuroinsulares, 860
desarrollo, 703
en diabetes, 855
estructura fina, de los gránulos de células alfa y beta, 859
hormonas, 856, 859
relación con la hipófisis anterior, 855
Isótopos radiactivos, 37

JUGO nuclear, 111

KORFF, fibras de, 660
Krause, bulbo terminal de, 960
Kupffer, células de, 718

LABERINTO membranoso, 998, 1001
Labios, 650
mayores, 874
menores, 874
Lactancia, 923
Lactíferos, conductos, 923, 924
Lactógena, hormona, 811
Lagrimal, papila, 995
Lagunas, de Howship, 404
Lámina, dental, 652
propia, 677
Laminilla(s), haversianas, 431
intersticiales, 433
óseas circunferenciales, 428, 433
Langerhans, células de, 640
Lanugo, 625
Laringe, 743
Lengua, 652
Leucemia, 291
Leucocitos, 261. Ver también *Nombres individuales*
bases para la clasificación, 263
manera de contarlos, 263
Ligamento suspensor del cristalino, 979
Líneas mamarias, 816
Linfático(a) (s), 613
capilares, 277, 614
circulación, 277
estructura fina, 614
filtración, 319
formación, 223
ganglios, 316
producción de linfocitos, 320
zona, dependiente del timo, 348
retorno al sistema circulatorio sanguíneo, 277, 278
Linfoblastos, 322
Linfocitos, 274
como células inmunológicamente competentes, 279
comprometidos, 282
diferenciación in vitro, 281
duración máxima de vida, 278
enfermedad de desmedro y, 280
estructura fina, 275
formación, 283, 320, 358
función, 279
papel en el rechazo de homoinjerto, 284
recirculación, 279
relación con células pironinófilas grandes, 284
sensibilidad a la radiación, 340
Lipasa de lipoproteína, 237, 253
Lipocromo, 161

Líquido, cefalorraquídeo, 519
sinovial, 473
tisular, absorción de, 223
composición de, 222
formación de, 220
relación con edema, 224
Liso, músculo, 546
desarrollo y regeneración, 547
estructura, fina, 549, 593
microscópica, 547
forma de núcleos en contracción, 548
formación de elastina por el, 585
función, 545
inervación, 549
origen, 546
Lisosomas, 147
Lóbulo(s), anterior de la hipófisis, 808, 810, 813
células del, 813
definición de, en relación con los órganos glandulares, 709
desarrollo del, 808
hormonas del, 810
Lúnula de la uña, 645
Luteínicas, células, 881, 882
Luteinizante, hormona, 812, 877, 880

MACRÓFAGOS, 247
relación con células reticuloendoteliales, 248
Mácula densa del riñón, 776
Machorra, 870
Mamaria(s), glándulas, 916
al nacer, 916
cambios en la pubertad, 917
causa, del crecimiento de las, en embarazo, 921
de la lactancia, 923
crecimiento de, en embarazo, 921
desarrollo, 916
después de la menopausia, 924
efecto de las hormonas sobre las, 921-922
en lactancia, 922
estructura, fina, 922
histológica, 917
factores que intervienen en la persistencia de función secretoria, 923
ligamentos suspensorios de Cooper, 919
pezones, 917
supernumerarios, 917
reflejo de vaciamiento de la leche, 924
líneas, 916
Mamas, 916. Ver también *Glándulas mamarias*
Mancha mongólica, 640
Marcadores empleados en radioautografía, 36
Martillo, 1003
Masaje, 613
Matriz, de folículos pilosos, 629
ósea. Ver Hueso, substancia intercelular del, 394
ungueal, 644
Medias lunas serosas, 198
Médula, espinal, aspecto de la, en diferentes niveles, 510
astas, 512
células del asta anterior, 512
estructura microscópica, 509
histogénesis, 485
meninges, 516
morfogénesis, 485
neuronas. Véase *Neuronas*
segmentación, 510
substancia, blanca, 487, 512
gris, 487, 512
ósea, 351. Véase también *Mieloide, tejido*
Megacariocitos, 369
estructura fina, 370
Megaloblastos, 365
Meiosis, 880, 936
Meissner, corpúsculos de, 960
plexo de, 677
Mejillas, 650
Melanina, 163, 639
Melanoblastos, 639
Melanocito(s), 639
hormona estimulante del, 817
Membrana(s), aracnoidea, 518
basal, 171, 218
celular, 117
de, Bowman, 973
Bruch, 976
Descemet, 973
Reissner, 1007
mucosa, 648, 675
nuclear, 110
otolítica, 1011
periodóntica, 668
plasmática, 117
sinovial, 469
tectoria, 1008
timpánica, 1002
Meninges, 516
Menopausia, 890
glándulas mamarias después de, 924
Mensajero, RNA, 103
Menstruación, 873, 895
anovulatoria, 886
endometrio durante la, 895
relación con la ovulación, 885
Menstrual, ciclo, 885, 901
cambios vaginales durante el, 916
endometrio durante el, 895
resumen de factores hormonales que intervienen en el, 885
Merkel, discos de, 960
Merocrinas, glándulas, 195
Mesangio, 779
Mesénquima, células de, 229, 258
Mesodermo, 5
Mesotelio, 170
Metabolismo, 826
definición de, 54
Metacromáticos, métodos de tinción, 22
Metafase, 79
Metamielocitos, 366
Metarteriolas, 593
Microcirugía, 49
Microcitos, 294
Microfibrillas, 214
Microfotografía, 34
Microglia, 507
Micrografía electrónica, interpretación, 45, 121
Micromanipulación, 49
Microrradiografía, 433
Microscopio(s), de, fase, 47
fluorescencia, 243
interferencia, 47
luz, 25
electrónico, 39. Ver *Electrónico, microscopio*
ultravioletas, 39. Ver también *Fluorescencia, microscopio de*
Microsomas, 135
Microspectrofotometría, 89
Micrótomo, 11, 12
Microtúbulos, 79
Microvellosidades, 175
Mielina, 488
composición, 489
estructura fina, 527
formación de, 503, 527
tinción, 488
Mielinización, 488, 528
Mieloblastos, 361
Mielocitos neutrófilos, 366
Mieloide, tejido, 351
células, madre, 355
plasmáticas, 372
efecto de la radiación sobre el, 352, 355
formación de plaquetas, 369
linfocitos, 358
megacariocitos, 369
mieloblastos, 361, 363
monocitos, 360
primeras colonias, 357
reticuloendotelio, 351
rojo y amarillo, 351
sinusoides, 352
trasplante, 356
Miocardio, 604
Mioepiteliales, células, 199
Miofibrillas, 547, 553
Miofilamentos, 553
Miometrio, 894
Miosina, 558
Mitocondria, 153
ácidos nucleicos en, 156
Mitosis, 75
efectos de la colquicina, 83
fases de la, 78
tiempo tomado en las diferentes etapas de la, 97
Mixedema, 825
Moco, 21, 173
Modiolo, 1007
Mongolismo, 87. Véase también *Down, síndrome de*
Monoblastos, 291
Monocitos, 289
estructura fina de, 289
Mórula, 902
Mucina. Véase *Moco*
Mucopolisacáridos, 21
sulfatados, 22, 217
Mucosa, 648, 675
Muela del juicio, 656
Muscular, externa, de intestino, 677
tejido. Véase *Músculo*
Muscularis mucosae, de intestino, 675
Músculo, 545
cardiaco, 571. Véase también *Corazón*
complejos de unión, 572
discos intercalados, 572
estructura, fina, 571
microscópica, 571
cómo distinguir cortes de tres tipos de, 545
erector de pelo, 630
esquelético, 550. Véase también *Estriado músculo*
estriado. Véase también *Estriado, músculo*
involuntario, 546. Véase también *Liso, músculo*

Músculo, liso. Véase *Liso, músculo*
mecanismo de contracción, 556
voluntario. Véase *Estriado músculo*

NABOTH, huevos de, 910
Nariz, 740
órgano olfatorio de la, 963
Nasolagrimal, conducto, 995
Nefrona, 766, 768, 774
Nervio(s), células. Ver *Neuronas*
cisuras de Schmidt-Lantermann, 526
degeneración, 533
después de aplastamiento, 533
endoneurio, 524
epineurio, 523
estructura microscópica, 523, 531
fibras, mielínicas, 525
estructura fina, 526
impulso, 497, 526
lesiones, tipos de, 562
nódulos de Ranvier, 525
perineurio, 524
regeneración, 535
riego sanguíneo, 532
terminaciones. Ver *Terminaciones nerviosas*
trasplante, 536
Nervioso, tejido, 476
desarrollo, 485
neuroglia. Ver *Neuroglia*
neuronas. Ver *Neuronas*
Neumotórax, 740
Neurilema, 525
Neuroblastos, 487
Neuroectodermo, 485
Neurofilamentos, 527
Neuroglia, 501
astrocitos, 504
microglia, 507
oligodendrocitos, 503
tinción, 503
Neurohipófisis, 817
Neurolema, 525
Neuromusculares, huesos, 961
Neurona(s), 476
aferente, 479
aparato de Golgi, 497
axones, 476, 497
cono axónico, 497
cromatólisis, 495
cuerpos, celulares, 494
de Nissl, 495
de asociación, 514
dendritas, 476, 497
eferente, 479
estructura fina, 494
flujo axónico, 495
neurofibrillas, 526
núcleos, 494
pericarion, 494
pigmento, 497
poliploide, 494
reacción axónica, 495
renovación de citoplasma, 496
sinapsis entre, 499
substancia cromidial, 495
tipos de, 479
Neurosecreción, 819
Neutrófilos, 266
cromatina sexual, 266
estructura fina, 267
formación, 366
formas, en banda, 267
juveniles, 267
función, 269
Nissl, cuerpos de, 495
Nódulo(s), auriculoventricular, 608
de Ranvier, 525
hemal, 328
linfático, 316
sinoauricular, 608
Noradrenalina, 201, 540, 848
Normoblastos, 364
Núcleo(s), 64. Ver también *Cromatina; Cromátides; Cromosomas y Mitosis*
cambios indicadores de muerte, 112
cariolisis, 112
constancia del contenido de DNA, 89
cubierta, 110
efecto de la radiación, 100
estructura fina, 67, 99, 110
interfase, 64
jugo, 111
membrana, 110
nucléolo. Ver *Nucléolo*
picnosis, 112
poros, 110
pulposo, 464
Nucléolo(s), 105
Nucleolonema, 107
Nucleoproteínas, 17

ODDI, esfínter de, 733, 734
Odontoblastos, 662
Oftalmoscopio, 993
Oído, 997
caracol, 1000, 1005
células aéreas mastoideas, 1005
conducto(s), endolinfático, 1010
semicirculares, 1012
crestas de los conductos, 1012
cúpulas de las crestas, 1012
estructura general, 998
externo, 998
huesecillos, 1003
interno, vestíbulo del, 1010
mácula, 1011
medio, 1003
membrana(s), otolíticas, 1011
tectoria, 1008
timpánica, 1002
modiolo, 1007
músculos, 1003
nervios, 1004
órganos de Corti, 1007
pabellón, 997
trompa de Eustaquio, 1003, 1004
ventana, oval, 999, 1004
redonda, 999, 1004
Ojo(s), 968
aspecto interno, 992
cámara anterior, 979
canalículo lagrimal, 995
capa(s), de la pared, 969
uveal, 970
carúncula, 994
color, 980
conductos de Schlemm, 980, 983
conjuntiva, 994
córnea, 973
coroides, 975
cristalino, 977
cuerpo, ciliar, 976
vítreo, 983
desarrollo, 971
disco óptico, 993
drenaje de las lágrimas, 995
esclerótica, 974
espacios de Fontana, 981
estructura(s), accesorias, 994
general, 968
microscópica, 973
excavación fisiológica, 993
fornix, 994
fovea, centralis, 990
glándulas lagrimales, 995
glaucoma, 983
humor acuoso, 982
iris, 979
lámina cribosa, 975
mácula lútea, 990
mecanismo de acomodación, 979
medios refringentes, 970
membrana de Bruch, 976
nervio óptico, 992
papila óptica, 993
párpados, 994
presión intraocular, 982
procesos ciliares, 981
retina, 984, 985
riego sanguíneo, 975, 977
saco lagrimal, 995
venas acuosas, 983
Olfatorio, órgano, 963
glándulas de Bowman, 966
Oligodendrocitos, 503
Oocito, 877
Oogonio, 876
Organitos, 116
Organo(s), de Corti, 1007
del esmalte, 659
de los sentidos especiales. Ver *Olfatorio, órgano; Ojo; Papilas gustativas y Oído*
Orina, mecanismo de concentración de, 792
Orzuelo, 995
Osificación. Véase *Hueso*
Osteítis fibrosa, 840
Osteoblastos, 393
Osteocitos, 395
Osteoclastos, 407
bordes estriados, 408
estructura fina, 409
Osteófitos, 474
Osteógenas, células, 405, 414
Osteogénesis. Ver *Hueso, formación de*
Osteoide, tejido, 439
Osteopetrosis, 403
Osteoporosis, 403
Otolítica, membrana, 1011
Ovario, 872
cambios durante la pubertad, 878
ciclos anovulatorios, 886
corpus albicans, 886
cuerpo amarillo. Ver *Cuerpo amarillo*
cumulus oophorus, 879
desarrollo del, 876
y origen de folículos, 876
después de menopausia, 890
folículos, atrésicos, 889
primordiales, 876
hormonas de, 877
ovulación, 872, 880
teca, externa, 880
interna, 880
Oxífilas, células, de paratiroides, 839
Oxitocina, 818, 819

PACINI, corpúsculos de, 959
Paladar, blando, 673
duro, 673

Palade, gránulos de. Véase *Ribosomas*
Páncreas, 703
control de secreción exocrina, 708
desarrollo, 703
estructura microscópica del, 703
islotes de Langerhans, 706. Ver también *Islotes de Langerhans*
secreción exocrina, 691
Pancreocimina, 708
Paneth, células de, 693
Papila(s), circunvaladas, 653
de folículos pilosos, 629
del riñón, 770, 795
de la lengua, 652
dental, 658
filiformes, 652
Parafina, técnica de la, 11
Paraganglios, 852
Parasimpática, división, del sistema nervioso autónomo, 539
Paratiroidea, hormona, efectos de la, 405, 840
Paratiroides, glándulas, 837
Paredes, alveolares, 757
interalveolares, 752
Parénquima, definición de, 709
Parietales, células, 684
Parótida, glándula, 671
Párpados, 994
glándulas, de Meibomio, 994
de Moll, 995
de Zeis, 995
Parte nerviosa de la hipófisis, 817
PA-Schiff, técnica de, 20
Pecas, 639
Pelo, 625
crecimiento cíclico del, 631
Pelvis del uréter, 774, 800
Pene, 930, 931, 952
Peniciladas, arterias, 333
Pericárdica, cavidad, 604
Pericardio, 604
Pericitos, 593
Pericondrio, 381
Periférico, sistema nervioso, clasificación del, 522
desarrollo, 522
ganglios, 522. Ver *Ganglios*
nervios del. Ver *Nervios*
terminaciones nerviosas. Ver *Terminaciones nerviosas*
Perilinfa, 999
Perimisio, 562
Perineurio, 524
Periodóntica, enfermedad, 669
membrana, 668
Perióstico, botón, 415
Periostio, 439
Peristaltismo, 678
Peyer, placas de, 697
Pezón, 917
Piamadre, 516
Piaracnoides, 518
Picnosis, 112
Piel, 616
ampollas, 643
anexos de la, o faneras, 618
arrugas, 618
capas de la epidermis, 619
clavos interpapilantes, 619
delgada, 624
dermis, 622
epidermis, 619
folículos pilosos, 625. Ver también *Pilosos, folículos*
glándulas, sebáceas, 630, 632
sudoríparas, 622
gruesa, 618
y delgada, comparación entre, 618
huellas digitales, 618
injertos, 284, 636
melanina, 639
melanocitos, 639
papilas, 625
pigmentación, 639
quemaduras, 643
queratina, dos tipos de, 626
reparación, después de, incisiones, 634
quemaduras, 643
riego sanguíneo, 641
uñas, 644
Pigmento, 160
Pilares, células de los, 1009
Pilóricas, glándulas, 688
Pilórico, esfínter, 688
Pilosos, folículos, 625. Ver también *Folículos pilosos*
Pineal, cuerpo (glándula), 860
Pinealocitos, 861
Pinocitosis, 122, 597
Pitocina, 818
Pitresina, 818
Placa(s), de Peyer, 697
motora terminal, 568
Placenta, 900
circulación sanguínea, 907
como aloinjerto, 908
decidua(s), 903, 904
desarrollo, 900
espacio intervelloso, 907
fijación de la, 908
funciones, 900
histología, 905
vellosidades, 905
Plaquetas, 304
aglutinación, 311
ciclo vital, 313
cromatómera, 304
estructura fina, 305
factores en la aglutinación, 311
formación, 369
función, 309
hialómera, 304
métodos de recuento, 304
Plasmablasto, 327
Plasma de la planta, 569
Plasmáticas, células, 240
estructura fina, 246
origen, 326
Pleura, 738, 762
Plexo, coroideo, 519
de, Auerbach, 678, 697
Meissner, 677
subpapilar, 643
Plicas circulares, 689
Pliegues neurales, 485
Podocitos, 783
Poiquilocito, 302
Polar, cuerpo, 880
Polimorfonucleares, leucocitos. Véase *Neutrófilos*
Poliploidia, 87
Polirribosomas, 127, 133
Polvo(s), 161
células. Ver *Fagocitos alveolares*
Poros alveolares, 752
nucleares, 110
Post mortem, degeneración, 31
Potencia, en el varón, 941
Potencialidad de las células, 56
Precursor, en radioautografía, 35
Predentina, 661
Prepucio, 953
Presión, arterial, diastólica, 580
sistólica, 580
receptores de, 959
Primitivas reticulares, células, 322, 354
Procesos ciliares, 981
Producto, en radioautografía, 35
Proeritroblastos, 363
Progesterona, efectos sobre el endometrio, 898
Prolactina, 811
Promielocitos, 365
Próstata, glándula, 930, 949
Proteína, 15
Proteína-polisacárido, 21
Protoplasma, 54
propiedades del, 54
Protrombina, 309
Protuberancia, del cerebro, 491
Pruebas, para embarazo, 887
Pubertad, factores que intervienen en el comienzo de la, 878
Pulmón(es), 738
acinos, 751
alveolos, 751, 754
bronquios y bronquíolos, 748, 749
cambios al nacer, 761
células de paredes alveolares, 757
conductos alveolares, 750
desarrollo, 758, 761
elastina, papel de la, 739
estructura fina, 754
inervación, de la musculatura lisa de los bronquios, 763
linfáticos, 762
lóbulos, 749
movimientos respiratorios, 738
paredes interalveolares, 752, 754
poros alveolares, 752
riego sanguíneo, 761
senos de Lambert, 752
Pulpa, blanca del bazo, 329
dental, 669
Purkinje, células de, del cerebelo, 516
del sistema de conducción de impulsos, 608

QUEMADURAS, 643
pérdida de plasma en, 227
Queratina, formación de, 187
tipos duro y blando, 626
Queratohialina, gránulos de, 189
Quilífero, 696
Quimera, 356
Quimioterapia, nacimiento de la, 13
Quistes, 191
de grasa, 160

RADIACIÓN, efectos sobre, cromosomas, 100
inmunidad, 287
tejido mieloide, 352, 355
Radioautografía, 35
con microscopio electrónico, 46
empleo de isótopos radiactivos, 35
Ramos comunicantes, 538
Raquídeos, ganglios, 523
Raquitismo, 437
Rathke, bolsa de, 809
Ratón, cepas endogámicas de, 279
Rayos medulares, 771
Reacción de Feulgen, 89
Reconstrucciones, 28

Recto, 700
Recuentos de leucocitos, 263
Rechazo de injertos, células de, 286
Reflejos, condicionados, 484
de estiramiento, 961
Refringentes medios, del ojo, 970
Regeneración. Ver *Organos o Tejidos*
Renina, 777
Reproductor, aparato. Véase, *Aparato reproductor femenino; Aparato reproductor masculino*
Respiratorio, sistema, 738. Ver también *Pulmones y otras partes en nombres individuales*
Retículo, endoplásmico, 128
superficie, lisa (agranular), 136
rugosa (granular), 129
estrellado, 659
sarcoplásmico, 561
Reticulocitos, 299
Reticuloendoteliales, células, 248, 319, 327, 334, 352
Retina, 984
Retroalimentación, teoría de, hormonas y, 203, 812
Ribonucleico, ácido. Véase *RNA*
Ribosomas, 103, 124
Riñón(es), 765
arterias, arciformes del, 796
interlobulillares, 797
intralobulillares, 796
arteriolas rectas, 797, 798
asa de Henle, 770, 791
cálices, 774
cilindros en, 795
circulación a través del, 796
columnas de Bertin, 773
complejo yuxtaglomerular, 777
concentración de orina en, 792
conductos de bellini, 795
corpúsculo renal o de Malpighi, 774
corteza, 770
crecimiento posnatal, 799
funciones, 765
glomérulos. Ver *Glomérulos*
yuxtamedulares, 775, 779
hipertrofia fisiológica, 800
humano, 772
inervación, 802
laberinto cortical, 773
linfáticos del, 799
lóbulos, definición de, 770
fetales, 773
lobulillos, definición de, 771
mácula densa, 777
médula del, 768
membranas basales, 780, 783
multiplicador osmótico de contracorriente en horquilla, 793
nefrona humana, 774
papilas, 770, 774
pelvis, 770, 774
rayos medulares, 771
red capilar, 797
relación con hipertensión arterial, 777
síndrome de aplastamiento, 798
tejido conectivo, 795
tubos, colectores, 795
contorneado(s), distal(s), 794
proximales, 786
vasos sanguíneos, 796
venas estrelladas, 798
unilobular, 767
RNA, 89
de transferencia, 104
demostración, mediante radioautografía, 37
en nucléolo, 105
funciones, 103
mensajero, 103
ribosómico, 103
Ruffini, corpúsculo de, 960

SABORES, básicos, 997
Saco, lagrimal, 995
nuclear, fibra de, tipo de, 962
Sáculo, del oído, 1000, 1006
Safena, vena, 600
Saliva, 670
Salivales, glándulas, 670
Sandwich, técnica de, 244
Sangre, 261
células de la, 261, 294
coagulación de la, 309
concentración de azúcar en, 856
control de la, 721
plaquetas, 304
preparación de frotis, 261
encenagamiento de la, 302
tinción para, 262
Sarcolema, 551
Sarcómera, 553
Sarcoplasma, 548, 558
Sebo, 632
Secreción. Véase *Glándulas*
Secretina, 708
Semen, 927, 941
Semicirculares, conductos, 1012
Seminales, vesículas, 930, 948
Seminíferos, túbulos, 927, 934
Seno(s), carotídeo, 611
de, laringe, 744
nariz, 742
de la duramadre, 519
lactíferos, 918
subescapular, de ganglios linfáticos, 319
Senoauricular, nódulo, 608
Sensación, bases para la, 483
Sentidos, órganos especiales de los, 957
Serosa, de intestino, 679
Serotonina, 252, 311, 696
Sertoli, células de, 934
Seudoembarazo, 884
Seudohermafrodismo, 846
Sexo, determinación del, 869
Sexual(es), ciclo, en animales inferiores, 883
cromatina, de neutrófilos, 266
de núcleos de interfase, 72
hormonas, como anticoncepcionales, 888
Sharpey, fibras de, 469, 655, 668
Simpática, división, del sistema nervioso autónomo, 538
Simpático(s), ganglios, 538
tronco, 538
Sinapsis, 479, 499
estructura fina, 499
Sincitiotrofoblasto, 902
Sincondrosis, 462
Sindesmosis, 461
Sínfisis, 463
Sinostosis, 462
Sinoviales, articulaciones, 464
absorción por, 473
cambios con la edad, 473
cápsulas, 469
desarrollo, 464
inervación, 472
linfáticos, 472
membrana sinovial, 469
meniscos en, 471
nutrición de cartílagos, 467
osteartritis, 473
osteófitos, 474
riego sanguíneo, 472
zona de transición, 471
Sinusoides, de bazo, 333
de tejido mieloide, 352
Sistema(s), 577
definición, 577
de receptores sensitivos, 959
endocrino, 806
nervioso, 476. Ver también *Central, sistema nervioso y Periférico, sistema nervioso*
central. Véase *Cerebro y Médula espinal*
meninges, 516
periférico, 522. Véase también *Periférico, sistema nervioso*
vegetativo, 536. Véase también *Vegetativo, sistema nervioso*
tegumentario, 616. Véase *Piel*
vascular sanguíneo, 579. Véase también *Aparato circulatorio*
Sístole, 580
Somatotropina, 810
Subcutáneo, tejido, 616
Sublingual, glándula, 670
Submaxilar, glándula, 670
Submucosa, del intestino, 677
Substancia(s), acidófilas, 14
blanca, del sistema nervioso central, 487
fundamental, 216
gris, 487, 492, 512
Sudoríparas, glándulas, 622
Suprarrenal(es), glándulas, 842
corteza, 842. Véase también *Corteza suprarrenal*
médula, 847
Surcos neurales, 485
Sustentación células de, 964
Suturas, 401

TABIQUE, interlobulillar, 195
Tacto, apreciación del, 960
Teca interna y externa, 879, 880
Técnica(s). Ver *Nombres individuales*
de Pa-metenamina argéntica, 181
histológicas, especiales, 35
tipo general, 10
Tejido(s). Véase también *Nombres individuales*
adiposo, 234
clasificación y descripción, 5
componentes fundamentales, 14
cultivo, 58
interacción de, en el desarrollo, 207
origen embriológico, 5
trasplante de. Véase *Nombres individuales*
Telofase, 82
Tendón, 375
regeneración, 376
trasplante del, 376
Terminaciones nerviosas (aferentes), 963
bulbares de Krause, 966
corpúsculos de, Meissner, 965
Pacini, 965
Ruffini, 966
desnudas, 966

discos de Merkel, 965
huesos neuromusculares, 967
órganos neurotendinosos de Golgi, 969
para, el, calor, 966
dolor, 966
frío, 966
tacto, 965
la presión, 965
Testículo(s), cambios puberales, 934
capas, 933
cápsula albugínea, 928
caracteres generales de los, 927
células, de Sertoli, 934
intersticiales, 941
conductillos eferentes, 929, 945
conductos rectos, 945
criptorquidia, 933
desarrollo, 931
descenso de los, 931, 933
y su control hormonal, 933
efectos de la hormona gonadotrópica, 942
espermatocitos, primarios, 934
secundarios, 934
espermatogénesis, 934
espermatogonias, 934
espermatozoos, 936
estructura microscópica, 934
formación de espermatozoos, 936
mediastino, 928
que no han descendido, 933
rete testis, 928, 945
túbulos seminíferos, 927, 934
Tetania, 840
Timidina marcada con tritio, 93
para estudios de síntesis de DNA, 93
Timo, 339
barrera en, 343
corpúsculos de Hassal, 344
desarrollo, 339
efectos, de la extirpación al nacer, 346
de la irradiación, 340
estructura, fina, 343
microscópica, 343
fuente de linfocitos, 339, 344
funciones, 283, 346
posibles del, 283, 346, 348
involución, 339
relación del, con glándulas endocrinas, 344
vasos sanguíneos, 345
vía por la que salen los linfocitos, 344
volumen del, en diferentes edades, 339
Timpánica, cavidad, 1002
membrana, 1002
Tímpano, 1002
Tinción negativa, 45
Tiouracilo, 832
Tiroglobulina, 826
desintegración de la, 828
síntesis, 826
Tiroides, glándula, 823
bocio, coloide, 831
exoftálmico, 832
parenquimatoso, 831
células (claras), 825, 835
parafoliculares, 835
efecto(s), del tiouracilo en, 832
de la hormona tirotrópica en, 830
empleo de yodo radiactivo, 828
estructura, fina, 826, 835
macroscópica, 823
microscópica, 823
factores que afectan la histología, 830
hipofunción e hiperfunción, 826
hormonas, 825, 836
posibilidad de un antígeno aislado, 833
pruebas de función del, 832
secreción de calcitonina, 836
síntesis, de liberación de hormonas del, 826
de tiroglobulina, 826
tipos de células foliculares, 825
Tirotrópica, célula, 815
hormona, efecto de la, en tiroides, 830
Tolerancia inmunológica, 241
Tomes, prolongaciones de, 666
Tonofibrillas, 188, 620
Tono muscular, 545
Transformación, 90
Transición, epitelio de, 186
Tráquea, 745
Trasplante(s), de tejido(s), adiposo, 239
cartilaginoso, 386
de, nervios, 536
piel, 284, 636
timo, 346
vasos sanguíneos, 601
homoinjertos, reacción a, 284
mieloide, 356
óseos, aloinjertos, 451
autólogos, 448
suprarrenal, 846
Trifosfato de adenosina, 155, 558
Trígono fibroso, 605
Triyodotironina, 826
Trofoblasto, 902
Trombina, 309
Tromboplastina, 309
Trombos, 312
Trombosis, 312
Trompas de Falopio, 892
Trópicas, hormonas, 811
Tropocolágena, 214
Tubo digestivo, 648
plan general, 675
Túbulos, dentinales, 661
fusiformes, 81
Túnica propia, 675. Ver *Lámina propia*

ULTIMOBRANQUIAL, cuerpo, 837
Ultravioleta, microscopio, 39
Unidades secretorias serosas, 197
Unión, complejos de, 176
Uña(s), 644
encarnada, 645
Uréter, 800
Uretra, femenina, 802
masculina, 953
Urinaria, vejiga, 801
Urinario, aparato, 765
Utero, 893
bases hormonales del crecimiento, del miometrio, 894
cuello, 910
desarrollo del, en embarazo, 894
endometrio, 894
en ciclo menstrual, 895
riego sanguíneo del, 898
estrato vascular, 894
Utrículo, 1000, 1010

VAGINA, 912
cambios en, durante el ciclo menstrual, 913, 916
frotis de, 913
Vainas, de folículos pilosos, 629
de Schwann, 525
tendinosas, 376
Válvula(s), aórtica, 606
de Kercking, 689
del corazón, 605
en, linfáticos, 613
venas, 601
Varicosas venas, 601
Vasos linfáticos, 613
Vegetativo, sistema nervioso, 536
división(es) del, 536
parasimpática, 539
simpática, 538
emoción y, 541
fibras, posganglionares, 538
preganglionares, 538
ganglios del, 538
mediación química en, 540
relación con medicina psicosomática, 541
terminaciones nerviosas en, 540
Vejiga urinaria, 801. Ver también *Urinaria vejiga*
Velo, celular, 182
terminal, 182
Vello, 626
Vellosidades, aracnoideas, 521
del intestino, 690
de la placenta, 902, 904
de las membranas sinoviales, 469
Vena(s), 599
acuosas, 983
diploicas, 411
estrelladas, del riñón, 798
linfáticos en paredes de, 601
válvulas de, 601
varicosas, 601
vasa vasorum, 600
Ventrículos del cerebro, 492
Vénulas, 599
Vesícula(s), biliar, 732
de transferencia, 143
membranosas del citoplasma, 129
pinocitosis, 122
Vestíbulo, del oído interno, 1010
Vías preferenciales, 595
Virus, 45, 53
aspecto de los, en cortes, 44
en tinción negativa, 45
Visualización tridimensional, 28
Vitales, colorantes, 248
Vítreo, cuerpo, 983
Vocales, cuerdas, 744
Volkmann, conducto de, 430
Volumen, estimación del, con microscopio, 64
Voluntario, músculo, 550. Ver también *Estriado músculo*

WOLFF, ley de, 439

YEYUNO, 689
Yunque, 1003
Yuxtaglomerulares, células, 777

Z, LÍNEAS, del músculo, 552
Zona pelúcida, 879

Esta obra se terminó de imprimir el día 22 de mayo de 1973, en los talleres de EDIMEX, S. DE R. L., calle Andrómaco, 1. México 17, D. F.

TERCERA REIMPRESION